

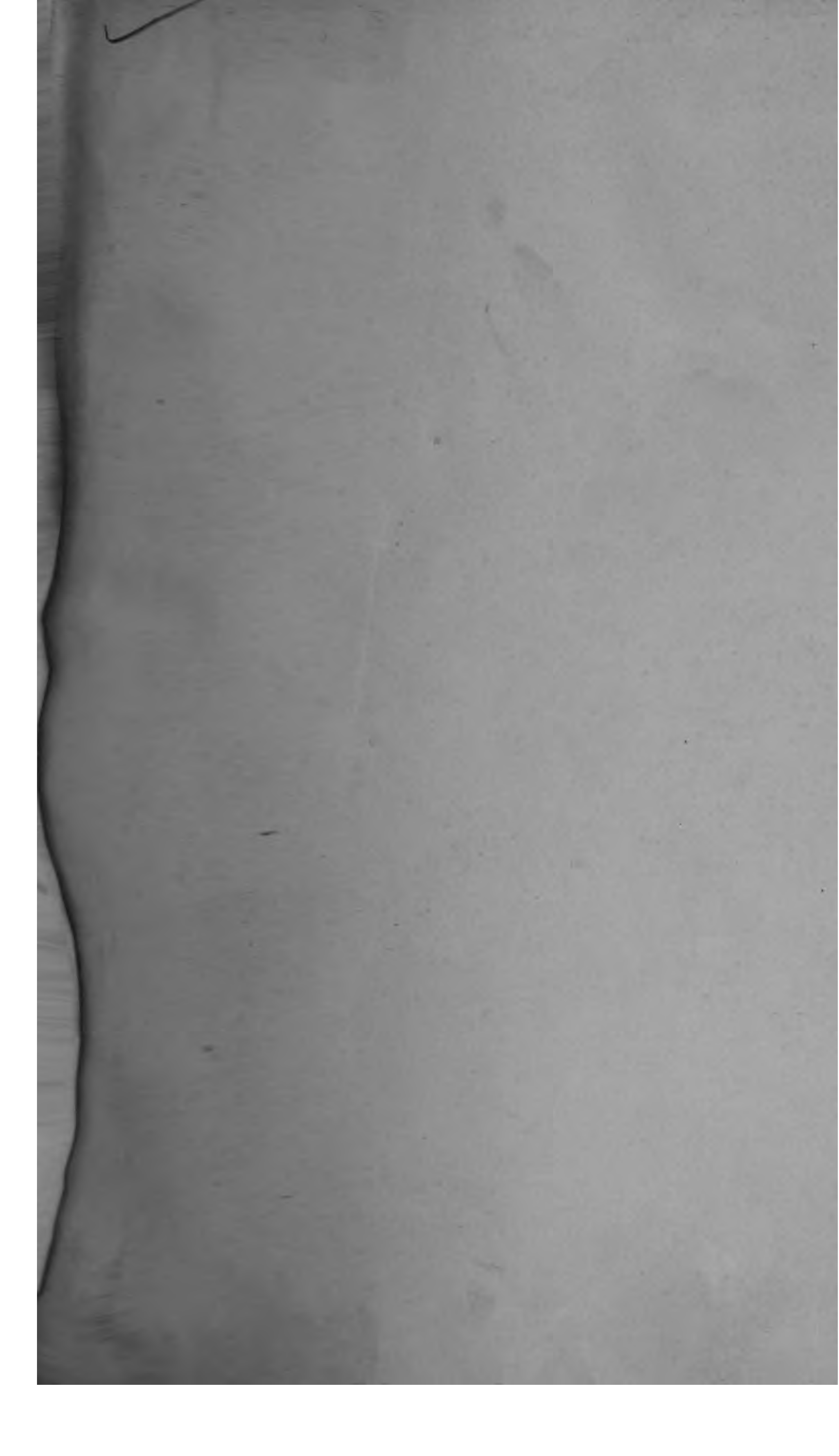






SIGILLVM · VNIVERSITATIS · CALIFORNIENSIS
FIAT LVX
MDCCCLXVIII
EX LIBRIS




SIGILLVM · VNIVERSITATIS · CALIFORNIENSIS
FIAT LVX
MDCCCLXVIII
EX LIBRIS










Centralblatt für die Grenzgebiete der Medizin und Chirurgie.

Herausgegeben von

Dr. Hermann Schlesinger,
Professor an der Universität Wien.

ZEHNTER BAND.



Jena.
Verlag von Gustav Fischer,
1907.

CENTRALBLATT

für die

Grenzgebiete der Medizin u. Chirurgie.

Herausgegeben von

Dr. Hermann Schlesinger,

Professor an der Universität in Wien.

Verlag von **GUSTAV FISCHER** in Jena.

X. Band.	Jena, 15. Januar 1907.	Nr. 1.

Das Centralblatt für die Grenzgebiete der Medizin und Chirurgie erscheint in zwanglosen Heften im Umfange von etwa 3 Druckbogen, die zu einem Bande vereinigt werden, dessen Umfang 60 Druckbogen betragen wird. Das Abonnement für das Centralblatt kostet 24 Mark für den Band. — Die Abnehmer der ***Mitteilungen aus den Grenzgebieten der Medizin und Chirurgie,*** herausgegeben von A. von Eiselsberg und B. Naunyn, erhalten das Centralblatt zum Vorzugspreise von 20 Mark.

I. Sammel-Referate.

Scarlatina puerperalis.

Von Dr. **Rudolf Pollak**.

Literatur.

1) **Ahlfeld**, F., Bericht über zwei Puerperalepidemien. 1877. Schmidt's Jahrbücher, Bd. CLXXIV, H. 2.

2) **Ders.**, Ueber Exantheme im Wochenbett, besonders über den sogenannten Wochenbettscharlach. Zeitschr. f. Gyn. u. Geb., Bd. XXV, H. 1.

3) **Arctander**, Scarlatina in puerperis. Myeskrift for Loger., 4. R., Bd. XIV. Ref. in Centralbl. f. Gyn. 1888, No. 30.

4) **Arneth**, Die geburtshilfliche Praxis. 1851. Cit. nach Olshausen.

5) **Ashton**, Centraler Dammriss, Scharlach, Septikämie, Genesung. Lancet 1889. Ref. in Centralbl. f. Gyn. 1890, No. 36.

6) **Baginsky**, A., Scarlatina. Aus: Kritische Uebersicht der neueren Untersuchungen über akute Exantheme. 1877. Schmidt's Jahrbücher, Bd. CLXXV.

7) **Barnes**, Rob., Transact. Obst. Soc. London, Vol. XII. Cit. nach Meyer.

8) **Beck**, Snow, Ebenda, Vol. XVII. Cit. nach Meyer.

9) **Berndt**, Die Krankheiten der Wöchnerinnen. Erlangen 1846. Cit. nach Martin.

10) **Blaesing**, A., Ueber Scarlatina im Wochenbett und Mitteilung dreier Fälle. Inaug.-Diss., Greifswald 1884.

11) **Boxall**, Rob., Scarlatina during pregnancy and in puerperal state. Transaction Obst. Soc. London (1888) 1889, XXX. Ref. in Centralbl. f. Gyn. 1890, No. 37 und in Schmidt's Jahrbücher, Bd. CCXXVII.

12) **Brieger**, L., Ueber Komplikation einiger akuter Krankheiten mit Schwangerschaft. Charité-Annalen 1886, Bd. XI.

13) **Browns**, Brit. Med. Journ. 1862. Ref. in Wiener med. Wochenschr. 1862, No. 10.

14) **Brunner**, Conrad, Ueber Wundscharlach. Berliner klin. Wochenschr. 1895, No. 22—30.

15) Burgess, Lancet 1883. Cit. nach Fellner.
16) Burns, Principles of midwifery. 1843. Cit. nach Martin.
17) Buxton, Ed., Scarlet fever during pregnancy. Abortion. Recovery. Brit. Med. Journ. 1895, No. 1783.
18) Cayley, Transact. Obst. Soc. London 1888, Vol. XXX. Ref. in Schmidt's Jahrbücher, Bd. CCXXVII.
19) Champneys, Ebenda, Vol. XXX. Ref. ebenda.
20) Charles, N., Eine Scharlachepidemie in der Entbindungsanstalt zu Liège. Journ. d'accouchem. 1891, No. 4. Ref. in Centralbl. f. Gyn. 1891, No. 40.
21) Ders., Journ. d'accouchem. 1891, No. 10. Ref. ebenda 1891, No. 48.
22) Clemens, Scarlatina puerperalis. Monatsschr. f. Geburtsk. 1855, Bd. V.
23) MacClintock, Dublin quarterl. Journ. of Med. Sc. 1866. Cit. nach Olshausen u. Gusserow.
24) Cremen, Ebenda 1863. Cit. nach Olshausen.
25) Cunnius, Fall von puerperaler Scarlatina. Brit. Med. Journ. 1884. Cit. nach Fellner.
26) Dance, Arch. de méd. 1830. Cit. nach Olshausen.
27) Day, W. H., Scarlatina, die Geburt herbeiführend, ohne Puerperalfieber. Brit. Med. Journ. 1880. Cit. nach Fellner.
28) Deale, H. B., Intercurrent infectious diseases of pregnancy. The Amer. Journ. of obst. and dis. of women and children 1897, Vol. XXXVI.
29) Denham, Dublin quarterl. Journ. of Med. Sc. 1862. Cit. nach Gusserow u. Olshausen.
30) Dorsett, W. B., A case of scarlatine in utero with remarks. St. Louis Med. and Surg. Journ. 1888. Cit. nach Frommel's Jahresbericht.
31) Duncan, Matth., Transact. Obst. Soc. London, Vol. XXX.
32) Engelmann, Rosa, Scarlatina and the Streptococcus Infection. The Journ. of the Amer. Med. Assoc. 1895. Cit. nach Brunner.
33) Eulenburg, A., Realencyklopädie, Bd. XII. Wien u. Leipzig 1882.
34) Farre, Transact. Obst. Soc. London, Vol. XVII.

(Fortsetzung der Literatur folgt.)

Aus dem 18. Jahrhundert sind Schilderungen von epidemischen, bei Wöchnerinnen auftretenden Krankheiten erhalten geblieben, welche nach Ansicht Olshausen's kaum etwas anderes als Epidemien von echtem Scharlach gewesen sind. Hamilton beschrieb eine solche Epidemie unter dem Namen Febris miliaris, Hecquet als Fièvre rouge oder Pourpre bleue, Ludwig als Miliaria rubra. Am Ausgange des Jahrhunderts hat dann Malfatti eine umfangreiche Epidemie beschrieben, welche unter den Wöchnerinnen des Wiener Gebärhauses herrschte und die der Verfasser selbst für echten Scharlach hielt. Spätere Autoren, insbesondere Helm und Kiwisch, haben gerade aus der Beschreibung von Malfatti und unter Hinzuziehung eigener und der Fälle anderer Autoren deduzieren wollen, dass die bei Wöchnerinnen auftretende Scharlacherkrankung mit dem sonst vorkommenden Scharlach nicht identisch sei. Dank der grossen Autorität, deren sich Kiwisch bei seinen Zeitgenossen erfreute, haben Generationen von Aerzten diese Anschauung zu der ihrigen gemacht und so wurde in eine klare Sache eine arge Verwirrung hineingetragen. Es ist das allgemein anerkannte Verdienst Olshausen's, durch seine grosse, im Jahre 1876 erschienene Arbeit den Pfad der Wahrheit gewiesen zu haben.

Freilich gibt es heute noch dunkle Punkte, die sich dem vollkommenen Verständnis entziehen und die bei der grossen Seltenheit des Scharlachs im Wochenbett nicht so bald völlige Aufklärung finden dürften. Bakteriologischen Forschungen bleibt es vorbehalten, die letzten Rätsel in diesem alten Streite zu lösen.

Die älteste Epidemie von Scharlach bei Wöchnerinnen, über welche die Literatur zuverlässigen Aufschluss gibt, ist die bereits erwähnte, von Malfatti eingehend geschilderte aus dem Jahre 1799. Es herrschte damals in Wien eine verbreitete Scharlachepidemie, wobei die Kranken meist genasen. Bei Wöchnerinnen hingegen hatte die Krankheit einen höchst gefährlichen Charakter, so dass die meisten der Befallenen ihr erlagen. Sie erkrankten zumeist in den ersten Tagen des Wochenbetts. Es zeigten sich eine leichte Röte im Gesichte und am Halse, ein trockener Husten und „sehr selten ein unbedeutendes Leiden im Halse“. Das Schlucken war ungehindert. Die Gegend der Gebärmutter war bei Druck oft etwas empfindlich, doch blieb der Leib weich und schmerzlos. Von Anfang an waren die Lochien putride, ohne dass die Sekretion je unterdrückt wurde. Das Exanthem nahm in den ersten Tagen gegen Morgen an Intensität ab und verschwand sogar völlig, um am Abend desto intensiver wiederzukehren. Am 3. bis 5. Tage der Krankheit nahm das Exanthem ein dunkles, livides Aussehen an und dann erfolgte unter Delirien bald der Tod. Die Sektionen ergaben „keine Ergiessung oder Ansammlung gerinnbarer Lymphe in der Bauchhöhle“, „das Bauchfell zeigte keine Veränderung“, „die Gebärmutter war mehr oder weniger vom Kindbettblute angefüllt, jedoch hinlänglich zusammengezogen“. Ihre Substanz bot nichts Ungewöhnliches dar, aber an dem Muttermunde entdeckte man Spuren von vorausgegangener Entzündung, etwas wenig eiterartige Materie und am Rande eine schwärzliche, livide Farbe, die mehr oder weniger in die Substanz eindrang und bei einigen den beim Brande gewöhnlichen Geruch verbreitete. Die Geburtsteile schienen auch entzündet, alle übrigen Baucheingeweide waren unverändert. Die Haut an Lippen und Nasenflügeln war oft blutunterlaufen und ließ sich oft in grossen Stücken abziehen. Von einem gleichzeitigen Puerperalfieber ist nicht die Rede. Dagegen schreibt Malfatti, dass eine Wärterin, die eine der Kranken gepflegt hatte, an Scarlatina erkrankte. Verf. erklärte die Erkrankung für einen echten Scharlach. Aber spätere Autoren haben, wie schon erwähnt, diese Diagnose nicht gelten lassen, sondern in der Affektion eine spezifische Wochenbetterkrankung sehen wollen. Helm, der Wortführer dieser gegnerischen

Anschauung, bemängelte das vollständige oder nahezu vollständige Fehlen der Halsaffektion und fasste die von Malfatti wiederholt erwähnten putriden Lochien als Symptom einer Endometritis gangraenosa auf. Kiwisch hielt dafür, dass „die Erysipelaceen der Wöchnerinnen in den meisten Fällen nur symptomatisch zum Puerperalfieber hinzutreten und durch den Verlauf des letzteren erst ihre Bedeutung gewinnen“. Er wies hin auf die von ihm selbst beobachteten „umschriebenen, meist blauroten, oft nur kreuzergrossen Anschwellungen an den Hand- und Fussrücken oder auch an anderen Teilen der Puerperalfieberkranken, welche, meist äusserst schmerzhaft, als Symptom des herannahenden Todes bekannt sind“.

Vergebens war das Eintreten Litzmann's für die ursprüngliche Diagnose. Erst Olshausen gelang es mit überzeugender Beweisführung, dieselbe wieder herzustellen. Er verwies darauf, dass in den meisten Fällen seiner eigenen Beobachtung sowie in zahlreichen Fällen anderer Autoren die im Wochenbette auftretende Scarlatina gewisse Eigentümlichkeiten zeige, die immer wiederkehren; dahin gehören die Geringfügigkeit oder der vollständige Mangel der Halsaffektion, das konstante Auftreten in den ersten, fast immer in den ersten 3 Tagen des Wochenbettes, das schnelle Erscheinen des Ausschlages gleichzeitig auf dem ganzen Körper und seine tiefdunkelrote Färbung. In den Obduktionsbefunden von Malfatti sei das Peritoneum jedesmal gesund gefunden worden, ebenso die Substanz der Gebärmutter; nur die Innenfläche zeigte Veränderungen, die er als Brand deutete; und so legte er sich die ihm selbst unerklärliche Tatsache zurecht, dass die Wöchnerinnen zugrunde gingen, ohne dass man ein Organ erheblich erkrankt gefunden hätte. „Das Urteil der Zergliederer über die eigentliche Affektion dieses Eingeweides war verschieden.“ Vergegenwärtigen wir uns, fügt Olshausen hinzu, das Aussehen einer puerperalen Gebärmutter und bedenken wir den damaligen Stand der pathologischen Anatomie, so können wir wohl die Vermutung aussprechen, dass es sich in der Hauptsache um leichte Veränderungen handelte, wie sie doppelt schnell und leicht bei Puerperis und nach dem Tode durch Scarlatina oder andere akute Exantheme entstehen. Höchstens könnte der putride Lochiengeruch den Verdacht erwecken, dass doch wohl eine Endometritis gangraenosa nicht selten vorhanden gewesen sei. Die Möglichkeit ist gewiss zuzugeben, aber es würde ein solcher Prozess bei der Abwesenheit aller Erscheinungen, speziell dem Fehlen der Peritonitis in jedem einzelnen Falle, doch unmöglich als Symptom einer puerperalen Septikämie zu deuten, sondern viel natürlicher als Folgezustand der

Allgemeinerkrankung aufzufassen sein. Malfatti's Diagnose wurde durch Olshausen rehabilitiert, das wird jetzt allgemein anerkannt, einzelne Autoren, wie Grenser, P. Müller, heben dies ausdrücklich hervor.

Im Jahre 1825 beschrieb Senn eine in der Pariser Maternité vorgekommene Scharlachepidemie. Die Krankheit begann in allen Fällen zwischen dem 2. und 4. Wochenbettstage, sechsmal von sieben Fällen war Diarrhoe vorhanden, Peritoneum und Uterus waren niemals beteiligt, bloss in einem Falle zeigte der letztere eine schnell vorübergehende Schmerzhaftigkeit. Vier Kranke starben, in keinem der zur Obduktion gekommenen Fälle wurde an den Genitalien eine Anomalie gefunden. Von einer gleichzeitigen Scharlachepidemie in der Stadt ist in dieser Publikation nicht die Rede, dasselbe gilt von der 1830 von Dance berichteten Epidemie aus derselben Entbindungsanstalt.

Aus den letzten Jahren des 4. Jahrzehnts stammen zwei Publikationen von Helm, deren schon oben Erwähnung geschah. Auf A. Martin machen die Schilderungen dieses Autors den Eindruck, als ob es sich in seinen Fällen um Erysipel gehandelt hätte, wofür auch Kiwisch sie erklärte. Helm selbst schliesst aus dem Umstande, dass diese scharlachähnliche Erkrankung nicht kontagiös sei, aus ihrem Auftreten und Verlaufe, dass es sich nicht um wirkliche Scarlatina, sondern um eine dem Wochenbette eigentümliche Krankheit gehandelt habe, welche er Purpura puerperalis nannte. Indem er die von Malfatti beschriebene Epidemie für dieselbe Krankheit hielt wie die von ihm selbst beobachtete, glaubte er sich zu dem Ausspruche berechtigt, dass das als Scharlach im Wochenbette Beschriebene etwas ganz anderes als echter Scharlach sei. Nach Olshausen's Ansicht ist, wenn irgend jemand, gerade er den Beweis für diese Hypothese schuldig geblieben.

Bemerkenswert ist eine Publikation aus dem Jahre 1855 über zwei Fälle von wirklichem Scharlach bei Wöchnerinnen. Der Autor, Clemens, gibt eine recht genaue Beschreibung der beiden Fälle, die sehr viel Aehnlichkeiten boten: bei beiden brach die Erkrankung zwischen dem 2. und 3. Tage nach der Entbindung aus, bei beiden war vor allen anderen Organen der Kopf betroffen, von Halsentzündung dagegen sehr wenig zu konstatieren. Die Kindbetterinfunktionen gingen ungestört von statten. Beide Patientinnen genasen, brauchten jedoch eine lange Zeit zu ihrer vollständigen Wiederherstellung. Die Fälle ereigneten sich während einer Scharlachepidemie und der Verf. ist in der Lage, im ersten Falle die An-

steckungsquelle zu zeigen. Die Frau pflegte im neunten Monate ihrer Schwangerschaft ihr scharlachkrankes Kind. Im zweiten Falle liess sich der Weg der Infektion zwar nicht einwandfrei nachweisen, doch hält Clemens daran fest, dass es sich in beiden von ihm beobachteten Fällen um echten Scharlach handelte, der sich als selbständige Krankheit dem Wochenbette zugesellte, nicht um eine Puerperalkrankheit. Die Beschreibung von Clemens zeichnet sich gegenüber den bis dahin erschienenen Veröffentlichungen durch ihre grosse Klarheit aus. A. Martin bezeichnet diese Fälle als die ersten unzweifelhaften Fälle von Scarlatina in puerperio, die in der Literatur beschrieben sind.

Mc Clintock schildert eine von ihm als Master beobachtete Epidemie im Lying-in-Hospital in Dublin, welche vom 1. Dezember 1854 bis Mitte Februar 1855 dauerte. Es waren schon vorher Fälle von puerperaler Peritonitis, Typhus und besonders Scharlachfälle aufgetreten. In der genannten Zeit wurden überhaupt nur 182 Frauen entbunden, da die Anstalt zeitweise geschlossen wurde. Von diesen erkrankten 38, 17 genasen und 21 starben. Es war immer ein tagelang bestehendes, ausgeprägtes Exanthem vorhanden. welches, wenn die Kranken lange genug am Leben blieben, zur Abschuppung führte. Autor erwähnt auch den charakteristischen, ungemein frequenten Puls und die Himbeerzunge. Angina war in allen Fällen gering. Die Lochien und die Involution des Uterus wiesen in den günstig verlaufenden Fällen keine Anomalien auf; aber auch in den letal verlaufenen Fällen fehlten gewöhnlich Erkrankungen der Genitalorgane, denn von 10 letalen Fällen erfolgte der Tod ohne solche sechsmal, in den zwei ersten Tagen der Krankheit durch den direkten Einfluss des Scharlachgiftes. Von den 4 übrigen zeigten 2 bei der Sektion allerdings Metrophlebitis, 2 andere Peritonitis. Doch trat die Peritonitis beidemal sehr spät, nämlich mit Beginn der Abschuppung, unter neuer akuter Fiebersteigerung auf, und beidemal trat dann innerhalb 36 Stunden, am 12. resp. 13. Tage des Wochenbettes, der Tod ein. Zum Puerperium schien, wie Olshausen bemerkt, die Scarlatina gar keine Beziehung zu haben.

Im Jahre 1861 beschrieb Retzius folgendes Krankheitsbild: Am 3. Tage des Kindbettes entstand Frost, welchem Fieber folgte, das etwa 24 Stunden anhielt. Dabei war der Unterleib beim Drücken empfindlich, besonders in der Gegend des Uterusgrundes. Wenn das Fieber aufhörte, zeigte sich am ganzen Körper eine purpurförmige Röte ohne Anschwellung und ohne Glanz der Haut. Die

Hautoberfläche war vollkommen eben, ohne Knötchen, die Haut trocken und heiss, aber nicht mehr als bei einem gewöhnlichen Fieber. Die Halsdrüsen waren gar nicht oder nur in sehr geringem Grade geschwollen, die Zunge feucht, weich, rein, nicht krankhaft gerötet, ohne Auftreibungen der Papillen. Die Lochial- und Milchabsonderung war ungestört; die Harnabsonderung reichlich, der Harn dunkel gefärbt. Mit dem vollendeten Ausbruche der Hautröte hörte die Empfindlichkeit des Unterleibes auf, verlor sich die etwa vorhandene Anschwellung der Halsdrüsen, und es zeigten sich niemals katarrhalische Erscheinungen. Nachdem die Hautröte 48 Stunden zugenommen hatte und dunkler geworden war, bildeten sich kleine Knötchen, zuerst und besonders auf der Brust, auf deren Spitze kleine Bläschen entstanden, die sich mit einem klaren Serum füllten, welches am nächsten Tage verschwunden war, worauf sich Jucken einfand und die Haut anfing blässer zu werden. Gewöhnlich um den 5. Tag herum begann die Epidermis sich abzuschuppen, entweder als feines Mehl oder auch bisweilen in kleinen Stücken.

Die fragliche Krankheit unterschied sich vom Scharlach dadurch, dass sie 1. nicht durch Ansteckung hervorgebracht noch von den Kranken auf andere Personen übertragen wird, 2. durch Mangel an Entzündung der Rachenschleimhaut und die geringe, bald vorübergehende Anschwellung der Halsdrüsen, 3. durch die kleienförmige Abschuppung.

Die Krankheit mit Braun als Erythema diffusum zu bezeichnen, hält er nicht für zulässig. Das Erythem ist meist eine fieberlose Hautaffektion, die mit Striemen oder Flammen bald hier bald dort an der Oberfläche des Körpers sich zeigt; die rote Farbe ist beim Erythem weit heller als bei der fraglichen Krankheit; selbst wenn das Erythem unter akuter Form auftritt, hat es einen Verlauf von 1—2 Wochen und endet nicht mit Abschilferung.

Dass Kindbetterinnen vom Scharlach bisweilen ergriffen werden, ist bekannt. Der Puerperalzustand kann wohl einen gewissen Einfluss auf die Form, unter welcher es auftritt, ausüben, allein sein Wesen muss es unverändert beibehalten, während, wie oben erwähnt, die Haupterscheinungen gerade bei der fraglichen Eruption fehlen. Verf. hält dieselbe für eine Affektion von zymotischer Natur, die dem Puerperalzustande angehöre, und da er keine gefunden hat, welcher er sie anreihen konnte, so hat er aus derselben ein neues Genus gebildet und es Porphyra genannt.

Spätere Autoren (A. Martin, Olshausen) haben die Nichtidentität dieser Krankheit mit Scharlach zugegeben, aber der Be-

schreibung entnommen, dass es sich in den Fällen von Retzius um Erysipel gehandelt habe.

In demselben Jahre beschrieb B. Browns eine Epidemie von 9 Fällen von Scharlach im Wochenbett in dem Queen Charlotte Hospital in der Zeit von Ende Januar bis Mitte Juli 1861. Sämtliche Fälle endeten mit Genesung. In der Anstalt bestand gleichzeitig kein Kindbettfieber. Verf. hielt die Fälle für echten Scharlach und die gemachten Angaben lassen nach Olshausen's Ansicht einen Verdacht nicht zu, dass es sich um etwas anderes gehandelt habe.

Ein Bericht Denhams aus dem Dubliner Lying-in-Hospital bringt folgende bemerkenswerte Tatsachen: Im November 1861 wurden 72 Frauen entbunden, von diesen erkrankten 16 an Puerperalfieber, von denen 9 starben, und 1 an Scharlach. Im Dezember 1861 waren unter 103 Entbundenen 14 an Kindbettfieber erkrankt, von denen 7 starben, 3 an Scharlach, welche sämtlich starben. Vom 1. bis 11. Januar 1862 kamen 37 Entbindungen vor; 16 Frauen erkrankten an Puerperalfieber, von welchen 10 starben, 4 bekamen Scharlach, alle 4 starben. Dann wurde die Anstalt bis zum Februar geschlossen. Nach der Wiedereröffnung wurden zunächst nur 30 Frauen entbunden, von denen 6 an Puerperalfieber erkrankten. Dann erlosch die Epidemie. Auf 252 Fälle kamen 52 Erkrankungen an Puerperalfieber, davon 30 tödliche; von 8 an Scharlach erkrankten Wöchnerinnen gingen 7 zugrunde.

Gusserow, der diesen Bericht auch in seinen Reisebericht aufgenommen hat, findet das Zusammentreffen von Scharlachepidemien bei Wöchnerinnen mit Kindbettfieberepidemien eigentümlich. Allen gemeinsam waren der Beginn der Krankheit gleich nach der Geburt und der beinahe immer tödliche Verlauf. Dieses letztere sei in Dublin so häufig gewesen, dass man den Scharlach der Wöchnerinnen zu den bösartigen Wochenbetterkrankungen rechnete, obwohl keine von dem gewöhnlichen Scharlach abweichenden Symptome dabei zu bemerken waren, ausgenommen, dass gewöhnlich bald Peritonitis hinzutrat. Olshausen fand die Angaben von Denham so allgemein gehalten, dass sich mit ihnen nichts anfangen lasse. Aber die 8 Scharlachfälle als zur Puerperalfieberepidemie gehörend zu betrachten, liegt um so weniger eine Veranlassung vor, als Denham selbst sie bestimmt von jenen anderen Fällen trennt.

In seinem Reiseberichte schildert Gusserow kurz die zahlreichen Beobachtungen eines zweiten Autors, Halahan, der ebenfalls in Dublin, jedoch in privater Praxis, 25 Fälle von Scharlach

im Wochenbette zu beobachten Gelegenheit hatte. Alle hatten Angina, heftiges Fieber, Scharlacheruption und die meisten Metritis und Peritonitis. 19 starben, 6 genasen. Auch diese Fälle wurden in der Folge zu Fällen von Septikämie mit scharlachartigem Exanthem gestempelt trotz der ziemlich anschaulichen Schilderung, die der Verf. in der eigenen Arbeit gab. In dieser ist nur viermal von komplizierender Metritis die Rede und auch da wird nur gesagt, dass der Uterus empfindlich gewesen sei. Es waren dies 3 tödliche Fälle und einer, der mit Genesung endete. In einem Falle war die Scharlachinfektion durch ein scharlachkrankes, älteres Kind erklärt. Angesichts der Originalarbeit von Halahan berichtigt Olshausen die Angabe Gusserow's, dass die meisten der Kranken Halahan's peritoneale Affektionen gehabt hätten.

(Fortsetzung folgt.)

Die Röntgenbehandlung der malignen Tumoren.

Kritischer Sammelbericht von **Karl Hermann Schirmer** (Wien).

Literatur.

1) Albers-Schönberg, Zur Therapie der Sarkome der Kopfhaut. Berliner Röntgenkongress, April 1905, p. 168.

2) Ders., Ausgedehntes Cancroid der Nase. Aerztlicher Verein zu Hamburg, 1. Nov. 1904.

3) Ders., Röntgenbehandlung einer sarkomatösen Geschwulst der Kopfhaut. Aerztlicher Verein zu Hamburg, 31. Okt. 1905. Münchener med. Wochenschr. 1905, 7. November.

4) Allen, C. W., Treatment of epithelioma. New York State Journal of Med. 1902, II, p. 176.

5) Ders., Treatment of epithelioma by the Röntgen-rays. Boston Med. and Surg. Journal 1902, p. 431.

6) Ders., Carcinoma. Med. Record 1904, p. 569.

7) Ayers, Treatment of carcinoma of the breast. Kan. City Med. Index. Lancet 1902, XXIII, p. 18.

8) Bailey, Malignant tumor of the stomach. Clinique 1903, XXIV, p. 345.

9) Ball, Report of case of carcinoma of the uterus treated with the X-rays. St. Paul Med. Journal 1903, März.

10) Barney, Treatment of carcinoma by the X-rays. Journal of the Amer. Med. Assoc., 6. Juni 1903.

11) Bashford, Englisches Komitee für Krebsforschung. Fortschr. auf dem Gebiete der Röntgenstrahlen 1903, Bd. VII.

12) Beck, C., Ueber Sarkombehandlung mittelst der Röntgenstrahlen. Münch. med. Wochenschr. 1901, No. 32.

13) Ders., Sarcoma treated by the Roentgen rays. New York Med. Journal 1901, 16. Nov.

14) Ders., The pathology of the tissue changes caused by Röntgen rays, with special reference of the malignant growths. New York Med. Journ. 1902, 24. Mai, p. 881.

15) Ders., The pathological and therapeutic aspects of the effects of the Röntgen rays. Med. Record 1902, 18. Jan., p. 83.

16) Béclère, Un cas d'épithélioma végétant de la région temporomaxillaire guéri par la roentgénothérapie. Société méd. des hôpit. Paris, Sitzungen vom 1. und 3. Juni 1904.

17) Ders., Un cas de néoplasme du larynx traité avec succès par les rayons X. Bulletin de laryng., otolog. et rhinolog. 1904, 30. Juni.

18) Ders., De l'utilité de combiner l'intervention chirurgicale et la radiothérapie dans certains néoplasmes. Internat. Dermatologenkongress zu Berlin, Sept. 1904.

19) Béclère, A. et Viollet, J., Un cas de néoplasme du larynx, traité avec succès par les rayons de Roentgen. Revue hebd. de laryng., d'otol. etc. 1904, No. 28.

20) Belot, La radiothérapie dans les affections cutanées. Annales de Dermat. et de Syphiligr. 1904, Mai ff.

21) Ders., La radiothérapie, son application aux affections cutanées. Paris 1904, Steinheil.

22) Ders., Traité de radiothérapie. II. Édition. Paris 1905, Steinheil.

23) Ders., De l'importance du dosage et de la méthode dans le traitement roentgénothérapique de quelques affections néoplasiques. Verhandl. der Deutschen Röntgengesellschaft, I. Kongress 1905, p. 184.

24) Belot, Brocq, Lenglet, Bisserié, Traitement des épithélioma cutanés par les rayons X, technique instrumentale et opératoire. Annales de Dermat. et de Syphiligr. 1903, Nov.

25) Belot, Brocq, Bisserié, Mycosis fongoïde traité par la radiothérapie. Annales de Dermat. et de Syphiligr. 1904. Febr.

26) Dies., Traitement des épitheliomas cutanés par les rayons X. Société de Dermat., Mai 1904, ferner Annales de Dermat. et de Syphiligr. 1904, Mai.

27) Benda, Diskussion zu Lassar's Vortrag. Fortschritte auf dem Gebiete der Röntgenstrahlen 1905, Bd. IX, H. 2.

28) Bergonié, Sur un cas de lymphosarcomatose rapidement améliorée par les rayons X. Congrès de l'Assoc. franç. pour l'avancement des sciences. Grenoble 1904 und Archive d'électricité méd. 1904, 25. Août.

29) Ders., Cancroïde de la paupière et de l'orbite traité avec succès par la radiothérapie. Archiv. d'électricité méd. 1904, 25. Avril.

30) Bevau, A. D., The X-rays as a therapeutic agent. Journal of the Amer. Med. Assoc. 1904, 2. Jan.

31) Bill, C. S., The X-rays in inoperable malignant disease of the orbit. Med. Record 1905, 24. Juni.

32) Biraud, Contribution au traitement du cancer par les rayons X. Compt. rend. de l'Acad. de méd. 1903, 16. Nov.

33) Bizard et Weil, Lymphosarcome en cuirasse de la poitrine et du cou, traité avec succès par les rayons X. Soc. de Derm. et de Syph., 2. Juni 1904 und Journ. de Physiothérapie 1904, 15. Mai.

34) Bisserié, Deux observations de cancer de la langue guéri par la radiothérapie. Académie de Méd., Juni 1904.

35) Bisserié et Belot, Traitement des sarcomes diffus de la peau, de la prémycose et du mycosis fongoïde par la radiothérapie. Arch. d'électricité méd. 1905, 25. Nov., ferner Internat. Dermatologenkongress, Berlin, Sept. 1904.

36) Dies., Traitement des épitheliomas cutanés par la radiothérapie; méthode, indications, résultats. Internat. Dermatologenkongress, Berlin, Sept. 1904.

37) Bouchacourt et Haret, De l'endodiathérapie. Verhandl. d. Deutschen Röntgengesellschaft, I. Kongress 1905, p. 170.

38) v. Bramann, Ueber Tumorenbehandlung mit Röntgenstrahlen. Verein der Aerzte in Halle a. S., 7. Dezember 1904. Münchener med. Wochenschr. 1905, No. 20, p. 977.

39) Branth, Roentgen rays in the treatment of cancerous and skin affections and epilepsy, and in diagnosis. New York Med. Journ. 1904, No. 24.

40) Brocq, Mycosis fongoïde, considérablement améliorée par la radiothérapie. Soc. de Dermat. et de Syph., 4. Febr. 1904.

41) Brook, A discussion on the treatment of inoperable cancer. Brit. Med. Assoc. Brit. Med. Journ. 1902, II, p. 1303.

42) Brooke, H. A. G., Rectumcarcinom, mit Röntgenstrahlen behandelt. Brit. Med. Assoc., Manchester, 30. Juli 1902.

(Fortsetzung der Literatur folgt.)

Schon wenige Monate nach der am 23. Januar 1896 erfolgten ersten offiziellen Mitteilung über die Entdeckung Röntgen's wurden vereinzelte therapeutische Versuche mit den neuen Strahlen bei malignen Tumoren angestellt. So berichtet Despeignes[80]) (Juli 1896) über die Behandlung eines Falles von Magencarcinom, Voigt[307]) im November desselben Jahres über Bestrahlung eines inoperablen Pharynxcarcinoms, 1897 teilte Gocht[114]) seine ersten radiotherapeutischen Versuche bei Mammacarcinom mit. Diese Beobachtungen blieben zunächst ziemlich unbeachtet, bis nach dem ersten geheilten Falle von Ulcus rodens durch Sjögren und Stenbeck[261]) eine grosse Zahl von Hautcarcinomen der Radiotherapie unterzogen und auch die Behandlung tiefgreifender Carcinome und solcher an inneren Organen in grösserem Ausmasse geübt wurde.

Erst mehrere Jahre später (seit 1901) werden auch Sarkome mit Röntgenstrahlen behandelt. Gegenwärtig ist bereits ein enormes kasuistisches Material — mehrere tausend Carcinomfälle und Hunderte von Sarkomen — gesammelt worden, auf Grund dessen einige Fragen über die Therapie maligner Tumoren mit ziemlicher Sicherheit beantwortet werden können. Gleichwohl ist eine große Zahl der publizierten Fälle für die kritische Beurteilung der Methode nicht zu verwerten, da zur Entscheidung des kurativen Einflusses der Röntgenstrahlen auf Krebs und Sarkom ausschliesslich Dauerbeobachtungen herangezogen werden müssen, wie solche leider nur in einem kleinen Teile der Fälle vorliegen. Im folgenden sollen zunächst die Radiotherapie der Carcinome, hierauf jene der Sarkome und im Anschluss an letztere die Resultate bei Mykosis fungoides besprochen werden.

* * *

Die Röntgenbehandlung der **Carcinome** ist — abgesehen von den ersten sporadischen Versuchen bei inoperablen Fällen, die mehr solatii causa unternommen wurden — auf Grund der günstigen Resultate, die mit dieser Methode bei anderen Hautaffektionen, Lupus, Favus, Naevus etc. erzielt worden waren, unter grossen Hoffnungen aufgenommen worden. Demzufolge war auch von Anfang an der Hautkrebs, das Epitheliom, das bevorzugte Objekt der Radiotherapie —, er ist es bis heute geblieben. Gegenüber den bei der Epitheliombehandlung erzielten Erfolgen tritt die Röntgentherapie der tiefer reichenden Carcinome weit in den Hintergrund; trotzdem möchten wir bei der folgenden Besprechung auf die Resultate bei ausgebreiteter Carcinomatose und Krebs innerer Organe das Hauptgewicht legen, eben deshalb, weil die Erfolge der Epitheliom-

therapie mit Röntgenstrahlen bereits über jedem Zweifel stehen, während die sonstige Carcinombehandlung noch manche Frage offen lässt.

Bei der folgenden historischen Übersicht über die Röntgenbehandlung des Hautkrebses waren uns in erster Linie die Ergebnisse jener Autoren massgebend, die über ein grösseres Material verfügen. Der übrigen kasuistischen Mitteilungen soll nur kurz gedacht werden, ist doch die Literatur der Epitheliomtherapie mit Röntgenstrahlen zur Zeit kaum mehr vollständig zu übersehen. Reiche Quellenangaben finden sich namentlich bei Perthes[210]) und Schär[240]).

Die erste Mitteilung über einen mit Röntgenstrahlen behandelten Fall machten Sjögren und Stenbeck[261]) (19. Dezember 1899); ihnen folgten Heidingsfeld (1900)[130]), Finsen[98]), Williams[319]), Morton[198]), Pfahler (1901)[213]), Allen[4]), Duncan[87]), Hopkins[141]), Segueira[255]), Scholtz[247]), Varney[305]), Shields[259]), Skinner[268]), Wance[310]), Trowbridge (1902)[293]) u. a.

In dem von Sjögren und Stenbeck mitgeteilten ersten Falle von Hautcarcinom, der mit Röntgenstrahlen behandelt wurde, handelt es sich um ein Ulcus rodens (Diagnose Prof. Berg-Stockholm) von neunjährigem Bestande bei einer 72jährigen Frau. Tägliche Sitzungen von 10—12 Minuten Dauer. Nach ca. 40 Sitzungen heilte das Ulcus mit schöner, reiner Narbe. Das erste Symptom, das unter der Röntgenbehandlung rasch zurückging, war die vermehrte Sekretion.

Finsen[98]) hat unter 17 Epitheliomfällen achtmal völlige symptomatische Heilung erzielt, da diese Fälle 2—3 Jahre recidivfrei blieben.

Pusey[227]) behandelte 1901—1904 69 Fälle von Hautcarcinom (20 an der Nase, 12 am Hals, 9 an den Lippen, 9 an den Lidern, 9 an den Extremitäten, 5 in der Orbitalgegend, 3 am Ohr, je 1 an der Schulter und an der Glans penis; die übrigen mit kombinierter Lokalisation). Fast in allen Fällen liegen histologische Untersuchungen vor. Von den 69 Fällen sind $58 = 84\,\%$ symptomatisch geheilt. Natürlich handelte es sich in der grossen Mehrzahl der Fälle um Ulcus rodens, doch sind auch schnell wachsende und tiefer reichende Epithelialcarcinome darunter. Von den Fällen blieben recidivfrei: 1 durch $2\,{}^1/_2$ Jahre, 6 durch 22 Monate, 7 durch 18, 6 durch 15 Monate, 9 durch 1 Jahr, 8 durch 9 und 9 durch 6 Monate. Bei den recidivierenden Fällen wurde dreimal (Schulter, Hand, Ohr) durch die wiederholte Behandlung ein neuerlicher Erfolg erzielt. In 8 Fällen (sämtlich ausgebreitete inoperable Carcinome) nahm die Krankheit ihren Verlauf. Pusey rühmt besonders die guten kosmetischen Resultate ohne Substanzverluste.

Williams[318]) (1902) gibt eine Uebersicht über 635 im Boston City Hospital zur Behandlung gekommene Krebsfälle und teilt diese in externe und interne Geschwülste, ferner in „Cancers“ und „Carcinomas“. Unter den externen versteht er alle der Radiotherapie direkt zugänglichen Fälle. In einer Tabelle gibt er eine Uebersicht, wie sich diese Fälle auf die einzelnen Organe verteilen. Eine genauere Mitteilung über die Zahl der mit Röntgenstrahlen behandelten Fälle sowie über eventuelle Dauerresultate wird nicht gemacht. Es werden vier Fälle (zwei Epitheliome der Unterlippe, ein Epitheliom des Augenlides, ein ulcerierter Krebs des Handrückens) ausführlicher mitgeteilt und durch schöne Photographien erläutert. Auf Grund seines Materials stellt Williams folgende Thesen auf: 1. Die Behandlung ist geeignet für äusserliche Neubildungen, welche keine grosse Tiefenausdehnung haben, wenn sie auch eine grosse Fläche bedecken. 2. Die Behandlung verursacht keine Schmerzen. 3. Man braucht bei Furcht vor dem Messer die Behandlung nicht aufzuschieben. 4. Schmerzen und übler Geruch werden gebessert. 5. Die Verheilung erfolgt, ohne ein Geschwür zu veranlassen. 6. Die Resultate sind von kosmetischem Standpunkt ausgezeichnet. 7. Die Behandlung kann ohne Berufsstörung durchgeführt werden. 8. Die Zeichen der Besserung treten innerhalb zwei oder drei Wochen auf. 9. Bei grossen äusserlichen Geschwülsten soll zuerst eine Operation vorgenommen werden, um so viel als möglich von der Geschwulst zu entfernen, und dann sollen erst die Röntgenstrahlen appliziert werden. Als Nachteile des Verfahrens bezeichnet Williams: 1. die Kostspieligkeit des Apparates und Schwierigkeit des Betriebes sowie die Unmöglichkeit, eine volle Wirkung bei grösserer Dicke des Gewebes zu erzielen; 2. den Umstand, dass das Verfahren durch einige Zeit fortgesetzt werden muss. Hierzu ist zu bemerken, dass der letztere Uebelstand bei Verwendung der modernen Messapparate durch die Verabreichung von Vollsitzungen (Normaldosen Kienböck) wett gemacht wird.

Ein sehr reiches Material stand Grubbe[118]) zur Verfügung, der 103 Carcinomfälle (8 am Auge, 13 an der Zunge, 5 in der Vagina, 20 im Rachen, 2 im Uterus, 22 an Nase und Wange, 21 an den Lippen und 12 am übrigen Körper) mit Röntgenstrahlen behandelt hat. Die Behandlung wurde meist erst in späteren Stadien der Krankheit eingeleitet, die grosse Mehrzahl der Fälle war inoperabel. Im Hinblick auf diese Umstände sind die Resultate in ihrer Gesamtheit äusserst günstige. In 50 Fällen wurde eine deutliche Besserung erzielt, 28 mal war die Wirkung der Radiotherapie nur

unbedeutend, 25 mal blieb sie völlig aus. Spieler[277]) wirft Grubbe die ungenügende pathologisch-anatomische Verarbeitung des Materiales vor, ein Mangel, der auch anderen Arbeiten anhaftet.

Segueira[255])[256]) hat über 45 Fälle von mit Röntgenstrahlen behandelten Epitheliomen berichtet. Er hat in allen, auch in den recidivierenden Fällen gute Resultate erzielt, namentlich was die Ueberhäutung der Ulzerationen und Stillung der Schmerzen anlangt; in manchen Fällen vergrösserten sich allerdings die Epitheliome während der Behandlung. In einem späteren Berichte teilt er die Resultate von nunmehr 100 Epitheliomfällen mit. Unter 80 Fällen von Ulcus rodens wurden 34 geheilt; die in zahlreichen Fällen auftretenden Recidiven konnten durch neuerliche Bestrahlung zum Schwinden gebracht werden. In 33 Fällen von tiefsitzendem Carcinom hat Skinner[268]) 3 mal völlige Heilung (Dauer?), 13 mal progressive Rückbildung, 14 mal einen Misserfolg konstatiert.

37 Fälle von Carcinom (11 Mamma-, 18 Haut-, 2 Mund-, 1 Halsdrüsen-, 5 Oesophaguscarcinome) hat Fittig[102]) mit Röntgenstrahlen behandelt und eigentlich nur bei den Hautfällen günstigere Resultate gesehen.

Wild[317]) hat bis auf die günstige Beeinflussung des Ulcus rodens (von 22 Fällen 13 geheilt, 4 noch in Behandlung, 2 ungebessert, 3 gestorben) bei der Epitheliombehandlung minder gute Resultate erzielt: Von 10 recidivierenden Epitheliomfällen nach Operationen sind 9 bald nach Beendigung der Behandlung gestorben. In zwei Fällen handelte es sich um Epitheliome auf lupöser Grundlage, die bald wieder recidivierten. Acht weitere Fälle von Epitheliomen der Hand, des Gesichtes und Skrotums blieben refraktär, es liess sich nur eine schmerzstillende Wirkung der Röntgenstrahlen konstatieren. Zu bemerken wäre noch, dass auch in den 13 geheilten Fällen von Ulcus rodens dreimal innerhalb eines Jahres Recidive auftraten, die in zwei Fällen einer neuerlichen Bestrahlung wichen. Unter den 400 Fällen seiner Sammelforschung erzielte Bashford[11]) bei 216 Epitheliomfällen 141 mal vollständige Heilung (= 65 %), 42 mal Besserung; 16 mal blieb der Erfolg aus, 3 mal verschlimmerte sich der Zustand. Es lagen zumeist nach Operation recidivierende oder inoperable Fälle vor. Bashford hat berechnet, dass Epitheliome bei Behandlung mit Röntgenstrahlen in 20—40 % recidivieren. Ueber günstige Resultate berichten ferner Barney[10]) (38 Carcinome, darunter 19 Hautkrebse) und Newcomet[203])[204]) (31 Fälle). Allen[4])[5]) hat unter 43 Krebsfällen (10 Mammacarcinome, je 1 Carcinom des Uterus, des Rachens und

des Halses, 30 Hautkankroide) und 4 Sarkomfällen 25 mal vollen Erfolg, 12 mal Besserung, 5 mal Verschlimmerung und 5 Todesfälle beobachtet. Unter 24 Epitheliomfällen versagte nach Daniel[70]) die Röntgenbehandlung 12 mal, 3 mal blieb sie unvollständig, 2 Patienten starben während der Behandlung und nur sieben wurden gebessert.

Perthes[210]) hat auf Grund seiner Erfahrungen und der bisher veröffentlichten Fälle folgende Thesen aufgestellt: 1. Die Heilung von Carcinomen durch Bestrahlung ist bisher nur bei solchen gelungen, die in oder direkt unter der Haut liegen. 2. Es vollzieht sich die Heilung langsamer, bei grösseren Carcinomen bedeutend langsamer als bei der Behandlung mit dem Messer, doch kann die Bestrahlung mit Röntgenstrahlen trotzdem deshalb von hohem Werte sein, weil sie eine Operation gänzlich erspart, so vor allem bei alten Leuten, und weil sie weit geringere Defekte setzt als die Exstirpation. 3. In Fällen von grossen inoperablen ulzerierten Carcinomen kann die Bestrahlung von palliativem Nutzen sein, da die jauchig zerfallenen Geschwüre sich reinigen und zum Teil vernarben, während in der Tiefe das Carcinom weiter fortschreitet. Perthes[211]) hat 29 Fälle, darunter 13 Hautkankroide, behandelt und 12 Heilungen erzielt.

Sjögren[264]) brachte 14 von 21 Epitheliomfällen durch Röntgenstrahlen zur Ausheilung, mehrere davon sind 3—4 Jahre lang nachbeobachtet. In fünf Fällen wurde das eingetretene Recidiv durch neuerliche Bestrahlung zum Schwinden gebracht, in zwei Fällen ist die Behandlung noch nicht abgeschlossen.

Aus der von Hahn[121]) angestellten Sammelforschung über die radiotherapeutischen Versuche bei verschiedenen Hautaffektionen, wobei er 2608 Fälle zur Verfügung hatte, geht hervor, dass von Chrysospathes 3, von Hahn selbst 20, von Immelmann 24, von Köhler 12, von Kümmel 16, von Nobele 5, von Schiff 28, von Scholtz 5, zusammen also 113 Carcinomfälle mit Röntgenstrahlen behandelt worden sind. Ueber die in den einzelnen Fällen erzielten Dauerresultate ist aus der Publikation Hahn's nichts zu entnehmen.

Die günstigen Erfolge der Epitheliomtherapie mit Röntgenstrahlen haben die bisherigen chirurgischen Indikationen völlig ins Wanken gebracht, wie dies namentlich die Verhandlungen des Berliner Dermatologenkongresses (1905) bewiesen (Darier[74]), Fordyce[103]), Landerer[161]), Mibelli[193]), von Petersen[212]), Róna[236]) und Unna[302]). Während namentlich v.

Petersen an der radikalen chirurgischen Ansicht festhielt, konnte sich die Mehrzahl der übrigen Autoren der Erkenntnis nicht verschliessen, dass die Behandlung des oberflächlichen Hautkrebses in Zukunft zum grössten Teile unter die Domäne der Radiologen fallen wird. Die Gefahren bei der Behandlung der Hautcarcinome, von denen etwa A. R. Robinson vor kurzem sprach, existieren bei korrekter Technik nicht, wie wir dies noch näher erörtern werden. In der Diskussion zu Robinson's Vortrage ist eine Reihe von Autoren für die veralteten Methoden der Kaustik, Elektrolyse etc. neuerdings eingetreten.

Es ist das Verdienst Holzknecht's, der schon bei einer früheren Gelegenheit[136]) hervorhob, dass bereits ungefähr 100 histologisch sichergestellte Epitheliome durch Röntgenstrahlen geheilt wurden, die Indikationsstellung bei dieser Affektion auf eine neue, sichere Basis gestellt zu haben[138]). Er wies die Inferiorität der Finsen- sowie auch der Radiumbehandlung bei Epitheliom nach und gibt zum Zwecke der „Revision der Indikationen" folgende Einteilung: I. Inoperable Fälle, sei es, dass sie, in eigentliche Carcinome umgewandelt, höhere Grade der Aggressivität auf das gesunde Gewebe und Metastasierung zeigen, sei es, dass ihre Ausdehnung oder der Allgemeinzustand der Kranken oder sonstige Umstände die Operation ausschliessen. Sie sind der palliativen Bestrahlung zuzuführen, welche von allen palliativen Behandlungsarten bei weitem das Beste leistet. II. Operable tief greifende Epitheliome; sie sind radikal zu exstirpieren. III. Ganz oberflächliche Formen und ihre Vorstadien, Seborrhoea oleosa, Morbus Paget. Sie sollen der Röntgentherapie zugewiesen werden. IV. Mischformen zwischen II und III; die meist grösseren oberflächlichen Teile sollen durch Röntgenbestrahlung saniert, dann der tiefgreifende Rest exstirpiert werden.

Bei zweifelhaften Fällen kann nach Holzknecht eine einmalige Bestrahlung durch Resorption alles oberflächlichen Gewebes in drei Wochen den Grund des Epithelioms sichtbar machen, eine Zeit, die bei dem jahrelangen Verlaufe der Affektion keine Rolle spielt.

Lassar[164—166]) hat eine Reihe von kasuistischen Mitteilungen gemacht und in der letzten Zeit an zwei Stellen über mehrere Hundert von mit Röntgenstrahlen behandelten Krebsfällen summarisch berichtet[167—169]). Er spricht sich über die erzielten Resultate sehr vorsichtig und eigentlich recht skeptisch aus und macht einige Andeutungen über eine mögliche schädliche Wirkung der Methode, worauf wir

später noch zu sprechen kommen. Aus einer Aeusserung von Jastrowitz[167]) geht hervor, dass unter 500 Fällen Lassar's eigentlich kein Misserfolg zu verzeichnen war. Gleichfalls auf dem Röntgenkongresse in Berlin berichten Prió und Comas[221]) über 65 Fälle (2 an der Stirn, 5 an den Lidern, 1 an der Orbita, 1 am Unterkiefer, 7 an der Zunge, 1 an den Mandeln, 1 im Larynx, 15 an den Mammae, 12 an der Nase, 5 an der Wange, 7 an den Lippen, 1 Magen-, 1 Rectum-, 3 Uteruscarcinome und 2 an den Extremitäten). Von diesen wurden 19 „geheilt" (3 an den Lidern, 8 an der Nase, je 2 an den Lippen und der Mamma, je 1 an der Orbita, Zunge, Wange und einer Extremität), in 12 Fällen traten Besserungen ein, indem die Schmerzen verschwanden, der Prozess stillstand oder sich teilweise rückbildete. Neun Fälle stehen noch in Behandlung, 21 mal wurde kein Erfolg erzielt; 3 mal wurden prophylaktische Bestrahlungen nach der Operation vorgenommen. Löser[180]) hat 20 Fälle von Hautcarcinomen (mit Ausschluss des Ulcus rodens) mit Röntgenstrahlen behandelt; davon sind 3 geheilt (1 an der Nase, 2 an der Schläfe), 5 gebessert (1 an der Stirn, 2 an der Wange, 2 an der Nase), 12 Fälle blieben ungeheilt (je 1 Carcinom der Dura, des Ohres, des Gesichtes, der Zunge, der Inguinalgegend, je 2 der Nase und der Brust und 3 der Mamma).

Belot[22]) gelangt auf Grund seines Materiales und eines umfangreichen Literaturstudiums zu folgenden Schlüssen: Die Radiotherapie liefert in manchen Fällen von Cancer objektiv vollständige Heilungen. Der grösste Teil der mit dieser Methode behandelten Hautepitheliome heilt, ohne dass man freilich die Möglichkeit von Recidiven ausschliessen kann; dieselben scheinen minder häufig als nach chirurgischer Behandlung aufzutreten. Manchmal soll der Radiotherapie eine chirurgische Operation zur Vorbereitung des Terrains vorangehen. Die eigentlichen Carcinome müssen operiert werden und hierauf muss eine Röntgenbehandlung folgen (radiochirurgische Behandlung). Wenn die Operation verweigert wird, können die Röntgenstrahlen von Nutzen sein; manche Fälle werden gebessert, völlige Heilung erfolgt nur ausnahmsweise. Wenn das Neoplasma nicht sehr voluminös ist, relativ oberflächlich liegt und nicht von Drüsenveränderungen begleitet ist, kann man beide Methoden versuchen; aber der Vorzug scheint gegenwärtig noch der chirurgischen zu gebühren. Die Röntgenstrahlen können bei inoperablen Fällen grosse Dienste leisten. Sie stillen den Schmerz, bessern das Allgemeinbefinden und verlängern das Leben. Bei Hautrecidiven in der Narbe oder deren Umgebung scheint

die Radiotherapie bessere Resultate zu geben als die Chirurgie, was die Dauer der scheinbaren Heilung betrifft . . . . Manche Fälle von Krebs sind refraktär. Toxische Symptome sind selten. Ob es eine vollständige Heilung des Krebses durch Radiotherapie gibt, ist noch ungewiss; gleichwohl sind einzelne Patienten durch mehrere Jahre recidivfrei geblieben. Das Schwinden der Neoplasmen ist unabhängig von der Radiodermatitis. Das Verfahren erfordert eine sichere Technik und genaue Dosierung.

In der jüngsten Zeit wurden von Rankin[228]) 30 Fälle und von Weik[311]) 26 Fälle mitgeteilt. Der erstere verzeichnet 16 Heilungen, 12 Besserungen, 2 Misserfolge, der letztere $9 = 34\%$ Heilungen, wobei die besten Erfolge bei nicht operativem ulceriertem Carcinom des Gesichtes erzielt wurden. Im Institute Pellizzaris (Florenz) wurden 50 Fälle von Epitheliomen und Sarkomen mit gutem Erfolg radiotherapeutisch behandelt. Rosenberger verfügt über ein Material von über 40 malignen Tumoren (11 Cancroide, 20 Carcinome, 3 Endotheliome, 6 Sarkome). Von den 20 Carcinomen wurden 8 (6 inoperable Mammacarcinome, 2 Hautkrebse) mit Erfolg, namentlich in Bezug auf die Schmerzen, 3 mit geringem und 9 ohne Erfolg behandelt.

Wenden wir uns nunmehr der Besprechung der an den einzelnen Körperregionen erzielten Resultate der Carcinombehandlung mit Röntgenstrahlen zu, so ergibt sich auf den ersten Blick, dass eines der am häufigsten behandelten und auch dankbarsten Objekte der Radiotherapie das Carcinom der Mamma darstellt. Eine reiche, kaum mehr übersehbare Litteratur beschäftigt sich mit diesem Gegenstande; es sollen hier wieder vorwiegend die Autoren mit grösserem Materiale genauer berücksichtigt werden.

Die erste Mitteilung über die Behandlung von Mammacarcinom mit Röntgenstrahlen stammt von Gocht[114]).

Die erste Patientin Gocht's, eine 54jährige Frau, wurde durch sechs Tage täglich bestrahlt, sie fühlte sich subjektiv besser, die Schmerzen schwanden fast vollständig. Am siebenten Tage stieg die Temperatur plötzlich an, es entwickelte sich Erysipel an Nacken, Brust und rechtem Arm. Einige Tage später profuse Blutung aus dem exulcerierten Carcinom, bald darauf Exitus.

Die zweite Patientin war 46 Jahre alt, wegen Brustkrebs mehrmals operiert, das letzte Mal 1896. November 1896 Beginn der Radiotherapie. Die Schmerzen schwanden sofort; als eine Störung im Apparat eintrat und die Behandlung durch 12 Tage ausgesetzt werden musste, kehrten sie wieder, so dass abermals Morphium verabreicht werden musste. Bei Wiederaufnahme der Sitzungen wurde das Morphium unnötig. Anfang 1897 wuchs das Carcinom, die Patientin konnte nicht mehr in das Institut kommen. Sie starb am 26. Februar 1897.

Wenige Jahre nach Gocht's ersten Versuchen wurde das Verfahren beim Mammacarcinom namentlich von amerikanischen Autoren in grösserem Stile erprobt und liegen diesbezügliche Berichte von Clark[54]), Morton[200]), Ayers[7]), Soiland[276]), Williams[318]), Hopkins[141]), Allen[5]), Johnson u. Merill[146]), Varney[305]), Newcomet u. Turner[297]) vor. Morton hat in 11 Fällen durchwegs gute Erfolge erzielt, indem sich das Carcinom mit seinen Erscheinungen teilweise oder selbst ganz rückbildete; er bestrahlte sowohl primäre als auch recidivierende Mammacarcinome. Morton hält auch die Bestrahlung von der Schulterbrustgegend aus für wichtig, um die tiefe Pectoralisfascie, die Muskeln und die Teile unter den Rippen zu beeinflussen. 11 Erfolge verzeichnet Williams, wobei er besonders betont, dass die fixierten Geschwülste nach der Bestrahlung wieder beweglich wurden. Johnson u. Merill berichten über vier Misserfolge, Varney u. Turner erzielten bei recidivierenden Mammacarcinomen vorübergehende Besserung.

Ueber einen der ersten erfolgreichen Fälle haben Fittig u. Mikulicz[194]) berichtet. Ein Mann, der ein ausgedehntes exulceriertes, sehr freiliegendes Mammacarcinom mit Metastasen in beiden Achselhöhlen hatte, wurde nach operativer Ausräumung der Achselhöhlen und Röntgenbestrahlung (sechs Sitzungen) symptomatisch geheilt. Eykmann's[89]) Patientin, eine 61jährige Frau mit inoperablem Brustkrebs, wurde durch die Behandlung in kurzer Zeit von dem Tumor und seinen Folgeerscheinungen (Schmerzen, Zirkulationsstörungen) befreit.

Zum Teil sehr erhebliche, an Heilung grenzende Besserungen bei recidivierenden Mammacarcinomen erreichten Doumer u. Lemoine[85]), Coley[63]), Center[50]). Daniel[70]) beobachtete unter 6 Fällen 4 Heilungen. Dagegen konnte Hahn[120]) bei recidivierenden Formen unter 4 Fällen nur einmal das Zurückgehen der bestrahlten Knoten erzielen. Nach Kassabian[147]) reagieren Brustkrebse, auch recidivierende und inoperable, auf Röntgenstrahlen sehr prompt, selbst prompter als Sarkome. Perthes[208]) hat in 7 inoperablen Fällen Verkleinerung oder Verschwinden der Knoten gesehen. Unter 13 Fällen Barney's[10]) wurden 5 symptomatisch geheilt und 8 gebessert. Exner[96]) erzielte bei 3 inoperablen Fällen 2 sehr gute Resultate und einen geringen Erfolg. In der Statistik Wild's[317]) finden sich 8 Fälle von inoperablem und 6 von recidivierendem Mammacarcinom verzeichnet. Drei davon starben an fortschreitender Carcinose, bei 7 wurde eine Besserung des Zustandes erzielt, die sich in erster Linie durch Aufhören der Schmerzen geltend machte, bei 5 Kranken wurde die

Behandlung vorzeitig unterbrochen. Dagegen hat Morton[200]) in allen seinen 20 Fällen vorzügliche Erfolge erzielt, indem die vorher durchwegs inoperablen Tumoren teils völlig verschwanden, teils nach der Bestrahlung operabel wurden. Fittig[102]) ist wieder zu der Meinung gelangt, dass beim Mammacarcinom die Radiotherapie nur ausnahmsweise Erfolg hat und die Operation nach wie vor vorzuziehen sei; er hat 11 Fälle behandelt.

Sein grosses Material an Mammacarcinomen scheidet Pusey[227]) in recidivierende und primäre; von den ersteren hat er 31, von den letzteren 14 mit Röntgenstrahlen behandelt. Von den 31 recidivierenden Mammacarcinomen wurden 6 symptomatisch geheilt, 8 gebessert, in 17 Fällen war der Erfolg gering oder blieb ganz aus. Unter den symptomatisch geheilten Fällen sind einer durch mehr als 2 Jahre, 2 durch 18 Monate und 2 durch 1 Jahr recidivfrei. Die Krankheit war in keinem Falle völlig geschwunden, doch fehlten alle quälenden Symptome, so dass sich die Patientinnen vollkommen wohl und zufrieden befanden. Diese Resultate, die Pusey mit einer grossen Zahl von Sitzungen (fraktionierte Dosen) erreichte, sind höchst beachtenswert.

Primäre Mammacarcinome hat Pusey in 14 Fällen mit Röntgenstrahlen behandelt, fast alle wurden ihm von bewährten Chirurgen als inoperable Fälle übersandt, einmal war die Operation verweigert worden. In fast allen Fällen wurde der Zustand der Kranken erheblich gebessert. Keiner dieser Fälle kann als symptomatische Heilung aufgefasst werden. Nur zweimal blieb der Erfolg ganz aus; in einem dieser Fälle starb die Patientin bald an allgemeiner Carcinomatose, in dem andern trat eine sehr geringfügige Besserung ein, die Brust wurde später operativ entfernt. Besonders gut war das Resultat bei einer 76jährigen, völlig erschöpften Frau, bei welcher der grosse Tumor bis auf einen haselnussgrossen Knoten schrumpfte und das Allgemeinbefinden sich beträchtlich hob. Es ist ausser Zweifel, dass selbst weit vorgeschrittene inoperable Fälle von Brustkrebs durch die Radiotherapie erheblich gebessert werden.

In einer dritten Serie von Mammacarcinomen (10 Fälle) hat Pusey prophylaktische Bestrahlungen nach der Operation vorgenommen. Die Resultate dieser Methode sind äusserst günstig. Von den 10 Kranken blieb eine durch 28 Monate, 6 durch 2 Jahre nach der Operation recidivfrei. Eine Kranke starb nach einem Jahre an cerebraler Embolie, ohne ein Recidiv gehabt zu haben, eine nach 1 $^1/_2$ Jahren an Carcinom im Abdomen. Die restliche

Patientin litt an Paget's disease und starb mehrere Monate nach Aussetzen der Radiotherapie.

Wells[314]) hat bei 3 primären Mammacarcinomen Schrumpfung des Tumors und Besserung der Schmerzen erzielt.

Ueber ein grösseres Material von mit Röntgenstrahlen behandelten Mammacarcinomen verfügt Leonard[172]) (Philadelphia). Von 26 in der Zeit von 1900—1904 behandelten Fällen sind 12 gestorben, 2 entzogen sich der Beobachtung, 2 der überlebenden Fälle wurden mit Röntgenstrahlen allein behandelt, sie lebten 18 bzw. 16 Monate. In einem Falle lag ein primärer inoperabler Scirrhus vor, die Patientin lebte noch 2 Jahre nach Beginn der Behandlung. In vier Fällen lagen Recidive vor, drei davon schwanden vollständig und die Kranken befanden sich 21, 10 und 4 Monate nachher vollständig wohl. Im 4. Falle hatte die Behandlung nur eine sehr vorübergehende Wirkung. Von den postoperativ behandelten Fällen leben vier, frei von Recidiven, 19, 14, 12 und 7 Monate nach der Operation. Im vorletzten Falle waren 2 Operationen, die zweite wegen eines rapid einsetzenden Rezidivs vorhergegangen. Alle 12 verstorbenen Fälle waren inoperabel, als sie zur Behandlung kamen, bis auf drei Fälle erzeugte die Radiotherapie jedesmal deutliche palliative Besserung, Verkleinerung des Tumors; eine dieser Kranken, die an Cancer en cuirasse litt, der das Schulterblatt der einen Seite mit ergriffen hatte, brachte unter Röntgenbehandlung noch ein Jahr in erträglichem Zustande hin.

Von allen behandelten Patientinnen leben also fast die Hälfte (eine allerdings in sehr schlechtem Zustande), eine 2 Jahre nach der Behandlung (gegenwärtig Recidiv), 9 Frauen sind symptomatisch geheilt. Sieben Patientinnen, eine hohe Zahl, wenn man den Zustand berücksichtigt in dem sie zur Behandlung kamen, lebten über ein Jahr nach der Operation.

Marquardt[184]) und Kronfeld[160]) teilten je einen „geheilten" Fall von inoperablem Mammacarcinom mit. In ersterem Falle handelte es sich um ein 47 jähriges Fräulein, bei dem die rechte Mamma seit einem Jahre bretthart infiltriert und empfindlich war und in der letzten Zeit an der Oberfläche geschwürig zerfiel; in der Achselhöhle fand sich ein derbes Drüsenpaquet. Die Patientin war sehr elend und herabgekommen. Dezember 1902 bis Februar 1903 Radiotherapie, 60 Sitzungen. Die Geschwüre reinigten sich und überhäuteten, die Drüsenschwellungen schwanden, der rechte Arm wurde wieder beweglich, im Februar 1903 war der Tumor fast völlig verschwunden, die Geschwüre fast gänzlich verheilt. Bei einer Gesamtbeob-

achtungsdauer von 3 Monaten kann selbstredend von einer Heilung nicht die Rede sein. Auch der Fall von Kronfeld, der von Schiff[244]) behandelt und vorgestellt wurde, ist nicht genügend lange beobachtet (4 Monate). Das inoperable jauchige Carcinom zeigte ein tiefes kraterförmiges Geschwür, kombiniert mit derben Drüsenpaqueten in der Supra- und Infraclaviculargegend. Es bestanden starke lancinierende Schmerzen. Unter Radiotherapie heilten die Geschwüre mit glatter Narbe, auch die Drüsenschwellungen gingen zurück. Obwohl die Patientin objektiv und subjektiv symptomenfrei war, ergab die histologische Untersuchung noch Krebsgewebe in den Narben.

Lassar[165]) brachte ein ulceriertes, nach Amputatio mammae recidiviertes Carcinom zur Ausheilung, wobei sich das Allgemeinbefinden beträchtlich hob und die Patientin um 5 kg an Gewicht zunahm. Einen nur sehr vorübergehenden Effekt beobachtete Sloan[272]) in einem analogen Falle. Die oberflächlichen Geschwüre heilten, während das maligne Gewebe und die Drüsen unverändert blieben. Nach Aussetzen der Behandlung trat neuerlich Ulceration auf. Es ist in solchen Fällen sehr bedauerlich, dass nicht genauere Angaben über die verabreichten Dosen gemacht werden, da eine ungenügende Menge das Ausbleiben der Wirkung ungezwungen erklären würde. In drei Fällen von primärem Mammacarcinom brachte Wells[314]) die Tumoren zur Schrumpfung und konnte die Schmerzen lindern.

Löser[180]) verzeichnete unter drei Fällen drei Misserfolge, dagegen hatte Freund[104]) [105]) zwei sehr gute Resultate. Bei den letzteren zwei Fällen handelte es sich bei bejahrten, sehr kachektischen Frauen um inoperable exulcerierte Tumoren. die unter Radiotherapie prompt zurückgingen. In beiden Fällen wurde auch das subjektive Empfinden beträchtlich gebessert. In dem einen Falle blieben unwesentliche, durch den Narbenzug bedingte Schmerzen zurück, die Umgebung der Narbe war noch stark infiltriert und mit dem Thorax verwachsen; hier waren die Ulzerationsflächen sehr ausgebreitet gewesen. Im zweiten Falle gingen auch die Metastasen in den Achselhöhlen zurück. Freund ist der Ansicht, dass es vorwiegend die Hyperämie ist, welche diese Heilungsprozesse hervorruft. Doch ist bei der eminent schrumpfenden, atrophierenden Wirkung der Röntgenstrahlen auf das Haut- und Drüsengewebe diese Erklärung des Effektes durch Stauung nicht recht plausibel; andererseits ist es bei der Methode mit fraktionierten, sehr schwachen Dosen und harter Röhre, wie sie Freund anwendet,

kaum anzunehmen, dass hierdurch eine ständige lokale Hyperämie unterhalten wird. Die Behandlung eines Falles von Mammacarcinom durch Gauthier und Duroux[110]) war durch eine „veritable Krebsintoxikation" gestört. Aehnliche toxische Symptome beobachtete Haret[125]) bei drei Fällen von nicht exulceriertem Mammacarcinom. H. E. Schmidt, der mit der Radiotherapie der Carcinome im allgemeinen keine guten Erfolge hatte, sah Mammacarcinome während der Behandlung weiter wachsen und Hautmetastasen in der Umgebung auftreten; in einem analogen Falle Grumnach's traten hochgradige Steigerung der Pulsfrequenz und Schwäche auf. Prió u. Comas[221]) konnten unter 15 Bestrahlungen von Mammacarcinomen nur zweimal Verschwinden der Symptome erzielen. Holland[134]) tritt namentlich für die Radiotherapie inoperabler Mammacarcinome ein, die in ihrer Eignung den Epitheliomen am nächsten kämen, und berichtet über auffällige Besserung in einem derartigen Falle.

Ein mächtiges exulcerierendes recidiviertes Mammacarcinom bei einer 50jährigen Frau brachten Köhler und Herxheimer[158]) durch 18 intensive Bestrahlungen von 10—15 Minuten Dauer zur Ueberhäutung und bedeutenden Verkleinerung. Radiographisch fand sich in der Hilusgegend der rechten Lunge ein wallnussgrosser circumscripter Schatten (Metastase). Bei der Sektion erwies sich der Knoten als auffallend klein (vielleicht durch Projektion).

Unger[300]) will auf Grund seiner histologischen Untersuchungen den Röntgenstrahlen bei Mammacarcinom nur eine ganz oberflächliche Wirkung zuerkennen, die nicht über 5 mm in die Tiefe reicht. Er behandelte 18 Fälle, 16 Recidive nach Operationen, 2 inoperable. Nach seinen Erfahrungen wird das Wachstum der Drüsen durch die Strahlen nicht beeinflusst, auch die Knochenmetastasen nicht; die Erzeugung intensiver Reaktion bis zur Nekrose schützt nach Unger nicht vor Recidiven. Gegen diese ziemlich ungünstige Beurteilung des Verfahrens wendete Wohlgemuth[323]) mit Recht ein, dass gerade die histologisch untersuchten Fälle Unger's nicht ausreichend behandelt wurden. Wie in zahlreichen anderen kasuistischen Mitteilungen sind auch hier die Angaben über die verabreichte Dosis völlig unzureichend. Es wird nur mitgeteilt, dass 10 Sitzungen verabreicht wurden, über die Härte der Röhre, Bestrahlungszeit, Fokusdistanz etc. bleiben wir vollständig im unklaren.

Der von Wohlgemuth vorgestellte Fall beweist, dass die Röntgenstrahlen ein Mammacarcinom mindestens bis zu einer

Tiefe von 3—4 cm beeinflussen können. Die 76jährige Frau litt seit 7 Jahren an exulceriertem Carcinom der linken Brust mit Schwellung der Axillardrüsen und heftigen Schmerzen. Die letzteren liessen unter Radiotherapie sofort nach. Es wurden fraktionierte Dosen verabreicht, so dass es niemals zur Hautreaktion kam. Der apfelgrosse harte Tumor überhäutete sich und schwand vollständig. Ueber der linken Clavicula blieb eine Drüse zurück.

Nach Rankin[228]) schwinden nur die Schmerzen und Ulcerationen, das Fortschreiten des Tumors aber wird nicht hintangehalten. Weik[311]) hat ein inoperables exulceriertes Mammacarcinom durch vier Monate bestrahlt und sehr günstig beeinflusst.

Ménétrier und Béclère behandelten ein äusserst torpid verlaufendes metastatisches Carcinom am Schädeldach, das sich 11 Jahre nach der Amputation der beiden Brüste und Ausräumung der Achselhöhlen entwickelt hatte.

Auch die sekundären Mediastinaltumoren nach Mammacarcinom werden durch Röntgenstrahlen günstig beeinflusst, die Drüsen verkleinern sich, die Drucksymptome schwinden; dies fällt um so mehr ins Gewicht, als es sich meist um Patientinnen handelt, die sich in einem scheinbar völlig hoffnungslosen Zustand befinden. Pfahler[215]) behandelte 6 derartige Recidivfälle nach Mammaamputation wegen Krebs, 3 davon starben während oder bald nach der Behandlung, 3 wurden von den objektiven Symptomen und subjektiven Beschwerden (Husten, Atemnot, Cyanose) befreit; von den 3 letzteren Fällen ist einer durch mindestens 14 Monate und einer, durch ein halbes Jahr nachbeobachtet, beschwerdefrei geblieben.

Die als Paget's disease bekannte Affektion, welche unter dem Bilde eines chronischen Ekzems in der Mammillargegend beginnt, aber vom Anfang an als echtes Epithelialcarcinom aufzufassen ist (Matzenauer), wird, wie die Kasuistik lehrt, in fast allen Fällen im Frühstadium wie in den Stadien der ausgebreiteten Carcinose durch Röntgenstrahlen äusserst günstig beeinflusst. Nach der ersten Mitteilung von Meek[190]), eine 32jährige Negerin im zweiten Jahre der Krankheit betreffend, bei der die mikroskopische Untersuchung sechs Wochen nach Einleitung der Radiotherapie normale Verhältnisse ergab, haben Holzknecht[137]) und Lang[163]) einen derartigen Fall erfolgreich behandelt. Es bestanden hier seit 12 Jahren eine grosse nässende Fläche sowie ein bis in die Achselhöhle reichender derber, bretthart infiltrierter Tumor. Auf den geschwürig zerfallenen Stellen wurden Normaldosen von 4 H, auf den Tumor solche von 8—10 H verabreicht. Die nässende Fläche begann sich auffallend

rasch zu epithelisieren, die Geschwulst verkleinerte sich, das Körpergewicht stieg, die Anämie besserte sich, die Fixation des Armes am Schultergelenk liess nach. Die Affektion hatte in diesem Falle nicht in der typischen Weise an der Brustwarze, sondern in der Umgebung begonnen. Harrison und Wills hatten in mehreren Fällen gute Resultate. Görl[116]) brachte bei einer 76jährigen Frau, bei der die Affektion seit 10 Jahren bestand, den Tumor fast völlig zur Ausheilung. Pusey[227]) (Lehrbuch, S. 553) hatte in einem Falle einen guten palliativen Erfolg, bei dem zweiten war die Wirkung nur vorübergehend und es musste die Operation angeschlossen werden.

In den beiden Fällen von Hartzell heilte nach Röntgenbehandlung die oberflächliche Affektion vollständig aus, während sich später ein Tumor des Drüsengewebes entwickelte — also eigentlich zwei Misserfolge.

(Fortsetzung folgt.)

II. Referate.

A. Tumoren.

Physiological notes on the cancer problems. Von Willoughby Wade. Brit. Med. Journ. 1906, 17. März.

Die Probleme betreffs des Krebses teilen sich in zwei Klassen.

1. Was geschieht in einem Organ, z. B. in der Mamma, wo der eine Pol normal, der andere carcinomatös infiltriert ist?

2. Warum tritt diese Veränderung ein?

Die Integrität eines Organes hängt ab sowohl von inneren als auch von äusseren Ursachen und dasselbe gilt von den sekretorischen Drüsen, wie der Submaxillaris und auch der Mamma.

Die Submaxillardrüse besteht schon im Embryo, bevor noch eine Differenzierung des Nervengewebes existiert, sie ist daher auf die eigene innere Kraft des Wachstums angewiesen, erst späterhin wird sie durch Nerven dominiert. Wenn wir die Chorda tympani, den motorischen Nerven der Drüse, durchschneiden und das distale Ende elektrisch erregen, dann treten Salivationen auf, welche jedoch nach bestimmter Zeit sistieren, bis wieder neuerlich Material sich angesammelt hat. Es frägt sich nun: Beruht dieser Ersatz auf einer den Zellen eigenen Kraft? Oder ist derselbe abhängig von nervösen Reizen? Darauf bezieht sich folgendes Experiment: Bei einem jungen Tiere wurde die Chorda tympani auf einer Seite durchtrennt und die äussere Wunde der Heilung überlassen; nach einiger Zeit wurden beide Drüsen entfernt, wobei sich diejenige, deren Nerv durchschnitten war, kleiner erwies als die andere. Daraus folgt, dass die allgemeine Ernährung vom motorischen Nerven abhängt. Die Chorda tympani enthält ausser den motorischen noch vaso-dilatatorische Fasern; diese letzteren sind durch die Durchtrennung

zerstört, während die Vasoconstrictoren, die vom Sympathicus kommen, intakt sind.

Der motorische Nerv der Drüse wird auf verschiedene Arten gereizt: 1. durch verschiedenartigste Substanzen, wie namentlich Nahrungsmittel; 2. durch den Anblick und den Geruch der Nahrung; 3. durch den Gedanken an die Nahrung. Punkt 1 ist die gewöhnliche Art des Reizes. Es ist nun bekannt, dass in den ersten drei Monaten des extrauterinen Lebens kein Speichel secerniert wird, obwohl die sensorischen Mundnerven durch den Kontakt mit Milch unaufhörlich gereizt werden. Vielleicht werden dadurch erst centrale Kommunikationswege gebildet oder dieselben existieren bereits und es bedarf dreier Monate, um die Drüse in den Zustand der sekretorischen Kraft zu versetzen. Die männliche Mamma, ursprünglich der weiblichen gleich, bleibt späterhin in der Entwickelung zurück, doch ist es bekannt, dass auch sie zur Laktation fähig ist, allerdings erst nach langem Reize der sensorischen Nerven in der Brustwarze und durch psychischen Reiz der motorischen Nerven.

Aus dem oben Gesagten geht hervor, dass die Kraft, welche zweifellos reife Zellen zur Sekretion anregt, bereits zu einer Zeit existiert, wo die Zelle selbst noch nicht reif ist, und es folgt wieder daraus die Annahme, dass das Wachstum der Zelle bis zur Reife vom motorischen Nerven abhängig ist.

Nun frägt es sich, welche Beziehungen der motorische Nerv in den Ruhepausen zwischen zwei Laktationen oder nach der Menopause hat; vielleicht hat er irgend einen hemmenden Einfluss und verhindert die Zellen an der ihnen eigenen Kraft des Wachstums, dann würden die Zellen beim Ausfall dieses Einflusses wieder ihr freies Wachstumsvermögen zurückerlangen, und es würden vielleicht daraus Zellen entstehen, welche dem Eindringen von Leukocyten keinen Widerstand entgegensetzen. Doch auch auf anderem Wege kann den Zellen ein neuer Lebensmodus verliehen werden, z. B. der motorische Nerv macht sie wohl wachstumsfähig, aber nicht in der Weise, dass sie der Sekretion dienlich sind.

Das kontinuierliche und schrankenlose Wachstum der Carcinomzellen beruht nicht nur auf der ihnen eigenen Kraft, sondern auch auf neuem Wachstum von Bindegewebe; und wenn wir annehmen, dass ein Ausfall von physiologischen Bedingungen die Ursache für Carcinom abgibt, dann werden wir zuerst auf die senilen Veränderungen aufmerksam.

Sicher ist, dass einzelne von den Zellen im Nerven einer Drüse senile Veränderungen eingehen, und wenn wir das Carcinom als senile Erkrankung auffassen, so stimmt dies mit der Annahme, dass das Carcinom ursprünglich mit der Degeneration des Gewebes, in welchem der Tumor auftritt, im Zusammenhang steht.

Sonst tritt noch häufig Carcinom in den weiblichen produktiven Organen zur Zeit der Menopause auf und die Häufigkeit dieses letzteren Umstandes bestärkt die Idee, dass die Ursache der Erkrankung in Strukturdefekten liegt, sei es nun in den Zellen oder in den Zellnerven oder in beiden.

Die Entwickelung des Neoplasmas ist das Resultat von Reizen, welche die normale Entwickelung der Zellen verändern und ihnen die charakteristische Eigenschaft der Bildung von Produktivgewebe geben;

solche Reize sind z. B. kontinuierliche Erregungen. Auf jeden Reiz folgt früher oder später eine Erschöpfung, wodurch wieder ein Ausfall irgend welcher Kräfte zustandekommen muss.

Verf. nimmt an, den Ursprung des Carcinoms mit gutem Recht mit senilen Veränderungen in den Nervenendigungen oder Zellen oder vielleicht in beiden in Zusammenhang bringen zu dürfen.

Herrnstadt (Wien).

A case of secondary carcinomatous growths simulating tuberculous hip-joint disease and miliary tuberculosis. Von Rob. E. Lord u. Chas. W. Buckley. Brit. Med. Jour. 27. Jan. 1906.

Eine 50 Jahre alte Frau, Tuberkulose oder maligne Erkrankung anamnestisch nicht nachweisbar, bei der die linke Brust durch eine ausgedehnte Operation im Jahre 1903 wegen eines längere Zeit bestehenden Tumors entfernt worden war. Im Anschluss an eine Erkältung trat eine typische Lumbago auf, sehr bald jedoch begannen Schmerzen an der Aussenseite des linken Hüftgelenkes. Im Verlaufe eines halben Jahres stand das Bein in Flexion, Adduktion und Auswärtsrotation, Bewegung und Druck auf das Schambein waren schmerzhaft; dazu kamen nach kurzer Zeit geringe Temperatursteigerung und mässige, diffuse Bronchitis. Beim Transport ins Spital kam die Patientin zu Fall und die Untersuchung zeigte, dass der Trochanter nach aufwärts disloziert war, alle Bewegungen und Druck intensiv schmerzhaft. Nach einigen Tagen bildete sich eine Verdickung in der Trochantergegend aus, über der rechten Lungenspitze waren Bronchialatmen und Krepitieren hörbar; nach weiteren drei Wochen Exsudat über der linken Basis, Bronchialatmen und Rasseln beiderseits, zunehmende Dyspnoe; percussorisch reicht das Exsudat bloss bis zum Angulus scapulae. Im Verlaufe von wenigen Tagen starb Patientin unter den Erscheinungen einer miliaren Tuberkulose.

Nekropsie: Beide Lungen und Leber voll von sekundären Knötchen. In der linken Pleurahöhle flüssiges Exsudat. An der linken Hüfte Fraktur des Kopfes und Halses; das Acetabulum zeigte eine Vertikalfraktur, welche sich ins Becken erstreckte, die Synovialmembran war nicht affiziert, im Gelenke keine Flüssigkeit. Die mikroskopische Untersuchung ergab Carcinom-Metastase. In diesem Falle spricht das absolute Fehlen von Abmagerung und kachektischen Symptomen eher gegen malignen Tumor oder Tuberkulose und eher für eine rheumatische Affektion, umsomehr als die Darreichung von Aspirin und anderen Antirheumatica eine wesentliche Besserung mit sich brachte. Nach Mitteilungen von Rülemann hat sich Aspirin auch in anderen Fällen von inoperablem Carcinom als wesentlich schmerzlindernd erwiesen.

Herrnstadt (Wien).

A case of cerebral tumour; operation, recovery. Von Hugh Smith. Lancet 1906. 16. Juni.

Eine 44 Jahre alte Frau litt seit drei Wochen an kontinuierlichen Kopfschmerzen in der linken Stirn- und Supraorbital-Gegend mit zeitweise auftretendem, von der Nahrungsaufnahme ganz unabhängigem Erbrechen. In den letzten vier Tagen traten Schwäche im rechten Arm hinzu und eine Schwierigkeit, klar zu sprechen. Das Gedächtnis war

seit einiger Zeit schwächer, Konvulsionen bestanden nie, desgleichen kein Ausfluss aus Nase und Ohr.

Bei der Untersuchung schien Patientin die Fragen nur schwer zu verstehen, sie antwortete langsam und zaudernd. Der rechte Arm und die rechte Hand waren ausgesprochen paretisch, doch konnte sie sämtliche Funktionen verrichten, nur Schreiben war unmöglich. Geringe Parese im rechten Beine; der rechte Mundwinkel etwas tiefer stehend, die Zunge wird gerade hervorgestreckt, Augenbewegungen normal; Pupillen gleich weit, Accommodation und Lichtreflexe normal; ophthalmoskopisch bestand beiderseits Neuritis optica. Patellarreflex besonders rechts gesteigert, kein Fussklonus. Urinbefund normal.

Trotz Behandlung mit Jod- und Bromkali kam es zu einem raschen Fortschreiten des Prozesses; Zunahme der Neur. opt., die rechte Pupille wurde weiter als die linke, ihre Lichtreaktion träge, es bildete sich eine Parese des rechten Rect. ext. und die Zunge wich beim Vorstrecken nach rechts ab. Desgleichen nahm die Parese des rechten Facialis und des rechten Beines zu. Steigerung des Patellarreflexes; Babinsky positiv. Die Kopfschmerzen dehnten sich auch auf die linke Stirnseite aus, es traten Somnolenz und unwillkürlicher Abgang von Urin und Faeces auf; das Gehör blieb gut. Geruch und Geschmack waren nicht verändert, keine Ptosis, kein Nystagmus, keine Hemianopsie.

Lokalisation: Tuberkulose und Lues schienen durch den negativen Erfolg der Behandlung ausgeschlossen, während das rapide Fortschreiten eher für malignen Tumor, Gliom oder Sarkom oder Cyste sprach. Die rechtsseitige Parese sprach für eine Läsion in der linken Hemisphäre mit Beteiligung des motorischen Tractes. Die weite Ausbreitung der Parese, der milde Verlauf und die Abwesenheit von Konvulsionen liessen die Centralwindung ausschliessen und machten es durch den Zusammenhang mit den intellektuellen Symptomen wahrscheinlicher, dass der Tumor im linken Stirnlappen mit Kompression des motor. Tractes zu suchen sei. Die Lage wurde wegen der fehlenden Konvulsionen als subcortical angenommen, und zwar wegen des Beginns der Parese in rechtem Arm und Hand und wegen der bestehenden kompletten Agraphie das hintere Ende der mittleren Stirnwindung, nach Exner das cheiro-kinästhetische Centrum.

Bei der Operation fand sich der Tumor in der That in der Gegend der hinteren $^2/_5$ der mittleren Stirnwindung und übergreifend auf den anschliessenden Teil der oberen Stirnwindung; der äussere Anteil war in Kontakt mit der Dura mater, von der er auszugehen schien, die Circumferenz ca. 6 Zoll, die Tiefe $1\,^1/_2$ Zoll. Bei der mikroskopischen Untersuchung erwies sich der Tumor als Spindelzellen- und Rundzellen-Sarkom.

Die Symptome bildeten sich rasch zurück und Patientin wurde nach sieben Wochen mit einer Aluminiumplatte in der Trepanationsöffnung entlassen. Die Parese war völlig geschwunden, die intellektuellen Fähigkeiten waren zufriedenstellend. Einen Monat nach der Entlassung aus dem Spital waren sämtliche Funktionen in völlig normalem Zustande, vom Aufenthalt im Spitale wusste Pat. wenig zu sagen. Die Schwellung der rechten Papille war rückgebildet, Gefässe normal, im linken Auge inkomplette Atrophia nervi opt., doch nur geringe Zeichen einer überstandenen Neuritis. Herrnstadt (Wien).

A contribution to the study of cerebellar tumors and their treatment. Von J. J. Putmann. The journal of nervous and mental diseases. Mai 1906.

Verf. gibt einleitend eine Uebersicht, welche Erfolge auf operativem Wege bei Hirntumoren erzielt wurden; er fand, dass, wenn nicht Heilung, so doch Besserung oder vorübergehende Erleichterung für die nächste Zeit eintritt. Dazu teilt Verf. eine Reihe von Krankengeschichten in ausführlichster Weise mit.

1. Eine 50jährige Frau, die zunächst über unbestimmte fortdauernde, neurasthenischen Charakter besitzende Schmerzen oberhalb der beiden Augen klagte. Die nähere Untersuchung und Beobachtung ergeben eine beiderseitige Stauungspapille, die bald an Intensität zunimmt. Diagnose: Tumor cerebri, wahrscheinlich lokalisiert in den Occipitallappen, weil bald Amaurose auftrat und die Sehfeldeinschränkung von links her begann. Ausserdem Erbrechen. Operation: Beim Eingehen in der Gegend des Occipital-Parietallappens stösst man auf einen wurstförmigen Vorsprung, der vom Cerebellum aus seinen Ursprung nahm und sich bei der mikroskopischen Untersuchung als Rundzellensarkom entpuppte. Die Operation selbst war von grossen Hämorrhagien begleitet, die ziemlich gefahrdrohend waren. Patientin erholte sich vollständig von der Operation. Die Amaurose blieb bestehen; sonst relatives Wohlbefinden noch 19 Monate nach der Operation. Zur Diagnose dieses Falles bemerkt noch Verf., dass ausser Neuritis optica bilat. (links mehr als rechts), Kopfschmerzen, Erbrechen sonst keine weiteren Symptome für eine nähere Lokalisation des Tumors da waren. Auffallend war in der letzten Zeit ein Symptom: Sinkenlassen des Kopfes nach der linken Seite gegen die Schulter, das nach Batten's Experimentaluntersuchung stets mit dem Ausfall der Kleinhirnhemisphären derselben Seite im Zusammenhang steht, ein Zusammentreffen, das hier durch die klinische Beobachtung festgestellt wurde.

2. Ein 10jähriger Knabe, hereditär ohne Belastung, der über Kopfschmerzen, Uebelkeit, Erbrechen, Schmerzen hauptsächlich im Stirn- und Hinterhauptlappen klagt. Dazu traten bald Augenmuskellähmungen. Neuritis optica bilat. Eine gewisse Incoordination der oberen und unteren Extremitäten bemerkbar. Sonst keine weiteren Symptome. Diagnose: Cerebellartumor. Operation wegen der immer mehr zunehmenden Kopfschmerzen beschlossen. Die Operation gelingt in zufriedenstellender Weise; es wird ein Tumor (Fibrom) exstirpiert. Zwei Jahre post operationem gutes Wohlbefinden, keine Kopfschmerzen. Erst im dritten Jahre nach der Operation stellen sich die alten Beschwerden ein: Kopfschmerzen, zunehmende Schlaflosigkeit, Erbrechen. Zum zweiten Male Operation an derselben Stelle wie vor drei Jahren; Befund: eine apfelgrosse Cyste mit durchsichtigem, klarem Inhalt; die Wand der Cyste von sarkomatösem Gewebe gebildet. Auch diese Operation ging mit einer relativen Besserung des Patienten einher. Ueber das weitere Schicksal des Patienten weiss Verf. nichts Näheres.

3. Ein 62jähriger Mann; blitzartig reissende Schmerzen von kurzer Dauer im Kopfe. Grosse Schwäche der rechten Extremität. Später dann andauernde Kopfschmerzen im Hinterhaupte. Kein Schwindel, kein Erbrechen. Die Untersuchung ergab leichte Paralyse der unteren

Partie der rechten Seite im Gesicht, Verminderung der Berührungssensibilität im Gesicht bis zum rechten Ohre. Gehör rechts herabgesetzt. Patellarreflex links stärker als rechts. Temperatursinn rechts herabgesetzt. Ataxie der rechten oberen Extremität. Komplette Astereognosis. Doppelseitige Neuritis optica. Diagnose: Tumor cerebri, lokalisiert in die Regio Rolandi. Operation. Kein Tumorbefund. Die Autopsie ergab Hernia cerebri, eitrig infiziert. In der Sella turcica ein $3^1/_2$ cm langer, 3 cm hoher, $3^1/_4$ cm breiter Tumor (Endotheliom).

4. Ein 55 jähriger Mann; seit 10 Wochen fortdauernde, nicht nachlassende Kopfschmerzen in der Stirngegend. Ausserdem Schwanken und Taumeln beim Gehen, Drang, nach links zu fallen; Parästhesien im linken Arm und Hand von kurzer Dauer, während welcher Pat. die Extremität nicht bewegen konnte. Untersuchung ergab: Neuritis optica bilat. cum haemorrhagia. Hirnnerven sonst frei mit Ausnahme des rechten Nerv. acust. (vollständiger Verlust des rechten Gehörs seit zwei Jahren). Diagnose schwankt zwischen: Tumor cerebelli oder lob. pariet. dextr. Die vorübergehenden Parästhesien und Paresen der linken Extremität sprachen für Scheitellappentumor. Operation, indiziert wegen der nicht zu stillenden Schmerzen, ergab keinen Tumor, doch Schwinden der Beschwerden durch zwei Monate. Hierauf wieder Erbrechen, Kopfschmerzen, die bis zum Tode unvermindert blieben. Die Autopsie ergab: Gliom des rechten Fusses des Kleinhirns.

5. Ein 15 jähriges Mädchen; gelegentlich Attacken von Erbrechen, nachher Taumeln beim Gehen, ausserdem heftige Kopfschmerzen, manchmal im Stirnteil, manchmal im Hinterhaupt. Untersuchung ergibt: Neuritis optica bilat. Ausfall des Pupillarreflexes auf Accommodation, dagegen Reaktion auf Lichteinfall. Operation ohne bestimmte Diagnose. Ueber dem Kleinhirn wird eingegangen; reichlich Abfließen einer serösen Flüssigkeit; kein Tumor. Die Operation milderte die Beschwerden; Kopfschmerzen hörten vollständig auf. Es bestand zwar eine Hernia cerebri von Eigrösse, Patientin ertrug dieselbe ohne jegliche Beschwerden. Ueber das weitere Schicksal weiss Verf. nicht zu berichten.

6. Ein 16 jähriger Knabe, der über ausserordentliche heftige Hinterkopfschmerzen klagt. Seit drei Monaten Erbrechen, kein Schwindel; hierauf kann Pat. nicht geradeaus gehen, weil er mit unwiderstehlicher Gewalt bald nach rechts oder nach links gezogen wird. Die Untersuchung ergab: Exophthalmus bedeutenden Grades. Parese beider Musc. rect. lat., Parese des Rect. med. oculi dextr.; Paresis facial. dextr. Ataxie der rechten oberen Extremität, geringere Ataxie links. Ataktischer Gang. Patellarreflex erloschen. Im Augenhintergrund beide Papillen geschwellt, mit Hämorrhagien durchsetzt. Operation über den Kleinhirnhemisphären, ohne einen Tumor zu finden. Exitus. Autopsie: typischer Hydrocephalus acut. mit allen seinen Stauungserscheinungen, bedingt durch einen Tumor, ausgehend vom Boden des vierten Ventrikels, mit Verschluss des Aquaeductus Sylvii. Dieser Tumor erwies sich als Sarkom.

7. Dieser Fall ist bemerkenswert durch das Fehlen charakteristischer Kleinhirnsymptome. Pat. litt an heftigen drückenden Schmerzen am Scheitel, hauptsächlich morgens durch 2—3 Stunden. Dann trat Schwindelgefühl hinzu. Die Untersuchung ergab: Herabsetzung der Sensibilität der

rechten Gesichtshälfte mit Facialisparese und Trigeminusparese, der rechten Hälfte der Zunge und der Zähne. Sonst keine Sensibilitätsstörung. Neuritis optica bilat. Die Zunge weicht beim Herausstrecken nach rechts ab. Keine Sprachstörung. Operation verweigert. Exitus bald darauf. Die Obduktion zeigt ein Gliom über dem rechten Lappen des Kleinhirnes.

8. Dieser Fall machte Schwierigkeit in der Diagnose: Tumor am Kleinhirnbrückenfuss. Die meisten Tumoren drücken gewöhnlich zuerst auf den Nerv. acustic. oder affizieren den Nerv. trigemin. In diesem Falle blieben diese Symptome zunächst aus. Der 29jährige Mann klagt über Schwerhörigkeit am linken Ohre, Verlust des Gefühles auf der linken Hälfte der Zunge. Sensibilitätsstörung auf der linken Seite des Gesichtes und der Nase. Sonst keine Beschwerden. Kopfschmerzen in der Frühe, namentlich im Nacken. Schwindel. Doppeltsehen. Blausehen. Unsicherheit im Gang. Dann tritt Parese aller Augenmuskeln dazu. Neuritis optica bilat. Facialisparese links. Fehlen der Patellarreflexe. Lumbalpunktion. Kollaps; bald darauf Exitus. Die Obduktion ergibt Tumor pontis. Verf. hat diese Reihe von Fällen aus dem Grunde mitgeteilt, dass es bei einiger Aufmerksamkeit doch leicht gelingt, die Diagnose Tumor cerebri (nicht immer mit Lokalisation) zu stellen und dass eine Palliativoperation in den meisten Fällen doch erwünscht ist, wenn auch keine Radikaloperation bei der Schwere der Fälle möglich ist. Leopold Isler (Wien)

A case of retroperitoneal fibrolipoma. Von G. Ben Johnston. Journ. of the Amer. Med. Assoc. 1904, No. 17.

Es handelt sich um eine seltene Art von Tumoren, die zur malignen Degeneration neigen, schwer diagnostizierbar sind und bei operativer Behandlung eine Mortalität von 57 Proz. aufweisen, also eine höhere als die der operierten Brustcarcinome. Adami teilt sie in perirenale, mesenteriale und in solche von zweifelhaftem Ursprung ein. Sie sind meist gutartig und verdienen eine Unterscheidung von anderen retroperitonealen Geschwülsten, insbesondere den Sarkomen. Sie stellen Lipome, Fibrolipome und Myxofibrolipome dar. Ein Drittel der Fälle entsteht im perirenalen Fett, die Niere wird beiseite gedrängt, abgeflacht oder teilweise vom Tumor eingebettet. Die übrigen entstehen im subperitonealen Fettgewebe am Ursprung der Mesenterialfalten und kommen unter den Darm zu liegen, und zwar unter den Dünn- oder Dickdarm, während über den perirenalen das Colon ascendens oder descendens verläuft. Symptome fehlen selbst bei grossen Tumoren oft vollständig. Die ersten Zeichen sind ein Gefühl von Ziehen und Völle, selten Schmerz oder Magenirritation, später kommt es zu Druckerscheinungen seitens benachbarter Organe, Oedemen, Darmobstruktion, Dyspnoe, Icterus, Schmerzen, schweren gastrischen Symptomen und Abmagerung. Druckempfindlichkeit ist gewöhnlich nicht vorhanden. Die Diagnose wird selten und durch die scheinbare Fluktuation meist auf eine Cyste gestellt. Mesenterialcysten zeigen grosse Beweglichkeit, Mittellage, vorn tympanitischen Schall. Die Echinococcuscyste ist respiratorisch verschieblich, weist oft Hydatidenschwirren auf und eine in die Leber übergehende Dämpfung. Ovarialcysten können durch vaginale Untersuchung erkannt werden und haben vorn gedämpften Schall. Bei der Hydro- und Pyonephrose finden sich

Druckempfindlichkeit und Harnveränderungen, die Diagnose wird durch Cystoskopie und Ureterenkatheterisation unterstützt. Die erweiterte Gallenblase hat keinen Darm vor sich, ist respiratorisch verschieblich, in der Kontinuität der Leber liegend, in der Flanke nicht fühlbar, und es kann schon durch die Anamnese auf sie geschlossen werden. Das Sarkom zeigt ein rapides Wachstum, festere Konsistenz und schwere Allgemeinstörungen. Die seltenen retroperitonealen Cysten sind beweglicher und resistenter, die des Pankreas durch ihre Lokalisation kenntlich. Die Gefahren der Operation bestehen in der Unterbindung der Blutzufuhr zu dem vorgelagerten Darm, in dem Shock bei der langen Dauer des Eingriffes und dem Zerreissen der Vena cava, die vom Tumor gesondert werden muss. Verf. gibt einen ausführlichen Bericht über zwei von ihm operierte Fälle. Karl Fluss (Wien).

B. Knochen, Gelenke.

Thyroid metastasis to the spine. Von Dercum. The journal of nervous and mental diseases. März 1906.

Der folgende Fall ist deshalb interessant, weil Metastasen eines — im pathologisch-anatomischen Sinne — gutartigen Tumors trotz Operation sich etablierten. In Kürze die Krankengeschichte: 56jährige Frau mit etlichen Kinderkrankheiten, ohne hereditäre Belastung; 9 Partus; Strumaoperation vor sechs Jahren. Die requirierte Krankengeschichte ergab: Struma colloidalis cystica mit gelatinösem Inhalt; mikroskopische Untersuchung ergab keine maligne Degeneration. — Ein Jahr nach der Operation Zittern in den Beinen, Schwäche, Unmöglichkeit, das rechte Bein zu bewegen; es traten bald Kontrakturen auf; einige Monate später treten unter denselben Symptomen wie beim rechten Bein Zittern, Schwächegefühl, Unmöglichkeit, die Extremität zu erheben, links auf; ebenfalls zwei Monate später Kontraktur. In diesem Zustande, mit hochgradigen Kontrakturen im Hüftgelenke, Kniegelenke, Fussgelenke beiderseits und mit hochgradig dabei einhergegangener Atrophie der Muskulatur in den beiden unteren Extremitäten, wurde Pat. aufgenommen. Status praesens ergibt die erwähnte Atrophie, Kontraktur der beiden unteren Extremitäten; für elektrische Ströme (farad. wie galvan.) nicht mehr erregbar; auch leichte Atrophie der Handmuskeln der beiden oberen Extremitäten, Herabsetzung der motorischen Kraft vorhanden. Leichte Kyphose der Wirbelsäule in der Lumbalgegend. Achillessehnenreflex ist links auslösbar; die übrigen Reflexe auszulösen, ist wegen der fixierten Gelenke nicht möglich. Plantarreflexe sind vorhanden. Keine Störung der Funktionen der Hirnnerven. Pupillen reagieren gut auf Licht wie auf Akkommodation. — Drei Monate später Auftreten einer zweiten Prominenz der Wirbelsäule (Brustwirbel 5—6). Kontrakturen haben zugenommen, ebenso die Atrophie. Auffallend ist eine Analgesie der rechten unteren Extremität, eine Hypalgesie der linken unteren Extremität; rechte untere Extremität zeigt Temperatursinnsstörung beträchtlichen Grades. Am Stamme, Bauch, Brust, Rücken keine sensiblen Störungen nachweisbar. Auch an der oberen Extremität keine sensiblen Störungen; Augenhintergrund beiderseits normal. Unter weiter zunehmender Atrophie der besprochenen Extremitäten, unter Fieber, Dyspnoe Exitus letalis. — Die Autopsie ergab: Bei

Eröffnung des Thorax zwischen 3. und 4. Rippe rechts ein 10 cm langer, 55 cm breiter und 3,5 cm dicker, mit Pleura und Rippen verwachsener Tumor, durchsichtig, eingekapselt, leicht rötlich, auf der Oberfläche mit kleinen Körnchen versehen; ein zweiter Tumor zwischen 8. und 9. Rippe rechts; auf der linken Seite zwischen 1. und 2. Rippe und 4. und 6. Rippe weitere zwei Tumoren ungefähr von derselben Grösse wie der erste Tumor; in der Wirbelsäule ein schmaler pflaumengrosser Tumor beim 10. Brustwirbel, beim 4. und 5. Cervicalwirbel ein Tumor, den Knochen ganz durchsetzend und auf die Dura mater übergreifend; beim 2. Lumbalwirbel ebenfalls ein Tumor; alle von der oben geschilderten Beschaffenheit. Mikroskopische Untersuchung ergibt: Thyreoidagewebe, Drüsen mit normalem Aussehen einer Thyreoidea gelatinosa, ausgefüllt mit Colloid; Epithel der Drüsen kubisch, einreihig, nirgends Stellen mit Wucherung oder maligner Degeneration angedeutet. Durch Wucherung des Tumors Zerstörung der Goll'schen und Burdach'schen Stränge, hauptsächlich links, ebenso des Kleinhirnseitenstrangs links; rechts ist nur der Kleinhirnseitenstrang zerstört. Gower's Bündelstrang leicht degeneriert, nicht vollständig zerstört. Diese Zerstörungen lassen sich bis zum Halsmark verfolgen, verursacht durch den Tumor. Auch die Pyramidenvorderstränge sind alteriert. Dercum erwähnt jetzt, dass in der Literatur Fälle beschrieben sind, wo eine Struma, die absolut keine malignen Symptome — im pathologisch-anatomischen Sinne — zeigte, nach und trotz Operation Metastasen erzeugte (Cohnheim, Lucke, Müller: Sammelreferat Monsell 1899, Gussenbauer 1891, Hollis 1903, Patel 1904), wo auch in den Metastasen absolut keine epithelialen Wucherungen oder rückhaltloses Wachstum in die Umgebung zu finden ist.

Leopold Isler (Wien).

Report of a case of laminectomy for gunshot wound of the spine.
Von J. P. Marsh. Amer. Journ. of the Med. Sciences, Mai 1905.

Ein 25jähriger Farmer litt an heftigen Schmerzen im unteren Teil des Thorax, an Gürtelgefühl und fast vollständiger Lähmung der Beine, besonders des linken. Vor zwei Monaten drang ein Revolverprojektil unterhalb und nach einwärts vom linken Schulterblattwinkel ein. Sofort trat Lähmung der Beine, des Darms und der Blase auf. Nach zwei Monaten zeigte sich Besserung, besonders im rechten Beine, so dass er stehen und mit einiger Mühe gehen konnte. Das Radiogramm zeigte das Projektil in der Höhe des achten Brustwirbelkörpers, etwas links vom Wirbelkanal. Analgesie an der Aussenseite des rechten Beines, beiderseits Fussklonus und Steigerung der Sehnenreflexe. Anästhetische Zone in der Höhe des 12. Brust- und ersten Lendenwirbels. Patellarklonus und Babinski'sches Phänomen beiderseits. Plantarreflexe später fehlend. Schwäche und Spasmus des linken Beines sowie Ataxie desselben. Hyperextension der Füsse beim Liegen, zeitweise Spasmus der Extensoren des linken Beines. Epigastrischer und Nabelreflex fehlend. Störungen der Temperaturempfindung am rechten Bein.

Mediane Incision vom 4. Dorsal- bis zum ersten Lendenwirbel, Entfernung der Spinae und der hinteren Bogen des 7. bis 9. Brustwirbels. 6 cm lange Incision in die Dura. Es zeigt sich eine Spur des

Projektils, welches am hinteren Bogen des achten Brustwirbels den Knochen nach einwärts gegen die Membranen gedrängt hatte und offenbar in den Wirbelkörper, jedoch nicht in den Kanal eingedrungen war. Die eingedrückte Partie wurde entfernt und die Dura vernäht. Die Symptome besserten sich. Nach vier Monaten war der Gang noch ataktisch, das früher kräftigere rechte Bein war nunmehr das schwächere, das linke sehr kräftig. Patellar- und Fussklonus waren nach sieben Monaten noch vorhanden, die Muskelkraft erreichte ihre normale Stärke. Bemerkenswert ist, dass trotz der vollständigen Paralyse der Beine, des Darms und der Blase Heilung eintrat. Die Methode des raschen Einschnittes auf einer, dann auf der anderen Seite der Dornfortsätze ohne Rücksicht auf die Hämorrhagie mit abwechselnder Heisswassertamponade beschränkt den Blutverlust auf ein Minimum. Die Duranaht hielt nicht stand, es kam zu einer Ansammlung von Spinalflüssigkeit, welche von selbst verschwand. Der Neurologe lokalisierte das Projektil zwischen 5. und 12. Rückenwirbel, das Röntgenbild ergab die genaue Lage desselben an der horizontalen Fläche des achten Brustwirbelkörpers.

Karl Fluss (Wien).

Zur Diagnose von Knochenmarkstumoren aus dem Blutbefunde. Von K. Schleip. Zeitschr. f. klin. Med., Bd. LIX, H. 2, 3 u. 4, p. 261 ff.

In den letzten Jahren wurde die Aufmerksamkeit auf das Blutbild gelenkt, das ein eigentümliches Aussehen bei Auftreten von Knochenmarkmetastasen bei malignen Tumoren gibt. Es tritt das Bild einer schweren perniciösen Anämie auf, gleichzeitig treten Myelocyten in grosser Zahl auf (nach den jetzigen Anschauungen bedingt durch die räumliche Einengung des normalen Knochenmarkes). Dieses Eigentümliche des Blutbefundes, der sich von der essentiellen perniciösen Anämie und den verschiedenen Leukämien unterscheidet, vermag zur Diagnose „maligner Tumor mit Knochenmarksmetastasen“ auch dann zu führen, wenn ein primärer Tumor nicht konstatiert werden kann. Verf. teilt hierauf drei Fälle in ziemlich ausführlicher Weise mit, die seine Beobachtung fundieren.

Fall 1 war ein primäres Magencarcinom, das keine weiteren Symptome zeigte, ebensowenig die Knochenmarkstumoren, die keinerlei klinische Symptome zur Folge ausser einigen leichten vorübergehenden Schmerzen in den Unterschenkeln hatten. Die Blutuntersuchung ergab kernhaltige rote Blutkörperchen, zahlreiche Myelocyten und abnorme Zellformen, die post mortem bei der Obduktion mit den Zellen der Knochenmarksmetastasen identisch gefunden wurden.

Fall 2. Auch hier handelte es sich um ein occultes Neoplasma (Carcinoma processus vermiformis) mit zahlreichen Knochenmarksmetastasen, wo intra vitam ausser einer auffallenden Blässe und dem Bilde einer Hodgink'schen Erkrankung zwar an ein Neoplasma gedacht wurde, diese Diagnose aber erst durch die Blutuntersuchung bestätigt wurde.

Im 3. Falle fand Verf. im Blute Zellen, deren Zahl mehr als die Hälfte aller Leukocyten betrug. Mit Zunahme dieser abnormen Zellen fand man auch eine absolute und relative Abnahme der normalen Lymphocyten. Daneben Auftreten von Schwellungen der regionären Lymph-

drüsen. Die abnormen Zellen wurden zuerst als Knochenmarkzellen, als Vorstufen der Myelocyten aufgefasst. Doch eine genaue Untersuchung ergab, dass sie ganz anders als Knochenmarkzellen beschaffen sind. Die Obduktion ergab eine diffuse sarkomatöse Erkrankung des gesamten Knochenmarkes und der Lymphdrüsen.

Alle drei Fälle haben das Gemeinsame, dass bei der Autopsie eine mehr oder minder ausgedehnte Infiltration maligner Natur des Knochenmarkes bei einem intra vitam erhobenen Blutbefunde nachgewiesen wurde, der durch Vorhandensein von Zellen sich auszeichnete, die bei keiner anderen Erkrankung gefunden wurden. Das Auftreten von abnormen Zellenformen gewinnt daher noch an diagnostischer Bedeutung, weil es geeignet ist, die Aufmerksamkeit auch dann auf eine Erkrankung des Knochenmarkes zu richten. wenn sonst noch keine weiteren Symptome von Seite desselben zu konstatieren sind.

Leopold Isler (Wien).

Ueber die gonorrhoische Arthritis. Von E. v. Rottenbiller. (Orvosi Hetilap 1906, No. 9).

Auf Grund von beobachteten 111 bezüglichen Fällen kommt Verf. zu folgendem Resumé: Die gonorrhoische Arthritis ist bloss in grossen Städten zu beobachten, sie ist sehr häufig, verbreitet sich öfters (33 Proz.) zugleich auf mehrere Gelenke, der Nachweis der Gonococcen ist bloss in positiver Hinsicht ausschlaggebend; die Krankheit kann auch aus klinischen Symptomen diagnostiziert werden, ebenso wie die tuberkulöse Arthritis. Dem klinischen Verlauf gemäss wird sie in serofibrinösen Hydrops, Pyarthros und phlegmonöse Arthritis eingeteilt. Die erste und letzte Form ist die häufigste. Für den Verlauf sind die Langsamkeit und die grosse Destruktion charakteristisch. Die Prognose quoad functionem ist bei den phlegmonösen Formen infaust. Recidive sind häufig und nur bei vollkommener Heilung der Arthritis ausgeschlossen. Zwischen dem klinischen Verlauf und der Bakterienmenge besteht scheinbar ein Zusammenhang infolge des produzierten Toxins. Mischinfektionen sind häufig, die Prognose derselben im allgemeinen nicht schlechter. Gelangen die Gonococcen in die Cirkulation, so produzieren sie nicht nur allgemeine, sondern auch funktionelle resp. trophische Veränderungen in den einzelnen lebenswichtigen Organen. Anämische, lymphatische Individuen besitzen eine gewisse Prädisposition dafür. Das Ueberstehen der infektiösen sogenannten rheumatischen Gelenksaffektion scheint gewissermassen den gonorrhoischen Infektionen gegenüber zu immunisieren oder wenigstens im gegebenen Fall den Prozess in seinem Fortschritt zu hemmen. Bezüglich der Therapie ist das Wichtigste die Behandlung der Genitalerkrankung, da bei Fortbestehen der urethralen Gonorrhoe stets die Möglichkeit eines Neuausbruches der Krankheit droht.

J. Hönig (Budapest).

The treatment of gonorrheal rheumatism by an antigonococcus serum. Von J. Rogers. Journ. of the Amer. Med. Assoc. 1906, 27. Jan.

Die ersten Symptome der gonorrhoischen Gelenksaffektion sind Schmerz, Steifigkeit und vornehmlich extraartikuläre Schwellung. In den

ersten 2—3 Tagen besteht Fieber von 38,2—38,8° und verschwindet sodann in den nicht vereiternden Fällen. Der Verlauf ist ein sehr schleppender, häufig jedoch treten Eiterung, Zerstörung der Gelenke und durch Erschöpfung oder Metastasen ein bedrohlicher Zustand ein. Selten tritt ein sehr chronischer Zustand ein, ähnlich jenem bei Arthritis deformans, mit Zerstörung und Ankylose sämtlicher Körpergelenke. Jede Gelenksaffektion auch im späteren Verlaufe einer Gonorrhoe dürfte auf diese zurückzuführen sein. Die Unterscheidung von dem knöchernen Charakter der Gelenkstuberkulose geschieht durch die Radiographie. Begleitende Muskelatrophie und Knochenneubildung führen zu Verwechslungen mit jener. Daher bietet die Anamnese einen wichtigen Anhaltspunkt, der besonders beim weiblichen Geschlechte ausser acht gelassen wird. Einen anderen diagnostischen Behelf bietet das Antigonococcenserum, welches den Schmerz nach wenigen Tagen beseitigt. Der Gonococcus findet sich nur in der Synovia und in dieser nur kurze Zeit, er erzeugt an sich gewöhnlich nur eine seröse Exsudation. Bei den mit Serum behandelten Fällen ist nicht zu vergessen, dass in manchen derselben eine Mischinfektion vorliegen kann. Bei eitrigen Fällen haben sich manchmal Eröffnung und Auswaschung des Gelenks bewährt. Doch sollte in jedem verdächtigen Falle die Serumbehandlung eingeleitet werden (täglich oder jeden zweiten Tag 1,2 bis 3,6 g bis zum Nachlassen der Schmerzen). Wenn auch bei Fortbestehen der Urethritis die Gefahr der Recidive bestehen bleibt, so wird doch bei neuerlicher und fortgesetzter Serumbehandlung der Krankheitsverlauf abgekürzt. Ausser gelegentlichem Erythem wurden üble Nebenwirkungen nicht beobachtet. Die Wirkung ist selbst bei vorgeschrittenen Fällen zu beobachten, doch muss hier die Steifigkeit durch andere Behandlungsmethoden bekämpft werden. Die Wirkung hängt von der Art und der Bereitung des Serums sowie von der Reaktionsfähigkeit des Patienten ab. Das Serum hat keinerlei Einfluss auf die Urethritis, welche eine gleichzeitige energische Lokalbehandlung erfordert. Verf. gibt schliesslich den näheren Bericht über acht mit Serum behandelte Fälle. Karl Fluss (Wien).

C. Genitale, Gravidität.

De l'ablation des vésicules séminales tuberculeuses. Von Legueu. Bull. et mém. de la Soc. de Chir. de Paris 1905, No. 5.

Seitdem Ullmann zuerst die Ablösung der tuberkulösen Samenbläschen vornahm, seitdem Roux und Villeneuve die Indikationen für die Spermatocystektomie aufstellten, sind bis heute nur wenige derartige Operationen ausgeführt worden. Nach einer demnächst erscheinenden Arbeit von Kendirdy beträgt die Zahl derselben ungefähr 40. Der Grund für die seltene Vornahme dieser Operation lag einerseits in der früher angenommenen Unzugänglichkeit der Samenblasen, ferner in der unbestreitbaren Nutzlosigkeit der Operation in einer grossen Zahl von Fällen. Der erste Grund fällt heute weg: die Samenblasen sind zugänglich. Was den zweiten Grund betrifft, hofft der Vortragende, in einigen Fällen den Nutzen der Operation zu zeigen. Er hat seit einigen Jahren 6 derartige Operationen ausgeführt. An der Hand derselben legt er seine

Ansichten über die Technik, die Resultate und die Indikationen derselben dar.

Technisch kommt der inguinale und der perineale Weg in Betracht. Der erstere, von Villeneuve sowie in neuerer Zeit von Baudet und Duval empfohlen, ist weniger zweckmässig als die perineale Methode. Die moderne Technik der Prostatektomie wegen Hypertrophie der Drüse, wie sie von Proust und Hosset angegeben wird, eröffnet uns einen direkten Weg nach den Samenbläschen hin.

Resultate. Die Entfernung der Samenbläschen wurde sechsmal ausgeführt, viermal doppelseitig auf perinealem Wege, zweimal einseitig, davon einmal inguinal, einmal perineal. In einem Falle hatten die Eiterung und Fistelbildung von der Prostata ihren Ausgang genommen. In allen Fällen wurden gleichzeitig die ganze Prostata oder grosse Stücke derselben entfernt sowie die Ablösung der Epididymis und des Vas deferens angeschlossen. Nur in einem Falle, in dem die Hoden intakt waren, begnügte sich Legueu mit der doppelten Ligatur des Vas deferens. Die operativen Resultate waren sehr günstige. Alle Kranken genasen. In einem Falle war der Verlauf am 4. Tage durch eine starke Nachblutung kompliziert. Der Kranke war perineal operiert worden. Bei zwei Operierten bestand durch einige Zeit eine kleine perineale Urinfistel, die durch eine Ureterverletzung entstanden war. Ein Patient wurde erst vor kurzer Zeit operiert, einer starb an Lungentuberkulose, die schon vor der Operation bestanden hatte. Die vier übrigen Kranken (operiert 1901, 1902, 1904) befinden sich wohl. Urin klar. Keine Zeichen von genitaler Tuberkulose.

Indikationen. Seit jeher wird die Benignität der Tuberkulose der Samenbläschen, die Tendenz zur fibrösen Absackung betont. Diese Spontanheilung macht eine Therapie in dem grössten Teil der Fälle überflüssig. Die Radikaloperation wird sich auf seltene Fälle beschränken. Die Tuberkulose der Samenbläschen kann einen zweifachen Verlauf nehmen, entweder setzt sie sich auf die Testikel fort oder es kommt zur käsigen Einschmelzung. Die Untersuchung einer grossen Zahl von Fällen hat gelehrt, dass die Tuberkulose der Nebenhoden häufiger eine sekundäre, von den Samenbläschen fortgeleitete ist. Die Verkäsung stellt sich als eine subvesicale urethroprostatische Kavernenbildung dar, Formen, wie sie häufig bei der Autopsie gefunden und in neuester Zeit von Hallé und Motz (Annales des mal. des org. gén.-ur. 1904, p. 561) bei Genitaltuberkulose beschrieben wurden. Diese Untersuchungen zeigen uns, dass die Tuberkulose der Samenblasen sehr schwere Störungen verursachen und selbst zum Tode führen kann, dass sie ferner einen ständigen Infektionsherd darstellt, von dem aus jederzeit eine Generalisierung des Prozesses stattfinden kann. Gerade diese maligneren, virulenteren Formen der Samenblasentuberkulose sind unter Umständen Gegenstand der chirurgischen Therapie. Von grosser Wichtigkeit ist, ob eine Kombination mit Tuberkulose der Harnwege oder der Lungen besteht. Beide Komplikationen stellen eine Kontraindikation gegen die Ablation der Samenblasen dar. Immerhin dehnt sich in zahlreichen Fällen der Prozess nicht auf die Harnwege aus. Der Autor hat in den letzten Jahren Fälle von sehr ausgedehnter Veränderung der Samenblasen mit Verkäsung ge-

sehen, bei denen der Harnapparat intakt blieb. Die tuberkulösen Affektionen der Samenbläschen findet man entweder im offenen oder im abgeschlossenen Zustande. Die offenen Läsionen sind nicht Gegenstand der Operation, zumal die Fistelbildung häufig von der Prostata ihren Ursprung nimmt. Diese Fisteln heilen nur sehr langsam; man behandelt sie durch Kurettement und Kauterisation in der Tiefe. Häufiger ist die Bläschentuberkulose eine abgeschlossene, ohne Kommunikation mit der Umgebung; sie heilt in einer grossen Zahl von Fällen spontan aus. Es ist schwer, jene Formen, welche man der Spontanheilung überlassen soll, von jenen abzugrenzen, die zu operieren sind. Legueu stellt folgende Indikationen auf: bei ausgebreiteten Veränderungen, die eine beträchtliche Geschwulstbildung unterhalb der Blase bewirken und gegen jede Allgemeinbehandlung resistent bleiben, ferner bei anhaltenden Schmerzen und schliesslich bei Erweichung und Tendenz zur Abscessbildung. Die Samenbläschen werden im letzteren Falle entfernt, bevor es noch zur Abscedierung gekommen ist. Die Nebenhoden werden je nach ihrer Mitbeteiligung an dem Prozesse ein- oder doppelseitig entfernt. Ist nur eine Seite ergriffen, wird das Vas deferens prophylaktisch ligiert, um die Propagation der Tuberkulose in Nebenhoden und Hoden zu verhüten. Dieses Ligaturverfahren hat der Autor bereits in mehreren Fällen angewendet. K. H. Schirmer (Wien).

Un cas de kyste échinococcique autour de la prostate opéré et guéri. Von B. Kaveczky. Ann. de mal. des org. gén.-urin. 1905, p. 675.

Der 46 jährige Mann musste seit einem halben Jahre öfter urinieren. Gleichzeitig bemerkte er, dass der Harnstrahl sehr dünn wurde. Von Zeit zu Zeit stellte sich vollständige Harnverhaltung ein. Bei der Untersuchung fand sich die Prostata in einen grossen fluktuierenden Tumor umgewandelt, aus welchem durch Punktion klare, häkchenhaltige Flüssigkeit entleert wurde. Exstirpation der Cyste vom Perineum aus. Heilung.

v. Hofmann (Wien).

Zur Technik der Spermauntersuchungen. Von Wederhake. Monatsbl. f. Urologie 1905, No. 9.

Der Samen muss vollständig steril und ohne jedes Konservierungsmittel aufbewahrt werden. Zur Fixierung genügt 70 %iger Alkohol. Als Färbmethoden empfiehlt Wederhake die Pick und Jacobsohn'sche Fuchsin-Methylenblaulösung, ferner Methylgrün in Kombination mit Corallin, Eosin, v. Gieson'sche Lösung, Sudan III oder Croceinscharlach. Sonst sind noch empfehlenswert Jodcroceinscharlach und Safranin.

v. Hofmann (Wien).

Quelques mots sur l'onanisme. Von Ch. Féré. Ann. de mal. des org. gén.-urin. 1905, p. 621.

Die Gefahren der Onanie sind sehr verschieden. Während ein Teil der Onanisten keinen merklichen Schaden erleidet und sich normal entwickelt, spielt die Masturbation andererseits in der Aetiologie verschiedener Nervenkrankheiten eine grosse Rolle. Bei erwachsenen Individuen, wenn die Onanie nur den Coitus ersetzt, ist der Schaden geringer als bei noch nicht entwickelten. v. Hofmann (Wien).

Remarks on a case of large ovarian cystoma, with twisted pedicle, complicated by suppurative appendicitis. Von John P. Hewetson. Brit. Medic. Journ. 1906, 7. April.

Eine 22 Jahre alte, bisher gesunde Frau bemerkte, dass das Abdomen allmählich in den ersten drei Monaten des Jahres 1905 an Umfang zunahm, bis eines Abends plötzlich heftige Schmerzen in der linken Bauchseite auftraten, welche durch 48 Stunden anhielten; bei der Untersuchung fand sich ein rundlicher Tumor, median gelegen, zum Teil von flüssiger, teils von fester Konsistenz, der aus dem kleinen Becken hervorging und bis zur Mitte zwischen Nabel und Symphysis reichte. Die Diagnose lautete auf Gravidität. Am 4. Juli erneuerten sich die abdominalen Schmerzen mit heftigem Blutverlust aus der Vagina, der Tumor reichte jetzt bis zum Processus ensiformis, die Cervix war geschlossen. Keine Uteruskontraktionen fühlbar; die Schmerzen sistierten am nächsten Tage. Am 9. August wiederholte sich der Anfall im rechten unteren Anteile des Abdomens, verbunden mit Erbrechen, Stuhlverstopfung und Temperatursteigerung, und hielt durch vier Tage an; diesmal lautete die Diagnose auf Tumor ovarii mit Suppuration oder Stieldrehung. Nach der Aufnahme in die Klinik präsentierte sich folgendes Bild: Puls 120, Temperatur 102,4 F. Schmerzen auf der rechten Bauchseite, die beim tiefen Atmen zunehmen. Abdomen enorm ausgedehnt, subkutane Venen dilatiert, bei der Palpation fühlt man einen Tumor von ovoider Gestalt, dessen untere zwei Drittel als dünnwandige Cyste erschienen, während das obere Drittel von derber Konsistenz war. Das Abdomen mit Ausnahme der Lendengegend gedämpft. Bei der vaginalen Untersuchung Uterus nach rechts verlagert und retrovertiert, im vorderen Scheidengewölbe der untere Anteil der Cyste fühlbar. Der obere Leberrand reicht bis zur rechten Brustwarze, nach unten geht die Leberdämpfung in den Tumor über. An der Basis der linken Lunge pleurales Reiben hörbar. Der übrige Befund normal.

Diagnose: Multilokulärer cystischer Tumor, ausgehend vom linken Ovarium mit vorausgegangener Stieldrehung und hinzugetretener Suppuration, mit folgender lokaler Peritonitis und Pleuritis.

Operation: Nach Incision in die Medianlinie präsentierte sich das Cystoma ovarii mit weissglänzender Oberfläche und ergab bei der Probepunktion eine strohgelbe, fadenziehende Flüssigkeit; nur rechterseits bestanden Adhäsionen. Punktion des Tumors; er erwies sich als angehörig dem linken Ovarium mit völlig linksgedrehtem Stiele; der obere Anteil war von solider Konsistenz. Bei der Lösung der Adhäsionen fand sich rechts ein Abscess, der fötiden grünen Eiter und Gas enthielt; nach Entleerung desselben trat eine Abscesshöhle von der rechten Fossa iliaca nach aufwärts bis zur Leber zu Tage, median durch die rechte Cystenwand begrenzt, lateral durch die Abdominalwand und das Colon ascend. Abklemmung des Stiels und Entfernung des Tumors. Auch das rechte Ovarium zeigte beginnende Cystenbildung und wurde mit der Tube exstirpiert. Der Processus vermiformis verlief in der Fossa iliaca vom Coecum gegen die hintere Fläche der Abscesswand; $1/2$ Zoll hinter dem Coecum war derselbe durch eine breite Oeffnung in seiner vorderen Fläche halb durchtrennt, aus der fäkale Ablagerungen sich entleerten.

Resektion des Processus vermiformis. In der rechten Flanke oberhalb der Crista iliaca wurde eine kleine Incision angelegt und ein Drain in die Abscesshöhle eingeführt, in die Abscesshöhle selbst ein Tampon nach Mikulicz und bei der Medianincision nach aussen geleitet.

Die Menge der entfernten Exsudate betrug 7 Liter, der solide Cystenanteil und die Cystenwand wogen über 9 Pfd.; auch der solide Anteil bestand aus zahlreichen kleinen Cysten, deren Inhalt ein nekrotisches, käseartiges Material war. Beim Kultivieren aus dem Abscesseiter ergab sich Bact. coli und Bac. pyocyaneus.

Am vierten Tage nach der Operation trat spontan Stuhlentleerung ein, am 10. Tage wurde der Mikulicz-Tampon entfernt, nach 14 Tagen das Drain in der rechten Flanke. Das pleurale Reiben verschwand wenige Tage nach der Operation und es verblieb nur eine Dämpfung an der Basis der rechten Lunge, bei der Probepunktion wurde kein Exsudat gefunden. Bald nach der Operation war die Leber nach aufwärts gerückt und verblieb in dieser Lage volle zwei Monate, sie reichte in der Mammillarlinie bis zur 4. Rippe.

Seit dem Jahre 1890 wurde in vielen Publikationen das gemeinsame Erkranken von Appendix und Uterusadnexen dargethan, und zwar unterscheidet man darin drei Gruppen: 1. die Affektion der Adnexe ist das Primäre, Appendix sekundär; 2. primäre Erkrankung des Appendix; 3. gleichzeitiges Erkranken unabhängig voneinander. Der obige Fall gehört in die Gruppe 1.

Verf. widerspricht der Ansicht, dass Appendicitis während der Gravidität und des Puerperiums nur selten ist; in diesen Fällen wird sie gewöhnlich als Puerperalinfektion oder als akut gewordene alte Salpingitis gedeutet.

In der Literatur finden sich nur sieben Fälle von Appendicitis, kombiniert mit Cyst. ovarii, und auch hier handelte es sich in der Mehrzahl um chronische oder katarrhalische Appendicitis, nicht aber um perforative oder suppurative. Herrnstadt (Wien).

Pernicious vomiting of pregnancy. Von J. W. Williams. Johns Hopk. Hosp. Bull. 1906, März.

Vaughan berichtete 1789 über einen Fall von Schwangerschaftserbrechen, den er durch Rectalernährung gerettet haben will. Dubois und Danyau empfahlen 1852 den künstlichen Abortus. Ersterer gab als Indikationen für denselben an: unaufhörliches Erbrechen; rapide Abmagerung und Schwäche; Ohnmachtsanfälle bei leichtesten Anstrengungen; ausgesprochene Veränderung im Aussehen; kontinuierliches Fieber und Acidität der Exspirationsluft. Auch Guéniot (1863) empfahl in einer Monographie den künstlichen Abortus. Seither entstand eine grosse Literatur über den Gegenstand. Verf. stellt sich die Aufgabe, eine Literaturübersicht zu geben und vom Standpunkt der Aetiologie und der Behandlung bestimmte Krankheitstypen aufzustellen. Er unterscheidet diesbezüglich einen reflektorischen, neurotischen und toxämischen Typus.

Gewöhnliche morgendliche Uebelkeiten sah Verf. bei mehr als der Hälfte der Privatpatientinnen. Die perniciöse Form kommt nach Pick und Lwow einmal unter 1000 Spitalsfällen vor; Verf. sah zwei Fälle

unter 5400 klinischen, dagegen 10 Fälle unter den Patientinnen einer zweijährigen Privatpraxis. In Frankreich, England und Amerika ist der Zustand häufiger als anderswo, nach Anquétin besonders seit dem Verlassen der Venäsektion, und endet dort öfters tödlich, während deutsche Aerzte keinen tödlichen Ausgang gesehen haben.

Das reflektorische Schwangerschaftserbrechen kommt vor bei: Abnormalitäten (Verlagerungen) des Uterus, Endometritis, Ovarialtumoren und Anomalien des Eies. Nach Reposition eines verlagerten Uterus hört das Erbrechen zuweilen sofort auf (Hewitt u. a.). Dies entspricht auch den Erfahrungen des Verf., doch ist der retroflektierte Uterus sehr selten die Ursache der Hyperemesis. Als Ursachen wurden ferner angegeben: abnorme Dünnheit der Uteruswandungen durch Ueberdehnung (Dance, Schroeder), Entzündungen der Muskelwand (Horwitz, Tuszkai), Hyperämie des Uterus und Beckenadhäsionen (Martin), Entzündungen der Cervix (J. H. Bennett), Irritation infolge Rigidität der Cervix (Copeman), Cervicalkatarrh (Lwow). Verf. hält die Beziehungen der Cervixerkrankungen zum Erbrechen für nicht beweiskräftig. Die oft angeschuldigte Endometritis scheint nur eine nebensächliche Komplikation zu sein. Durch Exstirpation eines Ovarialtumors (Krassowsky), eines kleinen Fibromyoms (Williams) und von Hydatidenmolen (Bué u. a.) wurden Fälle von Hyperemesis geheilt. Doch bleibt hierbei die Erklärung, ob Ueberdehnung des Uterus oder Toxämie (Veit und Behm) vorliegt, dahingestellt.

Kaltenbach u. a. erklärten die Hyperemesis durch eine aus verschiedenen Ursachen manifest gewordene Neurose und empfahlen Suggestion und Ruhe als Heilmittel. Tatsächlich wurden viele schwere Fälle durch Suggestion geheilt.

Mauriceau stellte die Theorie auf, dass das Schwangerschaftserbrechen durch Magenausscheidungen entsteht, welche an Stelle der Menstruation eintreten. Fischl hielt den Zustand mit Rücksicht auf einen durch Beseitigung von Kotstauung von ihm geheilten Fall für einen toxämischen. Jolly und andere beschrieben Fälle von Lähmung bei Hyperemesis und führten beide Zustände auf eine gemeinsame toxische Ursache zurück. Lindemann fand bei einer an multipler Neuritis und Hyperemesis verstorbenen Frau fettige Degeneration und trübe Schwellung der Leber und Niere und ähnliche Veränderungen auch am Fötus. Er schliesst aus diesem und anderen mit Neuritis verbundenen Fällen auf die toxische Natur der Hyperemesis. M. Duncan fand in einem Falle akute gelbe Leberatrophie. Holladay nahm als Ursache die Sekretion aus einem abnormerweise bestehenden Corpus luteum an. Champetier de Ribes und Bouffe de St.-Blaise berichteten über Leberveränderungen bei Hyperemesis, welche identisch sein sollten mit bei Eklampsie auftretenden Leberläsionen. Als Bildungsstätten der Toxine nahm man an: den Darmtract, das Ei und seine Anhänge, die Eierstocksekretion, Leberveränderungen.

a) Dirmoser schloss aus genauen Harnuntersuchungen, dass es sich bei Hyperemesis um Zersetzungen von Kohlehydraten im Magen und Proteïden im Darm handle, wodurch Toxine in die Blutbahn übergehen und eine mit Erbrechen verbundene Neurose hervorrufen. Darm-

antiseptica und Rectalklysmen führten oft zur Heilung oder Besserung. Auch wies er nach, dass der Darminhalt solcher Patientinnen stärker toxisch war als der normaler Individuen.

b) Veit nahm an, dass durch Uebergang von abnormen Mengen fötaler Produkte in das mütterliche Blut daselbst hämolytische Veränderungen und Läsionen der mütterlichen Organe auftreten. In einigen Fällen fand man bei Hyperemesis neben Icterus Hämoglobinämie und Hämoglobinurie. Behm erzielte Erfolge durch reichliche Kochsalzklysmen und meinte, dadurch die Veit'sche Theorie bestätigen zu können.

c) Holladay nahm eine Sekretion abnormaler Corpora lutea als Ursache der Hyperemesis an. Pierrehughes und Meillère beobachteten, dass trotz Verminderung des Harnstoffs sich der Harn in gewisser Hinsicht chemisch so verhielt wie bei normalem Harnstoffgehalt. Dies ist von Interesse hinsichtlich der verschiedenen Varietäten des Erbrechens. Turenne führte gewisse schwere Typen auf eine Unterdrückung der ovarialen Sekretion zurück und erzielte gute Erfolge durch Darreichung von Ovarialextrakt.

d) Stone wies zuerst akute gelbe Leberatrophie bei einem Falle von Hyperemesis nach. Aehnliche Befunde fand Ewing bei Hyperemesis und Eklampsie und bezeichnete daher beide Zustände als Schwangerschaftstoxämie. Verf. leitete in einem Falle von Hyperemesis den künstlichen Abort ein, jedoch starb die Frau nach vorübergehender Besserung 24 Stunden später, und die Autopsie ergab akute gelbe Leberatrophie. Von weiteren fünf Fällen des Verf. starb einer unter ähnlichen Symptomen wie der genannte, der andere unter den charakteristischen Symptomen der akuten gelben Leberatrophie. Bei zwei anderen wurden vor und nach der Einleitung des künstlichen Abortus genaue Stoffwechseluntersuchungen vorgenommen, welche auf Veränderungen in der Leber schliessen liessen. Diese Ansicht wurde ferner gestützt durch Stoffwechseluntersuchungen in einem toxämischen und mehreren neurotischen Fällen. In drei toxämischen Fällen fand Verf. Stoffwechselstörungen, welche sich mit Läsionen der Leber in Einklang bringen liessen. Der Stickstoffgehalt war zwar ein normaler, dessen Verteilung jedoch so, dass der Ammoniakkoëffizient bis zu 46 % erhöht war. Im ganzen sind in der Literatur bei Hyperemesis 12 Fälle von akuter gelber Leberatrophie und fünf Fälle von fettiger Degeneration der Leber und Niere anatomisch beschrieben. Auf diese Veränderungen scheint daher bei den bisher obduzierten Fällen nicht geachtet worden zu sein. Thierfelder fand, dass unter 143 Fällen von akuter gelber Leberatrophie und ähnlichen Zuständen 62 % schwangere Frauen betrafen; nach Quincke betrafen 60 % Frauen, von denen die Mehrzahl schwanger war. Dass die Leber während der Schwangerschaft eine besondere Empfänglichkeit (für fettige Degeneration) besitze, müsste an normalen Schwangeren noch bewiesen werden. Dagegen beweisen die Epidemien von katarrhalischem Icterus, dass die Leber während der Schwangerschaft einen Locus minoris resistentiae bildet. Zu solchen Zeiten werden zwar auch Männer und Nichtschwangere befallen, während mehr als die Hälfte der Schwangeren abortierten und viele von ihnen im Coma oder in Konvulsionen starben. Andererseits scheint die Schwangerschaft selbst bei Icterus eine ursächliche Rolle zu spielen, da manche

Individuen bei jeder Schwangerschaft icterisch werden, wobei sich zuweilen Hämoglobinämie und Hämoglobinurie findet (in einem Falle bei zwei Schwestern).

Die Leber ist während der Schwangerschaft überhaupt in ihren Funktionen angegriffen. Nach Payer kommt alimentäre Glykosurie in 80 % der Schwangeren vor. Charrin und Guillement fanden Leberinsufficienz (Glykogenanhäufung) bei schwangeren Meerschweinchen. Betrachtet man das Ammoniak als den Harnstoffbildner in der Leber (Schmiedeberg und Schroeder), so würde damit die Erhöhung des Ammoniakkoeffizienten im Harn auf Kosten des Harnstoffs bei schweren Leberstörungen übereinstimmen, obwohl diesbezüglich noch immer nicht so hohe Grade erreicht wurden wie in den vom Verf. studierten Fällen von Hyperemesis. Möglicherweise dient die abnorm grosse Ammoniakausscheidung zur Neutralisierung überschüssigen Säurematerials, welches nach Pfaundler und Schittenhelm durch übermässige Fetteinfuhr, nach letzterem auch durch Störungen der Leberfunktion entsteht. Nach anderen Untersuchungen wird allerdings die Ammoniakausscheidung auch durch Aufnahme von Toxinen aus dem Darm, durch ungenügende Ernährung etc. gesteigert. Daher können aus den diesbezüglichen Harnuntersuchungen in den Fällen von Hyperemesis des Verf. keine bestimmten Schlüsse gezogen werden, um so weniger, als Acetessigsäure und Oxybuttersäure nicht gefunden wurden. Verf. kann daher nur konstatieren, dass bei Hyperemesis eine Stoffwechselstörung vorhanden ist, die sich durch gesteigerte Ammoniakausscheidung kundgibt. Ob dies auf einer verminderten Oxydationsfähigkeit der Leber oder auf einer Säureintoxikation beruht, bleibt dahingestellt.

Symptome. Von perniciösem Erbrechen spricht man, wenn die Nahrungsaufnahme erheblich beeinträchtigt ist oder bedeutende Abmagerung eintritt. Dubois unterschied drei Grade: 1. Das konstante Erbrechen ist mit Abmagerung und Salivation verbunden, der Harn spärlich, konzentriert, der Puls etwas beschleunigt. 2. Steigerung des Erbrechens und der Abmagerung, sauerer und fötider Geruch der Atmungsluft, später Steigerung der Pulsfrequenz, selbst leichte Temperaturerhöhung. 3. Vorübergehende Besserung der Symptome, dabei zuweilen Aufhören des Erbrechens, dann Delirien oder torpider Zustand, Tod im Coma oder unter Konvulsionen. Im dritten Stadium ist die Prognose absolut infaust. Nach des Verf.'s Erfahrungen tritt das perniciöse Erbrechen in einer akuten und einer chronischen Form auf. Bei der akuten (toxämischen) Form tritt der Tod in 10—14 Tagen ein. Einige Tage wird nur das Genossene erbrochen, später treten sehr häufiges Erbrechen von kaffeesatzartigen Massen, torpider Zustand und endlich Tod im Coma ein. Erst in den letzten Stadien dieser Erkrankungsform enthält der Urin Eiweiss, Blut und verschiedene Arten von Cylindern. Kurz vor dem Tode kann die Temperatur hohe Grade erreichen, in einem Falle des Verf.'s 42,4 °, auch kommt zuweilen subicterische, selten icterische Färbung vor. Bei der chronischen (toxämischen oder neurotischen) Form kann das Erbrechen Wochen und Monate dauern und verursacht eine erhebliche Abmagerung. Die Patientin wird bettlägerig, die Pulsfrequenz steigt und in den letzten Stadien der Krankheit tritt schwarzes Erbrechen

ein. Das Bewusstsein bleibt bis kurz vor dem Tode erhalten, welcher wohl der Inanition zuzuschreiben ist, im Gegensatz zu dem bei der akuten Form offenbar durch Intoxikation verursachten Tode. Dass Inanition die Todesursache bei der chronischen Form sei, behaupteten schon Dubois und Sutugin, später Frank, da er fand, dass die Stickstoffausscheidung dabei grösser ist als die Stickstoffeinnahme. Die von Horwitz beobachtete Hyperosmie hat Verf. nie beobachtet. Tritt das perniciöse Erbrechen erst in der zweiten Hälfte der Schwangerschaft auf oder dauert es bis in diese Periode hinein, so kann eine Verwechslung mit der präeklamptischen Toxämie stattfinden. Bei vorhandenem Icterus hat man allerdings das typische Bild der akuten gelben Leberatrophie; bei fehlendem Icterus jedoch, im komatösen Zustande und bei dem charakteristischen Harnbefunde (Eiweiss, Cylinder, Blut) ist eine Verwechslung mit Eklampsie naheliegend.

Diagnose. Das wichtigste Moment bei der Diagnose ist mit Rücksicht auf die Behandlung die Entscheidung, ob es sich um den reflektorischen, neurotischen oder toxämischen Krankheitstypus handelt. Zunächst ist eine genaue Genitaluntersuchung erforderlich (Hydramnios, Hydatidenmole, Endometritis). Bei normalem Genitale ist dann die Differentialdiagnose zwischen der neurotischen und toxämischen Form zu stellen. Den einzigen Anhaltspunkt bildet diesbezüglich der Ammoniakkoeffizient des Harns. Bei der neurotischen Form beträgt derselbe wie bei der normalen Schwangerschaft 3—5 %, bei der toxämischen kann er bis 46 % ansteigen. Ein Ansteigen bis zu 10—15 % scheint die Diagnose zu sichern und eine prompte Beendigung der Schwangerschaft zu indizieren, ungeachtet des etwaigen günstigen Aussehens der Patientin. Ausserdem wäre die Prüfung der anderen Stickstoffverbindungen und der Anwesenheit von Leucin und Tyrosin (Ewing) empfehlenswert. Die Bestimmung des Ammoniaks müsste zur Feststellung der Diagnose in wenigen Stnnden ausgeführt sein (Destillationsmethode). Die Pulsfrequenz und Temperatur sind nach des Verf.'s Erfahrungen diagnostisch weniger zu verwerten; dagegen ist schwarzes Erbrechen ein sehr ominöses Zeichen. Icterus im Verein mit Hyperemesis sollte als ein fatales Symptom betrachtet werden.

Hyperemesis und Eklampsie sind klinisch, chemisch und histologisch verschieden: a) Der Eklampsie gehen fast immer Allgemeinsymptome, renale cirkulatorische Störungen (Oedeme) voran (präeklamptische Toxämie). Die Harnmenge ist im Gegensatz zur Hyperemesis vermindert. Bei letzterer aber erscheinen Eiweiss und Cylinder nur in den Endstadien, Oedem ist vorhanden. b) Abnahme des Stickstoffgehaltes und normaler Ammoniakkoeffizient finden sich bei Eklampsie, normaler Stickstoffgehalt und Erhöhung des Ammoniakkoeffizienten bei Hyperemesis. Die Erhöhung des Ammoniakkoeffizienten ist bei Eklampsie von günstiger, bei Hyperemesis von übler Vorbedeutung. c) Bei der Eklampsie besteht die wäsion in thrombotischen Nekrosen an der Peripherie der Leberläppchen, el che gegen das Centrum fortschreiten und überaus charakteristisch sind; bei toxämischer Hyperemesis hingegen sind die Veränderungen degenerativ und schreiten von der Centralvene gegen die Peripherie fort. Man könnte also mindestens zwei verschiedene Varietäten von Schwangerschaftstoxämie

unterscheiden: die zu Eklampsie führende und die mit Hyperemesis und akuter gelber Leberatrophie verbundene.

Bei der reflektorischen und neurotischen Form kann die Prognose bei geeigneter Behandlung als eine günstige bezeichnet werden. Bei der toxämischen Form ist die Prognose infaust, wenn nicht der Abortus eingeleitet wird. Auch in letzterem Falle betrug die Mortalität 66 %.

Die Behandlung hat zunächst etwaige Ursachen (Lageveränderungen des Uterus, Tumoren, Entzündungen) zu beseitigen, eventuell ist (bei Hydramnios) die Schwangerschaft zu unterbrechen. Bei der toxämischen Form soll so bald wie möglich der Abortus eingeleitet und sodann sollen reichliche Kochsalzinfusionen gegeben werden. Bei trotzdem weiter bestehendem Erbrechen sind Magenauswaschungen und rectale Ernährung anzuwenden, doch nichts per os einzuführen. Bei der neurotischen Form ist suggestive Behandlung am Platze, eventuell Isolierung, Rectalernährung, daneben Opium oder Morphin; selten dürfte die Einleitung des Abortus notwendig sein. Verf. gibt einen genauen klinischen Bericht über acht Fälle.

Karl Fluss (Wien).

Zur Chorea gravidarum. Von Martin. Deutsche med. Wochenschr. 1906, No. 31.

M. beobachtete neben drei Fällen erstmaliger Chorea zweimal ein Wiederauftreten in späteren Schwangerschaften. Bei einer Patientin entwickelte sich die Chorea auf der Basis eines akuten Gelenkrheumatismus und zeigte sich erst in der zweiten Schwangerschaft, um in den folgenden immer ernstere Formen anzunehmen. Verf. hält in sehr schweren Fällen die Entleerung des Uterus für die beste Therapie. In weniger ernsten Fällen empfiehlt er die Bromtherapie neben Arsen. Chloral und Morphium seien weniger günstig wegen der zahlreichen Misserfolge und der Gefährdung der Herzenergie.

Wiemer (Köln).

III. Bücherbesprechungen.

Chirurgie du système nerveux. Von G. Marion. 320 Abbildungen. Paris 1905, G. Steinheil. 536 pp. Preis 18 Frcs.

Das Werk bildet einen Teil des grossen chirurgischen Handbuches von Berger und Hartmann. Offenbar soll es in erster Linie eine Operationslehre darstellen, denn die Technik der einzelnen Methoden ist sehr eingehend und mit Zuhilfenahme zahlreicher vortrefflicher Bilder erörtert. Die Indikationen sind knapp, aber treffend angegeben, während auf die Diagnose fast gar nicht eingegangen wird. Wie gewöhnlich ist fast nur französische Literatur berücksichtigt; das gereicht manchem Abschnitt, wie z. B. dem über die Hirntumoren, nicht zum Vorteil. Druck und Ausstattung sind vorzüglich.

E. Oberndörffer (Berlin).

Ueber Aetiologie und Therapie des akuten Gelenksrheumatismus. Von Hans Klatt. Würzburger Abhandl. aus dem Gesamtgebiet der prakt. Med., Bd. VI, Heft 10.

Der Gelenksrheumatismus ist nach Verf. eine von den oberen Luftwegen ausgehende gewöhnliche Streptococceninfektion mit Metastasen-

bildung in dem anatomisch besonders disponierten fibrösen Gewebe der Gelenke, der Sehnen, serösen Häute, Herzklappen etc., er wäre somit unter die Pyämie zu rechnen, mit anderen Worten als abgeschwächte, mehr gutartige Form einer septischen Erkrankung anzusehen. Als Specificum gilt noch immer die Salicylsäure oder ihre Salze. Gegenüber dieser Therapie gewinnt die neue Serumbehandlung nur wenig Anhänger, trotzdem gerade dieser Methode nachgesagt wird, dass sie Herzkomplikationen zu verhindern resp. zu heilen imstande sei. Die Serumbehandlung soll vor der Salicyltherapie voraushaben, dass sie auch verschleppte Fälle zu heilen resp. zu bessern vermag, dass sie wesentlich günstigere Chancen für die Heilung der Endocarditis herbeiführt und dass sie vor Recidiven zu bewahren scheint.

H. Raubitschek (Wien).

Ueber Wesen und Ursachen der Geschwülste. Von M. Borst. Würzburger Abhandl. a. d. Gesamtgeb. der prakt. Med. 1906, Bd. VI, H. 8/9.

Im Gegensatz zu den Klinikern ist Borst, wie die Mehrzahl der pathologischen Anatomen, ein Gegner der Theorie vom parasitären Ursprung der Geschwülste. Für eine derartige parasitäre Natur der Tumoren spricht nach Borst's Ansicht von vornherein nichts. Ueberhaupt hält er die Geschwülste nicht für infektiös. Hingegen sprechen zahlreiche Gründe angeblich gegen die Parasitenhypothese. Nach Borst muss man eine gewisse Disposition annehmen, welche durch Traumen, Parasiten, Narben, Entzündungen, Geschwüre etc. manifest werden kann.

v. Hofmann (Wien).

Expérimentation sur la prophylaxie de la syphilis. Von M. Paul Maisonneuve. Paris 1906, G. Steinheil.

Das Werk behandelt in fünf Kapiteln: 1. Die syphilitische Infektion; 2. Allgemeines über die Art des Virus; 3. Wirkung der physikalischen und chemischen Mittel auf das syphilitische Virus; 4. Prophylaxe der Syphilis; 5. Die Kontagiosität mit Bezug auf Aerzte, Hebammen und Wärterinnen.

Die in den Schlussfolgerungen zusammengestellten Hauptpunkte sind folgende:

1. Sowohl primäre als auch sekundäre und tertiäre Syphilis ist kontagiös und überimpfbar. Das Gumma lässt sich nur ausnahmsweise auf Affen überimpfen.

2. Zur Uebertragung der Syphilis gehört eine Kontinuitätstrennung des Gewebes, mag dieselbe auch noch so oberflächlich sein.

3. In den diversen spezifischen Läsionen findet man die Spirille von Schaudinn und Hoffmann.

4. Syphilis ist im Beginne eine lokale Erkrankung und infolgedessen der Prophylaxe zugänglich; mit dem Auftreten des Chancre muss die Infektion bereits als allgemein angesehen werden.

5. Von allen Mitteln, welche lokal auf das Virus zu wirken vermögen, kommt in erster Linie Merkur in Betracht.

6. Seit dem 16. Jahrhundert wurden zahlreiche, meist sehr zweifelhafte Arzneimittel empfohlen.

7. Auch Metchnikoff und Roux haben durch Tierversuche die Wirkung des Merkurs und dessen zerstörende Kraft auf das Virus innerhalb der ersten 18 Stunden nach der Inokulation illustriert.

8. Derselbe Versuch fiel auch beim Menschen positiv aus. Es wurde durch oberflächliche Skarifikation Virus von zwei Chancren inokuliert und eine Stunde später an derselben Stelle Kalomelsalbe gut verrieben. Es trat keine Allgemeininfektion auf.

9. Daraus folgt, dass die Anwendung von Salben, welche Merkur enthalten, die syphilitische Infektion hintanhalten kann, wenn dieselben auf den der Ansteckung ausgesetzten Partien zur Einwirkung gelangen. Diese Art der Prophylaxis kommt namentlich auch jenen Personen zugute, welche durch ihre Profession einer erhöhten Infektionsgefahr ausgesetzt sind, wie Aerzten, Zahnärzten, Hebammen und Wärterinnen.

Herrnstadt (Wien).

Essai critique sur la stérilisation du matérial chirurgical. Von E. Baudoin. Thèse de Paris 1906, G. Steinheil.

Die besten Sterilisationsmethoden für chirurgische Geräte sind folgende:

1. Für Metallinstrumente: Behandlung im Autoklaven mit 2 % Boraxlösung oder Kochen in 2 % Sodalösung.
2. Für Kompressen und Watte: Behandlung in einem Autoklaven, welcher eine vollständige Trocknung gestattet.
3. Für Metall-, Seide- und Zwirnfäden: Behandlung im Autoklaven.
4. Für Catgut: Fraktionierte Sterilisation in 90 % Alkohol bei 60°, täglich durch 10 Stunden, 3 Tage lang.
5. Für Tassen etc.: Behandlung im Autoklaven.
6. Für Kautschukhandschuhe, Drains, Bürsten, flüssige Seife, künstliches Serum, Wasser zum Händewaschen, Spritzen: Behandlung im Autoklaven.
7. Für Kokain- oder Novainlösungen: Behandlung im Autoklaven in zugeschmolzenen Glasröhrchen.
8. Für Gummikatheter und unter der Hitze leidende Instrumente: Behandlung mit 42 % Formaldämpfen.
9. Für Laminariastifte: Behandlung im Autoklaven in verschlossenen mit Glycerin gefüllten Gefässen.

v. Hofmann (Wien).

Internationales Centralblatt für die gesamte Tuberkuloseliteratur. Redigiert von G. Schröder (in Schöneberg). Würzburg 1906, A. Stuber's Verlag.

Die Zahl der Zeitschriften, die sich ausschliesslich mit der Tuberkulose befassen, ist durch das vorliegende Blatt vergrössert und in wünschenswerter Weise ergänzt worden. Die Arbeiten über Tuberkulose sind derart zerstreut publiziert, dass es vielen Spezialärzten, die oft an abgelegenen Orten wirken, unmöglich wurde, alle wichtigeren Mitteilungen kennen zu lernen. Diesem oft schwer empfundenen Nachteile wird das Centralblatt sicher abhelfen. Die vorliegenden Hefte gestatten, dem Unternehmen eine günstige Prognose zu stellen.

Hermann Schlesinger (Wien).

Inhalt.

I. Sammel-Referate.

Pollak, Rud., Scarlatina puerperalis, p. 1—9.

Schirmer, K. H., Die Röntgenbehandlung der malignen Tumoren, p. 9—25.

II. Referate.

A. Tumoren.

Wade, Willoughby, Physiological notes on the cancer problems, p. 25.

Lord, Rob. E. u. Buckley, Chas. W., A case of secondary carcinomatous growths simulating tuberculous hip-joint disease and miliary tuberculosis, p. 27.

Smith, H., A case of cerebral tumour; operation, recovery, p. 27.

Putmannn, J. J., A contribution to the study of cerebellar tumors and their treatment, p. 29.

Johnston, G. Ben, A case of retroperitoneal fibrolipoma, p. 31.

B. Knochen, Gelenke.

Dercum, Thyroid metastasis to the spine, p. 32.

Marsh, J. P., Report of a case of laminectomy for gunshot wound of the spine, p. 33.

Schleip, K., Zur Diagnose von Knochenmarkstumoren aus dem Blutbefunde, p. 34.

v. Rottenbiller, E., Ueber die gonorrhoische Arthritis, p. 35.

Rogers, J., The treatment of gonorrheal rheumatism by an antigonococcus serum, p. 35.

C. Genitale, Gravidität.

Legueu, De l'ablation des vésicules séminales tuberculeuses, p. 36.

Kaveczky, B., Un cas de kyste échinococcique autour de la prostate opéré et guéri, p. 38.

Wederhake, Zur Technik der Spermauntersuchungen, p. 38.

Féré, Ch., Quelques mots sur l'onanisme, p. 38.

Hewetson, John P., Remarks on a case of large ovarian cystoma, with twisted pedicle, complicated by suppurative appendicitis, p. 39.

Williams, J. W., Pernicious vomiting of pregnancy, p. 40.

Martin, Zur Chorea gravidarum, p. 45.

III. Bücherbesprechungen.

Marion, G., Chirurgie du système nerveux, p. 45.

Borst, M., Ueber Wesen und Ursachen der Geschwülste, p. 46.

Maissonneuve, M. Paul, Expérimentation sur la prophylaxie de la syphilis, p. 46.

Baudoin, E., Essai critique sur la stérilisation du matérial chirurgical, p. 47.

Schröder, G., Internationales Centralblatt für die gesamte Tuberkuloseliteratur, p. 47.

Um Einsendung von Monographien und Büchern an den Redakteur Professor Dr. HERMANN SCHLESINGER, Wien, I, Ebendorferstrasse 10, wird gebeten.

Man bittet, redaktionelle Zuschriften mit dem Adressenzusatz „Für die Redaktion des Centralblattes für die Grenzgebiete" versehen zu wollen.

Druck von Ant. Kämpfe in Jena.

CENTRALBLATT

für die

Grenzgebiete der Medizin u. Chirurgie.

Herausgegeben von

Dr. Hermann Schlesinger,

Professor an der Universität in Wien.

Verlag von **GUSTAV FISCHER** in Jena.

X. Band.	Jena, 31. Januar 1907.	Nr. 2.

Das Centralblatt für die Grenzgebiete der Medizin und Chirurgie erscheint in zwanglosen Heften im Umfange von etwa 3 Druckbogen, die zu einem Bande vereinigt werden, dessen Umfang 60 Druckbogen betragen wird. Das Abonnement für das Centralblatt kostet 24 Mark für den Band. — Die Abnehmer der *Mitteilungen aus den Grenzgebieten der Medizin und Chirurgie*, herausgegeben von A. von Eiselsberg und B. Naunyn, erhalten das Centralblatt zum Vorzugspreise von 20 Mark.

I. Sammel-Referate.

Scarlatina puerperalis.

Von Dr. **Rudolf Pollak.**

(Fortsetzung.)

Literatur.

35) Fehling, H., Die Physiologie und Pathologie des Wochenbettes. Stuttgart 1890, F. Enke.

36) Fellner, O. O., Die Beziehungen innerer Krankheiten zu Schwangerschaft, Geburt und Wochenbett. Leipzig u. Wien 1903, F. Deuticke.

37) Fiessinger, Ch., Fall von Scharlach im Wochenbett. Gaz. méd. de Paris 1893, No. 40. Ref. in Centralbl. f. Gyn. 1895, No. 17.

38) Fisser, M., Scarlatina in puerperio. Inaug.-Diss., Würzburg 1886.

39) Fox, Tilbury, Transact. Obst. Soc. London, Vol. III. Cit. nach Meyer.

40) Galabin, Ebenda, Vol. XXX.

41) Gowler, M. S., Two cases of puerperium complicated with scarlet fever; recovery. The Lancet 1898, No. 3924.

42) Gocht, Scharlach im Wochenbett. Inaug.-Diss., Erlangen 1895. Ref. in Centralbl. f. Gyn. 1894, No. 41.

43) Goldschmidt, A., Ueber die Häufigkeit einiger akuter Krankheiten während der Schwangerschaft und deren Einfluss auf diese. Inaug.-Diss., Kopenhagen 1879. Ref. in Centralbl. f. Gyn. 1879.

44) Grenser, P., Scarlatina in puerperio, kompliziert durch Polyarthritis rheumatica acuta. Genesung. Archiv f. Gyn. 1880, Bd. XVI.

45) Ders., Gyn. Ges. zu Dresden 1884. Ref. in Centralbl. f. Gyn. 1885.

46) Grisolle, Traité élémentaire et pratique de pathologie interne. Paris 1857, Bd. I. Cit. nach Liebmann.

47) Guéniot, Sur la scarlatinoide puerpérale. Thèse de Paris 1862. Cit. nach Olshausen.

48) Gusserow, Reisebericht über den gegenwärtigen Stand der Geburtshilfe und Gynäkologie in Grossbritannien und Irland. Monatsschr. f. Geburtskunde u. Frauenkrankheiten 1864, Bd. XXIV.

49) Haas, Ueber Scharlach bei Wöchnerinnen. Diss., Marburg 1892. Ref. in Centralbl. f. Gyn. 1895, No. 17.

50) Halahan, Dublin quarterl. Journ. of Med. Sc. 1862. Cit. nach Gusserow u. Olshausen.

51) Hamilton, Tractatus de febre miliari. 1770. Cit. nach Olshausen u. Hervieux.

52) Hardy, Dublin quaterl. Journ. of Med. Sc. 1868. Cit. nach Olshausen.

53) Hayes, Transact. Obst. Soc. London 1888, Vol. XXX. Ref. in Schmidt's Jahrbücher, Bd. CCXXVII.

54) Hecquet, Méd. chir. et pharm. des pauvres. 1740. Cit. nach Olshausen u. Hervieux.

55) Helm, Th., Med. Jahrbücher des österr. Staates. 1837. Cit. nach Olshausen.

56) Ders., Puerperalerkrankungen. Zürich 1839. Cit. nach Martin.

57) Herman, Transact. Obst. Soc. London, Vol. XXX.

58) Hervieux, Traité clinique et pratique des malad. puerp. Paris 1870.

59) Ders., Union médicale 1867, III. Série, Bd. IV. Cit. nach Martin.

60) Hicks, Braxton, A contribution to our knowledge of puerperal diseases. Transact. Obst. Soc. London, Vol. XII.

61) Ders., Ebenda, Vol. XVII.

62) Ders., The Obst. Journ. of Great Britain and Ireland 1875.

63) Ders., Amer. Journ. of Obst. 1886, Vol. XIX. Cit. nach Meyer.

64) Ders., Transact. Obst. Soc. London, Vol. XXX. Ref. in Schmidt's Jahrbücher, Bd. CCXXVII.

65) Hodge, Amer. Journ. of Med. Sc. 1833. Cit. nach Olshausen.

66) Hoffa, Ueber den sogenannten chirurgischen Scharlach. Volkmann's Sammlung klin. Vortr. 1887, No. 292.

67) Holst, Vier Beobachtungen von Wochenbettscharlach nebst Bemerkungen. St. Petersburger med. Wochenschr. 1882, No. 51. Cit. nach Fellner.

68) Horrocks, Transact. Obst. Soc. London, Vol. XXX.

69) Hueter, Neue Zeitschr. f. Geburtsk., Bd. XXXII. Cit. nach Liebmann.

70) Huntley, Transact. Obst. Soc. London, Vol. XVII.

71) Jakub, Ueber den Einfluss der akuten Infektionskrankheiten auf den Verlauf von Schwangerschaft, Geburt und Wochenbett. XII. Internat. med. Kongress 1897. Ref. in Centralbl. f. Gyn. 1897, No. 39.

72) Jamieson, Transact. Obst. Soc. London, Vol. XXX.

73) Johnston, Obst. Journ. of Great Britain etc. 1876. Cit. nach Liebmann.

74) Jung, Ph., Zur Diagnostik des Puerperalfiebers. Volkmann's Sammlung klin. Vortr., N. F., No. 297.

75) Kaltenbach, R., Lehrbuch der Geburtshilfe. Stuttgart 1893, F. Enke.

(Fortsetzung der Literatur folgt.)

In einer im Jahre 1867 erschienenen Arbeit entwirft Hervieux folgendes Bild der Scarlatina im Wochenbett: Nach 12—14stündiger Inkubation erfolgt die Eruption des Exanthems, das sich rapid ausbreitet. Das Fieber wird selten von einem Frost eingeleitet und erreicht eine sehr beträchtliche Höhe bei enormer Pulsfrequenz, es treten grosse Abgeschlagenheit, lebhafter Durst, gastrische Störungen ein. Die Angina ist in der Regel nur mässig, fehlt aber nie gänzlich, dagegen bestehen regelmässig lebhafte Lichtscheu und lebhafte Absonderung der Nasenschleimhaut. Die Hautröte wird immer intensiver, bis endlich eine Miliaria aufschiesst, die vorzugsweise den Unterleib einnimmt, und zwar besonders die geröteten Hautstellen. Die Intensität der Miliariaeruption steht in

direkter Beziehung zur Intensität der Scarlatina; bei sehr intensivem Auftreten derselben wird der Bläscheninhalt auch wohl eitrig. In günstigen Fällen tritt nach 4—6 Tagen ein allmählicher Abfall aller Symptome ein, doch erfolgt die Abschuppung so merkbar wie unter nicht puerperalen Verhältnissen. In schweren Fällen kollabieren die Frauen unter dem andauernd hohen Fieber. Schwere Komplikationen sind Metritis, Peritonitis und Phlebitis. Die Ulcera puerperalia an sich sind dabei nicht gefährlich, ihr Aussehen verschlechtert sich erst bei der Verschlimmerung des Allgemeinzustandes. Bei der Autopsie wird meist ein sehr auffallender Blutreichtum der Meningen und des Gehirns, dann der Nasen-, Rachen-, Kehlkopf- und Bronchialschleimhaut gefunden.

Von zahlreichen Fällen, die dieser Autor in der Maternité gesehen hat, teilt er sieben mit, die alle in Genesung übergingen. Die Zunge war meist tiefrot, von den Frauen litt keine an Diarrhoe. Der Uterus war in vier Fällen, jedoch nur vorübergehend, etwas empfindlich. Zu einer Peritonitis kam es niemals. A. Martin findet die Schilderung dieses französischen Autors so charakteristisch, dass eine Verwechslung mit anderen im Puerperium auftretenden Hauterkrankungen ganz unmöglich ist. Unter diesen dürfte allein das Erysipel zu Verwechslungen Anlass bieten. Aber abgesehen davon, dass meist eine örtliche Ursache dafür nachzuweisen ist, sind doch die Form des Auftretens und der Verlauf so different von dem oben skizzierten der Scarlatina, dass beide Erkrankungen sehr wohl auseinander gehalten werden können.

In einer 1868 erschienenen Arbeit berichtet Koch über drei unzweifelhafte Fälle von Scharlach im Wochenbette, die miteinander in genetischem Zusammenhange stehen. Es erkrankte zuerst eine Wöchnerin am 3. Wochenbettstage, eine neun Tage später Entbundene zwei Tage post partum, endlich zwei Wochen nach dieser eine Schwangere, welche tags darauf vorzeitig niederkam. Bei allen traten Diarrhoen auf, Angina zeigte sich bei den ersten zwei Kranken erst nach mehrtägigem Bestande der anderen Symptome und blieb auch dann unbedeutend; bei der Schwangeren waren zwar die anginösen Beschwerden das erste Symptom, blieben aber auch hier gering. Alle drei Fälle genasen, obwohl der zweite sich durch mehrtägige Somnolenz bei einer Temperatur bis 42,2 ° als schwer charakterisierte. Alle hatten eine Himbeerzunge. Genitale und Peritoneum intakt.

Im folgenden Jahre erschien in einem grösseren Werke, Winkels Pathologie und Therapie des Wochenbetts, eine Abhand-

lung dieses Autors über Scharlach im Wochenbette. Er unterscheidet zwischen einem primären und einem sekundären Scharlach, welchen letzteren er für ein Symptom der Gebärmuttererkrankung im Wochenbette hält. A. Martin liess diese Unterscheidung nicht gelten. Er ist mit Winkel überzeugt, dass Scharlach Schwangere, Kreissende und Wöchnerinnen befallen kann, dass er je nachdem mit oder ohne schwere Allgemeinerkrankung verläuft, schon vorhandene Prozesse zu einer lebensbedrohenden Höhe steigert; die Akme der Erkrankung werde erreicht nach dem Auftreten des scarlatinösen Prozesses. Nur diese Krankheit dürfe man als Scarlatina gravidarum et puerperarum bezeichnen, jene scharlachähnlichen dagegen, welche auf der Höhe ichorrhämischer Erkrankung auftreten, sind nach Martin als Erysipel aufzufassen.

Ueber eine grosse Reihe von Beobachtungen in der privaten Praxis berichtet Br. Hicks im Jahre 1871. Von 89 Fällen schwerer Allgemeinerkrankung im Wochenbette konnte er 68 mal sicher oder wahrscheinlich die Ursache der Erkrankung nachweisen, sie war nicht weniger als 37 mal Scharlach; jedoch nur 20 Fälle zeigten den charakteristischen Scharlachausschlag. Die Halsaffektion ist in der Mehrzahl der Fälle erwähnt, manchmal auch Himbeerzunge. Nur in zwei Fällen geschieht einer Druckempfindlichkeit des Uterus Erwähnung. In fünf Fällen war das Auftreten des Scharlachs dadurch zu erklären, dass die Betroffenen einige Zeit zuvor ihre scharlachkranken Kinder gepflegt hatten. In drei anderen Fällen erkrankten nach der Wöchnerin Kinder derselben oder Leute aus der Umgebung an Scharlach. Ausserdem stand es bezüglich Verschiedener fest, dass der Hausarzt, der die Entbindung leitete, Fälle von Scharlach in Behandlung hatte und die Kreissende infiziert hatte.

Einige Jahre nachher — 1875 — wurde in der geburtshilflichen Gesellschaft in London eine berühmt gewordene Debatte geführt, die sich mehrere Sitzungen hinzog, in welcher die Behauptung aufgestellt wurde, dass Wöchnerinnen durch die Infektion mit Scharlach-, Typhusgift und andere Puerperalfieber bekommen und dass dies gar kein ungewöhnliches Vorkommen ist. Die Hauptanhänger dieser Lehre waren Newman und Braxton Hicks. Dieser nahm an, dass eine mit Scharlachgift infizierte Wöchnerin Puerperalfieber bekommt, und dass, wenn sich Nichtwöchnerinnen bei ihr anstecken, die Krankheit nun von neuem als Scharlachfieber erscheint. Barnes, Leishman und Playfair äussern sich dahin, dass Wöchnerinnen durch Infektion mit Scharlachgift in der Weise erkranken können, dass wenigstens in den späteren Stadien ihr Zu-

stand von dem Puerperalfieberkranker nicht zu unterscheiden ist. Dies waren jedoch keineswegs die Anschauungen sämtlicher Anwesenden. Squire erklärte, dass das Kindbettfieber mit Scharlach, Typhus und anderen akuten Exanthemen nichts zu tun habe. Ebenso waren Savage, Williams, Snow Beck, Tilt, Farre, West dieser Anschauung.

Die Ansicht, als deren Hauptvertreter Hicks genannt wurde, war in England längere Zeit gang und gäbe, und es waren, wie L. Meyer erwähnt, gerade die hervorragendsten Geburtshelfer in diesem Lager. Von Vorgängern von Br. Hicks nennt er Tilbury Fox und Tyler Smith. Derselbe Autor zitiert auch eine im Jahre 1876 erschienene Arbeit von Stadfeldt, in welcher dieser die Unhaltbarkeit jener Theorie nachgewiesen hat. Er hatte die Zahl der Todesfälle nach Scharlach und nach Puerperalfieber in Kopenhagen während der Jahre 1860—1868 miteinander verglichen, wobei zwischen diesen beiden Zahlenreihen gar kein Verhältnis zutage trat, was doch zu erwarten gewesen wäre, wenn Scharlach die angenommene ausserordentliche Bedeutung als Ursache des Kindbettfiebers hätte.

Uebrigens hat Br. Hicks in einer Arbeit des Jahres 1886 selbst eine Art Rückzug angetreten. Er behauptet, dass er nie gesagt habe, dass Scharlach Puerperalfieber erzeugen könne, dieses sei eine eigene Krankheit, dagegen Puerperalkrankheit. Meyer bemerkt dazu, man könne nicht sagen, dass er durch diese Erklärung seinen Standpunkt heller gemacht habe.

In Schneider's Dissertation aus dem Jahre 1873 findet sich ein Bericht über fünf Fälle aus den Jahren 1867—73; die zwei ersten kamen als isolierte Fälle vor, zwischen den drei letzten konnte — nach der Meinung von Olshausen — ein Zusammenhang bestehen, wenn man bei dem vierten Falle eine mehr als fünfwöchentliche, bei dem fünften eine nur zweitägige Inkubation annimmt. Vier der Kranken hatten noch keinen Scharlach gehabt, die fünfte hatte ihn bereits durchgemacht und bei dieser trat er ausserordentlich leicht auf. Drei litten an Diarrhoen, bei vier Kranken fehlten alle Halsbeschwerden. Bei mehreren zeigte sich Miliaria. Bei der am leichtesten Erkrankten war der Uterus einige Tage druckempfindlich, an der Vulva sah man leichte Geschwürsbildung. Der Beginn des Scharlachs lag bei allen Fällen zwischen dem 1. und 4. Wochenbettstage; von zwei tödlich verlaufenen Fällen wurde einer seziert, bei welchem der Tod 36 Stunden nach Beginn erfolgt war. An der Leiche fand man Ekchymosen, Nekrose der Gebärmutter-

schleimhaut, aber keine weiteren Zeichen einer Genitalerkrankung, und eine Nephritis scarlatinosa.

Das Jahr 1876 bringt eine Reihe von einschlägigen Arbeiten, von denen besonders eine, die schon oft erwähnte von Olshausen, einen Wandel in den bisherigen Anschauungen hervorbringen sollte.

Als erste erschien eine Arbeit von A. Martin, welcher drei überaus schwere Fälle von Scharlach im Wochenbette publizierte. Zwei der Fälle waren dadurch charakterisiert, dass der Scharlach Wöchnerinnen ergriff, bei denen die Involution der Genitalien bis dahin ungestört von statten gegangen war. Im Verlaufe des scarlatinösen Prozesses kam es zu nekrotischen Vorgängen an der Innenfläche von Uterus und Vagina. Im dritten Falle erkrankte die Wöchnerin am dritten Wochenbettstage an Endometritis und Kolpitis, am sechsten Tage traten Schlingbeschwerden auf, welche von einem Ausbruche von Scharlach mit Rachendiphtherie unter hohem Fieber und Delirien gefolgt waren. Daneben entwickelte sich auch eine Miliaria. Alle drei Fälle endeten tödlich. Bezüglich der Infektionsquelle erwähnt Autor, dass die eine Frau in der Poliklinik zu einer Zeit entbunden wurde, als Scarlatina in der Stadt oft vorkam, während die beiden anderen in der Anstalt gebaren, wo zur Zeit der Niederkunft der einen wenigstens viele Praktikanten verkehrten, welchen zugleich in den internen Kliniken viele Scarlatinakranke vorgestellt wurden.

Die Arbeit von Olshausen bringt fünf von ihm selbst beobachtete Fälle, von denen die zwei ersten miteinander im Zusammenhang stehen. Am 3. Januar 1866 wurde eine III gravida, die seit vier Wochen in der Klinik war, leicht entbunden. Nach zweitägiger Fieberlosigkeit zeigte sie einen etwas empfindlichen Uterus und 38,5 °. Zwölf Stunden später unter Frost Temperaturanstieg bis 41 °. Am folgenden Tage ein über den ganzen Körper verbreitetes Scharlachexanthem. Geringe Rötung der Fauces ohne Schlingbeschwerden. Am siebenten Wochenbettstag blasst das Exanthem ab und es setzt sofort die Abschuppung ein, welche am 25. Tage post partum noch sichtbar ist. Kein Gehirnsymptom, kein Eiweiss, keine Peritonitis.

Diesem Falle folgte bald ein zweiter. Zwei Wochen nach Entbindung der vorigen musste eine Wöchnerin wegen Platzmangels neben jene gelegt werden und erkrankte am vierten Wochenbettstage. Temperatur 40°, Puls 136, Exanthem und Schlingbeschwerden. Auch dieser Fall verlief günstig ohne jede Komplikation.

Der dritte Fall war nach der Geburt unter heftigem Fieber und schweren Hirnsymptomen erkrankt. Am folgenden Tage fand

man die Wöchnerin komatös und mit diffusem Scharlachexanthem. An den Unterleibsorganen nichts Krankhaftes. Sie starb an demselben Tage.

Bei dem im Jahre 1875 beobachteten Falle war die Entbindung spontan, ausserordentlich rasch erfolgt, die Placenta war durch Druck entfernt worden. Schon am folgenden Tage Frost und Fieber, am nächstfolgenden Tage tiefe Gesichtsröte, kleiner Puls 140, Temperatur 40°, Haut feucht. Uterus rechts ein wenig druckempfindlicher, was später nicht mehr der Fall war. Abends diffuses Exanthem, im weiteren Verlaufe Erbrechen, Durchfall, Nasenbluten, Zunge purpurrot. Schlaflosigkeit. Das Exanthem wurde nach und nach dunkelblaurot. Delirien. Tod am siebenten Tage. Die Sektion ergab vollkommen gesunde Genitalien, keine Peritonitis. an der Niere zeigten sich scarlatinöse Veränderungen. Die Kranke war vor der Entbindung wochenlang nicht aus dem Hause und wissentlich mit Scharlachkranken nicht in Berührung gekommen. Eine Epidemie gab es zur Zeit in Halle nicht.

Fünfter Fall: I gravida von 25 Jahren wird mittels Zange entbunden, wobei ein grosser Dammriss entsteht, der unbemerkt bleibt. An demselben Tage noch Erbrechen, kein Schlaf. Die folgenden Tage Fieber, am dritten Tage Scharlachausschlag, Gaumenbogen stark rot, wenig geschwellt. Damm total zerrissen, Wundränder schmutzig belegt, ohne erhebliche Schwellung. Schon nach einigen Tagen Reinigung der Wundränder, welche sich dann gut überhäuten. Das Exanthem blasst langsam ab und es kommt zu reichlicher Abschuppung. Kein Eiweiss, keine Erscheinungen von Endometritis oder Perimetritis. Auch hier war der Ursprung dunkel.

Die dritte der Arbeiten dieses Jahres, welche auf die beiden anderen bereits wiederholt rekurriert, ist die Arbeit von Liebmann. Der erste seiner Fälle erkrankte am vierten Wochenbettstage unter Schüttelfrost und Fieber, am folgenden Tage zeigte sich Angina, am nächsten Ausschlag über den ganzen Körper. Himbeerzunge, Diarrhoen. Zum Schluss wird der Unterleib sehr druckempfindlich. Tod. Bei der Obduktion findet sich Exsudat in der Peritonealhöhle, Nephritis scarlatinosa.

(Fortsetzung folgt.)

Die Röntgenbehandlung der malignen Tumoren.

Kritischer Sammelbericht von **Karl Hermann Schirmer** (Wien).

(Fortsetzung.)

Literatur.

43) Bruhns, Die Indikation der Röntgenbehandlung bei Hauterkrankungen. Berliner klin. Wochenschr. 1906, No. 6.

44) v. Bruns, Krebsbehandlung mit Röntgenstrahlen. Therapie der Gegenwart 1904, Januar.

45) Bryant, The treatment of inoperable cancer of the breast by the X-rays. Brit. Med. Journ. 1902, II, p. 1302.

46) Buchanan, The curative powers of the X-rays and malignant growths; report of cases. Philadelphia Med. Journ. 1903, 25. April.

47) Butler, Treatment of recurrent cancer by X-rays. Louisville Journ. of Med. and Surg. 1903, Bd, IX, p. 463.

48) Campbell, W. F., Inoperable carcinoma of the rectum. Intern. Journal of Surg. 1903, XVI, p. 300.

49) Carrier, A case of mycosis fongoides treated by the X-rays. Journ. of cut. diseases 1904, XXII, p. 73.

50) Center, Röntgenbehandlung bei Mammacarcinom. Intern. Journ. of Surg. 1903, XVI, p. 310.

51) Chamberlain, Treatment of cancer. Journ. of electro-therapeutics of New York 1901, Mai.

52) Chanoz et Reymond, Traitement par les rayons X d'une épithélioma de la vulve. Arch. d'électr. méd. 1904, 19. Jan.

53) Chrysospathes, Erfolgreiche Behandlung eines inoperablen Sarkoms mittels Röntgenstrahlen. Münchener med. Wochenschr. 1903, No. 50.

54) Clark, Carcinoma of the breast successfully treated by Roentgen-rays. Brit. Med. Journ. 1901, 8. Juni.

55) Ders., The treatment of cancer of the uterus by Roentgen-rays. Univers. of Penn. Med. Bull., Nov. 1903.

56) Cleaves, A symposium on the treatment of cancer by Roentgen rays, light and electricity. Journ. physic. therap., London 1902, III, p. 51.

57) Cleaves, M., Methods of Roentgen ray treatment of malignant diseases of the uterus, rectum and bladder, with descriptions of tubes. Philadelphia Med. Journal 1903, 18. April.

58) Clopatt, Ueber einen Fall von Mediastinaltumor, erfolgreich mit Röntgenstrahlen behandelt. Deutsche med. Wochenschr. 1905, No. 29, p. 1150.

59) Cohn, M., Die Bedeutung der Röntgenstrahlen für die Behandlung der lymphatischen Sarkome. Berliner klin. Wochenschr. 1906, No. 1.

60) Coley, The influence of the Roentgen rays upon the different varieties of sarcoma. Amer. Med. 1902, Bd. IV, p. 251.

61) Ders., The influence of the Roentgen-rays upon the different varieties of sarcoma. New York Med. News 1902, 22. Sept.

62) Ders., Further observations on the influence of the Roentgen-rays upon sarcoma. New York Med. Journ. 1903, 8. Aug.

63) Ders., Treatment of carcinoma of the breast. Med. News 1903, Vol. LXXXII, p. 193.

64) Ders., The present status of the X-ray treatment of malignant tumors. Med. Record 1903, I, p. 441, 21. März.

65) Ders., Late results of X-ray treatment of sarcoma. New York Med. News 1904, 6. Febr.

66) Ders., Late results of the treatment of inoperable sarcoma by the mixed toxins of erysipelas and bacillus prodigiosus. Amer. Journ. of Med. Sciences 1906, April.

67) Comas e Prio-Llaberia, Un caso de epitheliome de la cara, curado con los rayos Roentgen. Revista de Medicina y Chirurgia, Barcelona, Sept. 1902.

68) Coriat, Du traitement de l'épithélioma cutané par les rayons X. Thèse de Paris, Juli 1904.

69) Coramilas, Les rayons X comme moyen parégorique et peut-être curatif contre certaines tumeurs, c'est-à-dire la radiothérapie en chirurgie. Bullet. de Thérapie 1904, Tome CXLVII, No. 10.

70) Daniel, Advanced therapeutics. Aug. 1903.

71) Danlos et Gastou, Épithéliomas traités et rapidement guéris par les rayons X. Soc. méd. des hôp. Paris, 16. Dec. 1904. Gazette des hôp. 1904, II, p. 1429.

72) Danlos, Des insuccès des rayons X dans le traitement des épithélioms. Soc. méd. des hôp. Paris, 2. Juni 1905. Gazette des hôp. 1905, I, p. 764.

73) Ders., Soc. de Thérapeutique, 24. Mai 1905. Ref. Münchener med. Wochenschr. 1905, No. 26, p. 1270.

74) Darier, Referat über Epitheliomtherapie. Berliner Dermatologenkongress, Sept. 1904.

75) Ders., Traitement des épithéliomas de la peau d'après leur classification anatomique. Internat. Dermatologenkongress, Berlin, Sept. 1905.

76) Delavan, Carcinoma of the larynx, treated by X-rays. Proceedings of the XXIV. Congress of the American Laryngological Society.

77) Ders., The results of treatment of laryngeal cancer by the X ray. Transact. of the Amer. Laryng. Soc. 1902.

78) Delherm et Laguerrière, La radiothérapie appliquée au cancer. Arch. générales de méd. 1904, 16. Febr.

79) Dennett, D. C., Radiotherapy, with report of cases. Med. Record 1904, 13. Febr., p. 253.

80) Despeignes, Observation concernant un cas du cancer de l'estomac traité par les rayons de Roentgen. Lyon médicale, Juillet/Août 1896, p. 428 u. 503, ferner Semaine méd. 1896, No. 37.

81) Dickson, Amer. X Ray Journ. 1903, V, p. 13.

82) Ders., Carcinoma of the rectum. Journ. Adv. Ther. 1903, XXI, p. 353.

83) Djemil-Pascha, Versuche der Carcinombehandlung durch Röntgenstrahlen. Revue de Chir. 1905, Januar. Ref. Münchener med. Wochenschr. 1905, No. 19, p. 920.

84) Doumer et Lemoine, Traitement des tumeurs de l'estomac par la radiothérapie. Méd. mod. 1904, 21. Juni und Nord. méd. 1904, 15. Juni.

85) Dies., Traitement du cancer par les rayons X. Bull. de l'Académie de Méd. 1903, 9. Juni, ferner 1904, 14. Juni.

86) Dubois-Havenith, Guérison symptomatique par les rayons X d'un mycosis fongoïde. Presse médic. belge 1904, 15. Mai.

87) Duncan, Treatment of epithelioma. Interstate Med. Journ. 1902, IX, p. 531.

88) Dunn, Carcinoma of the stomach, treated by the X-rays. Intern. Journ. of Surg. 1903, XVI, p. 315.

89) Eijkmann, P. H., Krebs und Röntgenstrahlen. Harlem, De Erven F. Bohm. In Kommission bei G. Fischer, Jena 1902.

90) Edwards, Carcinoma of the breast, treated by the X-rays. Internat. Journ. Surg. 1903, XVI, p. 296.

(Fortsetzung der Literatur folgt.)

Wenn wir nunmehr auf die Carcinomtherapie der übrigen Körperstellen eingehen, so sei im vorhinein bemerkt, dass in vielen Fällen eine histologische Untersuchung nicht gemacht wurde und die Frage, ob ein Epitheliom oder echtes Carcinom vorlag, unentschieden bleiben muss, was bei der Beurteilung von Dauerresultaten zur Vorsicht mahnt. In der grossen Mehrzahl der mitgeteilten „Heilungen“ hat es sich selbstverständlich um Epitheliome gehandelt.

Bei einem Carcinom der Dura hatte Löser einen palliativen Erfolg, ebenso bei einem Epitheliom der Stirne, Monod und Du Bouchet[105]) brachten ein Epitheliom in der Schläfenstirngegend zum völligen Verschwinden. Ein inoperables Recidiv an der Schläfe nach Exstirpation eines Jochbeincarcinoms blieb auf Radiotherapie über ein Jahr geheilt (Rosenberger). Bei 9 Fällen von Epitheliom des Augenlides beobachtete Pusey[227]) siebenmal Heilung, einmal Besserung, in einem Falle Rezidiv nach Jahresfrist. Die geheilten Fälle blieben 23, 19, 17, 16, 13 und 12 Monate recidivfrei. Grubbe[118]) zählte unter acht Fällen fünf Erfolge, zwei Besserungen, einen Misserfolg, Prió und Comas[221]) unter fünf Fällen drei Heilungen. Die Nachbehandlung nach der Operation war im Falle Beck[14]) [15]) erfolgreich. Rinehart behandelte ein markstückgrosses Recidiv am unteren Lide erfolgreich; der primäre Tumor war vor einem Jahre chirurgisch entfernt worden.

An der Orbita erzielte Pusey[227]) dreimal Besserung, zweimal Heilung (von nur fünf und siebenmonatlicher Dauer). Prió und Comas[221]) verzeichnen eine Heilung nach Enucleation des Bulbus. In zwei Fällen, bei einem Epitheliom und einem Carcinom der Orbita, trat nach Bill[31]) bedeutende Besserung, aber keine Heilung ein.

Das äussere Ohr wurde von Pusey[227]) zweimal mit vollem Erfolg (22, bzw. 11 Monate recidivfrei), einmal mit palliativem Resultat behandelt. Einen primären Krebs der Parotis brachte Sjögren[265]) zur Verkleinerung. Bei ausgedehnten Affektionen des Gesichtes, der Wange etc. finden sich bei Grubbe unter 22 Fällen 10 Heilungen, 7 Besserungen, 5 Misserfolge notiert, bei Tuffier[295]) ein Erfolg gegen einen Misserfolg; Wendel[315]) hat bei einem 79jährigen Mann ein handflächengrosses inoperables Kankroid der Wange und Ohrmuschel bestrahlt und durch $1^1/_2$ Jahre beobachtet. Der untere Teil der erkrankten Ohrmuschel wurde exstirpiert und in dieser Gegend ein kleines Recidiv gefunden, das gleichfalls der Radiotherapie unterzogen wurde. Prió und Comas beobachteten unter fünf Wangenkrebsen nur eine Heilung. Stenbeck und Bolloan behandelten 5 Cancroide des Gesichtes erfolgreich. Weik hatte unter 26 Fällen (Klinik Neisser) die besten Erfolge mit nicht operablen ulcerierten Gesichtscarcinomen. Schiff hat eine über 70 Jahre alte Frau mit Epitheliom der Gesichtshaut dauernd geheilt. Derselbe Autor ist in seinem auf dem III. internationalen Kongress für Elektrobiologie und medizinische Radiologie (Mailand, September 1906) gehaltenen Vortrage neuerdings für die Radiotherapie der Epitheliome warm eingetreten.

Schiff gibt in dieser Arbeit einige Stichproben aus der Literatur und eine tabellarische Uebersicht über eine Anzahl von radiotherapeutisch behandelten Epitheliomen. Dass Gocht nicht die Priorität bei der Krebsbehandlung mit Röntgenstrahlen gebürt, wie Schiff meint, braucht nach dem oben Gesagten wohl nicht besonders hervorgehoben zu werden.

In dem von Lang[162]) und Pollitzer[220]) mitgeteilten Falle, der von Lang als Carcinoderma pigmentosum bezeichnet wird und bei dem ausgedehnte ulcerative Zerstörungen der Augenlider, der Nasenmuschel und Wange, des Ohres und Halses neben schmutzig graubrauner Verfärbung der ganzen Körperhaut vorlagen, erwies sich die Radiotherapie, die fast ein Jahr lang angewendet wurde, als das souveräne Mittel. Allerdings verlief diese Affektion sehr chronisch; während die exulcerierten carcinomatösen Plaques stellenweise serpiginös weiterschritten, blieben die Lymphdrüsen und inneren Organe trotz jahrelangen Bestandes von Metastasen verschont.

Epitheliome der Nase hat Pusey[227]) in 20 Fällen mit Röntgenstrahlen behandelt und keinen einzigen Misserfolg erzielt. Drei Patienten blieben durch 2 ½ Jahre, die übrigen bis zu 22, 18, 17 und 16 Monaten recidivfrei. Bei einem ausgedehnten inoperablen Kankroid der Nase konnte Albers-Schönberg[2]) völliges Schwinden mit sehr gutem kosmetischem Resultat bewirken. Prió und Comas hatten unter 12 Fällen acht Heilungen, Löser eine Besserung und einen Misserfolg. Ueber gute Resultate in mehreren Fällen berichten Gauthier und Duroux[110]); Seabury Allen[254]) sowie Johnson und Merill[146]) haben je zwei Fälle symptomatisch geheilt. Am Kiefer erzielten Gauthier und Duroux keinen Erfolg. Dieselben Autoren brachten carcinomatöse Drüsen des Halses zu unbedeutender Verkleinerung. Die ziemlich aussichtslose Radiotherapie eines Halsdrüsencarcinoms (Recidive nach Zungentumor) musste Fittig[100]) wegen fortschreitender Kachexie abbrechen. In zwei Fällen Rosenberger's wurden inoperable Drüsenmetastasen am Hals (Cancroid am Ohr) und am Unterkiefer (Zungenkrebs) durch Bestrahlung wesentlich verkleinert.

An den Lippen war bei Grubbe die Radiotherapie unter 21 Fällen 10 mal erfolgreich, viermal ohne Resultat, siebenmal trat Besserung ein. In Pusey's[227]) Statistik sind neun Erfolge verzeichnet mit einer Dauerheilung bis zu 10, 11 und 12 Monaten. Perthes[204]) hält die Radiotherapie gerade beim Lippencarcinom für ein vorzügliches palliatives Mittel und beobachtete in mehreren Fällen schon nach einmaliger starker Bestrahlung rasche Verkleinerung und völligen Rückgang der Geschwulst. Zwei Fälle von in-

filtrierendem Lippencarcinom aus dem Materiale v. Bramann's[35]) heilten anscheinend vollständig aus, recidivierten aber nach kurzer Zeit; einen völligen Misserfolg erlebten Gauthier und Duroux. Bei fünf Fällen Glimm's[113]) trat in einem Falle erst nach Excision eines kleinen Keiles in der Mitte der Lippe Heilung ein. In der Statistik von Prió und Comas finden sich unter sieben Fällen zwei Heilungen verzeichnet.

In zahlreichen Fällen wurden Carcinome der Zunge bestrahlt, vorwiegend Epitheliome, wobei in der grossen Mehrzahl völliges Verschwinden der Geschwulst erzielt wurde; doch sind die Dauerbeobachtungen recht spärlich. Der erste Fall stammt von Startin[279]), der bei einem ulcerierten Epitheliom bedeutende Besserung, aber nicht volles Schwinden der Symptome erzielte. In der Statistik Grubbe's fallen auf 7 Erfolge und 2 Besserungen 4 Misserfolge. Allen's[5]) Versuche blieben bis auf die schmerzstillende Wirkung negativ, ebenso die von Dickson[81]). Bessere Resultate hatten Gamlen[108]), Hallopeau[124]) und Bisserié[34]) (letztere je zwei Fälle). Béclère[18]) demonstrierte auf dem Berliner Dermatologenkongresse die Moulage eines geheilten Falles von Zungencarcinom, dessen Diagnose durch die histologische Untersuchung gestützt war. In zwei Fällen, einem inoperablen und einem Recidiv nach Operation, erzielte Belot[22]) Besserung mit prompter Stillung der Schmerzen. Fittig[101]) sah bei einem Zungencarcinom und einem Schleimhautcarcinom der Mundhöhle Besserung.

Pusey[227]) erwähnt, dass ihm drei Fälle bekannt seien, die von Kollegen mit Erfolg behandelt wurden; einer davon blieb fast ein Jahr recidivfrei. Negative Resultate berichten Gauthier und Duroux, Reboul[229]), Perthes[208]) und Löser (letzterer Fall Recidive nach Operation). Prió und Comas brachten unter sieben Fällen nur einen zur Ausheilung; der letztere war ein oberflächliches Epitheliom in einem frühen Stadium. Engmann u. Ascher Silva[94]) berichten über eine Heilung; der histologische Befund fehlt.

Im Falle von Knox[157]) handelte es sich um ein inoperables Carcinom der Zunge mit metastatischen Drüsenschwellungen im Nacken. Die primäre Zungengeschwulst wurde nicht bestrahlt, sondern die sekundären Drüsen (50 Sitzungen von je 10 Minuten Dauer). Die Drüsen verkleinerten sich unter der Behandlung und auch die Zungengeschwulst wurde etwas kleiner. Patient starb an Lebermetastasen. Bei der Sektion erwiesen sich alle Drüsen von den Röntgenstrahlen beeinflusst, in einer zeigte sich deutliche Vermehrung des fibrösen Gewebes. L. Freund hat beim Zungenkrebs sehr

schlechte Erfahrungen gemacht. Martial betrachtet den Zungen- und Lippenkrebs geradezu als Kontraindikation gegen Radiotherapie.

Beim Rachencarcinom hat Voigt[307]) zuerst einen radiotherapeutischen Versuch angestellt. Er bestrahlte ein inoperables Pharynxcarcinom bei einem 85jährigen Mann und erreichte eine wesentliche Abnahme der Schmerzen, so dass Morphium erspart blieb. In Grubbe's Statistik kommen je sechs Erfolge und sechs Besserungen auf acht Misserfolge. Eijkmann[89]) hatte einen „überraschenden“ palliativen Erfolg bei einer 73jährigen Frau, besonders was die Schmerzlinderung betraf, Gauthier u. Duroux keinen Effekt. L. Freund[106]) behandelte einen 60jährigen Dienstmann mit histologisch festgestelltem tiefen Krebsgeschwür des weichen Gaumens und beobachtete Nachlassen der Schmerzen, Rückgang des Tumors und der regionären Lymphdrüsenschwellung.

Auch beim Kehlkopfcarcinom wurden mit Röntgenstrahlen vorübergehende Besserungen erzielt, so von Delavan[76]), dessen Patient später an Bright'scher Niere starb, von Scheppegrell[241]) (drei Monate Symptomenlosigkeit), von Lowe[181]) („Heilung“ einer papillären Geschwulst an der rechten aryepiglottischen Falte), von Pusey[227]), der bei einem enormen Larynxcarcinom Aufhören der Schmerzen konstatierte, und Williams[318]), der bei einem Papillom des Kehlkopfes nach kurzer Behandlungsdauer Besserung der Beschwerden, namentlich der Suffokationserscheinungen, und Verkleinerung des Tumors erreichte. Dagegen hatten Gauthier und Duroux einen Misserfolg.

Ein Carcinom des Mediastinums hat Pusey[227]) in zwei Fällen ohne Effekt, bis auf die Schmerzstillung, bestrahlt. Přibram's[222]) Fall: ein mit einem Bronchialcarcinom zusammenhängender Mediastinaltumor, blieb gleichfalls refraktär. In einem Falle Grummnach's (Recidiv nach Operation) traten unter der Bestrahlung so rasch Metastasen auf, dass die Behandlung abgebrochen werden musste. Wie später gezeigt werden wird, reagieren die Sarkome des Mediastinums ungleich besser. Eine carcinomatöse Pleuritis blieb refraktär (Rosenberger).

Pusey[227]) hat zwei Fälle von Oesophaguscarcinom behandelt; in dem einen, weit vorgeschrittenen Falle konnte keine Wirkung auf den Tumor, wohl aber eine Behebung der Schmerzen konstatiert werden; der Patient starb zwei Monate nach Abschluss der Behandlung. In dem zweiten Falle, einen 56jährigen herabgekommenen Mann betreffend, bei dem die Diagnose Adenocarcinoma oesophagi histologisch erhärtet war, gelang es, den Patienten durch

die Radiotherapie noch ein volles Jahr am Leben zu erhalten, während welcher Zeit die Schmerzen und Schluckbeschwerden geschwunden waren und der Kranke um 15 Pfund an Gewicht zugenommen hatte. Einen gleichfalls günstig verlaufenden Fall teilt Wendel[316]) mit; derselbe wurde durch das bis zum Tumor eingeführte Oesophagoskop bestrahlt, zugleich wurden intramuskuläre Injektionen von Chinin. hydrochlor. 0,4, Natrii arsenicosi 0,01, Aquae destillatae verabreicht. Es trat eine deutliche palliative Besserung ein. Dagegen halten Einhorn[91]) und Fittig[102]) die Bestrahlung des Oesophaguskrebses für aussichtslos, beide aus technischen Gründen. Einhorn rät nach seinen negativen Ergebnissen mit Röntgenstrahlen zur Radiumbehandlung, mit der bereits mehrfach Erfolge erzielt wurden*). Auf Grund des Misslingens der Röntgentherapie in fünf Fällen von Oesophaguskrebs hält Fittig die Methode für wertlos, da es nicht gelingt, die erforderlichen Lichtmengen in die Tiefe zu bringen.

Wie bereits eingangs erwähnt, war das Magencarcinom das erste Objekt der Radiotherapie überhaupt.

Im Juli 1896 berichtet Despeignes[80]) (Lyon), dass er einen im vorgeschrittenen Stadium der Kachexie befindlichen Kranken mit Magencarcinom radiotherapeutisch behandelt habe. Es wurden täglich zwei Sitzungen, jede von $^1/_2$ stündiger Dauer, bei sehr naher Röhre gegeben. Gleichzeitig Milchkur, Condurango, künstliches Serum. Nach siebentägiger Behandlung zeigte sich eine deutliche Besserung: die Schmerzen schwanden, die Abmagerung machte keine weiteren Fortschritte, die Anämie schwand fast vollständig und der Umfang des grossen Tumors nahm fühlbar ab (um 1—4 cm in acht Tagen). Bald darauf starb der Patient. Keine Autopsie. Auf Grund dieses letzteren Umstandes wendet der Referent (Ewald) in Virchow-Hirsch's Jahresbericht 1896 II. p. 185 ein, dass es sich auch um ulzerösen Zerfall des Tumors gehandelt haben kann.

An dieser Stelle sei eine literarische Notiz berichtigt, die sich in mehreren Arbeiten findet und der zufolge E. Schiff als einer der ersten genannt wird, der Magencarcinome mit Röntgenstrahlen behandelt haben soll. Die Fassung des Berichtes der Gesellschaft der Aerzte in Wien, Sitzung vom 15. Januar 1897, wie sie in einem Fachblatte mitgeteilt wird, ist allerdings geeignet, diesen Irrtum aufkommen zu lassen; es heisst dort: „Doz. Dr. Schiff teilt mit, dass er gegenwärtig Versuche über Anwendung der Röntgenstrahlen auf tiefere Organe anstelle, und erinnert an einen Fall, wo bei einem Magencarcinom durch die Kathodenstrahlen angeblich Besserung herbeigeführt wurde". Im offiziellen Protokolle heisst es aber: „ . . . Erinnert diesbezüglich auch an einen

---

*) Siehe Einhorn, Ueber Radiumbehandlung des Oesophaguskrebses. Berliner klin. Wochenschr. 1905, No. 44, und

Exner, A., Ueber die Behandlung von Oesophaguscarcinomen mit Radiumstrahlen. Wiener klin. Wochenschr. 1904, No. 4.

in Italien publizierten Fall von Magencarcinom, bei welchem die Anwendung von X-Strahlen eine wesentliche Veränderung des Tumors hervorgerufen haben soll.“ [242]) Auch Gocht [115]) citiert die Diskussionsbemerkung Schiff's im Literaturverzeichnis seines Lehrbuches unter dem Titel „Ueber die Einwirkung der Röntgenstrahlen auf tiefere Organe“, als ob es sich um eine selbständige Publikation handeln würde.

Seit der ersten Mitteilung von Despeignes sind weitere Versuche, doch bisher in relativ geringer Zahl gemacht worden; es erscheint sehr bedauerlich, dass bei dieser schweren Affektion, wo auch die chirurgischen Eingriffe in der Mehrzahl der Fälle nur einen palliativen Wert haben, die Methode nicht an einem grösseren klinischen Materiale geübt wird, zumal sie vollends ungefährlich ist. Ihr Wert besteht beim Magencarcinom nach den bisher vorliegenden Versuchen in erster Linie in der Hebung des Allgemeinbefindens und Kräftezustandes, was bei den meist sehr herabgekommenen Patienten schwer ins Gewicht fällt, sowie in der Linderung der Schmerzen, wodurch oft Morphium erspart bleibt. Die Beeinflussung des Tumors selbst war nicht in allen Fällen zu erzielen und ist natürlich oft palpatorisch schwer zu konstatieren. Es wäre von grösstem Interesse, die Veränderungen des carcinomatösen Magens durch Röntgenstrahlen mit Hilfe des von Holzknecht und Rieder ausgebildeten Wismuthverfahrens zu studieren, was unseres Wissens bisher nicht geschehen ist.

Morton [202]) bestätigt auf Grund eines Falles die prompte schmerzstillende Wirkung der Methode. Bei einer 48 jährigen völlig erschöpften Frau erzielte Dunn [88]) durch Röntgenstrahlen Hebung des Appetites und Körpergewichtes; einen ganz analogen Fall teilt Pusey [227]) kurz mit. Bailey [8]) beobachtete bei einem grossen Tumor des Magens und Netzes Verkleinerung der Geschwulst und Schwinden der Schmerzen. Doumer und Lemoine erzielten zunächst [85]) unter drei Fällen zweimal völliges Schwinden der Symptome, einmal Besserung. In einer zweiten Mitteilung [84]) berichten die Autoren über einen vollen und 17 vorübergehende Erfolge. In späterer Zeit verfügen sie bereits über 90 Fälle, von denen in drei Fällen die Symptome vollständig und dauernd (durch mehrere Monate) beseitigt wurden. Bei einem Patienten trat nach vollständigem Schwinden der Geschwulst ein Recidiv auf, das nicht mehr behandelt wurde. Bei sämtlichen Kranken konnten die Schmerzen ganz oder teilweise beseitigt werden, der Kräftezustand hob sich, in den meisten Fällen hörte das Erbrechen auf oder wurde seltener. Die Autoren betonen, dass an der vorderen Magenwand sitzende

und oberflächlich gelegene Carcinome viel besser beeinflusst werden als tiefliegende.

Einen vorübergehenden Erfolg hatte Dennet[79]) bei einem 54jährigen hereditär mit Krebs belasteten Mann, bei dem seit einigen Monaten ein „maligner Magentumor“ bestand. Er wurde durch fast ein Jahr täglich bestrahlt. Die Schmerzen, gegen die früher häufig Morphium gegeben werden musste, schwanden allmählich. Nach einem Jahr traten rascher Kräfteverfall und Exitus ein. Coromilas[69]) hat drei Fälle von Pyloruscarcinom durch Röntgenbehandlung wesentlich gebessert. v. Jaksch beobachtete bei den von ihm bestrahlten Magencarcinomen auffallend starke Verjauchung. Details fehlen. Rosenberger sah bei einem 70jähr. Mann, der vorher gastroenterostomiert worden war, keinen Erfolg.

Bei einem Carcinom des Mesenteriums beobachtete Welborn[318]) Besserung der Symptome, die aber bald von Wiederkehr derselben gefolgt war.

Bei Rectumcarcinom hat Bryant[45]) einen Erfolg erzielt. Ein alter Mann litt an kankröser Rectalstriktur, so dass die Colostomie in Aussicht genommen wurde. Er wurde vom Perineum her in Seitenlage bestrahlt; nach der Behandlung hatte der Patient spontan und ohne Schmerzen Stuhl, die Striktur war für einen Finger bequem passierbar geworden. Hall Edwards[123]) hat seinen Patienten vom Sacrum aus bestrahlt; er lebte noch 18 Monate später, das Carcinom hatte sich verkleinert. Im Falle Campbell's[48]) war 4 Monate vor der Behandlung mit Röntgenstrahlen eine inguinale Colostomie wegen inoperablen Rectumcarcinoms gemacht worden, der kachektische Patient erholte sich bedeutend, nahm an Gewicht zu, aber der Tumor wurde nicht beeinflusst. Noch besser ist das Resultat im Falle Dickson's[82]), in dem die Schmerzen schwanden, das Allgemeinbefinden sich hob und die carcinomatöse Striktur des Rectums passierbar wurde. Brooke[42]) hat einen Patienten mit Rectumcarcinom nach Incision des Sphincter ani zum Zwecke der Einführung eines weiten Speculums radiotherapeutisch behandelt, — ohne Erfolg. In vier Fällen von Carcinom des Anus und Rectums brachte Pusey[227]) die äusseren Tumoren zum Schwinden, die Ulcerationen zur Ueberhäutung, teilweise wurden auch die Schmerzen gestillt, ein Effekt auf den Tumor blieb aus.

Darmcarcinome wurden von Coley[64]) und Sloan[272]) mit Röntgenstrahlen behandelt; Coley sah bei Carcinom der Flexura sigmoidea Besserung, Sloan dagegen konnte bei Bestrahlung eines Coecumcarcinoms nach jeder der drei Sitzungen das Auftreten heftiger Schmerzen konstatieren.

Richmond[229a]) konnte in einem Falle von Nierencarcinom die klinischen Symptome nach zwölfwöchentlicher Behandlung beseitigen.

Carcinome des Penis wurden mehrmals günstig beeinflusst. Pusey[227]) brachte ein Epitheliom zum völligen Verschwinden, die Heilung hielt noch im 19. Monate nach der Behandlung an. Wells[314]) behandelte einen 65jährigen Mann mit exulceriertem Carcinom des Penis von zweijähriger Dauer mit Lymphdrüsenschwellung. Die Ulcerationen heilten, aber die Drüsen blieben hart und die Schmerzen liessen nicht nach. Nach elfmonatlicher ziemlich negativer Behandlung entschloss sich Patient zur Operation; Ausgang unbekannt. Duncan[87]) erreichte in einem Falle nur Schmerzlinderung, während der Tumor unbeeinflusst blieb.

Ein Carcinom des Skrotums reagierte wenig, nur die Schmerzen wurden gebessert [Statistik Wild's[317])].

Bouchacourt u. Haret[87]) haben ein inoperables Prostatacarcinom durch kurze Zeit mit „Endodiatherapie" behandelt; der Patient endete durch Suicid.

Einen interessanten Fall von Blasen-Prostatacarcinom hat in der jüngsten Zeit Kienböck behandelt*).

L. W., 49jähriger Mann. Seit fünf Wochen Schmerzen am Damm, in die Eichel ausstrahlend. Stuhlgang nur durch Irrigation erzielbar. Polakiurie, wenig Residualharn. 4. April 1906. Ueberfaustgrosser harter Tumor, der Prostata und Blase angehörig, etwas mehr nach rechts als links von der Mittellinie sich ausdehnend. Der harte Tumor ist vom Rektum und von den Bauchdecken aus zu fühlen und erstreckt sich hier von der Symphyse bis zwei Querfinger unterhalb des Nabels. Inoperabel. In den folgenden Monaten jede Woche eine Bestrahlung abwechselnd in der Rectalgegend mit eingeführtem Speculum und des Abdomens. Schon am 25. April Tumor bedeutend weicher und kleiner geworden, Schmerzen fast vollkommen geschwunden. In der Folge noch wesentliche Verkleinerung des Tumors mit Besserung der Harnbeschwerden. Allgemeinbefinden befriedigend (September 1906).

Chanoz u. Reymond[52]) behandelten ein als inoperabel geltendes Carcinom der Vulva; der Tumor verkleinerte sich nach der Bestrahlung derart, dass eine radikale Operation vorgenommen werden konnte.

In der Statistik Grubbe's finden sich fünf Fälle von Carcinom der Vagina, die sämtlich von Erfolg begleitet waren. Sloan[272]) erzielte in einem derartigen Falle Stillstand der Blutung und Linderung der Schmerzen, während der Tumor nicht beeinflusst wurde.

---

*) Für die persönliche Mitteilung der Daten dieses bisher nicht publizierten Falles bin ich Herrn Privatdocenten Dr. Kienböck zu grossem Dank verpflichtet.

Das Carcinom des Uterus war bereits in zahlreichen Fällen Gegenstand der Radiotherapie, die Erfolge waren allerdings vorübergehend, bezogen sich aber in manchen Fällen auf fast alle Symptome, Blutung, übelriechende Sekretion, Schmerzen, Kachexie, selbst der Tumor wurde in einer Reihe von Fällen deutlich beeinflusst. Diese Resultate wurden sowohl bei der Behandlung durch eingeführte Specula als auch bei Bestrahlung durch die Bauchdecken erreicht. Es ist einleuchtend, dass vorwiegend Cervixcarcinome durch die Spekulumbehandlung intensiv beeinflusst werden. In manchen Fällen nimmt die jauchige Sekretion in den ersten Tagen der Behandlung zu, um in der Folge allmählich zu verschwinden. Es wurden fast ausschliesslich inoperable Fälle bestrahlt und die Röntgenstrahlen scheinen hier manchmal geradezu lebensverlängernd gewirkt zu haben, besonders wenn die Kachexie bereits weit vorgeschritten war.

Die ersten Mitteilungen über die Erfolge der Methode [Stuver[289]), Hett[131]), Duncan[67]), Hopkins[141]), Allen[5])] bezogen sich vorwiegend auf die schmerzstillende Wirkung der Röntgenstrahlen, in diesen Fällen fehlt die längere Beobachtung. Im Falle Stuver's bestanden Beckenmetastasen, der Allgemeinzustand wurde wesentlich gebessert. Hett hat bei Cervixcarcinom nur die Schmerzen günstig beeinflusst. In Grubbe's Statistik sind zwei mit gutem Erfolg behandelte Fälle notiert; Scott[252]) und Tousey[292]) hatten bei Uteruscarcinom ein sehr günstiges Resultat in Bezug auf die Stillung der Schmerzen und Verkleinerung des Tumors. Palliative Erfolge verzeichnen Clark[55]) und Suilly[290]) (Kollumcarcinom).

In vier Fällen von Uteruscarcinom hat Edwards[90]) gute Erfolge erzielt. Einmal handelte es sich um ein ausgedehntes Carcinom des Uterus und der Vagina bei hochgradiger Kachexie; die Blutungen hörten auf, das Allgemeinbefinden hob sich. Ferner hat Scully[253]) drei Fälle jeden zweiten Tag durch 15 Minuten behandelt, zwei mit gutem Erfolg, der dritte ging bald an Recidive zugrunde. In dem einen der günstig verlaufenen Fälle stiess sich das blumenkohlähnliche Cancroid der Portio schalenförmig ab. Coley[64]) brachte ein Cervixcarcinom zur Verkleinerung. Ball[9]) konnte den carcinomatösen Uterustumor kaum beeinflussen, wohl aber die Schmerzen und die Hämorrhagien durch Radiotherapie stillen. Sehr gute Erfolge hat Margaret Cleaves bei inoperablen Uteruscarcinomen erzielt, welche eigene Tuben für die endovaginale und endorektale Applikation der Strahlen konstruierte. In einem Falle hatte das Carcinom bereits die ganze Recto-Vaginalwand zerstört.

Bei Mitbeteiligung der Blase an dem carcinomatösen Prozess des Uterus erreichten Dunn[86]) und Snow[275]) je in einem Falle symptomatische Heilung.

Pusey[227]) hat 10 Fälle intraabdominaler Carcinome behandelt: 7 inoperable Uteruscarcinome, Besserung der Symptome, 3 recidivierende Carcinome des Abdomens und Beckens, kein oder nur sehr unwesentlicher Erfolg. Die Uteruscarcinome sind alle nur durch kurze Zeit beobachtet. Deutsch beobachtete bei einem inoperablen Uteruscarcinom mit starken Blutungen und jauchendem Gewebszerfall auf Radiotherapie andauernde Besserung der beiden letzteren Symptome.

Bei einem bereits vor zwei Jahren inoperablen Uteruscarcinom erzielte Wohlgemuth[323]) durch eine vierteljährige Röntgenbehandlung „einen passablen objektiven und sehr guten subjektiven Zustand". Der Tumor ging — ähnlich wie in dem erwähnten Falle von Scully — in Fetzen ab, an Stelle der Portio trat eine trichterförmige Narbe. Bouchacourt u. Haret[37]) berichten über die Radiotherapie zweier Kollumcarcinome mit der von ihnen angegebenen unipolaren Methode (Einführung von Tuben). Bei der einen Patientin, bei der die Geschwulst seit 18 Monaten bestand und häufige Blutungen verursacht hatte, wurde durch die Bestrahlung (16 H in 3 Wochen) lokale Besserung erzielt; mehrere Monate später starb die Kranke an Kachexie. Dieselbe Dosis erhielt die zweite Frau, bei der ein mehrmaliges Kurettement vorangegangen war; der Erfolg war hier derselbe, die Schmerzen schwanden. Die Behandlung der letzteren Patientin ist noch nicht abgeschlossen. Haret[126]) behandelte eine 75jährige Frau mit Cervix- und Corpuscarcinom, bei der wegen des hohen Alters und der Mitbeteiligung des paravaginalen Gewebes die Operation abgelehnt worden war. Nach vier Sitzungen (16 H) waren die Schmerzen beseitigt und eine kleine Ulceration geheilt. Im Laufe der weiteren Behandlung durch sechs Wochen erhielt die Patientin 24 H. Die Infiltration war vollständig verschwunden (beobachtet durch nur vier Monate).

Bei Carcinom der Schulter beobachtete Glimm[118]) lokale Heilung (inoperabler Fall), Pusey[227]) eine Dauerheilung (16 Monate).

Ueber günstige Erfolge der radiotherapeutischen Carcinombehandlung an den Extremitäten berichten Pusey (1 Fall durch 2 Jahre, 2 durch 23 Monate, 1 durch 18 Monate recidivfrei, die übrigen 5 Fälle durch 2—8 Monate) sowie Prió u. Comas[221]) (1 Heilung unter 3 Fällen). Alle diese Beobachtungen betrafen Epitheliome.

Einen palliativen Erfolg beobachtete Löser[180]) bei einem ausgedehnten ulcerierten Carcinom der Inguinalgegend, das auf den Oberschenkel und die Muskulatur übergegriffen und zu Lymphdrüsenschwellung, Lungenmetastasen und Oedem der unteren Extremitäten geführt hatte.

Bei einem grossen carcinomatösen Ulcus am Gesäss hatte Levy-Dorn[176]) ein gutes Resultat mit der Radiotherapie, was umso bemerkenswerter ist, als es sich um einen 59jährigen Diabetiker handelte, der 7 % Zucker aufwies. Das Carcinom war auf lupöser Grundlage entstanden; es trat im Verlaufe der Beobachtung keine Gangrän auf. Trotz der ungünstigen Vorbedingungen also (grosse Flächenausdehnung, lupöses Gewebe, Diabetes) war der Effekt ein vollständig befriedigender.

* * *

Ueberblicken wir diese reiche Kasuistik, von der im Vorstehenden zusammenfassend nur die wichtigsten Resultate mitgeteilt werden konnten, so zeigt sich, dass die Wirkung der Röntgenstrahlen auf die Carcinomkranken in eine lokale und eine allgemeine unterschieden werden kann.

Die lokale Wirkung äussert sich in Heilung bestehender Ulcerationen, Stillung der Schmerzen und Verkleinerung des Tumors.

Da die verabreichte Lichtmenge in den oberflächlichen Hautschichten am grössten ist, zeigt sich hier die Wirkung am deutlichsten. Die Ulcerationen überhäuten oft nach jahrelangem Bestande, es erfolgt nach Reinigung der Geschwüre Epithelialisierung vom Rande her. Mit den Geschwüren werden der durch die ständige Secretion bedingte Säfteverlust, der den Patienten oft sehr heruntergebracht hat, sowie der üble Geruch, eines der belästigendsten Symptome, beseitigt und oft für immer zum Schwinden gebracht. Manchmal nimmt in den ersten Tagen der Behandlung die Secretion umgekehrt etwas zu, der üble Geruch kann sich gleichzeitig verstärken, wie dies namentlich bei Uterus- und Vaginalcarcinom vorkommt.

Vorzügliches leistet die Radiotherapie in der Stillung der Schmerzen. Dieselbe wurde in der überwiegenden Mehrzahl der Fälle mit grosser Promptheit erzielt. Die analgesierende Wirkung der Röntgenstrahlen ist namentlich beim inoperablen Mammacarcinom sowie beim Magenkrebs erprobt worden und ist beim Versagen jeder andern Wirkung an sich für den Patienten eine grosse Wohlthat, „da sein Leiden auf ein Minimum reduciert ist“ [Djemil-Pascha[83])].

Bei hochbetagten Frauen mit Mammacarcinom wird in den meisten Fällen die Verabreichung von Morphium erspart. Ewart[95]) dürfte mit seiner Ansicht wohl allein stehen, dass eine Linderung der Schmerzen leichter und sicherer durch Morphium erzielt würde. Zur Erklärung des analgesierenden Einflusses der Röntgenstrahlen kann, ähnlich wie dies Kienböck[154a]) bei der Sarkombehandlung angegeben hat, sowohl eine direkte Wirkung auf die Nerven — bekanntlich werden auch Neuralgien anderer Natur günstig beeinflusst — wie auch die Beseitigung von Druckerscheinungen infolge der Verkleinerung des Tumors (oft makroskopisch nicht nachweisbar!) herangezogen werden. In ganz sporadischen Fällen wird berichtet, dass sich die Schmerzen während der Behandlung verstärkt hätten (Sloan[372]), Holland[134]) Danlos). Danlos[73]) meint dass die Röntgenstrahlen in gewissen, allerdings seltenen Fällen, statt die Schmerzen zu stillen, direkt heftige Schmerzen hervorrufen. Er selbst hat dies unter insgesamt 300 mit Röntgenstrahlen behandelten Fällen viermal gesehen. In einem dieser Fälle wuchs der Tumor unter der Behandlung und die Schmerzen wurden so heftig, dass der Schlaf und der Kauakt gestört waren. Patient starb nach sechs Wochen und Danlos zweifelt nicht, dass die Röntgenstrahlen hier den Tod beschleunigt haben. In den drei übrigen Fällen wurden oberflächliche Hautkrebse bestrahlt, erst unter der Behandlung stellten sich heftige Schmerzen ein, die zuweilen eine Unterbrechung der Sitzungen forderten. Schliesslich kam es in allen drei Fällen zur Heilung. Danlos erklärt die Schmerzen als das Resultat einer durch die Röntgentherapie bedingten Neuritis. Hierzu wäre zu bemerken, dass bei dem ersten Falle, wo die Therapie vollständig versagte, eben ein in unaufhaltsamer Progredienz begriffenes refraktäres Carcinom vorlag; da der Patient keine Röntgenschädigung (Dermatitis dritten Grades) erlitten hat, fehlt jede Grundlage für die Annahme eines Zusammenhanges zwischen der Bestrahlung und dem letalen Ende. Dass die Röntgenstrahlen eine Neuritis erzeugen, ist bisher durch keine histologischen Untersuchungen bewiesen und mit Rücksicht auf ihre curative Wirkung bei Neuralgien unwahrscheinlich. Eine Erklärung für das Auftreten der Schmerzen ist natürlich schwer zu geben, vielleicht liegt sie in der Tendenz zu raschem Wachstum und Infiltration der Umgebung. Uebrigens haben sich ja die Strahlen in den übrigen drei Fällen bewährt, da die Epitheliome und natürlich auch die Schmerzen vollständig schwanden.

Die Wirkung auf den Tumor trat nicht in allen Fällen in der gewünschten Weise ein, manchmal blieb sie völlig aus oder war

nur vorübergehend. Das carcinomatöse Gewebe ist für Röntgenstrahlen nur in mässigem Grade empfindlich, viel weniger empfindlich als das sarkomatöse oder die Tumoren der Mykosis fungoides. Da die Lichtmengen an der Oberfläche am grössten sind, werden Epitheliome von geringem Tiefenwachstum meist rasch und ziemlich sicher zum Schwinden gebracht, während tief reichende Neoplasmen oft nur eine geringe Schrumpfung zeigen oder völlig refraktär bleiben. Gleichwohl werden aber manche grosse inoperable Tumoren, besonders Mammacarcinome, vollständig zum Schwinden gebracht, so dass nach Abheilung der oberflächlichen Ulcerationen die Geschwulst sich völlig involviert und eine glatte lineare Narbe zurückbleibt.

Besonders dieses ausgezeichnete kosmetische Resultat ist es, worauf zahlreiche Autoren mit Nachdruck hingewiesen haben: So sagt Holzknecht[140]): „Die oberflächlichen Epitheliome heilen nach der Röntgenbestrahlung derart, dass nichts als das Epitheliomgewebe resorbiert wird, also in idealer Weise elektiv, die zurückgebliebene Narbe entspricht daher nur der durch das Epitheliom selbst gesetzten irreparablen Zerstörung. Jede andere Therapie ist gezwungen, auch Gesundes zu entfernen, und beeinträchtigt damit das kosmetische Resultat, was umso wichtiger ist, als die ungeheure Mehrzahl der Epitheliome das Gesicht befallen. Meist wird überdies die radikale Exstirpation eine Deckung mittels Plastik notwendig machen. . . . . Wirklich kosmetische Resultate von Plastiken sind nicht zu garantierende Einzelfälle."

Dazu kommt noch, dass manche torpid verlaufende, durch Jahre langsam wachsende und inoperabel gewordene Carzinome, besonders Mammacarcinome, erfahrungsgemäss ein Noli me tangere für palliative chirurgische Eingriffe darstellen, da nach solchen häufig rapid sich verbreitende Recidive einsetzen. Hier ist die Röntgenbehandlung die einzig erfolgreiche.

Mit dem Schrumpfen oder Verschwinden der Geschwulst gehen auch die durch sie bedingten Druck- und Stauungssymptome zurück, bei Rachencarcinomen bessern sich die Schlingbeschwerden, bei Kehlkopfcarcinom und Mediastinaltumoren die Dyspnoe, die durch Tumormassen verlegte Nase wird wieder frei, fixierte Gelenke werden beweglich, das Erbrechen beim Magencarcinom kann aufhören. Meist lässt sich schon nach einer oder wenigen Sitzungen erkennen, ob die Geschwulst reagieren wird oder nicht. In ersterem Falle werden harte, an der Unterlage fixierte Tumoren zunächst weicher und verschieblich, um sich später merklich zu verkleinern. (Fortsetzung folgt.)

II. Referate.

A. Rückenmark.

Experimentelle Untersuchungen zur Anatomie der traumatischen Degeneration und der Regeneration des Rückenmarks. Von A. Fickler-Kosten. Deutsche Zeitschr. f. Nervenheilk., Bd. XXIX, H. 1 u. 2.

Experimentelle Versuche haben dem Verf. ergeben, dass nach einem einmaligen Trauma ohne vorausgegangene Verletzungen der Wirbelsäule und ohne Blutungen ins Mark Lähmungen auftreten können. Die Ursache ist nicht in dem anatomisch unfasslichen Begriff der „Rückenmarkserschütterung", sondern in einer Kontusion des Markes zu suchen. Wäre das erstere der Fall, so müssten sich die degenerativen Veränderungen im Marke gleichmässig zerstreut finden, so aber sind sie auf die Stelle des Coup und Contrecoup, d. h. auf die Orte, wo das Rückenmark an die Wand des Wirbelkanals angeschlagen und gequetscht wurde, beschränkt. An der Stelle des Contrecoups ist die Läsion stärker entwickelt. Durch die Schleuderbewegung des Rückenmarks, bei welcher jede sich bewegende Nervenfaser auf die benachbarte, noch ruhende drücken muss, werden Schwankungen und Veränderungen des flüssigen Axoplasmas herbeigeführt, wodurch eine vorübergehende Aufhebung der Funktion der Nervenfaser eintritt. Bei stärkerer Quetschung kommt es infolge der Schwankungen des Axoplasmas zum Einreissen der Achsencylinderrinde und zum Austritt des Axoplasmas und damit zur Quellung des Achsencylinders. Bei schweren Formen kann es ausserdem auch noch zu herdförmigen Nekrosen von Nerven- und Gliagewebe und zu centralen Lymph- und Blutergüssen kommen. Bezüglich der regeneratorischen Vorgänge nach Rückenmarkstraumen haben die Versuche Fickler's wichtige Ergebnisse gezeitigt, deren Einzelheiten in der sehr wertvollen Originalarbeit nachzulesen sind.

v. Rad (Nürnberg).

Syringomyelia with involvement of cranial nervs. Probably a syringobulbia. Von Archibald Church. The Journal of nervous and mental diseases 1906, July.

Eine 25jährige sehr nervöse Frau, die seit ihrer Kindheit fortwährend kränkelte, hatte im Alter von 10 Jahren Chorea; mit 13 Jahren Diphtherie, mit 15 Jahren Tonsillarabscess. Sonst fortwährendes Unwohlsein ohne bestimmten Charakter. Im Alter von 22 Jahren bemerkte Patientin, dass die Beweglichkeit ihrer linken oberen Extremität nachlasse; sie konnte sich nicht mehr so gut frisieren etc., gleichzeitig fiel ihr auf, dass die Hand zeitweilig blau und rot anlief, empfindungslos wurde, während sie mit der rechten Hand Kalt und Warm sehr gut unterscheiden konnte. Status praesens: Die linke untere Extremität wird spastisch bewegt; leichte Flexionskontraktur in Hüfte und Knie. Patientin hat scheinbar eine rechtsseitige Atrophia faciei, die aber durch eine andauernde Kontraktion der rechten Gesichtsmuskeln zu stande kommt. Die Augenlider können gut bewegt werden. Keine Augenmuskellähmungen. Keine

Augenhintergrundveränderung. Normaler Pupillarreflex auf Licht und Accommodation. Die Empfindung ist im Gesichte nicht gestört. Die Zunge ist in der rechten Hälfte atrophisch; Gaumen und Pharynx funktionieren normal. Stimme gut; keine Störung nachweisbar. Die Schultergürtelmuskeln an beiden Seiten atrophisch, links mehr als rechts. Sie zeigen deutliche Entartungsreaktion. Leichte Skoliose der Wirbelsäule. Keine Atrophie der unteren Extremitäten, nur leichter Spasmus der linken unteren Extremität. Reflexe überall normal; leichter Fussklonus links. Die Prüfung der Sensibilität ergibt vollständige Analgesie vom Nacken über die linke obere Extremität bis zur unteren linken Extremität mit der entsprechenden Körperhälfte. Ebenso ist an diesen Partien die Wärmeempfindung vollständig aufgehoben. Auf der rechten Schulter vorne und rückwärts eine dollargrosse Stelle, die keine Wärmeempfindung zeigt; die sonstige Berührungsempfindung intakt. Der Fall ist bemerkenswert wegen der Beteiligung der Hirnnerven: Nervus hypoglossus und wahrscheinlich Nervus facialis (beginnender Prozess im Bulbus).

Leopold Isler (Wien).

A note on the temporary disappereance of the sensory symptoms in syringomyelia. Von Charles W. Burr. The Journ. of nervous and mental diseases 1906, Aug.

Es ist notwendig, bei Syringomyelie die Temperatursinnsstörungen zu prüfen, weil sie zeitweilig verschwinden und so zu einer anderen Diagnosestellungen Veranlassung geben können, wofür folgender Fall beweisend ist.

Ein 20jähriger Mann mit Parästhesien an der Hand und Vorderarm, die gleichzeitig auch Atrophie zeigt. Pat. wurde von seinem Arzt untersucht, zeigte Temperatursinnsstörungen mit taktiler Anästhesie. Diagnose daher: Syringomyelie. Derselbe Pat. wurde nun Verf. pro consilio einige Monate später vorgeführt, ohne dass Verf. im stande gewesen wäre Temperatursinnsstörungen nachzuweisen; er stellte daher die Diagnose: progressive Spinalatrophie. Einige Zeit später sah Verf. Pat. wieder und war höchlichst erstaunt, Temperatursinnsstörungen zu finden, die vor zwei Monaten bestimmt nicht da waren. Verf. beobachtete noch zwei weitere Fälle, in denen Temperatursinnsstörungen in kurzen Intervallen auftraten und verschwanden. Eine Möglichkeit der Erklärung gibt Verf. damit, dass zeitweilig in der pathologisch gebildeten Höhle des Rückenmarkes ein höherer oder niedrigerer Druck herrscht, der auf die entsprechende Leitung des Rückenmarkes seinen Einfluss geltend macht.

Leopold Isler (Wien).

Ein Beitrag zur Kenntnis der traumatischen Konusläsion. Von Fischler. Deutsche Zeitschr. f. Nervenheilk., Bd. XXX, H. 5. u. 6.

Verf. beschreibt zwei Kranke, die bei einem Sturz zuerst auf die Füsse zu stehen kamen und dann auf den Steiss fielen, dabei erlitten sie eine Zusammenstauchung nach vorne. Ohne dass die Erscheinungen einer Fraktur der Wirbelsäule nachzuweisen waren, fand sich in beiden Fällen das typische Bild einer Affektion des Conus medullaris. Verf. referiert dann über weitere Fälle von traumatischer Conusläsion ohne Ver-

letzung der Wirbelsäule. Er kommt zu dem Schlusse, dass bei starker Abbiegung der Wirbelsäule, wie sie das Zusammenstauchen bedingt, die Wurzeln der Cauda equina eine Zugwirkung auf den Conus ausüben und dort sekundäre Zerreissungen und Bluterguss bedingen. Bei schwereren Fällen führt, wie Fischler auch aus Fällen in der Literatur nachweisen kann, der gleiche Mechanismus zur Kompressionsfraktur des ersten Lendenwirbels. v. Rad (Nürnberg).

B. Abdomen.

Methods of exploring the abdomen, and a new one. Von A. H. Ferguson. New York Med. Journ. 1905, 4. Nov.

Troikart und Canule behaupten in der abdominellen Diagnostik einen wichtigen Rang. Nach der Punktion von Ascites oder einer grossen Ovarialcyste, welche die Abdominalorgane komprimieren, das Herz verdrängen und die Rippen vorwölben, wird die Palpation der Organe häufig ermöglicht. Eine 36jährige Patientin des Verf.'s befand sich infolge der durch eine grosse Cyste hervorgerufenen Erscheinungen in einem äusserst bedrohlichen Zustande. Nach langsamer Entleerung der Cyste besserte sich der Zustand der Patientin derartig, dass sie nach drei Tagen operiert, die Cyste exstirpiert und gleichzeitig eine carcinomatöse Mamma amputiert werden konnten, aus der Gallenblase wurden 1015 Steine entfernt. Die Patientin ist seit 3 Jahren geheilt. Die Aspirationsnadel dient ferner zur Untersuchung auf Leberabscesse und Hydatiden. Manuelle und instrumentelle Untersuchungen werden weiters auf dem Wege der Vagina, des Rectums, der Urethra und des Oesophagus vorgenommen, Methoden, welche noch weiterer Vervollkommnung fähig sind. Doch auch die Probelaparotomie hat ihre Indikationen und kann zuweilen unter Lokalanästhesie ausgeführt werden. Für am meisten geeignet hält Verf. die Incision am Nabel, von wo man nach allen Richtungen am besten untersuchen und eine Hernie am ehesten verhüten kann. Durch einen $3^1/_2$ cm langen Schnitt am Nabel ist es möglich, Carcinome des Magens, Darms und des Peritoneums, Gallen- und Nierensteine, tuberkulöse Peritonitis zu diagnostizieren. Bei Männern und Nulliparen ist dies allerdings schwierig. Verf. beschreibt die verschiedenen Methoden der Probeincision sowie die von ihm befolgte Methode der Exploration benachbarter Organe bei Incision über der Gallenblase, dem Appendix, über dem Becken, dem Leistenkanal, über einer Nabelhernie, über der Blase sowie über den männlichen und weiblichen Genitalorganen. So vermag er unter anderem an die Entfernung des Nebenhodens die Besichtigung des Wurmfortsatzes, des Ureters und des Blasenfundus anzuschliessen.

Bei vaginal ausführbaren Operationen erscheint es oft wünschenswert, die Gelegenheit zur direkten Untersuchung anderer gleichzeitig erkrankter Organe wahrzunehmen. Verf. führt zu diesem Zwecke die Hand und den ganzen Vorderarm durch die Vagina in die Abdominalhöhle ein, nachdem er die Seitenwände der Scheide der ganzen Länge nach gespalten hat. In dieser Weise hat Verf. in zahlreichen Fällen alle Abdominalorgane bis zum Diaphragma hinauf abtasten können. In einem Falle hat er nach dieser Methode eine mit Steinen gefüllte Gallenblase durch

eine kleine Incisionsöffnung in der Bauchwand hindurchgepresst und so eine zweite grössere Operation von den Bauchdecken aus vermieden. In einem anderen Falle wurde vor der beabsichtigten Entfernung eines Rectumcarcinoms durch das genannte Verfahren ein Carcinom der Leber und der Gallenblase entdeckt, in einem dritten Falle neben einem Carcinom der Cervix ein solches in der Magenwand. Karl Fluss (Wien).

Die Dislokation der Bauchorgane der Frauen, deren Ursache und Verhütung. Von N. Cukor. Ungar. Med. Revue 1905, No. 10.

Die Gastroptose, Nephroptose, Hepatoptose etc. wurden in der Mehrzahl der Fälle bei Frauen gefunden und muss die Ursache des Befundes teils der Gravidität, dem Geburtsakte und Puerperium, teils aber der Frauenkleidung zugeschrieben werden. Infolgedessen wird sich die Prophylaxe der Enteroptose nach zwei Richtungen bewegen. Post partum ist 10tägiges Bettliegen streng erforderlich. Behufs Kontraktion der während der Schwangerschaft erschlafften Bauchwand muss die Bauchwand im Puerperium ständig mit einem Leinentuch oder einer breiten Flanellbinde befestigt werden. Eine weitere Aufgabe ist die Lokalisation der Bauchorgane, da die Schwangerschaft dieselben von ihrem normalen Platze verdrängt. Deshalb konstruierte Verf. ein Mieder, das mit einer Leibbinde kombiniert ist, wodurch die Schädlichkeiten möglichst vermieden werden können. J. Hönig (Budapest).

Ueber die Therapie der Glenard'schen Erkrankung. Von J. Cséri. Orvosi Hetilap 1905, No. 41.

Da Verf. die Krankheit aus angeborener Disposition ableitet, empfiehlt er bei solchen Individuen, bei denen dieselbe an gewissen Veränderungen des Knochensystems (Costa fluctuans decima, Lordose etc.) erkennbar ist, schon in der Jugend sorgsam darauf zu achten, dass dieselben geistig nicht überangestrengt werden, nicht viel sitzen und keine enge Kleidung tragen sollen. Grosse Achtung erheischen auch die Gravidität und das Puerperium. Gegen das ausgeprägte Krankheitsbild hofft Verf. von der Hydrotherapie, der Bauchmassage, der Elektrisierung und dem Tragen einer Bauchbinde den grössten Erfolg.

J. Hönig (Budapest).

A case of actinomycosis of the abdominal wall. Von Archibald Cuff. Brit. Med. Journ., 21. Juli 1906.

Ein 46 Jahre alter Mann kam ins Spital mit einer lokalisierten Schwellung rechts in der Höhe der Spina ant. sup.; bei Muskelkontraktion wurde dieselbe undeutlich; bei der Palpation fühlte man eine harte, seitlich nur wenig bewegliche Masse; die Haut darüber war normal; die Schwellung begann vor sechs Monaten und war nie schmerzhaft.

Bei der Operation zeigte sich, dass die Masse den Musc. transvers. und das Peritoneum durchsetzte, wenig auch den Musc. obliqu. int. und am Colon ascend. adhärent war. Der Tumor wurde entfernt. Derselbe war aussen härter als innen und besass im Centrum mehrere gelbe Erweichungsherde, in einem fand man einen Körper, ähnlich einem Strohhalm. Der Tumor wurde als Aktinomykose erkannt.

Der Gang der Infektion war offenbar folgender: Ein Stückchen infizierten Strohes wurde vom Pat. verschlungen; dieses perforierte das Colon und ging in die Abdominalwand über mit Zurücklassung von Adhäsionen zwischen Darm und Abdominalwand.

Nach Angabe des Pat. hatte derselbe 18 Monate vorher einen ausgefressenen Molarzahn, den er stets mit Strohhalmen reinigte.

Herrnstadt (Wien).

Contributo alla cura delle ferite d'arma bianca penetranti nell' abdome. Von G. Ferrero. La clinica chirurgica 1905, No. 9 u. 10.

Auf Grund von 28 einschlägigen Fällen, von denen 17 der Verf. selbst zu operieren Gelegenheit hatte, gibt er eine zusammenfassende Darstellung der Symptomatologie, Prognose und Therapie dieser Fälle und kommt dabei zu folgenden Schlusssätzen:

1. Die Diagnose kann oft nur eine Wahrscheinlichkeitsdiagnose sein.
2. Der Eintritt der peritonealen Sepsis ist schwer zu diagnostizieren.
3. Ist Peritonitis eingetreten, so ist eine Behandlung wenig aussichtsreich, der operative Eingriff überdies ein schwerer.
4. Bei bereits entzündetem Peritoneum liegt die Möglichkeit des Nichthaltens der Wundnaht vor.
5. Nach operativer Behandlung der Peritonitis kommt es nicht selten zum Vorfall der Eingeweide, der eine zweite, oft komplizierte Operation notwendig macht.
6. Die aseptisch ausgeführte Explorativlaparotomie ist jedenfalls weniger gefährlich als die sekundäre. In allen Fällen, in denen auch nur der Verdacht der Penetration einer Bauchwunde vorliegt, soll die Laparotomie ausgeführt werden.

Im Anschluss an die penetrierenden Bauchwunden werden auch jene Fälle kurz besprochen, in denen zugleich der Pleurasack eröffnet wurde. In diesen hat sich Verf. zu wiederholten Malen der transpleuralen Naht nach entsprechender Rippenresektion mit Vorteil bedient.

A. Götzl (Wien).

Bemerkungen über Operationen am Magen und am Pankreas. Von Körte. Deutsche med. Wochenschr. 1906, No. 4.

Körte erwähnt einige Fälle von Ulcus callosum ventriculi, die er operativ behandelte, und zwar einen durch Resektion, den andern durch Gastroenteroanastomie. Er lässt die Frage offen, ob eine Resektion wirklich, wie vielfach behauptet wird, sicheren Schutz gegen Recidive bilde und der Gastroenteroanastomose entschieden vorzuziehen sei. Er selbst erlebte bei zwei Fällen von Resektion später wieder neue Ulcerationen. Verf. scheint, wie neuerdings mehrere Chirurgen, die Gastroenteroanastomose für die richtigere Operation bei Ulcus callosum ventriculi zu halten, die seiner Ansicht nach bei geringerer Mortalität gleich gute Chancen bietet. Die Resektion sei, wenn technisch ausführbar, dann am Platze, wenn man im Zweifel sei, ob es sich um ein Ulcus oder Carcinom handle.

Körte erwähnt weiter noch einen Fall von Dilatatio ventriculi ohne Pylorusstenose. Es bestand eine starke Gastroptose, diese bewirkte bei großer Füllung des Magens eine Abknickung des Pylorus und somit die Dilatation.

Weiter führt er drei Fälle von Magencarcinom an, die sich jedenfalls auf dem Boden eines Ulcus entwickelt hatten. In zwei Fällen trat durch Resektion Heilung ein.

Als diagnostische Zeichen der akuten Pankreatitis gibt Verf. folgende an: Die Patienten, bei denen häufig schon Symptome von Cholelithiasis aufgetreten sind, erkranken meist plötzlich mit Schüttelfrösten, sehr heftigen Schmerzen in der Magengegend, meist besteht dabei ein sehr ausgesprochener Collaps, ferner zeigen sich Entzündungserscheinungen von seiten des Bauchfells in den oberen Partien des Leibes. Nach genügender Darmentleerung kann man oft in der Mitte des Epigastriums eine quer verlaufende druckempfindliche Resistenz fühlen, welche dem geschwollenen Pankreas entspricht. Verf. ist entgegen seiner früheren Meinung der Ansicht, dass man im akuten Stadium durch die Operation grossen Nutzen schaffen und der Pankreaseiterung und Nekrose vorbeugen kann. Er erwähnt zwei Fälle, die einen günstigen Ausgang nahmen. Wiemer (Köln).

A case of intussusception; operation, recovery. Von Duncan Macartney. Lancet 1906, 14. Juli.

Ein Knabe, 1 Jahr 9 Monate alt, wurde am 18. Aug. 1905 ins Spital geschickt, wo derselbe in kollabiertem Zustande ankam; seit acht Stunden bestanden Erbrechen, blutige Stühle, in der rechten Inguinalregion war eine rundliche Geschwulst fühlbar. Bei der Operation erwies sich die Geschwulst als Intussusception, der halbe Appendix war in dieser Masse mit einbegriffen, diese selbst zur Hälfte lebhaft kongestioniert, zur Hälfte normal. Nach der Operation trat völlige Heilung ein.

Die Heilung hängt hauptsächlich ab von der Grösse des Schadens, welchen die intussusceptierte Partie erleidet; je weniger Nachteil der seröse Ueberzug des Darmes erleidet, desto geringer sind die Chancen für den Austritt von Flüssigkeit in den peritonealen Raum. Die Fälle lassen sich in zwei Gruppen einteilen: 1. solche, welche sich nach der Operation vom Shock nicht mehr erholen; 2. solche, wo die Temperatur nach der Operation sofort bis auf 104° F. steigt und die nach einigen Tagen letal endigen. In beiden Fällen handelt es sich um Resorption von septischem Material. Herrnstadt (Wien).

Enterospasm and intestinal obstruction. Von Bruce C. Kelly. Brit. med. Journ. 1906, 28. April.

Ein 40 Jahre alter Mann, welcher seit 12 Stunden über heftige Darmkoliken klagt; der Abgang von Stuhl und Winden normal, kein Erbrechen, keine Zeichen von Ileus noch von Bleiintoxikation. Temperatur nicht erhöht. Nach Morphin sistierten die Schmerzen völlig für 4 Stunden, doch stellte sich später fäkales Erbrechen ein und Abgang von Stuhl und Winden hörte auf. 5 Stunden später Exitus letalis.

Nekropsie: Ein Teil der Schleimhaut des Jejunums war gerötet und enthielt Klumpen von unverdauten Massen; Volvulus oder irgend ein Darmverschluss nicht auffindbar, die übrigen Organe normal. In diesem Falle veranlassten wohl die unverdauten Massen einen Enterospasmus und dieser wiederum war die Ursache des Ileus.

Herrnstadt (Wien).

Ueber die sogenannten Spontanrupturen des Rectums. Von Heineke. v. Bruns' Beitr. z. klin. Chir. 1906, Bd. L, H. 2.

Durch übermässige Anstrengung der Bauchpresse ohne jede andere äussere Gewalteinwirkung kann in sehr seltenen Fällen eine Ruptur des Rectums eintreten. Einen derartigen Fall beschreibt Heineke: 30jähriger Mann; beim Heben einer Last plötzlich heftiger Schmerz in der Oberbauchgegend, der sich ausbreitete; wiederholtes Erbrechen; Stuhl und Winde gingen nicht mehr ab; Collaps. Laparotomie nach 21 Stunden: Serös-eiterige Peritonitis; keine Ruptur zu finden. Exitus. Sektion: 17 cm oberhalb des Anus an der rechten Seite der Vorderwand des Rectums, etwas nach vorn von der Anheftungsstelle des Peritoneums ein 1,2 cm langer Längsriss. Dicht daneben und ferner 20 cm oberhalb eine partielle Ruptur in Gestalt von Auseinanderweichen der Längsmuskulatur. — Bei den acht anderen veröffentlichten Berstungsrupturen des Rectums war die Wand desselben durch ältere Veränderungen geschwächt. Viermal bestand vorher ein Rectalprolaps. Fast immer betraf die Erkrankung Frauen, wohl infolge der leichteren Erschlaffung des Beckenbodens. Bei bestehendem Rectumprolaps werden wohl die Dünndarmschlingen unter grossem Druck in den Bruchsack gepresst und bewirken so eine Zerreissung des Rectums, das die Bruchsackwand darstellt. Besteht eine schwache Stelle in der Darmwand, so können Druckdifferenzen in der Bauchhöhle, wie sie z. B. bei Anspannung der Bauchpresse entstehen, genügen, um an dieser Stelle eine Ruptur zu verursachen. Eine Ruptur des gesunden Rectums von innen nach aussen durch den Druck der Faeces bei angestrengter Bauchpresse ist sehr unwahrscheinlich, aber nicht unmöglich. In einigen Fällen ist wohl die Ruptur so entstanden, dass der gesteigerte Innendruck in der Bauchhöhle das Rectum, und zwar die bewegliche vordere Wand, gegen den Ort des geringsten Widerstandes, d. h. den Schlitz im M. levator ani, presste und hier die Ruptur eintrat. Die Entstehungsweise einer Ruptur lässt sich nicht immer erklären.

Klink (Berlin).

III. Bücherbesprechungen.

Natur und Behandlung der Gicht. Von W. Ebstein. Zweite, stark vermehrte Auflage. Wiesbaden 1906, Bergmann. 458 pp.

Nach fast 25 Jahren ist die neue Auflage des berühmten Werkes erschienen, die schon lange erwartet wurde. Trotz der grossen Fortschritte, die gerade die physiologisch-chemischen Grundlagen der Gicht in diesen Jahren gemacht haben, hat Ebstein seine früher ausgesprochene Meinung nur selten ändern müssen. Viele damals hypothetisch ausgesprochene

Sätze haben unterdes einen gefestigten Boden gewonnen. Das Kapitel über die Chemie der Gicht hat in ausgezeichneter Weise Schittenhelm bearbeitet, der selbst an dem Ausbau dieser Lehre hervorragend beteiligt ist. Ganz vorzüglich durch die Klarheit und Vorurteilslosigkeit der Darstellung ist auch der Abschnitt über die Pathologie der Gicht. Auch wer die Anschauungen Ebstein's von der Gewebsnekrose an den Stellen uratischer Ablagerungen nicht teilt, wird den Darlegungen mit Nutzen und Freude folgen. Die klinischen Abschnitte beweisen aufs neue, dass wir in Ebstein wohl den besten Gichtkenner besitzen. Ueberall sehen wir da eine durch tiefe theoretische Kenntnisse erhellte und durch eigene Untersuchungen geläuterte, ausserordentlich grosse praktische Erfahrung. So ist dieses Werk auch den Verehrern des Minkowski'schen Buches dringend zum Studium zu empfehlen. Wegen der Verschiedenheit der Anschauung, welche die beiden Autoren in manchen Punkten trennt, ergänzen sie sich in glücklichster Weise. H. Ziesché (Breslau).

Atlas der orthopädischen Chirurgie in Röntgenbildern. Von Hoffa und Rauenbusch. Mit 80 Tafeln in Lichtdruck mit Text. Stuttgart 1906, Verlag von Ferdinand Enke.

Das an interessanten und prachtvoll wiedergegebenen Röntgenbildern reiche Werk liegt nun vollendet vor. Leider steht der Text nicht ganz auf gleicher Höhe mit dem bildlichen Teil, hier wird in einer neuen Auflage mancherlei zu ändern sein, um den Wert der veröffentlichten Röntgenbilder ins rechte Licht zu setzen.

U. a. wären Ueberschriften über jeden Textabschnitt mit der Diagnose des betreffenden Falles behufs rascherer Orientierung gewiss erwünscht.

Doch soll durch solche Ausstellungen die Bedeutung der Bilder und damit des prächtigen Werkes für die orthopädische wie die Röntgenliteratur nicht abgeschwächt werden.

Vulpius (Heidelberg).

Die spezielle Chirurgie in 60 Vorlesungen. Von E. Leser. Jena 1906, G. Fischer.

Die Güte dieses Werkes wird allein schon dadurch bewiesen, dass wiederum schon zwei Jahre nach der letzten Auflage eine neue sich notwendig machte. Diese neue, die siebente, weist gegen die früheren Auflagen eine erhebliche Zunahme des Textes und eine nicht unbeträchtliche Vermehrung der Zahl der Abbildungen auf. Die letzteren zeichnen sich durch gute und klare Ausführung aus und erleichtern deshalb ganz besonders das Verständnis des in dem Buche Gebotenen.

Wie zu erwarten, besteht die wichtigste Neuerung des Leser'schen Werkes in der Besprechung der Bier'schen Stauungs- etc. Therapie. Wir finden diese abgehandelt in den einzelnen einschlägigen Kapiteln. Auch Leser hat von der Anwendung der Hyperämie viel Gutes gesehen, ohne sich aber den natürlich dieser Methode noch anhaftenden geringen Mängeln zu verschliessen.

Wenn es auch vielleicht als ein Fehler des Werkes bezeichnet werden könnte, dass der operativen Behandlung der Ohrenkrankheiten keine Besprechung gewidmet wird, so begrüsst Referent diese Zurückhaltung als zweckmässig und verdienstvoll, da der Verfasser selbst angibt, dieses Kapitel nicht zu beherrschen.

Es ist unmöglich, alle Kapitel des umfangreichen Werkes in einem im Rahmen dieser Zeitschrift liegenden kurzen Referate zu berühren, vielmehr kann sich dies doch wohl nur darauf beschränken, den Gesamteindruck, den das Buch beim Lesen hinterlässt, wiederzugeben. Danach darf man wohl sagen, dass Student und Arzt in dem Buche alles das finden, was beiden für ihre Zwecke nötig ist. Die Art der Darstellung ist eine leichte, fliessende, Ausstattung, Druck und Register sind mustergültig. Kurz, das Werk kann nur als vorzüglich empfohlen werden.

Kaupe (Bonn).

Chirurgie des praktischen Arztes mit Einschluss der Augen-, Ohren- und Zahnkrankheiten. I. Hälfte. Zugleich Ergänzungsband zum Handbuch der praktischen Medizin. Herausgegeben von W. Ebstein und J. Schwalbe. Zweite Auflage. Stuttgart 1906, Verlag von Ferdinand Enke.

Dieser Band soll, auch ohne das Handbuch der praktischen Medizin vorauszusetzen, dem Arzt in völliger Abrundung die Chirurgie darbieten, deren er für seine tägliche Arbeit am Krankenbette bedarf. Technisch schwierige, besondere Hilfsmittel erfordernde Operationen und Behandlungsmethoden sind daher nicht berücksichtigt.

Den Anfang bildet ein Artikel von A. Fränkel (Wien) über allgemeine Chirurgie, an den sich zwei weitere aus der Feder desselben Autors über die Chirurgie des Schädels und der Wirbelsäule anschliessen. Weiterhin folgen die „Chirurgie des Nervensystems“ von O. Tilmann (Köln), die „Augenkrankheiten“ von C. Hess (Würzburg), die „Ohrenkrankheiten“ von W. Kümmel (Heidelberg). In einem ziemlich umfangreichen Kapitel bespricht E. Leser (Halle) die „Chirurgie des Gesichts, der Nase und ihrer Nebenhöhlen, der Mundhöhle, der Speicheldrüsen“ und in einem Anhang die Ausführung der plastischen Operationen im Gesichte. Es folgt nun die Darstellung der „Zahnkrankheiten, mit besonderer Berücksichtigung der konservierenden Zahnheilkunde“ von J. Scheff (Wien). Den Schluss der vorliegenden ersten Hälfte bildet das Kapitel „Chirurgie des Halses, des Kehlkopfes, der Luftröhre, der Lungen, des Brustfells, Mittelfells, Zwerchfells und Brustkorbes“ von K. Garré (Breslau).

v. Hofmann (Wien).

Inhalt.

I. Sammel-Referate.

Pollak, R., Scarlatina puerperalis (Fortsetzung), p. 49—55.

Schirmer, K. H., Die Röntgenbehandlung der malignen Tumoren (Fortsetzung), p. 56—70.

II. Referate.

A. Rückenmark.

Fickler-Kosten, A., Experimentelle Untersuchungen zur Anatomie der traumatischen Degeneration und der Regeneration des Rückenmarks, p. 71.

Church, A., Syringomyelia with involvement of cranial nervs. Probably a syringobulbia, p. 71.

Burr, Charl. W., A note on the temporary disappereance of the sensory symptoms in syringomyelia, p. 72.

Fischler, Ein Beitrag zur Kenntnis der traumatischen Konusläsion, p. 72.

B. Abdomen.

Ferguson, A. H., Methods of exploring the abdomen, and a new one, p. 73.

Cukor, N., Die Dislokation der Bauchorgane der Frauen, deren Ursache und Verhütung, p. 74.

Cséri, J., Ueber die Therapie der Glenard'schen Erkrankung, p. 74.

Cuff, A., A case of actinomycosis of the abdominal wall, p. 74.

Ferrero, G., Contributo alla cura delle ferite d'arma bianca penetranti nell' abdome, p. 75.

Körte, Bemerkungen über Operationen am Magen und am Pankreas, p. 75.

Macartney, Duncan, A case of intussusception; operation, recovery, p. 76.

Kelly, Bruce C., Enterospasm and intestinal obstruction, p. 76.

III. Bücherbesprechungen.

Ebstein, W., Natur und Behandlung der Gicht, p. 77.

Hoffa u. Rauenbusch, Atlas der orthopädischen Chirurgie in Röntgenbildern, p. 78.

Leser, E., Die spezielle Chirurgie in 60 Vorlesungen, p. 78.

Ebstein, W. u. Schwalbe, J., Chirurgie des praktischen Arztes mit Einschluss der Augen-, Ohren- und Zahnkrankheiten, p. 79.

Um Einsendung von Monographien und Büchern an den Redakteur Professor Dr. HERMANN SCHLESINGER. Wien, I. Ebendorferstrasse 10, wird gebeten.

Man bittet, redaktionelle Zuschriften mit dem Adressenzusatz „Für die Redaktion des Centralblattes für die Grenzgebiete" versehen zu wollen.

Druck von Ant. Kämpfe in Jena.

CENTRALBLATT

für die

Grenzgebiete der Medizin u. Chirurgie.

Herausgegeben von

Dr. Hermann Schlesinger,

Professor an der Universität Wien.

Verlag von GUSTAV FISCHER in Jena.

X. Band.	Jena, 21. Februar 1907.	Nr. 3.

Das Centralblatt für die Grenzgebiete der Medizin und Chirurgie erscheint in zwanglosen Heften im Umfange von etwa 3 Druckbogen, die zu einem Bande vereinigt werden, dessen Umfang 60 Druckbogen betragen wird. Das Abonnement für das Centralblatt kostet 24 Mark für den Band. — Die Abnehmer der **Mitteilungen aus den Grenzgebieten der Medizin und Chirurgie,** herausgegeben von A. von Eiselsberg und B. Naunyn, erhalten das Centralblatt zum Vorzugspreise von 20 Mark.

I. Sammel-Referate.

Scarlatina puerperalis.

Von Dr. **Rudolf Pollak.**

(Fortsetzung.)

Literatur.

76) Kiwisch, Die Krankheiten der Wöchnerinnen. Prag 1840.

77) Kleinwächter, F., Die künstliche Unterbrechung der Schwangerschaft. Wien 1890.

78) Koch, H., Ueber Scharlach bei Wöchnerinnen. Inaug.-Diss. Gießen 1868.

79) Koller, Hans, Scharlach bei Wöchnerinnen. Inaug.-Diss. Basel 1889. Ref. in Centr. f. Gyn. 1890, 25.

80) Krönig, B., Scharlach, Encyklopädie der Geb. u. Gyn. Leipzig 1900, F. C. W. Vogel.

81) Lange, C. H., De scarlatina puerperali. Diss. Regimonti 1867. Cit. n. Olshausen.

82) Lebedinsky, Ueber pathologisch-anatomische Veränderungen an den Eierstöcken bei Scharlach. Ges. d. St. Petersbg. Aerzte 1876. Ref. in Centr. f. Gyn. 1877.

83) Legendre, Henri, Étude sur la scarlatine chez les femmes en couches. Thèse. Paris 1881.

84) Leishmann, Transact. Obst. Soc. London. Vol. XVII.

85) Leopold, Gyn. Ges. Dresden 1884. Ref. in Centr. f. Gyn. 1885.

86) Liebmann, C., 3 Fälle von Scharlach bei Wöchnerinnen. Arch. f. Gyn. Bd. X, 1876.

87) Litzmann, Das Kindbettfieber. Halle 1844.

88) Löhlein, Indikationen zur künstlichen Frühgeburt bei inneren Krankheiten. 59. Vers. deutscher Naturf. u. Aerzte. Ref. in Centr. f. Gyn. 1886.

89) Lomer, Indikationen zum künstlichen Abort. Ges. f. Geb. Hamburg 1893. Ref. in Centr. f. Gyn. 1893.

90) Ludwig, Institut. medic. clinicae. 1758. Cit. n. Olshausen.

91) Lusk, Science and art of midwifery. N.-Y. 1882. Cit. n. Meyer.

92) Malfatti, Hufelands Journal 1801. Cit. n. Olshausen.

93) Martin, A., Herpes et Erythema iris und Scarlatina bei Wöchnerinnen. Zeitschr. f. Geb. u. Frauenkrankheiten. Bd. I.
94) Meyer, Leop., Ueber Scharlach bei Wöchnerinnen. Zeitschr. f. Geb. u. Gyn. Bd. XIV.
95) Montgomery, Cit. n. Olshausen u. Tanner.
96) Müller, P., Handb. d. Geb. Bd. II. Stuttgart 1889, F. Enke.
97) Newman, Transact. Obst. Soc. London. Vol. XVII.
98) Öhme, Gyn. Ges. Dresden 1884. Ref. in Centr. f. Gyn. 1885.
99) Osterloh, Ebenda.
100) Olshausen, R., Untersuchungen über die Komplikation des Puerperiums mit Scharlach und die sogenannte Scarlatina puerperalis. Archiv f. Gyn. Bd. IX. 1876.

(Fortsetzung der Literatur folgt.)

Beim 2. Falle beobachtete Liebmann am 2. Wochenbettstage Fieber, am 5. ausgesprochenes Scharlachexanthem, Angina, druckempfindlichen Uterus, am Scheideneingange, besonders auf einem Einrisse, einige seichte, grau belegte Geschwüre, starke Diarrhöe. Tod am 12. Tage. Die Obduktion ergibt Peritonitis neben Nephritis scarlatinosa.

Der 3. Fall zeigte am 3. Wochenbettstage heftiges Fieber, am folgenden Tage Kreuzschmerzen, Empfindlichkeit des Unterleibs, Ausschlag, Rachen vollständig frei. Uterus wenig empfindlich, beide Parametrien gegen Druck sehr empfindlich. Am Scheideneingange mehrere Geschwüre. Am 5. Krankheitstage Miliaria; leichte Diarrhöe. Am 15. Tage Exacerbation der Parametritis. 2 Tage später Beginn der Abschuppung. 6 Wochen post partum verlässt Patientin geheilt die Anstalt.

1877 beschrieb Ahlfeld eine in einer kleinen Stadt beobachtete Epidemie, deren Kerne einzelne Wöchnerinnen bildeten, von welchen ausgehend Familienangehörige und Hausmitbewohner angesteckt wurden und erkrankten. Von 5 Wöchnerinnen, bei denen sich lokale Entzündungen am Genitale teils gezeigt, teils nicht gezeigt hatten, gingen 3 zugrunde. Verf. stellt sich die Frage: Sind wir berechtigt, diese Epidemie eine Puerperalfieberepidemie zu nennen? Es ist bekannt, dass in England die Ansicht unter den Spezialisten eine weit verbreitete ist, dass Kindbettfieber im Zusammenhange mit Scarlatinaepidemien entstehen könne. Bestimmte Beweise für diese Annahme sind noch nicht vorhanden. In Deutschland hat man sich bisher noch nicht für diese Ansicht ausgesprochen. Auch ich möchte den weiteren Untersuchungen nicht vorgreifen, wenn ich die Epidemie eine Puerperalfieberepidemie nenne. Auf den ersten Anblick machte sie in der Tat den Eindruck eines epidemischen Kindbettfiebers und das Publikum zumal fasste sie als solches auf, während der Arzt bald die Eigentümlichkeiten der Krankheit bemerkte. Zweitens wäre zu erörtern, ob die Krankheit der Wöchnerinnen als

Scarlatina aufzufassen sei. Nur im ersten Falle waren die Symptome die eines schnell verlaufenden Scharlachs, in den weiteren Fällen lässt sich eigentlich mehr gegen als für die Diagnose Scharlach sagen. Trotzdem deuten aber die Verhältnisse der Epidemie dringend darauf hin, dass man es doch mit Scarlatina zu tun gehabt habe. Sehr auffallend ist der Umstand, dass nur in den Familien der erkrankten Wöchnerinnen Scarlatina auftrat, während sonst in dem 5000 Seelen zählenden Orte Scharlach zurzeit keine Verbreitung hatte, obgleich der Arzt und die Hebamme in zahlreichen Häusern des Ortes ein- und ausgingen. Für Scarlatina spricht ferner der Umstand, dass die Erkrankung in mehreren Fällen gleich am ersten Tage des Wochenbettes, und zwar unter sehr heftigen Kopfsymptomen auftrat, in 2 Fällen auch die Delirien bis zum Tode, der ziemlich schnell eintrat, anhielten.

1880 beschrieb Grenser einen Fall von Scharlach im Wochenbett mit komplizierendem Gelenkrheumatismus. Die Temperatur war mässig hoch, der Puls zeitweilig sehr frequent, tagelang über 100. Das Exanthem war über den ganzen Körper verbreitet, dunkelblaurot und verschwand nach 14 Tagen, nachdem die Abschilferung bereits vorher begonnen hatte. Der Harn enthielt einige Tage mässige Mengen Eiweiss. Keine Komplikation von seiten der Genitalien. Lochial- und Milchsekretion gering. Autor verteidigt energisch seine Diagnose.

1884 besprach derselbe Verfasser in der Dresdener gynäkologischen Gesellschaft einen Fall, in welchen 44 Stunden post partum Temperatursteigerung eintrat und am nächsten Tage ein intensiver Scharlachausschlag mit geringer Angina vorhanden war. Am 12. Tage entwickelte sich unter Temperaturanstieg ein parametranes Exsudat. Im Hause der Patientin bestand 8 Tage zuvor ein Diphtheriefall.

In der sich anschliessenden Debatte sprach Schramm über 2 Beobachtungen mit Ausgang in Genesung, deren einer erst am 8. Wochenbettstage mit Schüttelfrost einsetzte, Leopold über 3 Fälle, in deren erstem die Infektion durch die Hebamme erfolgt war, in deren Wohnhause 2 Kinder an Scharlach erkrankt waren. Leopold glaubt, dass bei genauer Untersuchung ein Infektionsherd immer sich nachweisen liesse, und bezweifelt die scarlatinöse Natur des Exanthems in der Mehrzahl der mitgeteilten Fälle.

1878 publizierte Stone einen Fall von Scharlacherkrankung einer Wöchnerin 32 Stunden nach einer Zangenentbindung ohne jedes Symptom einer puerperalen Erkrankung. In einem früheren Falle war eine Wöchnerin neben ihren scharlachkranken Kindern

am 3. Wochenbettstage erkrankt, am 6. Tage ohne Scharlachsymptom an Kindbettfieber gestorben.

Eine umfangreiche Bearbeitung des Themas brachte das Jahr 1888 aus der Feder von Leop. Meyer in Kopenhagen. Dieser Autor berichtet über 21 Fälle von Scharlach bei Wöchnerinnen, welche in der Kopenhagener Entbindungsanstalt angefangen vom Dezember 1885 im Verlaufe eines Jahres zur Beobachtung kamen. Allen Fällen gemeinsam war die leichte Angina; der Ausschlag war in der Regel ziemlich blass, in 6 Fällen wurde Miliaria beobachtet, welche in der 2. Woche auftrat und gar keine Bedeutung zu haben schien. In 9 Fällen konstatierte man eine Komplikation von Seiten der Nieren, in 10 Fällen eine solche mit rheumatischen Affektionen. Die Lochien wurden durch die Erkrankung nicht beeinflusst, dagegen wurde die Milchsekretion spärlich und die Kinder mussten künstlich ernährt werden; davon machten auch leichte Fälle keine Ausnahme. Von Genitalaffektionen waren 6 Fälle ganz verschont, in 1 ist eine geringe Blutung verzeichnet, in 6 Fällen war die Hauptkomplikation unreine Beläge auf Exkoriationen der Vulva. Von 8 Patientinnen, welche an bedeutenderen Komplikationen an den Genitalorganen litten und von denen 2 starben, bieten mehrere besonderes Interesse dar. Bei der einen Verstorbenen scheint zugleich mit der Scharlachinfektion eine Infektion mit Sepsis stattgefunden zu haben, denn es fanden sich bei der Autopsie neben unreinen Ulcerationen an der Vulva Endometritis, Metritis, Pelveoperitonitis. Die zweite Verstorbene war schon vor der Geburt scharlachkrank, aber das Wochenbett verlief anfangs glatt. Erst am 12. Wochenbettstage traten Symptome von Para- und Perimetritis auf, woraus sich bald eine tötliche Peritonitis entwickelte. Von den 6 Genesenen mit Genitalaffektion bot eine gewöhnliche, mit einem Scharlach gleichzeitig verlaufende septische Peritonitis dar. Bei einer Wöchnerin wurde 8 Tage post partum eine Schmerzhaftigkeit an einer Tubenecke entdeckt und es entwickelte sich Parametritis. Bei den 4 übrigen stellten sich die dabei auftretenden septischen Prozesse sehr spät ein. „Dieses späte Auftreten scheint mit Sicherheit den Gedanken auszuschliessen, dass sie durch eine während der Geburt oder der ersten Tage des Wochenbettes stattgefundene septische Infektion veranlaßt sind, wie es sonst bei den septischen Puerperalprozessen häufig der Fall ist. Die Möglichkeit, daß durch ein vom Scharlach abhängiges, im Blute zirkulierendes Gift die septische Infektion hervorgerufen sei, hat auch ihre Vertreter gefunden. Diese Theorie lässt sich indes weder beweisen noch widerlegen.“

Einige Arbeiten aus dieser Zeit berichten über einzelne Fälle von Scharlach im Wochenbette. Tempel entband eine Frau, deren Kind scharlachkrank war, durch Wendung. 3 Tage nachher bekam die Wöchnerin Fieber und 2 Tage später zeigte sich ein Scharlachausschlag, keine Angina. Die Frau starb an demselben Tage. In der Diskussion, die dem Vortrage dieses Falles folgte, glaubte Curschmann an die scarlatinaformen Exantheme bei puerperaler Sepsis erinnern zu müssen.

Arctander behandelte eine 28jährige Frau, die 2 Tage nach der Entbindung Schüttelfrost und Unterleibsschmerzen bekam; am 4. Tage, als Verf. gerufen wurde, fand er ein über den ganzen Leib und die Extremitäten verbreitetes Scharlachexanthem, leichte Angina, empfindlichen Uterus, übelriechende Lochien. Schwerer Krankheitsverlauf mit Bewusstseinsverlust, erst in der 3. Woche Besserung, reichliche Abschuppung; keine Nierenerkrankung, dagegen starke Stomatitis. 4 Tage nach der Erkrankung der Mutter bekam eine 7jährige Tochter Scharlach und 14 Tage später 2 Kinder einer Schwester, welche die Kranke pflegte. Im Wohnhause der Hebamme war kurz vor der Entbindung bei einer Familie Scharlach aufgetreten.

Ashton berichtet über einen Fall bei einer 23jährigen I-para, die bei der Entbindung durch die Zange einen zentralen Dammriss davongetragen hatte. Die Frau hatte schon vor der Geburt über Trockenheit im Halse geklagt, nicht gefiebert. Am 3. Wochenbettstage Angina, Erbrechen, Diarrhöe, Fieber, übel aussehender Belag des nicht genähten Dammrisses. Am 4. Tage diffuses Scharlachexanthem, Schwellung des Dammes, übelriechende Lochien. Mit Verschwinden des Ausschlages am 10. Tage war die Dammwunde wieder normal. 8 Tage später Erscheinungen, die vom Verfasser als septisch gedeutet wurden, aber schon nach 3 Tagen in Rekonvalescenz übergingen. Im Harn kein Eiweiss. Pat. hatte nie vorher Scharlach durchgemacht.

Koller berichtet in seiner Dissertation über eine kleine Epidemie in der Baseler Frauenklinik. In der Zeit einer grossen Scharlachepidemie in der Stadt erkrankten 4 Wöchnerinnen und 1 Pflegerin an Scharlach. Nach einer gründlichen Desinfektion und zweiwöchentlicher Absperrung der Abteilung gegen jeden Besuch schien der Infektionskeim vernichtet. Doch kamen noch 2 weitere Fälle vor, indem 2 Wöchnerinnen 1 bzw. 9 Tage nach dem Austritte aus der Klinik erkrankten. Allen diesen Fällen gemeinsam war das Nichtbeteiligtsein der Genitalien, ein Schwächerwerden,

resp. Versiegen der Milchsekretion. In 2 Fällen war kein Ausschlag zu sehen und die Diagnose erst nachträglich aus der Abschuppung festzustellen. Bei einem 8. Falle — aus früherer Zeit — war am 13. Wochenbettstage in der Abschuppung der Tod unter Erscheinungen von Endometritis puerperalis eingetreten, bei dem die Sektion Veränderungen an den Genitalien nachwies. In einem weiteren sporadischen Falle der Klinik und 2 Fällen der Landeshebammenschule war der Verlauf günstig. Ueber die Art der Infektion liess sich in keinem Falle etwas ermitteln.

1888 hielt Boxall in der Londoner geburtshilflichen Gesellschaft einen Vortrag über das vorliegende Thema. Er hatte vom 18. September 1883 bis 31. Dezember 1884 im General Lying-in-Hospital unter 423 Schwangeren resp. Wöchnerinnen 16 Fälle von Scharlach beobachtet. Von diesen hatten sich 5 der Ansteckung vor Eintritt in das Hospital und vor Geburtsbeginn ausgesetzt, 5 erkrankten so bald nach der Aufnahme, dass man eine Ansteckung ausserhalb annehmen musste, 4 wurden bestimmt erst im Hospital infiziert, und bei 2 blieb die Zeit der Infektion zweifelhaft. 10 Frauen hatten schon früher Scharlach gehabt, eine sogar zweimal. Von den 16 Kranken zeigte nur eine Erscheinungen von Erkrankung septischer Natur.

Nach Ansicht dieses Autors findet nach Infektion mit Scharlachgift eine charakteristische Scharlacherkrankung statt, die sich nur höchst selten mit den Erscheinungen einer lokalen oder allgemeinen septischen Erkrankung kombiniert. Noch viel seltener und nicht über jeden Zweifel hinaus festgestellt ist das Vorkommen eines larvierten Scharlachs, welcher nur die Erscheinungen einer septischen Infektion darbietet.

In der dem Vortrage angeschlossenen Debatte erklärten sich Herman, Cayley, Champneys, Hayes, Jamieson und Williams als Anhänger der von Boxall vorgetragenen Ansichten. Playfair meinte, dass bei Infektion mit Scharlachgift, welches direkt durch die Hand des Arztes oder der Hebamme in die Genitalien gebracht wurde, die septische Infektion veranlasst werde. Braxton Hicks gab der Ansicht Raum, dass die von Boxall mitgeteilten Fälle nichts weiter beweisen, als dass sie ohne weitere Komplikationen unter vorzüglicher Behandlung gut verlaufen seien. Dagegen würden dadurch jene seltenen Fälle nicht erklärt, in welchen kurz nach der Entbindung die Mutter an Kindbettfieber erkrankte und nach 1 bis 2 Tagen die Kinder Scharlach bekamen. Matthews Duncan hält es für zweifellos, dass mit dem Namen

Scharlach im Wochenbette mehr als eine Krankheit bezeichnet würde. Der echte Scharlach innerhalb der ersten Tage des Wochenbettes zeige eine grosse Sterblichkeit. Dass Häufung von Scharlacherkrankungen aber den Ausbruch von Puerperalfieber nicht begünstige, geht daraus hervor, dass als in London während einer Scharlachepidemie wöchentlich derselben 250 Kranke erlagen, gleichzeitig ein Anwachsen der Kindbettfieberfälle nicht zu beobachten war. Galabin hält es für möglich, dass Scharlachgift eine Krankheit hervorruft, welche puerperaler Septikämie ähnelt. Horrocks meint, es sei die Regel, dass der Scharlachinfektion bei Wöchnerinnen nicht die gewöhnliche Scharlacherkrankung folge, sondern eine der vielen verschiedenen Arten von Puerperalfieber.

Aus der Entbindungsanstalt in Lüttich berichtet Charles über eine im Januar 1891 dort beobachtete Scharlachepidemie. Am 8. Tage post partum erkrankte eine Wöchnerin an Scharlach, an demselben Tage eine Hebammenschülerin. Nachforschungen ergaben, dass seit Ende November 6 Schülerinnen nacheinander unter Erscheinungen erkrankten, welche auf leichten Scharlach schliessen liessen. In gleicher Weise erkrankte später die Hebamme des Instituts und eine Wöchnerin, welche aus der Anstalt in die Stadt verlegt worden war. Die Anstalt wurde geschlossen und die Räume wurden sorgfältig desinfiziert. Am 15. Februar fand die Wiedereröffnung statt. Die ersten 8 Wochenbetten verliefen normal. Dann erkrankten vom 4. zum 5. März 4 von 20 Wöchnerinnen und dann noch 5. Bei 5 von diesen 9 Kranken entwickelte sich Mastitis, bei einer ausserdem Peritonitis mit septischen Symptomen. Es stellte sich heraus, dass die Hebamme des Instituts und eine Schülerin, welche an Scharlach erkrankt gewesen waren, sich an Händen und Fingern noch schälten. Nach Entfernung der beiden hörten die Erkrankungen sofort auf. Verfasser meint, dass die beiden Personen, die den Wöchnerinnen beim Anlegen der Kinder behilflich waren, die Warzen gefasst, an denselben gedrückt und sie infiziert hatten. Dass an den Genitalien nicht auch eine Infektion gesetzt wurde, erklärt er damit, dass sie sich vor der Genitaluntersuchung stets reinigten, aber nicht vor dem Berühren der Warzen.

Ueber eine grössere Zahl von Beobachtungen einschlägiger Fälle berichtet Ahlfeld. Er hatte Gelegenheit, unter 444 Geburtsfällen vom Dezember 1890 bis April 1892 14 Fälle von scharlach- oder masernähnlichen Ausschlägen bei Wöchnerinnen zu sehen. In den Fällen mit scharlachähnlichem Ausschlage sah man ausgesprochene Rötung und Schwellung der Rachenschleimhaut, die meist in 1—2

Tagen verschwand; Himbeerzunge war öfter vorhanden. Prodrome wurden nicht beobachtet, sondern kurz vor Beginn der Temperatursteigerung und Ausbruch des Exanthems klagten die Patientinnen über Kopfschmerz, Appetitlosigkeit, Benommenheit, Abgeschlagenheit. In 5 Fällen waren die Erscheinungen so stark, dass eine Ueberführung in die medizinische Klinik rätlich erschien. Der Krankheitsbeginn fiel in die verschiedensten Tage des Wochenbettes vom 2. Tage angefangen bis zum 15. In einem Falle beobachtete Autor ein Wechseln der Intensität des Exanthems je nach der Höhe der Temperatur. Aus diesen Umständen sowie aus dem Mangel einer nachweisbaren Infektionsquelle, aus der Tatsache der Nichtübertragung der Krankheit auf die Umgebung hält er sich für berechtigt, die Diagnose Scharlach, bzw. Masern im Wochenbette für diese Fälle abzulehnen. Er kann sich hierbei des Eindrucks nicht erwehren, dass eine früher von ihm beobachtete — in diesem Berichte bereits erwähnte — Epidemie gleichfalls eine Epidemie von Puerperalfieber gewesen ist, die nur dadurch kompliziert war, dass die Hebamme gleichzeitig das Scharlachgift von Haus zu Haus mit verschleppte und neben der Wöchnerin die Familienmitglieder an Scarlatina erkrankten. Gewissermassen seine frühere Anschauung korrigierend, findet er, dass die Mehrzahl der in der Literatur beschriebenen Fälle für die Annahme eines durch das Puerperium modifizierten Scharlachs nichts beweisen, es könne sich auch in diesen Fällen meist ganz gut um septische Exantheme gehandelt haben.

Eigentümlicherweise hat keiner der durch diese Bemerkung getroffenen Autoren darauf irgendwie reagiert. Da man nicht annehmen kann, dass sie durch Stillschweigen ihre Zustimmung bezeugen wollten, so bleibt nur die Annahme übrig, dass sie die Diskussion für geschlossen, die Sache für erledigt gehalten haben.

Die gleichen Fälle bespricht die Dissertation von Haas.

Das folgende Jahr bringt 2 Publikationen über einzelne Fälle von Scharlach im Wochenbette. In dem Falle von Schramm erkrankte eine I-para am 3. Tage nach einer leichten Entbindung unter Hitzegefühl und Schlingbeschwerden, welche am folgenden Tage noch zunahmen. Der Leib war weich, Uterus nicht empfindlich, keine Geschwüre in der Scheide, Lochien geruchlos. Erst am Abende des 5. Tages Auftreten eines Scharlachexanthems, das sich im Laufe des nächsten Tages über den ganzen Körper ausbreitete. Es folgte ein schweres Krankenlager mit Delirien und Hallucinationen, welche erst nach mehreren Wochen verschwanden. Es

wurde eine Abschuppung beobachtet. Entzündliche Erscheinungen an den Genitalien und am Peritoneum fehlten ganz. Ueber die Infektionsquelle war nichts zu eruieren.

In dem Falle von Fiessinger erkrankte eine I-para am 2. Tage post partum unter Schüttelfrost und Erbrechen, welchen Erscheinungen unter Fortdauer des Fiebers am 4. Tage ein Ausschlag folgte, der zum Teile einem Scharlach, zum Teile Masern ähnlich sah. Am 6. Tage wurde gelegentlich einer Uterusspülung ein nussgrosses Stück Placenta im Spülwasser gefunden. Vom 10. Tage an Abschuppung. Nach 3 Wochen Eiweissgehalt des Harns, der allmählich bis auf Spuren verschwand. Bei der Beurteilung des Falles neigt der Verf. der Auffassung zu, dass ein septisches Exanthem vorgelegen habe; dafür sprechen das intermittierende Fieber, die Schüttelfröste und das Vorhandensein einer Quelle für septische Infektion; denn die Hebamme habe einen eiternden Finger gehabt, und es sei ein Stück der Placenta zurückgeblieben.

Dazu wäre zu bemerken, dass Autor die genannten Momente auf Kosten der Symptome, die mindestens ebenso deutlich auf einen Scharlach hindeuten, wohl zu sehr überschätzt.

Im Jahre 1894 erschien die Dissertation von Gocht, in welcher sich eine Zusammenstellung von 108 Fällen aus der englischen, französischen und deutschen Literatur der letzten 13 Jahre findet, darunter auch ein Bericht über 3 in der Erlanger Klinik beobachtete Fälle.

* * *

Will man über die **Häufigkeit** des Scharlachs im Wochenbette Aufschluss erhalten, so zeigt schon die angeführte Kasuistik, wenn sie auch nicht auf Vollständigkeit Anspruch erhebt, dass die Ausbeute aus der Literatur eines ganzen Jahrhunderts eine recht bescheidene zu nennen ist. Es ist nicht möglich, die Frequenz in Ziffern auszudrücken, dazu ist das Material ein zu heterogenes. Olshausen konnte 1876 aus der ganzen Literatur 134 Fälle von Scharlach im Wochenbette zusammenstellen; aus Martin's Arbeit geht hervor, dass unter etwa 16000 Geburtsfällen in 17 Jahren an der Berliner Klinik und Poliklinik nur 3 Fälle verzeichnet wurden. Nach den in Kopenhagen gemachten Erfahrungen hat Meyer den Eindruck empfangen, dass die Erkrankung keine häufige zu sein scheint. In der dortigen Entbindungsanstalt sind vor der von ihm beobachteten Epidemie in 14 Jahren nur zwei, im Epidemiespitale in 6 Jahren nur 3 Fälle vorgekommen. Aus der heissen Debatte in der Londoner geburtshilflichen Gesellschaft im Jahre 1875 musste man den Schluss ziehen, dass die englischen Geburtshelfer viel

mehr Erfahrung über die Krankheit haben als die deutschen. Olshausen suchte die Erklärung für die grössere Häufigkeit der Krankheit in England in dem Umstande, dass dort die normalen Geburten von Aerzten geleitet und behandelt werden, und dass dadurch die Möglichkeit einer Infektion mit Scharlachgift viel häufiger gegeben ist als anderswo, wo der Arzt im allgemeinen nur zu pathologischen Geburten zugezogen wird.

Liebmann bezweifelt dies, er kann die männliche Assistenz bei Geburten für die grössere Häufigkeit der Erkrankung nicht verantwortlich machen. Er erinnert daran, wie viel weniger die poliklinischen Gebärenden und die Kreissenden in den englischen Gebärhäusern untersucht werden als an unseren Schulen des Kontinents. In diesen Anstalten sind oft wenige Kreissende, aber viele Praktikanten, und das sind Studenten und Aerzte, die sich auch mit innerer Medizin befassen und gewiss oft Gelegenheit haben, mit Scharlach in Berührung zu kommen. Trotzdem ist der Scharlach in deutschen Gebärhäusern selten. In Triest sind die ärztlichen Verhältnisse den in England üblichen nicht unähnlich, auch hier treiben die beschäftigten Geburtshelfer zugleich interne Medizin und werden nicht nur zu pathologischen Geburten geholt, sondern leiten auch normale. Dennoch ist der Wochenbettscharlach in Triest eine seltene Erkrankung.

A. Martin meint, die Fälle von Br. Hicks seien zu oberflächlich beschrieben, als dass man annehmen müsste, dass in England Scarlatina die Wöchnerinnen häufiger befalle als irgend anderswo. P. Müller sucht die Ursache des häufigen Vorkommens in England in Fehldiagnosen. Denn trotzdem es zweifellos ist, dass in sehr vielen Fällen die Krankheit nichts weiter ist als ein im Wochenbette auftretender genuiner Scharlach, so haben wir in manchen Fällen doch eine septische Erkrankung vor uns, welche geringgradige Erscheinungen an den Genitalien, dagegen intensive Prozesse an der Haut hervorruft, die oft grosse Aehnlichkeit mit Scharlach haben. Dieser Ansicht ist auch Fehling, der es merkwürdig findet, dass in der letzten Zeit Fälle, die zur Verwechslung von Scharlach mit schwerer Sepsis Anlass gegeben haben, so gut wie gar nicht mehr zur Beobachtung gekommen sind.

(Fortsetzung folgt.)

Die Röntgenbehandlung der malignen Tumoren.

Kritischer Sammelbericht von **Karl Hermann Schirmer** (Wien).

(Fortsetzung.)

Literatur.

90a) Deutsch, F. J., Die Radiotherapie bei Gebärmuttergeschwülsten. Münchener med. Wochenschr. 1904, No. 37.

90b) v. Elischer u. Engel, Beiträge zur Behandlung mediastinaler Tumoren mit Röntgenstrahlen. Deutsche Med. Wochenschr. 1906, No. 40.

91) Einhorn, Röntgenbehandlung des Oesophaguskrebses. Berliner klin. Wochenschr. 1904, No. 18.

92) Ellis, A. G., The patology of the tissue changes induced by the X-rays; preliminary report. Amer. Journ. of the med. scienc. Januar 1903.

93) Ders., Tissue changes induced by the X-rays. Amer. Journ. 1903, Bd. CXXV.

94) Engmann u. Ascher Silva, Zungencarcinom mit Röntgenstrahlen behandelt, cit. nach Belot, p. 521.

95) Ewart, R. J., X-rays therapeutics. Edinb. Med. Journ. Bd. XVI, Nov. 1904, p. 424.

96) Exner, A., Zur Röntgenbehandlung von Tumoren, Wien. klin. Wochenschr. 1903, No. 25, p. 730.

97) Fergusson, Recurrent carcinoma treated by the Röntgen rays. Brit. Med. Journ. 1902, I, p. 265.

98) Finsen, Mitteilungen aus Finsen's Lichtinstitut 1898 und 1900.

99) Fischer, J. F. u. Schau, J., Fall von Angiosarkoma maxillae inf., mit Röntgenstrahlen behandelt. Nordisk Tidesskrift for Terapi 1905, Bd. III, ref. Münch. med. Wochenschr. 1905, No. 30, p. 1458.

100) Fittig, Einige mit Röntgenstrahlen behandelte Fälle von Carcinom. Schlesische Gesellschaft für vaterländische Kultur. Med. Section 28. November 1902.

101) Ders., Allgemeine Med. Centralzeitung 1903, p. 1211.

102) Ders., Ueber die Behandlung der Carcinome mit Röntgenstrahlen. Beiträge zur klin. Chirurgie, Bd. 42, Heft 2.

103) Fordyce, F. A., Referat über die Epitheliomtherapie. Berliner Dermatologenkongress, September 1904.

104) Freund, L., Röntgenbehandlung eines inoperablen Mammacarcinoms. K. k. Ges. der Aerzte Wien, 5. Mai 1905. Wien. klin. Wochenschr. 1905, No. 19.

105) Ders., K. k. Ges. der Aerzte. Wien 22. Juni 1906. Wien. klin. Wochenschr. 1906, p. 815.

106) Ders., Grundriss der gesamten Radiotherapie. Wien. Urban u. Schwarzenberg 1903.

106a) Ders., Roentgen treatment and Roentgen dermatitis. Archives of the Roentgen Rays, April-May 1906.

107) Frieben, Carcinom des Handrückens nach Röntgenulcus. Aerztlicher Verein Hamburg, 21. Oktober 1902. Münchener med. Wochenschr. 1902, p. 1821.

107a) Frohwein, Ueber Röntgenbehandlung des Carcinoms. Med. Ges. Kiel, 3. Februar 1906. Münchener med. Wochenschr. 1906, p. 1593.

108) Gamlen, X-rays treatment of epithelioma of the tongue. Archives of the Roentgen Rays, März 1903.

109) Ders., A case of successful treatment of tumour of the breast. Archives of the Roentgen Rays, Mai 1903.

110) Gauthier, Ch. et Duroux, E., Radiothérapie et carcinoma. Archives provinciales de chir., Juni 1905.

111) Geigel, R., Die neuen Strahlen in der Therapie. Würzburger Abhandlungen aus dem Gesamtgebiete der praktischen Medizin. Würzburg. A. Stuber 1905.

112) Gleimer, Med. Verein Greifswald, 6. Mai 1905. Deutsche med. Wochenschr. 1905, No. 36.

113) Glimm, Die Behandlung von Carcinomen mit Röntgenstrahlen. Med. Verein Greifswald, 6. Mai 1905, ref. Münchener med. Wochenschr. 1905, No. 25, p. 1224.

114) Gocht, Therapeutische Verwendung der Röntgenstrahlen. Fortschritte auf d. Geb. der Rö.-Str. 1897, Bd. I, p. 14.

115) Ders., Handbuch der Röntgenlehre. 2. Aufl. Stuttgart 1903.

116) Görl, Zur Röntgentherapie. Münchener med. Wochenschr. 1904, No. 8, p. 339.

117) Grossmann, M., Demonstration eines Falles von Rundzellensarkom der Nase. K. k. Gesellschaft der Aerzte Wien, Sitzung vom 22. Januar 1904. Wiener klin. Wochenschr. 1904, p. 115.

118) Grubbe, X-rays in the treatment of cancer and other malignant diseases Medical Record. 1. Nov. 1902, II, 692.

118[a]) Grumnach, Diskussion zur Demonstration H. E. Schmidt's. II. Congr. d. deutschen Röntgengesellschaft, Berlin 1906.

119) Guilleminot, Traitement des carcinomes et épithéliomes par les rayons X. Arch. d'électr. méd., 10. Nov. 1904.

120) Hahn, Ein kasuistischer Beitrag zur Behandlung bösartiger Neubildungen mit Röntgenstrahlen. Fortschritte auf dem Geb. der Rö.-Str., Bd. VII, 1903, p. 102.

121) Ders., Hat die Röntgentherapie gehalten, was sie versprochen? Fortschritte auf dem Gebiete der Röntgenstrahlen, Bd. VIII, 1904, p. 313.

122) Ders., Verhandlungen der Deutschen Röntgengesellschaft. I. Kongress, 1905, p. 204.

123) Hall-Edwards, The Roentgen rays in the treatment of cancer. Archives of the Roentgen Rays, Juni 1902.

124) Hallopeau, Deux cas du cancer de la langue. Bullet. de l'académie des sc., 28. Juni 1904.

125) Haret, Some symptoms of a toxaemic nature manifested during the course of treatment by three patients suffering from non ulcerated cancer of the breast. Archives of the Röntgen Rays, Januar 1905.

126) Ders., Cancer du col de l'utérus traité avec succès par la röntgenothérapie. Verhandlungen der Deutschen Röntgengesellschaft. I. Kongress, 1905, p. 174.

127) Ders., Traitement radiothérapique des cancers. Kongress Grenoble 1904.

128) Haret et Tuffier, Traitement radiothérapique des cancers. Archives d'électric. méd., 25. Nov. 1904.

129) Harper, Melanosarcoma of the sclera, treated by the X-rays. Americ. X-ray Journ. 1902, p. 1164.

129[a]) Harrison, A. and Wills, K., Remark on the light-treatment of lupus and rodent ulcer. Bristol med.-chir. J., März 1903.

129[b]) Hartzell, Paget's disease. Journ. of cut. dis., July 1906.

130) Heidingsfeld, Treatment of cutaneous cancer. Journ. of the Amer. med. Assoc. 1900, 13. Juli.

131) Hett, Dominion Med. Monthly 1902, XIV, p. 76, cit. nach Pusey.

131[a]) Heyerdahl, S. A., Röntgenbehandling ved maligne Tumorer. Magaz. for Lägevid. 1906, p. 329.

132) Hilgartner, Glioma, Texas Med. Journ. 1903, XVIII, p. 322.

133) Holding, A. T., Therapeutischer Wert der Röntgenstrahlen bei bösartigen Geschwülsten. Albany Medical Annals, Februar 1903 ref. Fortschritte auf d. Geb. der Röntgenstrahlen, VI, p. 245.

134) Holland, C. Th., Die Röntgenbehandlung maligner Geschwülste. Liverpool, Medico-Chir. Journ., Januar. 1905 ref. Münchener med. Wochenschr. 1906, No. 13, p. 616.

135) Holzknecht, Die Röntgentherapie am Röntgenlaboratorium im k. k. Allgemeinen Krankenhause in Wien. Wien, Deuticke 1904.

136) Ders., Epitheliomtherapie. 74. Vers. deutscher Naturforscher u. Aerzte. Karlsbad 1902.

137) Ders., Paget's disease, mit Röntgenstrahlen behandelt. K. k. Ges. der Aerzte Wien, 13. Nov. 1903. Wiener klin. Wochenschr. 1903, p. 1318.

138) Ders., Diskussion zur Epitheliomtherapie. Berliner Dermatologenkongress. Sept. 1904.

139) Ders., Diskussion zur Demonstration Riehl's, Wiener klin. Wochenschr. 1906, p. 777.

140) Ders., Die heutige Indikationsstellung in der Epitheliomtherapie. Halbmonatsschrift für Haut- und Harnkrankheiten. Wien, 20. Oktober 1904.

141) Hopkins, Treatment of epithelioma. Phila. Med. Journ. 1902, IX, p. 676.

142) Ders., Treatment of carcinoma of the breast. Philad. Med. Journ. 1901, VII, p. 404.

142a) Huber, Das Ulcus rodens und dessen Röntgenotherapie auf Grund von 3 Fällen. Pester med.-chir. Presse 1906, No. 4.
143) Hyde, Montgomery and Ormsby, Mycosis fongoides. Journ. of Americ. Med. Assoc., Bd. XI, p. 5.
143a) v. Jaksch, Diskussion zum Vortrage Schilling's. XXIII. Congr. f. innere Medicin.
144) Jamieson, Mycosis fongoides and treatment by X-rays. Brit. Journ. of Dermatology 1903, XV, p. 1.
145) Johnson, Rundzellensarkom des Nackens. Hospital 1903, 10. Oktober ref. Fortschritt auf d. Geb. der Rö.-Str., Bd. VII, p. 167.
146) Johnson and Merril, Treatment of carcinoma by X-rays. Philadelphia Medical Journal 1900, No. 8, und American Medicine 1902, IV, p. 217.
147) Kassabian, M. K., The Roentgen rays in therapeutics. New York med. Journ., 12. Dez. 1903.
148) Kienböck, Radiotherapie, II. internationaler Kongress für med. Elektrologie und Radiologie. Bern 1902.
149) Ders., Sarkom der Nase. K. k. Ges. der Aerzte in Wien. Sitzung vom 22. Januar 1904. Wiener klin. Wochenschr. 1904, p. 115.
150) Ders., Rapport sur l'état actuel de la radiothérapie. Congrès de l'Assoc. franç. pour l'avanc. des sciences. Grenoble 1904.
151) Ders., Demonstration eines durch Radiotherapie gebesserten Mediastinaltumors. K. k. Gesellschaft der Aerzte in Wien, 14. April 1905. Wiener klin. Wochenschr. 1905, No. 15.
152) Ders., Ueber Röntgenbehandlung der Sarkome; Rapport présenté au I. Congrès international de Physiothérapie, Liége 1905.
153) Ders., Ein mit Röntgenstrahlen behandelter Fall von Mediastinaltumor. Wiener Medizin. Presse 1905, No. 49.
154) Ders., K. k. Gesellschaft der Aerzte in Wien, Sitzung vom 14. April 1905 und 16. Februar 1906. Wiener klin. Wochenschr. 1905 und 1906, p. 227.
154a) Ders., Ueber Röntgenbehandlung der Sarkome. Fortschritte auf d. Geb. der Röntgenstrahlen, Bd. IX, 1906.
155) Ders., Ueber Röntgenbehandlung der Sarkome. Allgemeine Wiener medizin. Zeitung 1906, No. 27—34.
156) Kirby, Sarkombehandlung mit Röntgenstrahlen. Journ. of advanced therapeutics 1902, XX, p. 89.
157) Knox, R., A case of epithelioma of the tongue with secondary growths in the glands of the neck and the liver treated by X-rays. Lancet. June 23, 1906, p. 1755.
158) Köhler u. Herxheimer, Zur Röntgentherapie des Carcinoms. Fortschritte auf dem Geb. der Röntgenstrahlen 1905, Bd. VIII, S. 367.
159) Krogius, Ueber einen mit Röntgenstrahlen erfolgreich behandelten Fall von Schädelsarkom. Langenbeck's Archiv 1903, Bd. LXXI, Heft 1.
160) Kronfeld, Mit Röntgenstrahlen dauernd geheilter Fall von Brustdrüsenkrebs. 75. Vers. deutscher Naturf. u. Aerzte. Kassel 1903.
160a) Kümmell, XXXII. Congr. d. Deutschen Ges. f. Chirurgie, Juni 1903.
161) Landerer, Referat über die Epitheliomtherapie. Berliner Dermatologenkongress. September 1904.
162) Lang, E., Ein Fall von Carcinoderma pigmentosum. K. k. Gesellschaft der Aerzte, 17. Februar 1905. Wiener klin. Wochenschr. 1905, No. 8.
163) Ders., Dermatosis epithelialis (degenerativa) circumscripta eczemiformis (Paget's disease). K. k. Gesellschaft der Aerzte, 17. März 1905. Wiener klin. Wochenschr. 1905, No. 11.
164) Lassar, Zur Radiotherapie. Berliner med. Ges., 4. Mai 1904.
165) Ders., Recidiviertes Mammacarcinom. Berliner med. Ges., 14. Dez. 1904.
166) Ders., Zur Röntgentherapie des Cancroids. Berliner med. Ges., 21. Oktober 1903.
167) Ders., Krebsbehandlung mit Röntgenstrahlen. Verh. des Komitees für Krebsforschung in Berlin, 3. Dezember 1904, ref. Fortschritte auf d. Geb. der Röntgenstrahlen, Bd. IX, 1905, Heft 2.
168) Ders., Ueber Röntgentherapie. Vers. der deutsch. Ges. für Chir., Berlin 1904.
169) Ders., Die Röntgentherapie bei Krebs. Verh. der deutschen Röntgengesellsch. I. Kongress 1905, S. 167.
170) Lejeune, Essai de traitement par les rayons X d'un cas de cancer. Archives d'Electricité médicale 1902, April, No. 112.

(Fortsetzung der Literatur folgt.)

In manchen, allerdings seltenen Fällen kommt es zu einer Ablösung und Ausstossung einzelner Krebsknoten, also zu einer förmlichen Sequestrierung, wodurch die Wirkung der Röntgenstrahlen der eines chirurgischen Eingriffes sehr ähnlich wird. Derartige Fälle sind von Exner[96]), Mikulicz und Fittig[194]) (Mammacarcinome) sowie von Scully[258]) (Portiocarcinom) beobachtet worden.

Die geschwellten Lymphdrüsen reagieren im allgemeinen viel schlechter als der Tumor, wenn auch in einzelnen Fällen über prompte Beeinflussung derselben berichtet wurde (v. Bramann[38]), Wohlgemuth[323]), Cohn[59]) u. a.). Die Frage, ob carcinomatös veränderte sekundäre Lymphdrüsen durch die Radiotherapie zum Schwinden gebracht werden können, ist noch unentschieden, da keine diesbezüglichen histologischen Untersuchungen vorliegen. In den erwähnten Fällen kann es sich um entzündlich veränderte Drüsen gehandelt haben. In Wohlgemuth's Falle gingen sogar nicht direkt bestrahlte Drüsen zugleich mit dem Tumor zurück (exulceriertes Mammacarcinom); hier hat es sich mit grosser Wahrscheinlichkeit um Lymphangioitis gehandelt. Cohn beobachtete, gleichfalls bei Mammacarcinom, das Zurückgehen einer hühnereigrossen Drüsenmetastase in Axilla samt ihren Folgeerscheinungen, Blut- und Lymphstauung am Arme. Er rät, bei allen Patienten, die wegen Mammacarcinom operiert worden sind, die Achselhöhle sowie die Supra- und Infraclaviculargrube einige Monate hindurch prophylaktisch zu bestrahlen. Das refraktäre Verhalten der sekundären Lymphdrüsenschwellungen bei Carcinom haben besonders Unger[300]) und Wild[317]) hervorgehoben.

Histologische Untersuchungen bestrahlten Carcinomgewebes sind von zahlreichen Autoren vorgenommen worden, in der Mehrzahl der Fälle waren Mammacarcinome das Objekt. Uebereinstimmend ergab sich eine nicht sehr tiefreichende Degeneration der Krebszellen, die sich in Kernzerfall äusserte. Pusey[224]) beobachtete aus dem Kern ausgewandertes Chromatin in Form kleiner Häufchen im Protoplasma sowie obliterierende Endarteriitis, die zu Cytolyse der Zellen und schliesslicher vollständigen Resorption führt. Beck[14])[15]) beschrieb kolloide Degeneration der Krebszellen, wobei der typische Bau des Carcinomgewebes verloren geht. Aehnliche Befunde erhoben Vose und Howe an 130 histologisch untersuchten Fällen. Perthes[209]) fand vom 10. Tage nach der Bestrahlung Aufquellen der Epithelzellen des Carcinoms, die sich weniger distinkt färben und an Zahl abnehmen, Eindringen von Bindegewebszellen und Leukocyten in die degenerierenden

Krebszellen. Nach Perthes wirken die Röntgenstrahlen hemmend auf die Epithelregeneration (er konnte auch Warzen durch Radiotherapie zum Schwinden bringen). Neben der Nekrose des Parenchyms und Stromas werden von Ellis[92]) die Vermehrung des elastischen Gewebes, die Endarteritis obliterans und das Fehlen der kleinzelligen Infiltration betont. Auf Grund der Untersuchung seines Materiales (4 Mammacarcinome, 1 Lymphangiom der Orbita, 2 Hautcrancroide) gelangt Ellis zu dem Schlusse, dass die Nekrose nicht als Folge der Endarteriitis, sondern beide gleichzeitig auftreten. Benda[27]) fand bei der histologischen Untersuchung eines später operierten Falles schwere Degeneration der Krebszellen bei unbeeinflusstem Stroma. Nach Bestrahlung eines exulcerierten Mammacarcinoms (Recidiv) konstatierten Köhler und Herxheimer[158]) an der Oberfläche keine Krebsnester mehr, wohl aber Stellen, welche offenbar aus diesen entstanden waren; es fanden sich alle Uebergänge von Carcinomzellen zu vollständiger Nekrose derselben. Priò und Comas[221]) beobachteten bei einem Mammacarcinom Endarteriitis der kleinen Arterien (Fall 89). Unger[300]) untersuchte nach Exzision einen unbestrahlten und einen bestrahlten Knoten von Mammacarcinom. In dem bestrahlten Knoten waren die Krebszellen in den oberflächlichen Schichten nicht mehr nachzuweisen, aus dem typischen alveolären Carcinom war eine Art Scirrhus geworden; der Effekt reichte nur in eine Tiefe von etwa 5 mm. Wie erwähnt, wendete Wohlgemuth[323]) dem gegenüber die nicht ausreichende Bestrahlung ein, in seinem Falle von Mammacarcinom konnte eine Tiefenwirkung von 3—4 cm festgestellt werden. Frohwein[107a]) hat vor kurzem die relativ geringe Tiefenwirkung hervorgehoben, wobei er die übrigen histologischen Befunde bestätigte.

Schüller[250]) sah nach Röntgenbestrahlung eine eigentümliche Veränderung der von ihm beschriebenen Krebsparasiten, und zwar in den Chromatinkörpern der Sporen.

Die Allgemeinwirkung der Röntgenstrahlen auf Carcinomkranke besteht in einer Hebung des Kräftezustandes und Appetits, Besserung der Anämie, wozu die durch Linderung oder Behebung der Schmerzen bewirkte Beseitigung der Schlaflosigkeit kommt. Diese Besserung des subjektiven Befindens wurde in einer grossen Zahl, namentlich inoperabler Fälle, festgestellt und ist bei kachektischen Patienten eine der wertvollsten Errungenschaften, selbst wenn die lokale Wirkung vollständig ausbleibt.

Im Gegensatz zu dieser günstigen Wirkung auf das Allgemeinbefinden, die sich oft schon nach den ersten Sitzungen deutlich zeigt

und wahrscheinlich auf einer Entlastung des Organismus von Produkten des Neoplasmas beruht, treten in manchen Fällen, namentlich bei rascher Verkleinerung des Tumors, also in günstig reagierenden Fällen Symptome von Toxämie auf, die durch Resorption von Zerfallsprodukten erklärt werden. Dieselben bestehen in Fieber, Schwindel, Herzklopfen, Erbrechen, selbst Sinken des Kräftezustandes.

Solche Komplikationen sind ziemlich häufig mitgeteilt worden (Skinner[269]), van Allen[304]), Haret[125]), Lassar[169]), Gauthier und Duroux[110]) u. a.) Skinner will unter 33 Fällen 14 mal toxämische Symptome gesehen haben. Haret konnte bei Radiotherapie dreier nicht exulcerierter Mammacarcinome während der Rückbildung des Neoplasmas das gleiche Symptomenbild, bestehend in Mattigkeit, völligem Appetitmangel, Kopfschmerzen, Herzklopfen und Schwindel, beobachten. Derartige Zwischenfälle sind im Hinblick auf die vielen Tausende radiotherapeutischer Bestrahlungen gewiss sehr selten, gehen ohne bleibende Schädigung vorüber und können angesichts der Schwere des Grundleidens und der sonstigen eklatanten Erfolge dieser Methode ruhig in den Kauf genommen werden. Vielleicht gehört ein Teil dieser Beobachtungen zu jenen, die Holzknecht so treffend damit charakterisiert hat, dass sie „aus dem Lande der Hysterie stammen“.

Wenn in manchen Fällen berichtet wird, dass sich der Tumor während der Behandlung rasch vergrösserte oder selbst Recidiven auftraten, kann dies mit Rücksicht auf die histologisch erwiesene degenerative Wirkung der Röntgenstrahlen auf die Krebszellen nicht der Methode zur Last gelegt werden; es hat sich dann eben um rasch wachsende, bzw. recidivierende Tumoren gehandelt.

Mehrfach ist berichtet worden, dass unter dem Einflusse der Radiotherapie das letale Ende beschleunigt worden sein soll. Diese Todesfälle nach Radiotherapie sind bisher vollkommen hypothetisch und entbehren jeder anatomischen und physiologischen Grundlage. Stets handelte es sich um Patienten, die an einer schweren konsumierenden Krankheit, Carcinom, Sarkom, Mykosis fungoides, Leukämie, leiden.

Auf einen derartigen Fall von Danlos wurde bereits oben eingangen. Lassar macht auf dem Berliner Kongresse eine diesbezügliche Anspielung: „Denn es muss einstweilen dahingestellt bleiben, ob nicht mancherlei Zufälle ernsterer Art, selbst Todesfälle, wie sie auch andere Kranken treffen, auf Röntgenisierung zurückzuführen

seien.“ Pfeiffer[218]) kennt aus der Praxis Hofmeister's in Stuttgart 2, aus eigener einen weiteren Todesfall. Der Patient wurde plötzlich bei vollständigem Wohlsein vom Tode überrascht.*)

Nach Pfeiffer könnte man an eine Reizung der Niere denken. Derartige fragmentarische Mitteilungen sind natürlich gegen das Verfahren nicht zu verwerten. Hahn[122]) wies darauf hin, dass er in der Statistik von 2608 radiotherapeutisch behandelten Fällen, die ihm zur Verfügung standen, keinen Beweis für einen Todesfall fand, der auf die Bestrahlung zurückzuführen wäre.

In einer bestimmten Zahl von Fällen versagt die Radiotherapie. Diese Misserfolge bei der Behandlung teilt Danlos[72]) in primäre und sekundäre ein; sie treten in 8—10 % der Fälle auf. Primäre sind solche, bei denen gleich nach den ersten Sitzungen keine Besserung, bei Fortsetzung der Bestrahlungen sogar Verschlimmerung eintritt, sekundär solche, wo nach anfänglicher Besserung ein Stillstand und hierauf ein plötzlicher Rückfall folgt. Die zweite Art der Misserfolge soll die häufigere sein. Diese etwas schematische Klassifizierung der refraktären Fälle wird sich kaum allgemein durchführen lassen. Auch ist die kürzlich von Schiff aufgestellte These: „In jenen Fällen, bei welchen ein günstiger Einfluss der Röntgenstrahlen nicht spätestens nach der 4. oder 5. Sitzung zu konstatieren ist, soll diese Behandlung abgebrochen werden, da von derselben nicht mehr viel zu erwarten ist“ keineswegs allgemein zu acceptieren. Durch ein anfängliches Versagen der Bestrahlung soll man sich im speziellen Falle keineswegs von weiteren Versuchen abhalten lassen, da die verabreichten Lichtmengen zu gering gewesen sein können und höhere Dosen (natürlich im Rahmen des Erlaubten) vielleicht doch von Erfolg begleitet sind. Aus den Ausführungen Danlos' sowie Holland's[184]) ergibt sich nur die schon von anderen Autoren hervorgehobene Tatsache, dass man weder aus den histologischen noch aus den klinischen Eigenschaften eines Carcinomfalles mit Sicherheit vorhersagen kann, ob und inwieweit sich derselbe für Radiotherapie eignen dürfte.

Aus den vorstehenden Ausführungen ergeben sich bereits die Folgerungen für die Indikationsstellung. Die Radiotherapie ist indiziert bei den oberflächlichen Epitheliomen, besonders dem Ulcus rodens, da eine radiologische Heilung der chirurgischen in bezug auf den kosmetischen Effekt unbedingt vorzuziehen ist und

---

*) Das wäre also eine Art von „Röntgenschlag“ (!).

ausserdem Recidiven nach radiotherapeutischer Heilung wahrscheinlich seltener, sicher aber nicht häufiger sind als nach Operation. Operable, tiefer reichende Epitheliome und Carcinome sind dem Chirurgen zu überantworten und nur bei Unmöglichkeit einer Operation (hohes Alter, schwerer Herzfehler oder vorgeschrittene Kachexie) zu bestrahlen. Bei allen inoperablen Tumoren ist die Radiotherapie die einzige bisher bekannte aussichtsvolle Methode, namentlich bei Carcinomen der Mamma, des Magens, des Uterus und der Blase, wenn auch der Erfolg in der überwiegenden Mehrzahl der Fälle ein palliativer ist. Die Behandlung kann bei richtiger Technik ohne Schaden für den Kranken monate- und jahrelang fortgesetzt werden, durch Behebung der Schmerzen und günstige Wirkung auf das Allgemeinbefinden das Leiden zu einem erträglichen machen und in gewissen Fällen durch wiederholte Beseitigung des Tumors oder dessen Recidiven das Leben des Kranken verlängern.

Eine Kontraindikation gegen die Radiotherapie der Carcinome ist eigentlich nur dann gegeben, wenn man befürchten muss, mit der Radiotherapie die Zeit zu verlieren, und eine radikale Operation noch möglich ist, worauf vor kurzem wieder Bevan[30]) hingewiesen hat. In allen anderen Fällen, besonders aber bei Recidiven und inoperablen Fällen ist die Radiotherapie in allen Stadien indiziert, Marasmus, grosse Schwäche, Gravidität, Anämie usw. sind keine Kontraindikation, da sich ja erfahrungsgemäss selbst bei sehr herabgekommenen Individuen das Allgemeinbefinden noch bessert, selbst wenn die lokale Wirkung völlig versagt. Diese eigentümliche tonisierende Wirkung der Röntgenstrahlen wird ja auch bei anderen konsumierenden Affektionen, Leukämie, Pseudoleukämie, M. Basedowii, beobachtet. Sie wurde speziell für das Carcinom von einer grossen Zahl von Autoren (Holzknecht[136]), v. Bramann[38]), Djemil Pascha[88]), Pusey[227]), Coley[64]), Belot[21]) u. a.) hervorgehoben.

Die Möglichkeit einer Dauerheilung durch Radiotherapie, welche für Epitheliome einwandsfrei erwiesen ist, kann bei Carcinomen kaum mehr geleugnet werden, obwohl die Dauerbeobachtungen hier noch recht selten sind. In einer grösseren Zahl von Fällen wurde ohne völlige Beseitigung der Geschwulst dem weiteren Wachstum Einhalt getan und die quälenden Symptome, Schmerz, Sekretion, Kachexie, wurden für Monate hinaus beseitigt. Im folgenden seien einige der bemerkenswertesten Dauerresultate kurz rekapituliert:

Pusey[227]), rezidivierte Mammacarcinome nach Operation, 1 mehr als 2 Jahre, 2 durch 11 Monate, 2 durch 1 Jahr recidivfrei.

Leonard[174]), primärer inoperabler Scirrhus der Brust, durch 2 Jahre recidivfrei.

Pfahler[215]), mediastinale Metastasen nach Amputation der carcinomatösen Mamma, 1 durch 14 Monate, 1 durch 1 Jahr beschwerdefrei.

Pusey[227]), Oesophaguscarcinom, 1 Jahr beschwerdefrei.

Heilung, bzw. Symptomen- oder Beschwerdefreiheit durch mehrere Monate bis zu einem Jahre ist in sehr vielen Fällen beobachtet worden.

Der Wert der prophylaktischen Beleuchtung nach Operation lässt sich natürlich schwer beurteilen. Immerhin seien die letzten Resultate bzw. längsten Nachbeobachtungen hier genannt:

Pusey[227]), Mammacarcinome, 1 durch 28 Monate, 6 durch 2 Jahre nach der Operation recidivfrei.

Leonard[174]), Mammacarcinome, 19, 14, 12 und 7 Monate recidivfrei.

Diese Resultate, die vorläufig zumeist von amerikanischen Autoren an einem grösseren Material erzielt wurden, werden sich in Zukunft durch sorgfältige Handhabung der Technik und Beginn der Behandlung in einem möglichst frühen Stadium zweifellos noch bedeutend verbessern lassen. Gerade in der Behandlung der „unheilbaren" (= inoperablen) Kranken hat die Radiotherapie Wandel geschaffen und es steht zu hoffen, dass mit der allgemeinen Einbürgerung des Verfahrens ein grosser Umschwung auf diesem bisher so trostlosen Gebiete eintritt.

Es muss hier noch die in letzter Zeit mehrfach ventilierte Frage gestreift werden, ob die Röntgenstrahlen nicht umgekehrt die Fähigkeit besitzen, eine atypische Wucherung des Epithels hervorzurufen, also Carcinome zu erzeugen. Die histologischen Veränderungen der Haut nach Röntgenbestrahlung würden eine derartige Möglichkeit wohl zulassen. Die grosse Aehnlichkeit des histologischen Bildes der Röntgenveränderungen mit Xeroderma pigmentosum (Hyperpigmentation, Kutisatrophie, Angiombildung) kann, wie dies Nobl[205]) vor kurzem wieder hervorgehoben hat, gleichfalls als Wahrscheinlichkeitsbeweis für die Existenz eines radiogenen Carcinoms herangezogen werden. Gleichwohl ist ein solches völlig unbewiesen. Unter den Tausenden von radiotherapeutischen Bestrahlungen, die bisher vorgenommen wurden, ist kein einwandsfreier Fall beobachtet worden, in welchem in gesunder Haut (also etwa in der Umgebung eines lupösen Herdes) ein Carcinom durch Röntgenbestrahlung entstanden wäre. In den mitgeteilten Fällen handelte es sich um Carcinome, die auf dem Boden einer Narbe nach Lupus oder

Röntgenulcus entstanden waren. Unna[301]) hat nachgewiesen, dass nach chronischen Entzündungsprozessen, wie sie durch zu grosse radiotherapeutische Dosen hervorgerufen werden, Carcinom entstehen kann. Der Beweis, dass die schliessliche maligne Entartung des Gewebes eine Wirkung der Röntgenstrahlen sei, ist kaum zu erbringen. Carcinome können sich in Narben aller Art sowie auch in entzündlichen hyperplastischen Geweben entwickeln (Lupuscarcinom), ob die betreffenden Regionen nun mit Röntgenstrahlen behandelt wurden oder nicht.

Es ist bekannt, dass die sog. Röntgenhand in Carcinom übergeben und zur Amputation führen kann. Drei derartige Fälle erwähnt Allen. Ein ehemaliger Assistent in Edison's Laboratorium akquirierte schwere Röntgenverbrennungen an beiden Händen, die mit Vernarbung und Kontrakturen heilten. Im 2. Jahre nach der akuten Dermatitis bildeten sich maligne Tumoren an beiden Armen, es wurden mehrere schwere Operationen und Amputationen vorgenommen. Der zweite Fall betrifft einen Radiologen in Rochester, dem eine Hand und der grösste Teil der zweiten wegen „Röntgencarcinoms“ amputiert werden mussten. Im dritten Falle trat bei einem Arzte, der sich viel mit Radiotherapie beschäftigte, ein ausgedehntes Carcinom der Hand auf, das auf den Arm und die Achseldrüsen übergriff und inoperabel war. Einer der ersten derartigen Fälle wurde von Frieben[107]) mitgeteilt. Der Patient war Arbeiter in einer Röntgenröhrenfabrik und benützte jahrelang seine Hand als Testobjekt; es bildete sich ein Carcinom des Handrückens, weswegen die Exartikulation vorgenommen wurde. Auch Kümmell hat einen solchen Fall bei einem Glasbläser beobachtet. Riehl[234]) beobachtete den seltenen Fall, dass auf dem Boden einer Röntgennarbe an der Wange eines Patienten, der vor 7—8 Jahren wegen Lupus radiotherapeutisch behandelt wurde, ein Epithelialcarcinom und gleichzeitig ein Spindelzellensarkom entstanden. Die histologische Untersuchung ergab ferner, dass kein lupöses Gewebe mehr vorhanden war. Der Lupus war nach Exulceration mit Narbenbildung und Entstehung von Teleangiektasien geheilt, es waren also grosse Dosen (in der ersten Zeit wurden 70—80 Sitzungen gegeben) angewendet worden, worauf Holzknecht[189]) besonderes Gewicht legt.

Häufiger sind die Fälle, in denen sich ein Lupuscarcinom an einer vorher radiotherapeutisch behandelten Stelle entwickelte. Im Falle von Mac Leod war die 34jährige Frau an Gesicht und Hals durch Jahre, zuerst chirurgisch, dann mit Röntgenstrahlen und endlich mit Finsen behandelt worden. 3 Jahre nach Aussetzen der Röntgen-

behandlung entwickelte sich in der Narbe ein Granulom, das neuerdings mit Röntgenstrahlen behandelt und dann exzidiert wurde; die histologische Untersuchung ergab typisches Röntgenulcus, an einer Stelle Epitheliom. Aehnliche Fälle beobachteten Mendes da Costa[191]) (unter 71 mit Röntgenstrahlen behandelten Lupusfällen 7 mal Epithelialcarcinom) und Riehl.

In einem Falle von Wild[317]) recidivierte ein auf dem Boden von Lupus entstandenes Epitheliom noch während der Röntgenbehandlung des Lupus.

O. Salomon beobachtete nach sehr energischer und lange fortgesetzter Radiotherapie einer lupösen Hautstelle neben schwer heilenden Ulcerationen eine sklerodermieähnliche Verdickung der Haut.

Leredde[179]) sah sarkomatöse Entartung eines mit Röntgenstrahlen behandelten Naevus.

* * *

Die Radiotherapie der **Sarkome**, die sich ungleich erfolgreicher gestaltete als die der Carcinome, ist relativ jungen Datums. Ricket's[230]) scheint zuerst ein Sarkom der Brustwand mit vorübergehendem Erfolg behandelt zu haben (13. Januar 1900), ihm folgten C. Beck[12])[13]), Kirby[156]) und Seabury Allen[254]) mit je einem Falle, endlich Coley[60–61])[65]), Pusey[228])[227]) und Sjögren[262])[263])[265]) mit einem grösseren Materiale.

Kienböck hat zuerst auf dem internationalen Kongress für Physiotherapie in Lüttich unter Mitteilung von 10 eigenen Fällen eine Uebersicht über die bisherigen Erfahrungen gegeben[152]) und diese Ergebnisse später in einer ausführlichen Arbeit erweitert und ergänzt[154a]); in einer jüngst erschienenen Arbeit bietet er eine reiche Kasuistik erfolgreich behandelter Fälle aus der Literatur[155]). Mit Recht hat Kienböck die Resultate, die einzelne Autoren an ihrem grösseren Materiale erhielten, in separaten Tabellen zusammengefasst, da eine einheitliche Technik ein viel sichereres Urteil über den Wert der Methode gestattet als vereinzelt mitgeteilte Fälle verschiedener Autoren. Ueber das grösste Material verfügt Coley[64]), der in den Jahren 1902—1903 gegen 40 Fälle von Sarkom mit Röntgenstrahlen behandelt hat, von denen allerdings die Mehrzahl nur durch kurze Zeit beobachtet ist. Ferner ist zu betonen, dass Coley die inoperablen Sarkome gleichzeitig mit Toxinen, und zwar sowohl Erysipeltoxin wie gemischtem Toxin, behandelt und dass die Resultate, die er mit der Toxinbehandlung allein in der jüngsten Zeit erzielte[66]), sehr bemerkenswerte sind. Er beobachtete unter

36 Fällen 70 % Heilungen von über 3—12 ½ jähriger Dauer. Gemischte Toxine wirkten besser als Erysipeltoxine. Mit diesen vorzüglichen Resultaten können sich die Ergebnisse der Röntgenbehandlung in Coley's 40 Fällen nicht messen. In 11 Fällen blieb der Erfolg völlig aus, 21 mal verkleinerte sich die Geschwulst und nur 4 mal schwand sie vollständig. Von diesen letzteren Fällen ist der eine, ein Spindelzellensarkom der Bauchdecken, Recidiv nach Exstirpation eines Uterustumors vor 3 Jahren, von Skinner[267]) nachbeobachtet, der zweite, ein Rundzellensarkom der Achsel und des Nackens betreffend, von Johnsen[145]) nachbeobachtet worden; der letztere Patient, der vorher 6 mal operiert worden war, blieb durch mindestens 4 Monate recidivfrei. Die beiden restlichen Fälle betreffen einen 38 jährigen Mann, bei dem ein Rundzellensarkom des Pectoralis (Rezidiv nach Operation) durch Röntgenbehandlung zweimal innerhalb Jahresfrist völlig zum Schwinden gebracht wurde, und einen 70 jährigen Mann mit Rundzellensarkom des Nackens und der Achsel, der ein Jahr nach der Röntgenbehandlung völlig recidivfrei blieb. Sjögren (Kienböck Tabelle IV) erzielte unter 16 Fällen 2 mal keine Wirkung, 9 mal Verkleinerung, 5 mal Schwund des Tumors. Von den letzteren Fällen (beide Spindelzellensarkome der Nase) ist einer beinahe seit 2 Jahren recidivfrei. Die übrigen 3 sind nur 2—3 Monate beobachtet.

Pusey[227]) hat 14 Fälle von Sarkom mit Röntgenstrahlen behandelt, 4 mal ohne Erfolg, 4 mal verkleinerte sich der Tumor, 6 mal schwand er. Davon blieb je ein Fall von Sarkom der Parotis und Brustwand durch 14 Monate, ein zweiter Fall von Parotissarkom durch 8 Monate frei von Recidive. Kienböck hat unter 10 Sarkomfällen 5 mal keine Wirkung, 4 mal Schrumpfung, teilweise mit Schwund, und in einem Falle völligen und dauernden Schwund erzielt.

In diesem letzteren interessanten Falle handelte es sich um ein Sarkom des Mediastinums. Ein 34 jähriger Ingenieur, der vor 8 Jahren Lues akquiriert hatte, klagte seit 4 Jahren über heftige Schmerzen in der rechten Thoraxhälfte, die anfallsweise, meist in der Nacht auftraten, ferner über Schwindelanfälle, Aderschwellung im Gesicht und an der oberen Rumpfhälfte und Schlingbeschwerden. Es entwickelte sich plötzlich eine Anschwellung in der Gegend der beiden ersten Rippenknorpel rechts, ferner eine Drüsenanschwellung an der rechten Halsseite. Bei der Perkussion fand sich in der Höhe des Angulus Ludovici eine median gelegene, das Sternum überragende Dämpfung von zirka 14 ½ cm Breite. Bei der Radioskopie und Radiographie zeigte sich der Mittelschatten stark verbreitert, vom Rande desselben zieht ein intensiver strichförmiger Schattenstreifen nach aussen hin (interlobäre Schwiele). Der rechtsseitige Kontur des Mittelschattens ist zerfranst

und pulsiert nicht. Im rechten und linken Lungenfeld fleckige verschwommene Schattenherde, die zumeist mit dem Mittelschatten zusammenzuhängen scheinen. Die rechte Zwerchfellshälfte steht bedeutend höher als die linke. Quecksilberinunktionskur und Röntgenbehandlung (3 Bestrahlungsserien 11./II.—2./III 1905). Schon nach den ersten Bestrahlungen ging die Vorwölbung an der vorderen Thoraxwand zurück, das subjektive Befinden besserte sich bedeutend, der Kopfschmerz hörte auf, die Venenektasien flachten ab. Das Radiogramm ergab eine Verschmälerung des pathologischen Mittelschattens, die isolierten Schattenherde schmolzen zusammen, nur die intralobäre Schwiele blieb unverändert. Gegen Ende der Behandlung trat durch 5 Tage hindurch toxämisches Fieber auf. Die histologische Untersuchung einer im Mai 1905 exstirpierten kirschgrossen Drüse in der rechten Supraclaviculargegend ergab alveoläres Drüsensarkom. Fortdauerndes subjektives Wohlbefinden. Das Radiogramm (Mai 1905) ergibt eine weitere Verschmälerung des Mittelschattens. Eine Drüse in der rechten Supraclaviculargegend wurde durch 3 Sitzungen zum Schwinden gebracht. Nach späteren Nachrichten (November 1905, Januar 1906) ist der Patient völlig beschwerdefrei geblieben. Dr. zum Busch[325]) (London) konstatierte März 1906 das Andauern der Beschwerdefreiheit.

In diesem Falle von alveolärem Lymphdrüsensarkom des Mediastinums, dessen Diagnose durch die histologische Untersuchung der exstirpierten Halsdrüse erhärtet wurde, gelang es also, durch Radiotherapie die intrathorakalen Tumoren dauernd zum Schwinden zu bringen, die Druck- und Stauungssymptome zu beseitigen und den Patienten symptomatisch zu heilen. Seit mehr als einem Jahre nach Beendigung der Röntgenbehandlung sind die Mediastinaltumoren nicht recidiviert.

Aehnlich dem Kienböck'schen Falle ist die von Clopatt[58]) mitgeteilte Beobachtung. Auch hier handelte es sich um intrathorakale Tumoren bei einem 38jährigen Manne, der an Atemnot und Cyanose litt und eine Vorwölbung des Thorax über die obere Hälfte des Brustbeines zeigte. Unter Röntgenbehandlung verschmälerte sich der besonders links verbreiterte Mediastinalschatten, die subjektiven Beschwerden gingen zurück, der Zustand besserte sich auch bei 7monatlichem Aussetzen der Radiotherapie. Auch Bergonié[28]) erzielte einen günstigen Erfolg in einem Falle von ausgebreiteter Lymphosarkomatose mit Geschwülsten am Hals, in Axilla, Milztumor, grossen intrathorakalen Tumoren. Die Dyspnoe schwand, die Drüsen verkleinerten sich, die Tumoren des Mediastinums schmolzen grösstenteils ein, das Allgemeinbefinden besserte sich.

Varney[305]) hat unter 13 mit Röntgenstrahlen behandelten Sarkomfällen, 7 Osteosarkomen, 6 Lymphosarkomen, durchwegs schweren inoperablen Recidiven, 10 mal Verkleinerung des Tumors und

Stillung der Schmerzen erreicht; in 2 Fällen wurde die Behandlung vorzeitig abgebrochen, ein Fall erlag 4 Monate später einem akuten Recidiv.

Butler[47]) erzielte unter 4 Fällen einmal symptomatische Heilung, einmal bedeutende Besserung und 2 Misserfolge, Mc Master[188]) bei 5 inoperablen Sarkomen, deren Diagnose durch die histologische Untersuchung erhärtet wurde, völliges Schwinden der Tumoren.

5 Fälle von „lymphatischen Sarkomen" hat M. Cohn[59]) mit Röntgenstrahlen behandelt. Die Diagnose wurde auf Grund des Umstandes gestellt, dass eine längere Arsenkur erfolglos blieb und die Affektion einen progredienten Charakter zeigte, oder aber durch eine vorausgegangene Operation erhärtet. Von den 5 Fällen sind 2 seit 7 resp. 5 Monaten symptomenfrei, in beiden Fällen hatte es sich um rasche Recidive nach Operation gehandelt, bei 2 Patienten, die noch in Behandlung stehen, sind die Drüsen geschwunden, der 5. Patient ist nach vorübergehender bedeutender Besserung auf eigenes Verlangen aus der Behandlung entlassen worden. Von Interesse ist, dass bei diesen Patienten während der Behandlung ein leichter Milztumor auftrat, den Cohn als „vikariierenden", durch Aktivitätshypertrophie entstandenen Milztumor auffasst. Für den Ausfall der Leistung der exponierten und zur Degeneration gebrachten Lymphdrüsen trete die Milz vikariierend ein. Cohn stützt diese Annahme auf den Umstand, dass die Milzschwellung erst nach längerer Behandlung auftrat und bei den Patienten, bei denen die Radiotherapie längere Zeit ausgesetzt wurde, wieder zurückging.

In den vier von v. Elischer und Engel behandelten Fällen ist die Natur des Tumors nicht klar. Klinisch bestanden ziemlich uniforme Symptome: Cyanose, Dyspnoe, Oedeme der unteren Extremitäten, Dämpfung über dem Sternum. Im ersten Fall hielt die Besserung 1 Jahr an, in den zwei folgenden Fällen folgte bald Verschlimmerung, der vierte Fall verhielt sich völlig refraktär.

Völlig vereinzelt dürfte Kassabian[147]) mit der Behauptung stehen, dass das sarkomatöse Gewebe gegen Röntgenstrahlen resistenter sei als das carcinomatöse; er erhielt angeblich schlechtere Resultate bei Sarkomen als bei Carcinomen. Die Arbeit gestattet leider kein Urteil über den Umfang des Materials, das Kassabian zu Gebote stand.

Wenn man auf Grund der bisher mitgeteilten Fälle von mit Röntgenstrahlen behandelten Sarkomen, die sicher auf ungefähr 200 zu veranschlagen sind, die Wirkung der Methode betrachtet, so fällt vor allem wieder jene tonisierende Allgemeinwirkung auf,

deren wir schon bei der Carcinombehandlung Erwähnung getan haben. Es bessern sich das Allgemeinbefinden, Schlaf, Appetit, Kräftezustand, das Körpergewicht nimmt zu, die Zahl der roten Blutkörperchen und der Hämoglobingehalt steigen (wie besonders im Falle von Bergonié[28])). Die Besserung des Allgemeinbefindens tritt meist schon nach den ersten Bestrahlungen und selbst bei kachektischen Individuen ziemlich prompt ein. Eine Erklärung für diese Allgemeinwirkung wäre nach Kienböck darin gegeben, dass durch Hemmung des Sarkomwachstums die Bildung schädlicher Produkte und ihr Uebertritt ins Blut eingeschränkt werden. Die Hebung des Allgemeinbefindens macht den Eindruck einer Entgiftung (Holzknecht[135])). Umgekehrt kann die Röntgenbehandlung, namentlich bei schnellem Schwinden grosser Tumormassen, Störungen des Allgemeinbefindens in Form eines toxämischen Symptomenkomplexes hervorrufen (Kienböck Fall X, Fall von Coley-Skinner). v. Bramann[38]) erlebte bei einem 10jährigen Knaben mit Sarkom des Schädels nach 4maliger Bestrahlung schwere Intoxikationserscheinungen. Eine schädliche Wirkung der Radiotherapie auf sarkomkranke Patienten ist bisher völlig unbewiesen, wenn auch in manchen Fällen unter der Behandlung die Metastasenbildung und Kachexie weiterschreiten; die Affektion nimmt dann eben ihren Verlauf, ohne auf Röntgenstrahlen zu reagieren. Nach Kienböck „wäre es auch schwer zu verstehen, dass durch degenerative Schrumpfung des Neugebildes proliferationsfähige Geschwulstelemente in die Blutbahn gelangen.“

Die erwähnte passagere Vergrösserung, wie sie in den Fällen von M. Cohn beobachtet wurde, kann wohl nicht als erhebliche Störung des Allgemeinbefindens aufgefasst werden.

Die lokale Wirkung der Röntgenstrahlen besteht in Verkleinerung oder Schwund der Sarkome. Die Tumoren reagieren in sehr verschiedener Weise, manchmal schon auf eine Sitzung mit kleiner Dosis, manchmal erst auf eine Bestrahlungsserie mit Normaldosen, in selteneren Fällen ist die Wirkung auf den Tumor sehr unbedeutend oder bleibt gänzlich aus.

Weitere lokale Wirkungen sind die Ueberhäutungen bestehender Ulcerationen und die schmerzstillende Wirkung der Röntgenstrahlen, die mit grosser Regelmässigkeit und auch in solchen Fällen eintritt, in denen sich der Tumor nicht sichtbar verkleinert hat. Die analgesierende Wirkung beruht nach Kienböck sowohl auf der wenn auch geringen Schrumpfung des Tumors und Behebung der Kompressionserscheinungen als auch auf direkter Nervenwirkung,

da auch Neuralgien anderer Art durch die Radiotherapie günstig beeinflusst werden.

Mit den Tumoren werden auch die Kompressionserscheinungen beseitigt, Oedeme, Zirkulationsstörungen, Cyanose, Gefässektasien, Dyspnoe, Schluckstörungen, Bewegungsbehinderung von Extremitäten etc. Eine augenfällige Besserung derartiger Drucksymptome wurde in den erwähnten Fällen von Mediastinaltumoren (Kienböck X, Clopatt, Bergonié) sowie in den Beobachtungen von Rosenberger[287]), Bizard u. Weil[88]) konstatiert. In der III. Beobachtung von Kienböck kehrte mit der Abflachung des Nasen-Oberkiefertumors ·das Sehvermögen zum Teile wieder, die erblindet gewesene Patientin konnte ohne Führung gehen und die auseinandergedrängten Augen rückten wieder zusammen.

(Fortsetzung folgt.)

II. Referate.

A. Muskeln.

Beiträge zur Kenntnis der kongenitalen Muskeldefekte. Von Steche-München. Deutsche Zeitschrift f. Nervenheilkunde, Bd. XXVIII., 2.—4. Heft.

An der Hand mehrerer sehr sorgfältig untersuchter Fälle und einer eingehenden Würdigung der Literatur sucht Verf. nachzuweisen, dass wir in den am häufigsten vorkommenden Defekten der Brust- und Schultermuskulatur einen wohlcharakterisierten einheitlichen Typus vor uns haben.

Diese Entwicklungsstörung ist charakterisiert durch Muskeldefekte, meist die Pectorales allein mit Ausschluss der Portio clavicularis betreffend, seltener mit anderen Muskeldefekten kombiniert.

Als häufige Begleitmissbildungen kommen in Betracht Skelettanomalien (Defekte der Brustwand, bes. des Sternums und der Rippen, Hyperplasie des Schultergürtels und des Armskeletts, Missbildung der Hand), Flughaut- und Schwimmhautbildung an der Hand und Entwicklungsstörungen der Haut, inkl. Mamma und Mammilla. Ausserdem ist für diese Defekte charakteristisch, dass sie einseitig sind und nicht vererbt werden.

v. Rad (Nürnberg).

Ueber angeborene Brustmuskeldefekte. Von W. Wendel. Mitteilungen aus den Grenzgebieten der Medizin und Chirurgie, Bd. XIV., 4. Heft.

Verfasser reiht den in der Literatur mitgeteilten 171 Fällen von angeborenen Brustmuskeldefekten einen neuen Fall eigener Beobachtung an. Die Missbildung ist doppelseitig, trotzdem ist der Pat. schwerer

Arbeiter und zeigt nur bei ganz bestimmten Bewegungsarten schnellere Ermüdung. Die Aetiologie ist, wie in allen derartigen Fällen, noch dunkel und es ist unentschieden, ob obige Anomalie durch eine angeborene Keimanlage zu perversem Wachstum, einen intrauterin abgelaufenen dystrophischen Prozess oder andere Umstände hervorgerufen wird.

Victor Bunzl (Wien).

Ein Fall von Defekten in der Schultergürtelmuskulatur und ihre Kompensation. Von Capelle-München. Deutsche Zeitschr. f. Nervenheilkunde, Bd. XXVIII., 3.—4. Heft.

Hier wird von anatomischer Seite nachgewiesen, wie für fehlende Muskeln durch andere ursprünglich nicht für diesen Zweck angelegte Muskeln ein vollkommen ausreichender, wenn auch graduell in seinen Leistungen schwächerer Ersatz geschafft wird, „ein Beispiel mehr für die reichlichen Reserven, die von Natur aus für alle Einrichtungen im physiologischen Haushalt getroffen sind“. v. Rad (Nürnberg).

Hochgradige Kontrakturen und Skelettatrophie bei Dystrophia musculorum progressiva. Von Schlippe. Deutsche Zeitschr. f. Nervenhlkde., Bd. XXX., 1. u. 2. Heft.

Bei zwei männlichen Mitgliedern der gleichen Familie entwickelte sich genau in dem gleichen jugendlichen Alter und in derselben Weise eine Dystrophia muscularis progressiva mit Pseudohypertrophie. Es fanden sich ausser den sonst bereits beobachteten Kontrakturen in den Fuss-, Knie-, Hüft- und Ellenbogengelenken auch Kontrakturen in den Handgelenken und der Wirbelsäule. Weiterhin bestand eine hochgradige Atrophie des ganzen Skeletts, welche Verf. auf eine trophische Störung zurückführt, die gleichmässig das Muskel- und Knochensystem ergriffen haben soll. v. Rad (Nürnberg).

La myosite ossifiante progressive ou maladie de Munchmeyer. Von Péhu et R. Horand. Gazette des Hôpitaux 1905, Nr. 140.

Aus der Seltenheit hierher gehöriger Beobachtungen in Frankreich schöpfen die Autoren die Berechtigung einer zusammenfassenden Darstellung der genannten Krankheit, die insbesondere in den der Pathogenese und Differentialdiagnose gewidmeten Abschnitten lesenswert und durch ein ausführliches Literaturverzeichnis bemerkenswert ist.

A. Götzl (Wien).

Zur Pathologie und Aetiologie des Malum Dupuytren. Von G. Buch. Deutsches Archiv für klin. Medizin, Bd. LXXXV., 1.—2. Heft.

An der Hand einer grossen Anzahl von einschlägigen Fällen, die Verf. aus allen Berufszweigen, hauptsächlich Gensdarmen, gesammelt hat, bespricht er eingehend dieses in seiner Aetiologie so dunkle Leiden. Wenn auch nicht wesentlich Neues gebracht wird, so sind doch die Beobachtungen an ganz frischen, eben beginnenden Dupuytren'schen Kontrakturen recht interessant, um so mehr, als dieses Leiden, durch seinen ganzen Verlauf ziemlich schmerzlos, gewöhnlich relativ spät bemerkt und behandelt wird. Die Kontraktur wird zumeist an der oberen Hohlhandlinie bemerkt (Linea mensalis), wo diese den Metacarpus quartus über-

schreitet. Zunächst zeigen sich dicht oberhalb und unterhalb der Linie kleine halbmondförmige, rosig gefärbte, weiche Anschwellungen, zusammen eine annähernd kreisrunde Platte bildend, die spontan nicht, wohl aber mitunter auf Druck etwas schmerzhaft ist. Allmählich verlieren sich die zarte Rötung, die Druckempfindlichkeit, die Weichheit. Die Stelle wird eher blässer als die umgebende Haut und nicht selten dadurch taschenförmig vertieft, dass die obere Hälfte unter die untere, welche dadurch häufig einen scharfen konkaven Rand bekommt, eingezogen wird. Es bilden sich weiterhin für Gesicht und Gefühl nachweisbare Stränge, welche in der Richtung auf den Carpus zu verlaufen; das distale Köpfchen des 4. Mittelhandknochens tritt hervor; der 4., später auch der 5. Finger werden im basalen Gelenk gegen die Hohlhand gebeugt und endlich mehr weniger gegen dieselbe eingezogen.

Raubitschek (Wien).

Zur kausalen Thiosinaminbehandlung des Malum Dupuytren. Von S. Jellinek. Wiener klin. Wochenschr., 1906, No. 28.

Das Thiosinamin wurde von Hebra im Jahre 1892 in die Therapie eingeführt und von L. Teleky auf Grund der von ihm erzielten Heilerfolge für geeignete Fälle empfohlen. Verf. hat das Mittel bei einem 64jähr. Maschinisten in Anwendung gebracht, welcher neben der wahrscheinlich durch chronisches Trauma hervorgerufenen Dupuytren'schen Kontraktur an Atheromatose der Gefässe und etwas Lungenemphysem litt, aber sonst keinerlei nervöse oder konstitutionelle Krankheitserscheinungen darbot. Das Malum Dupuytren (Palmarfascienkontraktur) war beiderseitig, es wurde aber nur die stärker befallene linke Hand lokal behandelt. Es wurden in kleineren, später in grösseren Intervallen Injektionen von 2—5 Teilstrichen einer Pravaz'schen Spritze einer 15 % alkoholischen Thiosinaminlösung direkt in die verhärteten Knoten und Stränge der kranken Palmarfascie unter Chloräthyl- oder Cocainanästhesie appliziert, in den Zwischenzeiten wurde die Palma mit 10 % Thiosinaminpflastermull verbunden. Eine andere Therapie wurde nicht angewendet. Die fast ein Jahr dauernde Behandlung führte zu einem vollen Erfolg, die Knoten und Stränge verschwanden fast ganz und die Finger konnten vollkommen gestreckt werden.

Fr. Hajda (Wien).

Ueber einen Fall von Tendofasciitis calcarea rheumatica. Von M. Neuwirth. Mitteilungen aus den Grenzgebieten der Medizin und Chirurgie, Bd. XVI., 1. Heft.

Verf. beschreibt eines jener seltenen Krankheitsbilder, die im wesentlichen aus einer multiplen Kalkeinlagerung in und unter die Haut sowie in die Bandapparate bestehen. Es handelt sich um eine früher gesunde Frau, welche nach einer heftigen Erkältung plötzlich unter Fieber, Schweissausbruch und allgemeinen Gelenkschmerzen erkrankt, wobei namentlich die Hand und später die Fuss- und Kniegelenke in Mitleidenschaft gezogen sind. Hände und Füsse stark geschwollen. Nach Ablauf der Schwellung merkt Patientin das Vorhandensein von griesigen Körperchen (Kalkkonkrementen) in und unter der Haut, die anfangs derb, elastisch und etwas empfindlich, allmählich aber steinhart und indolent werden. Unter Jucken und Brennen sowie allgemeinen Ge-

lenkschmerzen treten wiederholt neue Nachschübe auf. Als Folgen finden sich neben den Kalkeinlagerungen ein Vitium cordis sowie hochgradige Abmagerung und Anämie. Besserung nach 2 $^1/_2$ jähriger Bettlägerigkeit. Gravidität und Wochenbett waren ohne Einfluss auf die Erkrankung. Pathologisch-anatomisch handelt es sich hier um multiple, teils kristallinische teils amorphe Einlagerungen von kohlensaurem und phosphorsaurem Kalk zwischen straffes Bindegewebe, welches, in den zentralen Partien völlig degeneriert und strukturlos geworden, in den mehr peripherwärts gelegenen Teilen noch in seinen Elementen erkennbar ist. Die einschlägige Literatur wird eingehend berücksichtigt und die Differentialdiagnose besonders mit Gicht genau besprochen.

Therapeutisch hat sich Salicylsäure bewährt.

H. Raubitschek (Wien).

B. Herz, Pericardium.

The treatment of cardiac dilatation. Von W. Black Jones. Lancet 3. XI. 1906.

1. Fall. Ein 50 Jahre alter Mann litt an Schwindelanfällen, Herzklopfen, Schlaflosigkeit, doch ohne Dyspnoe. Das Herz war dilatiert, Spitzenstoss ausserhalb der Mammillarlinie; Puls regulär, Spannung erhöht. Abdomen war ausgedehnt, es bestand Obstipation. Es wurden Mineralwässer, Bäder und Massage verordnet. Daneben Diät und Gehübungen auf steigendem Terrain. Nach 1 Monate fühlt sich Pat. völlig wohl, der Spitzenstoss war innerhalb der Mammillarlinie.

2. Fall. Ein 15 Jahre alter Jüngling litt an Dyspnoe und Herzbeschwerden im Anschluss an eine Influenza. Das Herz fand sich dilatiert, der Spitzenstoss in der Mammillarlinie. Vorher hatte er geringe Mengen Albumen im Harn, welche derzeit nicht nachgewiesen wurden. Die Behandlung war dieselbe wie in Fall 1, jedoch ohne Massage; nach 3 Wochen waren sämtliche Erscheinungen geschwunden.

Herrnstadt (Wien).

Remarks on certain points in tricuspid obstruction. Von D. H. Croom. The Edinbourgh Medical Journal, Sept. 1905.

Mitteilung eines Falles von Tricuspidalstenose und Insufficienz, kompliziert mit ähnlichen Veränderungen an der Mitralis. Auffallenderweise zeigt die Kurve des Leberpulses nicht, wie es bei einer markanten Stenose zu erwarten wäre und von Mackenzie als diagnostisches Zeichen angegeben wird, die Vorhofskontraktion, sondern die des Ventrikels an, was vielleicht der daneben bestehenden Insufficienz zuzuschreiben ist. Interessant ist im vorliegenden Fall der Einfluss der Therapie auf den Blutbefund. Die Zahl der roten Blutkörperchen sank nach 2 tägiger Verabreichung von Digitalis von 8 800 000 auf 5 500 000, und stieg nach dem Aussetzen der Therapie wieder zur früheren Höhe. Sauerstoffbehandlung bewirkte noch niedrigere Werte und erzielte eine stärkere Reduktion der Cyanose. Die Autopsie, deren Befund mitgeteilt und durch 2 sehr gelungene Photographien ergänzt wird, betätigte die klinische Diagnose.

Victor Bunzl (Wien).

The treatment of malignant endocarditis by the rectal administration of antistreptococcic serum; recovery in two cases. Von Nathan Raw. Lancet 21. IV. 1906.

Schon im Jahre 1897 wurden 2 Fälle von Behandlung der Endocarditis mit dem Antistreptokokken-Serum veröffentlicht; in den letzten 5 Jahren verwendete Verf. dasselbe in über 200 Fällen von septischer Infektion verschiedener Art und kommt zum Schlusse, dass es bei reinen Streptokokken-Infektionen von grossem Werte sei; da die gewöhnliche Art der subkutanen Injektion sehr schmerzhaft ist, so wurde die Darreichung per rectum versucht. Die Methode ist folgende: Nach gründlicher Reinigung des Rectums wird morgens und abends oder auch öfter eine Mischung von 20 cm^3 Serum mit 40 cm^3 physiologischer Kochsalzlösung, welche eine Temperatur von 100^0 F besitzt, injiziert; diese geringe Menge wird vom Pat. leicht behalten und sehr rasch resorbiert. Autor verwendet das polyvalente Serum von Dr. Dowson, welches im Laboratorium von Burroughs, Wellcome u. Co. hergestellt wird. Nach der Injektion lässt sich in der Regel ein Temperaturabfall beobachten, sowie eine Besserung des Pulses; in 3 beschriebenen Fällen war die Menge der injizierten Flüssigkeit 200 cm^3, 560 cm^3 und 580 cm^3.

Herrnstadt (Wien).

L'anesthésie générale chez les cardiaques. Von Rénon. Arch. gén. de médec. 1905 No. 10.

Unter Berücksichtigung von 4 eigenen Fällen (1 Exitus), bei denen chirurgische Eingriffe notwendig wurden, gelangt Verf. zum Schlusse, dass Chloroformnarkose bei allen Klappenaffektionen, bei Aorteninsufficienz, kompensierter Mitralinsufficienz, bei Angina pectoris (Coronarsklerose) ohne Oedeme und Dyspnoe indiziert, bei den akuten Endocarditiden, Hyperämie und Oedem der Lungen dagegen kontraindiziert ist. Selbstverständlich muss ein tadelloses Chloroform verwendet werden.

R. Paschkis (Wien).

Sulla tecnica da seguire negli interventi chirurgici per ferite del cuore e su di un nuovo processo di toracotomia. Von Spangaro. La clinica chirurgica 1906, No. 3.

Die Unzulänglichkeit der verschiedenen bisherigen Operationsmethoden findet Sp. teils in dem zwischen Kräftezustand des Kranken und Grösse des Eingriffes bestehenden Missverhältnisse, teils in der Unsicherheit der Lebensfähigkeit des Lappens, teils in der mangelnden Zweckdienlichkeit (leichteste Orientierung über den Sitz der Herzwunde) begründet. Er hat sich deshalb nach gründlichen Tierversuchen und Leichenexperimenten schon zu wiederholten Malen von den bisherigen Schnittführungen emanzipiert und einen etwas über dem Sternalansatz der 5. Rippe beginnenden und in der vorderen Axillarlinie etwa 1—2 cm höher endigenden halbkreisförmigen Bogenschnitt angewendet, der bei fortschreitender Vertiefung, wobei man sich an die tiefer gelegene Rippe zu halten hat, einen trefflichen Ueberblick gewährt. Sollte der angegebene Schnitt nicht genügen, so lässt er sich leicht in andere Schnittführungen (Lastaria, Ninni, Fontan) umwandeln. Ferner hält der Verf. die Durchführung eines Fadens an der Herzspitze zur besseren Orientierung und Herznaht für vorteilhafter als das Angreifen des Herzens mit der Hand oder der

Pincette. Schliesslich hält er die U-förmige Naht für die sicherste und rät zur separierten Drainage der Pleura und des Pericards.

A. Götzl (Wien).

Intervento per ferita del ventricolo destro del cuore e lesioni intestinali. Von Abele Musumeci. La clinica chirurgica 1905, No. 7.

Ein Fall von Stichverletzung des rechten Ventrikels, des Ileums und des Netzes. Alle Verletzungen wurden durch Naht geschlossen. Tod 14 Stunden nach der Operation. Bei der Obduktion wird gefunden, dass alle Nähte exakt gehalten haben. Als Todesursache werden beginnende serofibrinöse Peritonitis und akute Anämie angegeben.

A. Götzl (Wien).

Plaie pénétrante du ventricule gauche par une balle de revolver de petit calibre. Von Picqué. Bull. et mém. de la Soc. de chir. de Paris, Oktober 1905.

Suicid, ein Schuss im 5. Intercostalraum neben dem Sternum. Kein Zeichen eines Pleuralergusses, keine Dyspnoe, keine Hämoptoe, keine Veränderung des Pulses. Röntgenbild: Die Kugel findet sich im Zentrum des Herzschattens. Im Spital Befinden sehr gut. Operation: Hautlappen mit innerer Basis, Resektion der 4., 5., 6. Rippe. Man findet eine Wunde im Pericard; in diesem reichlich Coagula; eine Wunde an der Basis des linken Ventrikels; Herzohr quer durchbohrt. Keine Ausschussöffnung am Herzen, aus der Herzwunde kein Blut kommend; die Kugel sitzt daher in der Wand. Drainage des Pericards, Heilung.

R. Paschkis (Wien).

Plaie pénétrante du ventricule gauche. Von Picqué. Bull. et mém. de la Soc. de chir. de Paris, Oktober 1905.

$^1/_2$ Stunde vor Spitalseintritt Messerstich, 1 Querfinger außerhalb der linken Mammilla. Allgemeine Cyanose, Puls klein, schlecht, nicht arhythmisch; Herzdämpfung verbreitert, Töne kaum hörbar; keine Hämoptoe, keine Blutung aus der Wunde. Operation: Resektion der 3., 4., 5. Rippe, 7—8 cm vom Sternum entfernt. Man findet eine Verletzung der Pleura und der Lunge; reichliche Blutung. Das Pericard zeigt ebenfalls eine Oeffnung, aus der bei jedem Herzstoss Blut spritzt. Im Pericard 300 g Blut. Nach Entleerung desselben sieht man eine 5—6 cm von der Herzspitze entfernte penetrierende Wunde im linken Ventrikel. Herz, Pericard, Lunge werden genäht, der Lappen wieder fixiert. Nachher Seruminjektion, Kampfer; Wohlbefinden. Einige Tage später Pleuraexsudat, 600 g Blut. Geringe Eiterung, dann Heilung. Nach 15 Tagen geheilt entlassen. 4 Monate später keine Geräusche am Herzen, keine Residuen des Hämothorax. Zu bemerken ist, dass der Pat. beim Eintritt ins Spital halb benommen war und anfangs kaum Chloroform brauchte, aber nach Entleerung des Pericards zu excitieren begann und der Narkotiseur jetzt viel Chloroform geben musste.

R. Paschkis (Wien).

Plaie du coeur; plaie pénétrante du ventricule gauche; suture; guérison. Von Quénu. Bull. et mém. de la Soc. de chir. de Paris. Sitzung vom 14. III. 1906.

Suicidversuch einer 29 jährigen Frau. Stich mit einem 10 cm langen Küchenmesser am inneren Ende des 3. Intercostalraumes, $1^1/_2$ cm

lang. 2^h nach der Verletzung: Bewusstsein wieder vorhanden; Pat. antwortet präcis, hat keine Atembeschwerden; ist sehr blass. Puls nur am Herz hörbar und fühlbar, 120; Töne dumpf, leise, regelmässig. Axillartemperatur 34,8, Vaginaltemperatur 37,2. Herzdämpfung verbreitert, Atmung verlangsamt. 10′ später plötzlich Verschlechterung; Respiration schwach, Synkope.

Sofortige Operation in leichter Narkose. Lappenschnitt mit äusserer Basis. Resektion des 3., 4., 5. Rippenknorpels; Pleura eröffnet, wenig Blut darin. Pericard ausgedehnt, in demselben eine Wunde, reichlichst Blut. An der Vorderfläche des linken Ventrikels an seiner oberen Partie eine Wunde, aus der rotes Blut kommt. In dem Moment wird Pat. blau, die Pupillen weit, Atmungsstillstand; keine Herzbewegungen. Zungentraktionen, unterdessen Herznaht. Darauf beginnt das Herz sofort wieder sich zu kontrahieren, die Atmung beginnt, Pat. bekommt Farbe und macht Abwehrbewegungen. Naht der Pericardwunde, Naht der Rippenknorpel und der Wunde ohne Drainage. Dauer der Operation 25 Minuten. Nachher Puls 60, nach $^1/_2{}^h$ 115, etwas Dyspnoe. An den folgenden Tagen Temperatur fast normal, Puls um 120, Respiration zwischen 30 und 40; mehrmals Dyspnoe, öfter Punktionen mit Potain'schem Apparat; Wunde tadellos geheilt. Nach 12 Tagen geht Pat. auf eigenes Verlangen nach Hause. Die Weiterbeobachtung ergab: Erhöhung der Pulsfrequenz. Keine Geräusche. Ueber der linken Lunge abgeschwächtes Vesiculäratmen, leichte Dämpfung.

Zugleich berichtet Vortr. über einen Fall von Savariaud, der nach von seiten des Herzens tadellosem Verlauf nach 14 Tagen starb: man fand eiterige Pericarditis (die keine Symptome intra vitam machte), trotzdem Heilung der Herzwunde, Pyopneumothorax sin.; eiterige Bronchopneumonien. Dieser Fall ging zweifellos an der Pulmonalaffektion trotz Drainage der linken Pleurahöhle seit dem 6. Tage nach der Verletzung zugrunde. In den meisten Fällen ist die Lungenaffektion sekundär und die Ursache des Todes. Die Nahtblutungen (nicht aus dem Herzen) in die Pleura bilden die primäre, die Infektion der Pleura die sekundäre Gefahr.

Das Zustandekommen der Pleuralaffektion hängt sicher nur zum Teil mit der Unreinheit des Instruments, mit der mangelhaften Reinigung des Operationsterrains bei der grossen Eile zusammen. Aber die Hauptursachen sind die Lungenatelektase, die Hauptaufgabe, die Gefahren der Pleuraeröffnung zu vermeiden. In der Mehrzahl der Fälle ist die Pleuraeröffnung nicht zu umgehen; jedoch ist es möglich, die Lungenretraktion zu verhindern, sei es mit Ueberdruckapparaten (Seidel), sei es mit Unterdruck (Sauerbruch'sches Zimmer). Die Zukunft der Herzchirurgie basiert auf den Methoden, die Lungenfunktion während und nach der Operation intakt zu erhalten.

R. Paschkis (Wien).

Un caso di guarigione di sutura al cuore. Von Giuliano. Gazzetta degli ospedali 1905, No. 31.

Ein 18jähriger Lastträger wird mit zwei Stichwunden auf die chirurgische Klinik von Catania gebracht, die eine am rechten Oberschenkel, die andere im dritten linken Intercostalraum in der Mammillarlinie; es bestehen dabei alle Zeichen einer akuten Anämie mit starker

Dyspnoe, Cyanose und heftige Schmerzen beim Atmen; die Herztöne sind leise und dumpf, daneben ein eigentümliches Geräusch hörbar, der Puls kaum tastbar. Es wird mit Resektion der 3. und 4. Rippe ein Hautmuskelknochenlappen gebildet, der Hautschnitt wird 1 cm vom linken Sternalrand entfernt geführt; es findet sich eine Wunde im Pericard, aus der ein dünner Blutstrahl fliesst; der Operateur geht mit der linken Hand ein, zieht das Herz mit dem Pericard vor; die Pericardwunde wird erweitert, es zeigt sich eine Verletzung am freien Saume des linken Herzohres und eines Zweiges der Vena coronaria; durch fünf Nadeln wird die Herzwunde geschlossen, die Blutung steht völlig; die Pericardial- und Pleurahöhle werden gereinigt, der Lappen reponiert, ein steriler Gazestreifen eingelegt, die Wunde im übrigen geschlossen. — Drei Stunden später ist der Puls des Patienten schon viel kräftiger, dabei besteht etwas Fieber; in den nächsten Tagen zeigen sich leichte Reizerscheinungen seitens der Pleura, wenig Husten. — Besserung aller Symptome im Laufe der nächsten Woche, am 10. Tage werden die Nähte entfernt, am 18. Tage kann Pat. sich im Bette schon bewegen; die pleuritischen Erscheinungen dauern unter leichten Fiebersteigerungen gegen 6 Wochen an; am Herzen reine, etwas dumpfe Töne, der Spitzenstoss im 4. Interkostalraum deutlich zu tasten; am 72. Tage verlässt Pat. geheilt die Klinik und ist ein Jahr später noch völlig gesund, auch zu schweren Arbeiten vollkommen tauglich. H. Fr. Grünwald (Wien).

Deux cas de suture du coeur. Von Camus. Un cas de suture avec massage du coeur. Von Lenormant. Bull. et mém. de la Soc. de chir. Rapport von Rochard, Sitzung vom 11. VII. 1906.

Fall 1. Stichverletzung: 2 cm lange Wunde im 4. Intercostalraum l. 1 Querfinger breit vom Sternalrand. Wunde der l. Pleura, des Pericards, des r. Ventrikels. Herznaht; Naht des Pericards mit Drainage, Naht der Pleura mit Drainage. Exitus 22 Stunden post op. Obduktion. Nähte haben gehalten; doppelseitige Pneumonie.

Fall 2. Stichverletzung: 2 cm lange Wunde im 3. l. Intercostalraum zwischen Mammilla und Sternum. Wunde der l. Pleura und Lunge, des Pericards und des Herzens (l. Herzohr und r. Ventrikel). Exitus bei der letzten Herznaht.

Fall 3. 4 Revolverschüsse; 3 in den Mund ohne schwere Verletzung, 1 in die Herzgegend zwischen 5. u. 6. Rippe, nahe dem Sternalrand. Wunde des Herzens am unteren Pol des r. Ventrikels, nahe der Spitze. Naht der Wunde. Pat. ist moribund, keine Atmung, keine Herzkontraktion; Pupillen maximal weit. Rasche Naht des Pericards, dann direkte Herzmassage, rhythmisches Ziehen der Zunge; Aether, Coffein. Nach 10 Min. eine ganz leichte Herzkontraktion, dann wieder eine, schliesslich rhythmische Herzschläge; dabei noch immer Atmungsstillstand; Pupillen wieder eng; Beendigung der Operation, dann künstliche Atmung. $^3/_4$ Stunde nach Aussetzen von Herz- und Lungenfunktion arbeiten beide wieder normal. Einige Stunden nachher Exitus. Herznähte intakt. Perforation von Zwerchfell, Leber, Magen, Dünndarm durch dieselbe Kugel.

Bezüglich der Drainage erwähnt R., dass vor der Operation das Herz gefährlich sei, nachher aber die Pleura bzw. deren Infektion. Die Drainage der Pleura nun erleichtert die Infektion. Es ist daher rätlich,

gerade bei diesen Eingriffen besonders auf Asepsis zu achten, was ja durch die notwendige Eile und Beschleunigung sicher erschwert ist.

Schliesslich bespricht R. die Technik und Erfolge der Herzmassage, die, lange Zeit fortgesetzt, zum Ziele führen kann und auch im 2. referierten Falle hätte angewendet werden sollen.

R. Paschkis (Wien).

Le massage du coeur chez l'homme, en particulier dans la syncope chloroformique. Von Lenormant. Revue de Chirurgie 1906, H. 3.

Verf. bespricht die Experimente über Herzmassage an Tieren und berichtet über alle bisher publizierten Fälle; es sind, inklusive der Eigenbeobachtung, 20 Fälle, davon war die Massage in 17 Fällen ohne Erfolg, 4 mal trat Heilung ein, 4 mal arbeitete das Herz stundenlang. Die Methoden sind: die sternocostale (16 Fälle, 12 ohne, 3 mit vorübergehendem, 1 mit Dauererfolg); die abdominale transdiaphragmatische (3 Fälle ohne Erfolg); die abdominale subdiaphragmatische (5 Fälle, 3 mit Dauer-, 1 mit vorübergehendem, 1 ohne Erfolg). Die beiden ersten sind zu eingreifende Methoden; Verf. empfiehlt daher die letztgenannte. Gleichzeitig muss natürlich künstliche Atmung gemacht werden. Die direkte elektrische Reizung des Herzens ist gefährlich. Je früher nach dem Aufhören der Herzarbeit die Massage begonnen wird, desto mehr Aussicht auf Erfolg hat sie; die Massage muss so wie die künstliche Atmung längere Zeit fortgesetzt werden. R. Paschkis (Wien).

Massage du coeur. Von Mauclaire. Bull. et mém. de la Soc. de chir. de Paris. Séance du 18. VII. 1906.

Mauclaire bespricht die Methoden der Herzmassage und empfiehlt nach Erfahrungen an Tierexperimenten beim Versagen anderer Methoden zur Wiederbelebung des Herzens intravasculäre und intracardiale Injektionen von isotonischer Kochsalzlösung, Adrenalin usw.

Tuffier hat in einem Fall keinen Erfolg von Injektionen gesehen; er hält letztere, in die Carotiden gemacht, für gerechtfertigt.

R. Paschkis (Wien).

Report of a case of hemorrhagic pericarditis: aspiration; recovery. Von F. Bryant. Boston Med. and Surg. Journ. 1905, No. 18.

Bei einer 38 jährigen Frau bestanden heftige Schmerzen über der linken Scapula. Temperatur 39,4, Puls 130. Ueber der Scapula Dämpfung und Reibegeräusch. Herpes labialis. Verbreiterung der Dämpfung, Bronchialatmen. Galopprhythmus des Herzens. Diagnose: Pleuropneumonie, Flüssigkeit in der linken Pleurahöhle. Nach einer Woche Coma, Dyspnoe, unwillkürliche Entleerungen, Puls 150, Temperatur 38,2. Ueber dem Herzen eine dreieckige Dämpfung, bis zur rechten Mammilla und zweiten Rippe reichend. Lautes Plätschergeräusch bei jedem Herzschlag. Punktion 3 $^1/_2$ cm links vom Sternum, Aspiration von $^1/_2$ Liter klaren Blutes. Die Dämpfung, das Plätschergeräusch sowie der Galopprhythmus verschwanden. Nach der Operation betrug die Temperatur 40°, die Pulszahl 140. In den folgenden Tagen sank die letztere bis auf 42. Vollständige Heilung.

Die Bradycardie ist bei akuten infektiösen Prozessen nichts Ungewöhnliches. Osler fand unter 100 Pleuropneumonien 5 seröse Peri-

carditiden. Hämorrhagische Pericarditis wurde jedoch meist nur bei Tuberkulose, Carcinom oder schweren hämorrhagischen Formen der akuten Infektionskrankheiten gefunden. Einige wenige, in anderen Kombinationen bekannt gewordene Fälle beweisen, dass die hämorrhagische Pericarditis nicht immer tödlich verlaufen muss. Die Blutansammlung trat in dem obigen Falle sehr rapid auf. Der Verf. glaubt, dies so erklären zu können, dass bei der Reibung der entzündlich veränderten Blätter des Pericards ein Gefäss eröffnet wurde. In der Literatur sind 12 geheilte Fälle von hämorrhagischer Pericarditis verzeichnet, während die Paracentese des Pericards fast 100 mal ausgeführt wurde. Diese 12 Fälle liefern den Beweis, dass auch andere Organismen als Tuberkelbazillen hämorrhagische Ergüsse hervorrufen können. In einem derselben wurden Pneumokokken gefunden, der vorliegende Fall wurde diesbezüglich nicht untersucht. Der Verf. stimmt der 1879 von Roberts geäusserten Ansicht bei, dass die Paracentese bei exsudativer Pericarditis in dem Stadium, wo die interne Medikation versagt, ein gerechtfertigter, ja ebenso notwendiger Eingriff ist wie die rechtzeitige Anlegung der Geburtszange bei Gefährdung des kindlichen Lebens. Karl Fluss (Wien).

Om den kirurgiska behandlingen af den exsudativa, cike variga hjärtsäcksinflammationen. Von S. Sjövall. Hygiea. Neue Folge, Jahrg. 5, Maj, S. 464.

Auf Grund zweier bei 16 jährigen Pat. mittels der Ollier'schen Methode (Resektion des 5. Rippenknorpels und Eröffnung des Herzbeutels) mit gutem Resultate operierter Fälle von exsudativer Pericarditis meint Verf., dass man in jedem Falle von exsudativer, nicht eiteriger Pericarditis, wo das Exsudat auf Grund seiner Grösse die Herzbewegungen zu hindern droht, dasselbe operativ entfernen soll, und 2. dass die hierfür in Frage kommende Operation die Ollier'sche, nicht die Pericardocentese, ist. Die Operation soll unter Narkose, nicht unter lokaler Anästhesie gemacht werden. Köster (Gothenburg).

Die chronische adhäsive Mediastinopericarditis und ihre Behandlung durch Cardiolyse. Von Danielsen. v. Bruns' Beitr. z. klin. Chir. 1906, LI, 1.

Den 9 veröffentlichten Fällen, die wegen adhäsiver Mediastino-Pericarditis operiert wurden, fügt D. einen neuen hinzu. Es handelte sich um einen 20 jährigen Mann; früher Lungen- und Magenkatarrh und Gelenkrheumatismus, jetzt leichter Icterus, deutliche Cyanose; diastolischer Venencollaps am Hals; systolische Einziehung und starkes diastolisches Vorwärtsschleudern der Thoraxwand über dem Herzen, mangelnde Verschieblichkeit des Herzens bei Lagewechsel; kleiner, irregulärer beschleunigter Puls; starker Ascites, Lebervergrösserung. Zur Behebung der Beschwerden wurde die linke 4.—6. Rippe über dem Herzen mit dem Knorpelansatz bis in die vordere Axillarlinie reseziert. Der Erfolg war sehr gut: Die subjektiven Beschwerden schwanden, die Herztätigkeit wurde gut, die Stauungserscheinungen schwanden. Die einfache Obliteration des Herzbeutels bleibt gewöhnlich ohne Einfluss auf die Herztätigkeit, aber die Mediastino-Pericarditis oder Pericarditis externa führt zu Verwachsungen zwischen Pericard, vorderer Brustwand, Wirbelsäule, Pleura, Zwerchfell und grossen Gefässen und dadurch zu den schwersten

Störungen. Diagnostisch wichtig sind das Fehlen der respiratorischen Lungenverschiebung über dem Herzen, die mangelhafte Verschieblichkeit des Herzens bei Lagewechsel, die systolische Einziehung der Herzspitzengegend, der diastolische Halsvenencollaps, der Pulsus paradoxus (den Sahli nicht für diagnostisch verwertbar hält). Der Herzmuskel erkrankt gewöhnlich auch und dies zeigt sich in Irregularitas cordis, Stauungserkrankung der Leber, Milz, Niere, Lunge und in Oedemen. Die Diagnose kann durch das Röntgenbild unterstützt werden; es zeigt bandartige Ausfüllung eines oder beider Zwerchfellwinkel, deutliche Zackenbildung der Herzschattenumrisse, gleichsam verwischte, undeutlich flatternde Herzpulsation, verringerte Bewegung des Zwerchfells. Therapeutisch kommt nur die Cardiolyse, die Resektion der das Herz bedeckenden Rippen, in Betracht, da die von Beck vorgeschlagene Ausschälung des Herzens und der Leber aus ihrer Bindegewebskapsel zu eingreifend ist. Man soll nur operieren, wenn der Herzmuskel auch wirklich noch leistungsfähig ist. Das Periost muss sorgfältig mitentfernt werden.

Klink (Berlin).

Paracentesis of the pericardium. Von George Dock. Brit. Med. Journ. 20. X. 1906.

Drei Gründe sind es vornehmlich, welche operative Eingriffe am Pericard selten machen: 1. Der Verdacht auf Pericarditis ist ziemlich selten, 2. die Furcht der Gefahren bei pericarditischen Eingriffen, 3. die ungenügende Kenntnis des Vorteiles der Operation. Selbst in jenen Fällen, wo Pericarditis diagnostiziert ist, kann der Charakter des Prozesses nur durch direkte Untersuchungen des Inhaltes des pericarditischen Sackes diagnostiziert werden; er kann sich um seröses, eiteriges oder hämorrhagisches Exsudat handeln und selbst bei reichlichem Eiter mit virulenten Bakterien können Fieber oder andere objektive Symptome völlig fehlen. Dasselbe gilt für die Behandlung. Andererseits ist die operative Behandlung nicht immer nötig, namentlich bei rheumatischen Affektionen. Für die Operation gelten folgende Indikationen: 1. Das Fehlen einer definitiven, allgemeinen Diagnose. 2. Diagnose des Charakters und der Ursache des Exsudates. 3. Entfernung des Exsudates. 4. Vitale Indikation wegen Cyanose und Dyspnoe. In Fällen von reichlichem Exsudate sinkt das Herz nicht immer zurück, sondern schwimmt auf der Flüssigkeit nahe der Brustwand (Heiking) und die Elastizität der grossen Gefässe ist es, welche diese Lage unterstützt. Deshalb sind Punktionen, welche in der Mitte des Pericards gemacht werden, häufig negativ oder treffen das Herz selbst. Die lateralen Anteile der Pericards bieten auch keine sichere Gewähr für die Operation, andererseits kann die Pleura beiderseits adhärent sein und durch die Punktion die Bildung eines Empyems verursacht werden. Die gewöhnlichste Methode ist die Punktion mit dem Troicart und Aspiration. Aspiration kann auch mit der gewöhnlichen hypodermatischen Spritze gemacht werden, dabei soll die Nadel 5 cm lang sein und ein Kaliber von 1 mm haben. Das von Bäumler angegebene Symptom des Herzkratzens gegen die Nadel kann manchmal vor Verletzungen schützen. Viele erfolgreiche Punktionen wurden im oberen Anteile des Pericards im 3. u. 4. Intercostalraum gemacht. Sicherer ist ein Punkt im 5. Intercostalraum oder im 6. nach einwärts von der Dämpfungsgrenze, wenn der Spitzenstoss markiert ist. Der

beste Ort ist der untere Anteil des Pericards im linken Spatium costoxiphoideum entweder in liegender oder sitzender Stellung. Das Exsudat soll nach Tunlichkeit völlig entfernt werden, dann ist der Effekt der Operation oft ein überraschend guter.

Manchmal wurde auch Bistouri oder Lancette angewendet, eine Inzision vorgenommen und wurden Knochen und Knorpelanteile entfernt, erst in neuerer Zeit wird die Operation meist auf die Intercostalräume beschränkt. Der enge Raum und die leichte Verletzlichkeit der Gefässe führten oft wieder zu Resektionen zurück, nur wenige Autoren sind für Resektion oder Trepanation des Sternums eingetreten. Die Methode der Oeffnung an der vorderen Wand hat den Nachteil, dass die Drainage durch die Herztätigkeit erschwert ist, deshalb empfiehlt Robert für die Punktion der Gegend des Epigastriums eventuell Resektion des 7. und 6. Rippenknorpels. Der Eingriff kann unter lokaler Anästhesie gemacht werden. Die Entfernung des Exsudates soll eine gründliche sein. Drainage verursacht manchmal irreguläre Herzaktion, gewöhnlich kann man dieselbe durch einige Tage unbeschadet belassen. Die Dauer der Operation ist 15—20 Minuten, die Wunde heilt rasch und der Erfolg ist in der Regel ein günstiger. Herrnstadt (Wien).

C. Thyreoidea.

Ueber die Ausscheidung des Jods im menschlichen Harn und ihre Beziehung zum Jodgehalt und zur Verkleinerung der Schilddrüse. Ein Beitrag zur Physiologie der Schilddrüse. Von Alb. Kocher. Mitteilungen aus den Grenzgebieten der Med. u. Chirurgie, Bd. XIV., 4. Heft.

In gross angelegten Versuchsserien hat Verf. die Aufnahme und Ausscheidung des Jods bei normaler und kranker Schilddrüse auf Grund quantitativer Untersuchungen studiert. Nach Verabreichung von 0,5—1,0 g Natr. jod. an Versuchspersonen wurde deren Urin in Portionen aufgefangen und untersucht. Die Beobachtung der Veränderungen an den Strumen selbst sowie deren Prüfung auf Jodgehalt nach eventueller Exstirpation vervollständigten obige Versuche, aus deren Resultaten folgende Punkte hervorgehoben werden sollen: Bei Strumakranken findet man sehr verschieden grosse Quantitäten von Jod im Harn im Gegensatz zu Individuen ohne Struma, bei denen unter gleichen Umständen die Jodausscheidung quantitativ gleichbleibt. Auch bei einem und demselben Strumakranken bestehen erhebliche Schwankungen des Jodquantums im Urin. Bei einer Gruppe der Kranken wurden gegenüber der Norm vermehrte Jodquanta konstatiert, wobei nachgewiesen wurde, dass mit der Vermehrung der Jodausscheidung eine Verkleinerung der Strumen Hand in Hand ging. Bei einer 2. Kategorie, bei der normale Jodquanta, d. h. solche, die den Versuchen bei normaler Schilddrüse entsprechen, gefunden wurden, zeigte die Struma keine Veränderung auf Jodverabfolgung. In einer 3. Kategorie schliesslich wurden verminderte Mengen von Jod im Urin gefunden und erst wiederholte Versuche an denselben Individuen ergaben etwas grössere Jodquanta und führten zugleich eine weichere Konsistenz, aber keine Verkleinerung der Struma herbei. Den 3 besprochenen Kategorien der Jodausscheidung entsprechen keineswegs bestimmte klinische Kropfformen, obwohl jede ihre Haupt-

vertreter aufweist. Die quantitative Jodausscheidung ist an den histologischen Bau der Drüse gebunden, von deren funktionsfähigem Parenchym zugleich die therapeutische Einwirkung des Jods abhängig ist. Die Prüfung des Jodgehalts exzidierter Strumen zeigte, dass diejenigen, die unter Jodverabfolgung an Volumen abgenommen hatten, einen geringen Jodgehalt, entsprechend der vermehrten Ausscheidung, aufweisen, während sich im entgegengesetzten Fall das umgekehrte zeigte. In bezug auf die Physiologie der normalen Schilddrüse ergibt sich, dass sie sich den verschiedensten Ansprüchen anpasst, indem sie ihr histologisches und chemisches Verhalten je nach der Menge des zugeführten Jods und der schilddrüsenfähigen Substanzen ändert. Schliesslich werden noch die möglichen Beziehungen des Jodchemismus zur Aetiologie der Kropfbildung erörtert. Victor Bunzl (Wien).

Action de la thyréoidectomie et de cette opération combinée avec la castration sur les os longs des membres. Von Richon et Jeandelize. Comptes rendus de la Société de Biologie, 1905, No. 23.

An sechs Kaninchen und zwei Katzen wurde die Thyreoidektomie vorgenommen; es zeigte sich bedeutendes Zurückbleiben vornehmlich der hinteren Extremitäten im Längenwachstum, insbesondere deutlich an den Tibien ausgesprochen; bei Kastration war das Verhalten umgekehrt: starke Zunahme des Längenwachstums der hinteren Extremitäten, besonders der Tibien; bei der kombinierten Operation (Thyreoidektomie und Kastration) war das Ergebnis das gleiche wie bei einfacher Thyreoidektomie. Die Verf. meinen, dass in diesem Verhalten vielleicht der von einigen Autoren ausgesprochene Antagonismus zwischen Geschlechtsdrüsen und Thyreoidea zum Ausdruck komme.

Grünwald (Wien).

Erfahrungen über den Kropf und seine Behandlung. Von O. Hildebrand. Berl. klin. Wochenschrift, 1906, No. 51.

Verf. bespricht einleitend das äussere Bild des Kropfes, dann die Symptomatologie und geht auf die verschiedenen Therapien der Erkrankung ein. Neben der Jod- und Schilddrüsentherapie findet die chirurgische eine eingehende Würdigung. Die verschiedenen Operationsmethoden werden besprochen und schliesslich die Prognose des Kropfes berücksichtigt. Raubitschek (Wien).

Die Unterbindung der Schilddrüsenarterien beim Kropfe. Von B. P. Enochin. Arch. f. klin. Chir., Bd. LXXX, 4. Heft.

Verf. berichtet über die Erfolge obiger Operationsmethode, die er in 6 Fällen zur Anwendung brachte, und leitet aus seinen hierbei gemachten Erfahrungen folgende Schlusssätze ab:

Die Methode eignet sich vornehmlich für vasculöse Strumen. Nach der Operation tritt bald eine Verkleinerung des Kropfes auf, die in der Folgezeit fortschreitet; in manchen Fällen schwinden zugleich die objektiven Erscheinungen, während das kosmetische Resultat stets ziemlich gering ist. Bezüglich der Technik wird mitgeteilt, dass die Art. thyr. infer. samt dem umhüllenden Zellgewebe ligiert werden muss, ferner dass die Einlegung eines Drains zwischen die Art. carotis und die Wirbelsäule wegen Gefahr von Decubitus der Gefässe zu vermeiden ist.

Victor Bunzl (Wien).

Inflytandet af struma, särskildt Basedowstruman, under pubertetsåldern på längdtillväxt och förbeningsprocesser. Von Israel Holmgren. Hygiea, N. F., Febr. 1906, p. 126.

Verf. konstatierte, dass bei Pat. mit Struma im Pubertätsalter — er hat deren 17 beobachtet — die Körperlänge ungewöhnlich gross war, und mittels Röntgendurchleuchtung, dass die Verknöcherung der Epiphysenknorpel früher von statten geht resp. fortgeschrittener ist, als dies bei Gleichalterigen gewöhnlich der Fall ist. Nur in 4 Fällen fehlte dieses Verhalten, von denen jedoch 2 an Chlorose litten. Diese Beobachtungen stützen und vervollständigen die moderne Anschauung über die Funktion der Glandula thyreoidea. Lange bekannt ist, dass Aplasie dieser Drüse einen Krankheitszustand, durch Persistenz der Epiphysenknorpel und verspätetem Längenwachstum charakterisiert, hervorruft. Dass vermehrte Funktion der Drüse das entgegengesetzte Verhalten hervorruft, liegt nahe an der Hand anzunehmen, und bei dem Morbus Basedowii wird ja ziemlich allgemein eine exzessive Funktion dieser Drüse angenommen. Verf. erinnert an den Zusammenhang zwischen Akromegalie und Basedow, es ist aber zweifelhaft, ob die frühzeitige Verknöcherung der Epiphysenknorpel direkt auf einer vermehrten Funktion der Thyreoida beruht. Als Regel findet man nämlich bei grossgewachsener Jugend, auch wo die Drüse nichts Abnormes zeigt, eine frühzeitige Verknöcherung jener Knorpel, bei kurzgewachsenen das entgegengesetzte Verhalten.

Köster (Gothenburg).

Die Röntgenbehandlung des Kropfes. Von Pfeiffer. v. Bruns' Beitr. z. klin. Chir. 1906, XLVIII, 2.

Von verschiedenen Seiten wurde eine durchweg gute Wirkung der Röntgenbestrahlung des Kropfes beobachtet, ohne unangenehme Nebenerscheinungen, ausser vorübergehender Hautreizung. In der Brunsschen Klinik wurden 51 Fälle bestrahlt; es handelte sich um jugendliche Kranke mit meist noch nicht lange bestehendem, parenchymatösem Kropf. Während der Menses und Gravidität sowie bei Nierenveränderung wurde nicht bestrahlt. Es wurden weiche bis mittelweiche Röhren verwendet, in 30 cm Abstand von der Haut, Induktorium von 60 cm Funkenlänge, 3—4 Amp., 80 Volt. Bestrahlungsdauer war 60—185 Minuten, verteilt auf einzelne Sitzungen von 10—15 Minuten. Nie wurde länger als 60 Minuten in einer Serie (4—6 Sitzungen) binnen 4 Wochen bestrahlt. Zum Schutze der Haut wurden Lanolineinreibungen verordnet. Eine objektive Besserung trat nur in 2 Fällen ein; eine Heilung, d. h. eine Reduktion des Kropfes auf normale Verhältnisse, trat nie ein, nicht einmal in ganz frischen Fällen bei jugendlichen Individuen, bei denen doch sonst die spezifische Behandlung (Fütterung) so überraschende Resultate zeigt. Aber auch in Fällen, wo unter der Bestrahlung der Halsumfang gewachsen war, wurde oft subjektive Besserung angegeben. In einigen Fällen, wo subjektive und objektive Besserung, Abnahme des Halsumfanges usw. eingetreten waren, stellte sich nach Schluss der Bestrahlung wieder der alte Zustand ein, während der Bestrahlung war aber auch in diesen Fällen die Struma weicher geworden. In 2 Fällen von Carcinom wurde weder klinisch noch histologisch irgend eine Veränderung erreicht. Den geringen klinischen Erfolgen steht eine auffallend grosse Zahl von Hautschädigungen gegenüber, bestehend in Auf-

treten von Rötung, papulösem und schuppendem Ekzem und Blasenbildung. Die mikroskopische Untersuchung exstirpierter Strumen, die Stunden bis Monate nach der Bestrahlung ausgeführt wurde, ergab keine Veränderung infolge der Bestrahlung. Auch die sehr kräftige Bestrahlung bis 2 Stunden hatte keinen Erfolg. Jedenfalls ergab die Bestrahlung beim Menschen mit Sicherheit, dass von einem spezifischen Einfluss der Röntgenstrahlen auf normales, hyperplastisches, colloid oder carcinomatös erkranktes Schilddrüsengewebe keine Rede sein kann.

Klink (Berlin).

The relief of respiratory embarassment in malignant goitre. Von Alexis Thomson. The Edinburgh Medical Journal, April 1905.

Verf. empfiehlt auf Grund eigener Beobachtungen in Fällen von malignen Strumen, die stärkere Atemnot verursachen, nicht mit der einfachen Tracheotomie, sondern mit möglichster Entfernung des Tumors vorzugehen. Die einfache Tracheotomie begegnet oft grossen Schwierigkeiten und ist meist nutzlos, während durch Freilegung der Trachea und Einsetzen einer Silbertube der Zweck der Operation — Befreiung von unerträglicher Atemnot — sicher erreicht wird.

Victor Bunzl (Wien).

1. **The pathological anatomy of exophtalmic goiter.** Von W. G. Mac Callum. Bull. of the John Hopkins Hosp. XVI, p. 287.
2. **Parathyroid therapy on the relation of the parathyroid gland to exophtalmic goiter.** American Med. IX, p. 934.

Verf. bespricht die anatomischen Läsionen der Schilddrüse bei Basedow. Es handelt sich wohl meist um Strumen infolge einer kompensatorischen Hypertrophie nach vorheriger Schädigung der Drüse durch Influenza oder eine andere Infektionskrankheit. Derselbe Befund wird experimentell beim Hunde hervorgerufen, wenn man ihm Toxine in die Schilddrüsenarterien injiziert.

In der Mehrzahl der Fälle von Basedow sind die Gl. parathyreoideæ normal; nur selten sind sie mitaffiziert. Daraus erklären sich die Misserfolge, welche man mit der Behandlung von Basedowkranken mit Nebenschilddrüsenextrakt gehabt hat. Schrumpf (Strassburg).

Die Therapie des Morbus Basedowii. Von J. Michalski. v. Bruns' Beitr. zur klin. Chir., 1906, Bd. IL.

Bei jeder Struma können Basedowsymptome auftreten (Formes frustes); spontane Heilungen des echten Morbus Basedowii kommen vor. Im übrigen ist die Prognose ernst. Die Behandlung muss streng individualisieren. Ein Bestandteil jeder Behandlung ist die Darreichung leicht verdaulicher, reizloser Kost. Luftveränderung und Ruhe, womöglich Aufenthalt im Höhenklima oder Genuss von arsen- oder eisenhaltigem Wasser sind zu empfehlen. Gemässigte Hydrotherapie, am besten in Form von Halbbädern von 26°—20° R., Kälteeinwirkung auf Herz oder Struma sind ebenfalls zu empfehlen. Psychische Behandlung ist sehr wichtig, Hypnose hat keinen Wert. Die Elektrisierung des Halssympathicus, galvanisch oder faradisch, gibt oft gute Resultate. Die Röntgenbehandlung allein oder vor oder nach der Thyreoidektomie ist neuerdings vielfach empfohlen worden. Spezifisch wirkende Medikamente

kennen wir nicht: Arsen, Eisen, Digitalispräparate kommen in Betracht; die Erfahrungen mit Jod sind schlecht, ja man sah nach Jodtherapie sich Basedowsymptome entwickeln, wo vorher keine waren. Darreichung von Thyreojodintabletten kann Besserung, viel öfter aber Verschlimmerung bringen. Besserung ist nach Darreichung grosser Gaben von Thymus (bis 375 g) beobachtet. Gute Erfolge wurden erzielt mit der Injektion des Blutserums thyreoidektomierter Tiere oder dem Genuss der Milch thyreoidektomierter Ziegen; aus der letzteren wird ein Präparat „Rodagen" gewonnen. Das Serum thyreoidektomierter Hammel (Antithyreoidserum Moebius) gibt, per os verabfolgt, bessere Resultate als subkutan; auch mit dem pulverisierten Blut in Tablettenform wurden gute Erfolge erzielt. Zuviel Serum kann einen myxoedemähnlichen Zustand herbeiführen. Trotz aller Erfolge innerer Behandlung führt doch die chirurgische am schnellsten zum Ziele. Weitaus der grösste Teil der Chirurgen bekämpft die Krankheit mit Verkleinerung der Schilddrüse. Die Arterienligatur, die 2,4 % Heilung und Mortalität von 28,6 % brachte, ist durch die Strumektomie oder Enucleation verdrängt worden. Die Exothyreopexie hat sich keine Anhänger verschaffen können. Die partielle Strumektomie bringt Heilung in 57,6 %, Besserung 26,5 %, Mortalität 13,6 %. Die Enucleation tritt bei Kropfknoten in ihr Recht. Parenchymatöse Injektionen von Jodoformäther und Cocain bezwecken ebenfalls eine Verkleinerung der Struma, sind aber wenig zu empfehlen. Die technisch sehr wichtige Entfernung des Halssympathicus beiderseits hat als Haupterfolg das ganz akute Zurückgehen des Exophthalmus; sie ergibt Heilung in 28,1 %, Besserung 15 %, Tod 9,3 %. Eine grosse Gefahr bei der Operation Basedowkranker bietet die starke Blutfüllung der Gefässe. Bei Operationen an Basedowkranken kommen häufiger plötzliche Todesfälle unter dem Bilde des akuten Collapses vor: lymphatisch-chlorotische Konstitution, Herzschwäche, Kompression der Pulmonalgefässe? Von einer Narkose soll man womöglich absehen. Nach der Operation kann eine Steigerung der Basedowsymptome bis zu Delirien und tödlichem Collaps eintreten, wohl infolge Ueberschwemmung des Körpers mit Schilddrüsensekret. Die Operation soll möglichst früh gemacht werden, da Abwarten die Aussichten verschlechtert; andere geben als Indikation zur Operation an: plötzliches Auftreten, grosse Struma, starken Exophthalmus; Tracheostenose und maligne Tumoren geben natürlich eine absolute Indikation ab. Klink (Berlin).

I. **The treatment of thyroidism by a specific serum.** Von J. Rogers. Journ. Amer. Med. Assoc. 1906, 1. Sept.

II. **A serum having therapeutic value in the treatment of exophthalmic goiter.** Von S. P. Beebe. Ibidem.

III. **The surgical treatment of exophthalmic goiter.** Von F. J. Shepherd. Ibidem.

IV. **Diskussion.** Ibidem.

I. Man kann 5 Typen von Thyreoidismus (Morbus Basedowii) unterscheiden; 1. Eine mittelschwere chronische Form; 2. eine atypische Form (Frühformen und solche mit irregulären Symptomen); 3. die chronischen, schwer toxischen Fälle; 4. die akuten toxischen Fälle, im Verlauf der malignen Endocarditis vergleichbar, mit geringem oder

ohne Exophthalmus, kleiner Schilddrüse, hohem Fieber; 5. die selteneren psychopathischen Formen, welche nur im Frühstadium besserungsfähig sind.

Die akuten toxischen Fälle sind der Serumbehandlung am ehesten zugänglich. Das klinische Bild ist der malignen Endocarditis ausserordentlich ähnlich, oft nur per exclusionem und aus der kleinen Struma erkennbar.

Das Serum wird von Tieren gewonnen, denen die aus der menschlichen Schilddrüse dargestellten Nucleoproteide und das Globulin derselben injiziert wurden. Wurde hierbei eine normale menschliche Schilddrüse benützt, so nennt Verf. das Serum ein normales Tierserum, wurde eine kranke Schilddrüse benützt, ein pathologisches Serum. Letzteres scheint zwar das wirksamere zu sein, doch sind die Unterschiede zwischen beiden keine so eingreifenden.

Von 90 mit Serum behandelten Fällen wurden 23 von allen Symptomen geheilt, 52 gebessert, 11 nicht gebessert, 4 starben. Lässt der Erfolg auf sich warten, so versuche man verschiedene Sera und modifiziere die Dosierung. Die Prognose der Serumbehandlung scheint von der Qualität der Schilddrüsenveränderung und von der Dauer und dem Bilde der Krankheit abzuhängen. Verf. unterscheidet hier stark vaskularisierte, stark sezernierende, epithelial wuchernde und an Parenchym abnehmende Schilddrüsen. Pat. mit weichen, kleinen Drüsen reagieren besser. Die akuten toxischen Fälle geben die beste, die chronisch toxischen Fälle (grosse, harte Schilddrüsen mit erweiterten Halsvenen) die schlechteste Prognose.

Die Reaktion nach der Seruminjektion tritt in zweierlei Formen ein: die seltenere besteht in einer nach wenigen Minuten auftretenden Cyanose, Dyspnoe, Erbrechen und Collaps und verschwindet bald nach Eingabe von Stimulantien. Die andere besteht in lokaler Rötung, leichtem Fieber, Tachycardie etc. Die zu rasche Wiederholung oder Steigerung der Dosen führt zu Erschöpfung und ist nicht ohne Gefahr. Die Injektionen sind während der Zeit der Menses zu vermeiden. Nach der Injektion soll der Pat. zu Bette gebracht werden und etwas Jodkali und Strophantus bekommen. Es werden 4—8 Injektionen à 1 ccm in etwa 4tägigen Abständen, jede erst nach Ablauf der Reaktion, verabreicht. Doch ist bei den verschiedenen Krankheitsformen ein gewisses Experimentieren mit der Dosierung notwendig. Einen Fingerzeig für die Raschheit des Erfolges geben das Weicherwerden und die Verkleinerung der Struma. Verf. bringt einen Bericht über 2 tödlich verlaufene Fälle, die vollständigen Berichte sind an einem anderen Orte publiziert.

II. Verf. gibt einen detaillierten Bericht über die Bereitung der zur Herstellung des Serums verwendeten Proteide, welche anfangs von 2 tödlich verlaufenen Basedowfällen, später von normalen, bei Obduktionen erhaltenen Schilddrüsen gewonnen wurden, über die Eigenschaften und den therapeutischen Effekt des Serums sowie den Unterschied zwischen dem Serum aus normalen und pathologischen Drüsen und kommt zu dem Schlusse, dass das Serum eine wertvolle Stütze in der Therapie des Morbus Basedowii bildet, da zahlreiche Fälle durch dasselbe gebessert und viele vollständig geheilt wurden.

III. Viele Basedowkranke werden durch partielle Thyreoidektomie geheilt. Doch ist die Operation eine sehr gefährliche, die Gefahr dort am grössten, wo auch die interne Behandlung versagt hat. Möglicher-

weise gibt es neben der Struma auch noch andere Krankheitsursachen (Thymus). Basedowkranke vertragen Operationen auch an irgendwelchen anderen Körperteilen sehr schlecht, die Ursache davon ist ebensowenig bekannt wie die der Krankheit selbst, welche nach Gemütsbewegungen entstehen oder exacerbieren kann. Verf. glaubt, dass die günstigsten Operationschancen von Fällen zu erwarten sind, welche früh operiert werden, ferner von solchen, welche nicht allzuschwer sind, sondern die Struma mehr einseitig, tumorartig umgrenzt, nicht allzu gefässreich ist und sich längere Zeit vor den anderen Symptomen entwickelt hat. Zu vermeiden ist die Operation bei grossen gefässreichen Strumen mit Fiebersteigerungen, starker Tachycardie, Herzerweiterung, Präcordialangst, gastrischen Erscheinungen etc.

Die Mortalitätsstatistik ist von geringem Wert, da leichte und schwere Fälle zusammengeworfen sind. Curtis stellt 136 Operationen mit 17 Todesfällen zusammen, Kocher berichtet über 167 von ihm operierte Fälle, von denen 9 starben, 72 geheilt wurden. Verf. hatte unter den operierten leichten Fällen keinen Todesfall, bei einigen hielt der Erfolg noch 10 Jahre an. Die Narkose hält Verf. nicht für eine Gefahr. 2 seiner Pat. starben, der eine 8 Stunden nach dem Erwachen, der andere nach 2 Tagen.

Verf. bringt einen Bericht über 17 operierte Fälle, von denen 3 sehr schwere starben, 9 geheilt und 3 bedeutend gebessert wurden, 1 recidiv wurde. In den meisten Fällen war Hyperplasie der Drüse mit mehr oder weniger Colloid vorhanden, doch hält Verf. den mikroskopischen Befund diagnostisch nicht für beweisend, da die Hyperplasie auch ohne Basedowsymptome vorkommt.

IV. L. W. Bacon ist der Ansicht, dass in gewissen Fällen (einseitiger Exophthalmus) die Sympathektomie der Thyreoidektomie vorzuziehen sei. In Fällen mit irregulären Symptomen, mit gleichzeitigem Myxoedem sowie bei guter Wirkung von Schilddrüsenextrakt ist die Operation nicht angezeigt.

H. M. S. Dawbarn empfiehlt mit Rücksicht auf die glänzenden Erfolge von Rogers und Beebe, die Serumbehandlung vor dem chirurgischen Eingriffe zu versuchen. Statt der partiellen Thyreoidektomie hat Dawbarn die Ligatur der Schilddrüsenarterien angewendet, welche keine Mortalität und gute Erfolge aufweist.

Nach A. J. Ochsner schliesst die Narkose bei Schilddrüsenoperationen an Basedowkranken folgende Gefahren in sich: 1. Nur bei grosser Vorsicht des Narkotiseurs geht die Narkose glatt ab, bei mangelnder Vorsicht kann sie so tief werden, dass ein Erwecken unmöglich wird. 2. Unzarte Manipulationen in tiefer Narkose können ein Einpressen der Schilddrüsensubstanz in die Blutbahn und hohes Fieber, ja den Tod zur Folge haben. 3. In der Narkose hat man keine Warnungszeichen, die Verletzung des N. recurrens zu vermeiden. 4. Der Pat. kann durch seinen Atem die Schilddrüse infizieren. Ochsner vermeidet diese Gefahren, indem er nach Einleitung von tiefer Aethernarkose in horizontaler Lage Mund und Nase des Pat. mit 10 Lagen steriler Gaze bedeckt, den Kopf mit Hilfe der Trendelenburg'schen Lagerung erhebt und die resultierende Anämie statt des Narcoticums zur Vollendung der Operation benützt.

Nach J. S. Horsley beweisen die guten Erfolge der Operationen sowie die Erfolge des nur auf die Schilddrüse einwirkenden Serums, ferner die zuweilen nach der Narkotisierung von Basedowkranken auftretenden und in wenigen Stunden zum Tode führenden Symptome von Hyperthyreoidismus, dass der Morbus Basedowii eine Erkrankung der Schilddrüse und nicht des Nervensystems ist. Die guten Erfolge nach Ligatur der Schilddrüsenarterien wären dadurch zu erklären, dass die sekretorischen Impulse vermindert werden.

R. T. Morris lobt Am Ende's Thyreoidextrakt, welches er in Verbindung mit Röntgenbestrahlung anwandte.

W. R. Rodman ist sehr für die operative Behandlung, seit er C. Mayo's Technik (hoher Schnitt, zarte Manipulation an der Drüse) und Erfolge beobachtet hat. In einem Falle sank die Pulsfrequenz schon am nächsten Tage nach der Operation von 150 auf 88. Mayo hatte unter den letzten 42 Fällen nur einen Todesfall.

Rogers betont die Misserfolge der operativen Behandlung. Nur selten besitzt ein Chirurg jene spezielle Erfahrung, welche den Erfolg verbürgt. Mit dem Thyreoidismus sind überdies der Status lymphaticus und dessen Gefahren eng verknüpft. Auch führen oft nicht die grossen asymmetrischen, cystisch degenerierten und fälschlich exstirpierten Lappen, sondern gerade die kleineren Anteile der Drüse zum Thyreoidismus. Die Misserfolge der Serumbehandlung sind oft in der Art des Serums zu suchen, da nicht alle Tiere ein gutes Material liefern.

Shepherd hatte unter seinen vielen Operationen nie einen Narkosetod. In der Narkose wird der Puls oft langsamer, auch ist eine zarte Manipulation eher möglich als bei der Lokalanästhesie. Er hatte bei 2 sehr schweren Fällen letalen Ausgang, bei allen übrigen Besserungen. Karl Fluss (Wien).

Ein Fall von Morbus Basedowii ohne Exophthalmus, behandelt mit Antithyreoidin Moebius. Von Aronheim. München. medic. Wochenschrift, 1906, Nr. 32.

Es handelte sich um eine Forme fruste des M. Basedowii, bei welchem der Exophthalmus fehlte. Die 30jährige Pat. hatte seit der Kindheit einen kleinfaustgrossen Kropf und klagte seit der Entbindung über Herzklopfen, Angstgefühl in der Herzgegend, Kurzatmigkeit, grosse Mattigkeit, Appetitlosigkeit, Husten mit Auswurf, Nachtschweisse und Schlaflosigkeit. Die Untersuchung ergab eine Temperatur von 38°, einen kleinen unregelmässigen Puls von 90 Schlägen in der Minute. Struma, eine Vergrösserung beider Ventrikel. Die Herzaktion war beschleunigt, zeitweise unregelmässig, die Herztöne waren rein, doch nur schwach hörbar. Die Perkussion der Lungen ergab über beiden Unterlappen eine geringe Schallverkürzung, auskultatorisch daselbst abgeschwächtes, saccadiertes Atmen und trockene, mittelblasige Rasselgeräusche. Die Untersuchung des Auswurfes auf Tuberkelbazillen ergab ein negatives Resultat. Verf. nahm an, dass trotz Fehlens des Exophthalmus der Krankheitszustand durch eine qualitative und quantitative Veränderung des Sekretes der Schilddrüse hervorgerufen sei, und verordnete Antithyreoidin Moebius (Antithyreoid. Moebius 4, Vin. Tokay 20, Aqu. destill. 100; 3mal täglich ein Kaffeelöffel voll). Schon nach zweimaligem Einnehmen zeigte sich eine wesentliche Besserung

aller Symptome. Nach nochmaliger Repetition wurden 3 mal 6 g des Serums in derselben Zusammensetzung mit dem Erfolge gegeben, dass nach Verbrauch dieses Quantums die Dilatation der Herzventrikel sich zur Norm zurückbildete, die Herzaktion regelmässig wurde, die Pulsfrequenz auf 80 Schläge in der Minute zurückging und die katarrhalischen Erscheinungen in beiden Unterlappen (Stauungskatarrh infolge der unregelmässigen Herzaktion) verschwanden, der Appetit und der Kräftezustand hoben sich, so dass Pat. ihre häuslichen Arbeiten wieder verrichten kann. Sie nimmt zeitweise das Präparat noch in Tropfen. Auch in 2 anderen Fällen hat sich dem Verf. diese Therapie bewährt.

Fr. Hajda (Wien).

Ein Beitrag zur Behandlung des Morbus Basedowii mit Antithyreoidinserum von Moebius. Von J. A. Gevers Leuven. München. med. Wochenschr., 1906, Nr. 32.

Eine 21 jährige Pat. zeigte alle typischen Symptome des M. Basedowii: Struma, Tremor, Exophthalmus, Schweisse, Unruhe, gesteigerte Sehnenreflexe, erhöhte Pulsfrequenz. Die Menses waren ausgeblieben. Die Behandlung mit den üblichen Medikamenten blieb erfolglos. Es wurde nun unter Bettruhe das Antithyreoidinserum von Moebius angewendet: zuerst per os 2 mal pro Tag 0,5 g, dann 3 mal 0,5 g, 3 mal 0,75 g, 3 mal 1 g, 2 mal 1 g. Nach Verbrauch von 90 ccm des Serums wurde nur roborierende Behandlung angewendet, namentlich Bettruhe, vorwiegend vegetarische Diät, Solut. ferri mangano-peptonati. Der Zustand besserte sich während dieser Zeit allmählich, so dass Pat. einen erheblichen Grad von Leistungsfähigkeit erlangte. Störende oder schädliche Nebenwirkungen des Serums wurden nicht beobachtet.

Fr. Hajda (Wien).

III. Bücherbesprechungen.

Die Röntgenstrahlen im Dienste der Neurologie. Von W. Fürnrohr. Mit einem Vorwort von Oppenheim. Verlag von S. Karger, Berlin 1906.

Verf. hat auf Anregung Oppenheim's die röntgenographischen Erfahrungen auf dem Gebiete der Neurologie zusammengestellt. Er stützt sich hauptsächlich auf das reiche Material der Oppenheim'schen Poliklinik. Nach einer allgemeinen Einleitung wird zuerst das normale Röntgenbild der Knochen besprochen und werden die entwicklungsgeschichtlichen Momente genau gewürdigt. Daran schliesst sich eine ausführliche Darstellung der akuten Knochenatrophie.

Es folgen dann Ausführungen über die Röntgenstrahlen bei den Erkrankungen des Gehirns und Schädels, des Rückenmarks und der Wirbelsäule, der peripheren Nerven, bei den Neurosen und den vasomotorisch-trophischen Neurosen.

Aus allen diesen Kapiteln ist zu ersehen, wie wertvolle Aufschlüsse doch oft bei den erwähnten Erkrankungen das Röntgenverfahren zu geben imstande ist und mit welchem Fleiss auf diesem Gebiete schon gearbeitet wurde.

Zahlreiche instruktive Abbildungen von Röntgenbildern erhöhen den Wert des Buches, das allen Neurologen und Röntgenologen auf das wärmste empfohlen werden kann.

Ein 50 Seiten umfassendes Literaturverzeichnis lässt ersehen, welchen enormen Fleiss Verf. auf die Ausarbeitung des Buches verwendet hat.

v. Rad (Nürnberg).

Sur la mort subite dans la convalescence de la diphthérie. Von A. Butruille. Thèse de Lille 1906.

Die plötzlichen Todesfälle während der Rekonvalescenz nach Diphtherie sind nach Verf. teils auf eine Lähmung des Pneumogastricus oder der Medulla, teils auf eine Herzerkrankung (Myocarditis, Endocarditis, Thrombose) zurückzuführen. Diese Todesfälle sind meistens nur anscheinend unerwartet; sie werden vielmehr eingeleitet durch frühzeitige Gaumenlähmung, abnorme Blässe der Haut, psychische Depression, Unregelmässigkeit des beschleunigten kleinen Pulses, Schmerzen im Unterleib, Anorexie, Erbrechen, Oligurie, Albuminurie.

Schrumpf (Strassburg).

Die chirurgisch wichtigen Lokalisationen des Echinococcus. Von Paul Frangenheim, Altona. Sammlung klin. Vorträge. Neue Folge No. 419/420. Breitkopf & Härtel, Leipzig.

Eine gute, kritische Zusammenstellung der bisherigen Erfahrungen. Zuerst bespricht Autor die Lokalisation der Echinococcen im Knochen (gesondert nach den verschiedenen Abschnitten), dann die E. der Haut, des Unterhautzellgewebes und der Muskulatur im Zusammenhange. Es folgen dann die E. der Schildrüse und der Mamma. Auf die Lungenechinococcen berechnet F. 7 % der Gesamtzahl der Fälle (unter 1830 berücksichtigten Fällen 136 Lungen- und 18 Pleura-E.) Interessant ist die Statistik, welche die Mortalität infolge Perforation eines Leberechinococcus betrifft. Bei Ruptur in das Peritoneum beträgt die Mortalität 90 %, in die Pleura 80 %, Gallenwege 70 %, Bronchien 57 %, Darm 16 %.

Die anderen Kapitel betreffen E. der Niere, des Pankreas, der Milz, des Bauchfells, der Beckenhöhle.

Jedem Abschnitte ist ein reichhaltiges Literaturverzeichnis beigegeben.

Hermann Schlesinger (Wien).

Physikalische Therapie in Einzeldarstellungen. Herausgegeben von J. Marcuse und A. Strasser. 20. Heft. Erkrankungen der Muskeln und Gelenke, bearb. von L. Brieger und A. Laqueur. Stuttgart, Ferdinand Enke. 1906.

In einer kurz und knapp dargestellten Einleitung des Begriffes „Rheumatismus“, für welchen Ausdruck besser Myalgia zu setzen wäre, wird eine rasche Uebersicht über die bisher üblichen Behandlungsmethoden gegeben (Massage, Mechanotherapie, Hydrotherapie, Elektrotherapie) sowohl wegen des akuten wie des chronischen Rheumatismus.

Es werden auch sonstige Muskelerkrankungen erwähnt, die etwa eine Verwechslung mit chronischem oder subakutem Rheumatismus herbeiführen könnten (Polymyositis acuta, Myositis ossificans, Dystrophia musculor. progr.).

Der akute Gelenkrheumatismus wird am besten hydrotherapeutisch

(kaltes Verfahren), mit Zuhilfenahme der Salicyltherapie, der chronische am besten auf warmem Wege behandelt. Doch ist dies oft individuell für Arzt wie Patient verschieden. — Es findet auch die Bier'sche Stauung einen wesentlichen Platz in der weiteren Therapie des Rheumatismus. Ein eigenes Kapitel für sich wird beansprucht für die Massage und Mechanotherapie; von nicht geringem Einflusse ist die Diäto- und Balneotherapie, doch mehr bei den gichtischen Affektionen.

Eine besondere Besprechung finden die Arthritis gonorrhoica, luetica, Tbc. articulorum, Hydrops intermittens, die Gelenkneurosen, nervösen Arthropathien, traumatischen Gelenkerkrankungen. Jedes dieser Kapitel ist ausführlich in einwandfreier Weise dargestellt.

Leopold Isler (Wien).

Die **kosmetische und therapeutische Bedeutung der Seife.** Von Jessner. Aus Dr. Jessner's Dermatolog. Vorträgen für Praktiker. Heft 6. Würzburg, 1906, Stubers Verlag.

In anziehender Form bespricht Jessner die kosmetische und therapeutische Bedeutung der Seife. Natürlich nimmt die therapeutische Seife den weitaus grössten Teil der an 60 Seiten füllenden Broschüre ein. Hier teilt Jessner den Stoff in 2 Unterabteilungen: „die Seife als Heilmittel“ und „die Seife als Träger von Heilmitteln“ und zeigt die mannigfaltige Verwendbarkeit der Seife in beiden Fällen, wenn er auch stets hervorhebt, dass das Anwendungsgebiet der Seife in der Dermatotherapie im Vergleich zu den Salben usw. Beschränkungen zu erfahren hat.

Ferdinand Epstein (Breslau).

Inhalt.

I. Sammel-Referate.

Pollak, R., Scarlatina puerperalis (Fortsetzung), p. 81—90.

Schirmer, K. H., Die Röntgenbehandlung der malignen Tumoren (Fortsetzung), p. 91—106.

II. Referate.

A. Muskeln.

Steche, Beiträge zur Kenntnis der kongenitalen Muskeldefekte, p. 106.

Wendel, W., Ueber angeborene Brustmuskeldefekte, p. 106.

Capelle, Ein Fall von Defekten in der Schultergürtelmuskulatur und ihre Kompensation, p. 107.

Schlippe, Hochgradige Kontrakturen und Skelettatrophie bei Dystrophia musculorum progressiva, p. 107.

Péhu et Horand, R., La myosite ossifiante progressive ou maladie de Munchmeyer, p. 107.

Buch, G., Zur Pathologie u. Aetiologie des Malum Dupuytren, p. 107.

Jellinek, S., Zur kausalen Thiosinaminbehandlung des Malum Dupuytren, p. 108.

Neuwirth, M., Ueber einen Fall von Tendofasciitis calcarea rheumatica, p. 108.

B. Herz, Pericardium.

Black Jones, W., The treatment of cardiac dilatation, p. 109.

Croom, D. H., Remarks on certain points in tricuspid obstruction, p. 109.

Raw, N., The treatment of malignant endocarditis by the rectal administration of antistreptococcic serum; recovery in two cases, p. 110.

Renon, L'anesthésie générale chez les cardiaques, p. 110.
Spangaro, Sulla tecnica da seguire negli interventi chirurgici per ferite del cuore e su di un nuovo processo di toracotomia, p. 110.
Musumeci, A., Intervento per ferita del ventricolo destro del cuore e lesioni intestinali, p. 111.
Picqué, Plaie pénétrante du ventricule gauche par une balle de revolver de petit calibre, p. 111.
Picqué, Plaie pénétrante du ventricule gauche, p. 111.
Quénu, Plaie du coeur; plaie pénétrante du ventricule gauche; suture; guérison, p. 111.
Giuliano, Un caso di guarigione di sutura al cuore, p. 112.
Camus, Deux cas de suture du coeur, p. 113.
Lenormant, Le massage du coeur chez l'homme, en particulier dans la syncope chloroformique, p. 114.
Mauclaire, Massage du coeur, p. 114.
Bryant, F., Report of a case of hemorrhagic pericarditis: aspiration; recovery, p. 114.
Sjövall, S., Om den kirurgiska behandlingen af den exsudativa, cike variga hjärtsäcksinflammationen, p. 115.
Danielsen, Die chronische adhäsive Mediastionopericarditis und ihre Behandlung durch Cardiolyse, p. 115.
Dock, G., Paracentesis of the pericardium, p. 116.

C. **Thyreoidea.**

Kocher, Alb., Ueber die Ausscheidung des Jods im menschlichen Harn und ihre Beziehung zum Jodgehalt und zur Verkleinerung der Schilddrüse, p. 117.
Richon et Jeandelize, Action de la thyréoidectomie et de cette opération combinée avec la castration sur les os longs des membres, p. 118.
Hildebrand, O., Erfahrungen über den Kropf und seine Behandlung, p. 118.
Enochin, B. P., Die Unterbindung der Schilddrüsenarterien beim Kropfe, p. 118.
Holmgren, I., Inflytandet af struma, särskildt Basedowstruman, under pubertetsåldern på längdtillväxt och förbeningsprocesser, p. 119.
Pfeiffer, Die Röntgenbehandlung des Kropfes, p. 119.
Thomson, A., The relief of respiratory embarassment in malignant goiter, p. 120.
Mac Gallum, W. G., 1. The pathological anatomy of exophtalmic goiter. 2. Parathyroid therapy on the relation of the parathyroid gland to exophtalmic goiter, p. 120.
Michalski, J., Die Therapie des Morbus Basedowii, p. 120.
Rogers, J., The treatment of thyroidism by a specific serum, p. 121.
Beebe, S. P., A serum having therapeutic value in the treatment of exophthalmic goiter, p. 121.
Shepherd, F. J., The surgical treatment of exophthalmic goiter, p. 121.
Aronheim, Ein Fall von Morbus Basedowii ohne Exophthalmus, behandelt mit Antithyreoidin Moebius, p. 124.
Gevers Leuven, J. A., Ein Beitrag zur Behandlung des Morbus Basedowii mit Antithyreoidinserum von Moebius p. 125.

III. **Bücherbesprechungen.**

Fürnrohr, W., Die Röntgenstrahlen im Dienste der Neurologie, p. 125.
Butruille, A., Sur la mort subite dans la convalescence de la diphthérie, p. 126.
Frangenheim, P., Die chirurgisch wichtigen Lokalisationen des Echinococcus, p. 126.
Marcuse, J. u. Strasser, A., Physikalische Therapie in Einzeldarstellungen, p. 126.
Jessner, Die kosmetische und therapeutische Bedeutung der Seife, p. 127.

Um Einsendung von Monographien und Büchern an den Redakteur Professor Dr. HERMANN SCHLESINGER, Wien, I, Ebendorferstrasse 10, wird gebeten.

Man bittet, redaktionelle Zuschriften mit dem Adressenzusatz „Für die Redaktion des Centralblattes für die Grenzgebiete" versehen zu wollen.

Lippert & Co. (G. Pätz'sche Buchdr.), Naumburg a. S.

CENTRALBLATT

für die

Grenzgebiete der Medizin u. Chirurgie.

Herausgegeben von

Dr. Hermann Schlesinger,

Professor an der Universität Wien.

Verlag von GUSTAV FISCHER in Jena.

X. Band.	Jena, 8. März 1907.	Nr. 4.

Das Centralblatt für die Grenzgebiete der Medizin und Chirurgie erscheint in zwanglosen Heften im Umfange von etwa 3 Druckbogen, die zu einem Bande vereinigt werden, dessen Umfang 60 Druckbogen betragen wird. Das Abonnement für das Centralblatt kostet 24 Mark für den Band. — Die Abnehmer der Mitteilungen aus den Grenzgebieten der Medizin und Chirurgie, herausgegeben von A. von Eiselsberg und B. Naunyn, erhalten das Centralblatt zum Vorzugspreise von 20 Mark.

I. Sammel-Referate.

Scarlatina puerperalis.

Von Dr. **Rudolf Pollak.**

(Fortsetzung.)

Literatur.

101) Playfair, Transact. Obst. Soc. London. Vol. XVII.
102) Ders., Ebenda. Vol. XXX.
103) Puech, Ann. de gyn. 1876. Cit. n. Liebmann.
104) M'Raild, Scharlach im Puerperium. Edinbg. m. j. 1880, 31. Cit. n. Fellner.
105) Ramsbotham, Obstetric, medicine and surgery. 1867. Cit. n. Martin.
106) Reich, Ueber Scharlach bei Wöchnerinnen. Allg. deutsche Hebammen-Ztg. 1900. Cit. n. Fellner.
107) Reich, A., Propriety of simultaneous attandance upon scarlet fever and obstetrical cases. The am. j. of obst. 1902.
108) Renvers, Beitrag zur Lehre von der sogenannten Scarlatina puerperalis. Zeitschr. f. klin. Med. 1890. Bd. XVII. Suppl.-Bd.
109) Retzius, Ueber eine bei Kindbetterinnen vorkommende exanthematische Krankheitsform. Hygiea 1861. Bd. 23. Ref. in Schmidt's Jahrbücher. Bd. CXVI.
110) Runge, M., Die akuten Infektionskrankheiten in ätiologischer Beziehung zur Schwangerschaftsunterbrechung. Volkmann's Sammlg. klin. Vortr., No. 174.
111) Ders., Lehrbuch d. Geburtshilfe. II. Aufl. Berlin 1894, Springer.
112) Saffin, Wilson, Scarlatina in utero. Med. rec. 1886. Ref. in Centr. f. Gyn. 1886, 35.
113) Satullo, Studio anatomo-sperimentale sull' infarto della placenta in relazione colle malattie infettive della madre. Arch. di Ost. e Gin. 1898, 4.
114) Ders., L'infarto placentare in relazione con le malattie infettive della madre. Arch. di Ost. e. Gin. 1898, 7.
115) Savage, Transact. Obst. Soc. London. Vol. XVII.
116) Schauta, F., Lehrb. d. ges. Gynäkologie. I. Geburtshilfe. Leipzig u. Wien 1906, Deuticke.

117) Schneider, N. B., Fünf Fälle von Scharlach im Puerperium. Diss. inaug. Marburg 1873. Cit. n. Olshausen.
118) Schramm, Gyn. Ges. Dresden 1884. Ref. in Centralbl. f. Gyn. 1885.
119) Ders., Ebenda. Ref. Ebenda 1893.
120) Schröder, Lehrb. d. Geb. IV. Aufl. Bonn 1874, Cohen u. Sohn.
121) Senn, Essai sur la scarlatine puerpérale. Thèse. Paris 1825. Cit. n. Olshausen.
122) Simpson, J., Selected obst. a. gyn. works. Edinb. 1871.

(Schluss der Literatur folgt.)

Bei einer auch nur flüchtigen Durchsicht der Literatur fällt es auf, dass so selten vom Scharlach in der Schwangerschaft berichtet wird. So haben Senn, Tourtual, Trousseau während heftiger Scharlachepidemien keine Schwangere erkranken gesehen, Dance und Hervieux sahen nur je 1 Fall neben zahlreichen bei Wöchnerinnen, Clintock, Halahan, Br. Hicks sprechen gar nicht über Scharlach bei Schwangeren. Baginsky berichtet über einen Fall von D. H. Williams in Liverpool. Olshausen konnte neben 134 Fällen von Scharlach im Wochenbette nur 7 in der Schwangerschaft zählen, eine Gegenüberstellung, die es begreiflich macht, dass er der Schwangerschaft eine gewisse **Immunität** gegen Scharlach zuschreibt. Fehling und Koller pflichten dieser Ansicht bei. Von einer wirklichen Immunität kann natürlich angesichts der, wenn auch selten genug, beobachteten Fälle ernstlich nicht die Rede sein, das haben schon Thomas, Spiegelberg, Ahlfeld und andere gesagt und Mayer, Runge, Kaltenbach, P. Müller, Schauta erwähnen das seltenere Vorkommen der Affektion in der Schwangerschaft, stellen jedoch eine Immunität in derselben in Abrede. Jacub sagt geradezu: „Die Schwangerschaft schliesst eine Gefahr der Erwerbung infektiöser Erkrankungen nicht aus.“ Fellner findet dagegen in der Disposition für Scharlach keinen Unterschied bei Schwangeren und Wöchnerinnen. Nach seiner Behauptung sollen von 31 einwandsfreien Fällen der letzten Jahre nahezu gleich viele in der Schwangerschaft wie im Wochenbette beobachtet worden sein. Doch kann, wie Krönig betont, von einer besonderen Disposition für Scharlach im Wochenbette nicht gesprochen werden. Dafür bringt Baginsky einen drastischen Beleg: die Mutter zweier scharlachkranker Kinder kam am Todestage der Kinder nieder. Bei dem Mangel einer Isolierung war eine Infektion überaus wahrscheinlich, doch blieb sie aus, obwohl die Mutter nie Scarlatina gehabt hatte.

Bezüglich des Häufigkeitsverhältnisses von Erst- und Mehrgebärenden äussert sich ein einziger Autor, Olshausen. Er hält die Erstgebärenden für mehr disponiert (Verhältniszahl 62:42) und

schreibt dies der grösseren Jugend derselben zu sowie dem Umstande, dass sich unter ihnen mehr solche finden, die Scharlach noch nicht gehabt haben.

Mit der Frage der Disposition resp. der Immunität hängen zwei andere Fragen zusammen, nämlich die der Inkubation und die Frage, welche die Eintrittsstelle des Scharlachgiftes in den Körper zum Gegenstande hat.

Was die **Inkubation** betrifft, so war man nach Thomas im allgemeinen geneigt anzunehmen, daß eine 4—7 tägige Dauer derselben die Regel, eine kürzere oder längere Dauer aber die Ausnahme sei. Nun war das Suchen nach einer Infektionsstelle des Scharlachs bei Wöchnerinnen in einer Anzahl von Fällen, wie wir sahen, ergebnislos, in einer großen Zahl hat es Resultate gezeitigt, welche die Aufmerksamkeit der Forscher in hohem Grade auf sich gelenkt haben. Senn und Hervieux nahmen für einzelne Fälle eine Inkubation von 1—2 mal 24 Stunden an, da sie Frauen, die während der Geburt ins Haus eingetreten waren, schon nach so kurzer Frist erkranken sahen. Thomas meint, dass diese kurze Frist nur eine Folge der stärkeren Disposition der Wöchnerinnen zu Erkrankungen überhaupt ist, welche durch die Erschöpfung durch die Geburtsarbeit, die gesteigerte Erregbarkeit, die veränderten Körperverhältnisse usw. bedingt sein mag. Zu der Annahme einer verkürzten Inkubation wollte man sich eher verstehen als zu dem Gegenteil. „Manche Fälle mit längerer Dauer“, sagt Thomas, „dürften jenen unsicheren Fällen anzureihen sein, wo in Familien einzelne Erkrankungen 3—5 Wochen auseinanderliegen, Fälle, welche jedoch nicht durch ungewöhnlich lange Dauer der Inkubation, sondern durch verzögerte Herstellung der zur Erkrankung notwendigen individuellen Disposition bedingt sein dürften.“ Englische Autoren waren die ersten, die eine Verlängerung der Inkubation angenommen haben. Montgomery erzählte von einer Frau, die im 9. Monate ihrer Schwangerschaft ihren scharlachkranken Bruder pflegte; ihre Niederkunft fand zum Termin statt, sie erkrankte am Tage nach der Geburt an Scharlach und starb bald nachher. Der Autor folgert, dass die Infektion schon früher stattgefunden hat, aber erst im Wochenbette zur Geltung gekommen ist. Br. Hicks berichtet über mehrere solche Fälle. Eine Schwangere pflegt einen Monat vor ihrer Entbindung ihre scharlachkranken Kinder; sie erkrankt am 2. Tage post partum. Eine andere pflegt ihre erkrankten Kinder 2 Monate vor dem Termin und erkrankt am 3. Wochenbettstage. Auch noch von einigen anderen seiner Fälle ist dieser Autor in der Lage, eine

ähnliche Anamnese zu erzählen. Er sowohl wie Montgomery zögern nicht, die Sache durch eine verlängerte, eventuell Monate dauernde Inkubation zu erklären. Auch Olshausen neigt, gestützt auf solche Fälle der Literatur und auf 2 seiner eigenen Beobachtungen, dieser Ansicht zu. Es liesse sich seiner Meinung nach vielleicht auch mancher Fall von Scharlach bei Nichtschwangeren, den man als für die Tenacität des Scharlachcontagiums beweisend ansieht, natürlicher durch eine lange Inkubationsdauer erklären.

Liebmann hält die Gründe Olshausen's für einleuchtend, erwartet jedoch in Ermangelung eigener Erfahrung — in einem seiner Fälle erfolgte die Ansteckung wenige Tage nach der Geburt, in 2 anderen ließ sich nichts darüber eruieren — eine Bestätigung von künftigen Beobachtern.

Nach Runge erfolgt die Infektion schon in der Schwangerschaft oder erst unter der Geburt. Im letzteren Falle müsste man eine verkürzte Inkubationszeit annehmen.

Leopold hat sich gegen die Annahme einer Verlängerung der Inkubationszeit ausgesprochen.

Boxall meint, dass die Dauer der Schwangerschaft einen ausgesprochenen Einfluß auf die Dauer der Inkubation hat. Die Disposition für die Infektion ist nach ihm besonders stark kurz vor der Entbindung und während der ersten Tage nach derselben, erstreckt sich jedoch nicht weit in das Wochenbett hinein. Erfolgt die Ansteckung während der Geburt oder kurze Zeit vor derselben, so wird die Inkubationszeit abgekürzt.

Kaltenbach findet die Tatsache des Auftretens der Krankheit in den ersten Wochenbettstagen weder durch die Annahme einer Immunität in der Schwangerschaft noch durch eine besonders lange Inkubationsdauer erklärlich, denn es bliebe immer noch unverständlich, warum dieselbe gerade mit Eintritt der Geburt ihren Abschluß finden solle. Wahrscheinlicher ist es ihm, dass die Infektion bei den Wöchnerinnen vom verwundeten Genitalkanale ausgeht. Hierfür spricht die meist geringfügige Rachenaffektion, ferner das so häufige gleichzeitige Vorkommen septischer Infektion und das gruppenweise Auftreten in Anstalten.

Leop. Meyer bestreitet die verlängerte Inkubationsdauer auf Grund folgender Ueberlegung. Nachdem in einem Zeitraum von 15 Jahren trotz bestehender Epidemien in der Stadt in der Kopenhagener Entbindungsanstalt nur 2 Fälle von Scharlach im Wochenbette beobachtet worden waren, kam es im Dezember 1885 durch eine Schülerin zur Verschleppung der Krankheit in die Anstalt, und von

da ab reihte sich ein Fall an den anderen, bis nach mehr als Jahresfrist die Epidemie erlosch. Da nun die Aufnahme in die Anstalt grundsätzlich erst erfolgt, wenn die Geburt begonnen hat, muss — so folgert Verf. — die Ansteckung während oder nach der Geburt stattgefunden haben, sonst liesse sich der Unterschied zwischen dieser Zeit und dem langen Zeitraum vorher gar nicht erklären. Man kommt auf diese Weise zu der Annahme einer auffallend kurzen Inkubationszeit, zu einer kürzeren jedenfalls, als sonst für den Scharlach angegeben wird. Meyer sucht den Erklärungsgrund dafür in den während der Geburt und der ersten Wochenbettstage herrschenden Umständen. Es bestehen während und nach der Geburt Solutiones continui in der Gegend des äusseren Genitales, welche die Aufnahme eines Ansteckungsstoffes erleichtern und dadurch zu einer schnelleren Entfaltung seiner Wirkungen Veranlassung geben können. Verschiedenes scheine ja dafür zu sprechen, dass zwar der Schlund der gewöhnliche Eintrittsweg des Scharlachs sei, dass er aber auch auf anderen Wegen, z. B. durch Operationswunden, in den Körper einzudringen vermag. Dies würde auch die früher schon angenommene gesteigerte Empfindlichkeit der Gebärenden und Wöchnerinnen für Scharlach zur Genüge erklären können, dadurch würden aber auch ferner das Vorkommen von diphtheroiden Affektionen auf Schrunden der Vulva bei solchen Wöchnerinnen und die Seltenheit der Angina in Einklang zu bringen sein.

In seiner Arbeit über chirurgischen Scharlach spricht sich *Hoffa* dahin aus, dass die Infektion bei Operierten, Verletzten oder Wöchnerinnen sozusagen in normaler Weise geschehen kann, d. h. auf dem Wege des Respirations- oder Verdauungstractus, oder aber durch Vermittlung der Wunde. Es ist interessant, dass einige der von ihm zitierten Fälle früher öfter dem Scharlachcontagium ausgesetzt waren, ohne zu erkranken. Das muss den Gedanken nahelegen, dass die Verwundung (Geburt) selbst eine gewisse Prädisposition für das Befallenwerden mit dem Scharlachgift schafft. „Wenn die betreffenden Patienten in früheren Zeiten nicht an Scharlach erkrankten, trotzdem sie mit anderen Scharlachkranken häufig in Berührung kamen, so mag wohl ihre Immunität gegen das Scharlachgift dadurch bedingt sein, dass die Mikroben entweder gesunde äussere Bedeckungen vorfanden oder dass dieselben in so geringer Anzahl in den Organismus einzudringen vermochten, daß die widerstandsfähigen Zellen des letzteren die Keime nicht zur Entfaltung kommen liessen. Erwerben nun solche Patienten späterhin, wenn sie wiederum mit dem Scharlachgift in Berührung gekommen sind,

eine Wunde, so können durch diese die Scharlachmikroben in grösserer Anzahl eindringen, so dass der Organismus nicht mehr mit ihnen fertig wird, und die Patienten jetzt der typischen Erkrankung anheimfallen." Es kann dann auch nicht auffallen, dass die Inkubationszeit des Scharlachs kürzer sein wird als sonst.

Nach Fellner ist es theoretisch und im Vergleiche zu anderen Infektionskrankheiten nicht einzusehen, warum die Inkubation irgend eine Veränderung erfahren sollte.

Brunner macht einen genauen Unterschied zwischen den Fällen von Scharlach im Wochenbette, bei denen es sich um eine zufällige Komplikation des Wochenbettes mit der Scharlachinfektion handelt und bei denen die Streptokokken von der gewöhnlichen Eintrittspforte, den Tonsillen, aus den Weg in die Lymphbahnen gefunden haben, und zwischen den Fällen von Scharlach, wo die Infektion von den lädierten Stellen des Genitalkanals ihren Anfang genommen hat. Er nimmt das Zusammentreffen von Belägen auf den Excoriationen der Vulva mit dem Fehlen der Angina für einen direkten Hinweis darauf, dass die Infektion durch die Genitalien stattgefunden hat.

Woher immer aber die Streptokokken in den Körper eingedrungen sind, in beiden Fällen werden sie imstande sein, auf hämatogenem Wege Metastasen zu erzeugen und so das Bild der supponierten primären spezifischen Scharlachinfektion umzuwandeln in das klinische Bild des puerperalen Prozesses mit seinem variierenden Symptomenkomplex. Der Autor versucht in Verbindung damit eine posthume Rechtfertigung der Annahme von Braxton-Hicks. Dieser kam schon zu einer Zeit, als ihm die Bakteriologie noch keine Erklärung für den Ursprung dieser Vorgänge bringen konnte, zu der Ansicht, dass das Scharlachcontagium bei Wöchnerinnen Prozesse erzeuge, welche von denen nicht zu unterscheiden sind, die wir als Puerperalprozesse bezeichnen. — „Fast alle Autoren, welche die bei Puerperalinfektionen gefundenen Streptokokken untersuchten, sind der Ansicht, daß dieselben nicht verschieden sind von den Streptokokken des Erysipels und der einfachen Wundkrankheiten. Wäre die Beobachtung von Br. Hicks, dass Puerperalfieberkranke die Quelle einer Scharlachinfektion sein können, richtig, so wäre damit ein für die Möglichkeit sprechendes Moment geliefert, dass die Streptokokken auch den Scharlachprozess zu erregen imstande sind. Eine Bestätigung seiner Beobachtung von anderer Seite ist mir nicht bekannt."

Mit Rücksicht auf die hier skizzierten Ausführungen von

Brunner hält Sippel das Vorkommen eines puerperalen Scharlachs nach Br. Hicks, d. h. eines Scharlachs mit Eintritt der Erreger vom Genitale aus, für ganz sicher. „Dass aber auf der anderen Seite auch Olshausen im Rechte ist, wenn er sehr viele Fälle, wie sie namentlich in England beschrieben wurden, als echten oder, sagen wir lieber, als gewöhnlichen Scharlach ansieht und nicht als puerperalen Wundscharlach, ist sicher.“ Diese Unterscheidung, die Sippel Olshausen zuschreibt, hat Olshausen nicht gemacht. Er unterschied nicht zwischen dem gewöhnlichen Scharlach mit der Eintrittspforte an den Tonsillen und einem puerperalen Scharlach mit der Eintrittspforte am Genitale, sondern er erkannte nur einen echten Scharlach, auch im Wochenbette, an und seine scharfe Polemik richtete sich gegen die Autoren, welche der gewöhnlichen Scarlatina eine Scarlatina puerperalis als einen von derselben differenten Prozess gegenüberstellten. Sippels Beobachtung betrifft keinen Scharlach im Wochenbette, sondern einen Scharlach, der einen Tag nach der Entfernung eines Ovarialtumors, 3 Tage nach der Aufnahme der Patientin in die Anstalt zum Ausbruche kam. Aus der völligen Reizlosigkeit der Wunde schliesst Verf., dass es sich nicht um sogenannten chirurgischen Scharlach gehandelt habe, sondern um gewöhnlichen Scharlach. Von einem Falle solcher Art hatte schon Ahlfeld in seiner zweiten Arbeit berichtet. Hier erkrankte eine Laparotomierte 7 Tage nach der Operation fieberhaft mit einem Exanthem, und es kam im weiteren Verlaufe zu einer Abscedierung der Bauchnaht. Ahlfeld hat diesen Umstand dazu benützt, um den Nachweis zu führen, dass es sich um Scharlach nicht gehandelt haben könne. Nach den Ausführungen Hoffas, Brunners und Sippels wird es uns nicht schwer, in der Vereiterung der Bauchnaht in dem Falle von Ahlfeld einen Umstand zu sehen, der das Exanthem als einen wirklichen Scharlach mit der Eintrittspforte an der gesetzten Wunde erscheinen lässt.

König lässt es in suspenso, ob das Scharlachgift bei der Wöchnerin wirklich durch die Geburtswege aufgenommen wird. Das Fehlen der Angina und das Auftreten der Krankheit in den ersten Tagen sprechen für diese Eintrittspforte.

* * *

Ueber **Symptome** und Verlauf der Krankheit herrscht bei den Autoren eine ziemlich weitgehende Uebereinstimmung. Was zunächst den Beginn betrifft, so wussten schon die alten Schriftsteller, daß der Scharlach der Wöchnerinnen sich gewöhnlich in den ersten Tagen nach der Geburt einstellt. Malfatti erwähnt, die

Erkrankung habe in seinen Fällen meist am 2. Tage begonnen, doch auch später bis zum 7. Tage hin; desgleichen meint Hervieux, der Anfang falle meist innerhalb der ersten 3 Tage. Nach Clemens ist der 2. oder 3. Wochenbettstag gewöhnlich der Zeitpunkt des Krankheitsanfanges. Gusserow berichtet aus seinen in Dublin gemachten Erfahrungen, dass von 25 Kranken Halahan's 3 während der Geburt, 5 am ersten, 10 am zweiten, 4 am dritten, 2 am fünften und 1 am sechsten Tage vom Scharlach ergriffen wurden. Nach Olshausen erkranken in den ersten 3 Tagen 81,5 % der Fälle, doch sind seine Angaben, dass nach 8 Tagen keine weiteren Erkrankungen mehr vorkommen, durch Meyer's und Fehling's Beobachtungen widerlegt. Den meist frühen Beginn der Erkrankung erwähnen ferner Runge, Kaltenbach und Boxall. Ahlfeld hat den Beginn der Krankheit an den verschiedenen Tagen des Wochenbettes, vom 2. angefangen bis zum 15. Tage beobachtet, er hat allerdings auch aus dieser Tatsache des manchmal späten Anfanges seine bekannten, von den meisten anderen Autoren abweichenden Schlüsse gezogen.

Die Krankheit beginnt nach Hervieux und Martin selten mit Schüttelfrost, doch wird ein solcher Beginn von einzelnen Autoren berichtet. So haben Olshausen in 2, Liebmann in 1 seiner Fälle, Clemens, Fiessinger, Schramm, Arctander Fröste beobachtet.

Die Temperatur erreicht in den ersten Tagen hohe Grade, 40° und darüber, Fiessinger's Patientin zeigte am 3. Krankheitstage 41,5°, in Koch's zweitem Falle stieg die Temperatur bis 42,2°.

Die Pulsfrequenz ist oft außerordentlich erhöht; Mac Clintock, Clemens und Hervieux haben zuerst darauf aufmerksam gemacht, von späteren Autoren haben Martin, Olshausen, Grenser und Fehling auf diese Erscheinung ebenfalls ihr Augenmerk gerichtet.

Ueber das Exanthem äußert sich Clemens folgendermassen: Die Haut ist meist schon den Tag nach dem Fieberausbruche wie mit Purpur übergossen. Meist erscheint das Exanthem gleichzeitig über den grössten Teil des Körpers ohne Minderung des Fiebers. Gegen Ende des 2. oder 3. Tages ist es in seiner schönsten Blüte, sehr intensiv rot, zuweilen ins Bläuliche spielend. Von Olshausen wie von einigen seiner Vorgänger wird hervorgehoben, dass das Exanthem schnell wie mit einem Schlage über den ganzen Körper verbreitet ist. Eine intensive Rötung des Gesichts tritt schon vor der Entwicklung des Exanthems auf. In schweren Fällen nimmt der

Ausschlag eine dunkle, fast blaurote Färbung an. Das bei Olshausen erwähnte Symptom der raschen Ausbreitung des Ausschlags über den ganzen Körper war Meyer nicht in der Lage zu bestätigen, da bei den Fällen der Kopenhagener Anstalt die Aufmerksamkeit auf diesen Punkt nicht so stark gelenkt wurde. Dagegen stehen seine Erfahrungen mit denen Olshausen's, betreffend die Färbung des Ausschlags, im Widerspruch, das Exanthem war in der Regel ziemlich blass. Fehling hat Fälle mit sehr blassem, doch auch solche mit stark ausgesprochenem Exanthem gesehen. Liebmann, Grenser, Boxall, Fellner schliessen sich in Bezug auf die Eigentümlichkeiten des Exanthems Olshausen vollständig an. Bei einigen Autoren (Ahlfeld, Grenser) wird auf das völlige Fehlen von Prodromen aufmerksam gemacht. Von einzelnen wird das Auftreten einer Miliaria erwähnt. Hervieux berichtet über deren Vorkommen, ebenso Olshausen, Schneider, Liebmann, Martin, Grenser, Boxall.

Von grösserer Bedeutung sind Symptome, welche den Scharlach der Wöcherinnen vor dem sonstigen Scharlach auszeichnen; von Bedeutung deswegen, weil sie in früherer Zeit dazu beigetragen haben, die beiden Krankheitsbilder zueinander in einen Gegensatz zu bringen. Dazu gehört die Angina beim gewöhnlichen Scharlach, resp. deren vollständiges oder fast vollständiges Fehlen bei Scharlach der Wöchnerinnen. Malfatti erwähnt das „sehr unbedeutende Leiden im Halse“, bei Mac Clintock ist regelmässig geringe Angina vorhanden, bei Hervieux ist die Angina in der Regel nur mässig, ohne aber jemals gänzlich zu fehlen. Koch erwähnt sie als sehr gering bei 2 seiner 3 Fälle, Schneider in 4 seiner 5 Fälle als gänzlich fehlend. Nach Olshausen ist sie zumeist geringfügig, macht oft genug gar keine Beschwerden und fehlt oft gänzlich. In Gusserow's Reiseberichten lesen wir, dass alle Patientinnen Angina hatten, über ihre Intensität sagt Autor nichts. Liebmann beobachtete in 2 seiner Fälle ausgesprochene Angina, im 3. Falle fehlte sie vollständig. Auch Meyer bestätigte die Angaben, dass die Halsaffektion in der Regel eine sehr leichte ist. Dagegen kann dieser Autor Br. Hicks, der beinahe niemals Angina sah, nicht recht geben; den Grund dafür, dass Hicks so selten in die Lage kam, Angina bei seinen Scharlachfällen im Puerperium zu konstatieren, sieht Meyer in dem Umstande, dass der englische Autor, der ja ausdrücklich angibt, seine Fälle in der konsultativen Praxis gesehen zu haben, die Patientinnen erst mehrere Tage nach dem Auftreten der ersten Symptome zu Gesichte bekam. Ahlfeld

beobachtete in seinen Scharlachfällen ausgesprochene Rötung und Schwellung der Rachenschleimhaut, die aber schnell, meist in 1 bis 2mal 24 Stunden verschwand. Auch Runge, Grenser, Fellner, Krönig betrachten das vollständige oder fast vollständige Fehlen der Halsaffektion für ein charakteristisches Merkmal der Scarlatina in puerperio. Boxall und Fehling erwähnen das häufigere Vorkommen einer starken Anschwellung der Halsdrüsen auch ohne Entzündung der Rachenschleimhaut, welche letztere auch nach der Beobachtung dieser Autoren sich teils durch völliges Fehlen, teils durch überaus leichtes Auftreten auszeichnet.

Von einer weiteren charakteristischen Affektion beim Scharlach, der sogenanten Himbeerzunge, wird seitens der Autoren zumeist nichts erwähnt. Nur in den Fällen von Mac Clintock, Hervieux und Koch war sie ausgesprochen, in den Fällen von Ahlfeld, wenn auch nicht gerade sehr stark, doch öfter vorhanden. Boxall und Krönig bemerken, daß eine starke Beteiligung der Zungenschleimhaut gewöhnlich vermisst wird.

Als eines ferneren, und zwar, wie noch auszuführen sein wird, in prognostischer Beziehung wichtigen Symptomes wird von vielen Autoren der Diarrhöe Erwähnung getan. Koch beobachtete in allen seinen Fällen, Schneider in 3 von 5 Fällen, Olshausen in 1, Liebmann in allen Fällen, Ashton in dem einzigen Falle seiner Beobachtung zumeist schwere Diarrhöen. Runge, Fehling, Kaltenbach machen in ihren Lehrbüchern auf dieses Symptom aufmerksam und Fehling bemerkt dabei, dass dieses beim gewöhnlichen Scharlach selten ist.

Die Wochenbettfunktionen, Lochial- und Milchsekretion und Involution des Uterus, gehen nach Olshausen in der grossen Mehrzahl der Fälle ungestört vor sich. In bezug auf die Lochien stimmt Meyer mit Olshausen überein, dagegen ist nach seiner Erfahrung die Milchsekretion stets spärlich gewesen, sie verlor sich bald und in schweren sowohl wie in leichten Fällen musste das Kind künstlich ernährt werden. Nach Boxall sind die Lochien nicht verändert, höchstens etwas reichlicher als gewöhnlich, die Milchsekretion verringert, die Involution des Uterus nicht verzögert; Risse heilen, wenn richtig behandelt, ohne Schwierigkeit.

In Koller's Fällen wurde die Milchsekretion meist vorübergehend vermindert und hörte in einem Falle gänzlich auf.

(Schluss folgt.)

Die Röntgenbehandlung der malignen Tumoren.

Kritischer Sammelbericht von **Karl Hermann Schirmer** (Wien).

(Fortsetzung.)

Literatur.

171) Leigh, Southgate, Therapeutic effect of the Roentgen Rays. The American X-Rays-Journal 1899, April, No. 4.

172) Leonard, Ch. L., The Röntgen treatment of malignant disease of the breast. American Medicine, Vol. VIII, No. 23, p. 958, 3. Dez. 1904.

173) Ders., Carcinoma of the breast. Transact. of the Americ. Röntgen rays soc. Sept. 1904.

174) Ders., The Röntgen rays as a palliative in the treatment of cancer. American Med., 28. November 1903.

174[a]) Ders., Results in Röntgentherapy. Med. Record, 17. Nov. 1906.

175) Lester, The Röntgen rays as a palliative in the treatment of cancer. American Med. 1903, No. 22.

176) Levy-Dorn, Ein Kankroid auf lupöser Grundlage bei starkem Diabetes, behandelt mit Röntgenstrahlen. Berliner klin. Wochenschr. 1904, No. 38.

177) Leredde, Traitement du cancer de la peau par les rayons X, Presse thérapeutique, 25. April 1904, und Gazette des hôp. 1904, No. 38.

178) Ders., La radiothérapie du cancer viscéral. Journal des pract., 26. März 1904.

179) Leredde et Pautrier, L'état actuel de la radiothérapie dans les affections cutanées. Revue prat. des malad. cut. et syphilit. Januar 1903.

180) Löser, Ueber die Behandlung von Hautcarcinomen mit Röntgenstrahlen. Fortschritte auf d. Geb. der Röntgenstrahlen, Bd. IX, 1905, Heft 2.

181) Lowe, Archives of the Röntgen Rays 1903, VII, p. 74.

182) Macintyre, The value of light, Röntgen rays etc. Brit. med. Journ. 1902, II, p. 1344.

183) Mac Leod, J. M. H., Epithelioma developing on an X-ray scar in a case of lupus vulgaris. British Journal of Dermatology March 1906.

184) Marquardt, Mammacarcinom, durch Röntgenstrahlen geheilt. Schles. Ges. für vaterländ. Kultur, 13. Febr. 1903. Deutsche Med. Wochenschr. 1903, p. 174.

185) Marsh, A case of mycosis fongoides symptomatically cured by means of X-rays. Americ. Journ. of Med. Sciences 1903, p. 314.

186) Ders., A case of multiple melanotic sarcoma unsuccessfully treated by X-rays. Americ. Journ. of the med. sciences. Februar 1903.

186[a]) Martial, Indications et contra indications de la radiothérapie. Revue pratique des mal. cut., syph. et vén., Bd. V, No. 3.

187) Mayer, Th., Diskussion zum Vortrage Lassar's. Ref. Fortschritte auf d. Geb. der Röntgenstrahlen, Bd. IX, 1905, Heft 2.

188) Mc. Master, J., 5 Fälle von Sarkom, durch Radiotherapie geheilt. Canada Lancet., Februar 1905. Ref. Münchener med. Wochenschr. 1905, No. 18, p. 876.

189) Mayon, The uses of X-rays in ophthalmic surgery. London Roentgen Soc., 4. Dez. 1902, Lancet 1902, II, p. 1542.

190) Meek, A case of Paget's disease of the nipple treated by the X-rays. Boston Med. and Surg. Journ. 1903, p. 668, 18. Jänner.

191) Mendes da Costa, Dangers du traitement des épithéliomas par les rayons X. Medisch weekblad voor Nord en Zuidnederland, 23. April 1904 ref. Revue de thérapeut., 1. Juli 1904, cit. nach Belot.

191[a]) Ménétrier et Béclère, Néoplasie à forme lente. Traitement par les rayons X. Soc. méd. des hôp., 26. Oct. 1906. Progrès méd. 1906, p. 703.

192) Mertens, Ein durch Behandlung mit Röntgenstrahlen günstig beeinflusstes Spindelzellensarkom. Deutsche med. Wochenschr., 24. März 1904.

193) Mibelli, Referat über Epitheliomtherapie. Berliner Dermatologenkongress, September 1904.

194) Mikulicz und Fittig, Ueber einen mit Röntgenstrahlen erfolgreich behandelten Fall von Brustdrüsenkrebs. Beiträge zur klinischen Chirurgie, Bd. XXXVII, 1903, Heft 3.

195) Monod et Du Bouchet, Sur un cas d'épithélioma cutané de la région temporo-frontale, guéri par application des rayons X. Bullet. de l'Acad. de méd., 5. Juli 1904.

196) Morelle, Rayons X et néoplasmes. Revue thérap., April 1904 u. Archives d'électr. méd., 10. Juni 1904.

197) Morris, M. and Dore, S. E., Further remarks on Finsen light and X-rays treatment in lupus and rodent ulcer. Brit. Med. Journ., 31. Mai 1902.

197[a]) Dies., The light treatment. Practitioner, April 1903.

198) Morton, The probabilities of the action of X-rays in cancer. Med. Record. 1901, LX, p. 943.

199) Ders., Radiotherapy for cancer and other diseases Med. Record. 1902, LXI, p. 361.

200) Ders., Primary and recurrent mammary carcinoma treated by the X-rays Med. Record, 30. Mai 1903.

201) Ders., Some cases treated by the X-rays. Medical Record, July 25, 1903, ferner 30. Mai 1903.

202) Ders., Treatment of cancer by the X-rays. Internat. Journ. of Surg., Oktober 1903.

203) Newcombe, Treatment of malignant growths by the rays. Therapeutic Gazette, 15. Sept. 1903, p. 582.

204) Ders., Treatment of malignant growth with the X-rays. Philad. Med. Journ., 10. Jan. 1902.

205) Nobl, G., Diskussion zum Vortrage Riehl's, Wiener klin. Wochenschr. 1906, No. 77.

206) Nobele, Note sur quelques cas des cancer traîtés par les rayons X. Journal de Physiothérapie, 15. Dezember 1903.

207) Noiré, Traitement de l'épithélioma cutané par la radiothérapie; technique. Presse méd., 12. Oktober 1904.

207[a]) Ormsby, Mycosis fungoides, treated by the X-rays. Medicine. 1903, IX, p. 904.

208) Perthes, Zur Frage der Röntgentherapie des Carcinoms. Archiv f. Klin. Chirurgie 1904, Bd. LXXIV, Heft 2.

209) Ders., Ueber den Einfluß der Röntgenstrahlen auf epitheliale Gewebe, insbesondere auf das Carcinom. Arch. f. Klin. Chir., Bd. LXXI, Heft 4, 1903 und 32. Versammlung der deutsch. Ges. f. Chirurgie, 1903.

210) Ders., Zur Frage der Röntgentherapie des Carcinoms. Verh. der deutsch. Ges. f. Chirurgie 1904.

211) Ders., Ueber die Behandlung des Carcinoms mit Röntgenstrahlen und über den Einfluß der Röntgenstrahlen auf die Zellteilung. Med. Ges. Leipzig, 1. Dez. 1903.

212) v. Petersen, Referat über Epitheliomtherapie. Berliner Dermatologenkongreß, September 1904.

213) Pfahler, G. E., Treatment of epithelioma of the skin by X-rays. American X-Rays Journal, Oktober 1901.

214) Ders., X-rays therapy in skin diseases. Journ. of the Americ. Med. Assoc. 6. Aug. 1904.

215) Ders., The treatment of mediastinal carcinoma with the Röntgen rays. American Medicine Vol. XI, No. 6, p. 210, February 10, 1906.

216) Ders., Carcinoma and tuberculosis treated by the Röntgen rays. Journ. of the Amer. Med. Assoc., 5. Dez. 1903.

217) Ders., Notes on X-rays treatment of cancer. 53. Ann. Med. of the Amer. Med. Assoc. 1902.

218) Pfeiffer, Verhandlungen der Deutschen Röntgengesellschaft. I. Kongreß 1904, p. 204.

219) Poirier, A propos de la radiothérapie dans le cancer. Bull. et mem. de la Soc. de chir. 9. Nov. 1904, p. 895.

220) Pollitzer, J., Eine eigentümliche Carcinose der Haut [Carcinoderma pigmentosum Lang]. Archiv f. Dermat. und Syphilis, 1905, Band LXXVI. p. 323.

221) Prió und Comas, Zur Behandlung des Krebses mittels Röntgenbestrahlung. Verhandlungen der Deutschen Röntgengesellschaft, I. Kongreß 1905, p. 175.

222) Přibram, Zur Röntgentherapie. Wissenschaftl. Ges. Deutscher Aerzte in Böhmen, 9. Mai 1906, Wiener klin. Wochenschr. 1906, S. 1075.

222[a]) Publicazioni del R. Istituto di studi sup. prat. et di perfez. in Firenze. Florenz 1906.

223) Pusey, Cases of sarcoma and of Hodgkins disease treated by exposures to X-rays; a preliminary report. Journ. of Amer. Med. Assoc., 18. Januar 1902.

224) Ders., Report of cases treated with Roentgen Rays. Journ. of Amer. Med. Assoc., April 1902, und Chicago Med. Recorder, April 1902.

225) Ders., A subsequent report on a case of carcinoma, discharged as hopeless and reported as a failure. Journ. of Amer. Med. Assoc., 30. August 1902.

226) Ders., Röntgen-rays treatment of carcinoma. The Journal of cutaneous diseases, 5. Febr. 1903.

226[a]) Ders., The therapeutic use of X-Rays. Three years after. Journ. of Amer. Med. Assoc., May 13, 1905.

227) Pusey-Caldwell, The practical application of the Röntgen-Rays in therapeutics and diagnosis. II. Edition, 1904, Philad., London, N. York, p. 437—627.

228) Rankin, Treatment of malignant disease by X-rays. Archives of the Röntgen-rays 1906, No. 67.

229) Reboul, Sur quelques cas du cancer et de tuberculose traités par les rayons X. Archives d'électricité méd. 1904 und Congrès du Grenoble 1904.

229[a]) Richmond, Treatment of cancer, New York Med. Journ. Mai 1903.

230) Ricketts, Case history and Photograph. Journ. of Amer. Med. Assoc. 1900, 13. Jänner, Bd. XXXIV, p. 76.

231) Riehl, G., Mycosis fungoides, K. k. Ges. der Aerzte Wien, Sitzung vom 15. Mai 1903. Wiener klin. Wochenschr. 1903, p. 333.

232) Ders., Mycosis fungoides, K. k. Ges. der Aerzte Wien, 13. Nov. 1903.

233) Ders., Idiopathisches multiples hämorrhagisches Hautsarkom. K. k. Ges. der Aerzte, Wien 3. Juni 1904.

234) Ders., K. k. Ges. der Aerzte Wien, Sitzung vom 15. Juni 1906. Wiener klin. Wochenschr. 1906, No. 25, p. 777.

235) Rinehart, Traitement de cancers épithélials de la peau et sycose non parasitique, par les rayons X. Revue internat. d'Electrothérapie 1902, p. 64; ferner Philad. Med. Jour. 1902, IX, p. 221.

235[a]) Ders., The use of the Röntgen rays in skin cancer etc. with report of a case. Americ. Journ. of the med. sciences, July 1902.

235[b]) Robinson, A. R., Errors in the treatment of cutaneous cancer. Brit. Med. Journ., 6. Oktober 1906, p. 843.

236) Róna, Referat über Epitheliomtherapie. Berliner Dermatolog. Kongress, Sept. 1904.

237) Rosenberger, erwähnt bei Geigel.

137[a]) Ders., Mitteilungen über den therap. Wert der Röntgenstrahlen in der Therapie. Röntgencongress, Berlin 1906.

238) Rovsing, Th., Fall von diffusem Rundzellensarkom, durch Behandlung mit Röntgenstrahlen geheilt. Hospitalstidende 1904, No. 31, ref. Virchow-Hirsch, p. 313.

239) Sailand, Cancer of the breast treated by X-rays. Amer. Journ. Surg. Gynec. Saint-Louis 1902, XVI, p. 204.

239[a]) Salomon, O., Ueber sklerodermieartige Hautveränderung nach Röntgenbestrahlung. Arch. f. Derm. u. Syph. LX, p. 263.

240) Schär, O., Die Behandlung des Krebses mit Röntgenstrahlen. Bern, H. v. Kamp-Berger 1904.

241) Scheppegrell, Cancer du larynx. Journ. of rhinol. and otol. Febr. 1903, p. 70.

242) Schiff, E., Sitzung der k. k. Ges. der Aerzte Wien, 15. Januar 1897. Diskussion zu Freund's Demonstrat. Wiener Med. Woehenschr. 1897, Nr. 4 und Wiener klin. Wochenschr. 1897, p. 73.

243) Ders., Demonstration eines Falles von Mycosis fungoides. Ges. der Aerzte Wien. 13. Mai 1904, Wiener klin. Wochenschr. 1904, p. 578.

(Schluss der Literatur folgt.)

Die günstige lokale Wirkung tritt in der grossen Mehrzahl der Fälle ein. Kienböck hat zur Berechnung des Verhältnisses von Erfolg und Misserfolg 90 Fälle von Autoren mit grösserem Material zusammengestellt (Coley, Pusey, Varney, Sjögren, Kienböck) und gefunden, dass 16 mal Schwund, 52 mal Schrum-

pfung und 22 mal kein Erfolg eintrat, dass sich also Erfolg zu Misserfolg wie 68:22 oder rund 3:1 verhalten. Schrumpfung zu Schwund verhält sich nach dieser Zusammenstellung wie 52:16, also gleichfalls etwa wie 3:1.

Einzelne Autoren haben allerdings auffallend ungünstige Resultate. Von 12 Fällen Rankin's[228]) starben 9 kurze Zeit nach der Behandlung.

Die histologische Beschaffenheit der Sarkome scheint nach den bisherigen Erfahrungen keine Richtschnur für ihre Radiosensibilität zu geben. Nach Kienböck's Zusammenstellung verhalten sich Sarkome von verschiedener histologischer Struktur der Röntgenbestrahlung gegenüber ziemlich gleich. In 39 Fällen von Rundzellensarkomen trat 15 mal Schwund, 16 mal Schrumpfung und 8 mal kein Erfolg ein, unter 11 Spindelzellensarkomen 5 mal Schwund, 4 mal Schrumpfung und 2 mal Misserfolg. Coley[64]) meint, dass die Rundzellensarkome gut, die Spindelzellensarkome aber nicht reagieren, was durch die vorstehende Zusammenstellung und namentlich durch die beiden, schon erwähnten Fälle von Sjögren (Dauerheilung von Spindelzellensarkom der Nase) sowie durch die Beobachtung von Grossmann[117]) widerlegt wird. In 9 Fällen von Drüsensarkom und Lymphosarkomen schrumpften oder schwanden die Tumoren je 4 mal, 1 mal blieben sie unbeeinflusst (Fall von Belot).[20]) Bei den Osteo- und Chondrosarkomen überwiegen, wahrscheinlich infolge der geringeren Permeabilität des Gewebes (Kienböck), die Misserfolge (unter 5 Fällen 4), nur je einmal trat Schwund (Pusey, Endotheliom des Oberkiefers) und Schrumpfung (Belot Fall III, Chondrosarkom der Parotisgegend) ein. Auch Gliome scheinen sehr günstig beeinflusst zu werden (Hilgartner[132]) 1 Fall, Pusey[227]) 3 Fälle). Oberflächlich sitzende, von der Haut und den Lymphdrüsen ausgehende Tumoren werden im allgemeinen infolge der grösseren Lichtintensität an der Oberfläche und des raschen Abnehmens der Lichtstärke gegen die Tiefe der Gewebe zu sicherer und schneller beeinflusst als tiefer liegende, von Knochen bedeckte Tumoren. Eine Ausnahme bilden die für Röntgenlicht offenbar hochempfindlichen Sarkome des Mediastinums, von denen bereits die Rede war. Unter 10 Hautsarkomen war 6 mal Schwund, 4 mal Schrumpfung, unter 12 Drüsensarkomen 5 mal Schwund, 3 mal Schrumpfung, 4 mal kein Erfolg, unter 20 Lymphdrüsensarkomen 9 mal Schwund, 10 mal Schrumpfung, 1 Misserfolg, unter 24 Knochensarkomen 7 mal Schwund, 10 mal Schrumpfung und 7 mal kein Erfolg zu verzeichnen (Kienböck). Die besten Resultate geben

nach dieser Zusammenstellung die Haut- und Lymphdrüsensarkome, letztere wieder noch bessere als die ersteren.

Nach Kienböck reagieren ferner weiche Tumoren besser als harte. (Bei 11 harten Tumoren 2mal Schwund, 4mal Schrumpfung, 5mal kein Erfolg, bei 12 weichen Tumoren 3mal Schwund, 8mal Schrumpfung, 1 Misserfolg.) Der letztere Fall ist Sjögren's Beobachtung 13 und bezieht sich auf ein hartes Spindelzellensarkom des Oberkiefers, das nach Exstirpation recidivierte, durch 20 in einer Serie verabfolgte Sitzungen unbeeinflusst blieb und nochmals operiert werden musste.

Wie Kienböck schon 1900 hervorhob, ist rasch wachsendes, in reger Proliferation begriffenes Gewebe für Röntgenstrahlen hochgradig empfindlich. Auf Grund dieser Tatsache ist es wohl verständlich, dass gerade die rasch wachsenden, nach mehrfachen Operationen immer wieder recidivierenden, scheinbar also sehr „malignen“ Sarkome ein ungemein dankbares Gebiet für die Radiotherapie sind. Derartige Fälle wurden in grosser Zahl, so von Johnson (6mal recidivierendes Rundzellensarkom des Nackens), Beck, Torrey[291]), Grossmann, Coley (Kienböck Tabelle III Fall VII), Walker[308]), Krogius[159]), Beclère[16]), Kienböck Fall III u. a. mitgeteilt.

Um in gleicher Weise wie bei den Carcinomen auch hier die Resultate an den einzelnen Körperregionen zu besprechen, so sei erwähnt, dass Albers-Schönberg[1])[3]) einen Mann mit multiplen bis apfelgrossen Sarkomen der Haut des Schädels in 28 Sitzungen bis zum völligen Schwunde der Tumoren behandelte; zehn Monate nach Abschluss der Behandlung war noch kein Recidiv aufgetreten. Wood[324]) behandelte ein nach Operationen mehrfach recidivierendes Sarkom der Kopfhaut in der Parietalgegend bei einem 7jährigen Mädchen mit Röntgenstrahlen; $1\,^1/_2$ Jahre später war noch kein Recidiv aufgetreten. Bei einem Rundzellensarkom der Stirnhöhle erzielte Coley Schrumpfung der Geschwulst (Fall XVIII), bei einem Osteosarkom des Processus mastoideus und der Schläfegegend gleichfalls Verkleinerung und teilweisen Schwund (Fall XXXIX). Bei einem nach Operation recidivierenden Sarkom des Hinterhauptknochens im Falle von Krogius trat Schwund ein, der Patient blieb durch 4 Monate recidivfrei. Je eine vorübergehende Wirkung und eine Verkleinerung des Tumors erreichte Coley in den beiden Fällen von Orbitalsarkom (XII und XXVII), eine prompte Wirkung in zwei gleichartigen Fällen Sjögren, von denen beide

ungefähr 3 Monate ohne Recidive blieben; es hatte sich um weiche, nach der Operation rasch recidivierte Orbitalsarkome gehandelt. Rankin sah in einem Falle von metastatischem Sarkom der Orbita nach Rundzellensarkom des Ellbogens vorübergehende Besserung. Bill[31]) beobachtete in 8 Fällen von Orbitalsarkom bis auf Behebung der Schmerzen keinen Erfolg. Ein nach Operation recidivierender Fall von Melanosarkom der Sklera blieb 9 $^1/_2$ Monate recidivfrei (Fall Harper[129]).

Im Gesichte war die Röntgenbehandlung bei den Fällen von Welborn[318]) und Stembo[281]) erfolgreich, doch fehlen hier die Angaben über das Dauerresultat. Im Falle Welborn's war das Sarkom über eine grosse Partie des Gesichtes und Halses ausgebreitet; in Stembo's Falle handelte es sich um Recidiv nach Operation. Sehr gute Erfolge wurden an der Haut der Nase erzielt. Hierher gehören in erster Linie die beiden schon erwähnten Fälle von Sjögren (harte Spindelzellensarkome des Nasenflügels, bzw. der Nasenwurzel), die $1^1/_2$ und 2 Jahre recidivfrei blieben, ferner der Fall von Grossmann (grosses, häufig recidivierendes Spindelzellensarkom des Septum nasi) und Pusey. In Kienböck's Fall IV blieb die Radiotherapie bei einer 63 jährigen Frau, bei der wiederholt Polypen entfernt worden waren und sich ein Kleinrundzellensarkom der Nasen-, Wangen- und Oberkiefergegend entwickelt hatte, bis auf vorübergehende Linderung der Schmerzen negativ, die Geschwulst vergrösserte sich unter der zweimonatlichen Behandlung. Etwas besser war das Resultat in seinem Falle III, bei dem ein häufig operiertes und immer wieder recidiviertes Endotheliom der Nase unter Röntgenbehandlung rasch abflachte, aber nach 4 Monaten recidivierte und zum Exitus führte. Die Geschwulst hatte sich nur oberflächlich verkleinert, während in der Tiefe deutliche Rückstände derselben geblieben waren. Bei Oberkiefersarkom war der Erfolg im Falle Béclère's rasch vorübergehend, in dem einen Falle Pusey's negativ, in dem anderen schwanden die äusseren Geschwülste vollkommen. Coley beobachtete einen Misserfolg (recidiviertes Spindelzellensarkom nach 3 Operationen, Fall XI) und eine Schrumpfung (Fall XXVIII), Sjögren bei einem harten Spindelzellensarkom ein negatives Resultat (Fall 13), desgleichen Kienböck in zwei Fällen (V und VI). In den drei letztgenannten Fällen handelte es sich um Recidive nach wiederholten Operationen. Beim Oberkiefersarkom stehen also unter 8 Fällen 5 Misserfolge 3 teilweisen Erfolgen gegenüber, ein recht ungünstiges Resultat, das mit der oben erwähnten geringen Radiosensibilität der

Knochensarkome zusammenhängt. In einem Falle von Angiosarkom des Unterkiefers konnten Fischer und Schau[99]) 2 jährige Recidivfreiheit beobachten. In den letzten Monaten scheint ein Recidiv erfolgt zu sein, weshalb die Behandlung wiederholt wurde. Einen vorübergehenden Einfluss der Röntgenbehandlung konstatierte Pusey bei einem Riesenzellensarkom der Unterlippe, indem nach der Schrumpfung Metastasen am Hals auftraten. In ziemlich zahlreichen Fällen wurden Sarkome der Parotis radiotherapeutisch behandelt (Morris, Walker, Belot, Sjögren, Pusey und Coley, die beiden letzteren je 3 Fälle). Bis auf Coley, der auffallenderweise in allen 3 Fällen, durchwegs Rundzellensarkomen, keinen Erfolg erzielte, waren die Erfahrungen überaus günstig, es wurde 4 mal vollständiger Schwund, 3 mal Schrumpfung beobachtet. 2 Fälle Pusey's blieben 8, beziehungsweise 14 Monate, der Fall Walker's 3 Monate recidivfrei.

Bei einem Sarkom der Tonsille konnte Seabury Allen eine Schrumpfung des Tumors herbeiführen. Kienböck behandelte einen 65 jährigen Mann mit mannskopfgrossem Tumor der Schilddrüse (sarkomatöser Struma) durch 7 Wochen mit Röntgenstrahlen dun erzielte Ueberhäutung der Ulcerationen sowie Bildung von flachen grossen Dellen im Tumor, entsprechend den Röhrenstellungen. Unter zunehmender Schwäche und Atemstörungen trat der Tod ein.

Am Halse sind die Erfolge recht günstig, zumal es sich fast ausschliesslich um Lymphsarkome handelt, die auf die Radiotherapie ziemlich prompt reagieren. Es wurden 14 Fälle behandelt: Belot, Coley (6 Fälle), Kirby, Pusey (2 Fälle), Rosenberger, Sjögren (Fall IX), Williams[318]) und Rovsing[238]), davon sind nur 3 Misserfolge, 7 mal völliger Schwund und 3 mal Schrumpfung zu konstatieren. Coley hatte unter seinen 6 Fällen 2 Misserfolge (Fall XIII und XIX, Rundzellensarkome, in letzterem Falle waren 2 Operationen vorhergegangen), 2 mal erzielte er Schrumpfung und 2 mal Schwund, wovon der eine von Johnson weiter beobachtete Fall (XXXVIII) 4 Monate später, der andere (XXXVII) 1 Jahr später ohne Recidive blieb. Im Falle Rovsing's lag ein inoperables Rundzellensarkom des Halses und der Achselhöhle vor, das zum Schwunde gebracht wurde. Sarkome der Brustwand wurden von Ricketts, Torrey, Bizard und Weil, Stembo, Pusey, Sjögren (Fall VII) und Coley (4 Fälle) behandelt, in allen 10 Fällen mit Erfolg, 4 mal trat Schwund, 6 mal Schrumpfung der Geschwulst ein. Im Falle Torrey's handelte es sich um ein recidiviertes Fibrosarkom der linken Brustseite, das unter Röntgen- und

gleichzeitiger Erysipelantitoxinbehandlung vollständig schwand. Bei der Sektion des an Typhus verstorbenen Patienten ergab es sich, dass an Stelle des ehemaligen Sarkoms nur Narbengewebe zurückgeblieben war. Der Patient Pusey's blieb 14 Monate nach der Behandlung recidivfrei. In dem einen Falle Coley's (VII), wo zwei Operationen vorhergegangen waren, konnte die vom Pectoralis ausgehende Geschwulst 2mal prompt zum Schwinden gebracht werden.

Rickett's Originalfall[230]) betrifft einen 31jährigen Mann, der ursprünglich ein kleines Muttermal 2 Zoll über der rechten Brustwarze hatte, das seit September 1896 an Grösse zunahm. Bis Oktober 1898 hatte es sich auf 3×4 Zoll vergrössert und wurde exzidiert. 1. Januar 1899 erschien ein Knötchen in der Operationsnarbe, von da ab wuchs das Neugebilde rapid, umfasst nun eine Fläche von 14×18 Zoll und erstreckt sich von der Achsel- bis in die Nabelgegend. Die Geschwulst bestand aus roten elevierten Knötchen (Photographie). April 1899 Radiotherapie durch 7 Tage täglich 2 Sitzungen, jede von 30 Minuten Dauer. Die Schmerzen, die früher zu ihrer Beseitigung verschiedene Narcotica erfordert hatten, schwanden nach der 3. Sitzung. Die Röte der Knötchen nahm nach der 4. Sitzung leicht zu. Hierauf wurden einzelne Knötchen an ihrer Oberfläche nekrotisch. 4. Mai 1899 wurden die Sitzungen durch 7 Tage in erhöhter Zahl und längerer Dauer wieder aufgenommen. Am Ende dieser Behandlungsetappe heftige Dermatitis. Die Geschwulst verkleinerte sich etwas, manche der Knötchen waren nekrotisch. 23. Mai 1899 neuerliche Sitzungen. Die Geschwulst war seit April etwas gewachsen. Die Schmerzen blieben dauernd verschwunden. Seit Oktober 1898 hatte der Patient 15 Pfund an Gewicht verloren, er wurde schwach und appetitlos. September 1899 Tod an Erschöpfung. Es war weder vornoch nachher eine histologische Untersuchung vorgenommen worden.

Hahn[120]), Mertens[102]), Coley (II), Sjögren (Fall 3, 4, 5 und 6) und Pusey (4 Fälle) berichten über die Sarkombehandlung in der Achsel- und Schultergegend. Erfolge erzielten Hahn (vorübergehend), Mertens (durch 6 Wochen beobachtet), Coley (nach operativer Entfernung und Röntgenbehandlung 1 Jahr später recidivfrei), Sjögren (vorübergehend), während Pusey in 3 von seinen 4 Fällen keinen Effekt der Bestrahlung sah; in dem restlichen Falle folgten auf den Schwund des Tumors später allgemeine Sarkomatose und Exitus.

Gute Erfolge wurden an der Haut des Rückens beobachtet (Belot, Albers-Schönberg, Coley Fall V). In der Kreuzbeingegend blieb die Radiotherapie in 2 Fällen Coley's (XXVI und XXXIII) erfolglos, in einem Falle (XXV) trat Schrumpfung ein. Albers-Schönberg brachte ein handtellergrosses Krebsgeschwür oberhalb der Lendenwirbelgegend zur Ueberhäutung und zu vollständigem Schwunde. In der VIII. Beobachtung Kienböck's

bewirkte die Radiotherapie nach unvollständiger Resektion des Os sacrum wegen Sarkoms Verkleinerung des Ulcus und Besserung der Anämie; nach einigen Monaten trat unter zunehmender Schwäche gleichwohl der Exitus ein. Einen völligen Misserfolg bei primärem Melanosarkom der Rückenhaut, das nach Exstirpation rasch zu Metastasen geführt hatte, berichtet Marsch[186]); der Tumor vergrösserte sich rasch während der Radiotherapie.

Auf der Haut der Extremitäten konnten Beck (Melanosarkom), Belot und Kienböck (Fall IX) gute Erfolge beobachten. Im letzteren Falle handelte es sich um multiples hämorrhagisches Hautsarkom (Kaposi) an Händen und Füssen, das durch 2 Jahre intermittierend radiotherapeutisch behandelt worden war. Es kam stellenweise zu dauernder Schrumpfung der sarkomatösen Infiltrate, aber an anderen Stellen zur Bildung neuer Herde. Die durch Schmerzen behinderte Beweglichkeit der Hände und Füsse war durch die Radiotherapie wieder hergestellt worden. Bei derselben Affektion erzielten Riehl[233]) und Wise[322]) je einen Erfolg; in letzterem Falle ist die Behandlung noch nicht abgeschlossen. Sjögren hatte 2 Erfolge bei einem Rundzellensarkom der Kniekehle (Fall 15) und bei einem Fibromyxosarkom des Fusses zwischen Achillessehne und Tibiaende; in beiden Fällen hatte es sich um Recidiv nach Operation gehandelt, die Patienten blieben circa 2 Monate recidivfrei. In 6 Fällen von Rundzellensarkom des Femur (III, IV, VI, IX, X und XXXI) erzielte Coley 5 mal Schrumpfung, in einem Falle (VI), wo das Sarkom von der Fascie ausgegangen war, blieb der Erfolg aus. Exner[96]) konnte metastatische Tumoren eines Melanasarkoms an Rumpf und Extremitäten günstig beeinflussen.

Heyerdahl behandelte ein Lymphosarcoma femoris erfolgreich, der Patient blieb 2 Monate recidivfrei; die Diagnose war durch die histologische Untersuchung erhärtet.

Die Behandlung der Mediastinaltumoren wurde schon erwähnt und die günstigen Erfolge von Kienböck (Fall X), Clopatt und Bergonié hervorgehoben. Ergänzend sei bemerkt, dass Stenbeck[284]) bei Sarkom des Mediastinums und des Halses Schrumpfung erzielte, während Kienböck in seinen ersten beiden Fällen (I und II) keinen Erfolg hatte. In beiden Fällen handelte es sich um grosse harte Tumoren des vorderen Mediastinums. Stembo[281]) bewirkte bei einem faustgrossen intrathorakalen Tumor mit supraclavicularer Lymphdrüsenschwellung durch $2^1/_2$ monatliche Behandlung starke Verkleinerung des Tumors und Verschwinden

der Drüsenschwellung. Die Schmerzen hatten schon nach 10—15 Sitzungen nachgelassen. Die Patientin entzog sich vorzeitig der Behandlung.

Bei einem jungen Manne, der an sarkomatöser Peritonitis mit Lymphdrüsenschwellungen in inguine litt und über exzessive Schmerzen in den unteren Extremitäten zu klagen hatte, beobachtete H. Schlesinger (Wien), dass auf Radiotherapie die subjektiven Beschwerden völlig zurückgingen und die Tumoren sich verkleinerten. Bei der Obduktion konnte konstatiert werden, dass die sarkomatösen Drüsengeschwülste geschwunden waren.*) Schlesinger hat auch in anderen Fällen von der Radiotherapie bei Sarkomen gute Erfolge gesehen.

Auch retroperitoneale Sarkome werden durch die Radiotherapie beeinflusst. Sjögren konnte in zwei Fällen von grossen inoperablen Tumoren der Bauchhöhle nach Probelaparotomie Schrumpfung und Besserung des Allgemeinzustandes erzielen (Fall 10 und 11). Coley brachte metastatische retroperitoneale Drüsen 5 Jahre nach der Exstirpation eines Tumors an der Haut des Sprunggelenkes sowie nach 5 vorangegangenen Exstirpationen von Femoral- und Iliacaldrüsen durch Radiotherapie zum Schrumpfen (Fall VIII). Im Falle von Coley-Skinner wurde ein Recidiv nach Exstirpation eines Uterustumors vor 3 Jahren in Form eines Spindelzellensarkoms der Bauchdecken nach 136 Bestrahlungen zum Schwund gebracht. Die Bestrahlung eines Rundzellensarkoms des Intestinums (Fall XXXV) brachte Coley keinen Erfolg. In Coley's erstem Falle (Rundzellensarkom an Nacken, Brust, Achsel, Leisten und Darm) schrumpfte der Abdominaltumor nach 14 monatlicher Röntgenbehandlung, während die übrigen Tumoren völlig schwanden. Im Falle XIV bestrahlte Coley gleichzeitig mit dem Rippen- ein Nierensarkom (Spindelzellen) und erzielte Schrumpfung.

Die Bestrahlung von 2 Hodensarkomen (Coley Fall XVI und XXXVI) blieb einmal vergeblich, im anderen Falle wurde Schrumpfung erzielt; es handelte sich beidemal um Rundzellensarkome.

(Schluss folgt.)

*) Für die persönliche Mitteilung der Daten dieses Falles bin ich Herrn Prof. H. Schlesinger (Wien) zu grossem Danke verpflichtet.

II. Referate.

A. Rückenmark.

A case of **Brown-Séquards paralysis, due to a fall upon the head; operation; autopsy.** Von William C. Krauss. The journal of nervous and mental diseas. März 1906.

Es handelt sich um einen 22jährigen Mann ohne hereditäre Belastung; stets gesund. Er fiel von einem Gerüste herab aus einer Höhe von 20 Fuss. Er war nicht bewusstlos ins Spital gebracht worden. — Pat. kann nur mühsam den Kopf bewegen, es verursacht ihm grosse Schmerzen ferner, den linken Arm zu heben. Schmerzen in der Gegend des 4. und 5. Halswirbels. Rasche Untersuchung ergibt weder Fraktur noch Luxation der oberen Extremität, Clavicula, der Rippen oder der Scapula. Ein leichtes Vulnus lacero-contusum über dem rechten Ohr ist alles, was sonst bei der Aufnahme nachweisbar ist. Sensorium frei, Herz, Lunge, Abdomen normal. — Die weitere Beobachtung ergibt nun zunehmende Paralyse der linken oberen Extremität, sonst keine weiteren Störungen. Es fiel aber weiter auf, dass der Kopf steif und nach rückwärts gebeugt war. Die Pupillen, Augenmuskeln normal. Gehör normal. Keine Schmerzhaftigkeit beim Beklopfen des Schädels, doch Palpation des 4. und 5. Halswirbels äusserst schmerzvoll. Leichte Schwellung darüber. Keine Sensibilitätsstörung im Gesichte und Nacken, Sensibilitätsstörung aber etwas über dem rechten Schlüsselbein, sie erstreckt sich über die ganze rechte obere Extremität, rechte Hälfte des Stammes und rechte untere Extremität. Es herrscht vollständige Anaesthesie, Analgesie, Thermoanaesthesie. Muskel-, Sehnenreflexe an Extremitäten und Abdomen prompt und normal. Links ist eine Hyperaesthesie vollständig entsprechend der rechten Seite der Anaesthesie. Pat. schreit schon bei blosser Berührung auf. Die Hyperaesthesie erstreckt sich auf Berührung, Temperatur, Schmerz. Motilität links ist negativ; Pat. kann die Extremitäten nicht bewegen. Die Reflexe links gesteigert. Incontinentia alvi et urinae. Aus diesem Befunde folgerte die Diagnose: Brown-Séquard'sche Lähmung, veranlasst durch einen Bruch des 4. und 5. Halswirbels. Ausserdem trat in der letzten Zeit Störung in der Respiration (tiefe und beschleunigte Respir.), im Puls (Art. rad. ausserordentlich hoch und schnellend), in der Temperatur (T. sank unter die Norm) auf; offenbar auch Störung des N. phrenicus und thorac. longus. Operation wird beschlossen. Im Bereiche des 4. und 5. Halswirbels wird eingegangen; keine Fraktur der Wirbel; Resektion derselben, weil man an Hämatom innerhalb des Wirbelkanals dachte; negativer Befund; auffallend reichliches Abströmen von Liquor cerebrospinalis. Pat. fühlte sich nach der Operation wohler. Die drohenden Res[illegible]tionserscheinungen schwanden. — Sensibilitätsstörungen noch vorh[illegible] — Die Wunde wird bald missfarbig. Pat. bekommt Delirium[illegible]talis. — Autopsie: Kompression des Rückenmarkes beiders[illegible] Höhe des 4. und 5. Halswirbels, verursacht durch einen [illegible] rechts als links. Meningen adhärent. Der Split[illegible] der rechten Seite des 5. Halswirbels abgespr[illegible] nun eine Reihe von Fällen von Brown-

Séquard'scher Paralyse, welche durch ihre Aetiologie interessant sind: 13 durch luet. Meningomyelitis, 1 durch Endart. luetic., 1 durch Gumma, 8 durch Hämatomyelie, 7 durch Tumoren der Medulla spinalis, 4 durch Spondylitis tbc., 1 durch Spondylitis traum., 1 durch Solitärtuberkel des Rückenmarks. — Die Prognose der Brown-Séquard'schen Paralyse hängt von der Aetiologie ab; am günstigsten sind die luetischen wegen der Zugänglichkeit der antiluetischen Therapie. — Am Anfang kann man oft, wegen der Halbseitigkeit der Anaesthesie, zur Diagnose Hysterie verleitet werden, namentlich dann, wenn es sich um Tumoren handelt. Der vorliegende Fall ist deshalb interessant, weil, obwohl die Diagnose durch ihre Aetiologie klar war, trotz Operation der Knochensplitter in vivo nicht gesehen und somit nicht entfernt werden konnte. Erst die Autopsie gab Aufschluss über die richtig gestellte Diagnose.

Leopold Isler (Wien).

Coup de couteau, plaie de la moëlle. Von Routier. Bull. et mém. de la Soc. de Chir. de Paris. Sitzung vom 11. Juli 1906.

Ein 27jähriger Mann erhielt einen Messerstich in den Rücken, fiel nieder, konnte nicht mehr aufstehen. Links (0,03 cm) von der Medianlinie, ungefähr in der Höhe des Dornfortsatzes des 3. Brustwirbels, war der Stich. Am nächsten Tag völlige Lähmung der linken Seite von der Höhe der Mammilla an; keine Reflexe, Motilität unmöglich. Babinsky +, starke Hyperästhesie. Rechts alles in Ordnung, nur völlige Anästhesie; Reflex intakt, Babinsky negativ.

Harnverhaltung. Lumbalpunktion ergab blutige Flüssigkeit. Fast gleichzeitig erschienen die aktiven Bewegungen wieder, der Sphinkterkrampf schwand; es blieben aber links die Hyper-, rechts die Anästhesie. Keine Stigmata für Hysterie. Bei der nach 14 Tagen erfolgten Entlassung Wahnideen. R. glaubte an eine Verletzung des Rückenmarks (halbe Durchschneidung); nachdem aber die motorische Lähmung nach der Lumbalpunction schwand, erscheint ihm eine anatomische Läsion minder wahrscheinlich.

Demoulin bemerkt, dass man in solchen Fällen immer an traumatische Hysterie denken muss. R. Paschkis (Wien).

Zur Symptomatologie und Therapie der sich im Umkreise des Rückenmarkes entwickelnden Neubildungen. Von H. Oppenheim. Mitteilungen aus den Grenzgebieten der Medizin u. Chirurgie, Bd. XV, Heft 5.

Die sehr gehaltvolle Arbeit bringt interessantes, ausserordentlich reichhaltiges Material, schildert u. a. seltene Symptomenkomplexe und lehrt wichtige, neue therapeutische Indikationen. Ref. möchte diese Arbeit zu den wichtigsten neueren Mitteilungen über Rückenmarkstumoren rechnen.

Der 1. Fall betrifft ein Sarkom des Kreuzbeines, das den ganzen Sacralkanal ausfüllte und die Cauda equina erfasst hatte. Die klinischen Erscheinungen hatten auf Ergriffensein der 2.—4. Wurzel der Cauda equina hingewiesen. Eine möglichst ausgiebige Entfernung der kranken Teile (Auskratzung) brachte auffallenderweise einen Teil der Ausfallserscheinungen und die Schmerzen zur Rückbildung. Nach zweimonat-

licher Besserung erhebliche Verschlimmerung mit Gangrän des Penis. Im Anschlusse an einen zweiten operativen Eingriff erfolgte der Exitus.

Im 2. Falle bestand der typische Symptomenkomplex der sich im unteren Dorsalmarke entwickelnden Neubildungen. Jedoch wurde noch vor der Operation festgestellt, dass sich ein umfangreicher, von der 7. Rippe ausgehender Tumor neben der Wirbelsäule befand; diese Neubildung war nach Usur der Wirbelsäule in den Wirbelkanal eingedrungen. Es bestand auch in diesem Falle ein neuralgisches Vorstadium, das aber abweichend vom gewöhnlichen Verhalten nicht durch eine Schädigung der hinteren Wurzeln in ihrem intravertebralen Anteile, sondern durch Kompression eines Intercostalnerven in seinem peripheren Verlaufe bedingt war. Das therapeutische Resultat war überraschend. Trotz des malignen Charakters der Geschwulst und der nur teilweisen Entfernung derselben kam es zu einer erstaunlichen Besserung. Die Lähmung der Beine ging so weit zurück, dass Pat. ohne Stock gehen konnte und fast 4 Monate lang nahezu beschwerdefrei war.

Die grosse Bedeutung dieser Beobachtungen liegt darin, dass auch in Fällen, in welchen eine Radikaloperation nicht möglich war, eine Operation vorübergehend sehr günstig wirkte.

Der 3. Fall betrifft ein 27jähriges Mädchen mit allmählich zunehmender Parese des rechten Armes, dann des rechten Beines. Im Bereiche des rechten Plexus cervicalis Atrophie der Muskeln mit Aenderung der elektrischen Erregbarkeit. Die Operation ergab eine spindelförmige Anschwellung einer Wurzel des N. radialis von Haselnussgrösse, die sich in den Wirbelkanal fortsetzte. Die mikroskopische Untersuchung ergibt Sarkom. Die Operation wurde abgebrochen. Späterhin wurde eine umfangreiche Operation vorgenommen (Art derselben nicht näher angegeben). Dauernde Heilung noch nach 8 Jahren (!) konstatiert.

Im 4. Falle entwickelte sich allmählich eine Hemiplegia cervicalis spinalis vom Typus der Brown-Séquard'schen Lähmung (52jähriger Mann). Es waren besonders Hand- und Fingermuskeln geschädigt, während Schultermuskulatur und die Beuger des Unterarmes verschont waren. Die Erscheinungen deuteten auf Tumor mit Ergriffensein der 7. und 8. Cervicalwurzel. Es bestand Druckempfindlichkeit des Dorn- und Querfortsatzes des 6. und 7. Cervicalwirbels. Die costale Portion des Pectoralis major war geschädigt. Aus dieser wie aus anderen Beobachtungen O.'s geht hervor, dass die costale Portion des Pectoralis von einem tieferen Rückenmarkssegmente innerviert wird als die claviculäre. Ein neuralgisches Stadium fehlte in diesem Falle fast ganz.

Die Diagnose schwankte längere Zeit zwischen intra- und extramedullärer Neubildung. Die Operation ergab einen kirschgrossen Tumor genau an der supponierten Stelle. Der Exitus erfolgte wenige Stunden nach der Operation unter bulbären Erscheinungen.

O. hebt hervor, dass er nun schon an 3 Fällen von Geschwulstkompression der vorderen Wurzeln trotz sichtbarer Atrophie das Fehlen von Entartungsreaktion festgestellt hat.

Bei Geschwülsten am Cervicalmarke ist nach dem Autor die Lokaldiagnose eine ganz besonders exakte und sichere, und zwar wegen der physiologischen Dignität jeder Wurzel und weiter, weil Ursprungs- und

Austrittsstelle der Wurzel nahe beieinander liegen, so dass die für die Deutung der Reiz- und Ausfallserscheinungen in Frage kommenden Beziehungen hier viel einfacher und klarer sind als am Dorsal- und Lumbosacralmarke.

5. Fall. 20jähriger Mann. 3 Monate nach Auftreten eines linksseitigen Halbgürtelschmerzes entwickelte sich in wenigen Tagen eine spastische Parese der Beine mit hochgradigen Sensibilitätsstörungen (für alle Qualitäten an den distalsten Abschnitten, partiell an der Unterbauchhaut). Fehlen der Bauchreflexe, Erschwerung des Harnlassens.

Sehr wichtig war in diesem Falle die Erfahrung, dass infolge von Entzündungsprozessen der Meningen und Liquorstauung oberhalb des Tumors Symptome auftraten, welche die Höhendiagnose beeinflussten. (Der Tumor war tiefer gelegen, als ursprünglich angenommen wurde.) Besonders suspekt in dieser Hinsicht ist der Umstand, dass die auf Kompression des Markes deutenden Symptome eine rasche Ausbreitung nach oben erfahren.

Der Tumor war extramedullär gelagert, sein oberer Pol lag in der Höhe des neunten Dorsalsegmentes. Er wurde stumpf entfernt. Wundverlauf anfangs gut, dann sekundäre Infektion und Meningitis, welcher der Pat. 11 Tage nach der Operation erlag.

In allen Fällen O.'s war die Allgemeindiagnose eine richtige; das gilt auch für zwei weitere in der Arbeit nicht mitgeteilte Fälle. Die Form und Gestalt sowie der Umfang der Tumoren waren in allen Beobachtungen fast gleich. Die Höhendiagnose war in allen Fällen genau (nur im 5. wegen der begleitenden Meningealaffektion etwas zu hoch lokalisierter Sitz).

Gegen Schluss der Arbeit bespricht O. das klinisch bisher nicht näher gekannte Bild der lokalen Ansammlung des Liquor cerebrospinalis in einem bestimmten Höhenabschnitte des Rückenmarkes. (Eine kurze anatomische Beschreibung dieser eigenartigen Meningealerkrankung hat Referent, wie es scheint, als erster gegeben, ebenso einen Fall mitgeteilt. der klinisch beobachtet worden war.) In mehreren Fällen O.'s war eine klinische Beobachtung möglich; in zwei Fällen wurden operative Eingriffe vorgenommen. In dem einen hatten heftige Reiz-, später Ausfallserscheinungen im Gebiete der Lumbosacralnerven zu einem operativen Eingreifen unter unbestimmter Diagnose gedrängt. Es fand sich eine Verengerung des Wirbelkanals in der Höhe des 3. Lumbalwirbels; die durch den Liquor ausgeübte Kompression betraf die Cauda equina. In dem 2. Falle bestand das Bild der umschriebenen extramedullären Tumoren.

Im Schlussresumé fasst O. seine therapeutischen Resultate zusammen. 7 Tumoren der Wirbelsäule wurden operiert; 1 wurde geheilt, 2 gebessert (mehrmonatliche Remission), während der Endausgang, wie in den übrigen vier, ein letaler war.

Extramedulläre Tumoren wurden 6 radikal operiert. In einem Falle dauert die Heilung seit $3^1/_2$ Jahren an; in einem anderen besteht Heilung seit einigen Monaten. In den vier anderen folgte der Tod innerhalb der nächsten Tage oder Wochen auf die Operation.

O. schliesst sich (nach seinen Erfahrungen mit vollem Rechte) durchaus den Autoren an, welche die Chancen der operativen Behandlung der Rückenmarkshäute-Tumoren für weitaus glänzendere halten als die der Hirn-

geschwülste. Jedoch ist stets eine genaue Indikationsstellung notwendig, wenn man Misserfolge vermeiden will.

Hermann Schlesinger (Wien).

Zur Kasuistik der Rückenmarkstumoren. Von Schule. Zeitschrift für klinische Medizin, Bd. LIX, 2., 3. u. 4. Heft, S. 184 ff.

Verf. berichtet ganz kurz über einen Fall von Rückenmarkstumor als kasuistische Mitteilung von einigem Werte, da durch die Fortschritte der Chirurgie diese Tumoren ein erhöhtes chirurgisches Interesse beanspruchen. 14 jähriger Knabe, der seit längerer Zeit an Ischias litt, verbunden mit heftigen Kreuzschmerzen; bald darauf Schwäche in den Beinen. Eine kurze Untersuchung ergibt: Freisein der Hirnnerven und des Rückenmarkes in seinen oberen Partien, dagegen Fehlen des Patellarreflexes und Achillessehnenreflexes beiderseits; Plantarreflexe sehr schwach. Sensibilität am Gesäss und an der Aussenseite der Oberschenkel etwas herabgesetzt in „reithosenartiger Umgrenzung". Incontinentia urinae. Cremasterreflexe deutlich auslösbar. An der Wirbelsäule nichts Pathologisches weder bei Inspektion, noch bei Palpation zu finden. Diagnose nach diesem Befunde (extraduraler spinaler Tumor — Sarkom?) lokalisiert in die Gegend zwischen 2. Lumbalsegment und Ende des Sacralmarkes. Entwicklung und Verlauf des Leidens sprachen für einen extramedullären Tumor, der symmetrisch gegen das Rückenmark vorgewuchert sein musste. Für Lues und Caries waren keine Anhaltspunkte. Bei der Operation fand man zwischen 12. Brustwirbel und 1. Lendenwirbel eine scharfe Einschnürung und vor ihr das Rückenmark von einer mandelgrossen, dunklen blauroten Masse umwachsen, die sich nicht leicht vom Rückenmark ablösen liess. Mikroskopische Untersuchung ergab: Fibrosarkom. Die Operation hatte nur palliativen Wert; die reissenden lancinierenden Schmerzen nahmen ab. Sonst keine Besserung. 10 Monate post operationem Exitus. Bei der Obduktion fand sich ein über kindskopfgrosses erweichtes Sarkom, welches die ganze Lumbal- und Sacralgegend durchwachsen hatte.

Leopold Isler (Wien).

Un cas d'angiosarcome des méninges de la moëlle chez un sujet porteur d'angiomes multiples. Von Devic und Tolst. Revue de Médecine, 1906, Heft 3.

37 jährige Patientin, aus deren Anamnese folgendes erwähnt sei: Vor einigen Jahren Amputation des linken Armes wegen heftiger Schmerzhaftigkeit einer kongenitalen, allmählich elephantiastisch gewordenen Missbildung der Extremität; in der Haut derselben zahlreiche Venektasien.

Seit einigen Jahren Tumor der linken Mamma, der an Grösse zunimmt und schmerzt; der Tumor enorm gross, derb, unverschieblich auf der Unterlage, die Haut dünn, von ektatischen Venen durchzogen; keine Drüsen.

Nervenbefund: Typischer Gang wie bei spastischer Paraplegie; in Rückenlage kann Pat. die Beine nur wenige cm hoch heben; aktive Flexion im Kniegelenk fast unmöglich. Patellar-, Achilles- und Plantarreflex gesteigert; die Erscheinungen sind links deutlicher als rechts; Hypästhesie; das linke Bein in seinem Umfange geringer als das rechte. Somatischer Befund normal; leichte Harnretention. Unter hohem Fieber,

Harnretention, Incontinentia alvi, Decubitus etc. Exitus. Temperatur vor dem Tod 42,2 °. Autopsie: Multiple Angiome der Leber, Milz, linken Tube, der linken Mamma, im Gewebe um diese, im Mediastinum in der Fettkapsel der Niere.

Ausserdem aber in der oberen Brustregion des Wirbelkanales ein angiomatöser Tumor, zwischen knöchernem Wirbelkanal und Dura mater, mit dieser verwachsen, gelegen; ein anderer Tumor zwischen Dura mater und Rückenmark, von diesem durch die Pia getrennt; dieser komprimiert das Rückenmark, ist nicht adhärent an dasselbe und hat rein sarkomatösen (ohne Angiom) Aufbau. R. Paschkis (Wien).

Ueber Lumbalpunktionen bei Eklampsie. Von Thies. Centralblatt für Gynäkol., 1906, No. 23.

Verf. machte bei 17 Eklamptischen (2 Fälle scheiden aus) die Lumbalpunktion, doch war der Erfolg nicht der erhoffte. In 7 Fällen setzten die Anfälle vorübergehend längere Zeit aus, 1 mal hörten sie sogar ganz auf. In den übrigen 7 Fällen dauerten die Anfälle jedoch unvermindert an Zahl und Stärke fort.

In der Funktion der Nieren trat ebensowenig eine erhebliche Besserung ein, in den meisten Fällen eher eine Verschlimmerung. Bei 3 Patientinnen zeigte sich eine Veränderung in der Atmung und der Frequenz des Pulses und diese 3 kamen bald darauf ad exitum. Der Druck im Lumbalkanal war bei allen Eklamptischen z. T. sogar sehr stark erhöht. Wiemer (Aachen).

Bericht über weitere 200 Fälle von Lumbalanästhesie mit Tropakokain. Von Peter Defranceschi. Wiener med. Presse, 1906, No. 41.

Die Erfahrungen des Verf. gipfeln darin, dass das Tropakokain sich ihm als vorzügliches Mittel zur Anästhesie bewährt hat. Er hat nur in drei Fällen Kopfschmerzen beobachtet, in einem Falle versagte die Lumbalanästhesie. Die geringste verwendete Tropakokainmenge betrug 7 cg, die Durchschnittsmenge jedoch 15 cg. Es wurde die Lumbalanästhesie auch bei 22 Kindern mit gutem Erfolge ausgeführt. Die Anästhesie tritt durchschnittlich 10 Minuten nach der Injektion ein, selten etwas später, und dauert so lange, dass Hernienoperationen ausnahmslos bei vollkommener Schmerzlosigkeit ausgeführt werden können; bei $1^1/_2$—2 Stunden dauernden Mastdarmkrebsoperationen stellten sich gegen das Ende zu Schmerzen ein, welche jedoch selten das Einleiten der Narkose erforderten. Wenn die Schmerzhaftigkeit zu früh eintritt, kann man eine zweite Injektion machen; Verf. schreckt auch vor einer Gesamtdosis von 22 cg nicht zurück. Von Beckenhochlagerung bei der Lumbalanästhesie hat er keinen Vorteil gesehen.

Fr. Hajda (Wien).

Erfahrungen über Lumbalanästhesie mit Stovain und Novokain mit besonderer Berücksichtigung der Neben- und Nachwirkungen. Von Heineke und Läwen. v. Bruns' Beitr. z. klin. Chir., 1906, L, 2.

Die Erfahrungen mit der Novokain-Lumbalanästhesie sind weniger günstig, als der Anfang erwarten liess. In der Operation traten mehrmals unangenehme Nebenerscheinungen bis zum schweren Collaps auf;

auch nach der Operation zeigten sich unangenehme Nachwirkungen. Bei Anwendung von Stovain betrafen, ebenso wie bei Novokain, die Neben- und Nachwirkungen etwa die Hälfte der Fälle. Die unangenehmen Erscheinungen werden nicht dadurch beeinflusst, dass man bei der Injektion mehr oder weniger Liquor abfliessen lässt. Von Novokain wurden 0,05—0,18, von Stovain 0,03—0,08 g unter Zusatz von Adrenalin oder Suprarenin injiziert. Die Konzentration und das Präparat — die Novokainlösung wurde fast immer vom Verf. selbst hergestellt — hatten auf die Begleit- und Folgeerscheinungen keinen Einfluss. Das sofortige Hochlagern des Beckens nach der Injektion scheint den Eintritt der Intoxikationserscheinungen zu begünstigen, wurde deshalb nur angewandt, wenn nach einigen Minuten die Anästhesie nicht hoch genug stieg. Die allgemeinen Giftwirkungen unmittelbar nach der Injektion zeigten sich namentlich als Uebelkeit und Erbrechen und in Erscheinungen von Herzschwäche, wie kleinem Puls, Blässe, kaltem Schweiss, Angstgefühl, Bewusstlosigkeit, Amaurose, sogar sehr schweren Formen von Collaps. Unter den Nacherscheinungen standen weitaus im Vordergrund die Kopfschmerzen, in zweiter Linie Schmerzen im Kreuz und im Verlauf der Wirbelsäule, meist am stärsten im Nacken; Erbrechen spielte keine grosse Rolle. Die Nebenwirkungen nach Novokainanästhesie waren etwa $2^1/_2$ mal so häufig wie nach Stovain, sowohl die leichten, als auch die schweren. Die üblen Nachwirkungen sind bei beiden Anästheticis etwa gleich häufig aber beim Novokain viel stärker; das gilt namentlich vom Kopfschmerz, der nach Novokain mehrere Tage lang sehr heftig bestehen kann. Also das Stovain ist dem Novokain in jeder Beziehung als Lumbalanästheticum vorzuziehen, wie die Erfahrung an 400 Fällen gezeigt hat. Auch das Alypin gab schlechtere Resultate als das Stovain. Die Konzentration der Lösungen, das Nebennierenpräparat und seine Menge hatten keinen Einfluss auf die Resultate. Die Resultate mit Tabletten von Novokain mit Suprarenin, die nach Braun's Angabe 3 mal 1 Stunde lang auf 70° erhitzt werden und dann in Cerebrospinalflüssigkeit gelöst werden, waren schlecht. Es trat sehr schnell Anästhesie ein, aber es kam bald zu sehr bedenklichem Collaps. Jedenfalls war das Nebennierenpräparat zum Teil durch die Sterilisation zerstört worden, wofür auch das schnelle Eintreten der Anästhesie spricht. Aehnliche Erscheinungen, wenn auch nicht so schwer, zeigten Stovainlösungen, die erst nach Zusatz des Nebennierenpräparates sterilisiert waren. Klink (Berlin).

L'anesthésie à la stovaine lombaire. Statistique de l'année 1905. Von Chaput. Bull. et mém. de la Soc. de Chir. de Paris. Séance de 31. I. 1906.

Vortr. kommt zu folgenden Schlüssen (auf Grund von 309 Fällen):

1. Es ist eine wunderbare Methode, die bei Operationen an den unteren Extremitäten, am Perineum, Genitale, bei Hernien, Colostomie, Appendicitis anwendbar ist.

2. Mittelmässige Erfolge bei Alkoholikern, Nervösen, jungen Frauen und schmerzhaften Erkrankungen. Gefährlich bei stark kachektischen Leuten.

3. Keine momentane Unannehmlichkeit.

4. Nachher Kopfschmerz, der leicht nach Entnahme von etwas Liquor cerebrospinalis schwindet. R. Paschkis (Wien).

B. Darm.

Ueber Hofrat Nothnagel's zweite Hypothese der Darmkolikschmerzen. Von Lennander. Mitteilungen aus den Grenzgebieten der Medizin und Chirurgie, Bd. XVI, 1. Heft.

Nothnagel fasst seine Lehre von der Kolik in nachstehenden Sätzen zusammen: Die uralte Bezeichnung Kolik kann und muss als eine bezüglich ihrer Pathogenese und meist auch ihres klinischen Bildes besondere Art des Darmschmerzes festgehalten werden. Der Schmerz entsteht im Darm selbst. Bei seiner Entstehung ist als primärer Faktor eine tetanische Kontraktion der Darmmuskulatur wirksam. Dieser Tetanus führt zu einer Ischämie resp. Anämie der Darmwand. Die Anämie bildet den adäquaten Reiz, durch welchen die für äussere (mechanische, thermische) Reize unerregbaren sensiblen Nerven des Darmes in Erregung versetzt und damit die Schmerzanfälle ausgelöst werden.

Verf. hat in zahlreichen Fällen bei chirurgischen Operationen beim Anlegen eines Anus praeternaturalis usw. die Darmwand (Dickdarm und Dünndarm) sowohl durch konstanten als auch durch faradischen Strom gereizt, ohne irgend welche Schmerzempfindung beim Patienten auslösen zu können, nicht einmal dann, wenn die Darmmuskulatur durch das Reizmittel in eine tetanische Kontraktion versetzt und die Darmwand gleichzeitig durch Anämie blass (weissgelb) wird.

H. Raubitschek (Wien).

Zur Pathogenese der Kolikschmerzen. Von Wilms. Mitteilungen aus den Grenzgebieten der Medizin und Chirurgie, Bd. XVI, 4./5. Heft, 1906.

Nach der Ansicht des Verf. entsteht der typische Kolikschmerz durch Zerrung des Mesenteriums. Diese Zerrung muss zustande kommen, wenn sich eine grössere Darmstrecke gleichzeitig kontrahiert und in ihrem Bestreben, sich aufzurichten und sich geradezustellen, durch das eventuell zu kurze Mesenterium daran gehindert wird. Durch eine blosse Dehnung des Dickdarmes kann keine Kolik entstehen, ebenso kann eine Verschiebung des parietalen Peritoneums durch den gesteiften Darm kaum in Frage kommen. Ebenso erklärt Verf. die Gallensteinkolik hauptsächlich durch Dehnung der Gallenblase bei Cystikusverschluss, Kontraktionen ihrer Wand und damit Zerrung der die Gänge umgebenden Nerven.

Raubitschek (Wien).

Ueber epityphlitisähnliche Krankheitsbilder ohne nachweisbare krankhafte Veränderungen der Bauchorgane. Von Küttner. v. Bruns' Beitr. z. klin. Chir., 1906, LI, 1.

Zur Feststellung der normalen Beschaffenheit des Wurmfortsatzes genügt nicht die makroskopische Untersuchung, dazu ist die mikroskopische Untersuchung zahlreicher Schnitte nötig. Andererseits können auch sehr schwere Veränderungen des Wurmfortsatzes auffallend vollkommen zurückgehen. Von einer Fehldiagnose, einer „Pseudoappendicitis“, darf man deshalb nur reden: 1. wenn wir bei chronischen, zur Zeit der Operation noch bestehenden Beschwerden einen vollkommen, auch histologisch, normalen Wurmfortsatz finden und mechanische Verhältnisse die Störungen nicht erklären; 2. wenn wir im

Anfälle operieren und der exstirpierte Wurmfortsatz sich unverändert erweist. Die chronischen oder chronisch recidivierenden Schmerzen der Blinddarmgegend ohne bestimmte Organveränderungen sind z. T. sicher neurasthenischer Natur. Die Blinddarmentzündung ist nicht häufiger geworden als früher, sondern sie wird häufiger erkannt. (Wenn auch K. mit dieser Behauptung nicht allein steht, so dürfte sie doch wohl nicht ganz richtig sein.) Bei Pseudoperityphlitikern, d. h. bei nervöser Natur der Beschwerden, bleiben letztere auch nach der Operation meistens bestehen. Eine Epityphlitis kann vorgetäuscht werden durch Spasmen der unteren Dickdarmabschnitte, bei chronischer Obstipation, bei Lageanomalie der Genitalien, bei Prostatavergrösserung, da das Coecum dabei nicht selten gebläht ist. Auch Arteriosklerose kann sehr heftige Bauchschmerzen hervorrufen, doch dauern diese Paroxysmen nur wenige Minuten. Ferner können Neuralgien und Neuritiden, besonders nach Infektionskrankheiten, Epityphlitis vortäuschen. Auch mechanische, mit der Lage und Lageveränderung von Coecum und Appendix zusammenhängende Momente können epityphlitische Beschwerden verursachen. Das Coecum selbst ist häufiger, als man glaubt, der Sitz mechanisch bedingter Beschwerden. Eine Epityphlitis kann ferner durch eine rechtsseitige Pneumonie infolge falscher Lokalisation des Schmerzes vorgetäuscht werden. Auch beim akuten Gelenkrheumatismus kann das Bild der akuten Epityphlitis entstehen, wohl durch eine Neuritis. Der Wurmfortsatz ist durchaus kein überflüssiges Organ, sondern er ist ein lymphoides Organ, das ein Filter und eine Immunisierungsstelle für die Bakterien des Darmes darstellt.

Klink (Berlin).

III. Bücherbesprechungen.

Die Geschwüre und die erworbenen Fisteln des Magen-Darmkanales. Von Viktor Lieblein und Heinrich Hilgenreiner. Deutsche Chirurgie. Lieferung 46 e. Stuttgart, F. Enke, 1905. Mit 623 Seiten, 4 Tafeln und 47 Textabbildungen.

Diese monographische Bearbeitung muss als recht gelungen bezeichnet werden. Sie berücksichtigt in gleicher Weise das klinische Bild, wie die Prognose bei innerer und bei chirurgischer Behandlung, wie letztere selbst.

Der erste Abschnitt (Lieblein) behandelt das peptische Magengeschwür, dessen Folgezustände und einige in die Grenzgebiete fallende Magenerkrankungen.

Für viele Fälle von peptischem Magenulcus sind Gefässerkrankungen, Veränderungen des Blutes und der Hyperacidität in erster Linie für die Entstehung der Erkrankung verantwortlich zu machen. — Diagnose, Differentialdiagnose, die Komplikationen des Ulcus werden eingehend erörtert. — Bezüglich postoperativer Magenblutungen nimmt Autor an, dass ein embolischer Ursprung sowohl durch bakteritische Infektion (Engelhardt-Neck) als auch durch nicht infektive Thrombosen resp. Embolien (Hoffmann) möglich sei.

Die unterscheidenden Merkmale zwischen Ulcusperforation und Perityphlitis perforativa lassen oft im Stiche, wenn man nicht die Fälle im Beginne der Erkrankung sieht. Autor zählt die wichtigsten differentialdiagnostischen Momente auf. (Sogar diese lassen oft im Beginne des Leidens in Stich. Anm. des Ref.)

Bezüglich der Indikationsstellung zum chirurgischen Eingriffe bei Ulcus ventriculi schliesst sich Autor den bekannten Indikationen Laube's und v. Mikulicz' an. Die akuten Magenblutungen sind nach Ansicht des Verf. keine Kontraindikation gegen operative Eingriffe, jedoch dürfte in solchen Fällen die Durchführung einer Gastroenterostomie als der einfachsten Operation genügen.

Bei Tetanie infolge von Gastrektasien dürfte es sich empfehlen, erst nach dem Anfalle zu operieren. (Bei dieser Indikationsstellung dürfte man aber bisweilen mit der Operation zu spät kommen. Anm. des Ref.)

In eigenen umfangreichen Kapiteln sind der Sanduhrmagen, Divertikel des Magens, der subphrenische Abscess, die Gastritis phlegmonosa, die Perigastritis und der Ulcustumor, die narbige Pylorusstenose behandelt.

Die atonische Dilatation des Magens wird kürzer erörtert. Autor ist mit Recht bei dieser Magenerkrankung in der Indikationsstellung äusserst zurückhaltend (bei völligem Versagen der inneren Therapie ist der Eingriff gerechtfertigt, bisweilen auch als Probelaparotomie).

Autor ist der wohl nur zu billigenden Ansicht, dass in Hinkunft mit der Indikationsstellung zur Gastroenterostomie in denjenigen Fällen zurückhaltender vorgegangen werden müsse, in welchen die Symptome einer organischen Pylorusstenose fehlen, da die Gefahr eines Ulcus pepticum jejuni bestehe.

In einem besonderen Abschnitte ist das von Quenu-Duval beschriebene Ulcus simplex des Dickdarmes abgehandelt.

Bei Colitis ulcerosa sollte, wenn Operation erforderlich wird, am ehesten eine linksseitige Colostomie oder eine Cöcalfistel angelegt werden.

Der dritte Hauptabschnitt handelt von den erworbenen Fisteln des Magen-Darmkanales. Die ausserordentliche Mannigfaltigkeit dieser Fisteln wird eingehender geschildert. Eine interessante Tabelle (am Schlusse des Werkes) zeigt das Häufigkeitsverhältnis der einzelnen Fistelgruppen. Als weitaus häufigste unter allen Fisteln des Magens und des Darmes figuriert die äussere Darmfistel; dieselbe gelangt weit häufiger zur Beobachtung als alle anderen Fisteln des Magen-Darmkanales zusammengenommen.

Hermann Schlesinger (Wien).

Lectures of tropical diseases (Being the Lane Lectures for 1905, delivered at the Cooper médical College, San Francisco U. S. A). P. Manson.

Das Werk stellt ein Handbuch der Tropenkrankheiten dar und bringt die in neuerer Zeit betreffs der Diagnose und Therapie derselben gemachten Fortschritte.

Die Beschreibung der in Frage kommenden Mikroorganismen ist sehr ausführlich. Reichliche schöne Abbildungen.

Schrumpf (Strassburg).

Contribution à l'étude de la dilatation bronchique congénitale. Von René Appel. Thèse de Paris, 1904, G. Steinheil.

A. bespricht unter Zugrundelegung eines von Couvelaire 1903 bereits beschriebenen Falles und an der Hand der teilweise ausführlich wiedergegebenen Literatur die angeborenen Bronchiektasieen. Er führt sie auf Anomalien der Entwicklung der verschiedenen Bestandteile der Lunge zurück. Entweder gehen die betreffenden Individuen schon kurze Zeit nach der Geburt zugrunde — der eigene Fall des Verfassers starb 6 Tage alt unter Erscheinungen stärkster Cyanose, nachdem er 5 Tage vollkommen gesund schien — oder sie erreichen bei kleinerer Ausdehnung der Defektbildung auch ein hohes Alter.

Les fibromes de l'utérus sous-péritonéaux, à pédicule tordu au cours et en dehors de la grossesse. Par M. L. Berniolle. Thèse de Paris. G. Steinheil, 1906.

Das Vorkommen von Stieldrehung bei subserösen Uterusfibromen ist ein so ausserordentlich seltenes Ereignis, dass der Autor aus der ganzen Literatur nicht mehr als 32 Fälle zusammenzubringen in der Lage war, bei 6 davon war Schwangerschaft vorhanden.

An die Beschreibung dieser Fälle schliesst B. eine kurze Besprechung, welche sich auf die Anatomie, Symptomatologie, Diagnose, Prognose und Therapie der Erkrankung erstreckt.

Der Stiel ist im allgemeinen kurz und dick, seine Insertion befindet sich am Uterusfundus und die Drehung hat durchwegs im Sinne des Uhrzeigers stattgefunden. Von anatomischen Veränderungen findet sich hauptsächlich eine Thrombose der Venen des Stiels. In der Geschwulst selbst hat die Drehung in der Regel eine Erweichung zur Folge, an der Oberfläche kamen Verwachsungen mit Nachbarorganen zustande.

Die klinische Beobachtung der Stieldrehung zeigt 3 Varietäten: eine rasche, eine langsame, eine etappenweise Drehung mit Ruhepausen. Im Verlaufe der Schwangerschaft findet man die Stieldrehung bei alten Erstgeschwängerten im 2. bis 6. Schwangerschaftsmonat, ihr Auftreten ist ein allmähliches. Das Hartwerden der Geschwulst gelegentlich einer Wehe ist ein brauchbares differentialdiagnostisches Moment gegenüber einer Cyste. Die Schwierigkeit der operativen Entfernung ist durch die bedeutende Gefässvermehrung im Uterus erhöht. Zum Zwecke der Verhinderung einer Fehl- oder Frühgeburt empfiehlt Pinard die Verabreichung von Morphininjektionen durch mehrere Tage.

Die Diagnose macht Schwierigkeiten, wird jedoch erleichtert, wenn sich zu den Allgemeinerscheinungen die Symptomentrias: weiche Beschaffenheit der Geschwulst, stärkeres oder schwächeres Fixiertsein derselben, ihre Annäherung an die Medianebene, hinzugesellt.

Die Prognose ist im allgemeinen günstig, wenn beizeiten eingeschritten wird.

Die zweckmässige Behandlung ist die Myomektomie, wenn der Uterus selbst Geschwülste enthält oder eine Achsendrehung erfahren hat, die Hysterektomie. Dr. Rudolf Pollak (Prag).

Mitteilungen aus Finsen's Medicinska Lysinstitut in Kopenhagen. 10. Heft. Fischer, Jena, 1906.

Auch dieses Heft enthält eine Reihe von wertvollen Arbeiten, die mit aller Sorgfalt behandelt sind. So berichten: G. Busck über die

Komponenten mehrerer farbiger Lichtfilter, die zum Teil Farbenmischungen enthalten; derselbe Autor über die verschiedene Empfindlichkeit der einzelnen Hautregionen und für Licht (photochemische Hautreaktion); H. Mygind über Häufigkeit, Ausgangspunkte und Lokalisation des Lupus cavi nasi; K. Lundsgaard über Lichtbehandlung des Lupus conjunctivae; A. Reyn über Apparate und Methoden der Lichtbehandlung überhaupt.

Diese „Mitteilungen" werden nicht weitergeführt, vielmehr sollen von nun an die aus dem Institut hervorgehenden Arbeiten an einige Fachzeitschriften verteilt werden. Kienböck (Wien).

Inhalt.

I. Sammel-Referate.

Pollak, R., Scarlatina puerperalis (Fortsetzung), p. 291—138.

Schirmer, K. H., Die Röntgenbehandlung der malignen Tumoren (Fortsetzung), p. 139—148.

II. Referate.

A. Rückenmark.

Krauss, W. C., A case of Brown-Séquards paralysis, due to a fall upon the head; operation; autopsy, p. 149.

Routier, Coup de couteau, plaie de la moëlle, p. 150.

Oppenheim, H., Zur Symptomatologie und Therapie der sich im Umkreise des Rückenmarkes entwickelnden Neubildungen, p. 150.

Schule, Zur Kasuistik der Rückenmarkstumoren, p. 153.

Devic und Tolst, Un cas d'angiosarcome des méninges de la moëlle chez un sujet porteur d'angiomes multiples, p. 153.

Thies, Ueber Lumbalpunktionen bei Eklampsie, p. 154.

Defranceschi, P., Bericht über weitere 200 Fälle von Lumbalanästhesie mit Tropakokain, p. 154.

Heineke und Läwen, Erfahrungen über Lumbalanästhesie mit Stovain und Novokain mit besonderer Berücksichtigung der Neben- und Nachwirkungen, p. 154.

Chaput, L'anesthésie à la stovaine lombaire. Statistique de l'année 1905, p. 155.

B. Darm.

Lennander, Ueber Hofrat Nothnagel's zweite Hypothese der Darmkolikschmerzen, p. 156.

Wilms, Zur Pathogenese der Kolikschmerzen, p. 156.

Küttner, Ueber epityphlitisähnliche Krankheitsbilder ohne nachweisbare krankhafte Veränderungen der Bauchorgane, p. 156.

III. Bücherbesprechungen.

Lieblein, V. und Hilgenreiner, H., Die Geschwüre und die erworbenen Fisteln des Magen-Darmkanales, p. 157.

Manson, P., Lectures of tropical diseases, p. 158.

Appel, R., Contribution à l'étude de la dilatation bronchique congénitale, p. 159.

Berniolle, M. L., Les fibromes de l'utérus sous-péritonéaux, à pédicule tordu au cours et en dehors de la grossesse, p. 159.

Mitteilungen aus Finsen's Medicinska Lysinstitut in Kopenhagen, p. 159.

Um Einsendung von Monographien und Büchern an den Redakteur Professor Dr. HERMANN SCHLESINGER, Wien, I, Ebendorferstrasse 10, wird gebeten.

Man bittet, redaktionelle Zuschriften mit dem Adressenzusatz „Für die Redaktion de Centralblattes für die Grenzgebiete" versehen zu wollen.

Lippert & Co. (G. Pätz'sche Buchdr.), Naumburg a. S.

CENTRALBLATT

für die

Grenzgebiete der Medizin u. Chirurgie.

Herausgegeben von

Dr. Hermann Schlesinger,

Professor an der Universität Wien.

Verlag von GUSTAV FISCHER in Jena.

X. Band.	Jena, 21. März 1907.	Nr. 5.

Das Centralblatt für die Grenzgebiete der Medizin und Chirurgie erscheint in zwanglosen Heften im Umfange von etwa 3 Druckbogen, die zu einem Bande vereinigt werden, dessen Umfang 60 Druckbogen betragen wird. Das Abonnement für das Centralblatt kostet 24 Mark für den Band. — Die Abnehmer der **Mitteilungen aus den Grenzgebieten der Medizin und Chirurgie**, herausgegeben von A. von Eiselsberg und B. Naunyn, erhalten das Centralblatt zum Vorzugspreise von 20 Mark.

I. Sammel-Referate.

Scarlatina puerperalis.

Von Dr. **Rudolf Pollak.**

(Schluss.)

Literatur.

123) Sinclair a. Johnston, Practical midwifery. London 1858. Cit. n. Olshausen.

124) Sippel, A., Ein Fall von Scharlach nach Laparotomie. Nebst Bemerkungen zum puerperalen Scharlach. Centr. f. Gyn. 1898, 44.

125) Siredey, Les maladies puerpérales. Paris 1884. Cit. n. Meyer.

126) Smith, Tyler, Transact. Obst. Soc. London. Vol. III. Cit. n. Meyer.

127) Sörensen, S. T., Ueber Scharlachdiphtheritis. Zeitschr. f. klin. Med. 1891. Bd. XIX.

128) Spiegelberg, Otto, Lehrb. d. Geb. Jahr 1882.

129) Squire, Transact. Obst. Soc. London. Vol. XVII.

130) Stadfeldt, Les maternités, leur organisation et administration. Copenhague 1876. Cit. n. Meyer.

131) Stanley, W., Brit. med. journ. 1874. Cit. n. Baginsky.

132) Stone, W., Ueber Puerperalscharlach. Brit. m. j. 1878. Ref. in Centr. f. Gyn. 1879.

133) Sykes, Scharlach im Puerperium. Brit. m. j. 1881. Cit. n. Fellner.

134) Tanner, The signs and diseases of pregnancy. London 1867. Cit. n. Olshausen.

135) Tarnier-Budin, Traité de l'art des accouchements. Cit. n. Meyer.

136) Tempel, Geb. Ges. Hamburg 1886. Ref. in Centr. f. Gyn. 1887, 3.

137) Tilt, Transact. Obst. Soc. London, Vol. XVII.

138) Thomas, Scharlach. Aus Ziemssen's Handbuch II, 2.

139) de Tornéry, M. et M. Durand, La rougeole et la scarlatine dans la grossesse et les suites de couches. Paris. Baillière et fils. 1891. Ref. in Centr. f. Gyn. 1892, 13.

140) Tourtual, Hufelands Journal 1826. Cit. n. Olshausen.

141) Verbèke, E., Erythèmes scarlatiformes dans les suites des couches. Lille 1898. Cit. n. Fellner.
142) Walker, Ch., Scharlach bei einer Schwangerschaft. Brit. m. j. Cit. n. Fellner.
143) West, Transact. Obst. Soc. London. Vol. XVII.
144) Williams, D. M., Brit. med. journ. 1875. Cit. n. Baginsky.
145) Williams, Wynn., Transact. Obst. Soc. London. Vol. XII.
146) Ders., Ebenda. Vol. XVII.
147) Ders., Ebenda. Vol. XXX.
148) Winkel, Pathologie und Therapie des Wochenbetts. Berlin 1869.

Fehling lehrt: In leichteren Fällen von Scharlach ist der Lochialfluss ungestört, zuweilen, wie auch sonst bei accidentellen fieberhaften Erkrankungen im Wochenbette, leicht übelriechend, bei schweren, hoch fieberhaften Erkrankungen tritt er oft an Menge auffallend zurück. Die Milchsekretion ist eher gestört; bei leichten Scharlacherkrankungen, die in 2—3 Tagen vorüber sind, wird natürlich die Milchsekretion nicht leiden, während jeder längere oder fieberhafte Prozess die Sekretion stört.

Nach Kaltenbach kann der Lochialfluss normal sein oder die der diphtheritischen Endokolpitis oder Endometritis eigentümliche Beschaffenheit darbieten. Meistens ist er, ebenso wie die Milchsekretion, infolge des hohen Fiebers von geringer Menge.

Von grosser Bedeutung ist das Vorhandensein von komplizierenden Genitalaffektionen. Bei den älteren Schriftstellern findet sich zwar erwähnt, dass der Uterus tagelang etwas empfindlicher gewesen sei, doch wurden in den Sektionsfällen von Malfatti Peritoneum und Uterussubstanz immer gesund gefunden, nur in einigen Fällen war eine Gangrän des Endometriums vorhanden, die Olshausen für eine Folge der scarlatinösen Blutvergiftung erklärt. Senn und Dance geben an, dass Uterus und Peritoneum nahezu immer gesund geblieben seien. In einem der von Schneider beschriebenen Fälle fand sich Nekrose der Uterusschleimhaut, sonst die Genitalorgane und das Peritoneum gesund. In einem Falle von Winkel war ein parametranes Exsudat, in einem Falle von Guéniot, in 2 Fällen von Mac Clintock Peritonitis, in 2 Fällen desselben Autors Metrophlebitis, in einem Falle von Lange Parametritis, in je einem Falle von Schneider und Hervieux puerperale Geschwüre; in 1 Falle von Guéniot war Lymphangoitis uteri, in keinem der Fälle von Olshausen eine Genitalaffektion vorhanden. Aus diesen bis 1876 bekannt gewordenen Fällen hat Olshausen den Schluss gezogen, dass beim Scharlach der Wöchnerinnen Erkrankungen der Genitalorgane zu fehlen pflegen. Er hat Gusserow gegenüber, der in seinem englischen Reiseberichte geschrieben hatte, dass in den Fällen von Halahan zumeist Metritis und Peritonitis

bestanden hatte, aus der Originalarbeit dieses englischen Autors angeführt, dass nur in 4 seiner Fälle von komplizierender Metritis die Rede gewesen und auch da nur gesagt sei, dass der Uterus empfindlich war. Hervieux hat die Genitalkomplikationen für schwere und nicht seltene gehalten und A. Martin hat sich ihm in dieser Anschauung angeschlossen. Konnte er doch in allen seinen Fällen nekrotische Prozesse auf der Innenfläche des Genitalapparates beobachten, welche zum Teile unter dem Einflusse der Scarlatina, zum Teile bereits vor dem Ausbruche derselben entstanden waren. In allen Fällen von Liebmann waren Genitalaffektionen vorhanden; er stimmt mit Olshausen darin überein, dass die vorübergehende Empfindlichkeit der Gebärmutter nur eine Folge des Fiebers sei und dass manche Lokalaffektion eine zufällige Komplikation des Scharlachs sein könne; aber er bestreitet Olshausen's Behauptung, dass die Affektionen selten seien und dass ihr Vorhandensein immer als ein zufälliges betrachtet werden müsse.

Meyer zieht aus den an seinen Fällen gemachten Erfahrungen den Schluss, dass die Krankheit ganz ohne Komplikation von seiten der Genitalien verlaufen kann, aber auch, dass diese häufig auftreten, und dass besondere Neigung zum Auftreten diphtheroider Beläge besteht.

Nach Clemens kommt es oft ohne bekannte Veranlassung zu Peritonitis, Splenitis oder Hydrops.

Nach den Erfahrungen von Fehling ergeben die Obduktionsbefunde selten die Komplikation mit Befunden septischer Erkrankungen, von diesen namentlich Parametritis und Endometritis puerperalis, seltener Peritonitis; wie es scheint, kommt die puerperale Pyämie im Gefolge der Scharlacherkrankung sehr selten vor.

Nach Fellner wiederum sind die Genitalien stärker betroffen.

Relativ wenig ist in der Literatur der Scarlatina puerperalis von den bei gewöhnlichem Scharlach so häufigen Nierenkomplikationen die Rede. In der Kasuistik findet sich bei einzelnen Fällen die Bemerkung, dass Eiweiss im Harne vorhanden gewesen sei, so in einem Falle von Schneider, in einem von Olshausen, in je 2 von Martin und Liebmann, in 1 Falle von Grenser, in 9 Fällen von Meyer, in dem Falle von Fiessinger. Ferner findet man bei einigen Autoren unter den Symptomen die Nephritis erwähnt, so bei Fellner und bei Fehling. Der letztgenannte Autor sagt darüber: Auf die Komplikation mit Nierenerkrankungen ist nicht immer geachtet worden, sie kommt etwa in der Hälfte der Fälle vor. Bei den mit Sepsis gemischten Fällen ist das Vorkommen

von Eiweiss und Zylindern ohnehin nichts für Scharlach Charakteristisches, da dieses Symptom ja auch bei schwerer puerperaler Sepsis sich zeigt.

Noch seltener geschieht einer Komplikation Erwähnung, die sonst beim Scharlach öfter beobachtet wird, des Gelenksrheumatismus. Grenser hat ihn in einem Falle genau beobachtet und ausführlich beschrieben und bei Meyer komplizierte er in 10 Fällen den Krankheitsverlauf.

Dasselbe gilt von einer anderen Erscheinung, die für den Scharlach charakteristisch ist, nämlich von der Abschuppung. Einzelne Autoren erwähnen sie gelegentlich der Schilderung des Krankheitsverlaufes, so Liebmann, Olshausen, Schramm, Grenser, Clemens, Krönig. Bei Hervieux findet sich die Bemerkung, dass die Abschuppung selten so merkbar auftritt wie unter nichtpuerperalen Verhältnissen. Nur von einem einzigen Autor ist der Desquamation eine längere Auseinandersetzung gewidmet, und zwar von Charles. Dieser spricht ausführlicher darüber gelegentlich der Darstellung des Wiederauftauchens einer scheinbar erloschenen Epidemie in der Lütticher Entbindungsanstalt. Es stellte sich heraus, dass die Epidermisschuppen der Institutshebamme und einer Schülerin, die scharlachkrank gewesen waren, die Uebertragung der Krankheit vermittelt hatten.

Aus der Kasuistik und aus der Mehrzahl der Arbeiten geht hervor, dass der Verlauf der Krankheit meist ein langwieriger ist, dass die Rekonvalescenz, wenn es zur Heilung kommt, eine verzögerte ist. Winkel hat zuerst darauf aufmerksam gemacht, Clemens, Meyer, Gocht haben ebenfalls diese Erfahrung erwähnt, ebenso bestätigt sie P. Müller.

* * *

Die von den einzelnen Autoren gemachten voneinander differierenden Erfahrungen machen es begreiflich, dass die **Prognose** des Scharlachs im Wochenbette eine durchaus verschiedene Beurteilung erfahren hat. Nach Clemens ist sie immer bedenkenerregend. Heftiges Fieber und intensive Rötung sind an sich keine schlimmen Symptome, wohl aber Kopfschmerz während der Blüte des Exanthems und Peritonitis und Pleuritis nach dem Verschwinden desselben.

A. Martin meint, es dürfe nicht auffallen, dass die **Prognose** der Scarlatina in puerperio eine so ungünstige ist. Eine Zusammenstellung der ihm zugänglichen Fälle hat eine Sterblichkeit von 45 % ergeben. Diese erschreckende Zahl werde dadurch erklärlich, dass

erstens ja Erwachsene stets am Scharlach schwerer erkranken als jugendliche Individuen. Dann aber zeichne sich gerade der Scharlach durch grosse Neigung zu nekrobiotischen Schleimhauterkrankungen aus. Für diese sei unzweifelhaft der Uterus puerperalis ein wohl disponiertes Feld. Wie leicht werden nicht vom Endometrium aus die tiefer liegenden Teile und dann der ganze Organismus in Mitleidenschaft gezogen. Für die Prognose scheint es ihm entscheidend zu sein, ob die Genitalien erkranken oder nicht; im letzteren Falle ist der Verlauf ein durchaus günstiger, im ersteren bis auf eine kleine Prozentzahl ungünstig.

Nach Olshausen ist der Verlauf der Krankheit im Wochenbette wie auch ausserhalb desselben bald ganz leicht, bald äusserst schwer und selbst in den ersten 48 Stunden tötend. In den verschiedenen Epidemien sowie in den sporadischen Fällen sei die Sterblichkeit eine ganz verschiedene gewesen. Während Hervieux von zahlreichen Fällen nie einen Todesfall beobachtete, Browns von 9 Fällen einer Epidemie ebenfalls keinen sterben sah, hatte Mc. Clintock unter 34 Fällen 10, Halahan von 25 Fällen 19, Denham unter 8 Fällen 7 Tote. Im ganzen stelle sich die Sterblichkeit als eine hohe heraus, sie betrage etwa 48 %. Wenn auch die Gefährlichkeit der Fälle wesentlich durch den Charakter der Epidemie und die verschiedene Bösartigkeit des Giftes bedingt sei, so scheine ihm die Zeit des Erscheinens insofern von entscheidendem Einflusse zu sein, als der Prozentsatz der Todesfälle um so grösser sei, je früher post partum die Scarlatina erscheine. Von den Symptomen scheine der Diarrhöe eine besondere prognostische Bedeutung zuzukommen; denn von 38 Fällen, bei welchen Diarrhöe nicht als vorhanden erwähnt ist, starben 12, von 21 mit Diarrhöe starben 15. Olshausen glaubt, dass Martin's Ansicht über die Abhängigkeit der Prognose von dem Auftreten sekundärer Erkrankungen der Genitalien sich bei genauer Durchsicht der Literatur von selbst widerlege.

Auch Liebmann kann diese Anschauung nicht schlechthin akzeptieren, sie ist seiner Meinung nach dahin zu berichtigen, dass die sekundären Erkrankungen die Prognose verschlimmern, dass aber sehr viele Fälle bekannt sind, in welchen der Tod durch die Intensität des primären Prozesses selbst herbeigeführt wurde, ohne dass es zu Lokalisationen gekommen wäre.

Meyer stellt den Autoren, die über schlechte Erfahrungen berichten, die mit günstigen Resultaten gegenüber und stimmt mit Olshausen in der Erklärung der Ungleichheit der Bösartigkeit verschiedener Epidemien und einzelner Fälle überein, vermag sich jedoch

von dem Gedanken nicht loszureissen, dass die grosse Sterblichkeit für einen Teil darauf beruhen kann, dass zum Scharlach im Wochenbette Fälle mit eingerechnet worden sind, die gar nicht dahin gehören, wie Fälle von Erysipel und namentlich von Puerperalfieber mit oder ohne septisches Exanthem. Seiner Erfahrung nach dürfe man die Prognose nicht so schlecht stellen, wie es gewöhnlich geschehe, doch dürfe man sich auch nicht verleiten lassen, dieselbe gar zu gut zu stellen. Es ist nicht zu vergessen, dass ausser den Gefahren, die von seiten einer an und für sich so tückischen Krankheit, wie der Scharlach, drohen, bei Wöchnerinnen eine jedenfalls etwas gesteigerte Neigung zu septischen Prozessen vorhanden ist.

Von den späteren Autoren hat sich Grenser der von Olshausen geäusserten Ansicht angeschlossen, dass die Prognose von der Schnelligkeit des Auftretens des Exanthems abhängig sei, desgleichen P. Müller.

Jacub hält die Prognose des Wochenbettscharlachs von dem Wochenbettzustand für unabhängig. Runge hält sie, trotzdem sie von den meisten Autoren als schlechter angesehen wird, als sonst bei Scharlach, keineswegs für geradezu ungünstig. Ebenso ist nach Gocht ihre Bösartigkeit von den meisten Aerzten bisher überschätzt worden. Auch Koller kann sie nach seinen Erfahrungen nicht für so schlecht halten, da von seinen Fällen 11 genasen und nur 1 mit dem Tode endete.

Fehling hält die Fälle für prognostisch schlecht, welche von Anfang an hämorrhagischen Charakter haben oder sofort unter dem Bilde schwerer Intoxikation ohne Lokalisation verlaufen. Mit Bezug auf die so ungünstige Beurteilung der Krankheit seitens der meisten Autoren erinnert er daran, dass es fast durchwegs sehr schwere Fälle waren und eben darum veröffentlicht worden sind. Ein richtiges Bild erhalte man durch Zusammenstellen der Ergebnisse von Scharlachepidemien aus Anstalten. Verwertbar seien nur die Angaben aus neuerer Zeit. Er selbst möchte nach diesen und nach eigenen Erfahrungen die Prognose eher günstig stellen.

Auch Kaltenbach hält die Prognose des einfachen Scharlachs kaum für schlimmer als sonst. Dagegen erliegt bei Komplikationen mit septischen Wundkrankheiten fast die Hälfte der Frauen. Bei Genesenen sah Verf. auffallend häufig vieljährige oder dauernde Sterilität zurückbleiben.

* * *

Über die **Diagnose** der Scarlatina puerperalis ist ausserordentlich viel geschrieben worden, einige der Arbeiten über dieses Thema sind zum grössten Teile, ja nahezu ausschliesslich der Diagnose gewidmet, so namentlich die Arbeiten von Olshausen und Ahlfeld.

Der erstgenannte Autor hat an die Spitze seiner Monographie den Satz gestellt: „Unter Puerperalscharlach — Scarlatina puerperalis oder Purpura puerperalis — hat man eine infektiöse Krankheit verstanden, welche, unter dem Bilde eines echten Scharlachs auftretend, vielmehr mit dem Puerperalfieber identisch oder doch nahe verwandt sein soll.“ Und durch dis ganze Arbeit zieht sich wie ein roter Faden das Bestreben, diese alte Auffassung zu widerlegen. Das genaue Studium der einschlägigen Literatur hat ihm die Ueberzeugung verschafft, dass die ganze Lehre falsch, auf die Autorität einzelner hin ohne jeden Grund akzeptiert worden sei und sich von einem Werk in das andere hinübergestohlen habe. Die Symptome der Krankheit, ihr so charakteristischer Beginn in den ersten Wochenbettstagen, ihr Verlauf mit den geringen Abweichungen gegenüber dem gewöhnlichen Scharlach, das beinahe regelmässige Fehlen von Genitalkomplikationen und nicht zuletzt der Nachweis einer Infektionsquelle und die Infektiosität der Krankheit selbst sind ihm die Elemente, welche die Diagnose des Wochenbettscharlachs zusammensetzen, einer Krankheit, die mit dem gewöhnlichen Scharlach ausserhalb des Puerperiums identisch ist.

In Ahlfeld's Fällen aus dem Jahre 1892 sprachen die subjektiven Erscheinungen für die Diagnose des beginnenden Scharlachs, die Anfangssymptome waren in einigen Fällen so stark und so täuschend, dass eine Ueberführung in die medizinische Klinik rätlich erschien. Und doch hat sich Ahlfeld aus mehreren Gründen veranlasst gesehen, die ursprüngliche Diagnose Scharlach (oder Masern) im Wochenbette zugunsten der einer septischen Erkrankung fallen zu lassen. 1. Es bestand für die ersten Fälle von Scharlachexanthem keine nachweisbare Infektionsquelle; 2. es fand keine Uebertragung der Krankheit auf die übrigen Hausbewohner statt; 3. es hat der interne Kliniker die Fälle mit beobachtet und mit des Verfassers Ansicht übereingestimmt; 4. endlich ist es, da bei einem Teile der Patientinnen die septische Basis der Erkrankung nachgewiesen wurde, richtiger, für die Fälle, in denen sie nicht offenbar war, sie als versteckt anzunehmen. Die von Ahlfeld vorgebrachten Gründe waren nicht zwingend genug, um allgemeine Anerkennung zu finden.

Renvers steht auf dem Standpunkte von Olshausen, dass

es sich in der weitaus überwiegenden Mehrzahl der in Betracht kommenden Fälle um echten Scharlach gehandelt hat. Er hält auch die Diagnose des Scharlachs für zweifellos, wenn bei Wöchnerinnen unter Fieber und den sonst üblichen Symptomen ein nicht flüchtiges, sondern echtes scharlachartiges Exanthem auftritt. Er selbst beobachtete einen Fall, in dem die Diagnose auf septische Infektion gestellt werden musste. Es handelte sich um eine schwere Endometritis nach einer schweren künstlichen Entbindung. Es kam zur Zurückhaltung des Sekretes mit Fieber und Exanthem. Beide verschwanden mit der Wiederherstellung des Ausflusses, um später, als der Ausfluss von neuem stockte, von neuem in die Erscheinung zu treten.

Nach Meyer wird man über die Diagnose selten im Zweifel sein. In den von ihm beobachteten Fällen bot dieselbe keine grösseren Schwierigkeiten als die Diagnose des Scharlachs überhaupt. Es kann sich jedoch auch anders verhalten. Die im Verlaufe von wenigen Tagen tödlich endigenden Fälle, insbesondere bei Frauen, die schon vorher septisch infiziert gewesen sind, bieten, wenn das Exanthem nicht ein sehr ausgesprochenes ist oder wenn der Arzt erst dazu kommt, wenn es bereits im Abblassen ist, der Erkenntnis unüberwindliche Schwierigkeiten. Verf. gibt als differentielles Moment der septischen Exantheme gegenüber dem Scharlachexanthem an, dass das erstere dem Scharlachausschlage fast nie ganz ähnlich ist; es tritt als ein mehr auf einzelne Körperteile beschränktes auf, die Rötung ist eine mehr diffuse und häufig hat es einen ganz unbestimmten Charakter. Kann man die Patienten vom Beginne der Erkrankung an beobachten, so wird man unschwer die Entscheidung treffen können. Ist aber der Kranke schon vorher septisch, so tritt der Charakter der Affektion bei günstigem Verlaufe des Leidens erst durch die unverkennbare Abschuppung, resp. deren Ausbleiben zutage.

Auch nach Runge kann die Diagnose im Anfange während des Aufblühens des Ausschlages Schwierigkeiten bieten. In früheren Zeiten scheint eine Verwechslung mit septischen Exanthemen häufig gewesen zu sein. Letztere sind mehr diffus und flach und zeigen eine geringere oder andersartige Ausbreitung wie der Ausschlag beim Scharlach.

Oehme hat in einer Diskussion der Dresdener gynäkologischen Gesellschaft den Nachweis von Nierenentzündung als wesentlich für die Diagnose des Scharlachs hingestellt, durch Osterloh wurde ihm jedoch erwidert, dass das kein differentielles Moment sei, da

die Nephritis auch bei septischen Erkrankungen häufig beobachtet werde.

Koller hält die Diagnose für nicht schwerer als ausserhalb des Wochenbettes.

Nach Fehling kann die Diagnose, wenn vorher kein Scharlach vorkam, im Beginne schwer sein. Es werden wesentlich die Angina, die Beschaffenheit der Zunge und der Ausschlag die Diagnose zu stützen haben. Schwierigkeiten entstehen dann, wenn schon vorher die Patientin septisch erkrankt war; dann kann das Hinzutreten des Exanthems den Fall zweifelhaft erscheinen lassen. Doch auch hier wird man in den seltensten Fällen zu der Aushilfe eines scarlatinaähnlichen Exanthems bei Sepsis greifen dürfen, denn diese letzteren sind ausserordentlich selten. Nachträglich wird die Diagnose oft noch mehr bestätigt werden, wenn eine deutliche Abschuppung eintritt, und noch mehr, wenn in Anstalten weitere Erkrankungen unter Wöchnerinnen und Personal auftreten.

Den septischen Exanthemen, welche zu einer Verwechslung Anlass bieten können, fehlen nach Kaltenbach die stippchenartigen Flecken und Knötchen, ebenso Angina und Abschuppung sowie intensive Nephritis.

Hoffa hält die Diagnose Scharlach nur dann für gerechtfertigt, wenn neben dem charakteristischen Exanthem noch mindestens die eine oder die andere der den Symptomenkomplex des Scharlachs bildenden Krankheitserscheinungen, wie Angina, Schwellung der Submaxillardrüsen, die Desquamation, die Nephritis vorhanden ist; absolut sicher wird die Diagnose, wenn von dem vorliegenden Krankheitsfalle andere mit demselben in Berührung kommende Personen infiziert werden. Differentialdiagnostisch kommen nach diesem Autor in Betracht: 1. Erytheme, die auf rein vasomotorischen Störungen beruhen, ausserordentlich rasch nach dem veranlassenden Momente auftreten und ebenso rasch wieder verschwinden, ohne eine Spur ihres Bestandes zu hinterlassen. 2. Toxische Exantheme, welche ohne Prodromalerscheinungen mit sehr intensiven Temperaturerhöhungen und gastrischen Störungen in Form von fein punktierten Rötungen oder als isolierte grössere Flecke am Rumpfe und an den Extremitäten auftreten und spontan ohne Abschuppung nach 24 Stunden wieder verschwinden. 3. Die septischen und pyämischen Hautausschläge, die verschwinden, wenn der Patient am Leben bleibt, aber meist Vorboten des Todes sind. Sie können als disseminierte Eruptionen unter dem Bilde der Urticaria, als Miliaria oder Pusteln mit hämorrhagischem oder serösem Inhalte, als

ekthymaähnliche Ausschläge auftreten, doch auch in einer Form, die sich von dem Scharlach schwer unterscheiden lässt. Sie erscheinen in der Regel am 3. bis 7. Tage nach dem ersten Schüttelfroste, es verbreitet sich eine helle gleichmässige Rötung innerhalb 2—3 Tagen, oft nur über eine Hälfte des Stammes; sie verschwindet auf Druck sofort und ist meist von einer ödematösen Hautschwellung begleitet. Sie verschwindet nach 4—5, manchmal erst nach 7—8 tägigem Bestande und hinterlässt öfter eine Desquamation der Haut oder auch eine eiterige Infiltration des Unterhautzellgewebes.

Fellner spricht die Ansicht aus, dass wir heute noch nicht so weit sind, um mit Sicherheit eine Einzelerkrankung als Scharlach erkennen zu können, man müsse daher den Diagnosen aus alter Zeit, wo septische Exantheme so überaus häufig waren, mit grosser Skepsis entgegentreten.

Krönig unterscheidet streng zwischen scharlachähnlichen Hauteruptionen, welche manchmal bei Wöchnerinnen mit puerperaler Infektion beobachtet werden, und dem eigentlichen Scharlachexanthem. Bei septischen Wöchnerinnen sieht man manchmal über grössere Hautbezirke, seltener über den ganzen Körper sich ein Exanthem ausbreiten, welches anfangs aus kleinen, dicht beieinanderstehenden, zahllosen, roten Punkten besteht und bald in ein mehr diffuses, konfluierendes Erythem übergeht. Die Röte verschwindet auf Fingerdruck völlig. Die Unterscheidung von der eigentlichen Scarlatina ist durch das Fehlen der Angina und der Veränderung der Mund- und Zungenschleimhaut sowie dadurch möglich, dass der typische lamellöse Abschuppungsprozess nicht eintritt, sondern der Ausschlag einfach abblasst. Unterscheidend sind ferner auch der ganze Krankheitsverlauf und die Fieberkurve.

Schauta ist der Ueberzeugung, dass es in jetziger Zeit wohl gelingen dürfte, die Differentialdiagnose zwischen echtem Scharlach im Wochenbette und septischer Erkrankung mit Exanthem zu stellen. Man berücksichtige die Möglichkeit einer Scarlatinainfektion zur gegebenen Zeit überhaupt, das mehr oder weniger epidemische Auftreten mit Uebertragung von einem Individuum auf das andere sowie endlich die fehlende oder vorhandene Mitbeteiligung der Genitalien an der bestehenden Erkrankung.

* * *

Im Gegensatz zu den zahlreichen, die Diagnose betreffenden Aussprüchen finden wir wenige Bemerkungen über die **Therapie.**

Nach dem Berichte Gusserow's über die Erfahrungen der

englischen Geburtshelfer bestand die Behandlung dort hauptsächlich in der Zufuhr grosser Dosen von Alkohol.

Mc Clintock lässt neben allgemeinen Regeln der Behandlung die Warnung vor Abführmitteln ergehen, da dieselben ungemein leicht fatale Diarrhöen hervorrufen können.

Clemens rät Antiphlogose, ferner kleine Gaben von Kalomel; bei zögerndem Ausbruche Waschungen mit lauem Wasser und Mineralwässern.

Nach Meyer müsste die Behandlung, wenn sie von der sonst bei Scharlach üblichen abweichen sollte, sich die Aufgabe stellen, die puerperale Sepsis abzuhalten, was sich seiner Meinung nach nicht besser machen lässt als durch Einhaltung der bei Wöchnerinnen üblichen Behandlung. Soviel wie möglich ist eine Berührung von Stellen zu vermeiden, durch die eine Infektion eintreten kann. Untersuchungen sind möglichst zu unterlassen.

Renvers rät in jedem Falle, wo eine ernstliche Genitalerkrankung neben Exanthem nachweisbar ist, dieses als ein toxisches aufzufassen, da man dadurch sich veranlasst sehe, ernste Massnahmen gegen die stündlich wachsende Gefahr von seiten des Infektionsherdes zu treffen.

Runge, Koller, Kaltenbach sind der Ansicht, dass eine von der sonst üblichen abweichende Behandlung nicht am Platze sei.

Fehling äussert sich über die Behandlung in recht ausführlicher Weise. Sie wird keine spezifische sein, sondern den Scharlach und den Wochenbettszustand in Betracht zu ziehen haben. Der erstere ist nach den gewohnten Regeln exspektativ zu behandeln, wobei auf Angina und Nephritis genügend zu achten ist. Diarrhöen sind möglichst zu bekämpfen, und daher ist mit Abführmitteln Vorsicht geboten. Die Hyperpyrexie ist mit kalten Wickeln, kühlen Bädern zu behandeln. Den Genitaltrakt rät er, wie bei jeder fieberhaften, auch nicht direkt puerperalen Erkrankung im Wochenbette täglich 2—3 mal zu desinfizieren. Vaginalduschen mit 2 % Carbollösung, mit Sublimat 1:4000, letzteres bei Nephritis zu meiden. Intrauterine Irrigationen sind nur bei ausgesprochener Endometritis diphtheritica am Platze. Eine Hauptsache wird, wie bei den meisten schweren Puerperalerkrankungen, die Kräftigung des Organismus im Kampfe mit den eingedrungenen Spaltpilzen sein. Es passt daher trotz komplizierender Nephritis die Alkoholbehandlung wie bei Sepsis. Bei hohem Eiweissgehalte und geringer Sekretion des Harns ist auf Steigerung derselben durch alkalische Säuerlinge Bedacht zu nehmen,

bei drohender Urämie trotz Fieber Zuflucht zu heissen Bädern und heissen Einwicklungen zu nehmen.

Einzelne Autoren verlieren auch einige Worte über die Prophylaxe.

Renvers, Hoffa, Koller, Fehling, Kaltenbach, Boxall sind für strenge Desinfektion der Wäschestücke und in Betracht kommenden Gegenstände und Isolierung solcher Patientinnen. Fehling insbesondere erinnert daran, dass Schwangere, Gebärende und Wöchnerinnen vor Berührung nicht nur mit Scharlachkranken, sondern auch mit Gegenständen, die von solchen herrühren, streng zu hüten sind. Es ist auch darauf zu achten, dass der Scharlach durch dritte Personen übertragbar ist. Für Aerzte, welche Scharlachkranke behandeln, sind vor einem Besuche von Gebärenden oder Wöchnerinnen Wechsel der Kleider und gründliche Desinfektion der Hände eine ernste Pflicht.

Die Röntgenbehandlung der malignen Tumoren.

Kritischer Sammelbericht von **Karl Hermann Schirmer** (Wien).

(Schluss.)

Literatur.

244) Schiff, E., Mammacarcinom und Röntgenstrahlen. K. k. Ges. der Aerzte Wien. 5. Juni 1903. Wiener klin. Wochenschr. 1903, No. 24.

245) Ders., Der gegenwärtige Stand der Röntgentherapie. VII. Kongreß der deutsch. Dermatolog. Ges. Breslau 1901.

246) Ders., Leistungen der Radiotherapie. Wien, Deuticke 1904.

246a) Ders., Radiologische Mitteilungen. 77 Vers. deutscher Naturf. u. Aerzte, Meran 1905, p. 334.

246b) Ders., Ueber Röntgenbehandlung des Epithelioms. III. internat. Kongr. f. Elekr. u. med. Radiologie. Mailand, Sept. 1906. Fortschr. auf d. G. d. Rö.-Str., Bd. X, p. 225.

247) Scholtz, W., Ueber den Einfluß der Röntgenstrahlen auf die Haut in gesundem und krankem Zustande. Archiv f. Dermatologie, Bd. LIX, 1902, p. 87.

248) Ders., Traitement des affections cutanées avec les rayons de Röntgen. Archives d'électr. méd. Mai 1904.

248a) Schmidt, H. E., Demonstration röntgenisierter Fälle. II. Deutscher Dermatologenkongress. Berlin, April 1906.

249) Schüler, Sarkombehandlung. Deutsche Med. Zeitung 1903, 12. Jänner.

250) Schüller, Die Einwirkung der Röntgenstrahlungen auf das Krebsgewebe und die darin enthaltenen Krebsparasiten. Centralbl. f. Chir. 1904, No. 42.

251) Scott, J. N., The results of the treatment of carcinoma. Transact. of the Amer. Röntgen-rays soc., Sept. 1904.

252) Ders., Carcinoma of the uterus etc. Journ. of Obstetrics, Gyn. and Ped. 1903, XXV, p. 250.

253) Scully, Primary carcinoma of the uterus, treated by the X-rays. New York Med. News 7. Febr. 1903 und Annals of Gyn. and Ped. 1903, XV, p. 4286.
253[a]) Ders., Cancer of the cervix uteri treated by the X-rays. Med. Soc. of the State of New York, 29. Januar 1903. Med. Rec. 1903, p. 200.
254) Seabury-Allen, X-ray treatment of malignant diseases. Boston Med. and Surg. Journ. 1902, Bd. CLXVII, p. 431.
255) Segueira, A preliminary communication on the treatment of rodent ulcer by the X-rays. Brit. Med. Journ. 1901, I, p. 332, II, p. 851.
256) Ders., Further observations on the treatment of rodent ulçer by the X-rays. Brit. Med. Journ. 1901, I, p. 1307.
257) Severeanu, G. C., Die Radiotherapie des Krebses. Revista de chir. 1905, No. 2, ref. Münchener med. Wochenschr. 1905, No. 30, p. 1456.
258) Sharpe, Margaret, The X-ray treatment of skin diseases. Archives of the Röntgen-ray 1900, Februar.
259) Shields, Epithelioma treated with X-ray. Lancet. Clinic. 1902, XLIX.
260) Sjögren u. Sederholm, Beitrag zur therapeutischen Verwertung der Röntgenstrahlen. Fortschritte auf dem Gebiete der Röntgenstrahlen. Bd. IV, p. 145, 1901.
261) Sjögren u. Stenbeck, Demonstration in der schwedischen medizin. Gesellsch. 19. Dez. 1899, cit. bei Magnus Möller „Der Einfluß des Lichtes auf die Haut in gesundem und krankem Zustande. Bibliotheca medica. Abteilung D. II, Heft 8, 1900.
262) Sjögren, Ueber Röntgenbehandlung von Sarkom. Fortschritte auf dem Gebiete der Röntgenstrahlen, Bd. III, 1905, p. 263.
263) Ders., Briefliche Mitteilungen an Kienböck s. d.
264) Ders., Die Röntgentherapie bei Lupus erythematodes, Cancroid u. Ulcus rodens. 73. Vers. deutsch. Naturf. u. Aerzte Hamburg 1901. Fortschritte auf d. Geb. der Röntgenstrahlen, 1901 Juni, p. 37.
265) Ders.. Ueber Röntgenbehandlung maligner Geschwülste. Nordisk Tidsskrift for Terapi 1904, No. III No. 1, ref. Münchener med. Wochenschr. 1905, No. 6, p. 283.
266) Ders., Die prophylaktische Röntgentherapie bei malignen Tumoren. Verhandlungen der deutschen Röntgengesellschaft. I. Kongress 1905, p. 193.
266[a]) Ders., Hygiea, Jahrg. 66, p. 1142 u. 67, p. 716, ferner Nordisk Tidskrift for Terapi, III, p. 8.
267) Skinner, Archives of Electrology and Radiology. Chicago, Oktob. 1904.
268) Ders., X-light in the treatment of cancer. Amer. X-ray Journ. Nov. 1902.
269) Ders., X-light in therapeutics. Med. Record, 27. Dez. 1902, p. 1007.
270) Ders., The X-rays in the treatment ot intra-abdominal growths. The Med. Standard, 1903.
271) Ders., Röntgenbehandlung intraabdominaler Tumoren. Rev. Int. d'Electrothérapie 1902, XII, p. 28.
272) Sloan, S., The X-rays treatment of cancer. Glasgow obstetr. and gyn. soc. 3. Februar 1904, Brit. Med. Journ. 13. Februar 1904.
273) Smith, J. F., The Röntgen-rays treatment of sarcoma. Transact. of the Amer. Röntgen-rays Soc. Sept. 1904.
274) Ders., Röntgen-rays in the treatment of sarcoma. Amer. Medicine Nov. 5. 1904.
275) Snow, Recurrent carcinoma of the uterus and bladder etc. Amer. Electrotherapeutic and X-rays. Era 1903, III, p. 32.
276) Soiland, Röntgen-rays treatment of carcinoma of the breast. Southern. Californ. Practitioner 1902, XVII, p. 140.
277) Spieler, Zeitschrift für Elektrotherapie 1903, p. 68.
278) Stainer, Brit. Journ. of Dermatology 1903, XX, p. 212.
279) Startin, On X-rays in the treatment of lupus and rodent ulcer. Lancet, 20. Juli 1901.
280) Ders., Epithelioma of the tongue. Lancet, 16. Nov. 1901, p. 1375.
281) Stembo, 2 Fälle von gebessertem, resp. geheiltem Sarkom mit Hilfe von Röntgenstrahlen. I. Med. Physiotherapeut. Kongreß. Lüttich 1905, ref. Fortschritte auf dem Gebiete der Röntgenstrahlen, Bd. IX, p. 146.
282) Stenbeck, Ein Fall von Hautkrebs, geheilt durch Behandlung mit Röntgenstrahlen. Mitteilungen aus den Grenzgebieten der Med. u. Chir. 1900, VI, p. 347.
283) Ders., Briefliche Mitteilung an Kienböck s. d.
284) Ders., Deux cas de cancroide guéris par les rayons de Röntgen. Congrès international d'Electrologie et de Radiologie médicales Juli 1900.

285) Stenbeck et Bollaan, Traitement du cancer de la peau. Archives d'électricité médicale 15. Juli 1901.

286) Stopford-Taylor, G. G., A case of mycosis fungoides successfuly treated by the X-rays. The Lancet. March 24. 1906, p. 828.

287) Ders., Indications for the X-rays treatment of cancer. Brit. Med. Journ. 8. Februar 1902.

288) Ders., Rodent cancer treated by X-rays. Brit. med. Journ. 23. April 1904.

289) Stuver, Carcinoma in the pelvis. Cincin. Lancet. Clinic. 1902, p. 151.

290) Suilly, Cancer du col, traitement par les rayons X. Annals of Gyn. and Ped. Mai 1904.

290a) Taylor, A case of mycosis fungoides treated successfully by the X-rays. Journ. of the physic. ther. 1906, Heft 8.

291) Torrey, Amer. Med. 1903, Bd. V, p. 407.

292) Tousey, Carcinoma uteri treated by the X-rays. Med. News 1903.

293) Trowbridge, E. H., Report of epithelioma of face cured by X-rays. Boston Med. and Surg. Journ. 1902, No. 26.

294) Turmure, Results of X-rays treatment. New York Academie of Med. Record 1903, LXIII, p. 233.

295) Tuffier, Radiothérapie du cancroide. La Presse méd. 5. Dez. 1903 u. 3. Februar 1904.

296) Ders., Traitement radiothérapique des cancers. Französ. Chirurgen-Kongress Oktober 1904.

297) Turner, The treatment of cancer by Phototherapy. Edinburgh Med. Chir. Soc. Nov. 1902.

298) Ders., Cancer and the Röntgen-rays. Brit. med. Journ. 1902, II, p. 970.

299) Ullmann, C., Ueber die gegenwärtige Bedeutung der Radiotherapie für die ärztliche Praxis. Centralbl. f. d. gesamte Therapie 1904, No. 1 u. 2.

300) Unger, E., Ueber den Einfluß der Röntgenstrahlen auf das Carcinom der Mamma. Verhandlungen der Deutschen Röntgengesellschaft. I. Kongress 1905, p. 188.

301) Unna, Die chronische Röntgendermatitis der Radiologen. Fortschritte auf dem Gebiete der Röntgenstrahlen, Bd. VIII, 1904, p. 67.

302) Ders., Referat über Epitheliombehandlung. Berliner Dermatolog.-Kongress September 1904.

303) Ders., Internat. Kongress für Physiotherapie. Lüttich 1905.

304) Van Allen, The cure of cancer by X-rays. Boston Med. and Surg. Journ. 25. Juni 1903, p. 697.

305) Varney, Röntgen-rays in epithelioma. Journ. of Amer. Med. Assoc. 26. April 1902 und 1903, Bd. XL, p. 1577.

306) Vigouroux et Cornil, Traitement des tumeurs du sein par les rayons X et la quinine. Académie de Méd. 23. Juni 1903.

307) Voigt, Behandlung eines inoperablen Pharynx-Carcinoms mit Röntgenstrahlen. Hamburger Aerzteverein 3. Nov. 1896. Ref. Münchener Med. Wochenschr. 1896, II, p. 1120.

307a) Vose and Hove, The effects of the Röntgen-rays upon cancer. Albany med. Annals, Oktober 1905.

308) Walker, Journ. of Amer. Med. Assoc. 1903, Bd. XL. p. 1214.

309) Ders., Brit. Journ. of Dermatology 1902, XIX, p. 344.

310) Wance, Treatment of recurrent cancer by X-rays. Louisville month. Journ. med. and surg. 1902, IX. p. 65.

311) Weik, Zur Röntgentherapie carcinomatöser Hauterkrankungen. Zeitschr. für Elektrotherapie einschließlich der Röntgendiagnostik und Röntgentherapie 1906, Heft 4.

312) Weil et Hardy, Le traitement du cancer par les rayons X. Journal de physiothérapie 15. Juni und 15. Oktober 1903.

313) Welborn, The Post Graduate 1903, Bd. XVIII, p. 52.

314) Wells, C. E., Treatment of malignant growths by X-rays. Brooklyn. Med. Journ. 1904, Vol. XVIII, p. 404.

315) Wendel, W., Beiträge zur Therapie mit Röntgenstrahlen. Aerztl. Verein zu Marburg 16. Febr. 1905. Ref. Münchener med. Wochenschr. 1905, No. 16, p. 777.

316) Ders., Ueber Röntgenbehandlung des Oesophaguskrebses. Münchener med. Wochenschr. 1905, Nr. 51.

316a) Werther, Ges. f. Natur- u. Heilkunde, Dresden, 24. März 1906, ref. Fortschr. auf d. Geb. der Rö.-Str., Bd. X, p. 191.

316[b]) White and Burns, The evolution of a case of mycosis fungoides under the influence of Roentgen rays. Journ. of cut. dis., May 1906.

316[c]) Wichmann, Beitrag zur Behandlung inoperabler Geschwülste mittels Röntgenstrahlen. 78. Vers. deutscher Naturf. u. Aerzte 1906.

317) Wild, R. B., A preliminary note on the treatment of lupus and cancer by light and Röntgen-rays. Medical Chronicle, Dezember 1903.

318) Williams, The Röntgen-rays in surgery and medicine, New York 1902, p. 420, 655.

319) Ders., Note on the treatment of epidermoid cancer by the Röntgen-rays. Boston Medical and Surg. Journ. January 17. und April 4. 1901.

320) Ders., Les effets analgésiques et toniques des rayons de Röntgen. Semaine méd. 21. Oktober 1903.

320[a]) Ders., X-rays in the treatment of carcinoma and sarcoma. Lancet, 26. Januar 1907, p. 211.

321) Winternitz, Mycosis fungoides. Verein deutscher Aerzte in Prag. Ref. Fortschritte auf dem Gebiet der Röntgenstrahlen, VIII, p. 285.

322) Wise, Observations on the use of the X-ray in the treatment of certain diseases of the skin. Medical Record 20. Jänner 1906.

323) Wohlgemuth, Zur Frage der Heilung des Carcinoms durch Röntgenstrahlen. Verhandlungen der deutschen Röntgengesellschaft. I. Kongress 1905, p. 194.

324) Wood, T. J., Case of sarcoma of the scalp [recurrend] treated by exposurs to X-rays. Archives of Röntgen-rays Januar 1905.

325) Zum Busch, Clinical soc. of London 25. März 1906. Brit. Med. Journ. March 31, 1906, p. 741.

Von grossem Interesse ist endlich der Fall von Chrysospathes[53]), bei dem es sich um einen kindskopfgrossen Ovarialtumor (Kleinrundzellensarkom) handelte, der sich bei der Laparotomie als inoperabel erwies; in der Narbe bildeten sich exulcerierende Knoten. Auf Röntgenbehandlung schwanden sowohl die Hauttumoren wie der primäre Tumor in der Tiefe. 7 Monate nach beendigter Behandlung war keine Spur der Geschwulst nachzuweisen. Die Kranke blieb 17 Monate recidivfrei.

Die Frage, ob es eine Dauerheilung der Sarkome durch Radiotherapie gibt, wird von der Mehrzahl der Autoren im bejahenden Sinne beantwortet. Als Beweis hierfür wäre in erster Linie die histologische Nachuntersuchung im Falle Torrey's[291]) zu verwerten, wo die Sektion an Stelle des Sarkoms normale Haut und Narbengewebe ergab. Nur in wenigen Fällen kann man von einem Dauerresultat sprechen, entweder wurde die Behandlung nicht systematisch zu Ende geführt oder es fehlt eine längere Nachbeobachtung. Immerhin wurden Fälle mitgeteilt, in denen durch Radiotherapie zum völligen Schwinden gebrachte Sarkome lange Zeit recidivfrei blieben. Die am längsten recidivfrei gebliebenen Fälle sind: Fischer und Schau (Angiosarkome des Unterkiefers) durch 2 Jahre, Sjögren (Fall I, hartes, langsam wachsendes Spindelzellensarkom des Nasenflügels) durch beinahe 2 Jahre, Sjögren (Fall II. hartes, langsam wachsendes Spindelzellensarkom der Nasenwurzel), ferner Wood (recidivierendes Sarkom der Kopfhaut) durch 1½ Jahre, Chrysospathes (inoperables Rundzellensarkom des

Ovariums) durch 17 Monate, endlich durch über 1 Jahr die Fälle von Kienböck (X, alveoläres Mediastinalsarkom), Albers-Schönberg (multiple Rundzellensarkome der Kopfhaut), Pusey (je ein Sarkom der Parotis und der Brustwand).

In zahlreichen Fällen wurde die Radiotherapie der Sarkome mit anderen Methoden kombiniert, wodurch die Beurteilung des Erfolges natürlich wesentlich beeinträchtigt wird. Von der Coleyschen Toxinbehandlung war schon die Rede. Auch McMaster hat sich derselben in einigen Fällen gleichzeitig mit der Röntgenbehandlung bedient. Béclère behandelte seinen Fall von recidivierendem perforiertem Oberkiefersarkom gleichzeitig mit subkutanen Chinininjektionen (Heilung nach 7 Monaten). Béclère meint, dass es sich um ein langsam wachsendes, relativ benignes Sarkom gehandelt habe.

Die Misserfolge, die, wie erwähnt, in etwa einem Drittel der bisher beobachteten Fälle zu verzeichnen waren, beruhen in einem grossen Teil der Fälle auf schlechter Technik (zu kleine Dosen, zu frühes Abbrechen der Behandlung), ausserdem wurde die Radiotherapie als ultimum refugium bei schwer kachektischen Patienten mit diffuser Sarkomatose innerer Organe versucht, welche Fälle gleichfalls die Statistik belasten. In manchen Fällen liegen allerdings aus unbekannten Gründen eklatante Misserfolge vor: das Wachstum der Tumoren blieb völlig unbeeinflusst oder der Tumor recidivierte bald nach scheinbarem Schwund oder endlich der Tumor heilte lokal, während die allgemeine Sarkomatose fortschritt. Als sehr refraktär sind einzelne Fälle von Coley und Bill sowie der von Marsh und Smith[274]) zu bezeichnen.

Rosenberger, der bei Sarkomen überhaupt wenig günstige Resultate mit der Radiotherapie erziehlt hat, während er bei Carcinomen gute Erfolge hatte, berichtet über einen Todesfall, der einige Wochen nach Bestrahlung eines Drüsentumors auftrat. Es ist dies der zweite plötzliche Todesfall nach Aussetzen der Bestrahlung, den Rosenberger beobachtet hat. Wir können hier wohl auf das oben bei den Carcinomen Gesagte verweisen und betonen, dass jeder Beweis für einen kausalen Zusammenhang dieser „Schlaganfälle" mit der Radiotherapie mangelt.

Die Indikation zur Radiotherapie der Sarkome ist in erster Linie in inoperablen Fällen gegeben. Ferner eignet sich das Verfahren besonders zur Nachbehandlung bei nicht vollständig exstirpierten Tumoren (Kienböck) sowie zu prophylaktischen Betrachtungen nach Operationen. In operativen Fällen kann vor der

Operation die Röntgenbehandlung versucht werden, wenn voraussichtlich während der Dauer der Bestrahlung der Tumor nicht inoperabel wird. Analog wie beim Carcinom ist die radiotherapeutische Methode schonender und ungefährlicher als die chirurgische, zumal sie durch ihre Schmerzlosigkeit bei hochbetagten oder herzkranken Individuen eine Narkose erspart und in solchen Fällen die Methode der Wahl sein kann.

* * *

Aeusserst günstig lauten die bisher bei **Mykosis fungoides** mit der Radiotherapie gemachten Erfahrungen. In allen Stadien der bisher völlig refraktären Affektion ist diese Methode geradezu das souveräne Verfahren, sowohl die prämykotischen Erytheme als auch die Infiltrate und Tumoren scheinen für Röntgenlicht sehr empfindlich zu sein und schwinden ziemlich prompt je nach ihrer Grösse und Tiefe nach einer oder mehreren Sitzungen. Gleichzeitig wird das lästige Jucken beseitigt, das Allgemeinbefinden und der Kräftezustand gehoben. Gleichwohl ist der Erfolg nur ein palliativer, die Röntgenstrahlen können wahrscheinlich das immer neue Entstehen mykotischer Produkte nicht hintanhalten, in manchen Fällen traten noch unter der Bestrahlung neue Herde, bzw. Tumoren auf und der letale Ausgang ist unaufhaltsam (Sarkomatose der Visceralorgane). Hautrezidive können meist prompt durch Wiederholung der Radiotheraphie beseitigt werden. Diese Tatsachen ergeben sich aus den bisher mitgeteilten, im folgenden kurz zu referierenden Beobachtungen.

Scholtz[247]), der als erster die Methode bei Mykosis fungoides anwandte, konnte zunächst bei 2 Fällen die prämykotischen Herde sowie die kleineren Tumoren durch energische Bestrahlungen, so dass eine oberflächliche Nekrotisierung der betreffenden Stellen eintrat, „wie es scheint, dauernd“ zum Schwinden bringen; an den anderen Körperpartien traten fortwährend neue Herde auf. In einem weiteren Falle wurden die Tumoren gleichfalls in eklatanter Weise beeinflusst. Ueber einen guten palliativen Erfolg berichtet auch Brooke[42a]).

Bald darauf behandelten Holzknecht und Riehl[221]) [232]) eine Mykosis bei einem 48jährigen Mann mit 10jähriger Krankheitsdauer; es bestanden 40 grössere und viele kleinere Tumoren sowie Plaques am Stamme und den Extremitäten. Mehrere Tumoren waren exulceriert, an einer Stelle bildete sich eine Phlegmone, unter deren Einfluss die Tumoren etwas zurückgingen. Unter Röntgen-

behandlung schwanden die Tumoren ohne Narbenbildung unter Hinterlassung einer dunklen Pigmentierung. Auch die prämykotischen ringförmigen Erytheme und Infiltrate schwanden unter der Behandlung. Auch nicht direkt bestrahlte prämykotische Ringe bildeten sich zurück. Es wurden Vollsitzungen verwendet. Erste Bestrahlungsserie März—Mai 1903. Im Juni—September wurden neu auftretende Knoten abermals durch Radiotherapie prompt beseitigt. November 1902 symptomatische Heilung. Später ging der Patient an Gehirnmetastasen zugrunde.

Jamieson[144]) spricht sich auf Grund seiner beiden Fälle, von denen der eine auch noch von Marsh[185]) beobachtet wurde, ziemlich vorsichtig über die Leistungen der Methode aus. Bei dem ersten Patienten, einem 68jährigen Mann im dritten Jahre der Krankheit, bestanden Erytheme und an vielen Stellen geschwürig zerfallene Plaques, keine Tumoren. Nach vorübergehender Besserung starb der Patient. Der zweite, typische Mykosisfall betraf eine 54jährige Frau mit circumscripten intensiv juckenden Herden und Tumoren. Die Behandlung war durch ein vorübergehendes Erysipel gestört. Die Tumoren und infiltrierten Herde wurden durch Radiotherapie völlig zum Schwinden gebracht, durch das Auftreten neuer Herde nicht verhindert.

Günstige palliative Erfolge berichten ferner Stainer[278]), Walker[309]), Hyde, Montgomery und Ormsby[148])[307a]), Carrier[49]). Im Falle Ormsby's lagen exulcerierte Tumoren vor, die sich prompt überhäuteten und schwanden. Carrier's Patient, ein 75jähriger Mann, der sich in einem sehr vorgeschrittenen Stadium der Erkrankung befand und vornehmlich von einem unerträglichen Jucken gepeinigt wurde, das ihm den Schlaf raubte, wurde allmählich von dem Jucken gänzlich befreit, auch die Tumoren schwanden.

Belot[21]) hat 2 Fälle von Mykosis fungoides behandelt. Der erste (zusammen mit Brocq und Bisserié[25])[40]) beobachtet, betraf eine 39jährige Frau aus Kanada. Die histologische Diagnose wurde von Civatte gestellt. Die Krankheit hatte in ihrem 16. Lebensjahre an der Ohrmuschel begonnen. Während jeder Schwangerschaft waren akute Nachschübe aufgetreten. Zu Beginn der Behandlung (Juli 1903) war die Affektion vornehmlich über das Gesicht, den Nacken, die Schultern, Arme und Vorderarme verbreitet, wobei die Lokalisation an den Beugeflächen dominierte. Im Gesicht finden sich ausgedehnte Infiltrate sowie Tumoren, namentlich in der linken Temporalgegend, am übrigen Körper auch noch prämykotische

Stellen. Die Patientin erhielt bis Februar 1904 100 Sitzungen oder 50 Serien zu 2 Sitzungen, in einer Serie 8—10 H, also ungefähr 500 H, später noch 75 Sitzungen, zusammen über 1000 H. Der größte Teil sämtlicher Effloreszenzen ist total verschwunden, namentlich im Gesicht ist der kosmetische Effekt ein vorzüglicher (Photographien). Die Patientin hat während der letzten 2 Monate um 8 kg zugenommen. Im Oktober 1904 reiste sie völlig frei von Infiltrationen in ihre Heimat. Jeder Tumor hatte ungefähr eine Dosis von 10 H gebraucht, um völlig zu verschwinden. Es wurde niemals Ulceration hervorgerufen.

Der zweite Kranke, ein 50jähriger Mann mit prämykotischem Erythem (2jährige Krankheitsdauer), das über den ganzen Körper verbreitet war und bereits zu deutlichen Infiltrationen geführt hatte, wurde durch 5 Monate mit 90 Sitzungen behandelt. Die Dosen schwankten nach der Region von 5—10 H. Manche stark infiltrierte Stellen erforderten eine zweite Behandlung, welche 20 Tage nach der ersten unternommen wurde. Der Kranke erhielt bisher 500 H, steht noch in Behandlung; der grösste Teil der Affektionen ist bereits ohne Recidive geheilt. Am Fussrücken entstand eine leichte Dermatitis. „La radiothérapie nous semble être une méthode excellente pour le traitement de cette affection. Seule, elle donne des résultats qu'aucune autre méthode n'est capable de fournir."

Pusey[227]) behandelte einen Fall von Mykosis fungoides, bei dem die Tumoren im Gesicht eben zu exulcerieren begannen, durch einen Monat. Die Ulcerationen heilten unter Radiotherapie, die bald abgebrochen wurde. Nach einer persönlichen Mitteilung an den Autor gelang es in einem zweiten Falle bei einer jungen Frau, in vorgeschrittenem Stadium unter lange fortgesetzter vorsichtiger Radiotherapie symptomatische Heilung zu erzielen.

Dubois-Havenith[86]) konnte bei einer Frau ausgedehnte Mykosistumoren vollständig zum Schwinden bringen; einen gleich guten Erfolg hatte Schiff[248]) an einem Patienten der Klinik Finger. Winternitz[281]) entfernte durch Bestrahlung einen über mannsfaustgrossen Tumor der Kniekehle.

Wise[322]) hat 4 Fälle behandelt; 2 davon starben an Nephritis und Erschöpfung, die anderen sind subjektiv und objektiv wohl. Das Jucken schwand, die Tumoren verkleinerten sich, die Geschwüre heilten, an Stelle der infiltrierten trat gesunde Haut, das Allgemeinbefinden hob sich. Gleichwohl trat in 3 von den 4 Fällen ein Monat nach dem Aussetzen der Behandlung Recidive auf.

Stopford Taylor[286]) konnte bei einem 47jährigen Mann, der

seit 3 Jahren an Mykosis litt, die Tumoren am Rücken sowie ausgedehnte prämykotische Hautstrecken an anderen Regionen durch 15 Sitzungen (jedesmal 10 Minuten, 9 Zoll Focus-Hautdistanz, 0,5 H) zur Involution bringen.

Werther erzielte in zwei Fällen vorzügliche Resultate: schnelles Einschmelzen der Tumoren. Auch Taylor hat einen Fall in 15 Sitzungen symptomatisch geheilt.

White und Burns behandelten einen Fall von Mykosis fungoides mit 31 Sitzungen (im ganzen 500 Minuten). Die Hautinfiltrationen und die Tumoren schwanden, doch traten starke Dermatitis und Pigmentierung auf (Ueberdosierung?). Der Patient starb nach 16 Tagen unter toxämischen Symptomen.

* * *

Die Technik der radiotherapeutischen Behandlung maligner Tumoren basiert in erster Linie auf einer richtigen Dosierung. Auf die Wichtigkeit derselben haben namentlich Holzknecht, Kienböck und Belot hingewiesen. Belot[28]) vergleicht in geistreicher Weise die Wirkung der Röntgenstrahlen bei malignen Tumoren mit der des Quecksilbers bei Syphilis. Hier wie dort ist ein sorgfältiges Individualisieren, eine genaue Berücksichtigung des Stadiums, in dem sich die Krankheit befindet, notwendig. „Es ist bei den malignen Tumoren wie bei der Syphilis, die einen heilen auf eine kleine Quantität des Medikamentes, die anderen erfordern eine sehr verstärkte Dose der wirksamen Substanz.“ Sowie man bei Syphilis eventuelle Intoxikationssymptome durch Quecksilber in den Kauf nehmen muss, sind auch die toxämischen Erscheinungen bei der Radiotherapie maligner Tumoren oft unvermeidlich.

Zur Messung der Dosen bedient man sich der offenen Dosimeter (Holzknecht's Chromoradiometer, Sabourand-Noiré'sche Leuchtscheibchen) und des Kienböck'schen Quantimeters. Sowohl Ueber- wie Unterdosierungen können vón schwerem Nachteil für den Patienten sein. Durch zu kleine Dosen versäumt man leicht bei schnell wachsenden Tumoren die Zeit, während man durch Ueberdosierung Röntgenulcera erzeugt und einerseits einem kachektischen Patienten dadurch ein nicht ungefährliches Trauma zufügen, andererseits eine Unterbrechung der Behandlung nötig machen kann, die bei progredienten Tumoren unter Umständen verhängnisvoll werden kann. Bei tief liegenden Tumoren empfehlen sich Vollsitzungen mit Erzeugung von Normalreaktion (Kienböck), um möglichst grosse Lichtmengen in die Tiefe zu bringen. Nur wenn sich schon nach den ersten Sitzungen zeigt, dass die Geschwulst in hohem

Grade für Röntgenlicht empfindlich ist und sich rasch verkleinert, kann man auch kleinere Dosen wählen. Derartige sensible Geschwülste verkleinern sich ja erfahrungsgemäss oft selbst nach dem Aussetzen der Behandlung.

Man kann die erforderlichen Lichtquantitäten entweder durch Volldosen (expeditive Methode Kienböck's) oder aber in fraktionierten Dosen verabreichen. Die letztere Methode empfiehlt sich, wenn, wie beim Carcinom, voraussichtlich eine monate- oder jahrelange Behandlung nötig sein wird.

Beim weniger empfindlichen Carcinom sind gewöhnlich grosse Dosen notwendig, die von Belot angegebenen Dosen sind allerdings etwas zu nahe der Verbrennungsdosis. Stets soll Dermatitis dritten Grades vermieden werden, da der Effekt der Röntgenstrahlen mit einer Aetzwirkung nichts zu tun hat. Wenn einzelne Autoren die Tumoren bis zum Eintritte der Nekrose bestrahlten, wie dies beispielsweise Scholtz bei seinen Fällen von Mykosis fungoides tat, so hatte dieses Verfahren sicher keine besseren Resultate als die Einhaltung der Normaldosis. Unger hat gezeigt, dass starke Bestrahlungen nicht vor Recidiven schützen. Bei tiefliegenden Tumoren, bei denen man unter Umständen grössere Lichtmengen applizieren möchte, setzt die oberflächliche Hautdecke eine natürliche Grenze, indem eine Ueberdosierung die Haut in starke Entzündung und Nekrose versetzt. Ob es mit den von Perthes in neuerer Zeit gemachten Vorschlägen, eine grössere Focusdistanz zu wählen und durch Auflegen einer Aluminiumplatte die weichen, wenig penetrationsfähigen Strahlen gewissermassen abzufiltrieren, gelingen wird, grössere Mengen harten, penetrationsfähigen Lichtes in die Tiefe zu bringen, werden weitere Erfahrungen lehren.

Ein anderer Ausweg, um an tiefer gelegene Gewebsteile heranzugelangen, läge in der von Kienböck empfohlenen Methode, die oberflächlichen Geschwulstmassen chirurgisch zu entfernen und hierauf den Grund des Tumors radiotherapeutisch anzugehen.

Umgekehrt wurde auch geraten, den Versuch zu unternehmen, einen inoperablen Tumor durch Bestrahlung operabel zu machen, „preliminary treatment“ (Morton)[202]. Tatsächlich gelang in den Fällen von Morton (Mammacarcinom) und Chanoz und Reymond[52]) (Vulvacarcinom) die Radikaloperation nach vorangegangener Radiotherapie.

Auch die prophylaktischen Bestrahlungen nach der

Operation können mit Rücksicht auf die oben mitgeteilten Beobachtungen von Pusey und Leonard von zweifellosem Nutzen sein, da sie vielleicht das Entstehen von Recidiven verhindern, zum mindesten aber schon gebildete Recidivknötchen gleich nach ihrem Entstehen zum Schwinden bringen können. Die prophylaktischen Sitzungen werden besonders von Sjögren[266]), Pusey, Priò und Comas empfohlen. Erst kürzlich hat Sjögren neuerdings mitgeteilt, mit der Nachbehandlung bei 10 Mammacarcinomen und 2 Sarkomen sehr gute Erfolge erzielt zu haben.

Für die Behandlung von Tumoren in Körperhöhlen haben Haret und Bouchacourt[87]) die sog. unipoläre Methode ausgebildet, wobei sie zur Endodiaskopie Tuben verwenden, die infolge ihrer speziellen Form für alle zu behandelnden Körperhöhlen, Larynx, Pharynx, Vagina und Rectum, passen. Aehnliche Röhren hat schon Margaret Cleaves angegeben. Die Resultate der erst kurze Zeit geübten Methode wurden in den obigen Ausführungen berücksichtigt. Bei Magen-, Blasen- und selbst Uterustumoren wird man zweifellos auch mit Bestrahlung durch die Bauchdecken auskommen. Für Kehlkopf-, namentlich aber Oesophagusaffektionen ist die Behandlung mit Radium die weitaus einfachere und bequemere. Ob sie bei der äusserst schwierigen Dosierung und ungleichmässigen Wirkung dasselbe leistet wie die Radiotherapie, mag hier dahingestellt bleiben.

Aus den Experimenten Wichmann's, der fand, dass die eosinierte Speiseröhren- und Magenschleimhaut des Kaninchens auf äussere Bestrahlung viel stärker reagierte als die des Kontrolltieres, lässt sich wohl bisher eine brauchbare Modifikation der Technik nicht ableiten.

Die Focus-Hautdistanz richtet sich nach der Grösse der Tumoren (beiläufig 16—30 cm). Ueber grössere Strecken verteilte Tumoren können von verschiedenen Richtungen aus „mehrstellig“ (Kienböck) bestrahlt werden, ein Verfahren, das Levy-Dorn „radiäre Bestrahlung“ nennt und bei pseudoleukämischen Tumoren besonders empfiehlt.

Holzknecht[185]) empfiehlt beim flachen und beim Papillarkrebs der Haut, „soweit er noch nicht die ganze Dicke der Haut fixierend durchsetzt hat“, gleichmässige Bestrahlung mit Volldosen (4—5 H) bei Abdeckung der Umgebung 1 cm im Gesunden; hierauf ist durch 2 Wochen die Latenz abzuwarten, zurückbleibende Reste in Nischen des äusseren Ohres, im Lidwinkel, in der Nasenöffnung sind nachzubestrahlen oder mit Radium nachzubehandeln. Bei inoperablen

Carcinomen sind nach Holzknecht gleichfalls Volldosen (3,5—6 H) in 4—8 wöchentlichen Abständen anzuwenden. Hier ist die gleichmässige Verteilung des Lichtes minder wichtig. Die gleichen Vorschriften gelten für Sarkome.

Auch für die noch empfindlichen Tumoren bei Mykosis fungoides empfiehlt Holzknecht Normaldosen (je nach Grösse des Tumors 3—5 H); die Latenz der Wirkung beträgt hier nur 5—6 Tage. Die Dauer der Behandlung beträgt einen Monat.

II. Referate.

A. Knochen, Gelenke.

Om osteitis deformans. Von N. A. Ahlberg. Hygiea, N. F., 1906, p. 52.

Kurzer Bericht über 3 Fälle obengenannten Leidens.

Fall 1: 69 jähriger Mann. Im 13. Jahre nach einem Typhus Nekrose des linken Unterkiefers mit Ankylose des Kiefergelenkes. Mit 45 Jahren wurde Pat. immer krummbeiniger, die Beine bogen sich nach aussen und vorne, die Füsse nach aussen. Die Haltung wurde immer gebückter, der Brustkorb von den Seiten abgeflacht und der Kopf grösser; gleichzeitig traten mehr oder weniger heftige Schmerzen in den Beinen, die sich durch Behandlung nicht beeinflussen liessen, auf. Reichliche Kopfschweisse bei der geringsten Anstrengung, zahlreiche Atheromcysten des Kopfes. In der letzten Zeit Arteriosklerose, Mitralisinsufficienz und Herzhypertrophie. Tod durch Herzschwäche. Keine Sektion.

Fall 2: 60 jähriger Mann. Beginn der Krankheit vor 12—15 Jahren mit Schmerzen im rechten Trochanter, später im Rücken, zunehmende Krümmung der Beine; Knochenschmerzen beim Sitzen oder hartem Liegen, der Kopf nahm an Umfang zu, die Kräfte nahmen ab und Patient magerte ab. Er litt früher an Nierensteinen, vor 3 Jahren an Gicht und Magen-Darmkatarrh. Patient bot bei der Aufnahme halbzirkelförmig nach aussen gebogene Beine, nach vorne gebückte Haltung und einen eigentümlich watschelnden Gang mit erschwerter und steifer Beweglichkeit. Die Form des Kopfes erinnert an Rachitis mit stark hervortretenden Tubera frontalia und parietalia, der Umfang desselben, früher 54 cm, jetzt 60 cm, das Gesicht sehr klein, die Backen eingefallen; der Rücken ist kyphotisch, die Schlüsselbeine sind verdickt, wie auch die Oberschenkelknochen und die Kniescheiben und vor allem die Tibiae, die links oben, in der Mitte und unten 10 resp. 8 und 5 cm messen, rechts 9 resp. $6^1/_2$ und 5 cm. Patient ist sehr mager, fast kachektisch, keine Oedeme. Zahlreiche subkutane Tumoren (mikroskopisch Lipome). Patellarreflexe sind verschwunden.

Fall 3: 17 jähriger Bauer fing mit 13 Jahren an rechts zu hinken.

Ein Jahr später einige Zeit heftige Schmerzen im ganzen Körper, nach und nach Verbiegung des rechten Oberschenkels ohne Schmerzen. Objektiv beide Oberschenkel nach vorne aussen verbogen, auf dem rechten eine begrenzte Verdickung, die bei Druck schmerzt. Die Knie können nicht aneinander geführt werden. Die Tibiae nicht besonders verändert, die Fibulae dagegen verdickt. Probeexcision der Verdickung am rechten Femur ergab: Knochen leicht mit dem Messer schneidbar, sehr dünne Corticalis und durch spongiöses Gewebe erfüllte Markhöhle. $1^1/_2$ Jahre später der Kopfumfang um $^1/_2$ cm grösser.

Köster (Gothenburg).

Zur Lehre von der Behandlung der Osteomalacie. Von Theilhaber. Centralblatt f. d. ges. Mediz., 1906, No. 5.

Verf. übte bei einer 49jährigen, an Osteomalacie erkrankten Frau die Castration aus und sah darauf völlige Heilung eintreten. Ein Jahr nach der Operation traten menstruationsähnliche Blutungen auf, mit diesen stellten sich auch die Schmerzen wieder ein und die Blutungen wiederholten sich alle 4 Wochen, schwanden jedoch mit der Entfernung eines kirschkerngrossen Polypen der Cervix und mit ihnen schwanden auch die Schmerzen.

Die entfernten Ovarien zeigten keine pathologischen Veränderungen. Th. glaubt, dass ausser der günstigen Veränderung des Stoffwechsels infolge der Castration vor allem der Wegfall der monatlichen Blutung einen wesentlichen Einfluss auf die Schmerzen ausgeübt habe, da mit den ein Jahr nach der Operation auftretenden Blutungen auch die Schmerzen wiederkehrten und mit dem Aufhören der Blutung schwanden.

Wiemer (Aachen).

Operation bei Barlow'scher Krankheit. Von Riese. Deutsche med. Wochenschr., 1906, No. 21.

Es handelte sich um ein 14 Monate altes Kind, das bei einer Temperatur von 40° mächtige Auftreibungen der Diaphyse des rechten Femur und der rechten Tibia in der Gegend des Kniegelenks hatte. Anfangs wurde die Erkrankung für Osteomyelitis gehalten, da jedoch eine entzündliche Schwellung der Muskulatur fehlte, sich ferner blutige Suffusionen des Zahnfleisches zeigten, kam Verf. zu der Diagnose Morbus Barlowii.

Entgegen der Ansicht Heubner's, der behauptet, dass die Erkrankung auch ohne irgend welche Eingriffe, nur durch entsprechende Diät zur vollständigen Heilung komme, machte Verf. an der oberen und unteren Epiphyse Incisionen, entleerte das Blut unter dem Periost und tamponierte. Der Erfolg war vortrefflich. Am 3. Tage nach dem Eingriff war das Fieber geschwunden und 3 Wochen später war das Kind vollständig gesund, trotzdem die Erkrankung schon 3 Monate bestand.

Wiemer (Aachen).

Zur klinischen Geschichte und Bedeutung der Trommelschlägelfinger. Von E. Ebstein. Deutsches Archiv f. klin. Medizin, 1906, Bd. LXXXIX.

Aus einer recht übersichtlichen historischen Einleitung geht hervor, dass man mit Unrecht die hippokratischen Finger mit den Trommel-

schlägelfingern identifiziert. Was die Bedeutung des Phänomens betrifft, das im allgemeinen als eine milde Form oder als Anfangsstadium der von Marie beschriebenen Osteoarthropathie aufzufassen ist, so entsteht es: 1. nach solchen Erkrankungen, bei welchen es zu eitrigen und jauchigen Zersetzungen im Organismus kommt; 2. nach Infektionskrankheiten und chronischen Intoxikationen; 3. bei Herzfehlern; 4. bei malignen Tumoren; 5. bei Erkrankungen des Nervensystems.

Verf. bespricht eingehend unter genauer Berücksichtigung der einschlägigen Literatur die einzelnen angeführten Krankheiten in ihrem Verhältnis zu dem so häufigen, charakteristischen, aber ätiologisch so dunklen Symptom. Auch pathologische Befunde werden angeführt, die aber keineswegs zu einer Klärung dieses Phänomens beitragen.

Raubitschek (Wien).

A case of multiple pneumococcal epiphysitis. Von A. F. Foelker und W. S. Handley. Lancet, 24. Nov. 1906.

Patient ist ein 13 Monate altes Kind, bei welchem im Anschluss an eine Pneumonie Schwellung der rechten Schulter auftrat; die Gegend war heiss und schmerzhaft, die Beweglichkeit eingeschränkt und deutlich Fluktuation fühlbar. Die Probepunktion ergab geruchlosen Eiter und die Gram'sche Färbung Diplococcus pneumoniae. Nach Inzision entleerten sich 2 Unzen Eiter und es präsentierte sich eine Abscesshöhle zwischen Deltamuskel und Aussenseite des Humerus, die sich nach vorne erstreckte. Das Gelenk wurde nicht eröffnet, doch wurde eine Gegenöffnung gemacht und der Abscess drainiert. Die Temperatur fiel, um jedoch nach einigen Tagen wieder anzusteigen; 2 Injektionen von Antipneumokokken-Serum waren ohne Effekt und es entwickelte sich rechts ein kleiner Abscess an der Rippenknorpelgrenze, der unter lokaler Anästhesie eröffnet wurde; ein ähnlicher Abscess entstand bald darauf links, nach wenigen Tagen eine Schwellung über dem linken Knie; am unteren Femurende, und zwar an der Epiphysenlinie, fand sich Eiter, der sich unter dem Musc. quadriceps verbreitete. Eine Schwellung am linken Knöchel heilte spontan, doch entstand bald darauf eine Vergrösserung des linken Kniegelenkes; dasselbe wurde eröffnet und drainiert. Nach zweimonatlichem Spitalsaufenthalte wurde das Kind entlassen, die Beweglichkeit der affizierten Gelenke war beschränkt, doch bestand keine komplette Ankylose.

Herrnstadt (Wien).

Ueber kongenitale vollkommene Synostose der Wirbelsäule in Verbindung mit Wachstumsanomalien der Extremitätenknochen. Von W. Voltz. Mitteilungen aus den Grenzgebieten der Medizin und Chirurgie, Bd. XVI, 1. Heft.

Bei einem 9jährigen durchaus intelligenten Mädchen besteht eine angeborene Skelettanomalie mit frühzeitiger vollkommener Synostose der ganzen Wirbelsäule mit Ausnahme der beiden obersten Halswirbel, welche geringe Beweglichkeit zeigen; auch die Wirbel-Rippengelenke sind ankylotisch. An den Extremitäten zeigt sich ein verspätetes Auftreten der Knorpelkerne bei ausgedehnter knorpeliger Anlage der Epiphysen. Die Erkrankung ist als intrauterine Störung der knorpeligen Elemente anzusehen, dabei findet eine zwar übermässige Proliferation von

Knorpelzellen statt (Chondrodystrophia hyperplastica), jedoch fehlt den Zellen offenbar das Vermögen der normalen Knorpelanlage gegenüber anderen Geweben, speziell der vordringenden gesteigerten Ossificationszone, sich zu differenzieren. Daher das Fehlen der Zwischenwirbelscheiben und die knöcherne Synostose bei verbreiterter und normal hoher Wirbelsäule, ferner die Ankylose der Wirbel-Rippengelenke, während diejenigen beiden Wirbel, Atlas und Epistropheus, welche normalerweise ohne Bandscheiben bleiben und bei denen nur knorpelige Reste einer Wirbelscheibe im unteren Teil des Zahnes sich finden, annähernd frei beweglich geblieben sind. Entsprechend ihrer frühzeitigen Anlage ist die Wirbelsäure primär erkrankt. Ob eine Hemmung des Extremitätenwachstums durch Verengerung der Foramina intervertebralia sekundär stattfindet oder ob auch die Störungen des Extremitätenwachstums mit ihrer vorwiegenden Beteiligung der gipfelnden Teile einem und demselben Krankheitsbild angehören, ist nicht mit Sicherheit zu entscheiden.

H. Raubitschek (Wien).

Ueber das Marmorek-Serum in der Therapie der chirurgischen Tuberkulosen. Von A. Hoffa. Berl. klin. Wochenschrift, 1906, No. 44.

Verf. hat bei einer Reihe von Kranken, die an Knochen- und Gelenkstuberkulose litten, das Marmorek-Serum rectal appliziert und nach der Methode nie Nebenwirkungen irgend welcher Art gesehen, wie sie bei subkutaner Einverleibung des Serums häufig sind (Urticaria, lokale Oedeme etc.). Verf. führt kurz ein paar Krankengeschichten an und gibt auf Grund seiner Erfahrung sein Urteil dahin ab, dass dem Antituberkuloseserum Marmorek's in einer Reihe von Fällen eine spezifisch zu nennende heilende Einwirkung auf den Verlauf des Tuberkuloseprozesses innewohnt. Hieran könne der Umstand nichts ändern, dass in einer Minderzahl von Fällen ein Erfolg nicht zutage getreten ist, zumal unter den mit Serum behandelten Patienten eine Reihe recht schwerer, ja aussichtsloser Fälle sich befände. Verf. ist der Ansicht, dass, ganz besonders in Anbetracht der völligen Unschädlichkeit und der sehr einfachen und leichten Technik der Anwendung, dem Marmorek-Serum der ihm gebührende Platz im Kampfe gegen die Tuberkulose nicht länger werde vorenthalten werde können.

H. Raubitschek (Wien).

The significance of skull defects. Von W. E. Schroeder. Surgery, Gynecology and Obstetrics. Juni 1906.

Sch. kommt zu folgenden Schlüssen:

1. Bei intakter Dura kommt es zu keinem Gehirnprolaps; bei Zerreissung der Dura ist dies die Regel.

2. Bei Schädeldefekten mit intakter Dura wird die Lücke so fest durch Bindegewebe ausgefüllt, dass für den tastenden Finger das Gefühl eines Knochens erweckt wird.

3. Das Resultat der Reposition von Knochenstücken ist ein zweifelhaftes, da solche Fragmente häufig resorbiert werden.

4. Fälle, welche mechanische Behelfe oder osteoplastische Lappen erfordern, sind selten.

5. Sch. hat keine Fälle auffinden können, bei denen über Verletzungen des Gehirns infolge von Schädeldefekten berichtet wurde.

Hofmann (Wien).

Annotazione cliniche di traumatologia e fisiopatologia spinale con 16 osservazioni originali. Von Dr. V. Quercioli. La clinica chirurgica, 1906, No. VI.

Die 16 Fälle eigener Beobachtung teilt Verf. in 3 Gruppen, und zwar solche, die ohne blutigen Eingriff ausheilten (6 Fälle), solche, bei denen ein blutiger Eingriff zur Heilung notwendig war (6 Fälle), und schliesslich solche, bei denen von einer Operation wegen der Schwere der Verletzung abgesehen werden musste (4 Fälle). Er liefert die recht ausführlichen Krankengeschichten aller dieser Beobachtungen (es handelt sich vorzugsweise um Frakturen und Luxationen der einzelnen Wirbel und dadurch bedingte extra- und intradurale Blutungen) und kommt nach Besprechung der Symptomatologie und des Verletzungsmechanismus zu folgenden Schlusssätzen: Da unmittelbar nach der Verletzung in der Mehrzahl der Fälle eine sichere Deutung der nervösen Erscheinungen sowohl wie der Wirbelverletzung selbst nicht möglich ist, so hat die Behandlung in den ersten Tagen eine rein exspektative zu sein, abgesehen von den offenen Wunden, die Verf. nicht in den Kreis seiner Betrachtungen zieht. Tritt keine Besserung ein oder verschlimmert sich der Zustand des Patienten trotzdem, so tritt die Laminektomie in ihre Rechte. Von 6 nach diesem Prinzip behandelten Fällen heilten 5 vollständig aus, 1 wurde nur gebessert, von diesen betrafen 3 Luxationen einzelner Wirbel. Treten in den ersten Beobachtungstagen Erscheinungen schwerer nervöser Störungen (ausgedehnter Decubitus zugleich mit Entartungsreaktion usw.) und schwere Allgemeinsymptome auf, die eine Operation gefährlich erscheinen lassen, so ist von dieser auch dann abzusehen, wenn die Geringfügigkeit der Knochenverletzung an eine Wiederherstellung der gestörten Funktionen glauben läßt. Bezüglich der nervösen Störungen, speziell der Reflexe und des Muskeltonus, wird Verf. durch seine Beobachtungen zu der Ansicht geführt, dass ein allgemein gültiges Gesetz für das Verhalten dieser nach totaler und partieller Querschnittsläsion sich nicht aufstellen lässt, da sich sowohl für die Steigerung wie auch für die Herabsetzung oder das Verschwinden beider Beispiele anführen lassen. Ja auch gesteigerter Muskeltonus und Fehlen der Sehnenreflexe hat er beobachtet. Aus alledem will er schliessen, dass eine genaue Beobachtung in dieser Beziehung die Diagnose im gegebenen Falle wohl stützen kann, dass sie aber nie auf diesen Punkten allein basieren soll. Bei unvollständiger motorischer und sensibler Störung wird man eher an eine teilweise Querschnittsläsion denken; aber auch complete Störungen lassen diese nicht ausschliessen. Steht deshalb die Frage, ob eine vollständige oder nur teilweise Querschnittsläsion vorliegt, so wird bei sonstigem guten Zustand des Patienten ein blutiger Eingriff zu wagen sein.

A. Götzl (Wien).

Bon cysts. Von G. P. Müller. Univ. of Penn. Med. Bull. XIX, 7, p. 173. Pennsylvania.

Verf. hält Knochencysten für ein häufiges Vorkommnis während der Wachstumszeit; sie finden sich vorwiegend in den Röhrenknochen

(Femur, Tibia, Humerus) und als ätiologischer Faktor ist fast immer ein leichtes Trauma im Spiel, so dass nach Verf. eine kleine herdförmige Hämorrhagie zur Bildung einer Cyste führt. Die Therapie dieser Knochencysten besteht in Auskratzung derselben; eine Recidive tritt meist nicht ein. (Mehrere Textfiguren.) Schrumpf (Strassburg).

Ein Fall von Krebsgeschwulst des Kreuzbeins. Von E. v. Leyden und L. Bassenge. Zeitschrift f. klin. Med., Bd. LX, 3.—4. Heft.

Der Fall ist interessant wegen der verhältnismässig seltenen Lokalisation des malignen Tumors und wegen der etwas aussergewöhnlichen Symptomalogie, die zunächst nur eine Wahrscheinlichkeitsdiagnose zuliessen.

36 jähriger Schlächter, der, früher stets gesund, über Schmerzen an der Hinterfläche des linken Beines klagte, welche als Ischias gedeutet und auch behandelt wurden. 6—7 Monate später traten die Schmerzen auch auf der Hinterseite des rechten Beines auf, dass Patient bettlägerig wurde. 1—2 Monate später trat das Unvermögen der willkürlichen Harnentleerung hinzu; bald darauf Incontinentia urinae. Lues, Gonorrhoe negativ.

Stat. praes. ergibt Steifigkeit der Lendenwirbelsäule, spontane und Druckschmerzhaftigkeit im Gebiete des N. ischiad. von der Austrittsstelle bis zur Kniekehle, links mehr als rechts. Unfähigkeit, den Rumpf zu beugen, zu gehen oder längere Zeit zu stehen oder in Rückenlage die gestreckten Beine zu heben. Mässige linksseitige Muskelatrophie. Steigerung der Fusssohlenreflexe und Patellarreflexe; geringe Sensibilitätsstörung am Ballen der linken grossen Zehe. Incontinentia urinae. Cystitis. Dieser Befund spricht für eine Läsion der Medulla spinalis. Eine Sensibilitätsprüfung ergibt später Störung der Berührungssensibilität an verschiedenen Stellen des Fusses, hauptsächlich am Gastrocnem., an der Aussenseite der kleinen Zehe. Herabsetzung der Temperaturempfindung, Schmerzempfindung beim Beklopfen der Wirbelsäule konstant in der Gegend des 1.—3. Kreuzbeinwirbels. Röntgenuntersuchung ergibt einen diffusen Schatten über der linken Kreuzbeinhälfte, Symphysis sacro-iliaca sin. und angrenzendem Teil des Os ilei; Diagnose: Kreuzbeintumor mit partieller Compression der Cauda equina. Die Cystitis griff um sich; zur Incontinentia urinae trat Incontinentia alvi. Decubitus. Exitus letalis. — Auffallend war, daß neben der Blasenlähmung und der beiderseitigen Ischias so geringe Motilitäts- und Sensibilitätsstörungen vorhanden waren. Die Blasenlähmung und geringe Sensibilitätsstörung (Ballen der großen Zehe) konnten nur auf Erkrankung des 1. Sacralsegmentes bezogen werden, doch ohne typischen Charakter (Erhaltensein der willkürlichen Stuhlentleerung, Steigerung der Patellarreflexe, der Fusssohlenreflexe). Die auffallende Steifigkeit der Lendenwirbelsäule entbehrte eines plausiblen Grundes. Da der Tumor aber weder durch Perkussion noch Palpation nachweisbar war, konnte man eventuell annehmen: Meningitis syphil., Pachymeningitis; dafür fehlten weitere Symptome. Dann die weiter auftretende Sensibilitätsstörung: an der Steissbeinspitze, am Gesäss neben der Analöffnung, die konstante Druckempfindlichkeit am 1.—3. Kreuzbeinwirbel, schliesslich die Röntgenuntersuchung festigten die Diagnose: Tumor.

Die pathologisch-anatomische Diagnose ergab: primärer Lungenkrebs (Kankroid). Metastasen im linken Darmbein, übergreifend auf das Kreuzbein; aufsteigende Pyelonephritis. Myodegeneratio cordis.

Leopold Isler (Wien).

B. Magen.

Weitere Mitteilungen über das Verhalten des Schleims im Magen von menschlichen Embryonen und Neugeborenen. Von Disse. Beiträge zur Klinik der Tuberkulose. Herausg. von L. Brauer, Bd. IV, Heft 3. Würzburg, A. Stuber's Verlag, 1905.

Das Resultat anatomischer Untersuchungen ist die Tatsache, dass die Magenschleimhaut des Neugeborenen sowie die des nur wenige Tage alten Individuums einer bakteriellen Infektion viel mehr ausgesetzt ist als die eines Erwachsenen, weil sie des Schutzes durch eine dicke, zusammenhängende Schleimlage entbehrt. Gerade das den Schleimhautvenen direkt aufsitzende Oberflächenepithel ist schleimfrei oder schleimarm, so dass Bakterien relativ leicht nach Durchsetzung des Epithels in das zirkulierende Blut gelangen können.

Hermann Schlesinger (Wien).

Mehrjährige Magenfistelernährung bei völligem Narbenverschluss der Speiseröhre. Von Hacker. v. Bruns Beitr. z. klin. Chir., 1906, LI, 1.

Eine 42 jährige Frau hatte aus Versehen etwas Seifensiederlauge getrunken. Danach bildete sich eine röhrenförmige Striktur des Oesophagus von der Gegend unter der Bifurkation der Trachea nach abwärts bis zum oder noch über den Hiatus oesophageus, die auch die dünnsten Sonden nicht durchliess. Deswegen Anlegung einer Magenfistel. Patientin erholt sich rasch. Vom Arzt wird nach erfolgreichen Sondierungen das Drain herausgezogen und die Fistel schliesst sich. Im Anschluss an eine Sondierung entsteht eine periösophageale und mediastinale Phlegmone mit Hautemphysem nach Perforation des Oesophagus. Deswegen Inzision der Halsphlegmone und collare Mediastinotomie. Neue Gastrostomie. Es besteht völliger Verschluss der Speiseröhre. Patientin erholt sich schnell. Ein Versuch, vom Magen her nach Eröffnung der Bauchhöhle den Oesophagus zu sondieren, misslang. Bis jetzt nährt sich die Frau $5^1/_2$ Jahre durch die Fistel sehr gut und verrichtet alle Arbeit. — Der Fall ist aus mehreren Gründen interessant. Die Heilung einer Sondenperforation im Brustteil des Oesophagus wurde bis jetzt nicht beobachtet, sondern nur im Halsteil. Bei Obduktionen zeigen sich die im Leben völlig undurchgängigen Strikturen des Oesophagus in der Regel noch etwas durchgängig. So war auch im vorliegenden Falle eine völlige Obliteration des Oesophagus wesentlich nur für die Umgebung der Perforationsstelle anzunehmen. Sonst kommt es nicht selten vor, dass nach Ausfüllung der Gastrostomie eine narbige oder carcinomatöse Striktur für flüssige oder selbst für feste Speisen durchgängig wird, was wohl auf den Zug des Magens an der Bauchwand zurückzuführen ist. Ferner ist interessant, dass die Frau sich $5^1/_2$ Jahre durch eine Magenfistel gut ernährt und dass die Fistel dauernd mit einem fingerdicken Drainrohr gut abschliesst, ohne selbst ein Ekzem zu erzeugen; Patientin kaut die einzuführende Nahrung erst selbst und speichelt sie ein. In einem anderen Falle wurde allerdings die Fistelernährung 19 Jahre lang glücklich fortgesetzt. v. Hacker erreichte mit seiner Sphinkterbildung durch den M. rectus bei der Gastrostomie bei Narbenstrikturen immer einen völligen

Abschluss durch das Drainrohr; bei Carcinom war dies nur möglich, solange die Kranken noch kräftig waren; sonst wurde eine Ballonkanüle zum Abschluss nötig oder es musste zugleich ein Magenkanal gebildet werden. Die Operierten müssen gemischte Kost nehmen, sie selbst erst kauen und einspeicheln. Nach Anlegung der Gastrostomie kann man auf 2 Arten verfahren, entweder man lässt immer ein fingerdickes Drainrohr tragen oder zu jeder Mahlzeit ein dünnes Rohr einführen und dann wieder entfernen; die erste Methode ist mehr zu empfehlen.

Klink (Berlin).

Gastroxatis or oozing of blood from the mucous membrane of the stomach. Von W. Hale White. Lancet 3. November 1906.

Es ist schon lange bekannt, dass Blutungen der Mucosa des Magens vorkommen, ohne dass sich dafür eine Ursache finden liess. Man hat angenommen, dass es sich um vicariierende Blutung bei Chlorose und Amenorrhoe handle, da sie gewöhnlich beim weiblichen Geschlechte vorkommen und fast nie gefährlich werden. Nach den Entdeckungen Cohnheim's über Kongestion und Stase muss man sich fragen, ob derartige kongestive Hämorrhagien nicht auf einer verminderten Resistenz der Gefässe beruhen, und ob nicht auch die Chlorose insofern einen hervorragenden Anteil hat, als sie eine fettige Degeneration der Gefässwand verursacht. Unter 29 Fällen von Blutung ohne nachweisbare Ursache sind nur 2 männlichen Geschlechts, die anderen alle weiblich, die meisten zwischen 21 und 39 Jahren.

Symptome: Haematemesis, Erbrechen und Schmerzen in der Magenregion. Das Erbrechen ist oft profus und kombiniert mit Blässe, Schwäche und kleinem raschem Pulse; die Intervalle können Monate bis zu 1 oder 2 Jahren sein. Die Anfälle hören in der Regel nach dem 40. Jahre auf. Vomitus und Schmerzen können für sich oder associiert mit Haematemesis auftreten; gewöhnlich handelt es sich um Anfälle von Indigestion und Schmerzen, welche durch die Nahrungsaufnahme gesteigert werden. Diese Patienten werden oft wegen Ulcus ventriculi behandelt.

Aetiologie. Der Umstand, dass in den oben angeführten 29 Fällen 2 männlichen Geschlechtes sind, spricht sicher gegen vicariierende Menstruation. Auch bei Frauen konnte eine monatliche Periodicität nicht konstatiert werden. Auch gegen Chlorose sprechen die 2 männlichen Fälle und ferner, dass auch in vorgeschrittenem Alter bis zu 54 Jahren die Krankheit beobachtet wurde. Ferner sprechen dagegen die Blutbefunde von Cameron, welche normale Anzahl der roten Blutkörperchen und normalen Hämoglobingehalt ergaben. Auch nervöse Störungen wurden zur Erklärung herangezogen, doch kann auch hysterische Haematemesis diese gastrischen Blutungen nicht erklären, und bei keinem der erwähnten Fälle liessen sich andere Symptome von Hysterie nachweisen. Einzelne Chirurgen beschreiben kleine Erosionen der Magenschleimhaut, andere wieder, dass Blutung aus verschiedenen Punkten auf einmal herrühre, doch konnte dies post mortem nie bestätigt werden. In einem Falle zeigte sich, dass bei Gastroxase das Blut ebenso gut vom Duodenum als vom Magen herrühren kann.

Frequenz: Die Statistik über Ulc. rotund. zeigt, dass dasselbe in 66,4 % bei Frauen und 33,6 % bei Männern vorkommt, während

Gastroxase in 93 % dem weiblichen Geschlechte zur Last fällt; daraus folgt wohl, dass viele Fälle, welche als Ulc. ventric. behandelt werden, mit grosser Wahrscheinlichkeit zur Gastroxase zu rechnen sind und dass die letztere deshalb keine ungewöhnliche Erkrankung ist.

Prognose: Unter 7500 Autopsien fand Verf. nur 3 Patienten, welche an Haematemesis starben, ohne dass ein Ulcus nachgewiesen wurde; 2 von diesen starben nach der Operation und es ist noch fraglich, ob der Ausgang auch ohne Qperation letal gewesen wäre.

Diagnose: In Betracht kommt, dass die Erkrankung sich vornehmlich bei Frauen findet. Chron. Dypepsie und Schmerzen nach der Nahrungsaufnahme mit grossen, völlig schmerzfreien Intervallen sprechen zugunsten einer gefahrlosen Blutung der Magenschleimhaut und gegen Ulcus rotund.; auch sind die dyspeptischen Symptome weniger ernst als bei Magengeschwür.

Behandlung: Die operative Behandlung kommt infolge der günstigen Prognose kaum in Betracht, umsoweniger als man auch nach Operation das Wiederauftreten von Haematemesis beobachtet hat. Das Hauptaugenmerk ist auf Bettruhe und Nahrungsentziehung zu richten; in extremen Fällen sind Kochsalzinfusionen angezeigt; daneben Adrenalin 1:1000 oder Liqu. ferri sesquichlorati; nach 3—4 Tagen Milchdiät, und wenn keine weitere Blutung nachfolgt, volle Diät; damit ist in der Regel nach 3 Wochen die Behandlung beendet. Man könnte dagegen einwenden, dass diese Diät in einem eventuellen Falle von Ulcus schädlich sein müsse, doch auch hier wird die Gefahr der Perforation durch Adhäsionen ausserhalb des Magens vermindert. Ferner ist es ausserordentlich selten, dass ein Patient mit Perforation an ernsteren Blutungen leidet. Verf. empfiehlt auch bei Ulcus reichliche Nahrung, um dem allzugrossen Kräfteverfall vorzubeugen, und will die Ernährung per rectum nur für ganz kurze Zeit angewendet wissen. Wenn aus irgend einem Grunde durch lange Zeit keine Nahrung gereicht werden kann, empfiehlt er steriles Olivenöl subkutan des Morgens und Abends.

Herrnstadt (Wien).

Gastric neurasthenia. Von Hugh A. MacCallum. Brit. Med. Journal, 20. Okt. 1906.

Wo Neurosen selten sind, sind auch funktionelle Magen-Erkrankungen ungewöhnlich. Der Einfluss des Gehirnes auf die Verdauung, die Wirkung von Gemütserregungen auf den Appetit waren schon den alten Aerzten bekannt, desgleichen das Verschwinden dyspeptischer Symptome bei erfolgreicher Behandlung der Neurasthenie. Untersuchungen von Pawlow haben den hervorragenden Einfluss des Gehirnes auf die Digestion bewiesen und es wurde dargetan, dass selbst das cardio-vasculäre System nicht mehr unter der Kontrolle des Central-Nervensystems steht als der Magen. Nach Beard können jedes Organ und jede Funktion des Körpers das Objekt für nervöse Erkrankung sein. Beim Magen kommen als kausale Momente hauptsächlich in Betracht: Nahrungsstagnation, Hyper- und Hypacidität, mangelnder oder krankhaft gesteigerter Appetit. Nach Beard unterscheidet man 4 Indikationen: 1. jene, die sich unwohl bei leerem Magen und wohler nach dem Essen fühlen — Hyperacidität; 2. die sogenannte „capricious“ Form, welche

ohne ersichtliche Ursache kommt und schwindet; 3. Kombination mit anderen neurasthenischen Symptomen; 4. jene Formen, die durch Verabreichung von Sedativa beeinflusst werden. Durch Jahre kann das Symptom der Dyspepsie vorherrschen, oft treten Uebererregbarkeit und Schlaflosigkeit hinzu; lokal findet sich häufig Enteroptosis, ferner intestinale Störungen, wie Schmerzen, Obstipation oder Diarrhoe, Flatulenz. Die Differentialdiagnose gegenüber Morbus Brighti, Ulcus, Carcinom oder Tuberkulose ist oft nur schwer zu machen.

Die Behandlung erfordert in der Regel 18 Monate bis 2 Jahre; frische Luft, Massage, kalte Bäder und Exerzitien unterstützen das körperliche und geistige Wohlbefinden. Gewissen Patienten ist das Lesen, anderen wieder rednerische Betätigung anzuempfehlen und endlich die aufrechte Körperhaltung nicht zu vernachlässigen, um die abdominalen und spinalen Muskeln zu kräftigen.

Herrnstadt (Wien).

A case of recurrent uncontrollable vomiting ending in death. Von J. F. Gordon. Brit. Med. Journ., 6. Okt. 1906.

Ein ca. 6 Jahre altes Mädchen erkrankte Mitte Januar 1906 an Erbrechen, welches jedoch nach 2 Tagen sistierte; im März wiederholte sich der Anfall und die Mutter erzählte, dass sie selbst als Kind oft 2—3 mal im Monate sogenannte „biliäre Attacken“ überstanden hätte. Die Erkrankung des Kindes währte diesmal 15 Wochen und endete mit Exitus letalis infolge der Erschöpfung. In dieser Zeit wurden die verschiedenartigsten Medikamente und die verschiedenste Nahrung durchwegs mit negativem Erfolge versucht. Temperatur und Puls waren stets ungestört, noch war irgend eine cerebrale oder lokale Erkrankung nachweisbar.

Autopsie. Das Fettgewebe fast völlig geschwunden, der Magen dilatiert, reichte bis unter die Nabellinie hinab; in die Dilatation waren noch mehr als $^2/_3$ des Duodenums einbezogen, so dass Pylorus und Zwölffingerdarm ineinander übergingen; die Ursache war eine Drehung im letzten Drittel des Duodenums; in der Umgebung bestanden alte Adhäsionen und Drüsenschwellungen, keine Zeichen von Tuberkulose.

Herrnstadt (Wien).

Sull' uso dell' acqua contro i comiti consecutivi alle cloronarcosi. Von Luccarelli. Boll. d. cliniche XXII. 9 h. 404.

Verf. hat in mehr als 93 % der Fälle das Erbrechen nach Chloroformnarkose dadurch vermieden, dass er den Patienten vor der Narkose ca. 400 ccm gewöhnlichen Wassers zu trinken gab. Sogar die Nausea, die Trockenheit des Mundes, kurz alle nach Chloroformnarkose eintretenden unangenehmen Gefühle sollen auf diese Weise vermieden werden.

Schrumpf (Strassburg).

Zur Frage der chirurgischen Behandlung nicht krebsiger Magenleiden. Gastroenterostomie oder Pyloroplastik plus Gastropexie? Von Dr. Gelpke. Archiv für klin. Chirurgie, 1906, 4. Heft.

Im Gegensatz zu Mikulicz, der noch im Jahre 1897 die Pyloroplastik bei gutartigen Pylorusstenosen empfahl, wurde auf dem Chirurgen-

kongress in Brüssel 1905 der Gastroenterostomie für diese Fälle der Vorzug eingeräumt.

Die im allgemeinen bisher beobachtete günstige Wirkung obigen Verfahrens, bestehend im Schwinden der Hyperacidität, des Pylorospasmus und der Motilitätsstörungen, hatte eine weite Begrenzung der Indikation zur Folge und so wurde auch von seiten der meisten Internisten in allen jenen Fällen, wo wiederholte interne Kuren nicht zum Erfolg geführt hatten, der Operation das Wort gesprochen.

Gegenüber den erwähnten Anschauungen muss jedoch hervorgehoben werden, dass bei der relativ guten Prognose des Ulcus ventriculi (gegen 75 % vollständige Heilungen) die Gastroenterostomie bei gutartigen Affektionen eine verhältnismässig hohe Mortalität aufweist, die von den verschiedenen Autoren zwischen 28 % und 5,7 % angegeben wird, nach Ansicht des Verfassers sicherlich nicht unter 8—10 % im Durchschnitt betragen dürfte. Da man ausserdem nachträgliche, durch Schrumpfung der Fistel und andere Komplikationen bedingte Misserfolge in Betracht ziehen muss, so glaubt Verf., eine andere Methode, die Pyloroplastik resp. Gastroduodenostomie, bevorzugen zu sollen.

Neben der nach Ansicht des Verf. leichteren Ausführbarkeit schützt diese Operation sicher vor dem Circulus vitiosus, vor peptischem Geschwür und wahrscheinlich auch vor nachträglicher Schrumpfung der Fistel. Ferner sprechen für sie die geringe Mortalität sowie auch interessante, von Cannon und Blake angestellte Versuche, die ergaben, dass bei Wismutfütterung von vorher gastroenterostomierten Katzen der Mageninhalt trotz einem am Pylorus gesetzten Hindernis durch die Peristaltik an der Fistel vorbei ersterem zugeführt wurde. Kontraindiziert ist die Pyloroplastik natürlich neben allen Fällen maligner Stenose in den Fällen von Ulcus, wo eine bösartige Umwandlung in Frage kommt und wo sich wegen starker Adhäsionen und Verdickungen des Pylorus technische Schwierigkeiten einstellen würden.

Verf. legt bei Ausführung seiner Methode besonderen Wert darauf, die Uebergangsstelle zwischen Magen und Darm möglichst tief zu legen, und kombiniert daher in solchen Fällen, wo wegen Ptosis des Magens die Tieferlegung der Pylorusschwelle Schwierigkeiten bereitet, die Pyloroplastik mit der Gastropexie. Am besten ist es hierbei, den Fundus des Magens nach Möglichkeit zu heben, was durch Fixierung der vorderen Magenwand an den unteren Rippenbogen oder die vordere Bauchwand erreicht wird. Die Gastropexie, die übrigens auch bei hochgradiger Ptosis als solcher indiziert erscheint, ist ein ungefährlicher Eingriff, hindert die Peristaltik nicht und führt nach den Erfahrungen des Verf., die allerdings zur Aufstellung einer Statistik noch nicht reichen, in Verbindung mit der Pyloroplastik zu besseren Resultaten als die Gastroenterostomie.

Bunzl (Wien).

Beiträge zur Pathologie und Therapie der gutartigen Pylorusstenosen. Von Kramer. v. Bruns' Beitr. z. klin. Chir., 1906, LI, 2.

Die meisten Ulcusstenosen boten die typische Anamnese: Einsetzen der manifesten Stenosenerscheinungen nach meist lange vorhergegangenen Magenbeschwerden von sehr häufig hyperacider Natur. Recht häufig liess sich ein Tumor oder eine Resistenz durch die Bauchdecken fühlen.

Diese Tumoren erreichten bis Faustgrösse und waren nach Jahren verschwunden. In den weitaus meisten Fällen bestanden Adhäsionen, besonders in der Pylorusgegend, von zarten Strängen bis zu breiten und festen Verwachsungen. Stenosen entstanden auch dadurch, dass der selbst nicht verengte Pylorus durch Schleimhautfalten oder den Rand eines benachbarten Geschwürs verlegt wurde oder sich rüsselförmig ins Duodenum stülpte oder abgeknickt war. Nach der Operation kommt es verhältnismässig häufig zu Blutungen, die tödlich verlaufen können und die wohl aus dem Ulcus stammen. Die Gesamtmortalität nach den Operationen betraf 15 $^0/_0$. In den letzten Jahren wurde die Gastroenterostomie immer mit dem Murphy-Knopf gemacht, im ganzen 112 mal; Circulus vitiosus wurde nie beobachtet. Wo sich später ein Carcinom vorfand, geschah dies immer in den ersten 2 Jahren nach der Operation, woraus man wohl schliessen darf, dass das Carcinom schon bei der Operation vorhanden war und dass die Gefahr, dass auf der Basis des alten Geschwürs sich ein Carcinom bildet, für die ersten 6—7 Jahre gering ist. Unter 103 Fällen von Ulcusstenosen musste 5 mal wegen sekundärer Verengerung der Anastomosenstelle wieder operiert werden; in weiteren 4 Fällen wurde eine Operation wegen Ulcusbildung an der Anastomose nötig. Unter 38 nachuntersuchten Fällen von Ulcusstenose bestand bei 20 voller Erfolg; bei den anderen war die Entleerung des Magens erschwert; dem entsprachen die subjektiven Beschwerden. Die Operationen waren die verschiedenen in Betracht kommenden.

Klink (Berlin).

I. **A discussion on congenital pyloric stenosis.** Von Edmund Cantley, Harold J. Stiles und Charles P. Putnam. Brit. Medic. Journal, 13. Okt. 1906.

Atresie und Stenose. Das Hauptsymptom ist Erbrechen, das sofort nach der ersten Nahrungsaufnahme eintritt; der Tod geht in der Regel der operativen Behandlung voraus. Die Krankheit ist selten. Häufiger sehen wir die Stenose; die Symptome der abnormen Verengerung des Pylorus sind Magendilatation, dyspeptische Erscheinungen und Erbrechen.

Funktioneller Pylorusspasmus. Das Hauptsymptom ist heftiges und kontinuierliches Erbrechen; gewöhnlich tritt dasselbe sofort nach der Nahrungsaufnahme ein, manchmal erst später, und dann um so heftiger. Hierher gehören die Fälle von rekurierrendem Vomitus.

Angeborene hypertrophische Stenose, wobei die Hypertrophie den Hauptzug der Erkrankung bildet. Ca. 150 Fälle sind in der Literatur bekannt. Verf. berichtet über 16 Fälle, welche alle in den ersten 3 Lebensmonaten zur Beobachtung kamen. Der Beginn der Krankheit fällt in die ersten Wochen und ist gekennzeichnet durch Appetitverlust, später krampfhaftes Erbrechen, welches ein- oder mehrmals im Tage auftritt. Bei vorsichtiger Nahrungsaufnahme und Auswaschung des Magens beginnt das Erbrechen erst bei einer gewissen Ausdehnung des Magens; bei chron. Magendilatation und regelmässigen Auswaschungen kann das Erbrechen auch ganz ausbleiben. Das Erbrochene ist frei von Galle und enthält gewöhnlich Milch- oder Salzsäure. Es besteht hartnäckige Obstipation, der Stuhl enthält nur epitheliale Bestandteile, Darm-

sekrete, veränderte Galle und Blut. Physikalische Zeichen sind: sichtbare Peristaltik, Magendilatation und Pylorustumor. Die Fälle lassen sich in 3 Klassen einreihen: 1. typische Fälle mit Erbrechen, Obstipation, sichtbarer Peristaltik, Magendilatation und Tumor; 2. akute Obstruktion mit Erbrechen und Hämatemesis; 3. milde Fälle ohne komplette Obstruktionserscheinungen.

Anatomie. Bei hypertrophischer Stenose bildet der Pylorus einen harten, cylindrischen, in vorgeschrittenen Fällen weissen und blutleeren Tumor und ist gegen Magen und Duodenum scharf abgegrenzt; er entsteht durch Wachstum der zirkulären Muskelfasern. Die Mucosa ist gefaltet und die Falten werden durch die Kontraktion des hypertrophischen Muskels erzeugt und bilden dann ihrerseits die Obstruktion. Entzündungserscheinungen fehlen.

Pathologie. Das erste Zeichen einer Pylorusformation findet sich im 3. Fötalmonat und es besteht reichlich Gelegenheit zur Hyperplasie während des intrauterinen Lebens. Das frühzeitige Auftreten und der Tod in den ersten Lebenswochen sprechen ebenfalls für die intrauterine Entwicklung dieser Anomalie. Nach Thomson handelt es sich hauptsächlich um nervöse Einflüsse. Oft scheint auch der Spasmus durch falsche Ernährung hervorgerufen zu werden, besonders durch künstliche Nahrung und Hyperacidität des Magensaftes.

Diagnose. Der absolute Beweis ist nur ein palpabler Tumor, wobei jedoch hypertrophische Drüsen auszuschliessen sind. Die weiteren Symptome sind: der Charakter des Erbrechens, der Zustand der Eingeweide, Peristaltik, Magendilatation.

Prognose: bei rein medizinischer Behandlung schlecht, doch bietet die Operation sehr gute Resultate, wenn sie nicht zu spät zur Anwendung gelangt.

Behandlung. Regulierung der Diät und kleinste Dosen von Opium jede Stunde. Bei anhaltendem Erbrechen tägliche Magenausspülung mit schwach alkalischen Lösungen; Nährklysmen und Kochsalzinfusionen können oft Aufschub der Operation bewirken. Als Operation kommt in Betracht: Pyloroplastik, Operation nach Loreta, Gastro-Enterostomie; die letztere bietet die grösste Aussicht auf Erfolg.

II. Pylorusstenose bei Kindern.

Nach Prof. Cunningham verändert sich der Pylorus entsprechend den physiologischen Bedingungen des Magens. Im Anfang cylindrisch und durch longitudinale muköse Falten geschlossen, ist er beim Erwachsenen teilweise ausgedehnt. Unter normalen Bedingungen ist der Pylorus in das Duodenum projiziert, ähnlich dem Uterus in die Vagina, namentlich bei Kindern und um so mehr bei Hypertrophie; er öffnet sich nur, um Mageninhalt passieren zu lassen. Der normale Pylorus zeigt neben longitudinalen auch zirkuläre Fasern, welche einen dicken, muskulären Cylinder um die ganze Länge des Kanales bilden; die oberflächlichen der longitudinalen Fasern gehen zum Teile auf das Duodenum über, während der grössere Anteil zu den Bündeln des Sphincters zurückkehrt und sich in Form von divergenten Fasern ausbreitet; dadurch wirken dieselben als Dilatator des Orificium pylori.

Beim hypertrophischen Pylorus ist derselbe cylindrisch, blass, karti-

laginös und ca. doppelt so gross als der normale. Nach Ansicht der meisten Autoren ist es wahrscheinlich, dass die longitudinalen Fasern nur schwach hypertrophieren, während die Verdickung des Kanales hauptsächlich dem Wachstum der zirkulären Fasern zur Last fällt. Infolge der Hypertrophie der zirkulären Fasern müssen die longitudinalen in ihrer Eigenschaft als Dilatatoren durch erhöhte Funktionsanforderungen ebenfalls hypertrophisch werden.

Pathogenese. Handelt es sich um wahre Hypertrophie oder um funktionelle Störungen des nervösen Mechanismus? Unter 22 Fällen, die post mortem untersucht wurden, zeigt sich stets muskuläre Verdickung des pylorischen Kanals mit 2 bis 3maliger Verdickung gegenüber der Norm. Bei einem 12 Monate alten wegen Intussusception operierten Kinde hatte Verf. Gelegenheit, in lebendem Zustande die Pylorusregion zu untersuchen, und fand den Pyloruscylinder nur halb so gross als im hypertrophischen Zustande; die einzige derbe Partie war eine ringförmige Verdickung am duodenalen Ende. Es muss jedoch zugegeben werden, dass bei Kindern wie bei Erwachsenen Fälle von spastischer Stenose vorkommen und namentlich jene sind hierher zu rechnen, welche ohne Operation heilen. Was die Genesis der Hypertrophie anbelangt, so handelt es sich nach einigen Autoren um primäre, kongenitale Wachstumsstörungen; nach Thomson ist sie der Ausdruck einer vermehrten, funktionellen Aktivität und eines intrauterinen Defektes im nervösen Mechanismus, welcher den Sphincter- und Detrusorapparat des Magens gleichmässig betrifft. Die Hypertrophie der Muskeln wäre dann sekundär.

Chirurgische Behandlung. Vor der Operation wird der Magen ausgewaschen und eine Kochsalzinfusion gemacht. Die Inzision zwischen Proc. ensiformis und Nabel soll nicht länger als 2 Zoll sein, der Pylorus liegt dann rechts von der Mittellinie, überdeckt von der Leber. Ist die Inzision grösser oder tiefer, so tritt leicht Prolaps des Darmes auf. Was den Verschluss der Wunde anbelangt, so ist zuerst eine Reihe von Nähten anzulegen, welche alle Schichten durchgreifen; dieselben bleiben 14 Tage liegen. Bei hoch angelegter, nicht zu langer Inzision wird dadurch auch das Entstehen einer Ventralhernie verhindert.

Ebenso wichtig wie die Operation ist die Nachbehandlung. In den ersten 24—48 Stunden gibt man zur Vermeidung des Collapses Kochsalzinfusionen, sodann verabreicht man teelöffelweise heisses Wasser und kleine Mengen Brandy zweistündlich per os. In den nächsten Tagen wird die Quantität verdoppelt und teelöffelweise peptonisierte Milch hinzugefügt. Am Ende von 14 Tagen ist die entsprechende Quantität 10 Drachmen peptonisierter Milch. Auch Fleischsaft kann der Nahrung beigegeben werden.

Die Operationsresultate sind kurz folgende. Bei Anwendung von Loreta's Operation ist der Prozentsatz der Heilungen etwas mehr als 50 %. Bei Gastroenterostomie 43,2 %. Bei Pylorusplastik blieben von 11 Fällen 5 am Leben. Bei kombinierter Operation — Dehnung und Gastroenterostomie — starb von 6 Kindern nur 1.

III. Bericht über einen Fall von Pylorushypertrophie.

Der Patient, ein 3 Wochen alter Knabe, wurde 2 Wochen von der Mutter ernährt, als zum ersten Male Erbrechen einsetzte, das sich später

fast nach jeder Mahlzeit wiederholte; seither war auch die Stuhlmenge verringert. Der Magen war gross und hart, der Darm kollabiert. Bei der 2 Tage später vorgenommenen Operation passierte den Pylorus nur eine Sonde mit $^1/_4$ Zoll im Durchmesser, während die harte Masse 3 cm lang, 1 cm breit war; das Orificium wurde mittels Uterusdilatators erweitert, bis eine Sonde No. 20 frei eintreten konnte. Das Gewebe an der peritonealen Seite war der Länge nach eingerissen, die muköse Membran jedoch unversehrt. Die Ruptur wurde an beiden Enden durch Nähte geschlossen. Nach einer Woche begann das Kind an Gewicht zuzunehmen.

Der Erfolg ist in diesem Falle wohl nur der forcierten Dilatation zuzuschreiben und es ist unwahrscheinlich, dass sich der Pylorus nachher neuerlich kontrahiert.
Herrnstadt (Wien).

Ein seltener Fall von Stenose des Magens und des obersten Dünndarms. Von H. v. Haberer. Mitteilungen aus den Grenzgebieten der Medizin und Chirurgie, Bd. XVI, 3. Heft.

Es handelt sich im vorliegenden Fall um eine auf den Magen und das oberste Jejunum lokalisierte, mit Tumorbildung einhergehende Erkrankung bei einem Individuum mit höchst suspekter linker Lungenspitze und einer für latente Phthise ziemlich charakteristischen Anamnese. Nach dem makroskopischen Befund bei der Operation musste man auf den ersten Blick an Tuberkulose denken. Es handelte sich um die charakteristische Veränderung stenosierender Tumoren, die durch zarte Pseudomembranen mit der Umgebung verwachsen waren, über welchen in der Serosa neben den frischen Hämorrhagien bis stecknadelkopfgrosse, gelbe, sich wie Gries anfühlende Knötchen eingelagert waren. Dazu kam das Aussehen der lokalen Lymphdrüsen, die zum Teil markig geschwellt, zum Teil scheinbar verkäst waren. Die weitere klinische Beobachtung, eine neuerliche Operation und eine histologische Untersuchung ergaben, dass es sich um eine Lymphosarkomatose des Magens und einer oberen Jejunumschlinge mit Drüsenmetastasen im zugehörigen Mesenterium handelt. Das Bemerkenswerteste ist, dass eine nennenswerte Rückbildung bei dem sehr ausgedehnten Lymphosarkom Platz gegriffen hat, und zwar im Anschluss an einen chirurgischen Eingriff, der zunächst den Tumor nicht in direkter Weise tangierte, sondern nur als symptomatischer zu bezeichnen war (Ausschaltung des stenosierten Stücks durch Gastro-Enteroanastomose und Entero-Enteroanastomose).
H. Raubitschek (Wien).

Untersuchungen zur Entstehung der sogenannten spontanen Magenruptur. Von P. Fraenckel. Deutsches Archiv f. klin. Medizin, 1906, Bd. LXXXIX.

Die Wand des menschlichen Magens besitzt in der Gegend der kleinen Kurvatur einen Widerstand, der, von den dort gelegenen Muskelschichten gebildet, die Ausdehnungsfähigkeit des ganzen Sackes, namentlich aber des Schleimhautsackes hindert. Hierdurch kommt es bei übergrossem Innendruck an dieser Stelle zu besonders hohen Spannungen in dorsoventraler Richtung und damit zu Längsrissen. Dabei scheint die besondere Armut der Schleimhaut an Falten an dieser Stelle befördernd

mitzuwirken. Die Bevorzugung der kardialen Abschnitte der kleinen Kurvatur hängt, wenigstens zum Teil, wahrscheinlich ebenfalls mit jener Verstärkung zusammen, die nur bis zum Beginn des Pylorusteiles in gleicher Stärke besteht. Vielleicht wirkt auch die Art der Verbindung mit dem Oesophagus mit. Die um die Cardia radiär gelagerten Risse, die nicht bis zum grössten Durchmesser nach rechts reichen, sprechen für eine solche Beziehung.

Neben dem Muskelwiderstand hat auch die Form des Magens eine grosse Bedeutung für die Bevorzugung der kleinen Krümmung. Verf. betont auf Grund der erworbenen Erfahrung, dass eine sehr grosse Gewalt dazu gehört, den menschlichen Magen bei einer Ausspülung zur Perforation zu bringen. Verf. ist es mit Schlauch und Trichter selbst an der Leiche eines Neugeborenen nicht gelungen, einen vollkommenen Riss zu erzeugen. In zwei veröffentlichten Fällen, in denen eine Berstung am gesunden Magen erfolgte, bestand eine schwere narkotische Vergiftung. Ob es von Bedeutung ist, dass es gerade beidemal das die Magen-Darmmuskulatur spezifisch beeinflussende Opium war, ist nicht zu entscheiden.

H. Raubitschek (Wien).

Zur chirurgischen Behandlung des Magengeschwürs. Von L. v. Ruediger Rydygier. Berl. klin. Wochenschrift No. 37, 1906.

Noch gibt es keine Operation, die ein Ulcus ventriculi so heilen könnte, dass es nicht wieder recidivieren, nicht mit seinen Folgeerscheinungen, mit Perforation und Nachblutung, wieder auftreten könnte. Man kennt ja nicht einmal die wahre und letzte Ursache des Ulcus ventriculi, und nur die Entfernung dieser letzten Ursache könnte einen Dauererfolg einigermassen sicherstellen. Theoretisch muss man zugeben — wenn es sich handelt, zwischen Resektion und Gastroenterostomie zu wählen — dass diejenige Operation grössere Chancen auf vollständige Dauerheilung hat, welche den normalen möglichst ähnliche Verhältnisse schafft, und das ist zweifelsohne die Resektion des Ulcus. Die Magenresektion beim Ulcus gibt in den Fällen, wo sie ausgeführt werden kann, eine raschere und sicherere Dauerheilung als alle anderen Palliativoperationen, da sie eben die Radikaloperation und das in jeder Hinsicht rationellere Verfahren ist, welches zugleich mit der Verbesserung der Zirkulationsverhältnisse auch den Krankheitsherd — die erkrankten Gewebe — entfernt.

H. Raubitschek (Wien).

Two cases of perforated gastric ulcer successfully operated on. Von D. Macartney. Lancet 24. Nov. 1906.

1. Fall. Patient, ein 41 Jahr alter Mann, verspürte plötzlich ein Gefühl von Schwere im Epigastrium, welches rasch auf das ganze Abdomen übergriff. Bei der Operation, die sofort vorgenommen wurde, fand sich eine Perforation des Magens an dessen vorderer Wand, verdeckt durch ein Fettklümpchen; dieselbe wurde durch 2 Catgutnähte geschlossen.

2. Fall. Patient litt seit dem 20. Jahre an intermittierenden Anfällen von Schwäche und einem nagenden Gefühl im Abdomen, das 2 Stunden nach der Nahrungsaufnahme eintrat und von Flatulenz begleitet war; niemals bestand Hämatemesis. Eines Tages begannen die

Schmerzen mit besonderer Heftigkeit im Epigastrium, welche unter wiederholtem Erbrechen rasch zunahmen. An der vorderen Fläche des Magens nahe dem Pylorus war eine kleine Perforation, dieselbe wurde exzidiert und die Wunde durch Naht in 3 Schichten geschlossen. Patient erholte sich rasch und verliess nach einigen Wochen geheilt das Spital.

Herrnstadt (Wien).

C. Niere, Ureter.

Les lésions anatomo-pathologiques du rein dans l'infection expérimentale provoquée par le trypanosome Brucei. Von M. Jungano. Ann. d. mal. d. org. gén.-urin., 1. Okt. 1906.

Die Versuche wurden an Mäusen und Meerschweinchen sowie an einer Ziege angestellt. Während bei Mäusen die Trypanosomen 30—40 Stunden nach der Impfung im Blute auftreten und der Tod gewöhnlich 2—3 Tage später erfolgt, zeigen sich bei Meerschweinchen die Parasiten erst am 8.—10. Tage und der Tod tritt gewöhnlich 30—40 Tage später ein. In den Nieren fand sich bei beiden Tiergattungen Degeneration des Epithels in den Tubuli contorti, erst in vorgerückteren Stadien zeigten sich Erscheinungen von seite der Gefässe. J. glaubt, dass es sich um lösliche, von den Parasiten erzeugte Substanzen handle, denen gegenüber die Nierenepithelien sehr empfindlich zu sein scheinen.

v. Hofmann (Wien).

Zur Frage der Absonderung des Quecksilbers durch den Harn. Von E. Welander. Arch. f. Darm u. Syph., Bd. LXXXII, 2. Heft, 1906.

Bei interner Darreichung von Quecksilber ist die Grösse der Absorption unsicher, kann jedoch bedeutend sein. Bei subkutaner Injektion löslicher Hg-Salze erfolgen schnelle und kräftige Absorption und ziemlich langdauernde Remanenz. Bei Injektion unlöslicher Quecksilbersalze zeigt sich keine sehr schnelle, jedoch kräftige Absorption. Die Remanenz ist langdauernd. Eine Ausnahme macht das salicylsaure Quecksilber, welches rasch resorbiert und ausgeschieden wird. Bei Ol. cinereum und Mercuriol finden sich langsame Absorption und lange Remanenz. Bei den perkutanen Behandlungsmethoden (Einreiben, Aufstreichen, Säckchen, Mercolintschürze) zeigen sich ziemlich schnelle und kräftige Absorption und ziemlich lange Remanenz.

v. Hofmann (Wien).

Quecksilberausscheidung bei Injektionen von Salicylarsenat Hydrargyri (Enésol). Von S. L. Bogrow. Dermat. Centralbl., Dez. 1906.

Das Quecksilber erscheint nach Enésolinjektionen schon in der ersten Hälfte des Injektionstages im Harn. Diese Elimination hört aber sogar nach 48 Stunden nicht auf, ja B. konnte in einem Falle eine beträchtliche Menge Quecksilbers 4 Tage nach der Injektion im Urin nachweisen.

v. Hofmann (Wien).

Ein Versuch, die Bestimmung des elektrischen Leitungswiderstandes des Urins für klinische Zwecke zu benützen. Von Kolischer und Schmidt. Monatsber. f. Urologie, 1906, 7. Heft.

Zweck der Untersuchung ist, eine Methode zu finden, die sehr empfindlich ist, keine Rechnerei erfordert und unabhängig von Nahrungswechsel, Körperbewegung usw. ist. Mit einem zur Messung des elektrischen Widerstandes konstruierten Apparate haben die Autoren folgendes eruiert:

Bei gesunden Leuten ist eine Differenz (von 3—4 Teilstrichen der Skala) der Leitungsfähigkeit des zu gleicher Zeit getrennt aufgefangenen Urins beider Seiten.

Nach intramuskulärer Injektion von Indigocarmin ist der Widerstand des Harnes immer erhöht (bis 9 Teilstriche), wenn die Färbung erscheint; diese Widerstandszunahme schwindet entsprechend der Zeit zwischen Injektion und Auffangen des Harnes. Der Leitungswiderstand des mit dem Farbstoff versetzten Harnes war viel weniger erhöht als der des durch intramuskuläre Injektion gefärbten.

Aus Untersuchungen an Fällen von interstitieller und parenchymatöser Nephritis mit und ohne Urämie schliessen Verff., dass Urine von pathologischen Nieren einen geringen Leitungswiderstand zeigen. Ferner boten Harne von kranken Nieren, die noch keine Allgemeinsymptome verursacht hatten, nach Indigocarmin-Injektion einen Abfall des Leitungswiderstandes von mindestens 12, höchstens 20 Teilstrichen.

Harn von Nieren, die bereits Allgemeinsymptome bewirkt hatten, zeigt eine Verringerung im Minimum um 20, häufig über 60 Teilstriche.

An 5 Fällen einseitiger Nierentuberkulose (mit Nephrektomie und Heilung) fanden Verf., dass eine sonst gesunde Niere durch die pathologischen Produkte der anderen in ihrer Funktion gestört werden kann.

Weitere Detailausführungen kündigen die Autoren an.

R. Paschkis (Wien).

Ueber moderne Nierenchirurgie, ihre Diagnose und Resultate. Von H. Kümell. Berl. klinische Wochenschrift, No. 27, 28, 29, 1906.

Die moderne Nierenchirurgie hat wie kaum eine andere Wissenschaft sich zur Diagnosestellung die Errungenschaften der Neuzeit auf physikalischem und technischem Gebiet zunutze gemacht. Sie steht unter dem Zeichen der Röntgenröhre, des Kystoskops, des Harnleiterkatheters sowie der funktionellen Untersuchungsmethoden, die besonders in der Kryoskopie zum Ausdruck gelangen. Nach der Erfahrung des Verf. kann jeder Nierenstein auf einer guten Röntgenplatte bei Beobachtung der erforderlichen technischen Massnahmen sichtbar werden; Verf. hat die Ueberzeugung, dass beim Fehlen eines Nierensteinschattens kein Konkrement vorhanden ist. Neben vielen anderen angeführten technischen Details legt Verf. schliesslich auf die sachgemässe Betrachtung der Röntgenplatte, zu deren richtiger Deutung nicht nur eine gewisse Uebung im Beobachten, sondern auch eine zweckmässige gute Beleuchtung notwendig ist, Gewicht. Verf. betont dann die hohe Bedeutung des Ureterenkatheterismus und die diagnostische Wichtigkeit des „Nierenurins". Bei der Bestimmung der Nierenfunktion führt Verf. die Untersuchung des Harnstoffs, Injektionen von Methylenblau und Indigocarmin, die Phloridzin-

methode, die Bestimmung der Dichte der Lösungen aus dem elektrischen Leitvermögen und die Kryoskopie an. Jede dieser Methoden wird eingehend besprochen und ihre Brauchbarkeit kritisch geprüft. Besonders die Gefrierpunktserniedrigung bei den verschiedenen Krankheiten bespricht Verf. genau und betont besonders ihren Wert zur Diagnose einer gesunden Niere, wenn es sich um Nephrektomie handelt. Auch bei der Cystitis der Prostatiker ist die Kryoskopie gut zu verwerten; bei einem niedrigen Gefrierpunkt unter 0,6 sieht Verf. von einer Radikaloperation wegen der vorhandenen Niereninsufficienz ab. Auch die Kryoskopie des Blutes ist von hohem diagnostischem Wert und Verf. fasst seine diesbezüglichen Erfahrungen dahin zusammen, dass bei intakten Nieren die molekulare Konzentration des Blutes eine konstante ist und durchschnittlich einem Gefrierpunkt von 0,65 entspricht. Eine einseitige Nierenerkrankung bedingt keine Störung des Gefrierpunktes des Blutes. Der normale Gefrierpunkt $\delta = 0,56$ beweist, dass soviel normales funktionsfähiges Nierengewebe vorhanden ist, als zur vollständigen Ausscheidung der Stoffwechselprodukte notwendig ist. Eine Gefrierpunktserniedrigung des Blutes gibt an, dass beide Nieren nicht vollkommen funktionstüchtig sind. Sinkt δ auf $-0,6$, so sollte man nach der Erfahrung des Verf. von einer Nephrektomie Abstand nehmen und nur eine Nephrotomie ausführen, die Nephrektomie aber erst folgen lassen, wenn sich der Gefrierpunkt gebessert hat und zur Norm gestiegen ist, falls dies jedoch nicht eintritt, von einer solchen überhaupt abzustehen. Auch in prognostischer Beziehung legt Verf. der Kryoskopie grosse Bedeutung bei und in vielen Fällen konnte er bei anscheinendem Wohlergehen die Zunahme der Nierenerkrankung mit der ständigen Zunahme der Gefrierpunktserniedrigung nachweisen und lange, bevor das Allgemeinbefinden auf die Schwere der Erkrankung hinwies, konnte er eine sichere ungünstige Prognose stellen, welche sich auch stets bestätigte. Eine ätiologische Zusammenstellung aller operierten Fälle beschliesst die Arbeit.

H. Raubitschek (Wien).

Ueber Pyelitis als Schwangerschaftskomplikation. Von Orlowski. Monatsber. f. Urologie, 1906, Heft 6.

Verf. berichtet unter Berücksichtigung der Literatur über 3 selbst beobachtete Fälle von akuter Pyelitis bei Schwangeren. In seinen Fällen verlief die Erkrankung mit hohem Fieber (bis 40°), Schmerzen in der erkrankten, in der Mehrzahl der Fälle rechten Seite, Harnverminderung, Albuminurie (im Sediment Leukocyten, Schleim, 1 mal auch Erythrocyten), Dilatation und Tastbarkeit des Nierenbeckens, 2 mal auch Magen-Darmsymptomen; nachher dann Polyurie. Heilung ohne chirurgischen Eingriff. Aetiologisch kommt natürlich der Druck des graviden Uterus auf die Ureteren mit konsekutiver Dilatation derselben in Betracht, jedoch gehört notwendigerweise noch eine Infektion dazu, die von der Umgebung, vom Blute aus usw. stammen kann. Die Pyelitis ist bei Mehrgebärenden häufiger, die rechte Seite ist öfter betroffen; die Erkrankung stellt sich gewöhnlich in der 2. Hälfte der Gravidität ein. Die Prognose ist im allgemeinen günstig.

Bezüglich der Therapie sind die Ansichten verschieden. Einige sind konservativ und behandeln mit Bettruhe, Diät, Lagerung auf die gesunde Seite, andere sind für rasche Dehnung der Blase oder Spülung

des Nierenbeckens; wieder andere sind für künstliche Unterbrechung der Schwangerschaft.

Beim Versagen der konservativen Methoden kommt in den ersten 5—6 Monaten die Nephrotomie, in den letzten Monaten, wenn Hoffnung auf Erhaltung des vorzeitig geborenen Kindes vorhanden ist, Einleitung der Frühgeburt in Betracht.

Die 3 Fälle des Verf. wurden konservativ behandelt und geheilt.

R. Paschkis (Wien).

Tuberculosis of the kidney. Von H. H. Morton. New York Med. Journ. 1906, 26. Mai.

Die Nierentuberkulose ist, wie man heute weiss, eine hämatogene, primäre Infektion. Sekundär kann Blasentuberkulose hinzutreten. Ein ascendierender Prozess gehört zu den grossen Seltenheiten. Die anfänglich isolierten Nierentuberkel verschmelzen, es kommt zu Cavernenbildung und Knötchen an der benachbarten Oberfläche. Um die Kapsel bilden sich narbige Verdickungen oder perinephritische Abscesse. Der Ureter kann durch einfache Entzündung verdickt, obliteriert oder in seiner Schleimhaut tuberkulös verändert sein. Die Blase ist fast immer spezifisch infiziert. Die Nierentuberkulose beginnt immer einseitig. Erst nach einiger Zeit wird auch die andere Niere entweder infiziert oder der Sitz amyloider Degeneration, bzw. chronischer Nephritis.

Von den Symptomen ist am meisten charakteristisch die gesteigerte Harnfrequenz. Sind die Tuberkelknötchen nicht in das Becken durchgebrochen oder der Ureter obliteriert, so kann der Harn vollkommen klar sein. Zuweilen treten heftige Schmerzen mit Uebelkeit und Erbrechen, Dysurie bei Beteiligung der Blase oder als blosser Reflex auf. Diagnostisch sind zu verwerten: Erkrankungen der Drüsen, der Knochen, Lungen, der Epididymis, Prostata und der Samenblasen. Die Tuberkulose kann auch von einer verschleppten Gonorrhöe ausgehen. Reichliches Eitersediment, besonders bei Fehlen von Mikroorganismen, ist immer verdächtig. Bazillen werden in 70—80 % der Fälle gefunden, bei negativem Befund soll das Tierexperiment herangezogen werden. Die Cystoskopie zeigt charakteristische Veränderungen an den Ureterpapillen (Kongestion, Ulcerationen, Hämorrhagien), sichtbaren Eiterausfluss aus einem oder beiden Ureteren. Wichtig ist der Vergleich der getrennt aufgefangenen Harne beider Nieren; zur Bestimmung der Funktionsfähigkeit der beiden Nieren dienen die Harnstoffbestimmung, die Phloridzinprobe und die Kryoskopie. Maligne Tumoren und Urämie üben einen störenden Einfluss auf die richtige Schätzung des Gefrierpunktes des Blutes aus. Der Gefrierpunkt des Harns ist bei Nierenerkrankungen erhöht, bei einseitiger Affektion nur auf der kranken Seite.

Die Prognose hängt davon ab, ob nur eine oder beide Nieren ergriffen sind. Im ersteren Falle ist die Nephrektomie angezeigt, bevor die andere Niere oder die Blase miterkranken, und in diesem Falle ist die Prognose eine gute. Der Verlauf des Nierenprozesses bei nicht operierten Fällen ist ein sehr langsamer; schliesslich kommt es in der Regel zu einer allgemeinen tuberkulösen Infektion. Auch das perirenale Gewebe erkrankt, vereitert und der Abscess macht sich als schmerzhafter Tumor mit Fieber, Schüttelfrösten und grosser Prostration bemerkbar.

Bei Pyonephrose sind Nephrotomie und Drainage notwendig, selbst wenn beide Nieren krank sind. Die Nephrektomie hingegen kommt nur bei relativ guter Funktionstüchtigkeit der anderen Niere in Frage; selbst mässige Blasen- oder Lungentuberkulose bildet keine Kontraindikation. Ein spontanes Ausheilen der Nierentuberkulose ist ein ganz ungewöhnliches Vorkommnis. Karl Fluss (Wien).

Echinococcus der Niere und dessen Diagnostik. Von Baradulin. Monatsber. f. Urologie, 1906, 9. Heft.

Ein 45jähriger Patient, der seit seinem 16. Jahre Schmerzen in der rechten Lende hat; die Schmerzen traten jährlich auf unter Schüttelfrost und dauerten mehrere Tage. Seit 12 Jahren Schmerzen beim Urinieren; vor 7 Jahren einmal nach einer heftigen Schmerzattacke Entleerung von Blasen mit dem Harn, ein Vorgang, der seither jedes Jahr 1—2 mal sich wiederholte. Objektiv fand sich eine kindskopfgrosse Geschwulst in der rechten Bauchseite, die undeutlich begrenzt war; Leberrand 1 Querfinger unter dem Rippenbogen, Nierengegend empfindlich. Im Harn kein Eiweiss, im Sediment körnige und Epithelcylinder, Leukocyten. Die Laparotomie ergab, dass die Leber intakt war; nach Schluss der Bauchhöhle Freilegung der Niere, die der Sitz eines grossen Echinococcussackes war, Einnähung des Sackes in die äussere Wunde, Drainage. Glatter Verlauf; Patient wurde mit einer Fistel entlassen, aus der hier und da Blasen sich entleerten.

Bei der Seltenheit des Nierenechinococcus ist die ohnehin schwierige Diagnose noch komplizierter. Die Kardinalssymptome sind: Geschwulst und Abgang von Blasen. Für Echinococcus spricht, wenn sich der Tumor langsam ohne Schmerzen und Fieber, ohne Veränderung des Allgemeinbefindens entwickelt hat. Hydatidenschwirren ist höchst selten. Probepunktion ist gefährlich und daher zu verwerfen.

Operation der Wahl: Freilegung der Niere durch Lumbalschnitt, Sektionsschnitt und Entfernung des Sackes; nicht Nephrektomie, da zu viel gesundes Nierengewebe ihr geopfert wird.

R. Paschkis (Wien).

Two cases of stricture of the ureter; two cases of hydronephrotic renal pelvis successfully treated by plication. Von H. A. Kelly. Johns Hopk. Hosp. Bullet. 1906. Juni.

Der vom Verf. beschriebene Fall von Striktur des Ureters bei einer Frau betraf die Schleimhautfläche desselben am vesikalen Orificium. Im cystoskopischen Bilde sah man eine alle 5 bis 10 Sekunden hervortretende cystische Anschwellung neben der Uretermündung mit gleichzeitigem stärkerem Urinabfluss. Die Behandlung bestand in der Erweiterung der Uretermündung mit einer vesikalen Schere in der Knie-Ellenbogenlage, worauf die Cyste dauernd verschwand. Die Symptome waren heftige Schmerzen und Fieber. Einen ähnlichen, mit heftigen Schmerzen verlaufenden und durch Inzision nach der Sectio alta geheilten Fall berichtet Adrian, der in der Literatur 52 Fälle von cystischer Dilatation des Ureters fand.

Der zweite Fall betraf eine Striktur des Ureters nahe dem Nierenbecken ohne Adhäsionen oder Zeichen von Entzündung, mit Hydronephrose und heftigen Schmerzanfällen. Nach Eröffnung des Nieren-

beckens wurde die Striktur von oben her mit Metallkathetern bis zu 5 mm Dicke erweitert, dann die Wunde im Nierenbecken geschlossen und die Niere reponiert. Der Patient blieb seit 6 Jahren beschwerdefrei.

Die Diagnose der Hydronephrose stellte Verf. in einem Falle aus dem Befund eines Tumors. Dem Verschwinden desselben mit nachfolgender Steigerung der Harnmenge und der künstlichen Hervorrufung der gleichen Art von spontanen lancinierenden Schmerzen nach Injektion von 135 g Flüssigkeit ins Nierenbecken. Bei der Operation zeigte sich, dass der Ureter 3 cm oberhalb des unteren Poles des Nierenbeckens von demselben abging. Das Nierenbecken wurde durch einschnürende Nähte verkürzt und dadurch in eine normale Beziehung zum Harnleiter gebracht, die Niere an Rippe und Muskel fixiert. Die Pat. genas, die Kapazität des Nierenbeckens betrug nunmehr 18 ccm.

In einem zweiten Falle mit Schmerzen in der rechten Lendengegend und nachfolgendem reichlichem Eiterabgang mit dem Harn stellte Verf. durch die erwähnte Injektionsmethode beiderseitige Hydronephrose und rechtsseitige Pyelonephrose fest. In einer Sitzung wurden dann zwei vaginale Operationen, Appendektomie, Entfernung der entzündeten Tube, Verkürzung der Ligam. rotunda und beiderseitige Verkürzung des Nierenbeckens mit Nephropexie vollzogen. Die Pat. genas nach 10 Wochen, im Harn waren nur wenige Leukocyten, der Nierentumor nicht mehr tastbar. Trotz der Gefahr der Operation an einer kranken Niere schien der Eingriff dem Verf. wegen des Zustandes der anderen Seite gerechtfertigt. Karl Fluss (Wien).

III. Bücherbesprechungen.

Atlas der orthopädischen Chirurgie in Röntgenbildern. A. Hoffa und L. Rauenbusch. 137 Bilder auf 80 Tafeln in Lichtdruck mit erklärendem Text. Stuttgart, F. Enke, 1906.

Der neue Atlas ist ungemein reichhaltig und zeichnet sich durch Vortrefflichkeit und Schönheit aller Tafeln ohne Ausnahme aus. Die Verfasser sind ebenso zum Gelingen der Originalaufnahmen, wie der Verleger zur Ausführung der Reproduktionen zu beglückwünschen. Die Ausstattung lässt nichts zu wünschen übrig.

Auch die Auswahl ist gut getroffen und bezieht sich auf alle radiographisch darstellbaren Gebiete der Orthopädie. Die Erkrankungen des Hüftgelenks, Luxation, Coxa vara und Coxitis, nehmen den grössten Raum ein, die Deformitäten der Wirbelsäule sind gut vertreten, die der Ober- und Unterextremitäten reichlich illustriert. Nächst der Tuberkulose sind Fälle von Arthritis chronica, Knochenatrophie verschiedener Art, Syphilis, chronische Osteomyelitis, Rachitis, angeborene Deformitäten und Tumoren aufgenommen, frische Osteomyelitis und Frakturen, soweit sie nicht speziell orthopädisches Interesse beanspruchen, weggelassen.

Wir wünschen dem selten schönen Werk die weiteste Verbreitung unter Chirurgen, Orthopäden, Radiologen und pathologischen Anatomen sowie Aerzten und Studenten überhaupt. Kienböck (Wien).

Syphilis du poumon chez l'enfant et chez l'adulte. Von Bériel. 346 pages avec 22 figures et 1 planche en couleur, Paris, G. Steinheil, 1906.

Verf. gibt eine monographische Bearbeitung dieses schwierigen und vielumstrittenen Gebietes. Besonders eingehend sind die pathologisch-anatomischen Veränderungen geschildert, und zwar sowohl die beim Neugeborenen wie bei dem Kinde als auch die beim Erwachsenen zur Beobachtung gelangenden. Er hebt die akuten Formen, die Lungengummen, die pneumonischen und sklerotischen Formen hervor und beschäftigt sich namentlich auch mit den syphilitischen Bronchiektasien.

Auch der klinische Teil ist ziemlich umfangreich. Von besonderem Interesse sind die eingehend geschilderten Beziehungen zur Tuberkulose und Bronchiektasie. Diagnose und Differentialdiagnose sind eingehend gewürdigt; ein umfangreiches Kapitel behandelt die Therapie.

Die Literatur ist sehr genau berücksichtigt und sowohl im Texte als auch zum Schlusse des Werkes ausreichend hervorgehoben. Einige eigene Beobachtungen sind in den Text verflochten.

Bei Lektüre dieser lesenswerten Monographie erhält man den Eindruck, dass die Lungensyphilis doch häufiger sein dürfte, als man gemeiniglich annimmt, wenn auch die Diagnose vieler publizierter Fälle einer eingehenden Kritik gegenüber kaum Stand halten dürfte.

Hermann Schlesinger (Wien).

Ueber Morbus Basedowii, Theorie und Behandlung. Von O. v. Boltenstern. Würzburger Abhandlungen, 1906. Stuber's Verlag.

Verf. bespricht zunächst die Symptomatologie. Als auslösende Momente nennt er psychische Traumen, schwere körperliche Anstrengungen, Infektionskrankheiten, gewisse Vorgänge in der sexuellen Sphäre beim weiblichen Geschlechte. Hierauf werden die zahlreichen Theorien der Erkrankung einer kritischen Sichtung unterzogen und die Behandlung ausführlich besprochen. Die physikalisch-diätetische Therapie besteht in Ueberernährung (reichlich Milch, wenig Fleisch, vorwiegend vegetabilische Kost), Ruhe und Luftveränderung, Vermeidung von Strapazen und geschlechtlichen Aufregungen, Sorge für reichlichen Schlaf, psychische Behandlung durch hypnotische Suggestion oder moralische Beeinflussung, milde Hydrotherapie (Einwicklungen mit nachfolgender Abkühlung, Herzkühler, heisser Rückenschlauch), Eisen- und kohlensaure Bäder, Vibrationen am Hals und Nacken, Galvanisation des Halssympathicus, elektrische Bäder. Röntgenbehandlung. Von internen Mitteln werden verwendet: Eisen, Arsen, Belladonna, eventuell Herztonika, ferner Brom, Phosphor in der Form von Natrium phosphoricum, Thyreoidintabletten, in einzelnen Fällen Ovarialtabletten, Antithyreoidin, Milch von thyreoidektomierten Ziegen, Rodagen. Besonders durch das letztere Mittel wurden subjektiv und objektiv zahlreiche Besserungen erzielt, wenn es auch nach den bisherigen Erfahrungen nicht als ein absolut wirkendes Heilmittel gegen die Basedow'sche Erkrankung zu betrachten ist. In letzter Zeit hat das Antithyreoidinserum Möbius die grösste Verwendung gefunden, doch lässt sich in keinem der beobachteten Fälle von wirklicher Heilung sprechen. Der Autor fasst die Wirkung des Serums folgendermassen zusammen: „Die Therapie ist keine kurative. Das Serum wirkt präventiv gegen das Fortschreiten der Symptome oder verhindert eine weitere

Intoxikation des Organismus. Durch Neutralisierung des Basedowgiftes gewährt es den Organen eine Art von Rekonvalescenz, ohne natürlich pathologisch-anatomisch destruierte Organe wiederherzustellen."

Einzelne Chirurgen nehmen den Standpunkt ein, dass „alle Basedowkranken auf die chirurgische Abteilung gehören". Wenn auch Verf. diesem Standpunkt nicht beipflichten kann, so gesteht er dennoch zu, dass der partiellen Strumektomie die schnellsten und nachhaltigsten Wirkungen zukommen. Doch ist die Operation nicht ungefährlich, da die Gefahr der Herzschwäche und des Auftretens unangenehmer postoperativer Erscheinungen besteht. Um Ausfallserscheinungen zu verhüten, operieren die Chirurgen unter Wegnahme kleinerer Teile der Schilddrüse mehrzeitig. Wilhelm Neutra (Wien).

Kosmetische Hautleiden. Von Jessner. Würzburg 1907, A. Stuber's Verlag. Preis Mk. 2.

In dem vorliegenden Büchlein bespricht Jessner nur jene Hautaffektionen, welche in der Hauptsache entstellend wirken, die Schönheit beeinträchtigen, d. h. Schönheitsfehler sind. Zunächst werden die angeborenen Hautveränderungen: Die Muttermäler (Naevi) und die Fischschuppenkrankheit (Ichthyosis), dann die Anomalien der Hautsekretion (Asteatosis, Anhidrosis, Seborrhoe, Hyperidrosis), ferner die Mitesserbildung (Komedonenbildung), die Finnenbildung (Akne vulgaris) und die Akne rosacea, Intertrigo, die Verfärbungen der Haut, Pigmentanomalien (Naevus pigmentosus, Lentigo, Ephelis, Chloasma) besprochen. Daran schliessen sich die Kapitel über die Hyperkeratosen: Callus (Schwiele), Clavus (Hühnerauge), Verruca (Warze), und endlich die Veränderungen der Haarfarbe und -Menge und die Nagelveränderungen.

Die genannten Veränderungen werden vom rein praktischen Standpunkte geschildert. Diese für den praktischen Arzt geschriebenen Vorträge enthalten eine Fülle von therapeutischen Winken, aus denen er manche recht wertvolle Belehrung wird entnehmen können.

Otto Sachs (Wien).

Annalen der Schweizerischen Balneologischen Gesellschaft. Redaktion: Dr. Herrmann Keller in Rheinfelden. Druck und Verlag von H. R. Sauerländer & Co., 1905, Aarau.

Vor uns liegt das 1. Heft der Annalen, welche in einem eigenen Organ veröffentlicht sind und sämtliche bis jetzt gehaltenen Vorträge enthalten. Das 160 Seiten umfassende Buch ist ein Beweis für die streng wissenschaftlichen Bestrebungen des Vereins in einem Lande, das durch seine Vielsprachigkeit wohl so manches Hindernis zu beseitigen gab. Da finden wir vor allem 3 Artikel über Kohlensäurebäder. Der erste von Dr. H. Keller-Rheinfelden ist betitelt: Die physiologische Wirkung der Solbäder und der kohlensäurehaltigen Solbäder und beschäftigt sich hauptsächlich mit der Frage der Hautresorption im Bade sowie mit den physiologischen Einzelwirkungen der Solbäder und der kohlensäurehaltigen Solbäder. Die 2. Arbeit von Dr. Paul Roethlisberger: „Zum Studium der kohlensäurehaltigen Chlornatrium-Schwefelthermen von

Baden (Schweiz)" bringt in ausführlicher und übersichtlicher Weise an der Hand von Tabellen und Blutdruck-Kurven die Resultate von Versuchen, die in bezug auf Körpertemperatur, Pulsform, Blutdruck, Pulszahl, Respiration und Stoffwechsel angestellt wurden. Der 3. Artikel von Privatdozent Dr. E. de la Harpe: „Ueber die unmittelbare Wirkung der kohlensauren Bäder auf den Blutdruck" gibt dem Autor Gelegenheit, die eigenen Erfahrungen wiederzugeben. Nach seinen Messungen sinkt in den meisten Fällen der Blutdruck, und zwar beträgt die Abnahme im Mittel 35 mm Quecksilber. Die praktischen Schlussfolgerungen sind: 1. absolute Ruhe nach dem kohlensauren Bade, 2. vorsichtige Anwendung der Bäder bei vorhandenem niedrigem Blutdruck, 3. Aussetzen der Bäder bei niedrigem Druck und träger Herzaktion.

In einem kurzen Aufsatze: „Einige Bemerkungen zur Kost in unseren Kurorten" bemängelt Dr. C. Rohr das Ueberwiegen der Fleischkost gegenüber Gemüsen, Mehlspeisen und Obst; da gerade die Fleischspeisen das Bedürfnis nach Alkohol erwecken, so geht der Wein- und Bierverbrauch parallel dem Fleischkonsum.

Eine weitere Arbeit von Dr. G. Soffiantini: „Cura della sifilide colle acque minerali" räumt den Schwefelwässern den ersten Platz ein, es folgen sodann die chlor-, jod- und bromhaltigen, sodann die Eisen- und Arsenwässer. Gegen die begleitende Kachexie ist eine Kaltwasserkur angezeigt.

Zum Schlusse sei noch eine Arbeit von Dr. Hans Philippi erwähnt „Über Indikationen und Kontraindikationen des Hochgebirges". Der Direktionsarzt des neuen Sanatoriums Davos-Dorf stützt sich dabei auf eine zweijährige Erfahrung und teilt den Stoff a) in sichere Indikationen, b) zweifelhafte Indikationen, c) absolute Kontraindikationen. Unter den letzteren führt er namentlich an: schwere Lungen-, Larynx-, Darm- und Nierentuberkulose, nicht kompensierte Herzfehler, Nephritis, schwere Formen des Rheumatismus, Gicht, Diabetes und Anämie sowie Leukämie und Neuropsychosen.

Herrnstadt (Wien).

Inhalt.

I. Sammel-Referate.

Pollak, R., Scarlatina puerperalis (Schluss), p. 161—172.

Schirmer, K. H., Die Röntgenbehandlung der malignen Tumoren (Schluss), p. 172—183.

II. Referate.

A. Knochen, Gelenke.

Ahlberg, N. A., Om osteitis deformans, p. 183.

Theilhaber, Zur Lehre von der Behandlung der Osteomalacie, p. 184.

Riese, Operation bei Barlow'scher Krankheit, p. 184.

Ebstein, E., Zur klinischen Geschichte und Bedeutung der Trommelschlägelfinger, p. 184.

Foelker, A. F. und Handley, W. S., A case of multiple pneumococcal epiphysitis, p. 185.

Voltz, W., Ueber kongenitale vollkommene Synostose der Wirbelsäule in Verbindung mit Wachstumsanomalien der Extremitätenknochen, p. 185.

Hoffa, A., Ueber das Marmorek-Serum

in der Therapie der chirurgischen Tuberkulosen, p. 186.
Schroeder, W. E., The signifiance of skull defects, p. 186.
Quercioli, V., Annotazione cliniche di traumatologia e fisiopatologia spinale con 16 osservazioni originali, p. 187.
Müller, G. P., Bon cysts, p. 187.
Leyden, E. v. und Bassenge, L., Ein Fall von Krebsgeschwulst des Kreuzbeins, p. 188.

B. Magen.

Disse, Weitere Mitteilungen über das Verhalten des Schleims im Magen von menschlichen Embryonen und Neugeborenen, p. 189.
Hacker, Mehrjährige Magenfistelernährung bei völligem Narbenverschluss der Speiseröhre, p. 189.
White, W. H., Gastroxatis or oozing of blood from the mucous membrane of the stomach, p. 190.
MacCallum, H. A., Gastric neurasthenia, p. 191.
Gordon, J. F., A case of recurrent uncontrollable vomiting ending in death, p. 192.
Luccarelli, Sull' uso dell' acqua contro i comiti consecutivi alle cloronarcosi, p. 192.
Gelpke, Zur Frage der chirurgischen Behandlung nicht krebsiger Magenleiden. Gastroenterostomie oder Pyloroplastik plus Gastropexie? p. 192.
Kramer, Beiträge zur Pathologie und Therapie der gutartigen Pylorusstenosen, p. 193.
Cantley, E., Stiles, H. J. und Putnam, Ch. P., I. A discussion on congenital pyloric stenosis, p. 194; II. Pylorusstenose bei Kindern, p. 195; III. Bericht über 1 Fall von Pylorushypertrophie, p. 196.
Haberer, H. v., Ein seltener Fall von Stenose des Magens und des obersten Dünndarms, p. 197.
Fraenckel, P., Untersuchungen zur Entstehung der sogenanten spontanen Magenruptur, p. 197.
Ruediger Rydygier, L. v., Zur chirurgischen Behandlung des Magengeschwürs, p. 198.
Macartney, D., Two cases of perforated gastric ulcer successfully operated on, p. 198.

C. Niere, Ureter.

Jungano, M., Les lésions anatomopathologiques du rein dans l'infection expérimentale provoquée par le trypanosome Brucei, p. 199.
Welander, E., Zur Frage der Absonderung des Quecksilbers durch den Harn, p. 199.
Bogrow, S. L., Quecksilberausscheidung bei Injektionen von Salicylarsenat Hydrargyri (Enésol), p. 199.
Kolischer und Schmidt, Ein Versuch, die Bestimmung des elektrischen Leitungswiderstandes des Urins für klinische Zwecke zu benützen, p. 200.
Kümell, H., Ueber moderne Nierenchirurgie, ihre Diagnose und Resultate, p. 200.
Orlowski, Ueber Pyelitis als Schwangerschaftskomplikation, p. 201.
Morton, H. H., Tuberculosis of the kidney, p. 202.
Baradulin, Echinococcus der Niere und dessen Diagnostik, p. 203.
Kelly, H. A., Two cases of stricture of the ureter; two cases of hydronephrotic renal pelvis successfully treated by plication, p. 203.

III. Bücherbesprechungen.

Hoffa, A. und Rauenbusch, L., Atlas der orthopädischen Chirurgie in Röntgenbildern, p. 204.
Bériel, Syphilis du poumon chez l'enfant et chez l'adulte, p. 205.
Boltenstern, O. v., Ueber Morbus Basedowii, Theorie und Behandlung, p. 205.
Jessner, Kosmetische Hautleiden, p. 206.
Keller, H., Annalen der Schweizerischen Balneologischen Gesellschaft, p. 206.

Um Einsendung von Monographien und Büchern an den Redakteur Professor Dr. HERMANN SCHLESINGER, Wien, I, Ebendorferstrasse 10, wird gebeten.
Man bittet, redaktionelle Zuschriften mit dem Adressenzusatz „Für die Redaktion des Centralblattes für die Grenzgebiete" versehen zu wollen.

Lippert & Co. (G. Pätz'sche Buchdr.), Naumburg a. S.

CENTRALBLATT

für die

Grenzgebiete der Medizin u. Chirurgie.

Herausgegeben von

Dr. Hermann Schlesinger,

Professor an der Universität Wien.

Verlag von GUSTAV FISCHER in Jena.

X. Band.	Jena, 4. April 1907.	Nr. 6.

Das Centralblatt für die Grenzgebiete der Medizin und Chirurgie erscheint in zwanglosen Heften im Umfange von etwa 3 Druckbogen, die zu einem Bande vereinigt werden, dessen Umfang 60 Druckbogen betragen wird. Das Abonnement für das Centralblatt kostet 24 Mark für den Band. — Die Abnehmer der **Mitteilungen aus den Grenzgebieten der Medizin und Chirurgie,** herausgegeben von A. von Eiselsberg und B. Naunyn, erhalten das Centralblatt zum Vorzugspreise von 20 Mark.

I. Sammel-Referate.

Die neuropathischen Knochenaffektionen (mit Ausschluss der tabischen u. syringomyelischen Arthropathien und Spontanfrakturen).

Von Dr. **Fritz Tedesko** (Wien).

Literatur.

Die mit einem Sternchen bezeichneten Werke waren mir nur im Referate zugänglich.

1*) Achard et Levi, Nouv. Iconogr. de la Salpêtrière 1898, jouillet.

2) Adler, Ueber tabische Knochen- und Gelenkserkrankungen. Centralbl. f. d. Grenzgeb. der Medizin und Chirurgie, 1903, No. 22 u. 23.

3) Adrian, C., Das „Mal perforant", ibidem, 1904, No. 9 u. ff.

4*) Arning, Demonstration auf der internationalen Leprakonferenz, Berlin 1897.

5*) Arnozan, Lésions trophiques consecutives aux lésions du système nerveux. Thèse d'agrégation, Paris 1880.

6) Auerbach, Gelenkserkrankung bei Syringomyelie. Deutsche med. Wochenschrift, 1896, Vereinsbeil. p. 108.

7) Babes, V., Die Lepra. Nothnagel's spez. Path. u. Ther., Bd. XXIV, 1901.

8) Baudet, La resorption progressive des arcades alvéolaires ou mal perforant buccal. Arch. gén. de médec., 1897.

9) Berent, W., Zur Aetiologie osteoarthropathischer Veränderungen. Berl. klin. Wochenschr., 1903, p. 75.

10) Bernhardt, M., Die Erkrankungen der peripherischen Nerven. Nothnagel's spez. Path. u. Ther., Bd. XI, 1895.

11) Blanchard, Note sur les modifications anatomiques, que présentent les os dans l'ataxie locomotrice. Compt. rend. de la Soc. de biologie, 1881, p. 60.

12) Bleuler, Zur Aetiologie und Therapie der nichtpuerperalen Osteomalacie. Münchener med. Wochenschr., 1893, No. 15, p. 277.

13*) Blum, Thèse d'agrégation 1875, cit. nach Gayet und Bonnet.

14) Borchardt, Die Knochen- und Gelenkerkrankungen bei der Syringomyelie. Deutsche Zeitschr. f. Chir., 1904.

15) Bregmann, Ein kasuistischer Beitrag zur progressiven Muskelatrophie. Deutsche Zeitschr. f. Nervenheilk. 1899, p. 254.

16*) Bouglé, Thèse de Paris 1896, cit. nach Gayet und Bonnet.

17) Büdinger, Ueber tabische Gelenkserkrankungen. Wien 1896.

18) Cassirer, Die vasomotorisch-trophischen Neurosen. Berlin 1901.

19) Charcot, Arthropathies, luxations et fractures spontanées. Bull. et mém. de la Soc. anatom. de Paris 1873, p. 774.

20*) Ders., Luxations pathologiques et fractures spontanées. Arch. de physiologie 1874.

21*) Chatin und Cade, Deformations hippocratiques des doigts avec lésions osseuses dans la nephrite et la cirrhose biliaire. Lyon. Méd. XXIII, 35, 1901. Ref. in Schmidt's Jahrb. 1902, p. 195.

22*) Chompret, J., Mal perforant buccal ou nécroses multiples du maxillaire chez un tabétique. Arch. gén. de médec. 80. Ann. T. 11.

23) Curschmann, H., Ueber regressive Knochenveränderungen bei Akromegalie. Fortschr. a. d. Geb. der Röntgenstr., Bd. IX, p. 83.

24) Debove, Sur les lésions osseuses, qui surviennent chez les hémiplégiques. Bull. et mém. de la Soc. des hôp. de Paris 1884, 14 octobre.

25) Dejerine, G. und Theohari, A., Sur l'atrophie des os du côté paralysé dans l'hémiplégie de l'adulte. Compt. rend. de la Soc. de biolog. 1898, 19 février.

26*) Destot, Soc. des sciences médic. de Lyon 1899, cit. nach Gayet und Bonnet.

27) Deyke Pascha, Knochenveränderungen bei Lepra nervorum im Röntgenbilde. Fortschr. auf dem Geb. der Röntgenstrahlen 1905, Bd. IX, H. 1, p. 784.

28*) Dmitrewsky, Zur Frage über die pathologisch-anatomischen Veränderungen der Knochen bei Geisteskranken. Inaug.-Diss. Petersburg 1895.

29) Eichhorst, H., Ueber die Beziehungen zwischen Myositis ossificans und Rückenmarkskrankheiten. Virch. Arch., Bd. CXXXIX, p. 193.

30) Embden, Diskussion zu Sudeck's Vortrag in der Sitzung des Aerztlichen Vereins zu Hamburg, 18. Februar 1902, ref. Neurol. Cbl. 1902.

31) Etienne, Sur les atrophies musculaires progressives d'origine myélopathique. Nouv. Iconogr. de la Salpêtrière 1899, p. 358.

32) Eulenburg, Ueber einen schweren Fall von infantiler familiärer Muskelatrophie etc. Deutsche med. Wochenschr. 1896, p. 458.

33) Exner, A., Beiträge zur Kenntnis der akuten Knochenatrophie. Fortschr. a. d. Geb. der Röntgenstr., Bd. VI, p. 1.

34) Fischer, Ueber trophische Störungen nach Nervenverletzungen an den Extremitäten. Berl. klin. Wochenschr. 1871, No. 13.

35) Förster, Ueber trophische Störungen bei Lähmungen. Deutsche med. Wochenschr. 1880, No. 50.

36) Frank, K., Ueber tabische Osteoarthropathien der Wirbelsäule. Centralbl. f. d. Grenzgeb. der Med. u. Chir. 1904, No. 15, p. 561.

37) Friedreich, Ueber progressive Muskelatrophie. Berlin 1873.

38) Gayet et Bonnet, Les altérations osseuses d'origine nerveuse. Arch. génér. de méd. 1901, 78. année, Nouv. série T. V, p. 495.

39*) Le Gendre, Déformation considérable des os du squelette chez un sujet atteint depuis longtemps d'atrophie musculaire. Gaz. méd. de Paris 1860, No. 23.

40) Ghillini, C., Untersuchungen über den Einfluss der Nervenverletzungen auf das Knochenwachstum. Zeitschr. f. orthop. Chirurgie, Bd. V.

41*) Ders., Intorno all' influenza delle lesioni nervose sullo svillupo delle osse. Il Policlinico, Vol. IV, 1897.

42*) Gilbert, A. et Lerebouillet, P., Le doigt hippocratique dans les cirrhoses biliaires. Gaz. hebdomaire de Méd. et Chir. 1901.

43) Goldscheider, Ueber neurotische Knochenatrophie und die Frage der trophischen Funktionen des Nervensystems. Zeitschr. f. klin. Medizin, Bd. LX, 1906, p. 1.

44) Goltz, Ueber Beobachtungen an Tieren, denen umfangreiche Abschnitte des Rückenmarks entfernt waren. Neurol. Centralbl. 1892, p. 390.

45) Graf, E., Ueber die Gelenkserkrankungen bei Syringomyelie. Beitr. zur klin. Chir. 1893, Bd. X, H. 3.

45*) Grunert, Ueber pathologische Frakturen (Spontanfrakturen). Deutsche Zeitschr. f. Chir., Bd. LXXVI, p. 254.

46) Gudden, Ueber die Rippenbrüche bei Geisteskrankheiten. Arch. f. Psychiatrie, Bd. II, 1870, p. 682.

47) Guinon et Souques, Déformations thoraciques dans la myopathie progressive primitive. Bull. et mém. de la Soc. anatom. de Paris, 19. Juni 1891.

48) Haushalter, Un cas de dermoneurofibromatose. Nouv. Iconogr. de la Salpêtrière 1900, p. 638.

49) Helly, Die hämatopoetischen Organe in ihren Beziehungen zur Pathologie des Blutes. Nothnagel's spez. Path. u. Therap., Bd. VIII, 1906.

50) Hérissey, P., Étude clinique sur les troubles trophiques dans la paralysie générale. C. Naud, Paris 1903.

51) Herz, M., Zur Frage der mechanischen Störungen des Knochenwachstums. Deutsche Zeitschr. f. Chir. 1901, Bd. LX, p. 398.

52) Hirschfeld, H., Ueber Vergrösserung der Hände und Füsse auf neuritischer Grundlage. Zeitschr. f. klin. Med. 1902, p. 251.

53) Ders., Ein Fall von trophischer Störung der Haut, der Nägel und Knochen eines Fusses nach Nervenverletzung. Fortschr. der Medizin 1899, Bd. XVII, p. 441.

54) Hoffmann, Ueber Kiefernekrose bei Tabes. Berl. klin. Wochenschrift 1885, No. 12.

55*) Hoisnard, Contribution à l'étude de la neurofibromatose généralisée. Thèse de Paris 1898, cit. nach Gayet und Bonnet.

56*) Jamin, Beiträge zur Kasuistik der Dystrophia muscularis progressiva. Erlangen 1896.

57*) Jeanselme, Étude histologique sur un cas de maladie des Recklinghausen. Soc. de dermat. et de syphiligraphie. 10. November 1898, cit. nach Marie-Couvelaire.

58) Ders. et Milian, De l'adénopathie susépitrochléenne dans la syringomyélie, type Morvan. Bull. et mém. de la Soc. des hôp. de Paris, 22. Mai 1899.

59) Jendrássik, Ueber die Hemiatrophia faciei. Deutsches Arch. f. klin. Medizin, Bd. LIX, p. 222.

60) Ders., Allgemeine Betrachtungen über das Wesen des vegetativen Nervensystems. Virch. Arch., Bd. CXLV, p. 427.

61) Kalischer, Ein Fall von Tabes mit Kiefernekrose. Deutsche med. Wochenschrift 1895, No. 19, p. 304.

62) Kapsammer, G., Kallusbildung nach Ischiadicusdurchschneidung. Wiener klin. Wochenschr. 1897, No. 13, p. 308.

63) Ders., Das Verhalten verletzter Knochen nach Ischiadicusdurchschneidung. Langenbeck's Arch. 1898, Bd. LVI.

(Schluss der Literatur folgt.)

Virchow[124]), der als erster in seinem Handbuch der speziellen Pathologie und Therapie den Ausdruck „neurotische Knochenatrophie" gebrauchte, spricht 26 Jahre später gelegentlich der Demonstration eines Kranken, den er und Romberg gemeinschaftlich beobachtet hatten, folgenden Satz aus: Es gibt wenige Erscheinungen im Gebiet der Nervenpathologie, welche so sehr zur Erklärung anreizen und in welcher die Natur scheinbar ein so scharfes Experiment für die Trennung der verschiedenen Faserarten in den peripherischen Nerven vorführt, wie die neurotische Knochenatrophie. Und so haben eine grosse Anzahl von Autoren auf experimentellem, klinischem, anatomischem, chemischem und in jüngster Zeit auch radiologischem Wege die Lösung des Wesens der neuropathischen Knochenaffektionen anzubahnen gesucht. Der Ausdruck „neuropathische, nervöse, neurotische, neuritische Knochenaffektionen" nimmt bereits die ätiologische Beurteilung vorweg, indem er die bei Nervenerkrankungen aller Art beobachteten Knochenstörungen von dem Grund-

leiden abhängig sein lässt. Die Ernährung und Funktion der Knochen (die ja grösstenteils eine passive ist) hängt in letzter Linie unmittelbar mit der Nerventätigkeit zusammen. Der innere Abhängigkeitsgrad der bei Nervenerkrankungen beschriebenen Knochenaffektionen zur Grundkrankheit ist ein schwer zu ergründender und trotz mannigfaltiger Mühe bis heute noch nicht aufgeklärter Vorgang.

Anatomie.

Das Periost ist reich an Nerven, doch gehört der grössere Teil derselben nicht ihm selbst an, sondern dem Knochen (Kölliker)[68]. In den langen Knochen treten die Nerven durch die Foramina nutritia ein und verzweigen sich längs der Gefässe; sie leiten ihren Ursprung sowohl von den Hirn- und Rückenmarksnerven als auch vom Sympathicus ab. In dem weiteren Verlaufe werden sie marklos; die Nervenendigungen im Mark sind ihrer Form nach nicht bekannt (Helly[49]).

Die bei Nervenleiden vorkommenden pathologischen Knochenformen fallen zum überwiegenden Teile in das Gebiet der Atrophie (akute und chronische). Hypertrophie der Knochen oder echte Sklerosierung stellt sich meist in der Nähe von osteoarthropathisch erkrankten Gelenken ein und ist gewöhnlich das Resultat chronisch entzündlicher periostaler Prozesse. Eine Ausnahmsstellung nimmt ein Teil der akromegalischen Knochenalterationen ein. Den neugebildeten Knochen produzierenden Prozessen sind auch die bei Nervenkrankheiten häufig beobachteten Exostosen zuzurechnen, die als zirkumskripte Knochenhypertrophien bisweilen multipel und vollkommen symmetrisch auftreten und diese Fälle a priori auf nervöse Störungen verdächtig machen (auszuschliessen sind die multiplen, hereditären, kartilaginären oder knöchernen Auswüchse).

Den Exostosen schliesst sich ein von Tedesko[121]) neu beobachteter Typus der Knochenveränderungen an, der als auffallender Befund bei der Röntgenuntersuchung der Hand eines Syringomyelischen zutage trat. Die Markhöhle eines in Kontur und Volumen nur spurenweise veränderten Knochens zeigt sich von einer kompakten, mit dem Endost zusammenhängenden Knochenmasse angefüllt (Enostosis eburnea). Eine eigentümliche Erkrankung stellt die bei Syringomyelie (Sokoloff[114]), Auerbach[6]), Graf[45]), Nalbandoff[90]) und bei Tabes (Büdinger[17]), Kalischer[61]) beobachtete Spontannekrose, die den ganzen Knochen oder einen Teil desselben betreffen kann, dar.

Bei den Mischformen zwischen Atrophie und Hypertrophie ist

die erstere das Primäre, die letztere meist accidentell und fast immer entzündlichen Ursprungs.

Die an menschlichem Untersuchungsmaterial erhobenen anatomischen Knochenbefunde sind spärlich an der Zahl und betreffen bloss atrophische Knochen (nicht berücksichtigt ist das durch Operation oder in cadavere gewonnene Arthropathiematerial!). Unter diesen sind es wieder die chronischen Atrophien, die anatomisch genauer studiert sind, während über die akuten oder reflektorischen Atrophien autoptische Befunde noch nicht vorliegen. Jedoch ermöglicht das Röntgenbild, sowohl was Form und Grösse als auch was die feinere Struktur anlangt, einen vollkommen klaren Einblick und gestattet, gut differenzierte Einzelheiten wahrzunehmen.

Die Atrophie besteht im Schwunde des schon gebildeten Knochens, nicht im Zurückbleiben des wachsenden Skelettes und ist in ihren reinen Formen von den Inaktivitäts- und senilen regressiven Knochenveränderungen nicht wesentlich verschieden. Sie stellt sich dar als Porose und Rarefizierung der Substanz, indem 1. die kompakte Rinde durch starke Erweiterung der Gefässkanäle spongiös, 2. ihre Dicke reduziert wird und 3. die Bälkchen der Spongiosa sich verdünnen und zugrunde gehen (M. B. Schmidt[110]). Wenn bei intakt bleibender äusserer Form der Knochenschwund von der Markhöhle aus erfolgt, resultiert eine exzentrische, wenn jedoch die Resorption auch von der subperiostalen Fläche eintritt, eine konzentrische Atrophie.

Die Frage, ob einfache Halisterese, Anlagerung von osteoider Substanz oder allgemeine Rarefikation vorliegt, ist noch nicht gelöst, doch lassen Exner's[33]) mikroskopische Untersuchungen den letzteren Vorgang als den wahrscheinlichsten vermuten. Die Zahl der Knochenbälkchen ist in den erkrankten Partien geringer, die noch vorhandenen sind durchschnittlich dünner als die normalen. Die äussere Begrenzungsschicht ist bedeutend verschmälert und ist dort, wo sie dem Gelenkknorpel anliegt, ausserordentlich dünn (wenige Mikren), so dass sie stellenweise bei schwächerer Vergrösserung unsichtbar bleibt; den Knochenbälkchen liegen Zellstreifen an, von welchen es der Autor unentschieden lässt, ob sie Resorptions- oder Regenerationsvorgängen dienen.

Loebl und Wiesel[76]) fanden bei einem Fall von Hemiatrophia faciei die Spongiosa des Joch- und Scheitelbeins geschwunden, die Havers'schen Kanäle von annähernd normaler Weite, am Jochbein im übrigen normale Struktur, die jedoch nach allen Dimensionen im Vergleich zu Objekten von gleichaltrigen Personen einfach atrophisch war. Dmitrewsky[28]) sah bei Paralysis progressiva

entweder einfache Resorption oder Halisterese. Die knochenbildende Schicht des Periosts enthält weniger Osteoblasten. Das Knochenmark war entweder fettig oder lymphoid-schleimig und barg stark erweiterte Gefässe und Pigmentdepots. Hoisnard[55]) beschreibt die Schädelknochen, die Claviculae und die Rippen eines Falles von generalisierter Neurofibromatose als auffallend weich, „mit den Fingern eindrückbar".

Debove[24]) gibt den histologischen Befund der Knochen dreier Hemiplegiker: Compacta weniger dicht, Markkanal erweitert, Havers'sche Kanäle dilatiert, Fett vermehrt. Blum[13]) beobachtete bei der Autopsie eines Mannes, der sich vor 7 Jahren den Medianus verletzt hatte, neben einem Neurom an der Schnittstelle Verkleinerung und Rarefikation des Knochens, der auffallend rotes Mark enthielt. Hochgradige konzentrische Knochenverdünnungen trafen Le Gendre[89]), Friedrich[37]) und Schultze[112]) bei progressiver Muskelatrophie an. Schultze sah den Humerus eines 10jährigen Knaben bei erhaltener Länge bis zur Dicke eines Mittelfingers geschwunden, in Le Gendre's Fall waren durch totale Resorption der Spongiosa die ebenfalls verdünnten Compactalamellen durchscheinend geworden.

Von den geraden Furchen (coup de sabre), die bei Hemiatrophia faciei bisweilen in den Knochen verlaufen, soll noch im weiteren die Rede sein.

Die Halisterese ist in den atrophischen Knochen oft recht bedeutend und führt zu echten malacischen Formen (Neumann[92]), Münch[88]), Virchow[124]), Herissey[50]), Lähr[72]), Gudden[46]).

Streng von den bisher erwähnten Befunden sind die von Nalbandoff[90]) beschriebenen osteomalacischen Knochenaffektionen bei Syringomyelischen zu sondern. Kienböck[64]) berichtigt Nalbandoff's Auffassung und reiht den Fall infolge der vorhandenen lokalen phlegmonösen Prozesse der akuten Knochenatrophie ein.

Die radiologischen Charakteristika der akuten (reflektorischen, trophoneurotischen) Knochenatrophie (Sudeck[117–120]), Kienböck[65])[66]) oder Osteodystrophia acuta (Embden[30]) bestehen im Auftreten kleiner, sehr dicht aneinanderliegenden Lücken, wodurch die normale Struktur verwischt wird und das Ganze ein eigenartiges fleckig-scheckiges Aussehen bekommt; erst in späteren Stadien nimmt die Corticalis an der Rarefikation teil. Geht die akute Atrophie in ein chronisches Stadium über, so erscheint die Spongiosazeichnung verdünnt, aber auffallend scharf, wie mit einem scharfgespitzten Bleistift konturiert.

Chemische Befunde.

Die chemische Untersuchung (Exner[33]) ergab im Vergleich zu normalen Knochen eine Gewichtsdifferenz zwischen 7—67 %.

An der Gewichtsverminderung war die organische und anorganische Substanz im wesentlichen gleichmässig beteiligt. Nur in einem Falle war der Kalkgehalt gegenüber dem Kontrollknochen im Vergleiche zur anorganischen Substanz absolut um 10 % vermindert. Fasce und Amato fanden bei experimentell erzeugter Knochenatrophie nebst Gewichtsverminderung eine leichtere Löslichkeit in Salzsäure. Für die Verarmung des porotischen Knochens an Salzen spricht Leyden's[75]) Fall von tabischer Knochenatrophie, der im Harn reichlich Kalksalze ausschied.

Experimentelles.

Die Frage, ob die Inaktivität als solche Knochenschwund bedingen könne, haben sich mehrere Autoren zur Beantwortung vorgelegt. Rasumovsky[102]) kam durch vergleichende Versuche (einfache Funktionsunfähigkeit — Eingipsen nicht neurotomierter Extremitäten) zu dem Schlusse, dass die Inaktivität nach Durchschneidung des N. ischiadicus zwar von grossem Einflusse auf die entstehende Knochenatrophie, aber nicht die alleinige Ursache sei.

Maass[77]) gipste bei Kaninchen eine Hinterpfote, die physiologisch im Kniegelenk flektiert ist, in extremer Streckung durch 6 Wochen ein. Ein Einfluss der erzeugten Inaktivität auf das Wachstum im Sinne einer Atrophie oder Hypertrophie des Extremitätenskelettes war nicht zu erkennen. Zu ähnlichen Resultaten gelangte Herz[51]).

Knochenuntersuchungen an neuro- oder neurektomierten Tieren stellten an: Schiff[107]), Nasse[91]), Kapsammer[63]), Ghillini[41]), Milne Edwards[86]), Magni[78]), Fasce[38]), Amato[38]), Mantegazza[79]), Ughetti[122]), Salvioli[106]). Die Resultate dieser Untersuchungen unterliegen in ihrer Deutung erheblichen Schwierigkeiten. Erstens muss die durch die motorische Paralyse bedingte Inaktivität in den Kauf genommen werden, zweitens begünstigt die totale sensible Leitungsunterbrechung das Entstehen von entzündlichen Weichteilsprozessen, die, bis zum Periost fortgeschritten, hypertrophische Ostitiden erzeugen können. Wie schwierig und von funktionellen Varianten abhängig diese Art des Experimentes ist, zeigen die bekannten Tatsachen, dass selbst passive Hyperämie das Knochenwachstum steigert (cf. Konsolidation von schlecht heilenden Frakturen nach dem Verfahren von Bier, Helferich, Dumreicher),

während dauernde Anämie das Entstehen von Atrophie begünstigt. Stöltzner und Wichmann[126]) konnten nämlich die schädliche Wirkung der durch Suspension erzeugten Anämie bei rhachitischen Frakturen nachweisen. Auf diese Art sind auch die nicht konformen Versuchsergebnisse der Autoren zu verstehen.

Schiff[107]) war der erste, der Durchschneidung der Nerven und deren Einfluss auf das Knochenwachstum untersuchte. Bei einem erwachsenen Hund trat 6 Monate nach der Neurotomie des N. ischiadicus und cruralis eine beträchtliche Verminderung des Knochenvolumens auf. Auch bei Katzen und Kaninchen stellte sich schon im 2. Monate exzentrische Knochenatrophie ein. Bei einer trächtigen Hündin war nach kompletter Evulsion des Nerven, vielleicht unter dem Einflusse der Schwangerschaft, der Knochen hochgradig atrophisch, dabei auch extrem weich und biegsam. Die längere Zeit (12—18 Monate) beobachteten Tiere jedoch zeigten auf der Seite der Nervenläsion Volumsvermehrung des Knochens. Bei einseitiger Maxillarisdurchtrennung kam es auf der gelähmten Seite zur Dickenzunahme des Knochens. Salvioli[106]) gelangte zu ähnlichen Resultaten wie Schiff, konnte aber die Atrophie durch Elektrisation oder konstante Temperaturerhöhung des neurotomierten Gliedes hintanhalten oder sogar in Hypertrophie überführen.

A. Milne Edwards[86]) durchschnitt bei 2 Hunden beide Nerven der hinteren Extremitäten. Nach einem Monat war das Verhältnis bezüglich der Mengen der organischen und anorganischen Teile das umgekehrte. Mantegazza[79]) und Ughetti[122]) fanden nach Ischiadicusdurchschneidung Gewichtsabnahme der Knochen.

Nasse[91]) benützte zu vergleichenden Untersuchungen nur diejenigen Knochen, die jeglicher entzündlicher Manifestationen entbehrten. Er fand bei Kaninchen stets in den Knochen der gelähmten Seite die Gesamtmasse vermindert. Die Gewichtsabnahme trat konstant 2 Monate nach der Nervenläsion ein und betrug bei jugendlichen Individuen bis zu $^1/_8$ der Gesamtmasse.

Kapsammer[63]) hält die Veränderungen für noch im Bereiche des Physiologischen liegend und macht für markantere Störungen den Ausfall der vasomotorischen und sensiblen Innervation verantwortlich; er befindet sich diesbezüglich in Uebereinstimmung mit Vulpian[125]). Ghillini[41]) wollte feststellen, ob die von Kassowitz gegebene Deutung der Tatsache, dass im Wachstum begriffene Knochen sich nach Neurotomie infolge der vasomotorischen Paralyse verlängern, sich als richtig erweise. Er sperrte einen Teil der Tiere in engen, die Bewegung hindernden Käfigen ein, einen anderen Teil

liess er frei. Bei den ersteren trat meist Verlängerung, bei den letzteren öfters Verkürzung der Extremität auf. Er schliesst, dass die Verlängerung die Folge des verminderten Druckes sei. Magni[78]) kam nach einseitiger Ischiadicusdurchschneidung zu sehr interessanten und eindeutigen Ergebnissen. Nebst Verkleinerung der Apophysen waren die brüchigen Knochen von geringerem Volumen, dünner und manchmal auch kürzer. Die Gewichtsabnahme steigerte sich proportional von der Operation bis zum Eintritt des Todes der Tiere (bei jüngeren Tieren absolut stärker). Goltz[44]) machte an Tieren die Beobachtung, dass nach Querdurchschneidung des Rückenmarkes die Wirbelsäulenknochen auffällig brüchig waren, wenn neuerdings der Wirbelkanal geöffnet wurde.

Die Beeinflussung der Konsolidation frakturierter Knochen durch Nervenläsion ist nach den bisherigen Untersuchungen nicht klar ersichtlich (Ollier[98]), Bouglé[16]), Kapsammer[62]), Muscatello und Damascelli[89]). Kapsammer[62]) hat bei 11 Hunden den rechten N. ischiadicus, bei einem 12. auch den N. cruralis durchschnitten, resp. ein Stück exzidiert, beide Unterschenkel gebrochen, Gipsverbände angelegt und nach verschieden langer Zeit die Callusbildung untersucht. Der Eingriff erfolgte teils ein- teils zweizeitig (4—28 Tage Intervall). Bei allen 12 Hunden war die Callusbildung auf der neurektomierten Seite umfangreicher, die Konsolidierung der Fraktur erfolgte aber doch später als bei normaler Innervation. Kusmin's[70]) Versuchsergebnisse decken sich mit denen Kapsammer's[62]) bis auf den Punkt, dass Kusmin den luxurierenden Callus härter und fester traf als bei normaler Innervation. Aus Ollier's[98]) Untersuchungen geht ein nervöser Einfluss auf die Frakturheilung nicht hervor. Bouglé[16]) fand Verzögerung der Frakturheilung, wenn 40 Tage vor Setzung der Fraktur die Nervendurchschneidung gemacht wurde, und erklärt die negativen Ergebnisse anderer Autoren als in dem Umstande gelegen, dass die „trophische Störung“ einer gewissen Zeit zur Entwicklung bedürfe. Die klinische Heilungstendenz der nervösen Spontanfrakturen ist trotz der schweren Atrophie des Knochens eine überraschend gute. Die Konsolidation dauert zwar länger, häufig tritt üppige Callusbildung ein, die vielleicht in der infolge der Anästhesie möglichen starken Reibung der Fragmente ihren Grund hat (Grunert[45a]).

Geisteskrankheiten.

Nach Schmidt[110]) gibt es eine beträchtliche Anzahl von Fällen echter Osteomalacie mit dem ausgeprägten klinischen Sym-

ptomenkomplex und zuverlässigem anatomischen Befund bei Geisteskranken, dass an einem Zusammenhang des Knochenleidens mit dem psychischen Zustand nicht gezweifelt werden kann. Nach der Statistik H. Neumann's[92]) fällt der Hauptteil der Knochenerkrankungen bei psychischen Leiden auf die progressive Paralyse, dann auf die Demenz und Manie, nur ein geringerer Teil auf die Melancholie und das epileptische Irresein. Der Knochenschwund tritt in zwei Formen auf: 1. als erhöhte Brüchigkeit; 2. als abnorme Biegsamkeit plus Brüchigkeit.

Virchow[124]) führt bei der Erörterung des Begriffes der allgemeinen progressiven Atrophie einen eigenen und einen Fall Münch's[88]) an, die beide jugendliche Idioten betrafen, bei denen die Malacie unter anhaltenden, vom Gehirn aus bedingten Konvulsionen im 15. Lebensjahre einsetzte. Autoptisch zeigte Virchow's Fall ein sehr grosses Gehirn, ein sehr mageres Rückenmark und ausgedehnteste Knochenatrophie. Später wurden mehrere Beobachtungen über Osteomalacie bei Geisteskranken veröffentlicht (Gudden[46]), Lähr[72]), Dmitrewsky[28]), Hérissey[50]), Meyer[85]), Arnozan[5]). Eine Art endemischer Osteomalacie, die nicht vom psychischen Leiden herrührt und mit dem Ans-Zimmer-Gefesseltsein mancher Irrer zusammenhängt, hat Bleuler[12]) bei 14 Geisteskranken beiderlei Geschlechtes und vorgerückteren Alters entstehen gesehen.

Cerebrale Knochenatrophien.

Bei den vorher geschilderten Geisteskrankheiten, von denen viele nach unserer jetzigen Kenntnis eines anatomischen Substrates entbehren, ja selbst bei der progressiven Paralyse spielt der allgemeine Marasmus sicher eine grosse Rolle bei dem Entstehen des Knochenschwundes. Einer verständlicheren Erläuterung sind die bei Primärstörungen der Centralorgane auftretenden halbseitigen gekreuzten oder ungekreuzten Atrophien (Virchow) zugänglich; so konnte V. 1880 bei einem 42jährigen Manne, dessen Leiden im 9. Lebensjahre mit Anschwellung des linken Unterkieferwinkels und der linken Halsseite begonnen hatte, schon im Jahre 1859 linksseitige, auch die Knochen betreffende Atrophie nachweisen. Die Gefässe waren intakt, die Muskeln nur relativ geschädigt, die sensible und vasomotorische Innervation nicht gestört. Förster[35]) weist auf 4 Fälle von Verkürzungen gelähmter Extremitäten bei kindlichen Hemiplegien hin. Während diese Beobachtungen durchweg im frühesten Kindesalter oder in der Wachstumsperiode stehende Individuen betreffen, sind regressive Wachstumsstörungen an den

Knochen erwachsener Hemiplegiker eine wenig gekannte Tatsache. Daher sei die Beschreibung eines Falles dieser Art (Dejerine und Theohari[25]) ausführlicher wiedergegeben. Die jetzt 46jährige Patientin erlitt vor 19 Jahren, ohne dass eine spezifische Krankheit vorhergegangen wäre, eine rechtsseitige Hemiplegie mit Aphasie. 2 Jahre später waren die Sprache und das Gehvermögen wiedergekehrt. Die rechte obere Extremität, die schon während des hemiplegischen Insultes von heftigen Schmerzen befallen war, begann langsam abzumagern. Im weiteren Verlaufe zeigten sich die Phalangen der Finger leicht geschwellt; dieses Phänomen verschwand jedoch bald. Sensibilitätsstörungen waren zu dieser Zeit nicht vorhanden. Jetzt bietet die gelähmte Extremität eine beträchtliche Atrophie aller Gewebe dar. Armumfang der kranken Seite um 2 cm geringer als auf der gesunden. Haut kalt, ohne Cyanose, glatt. Nägel dünn, gekrümmt, längsriefig. Im Röntgenbild Rarefikation des Knochengewebes und hochgradige Lichtdurchlässigkeit. Die Nervenstämme sind immer hochgradig schmerzhaft (douleurs, qu'elle compare à des morsures de chien) und druckempfindlich, jedoch erscheinen sie nicht verdickt. Jetzt bietet die Kranke auch eine rechtsseitige Hemianästhesie dar, die aber den Charakter einer funktionellen trägt. Die *heftigen* Schmerzen im Verlaufe der Erkrankung weisen dem Fall eine klinische Ausnahmsstellung zu und sind nach der Ansicht der Autoren auf das Bestehen einer peripheren Nervenaffektion zurückzuleiten. Nonne's[95]) Fälle (8 u. 9) von apoplektiform entstandener Hemiplegie zeigten, u. zw. der zweite schon 6 Wochen nach dem Insult, deutliche fleckförmige Atrophien in den Epiphysen und den distalen Partien der Diaphysen der Phalangen und der einzelnen Metakarpalien. Debove[24]) konnte an den Extremitätenknochen dreier Hemiplegiker exzentrische Atrophie im histologischen Bilde nachweisen.

Tabes dorsalis.

Die bei der Tabes dorsalis so häufig vorkommenden Knochen- und Gelenkserkrankungen haben die Frage über die Natur dieser Gewebestörungen ins Rollen gebracht. Charcot[19])[20]) und seine Schule waren die Vorkämpfer für die „trophische" Natur dieser Störungen, ohne sie aber in letzter Linie ätiologisch definieren zu können. Die mit der Genese der hier nicht zu behandelnden tabischen Arthropathien und Spontanfrakturen innig zusammengehörige und gemeinschaftlich erörterte Frage der „trophischen" Nerven ist in den grösseren Sammelwerken über tabische Knochenaffektionen enthalten (Büdinger[17]), Kredel[69]), Adler[2]), Frank[36]).

Eine weniger gewürdigte tabische Knochenerkrankung ist die Atrophie oder Spontannekrose der Kieferknochen, die häufig mit Zahnausfall einhergeht. Rosin hat samt seinem eigenen Fall im ganzen 22 Beobachtungen literarisch nachweisen können. Kalischer[61]) vermehrt die Kasuistik noch um einen Fall. In 10 dieser 23 Fälle kam es zu echter Nekrose des Kiefers, wobei der abgestorbene Knochenrest sequestriert wurde. Die übrigen 13 Male handelte es sich um einfachen Schwund des Kiefergerüstes. Die Kiefernekrose ist an kein bestimmtes Stadium der tabischen Erkrankung gebunden und verläuft oft so rapid, dass innerhalb 8—14 Tagen alle sonst gesunden Zähne des Oberkiefers unter heftiger Blutung ausgestossen wurden (Hoffmann[54]). Das Zahnfleisch der Umgebung ist anästhetisch. Merkwürdig ist die Gutartigkeit des Prozesses trotz der grossen Zerstörungen der Kieferknochen und Weichteile, denn nie entstehen komplizierende Phlegmonen. Die Kieferaffektionen bilden als Frühsymptom ein wertvolles diagnostisches Hilfsmittel. Ueber multiple Nekrosen berichtet Chompret[22]), der bei einem 40jährigen Manne mit typischer Tabes dorsalis 3 Stellen mit wiederholter Abstossung von Sequestern feststellen konnte.

Die eben erwähnten Eigentümlichkeiten, vor allem aber die begleitenden Sensibilitätsstörungen sichern die Diagnose gegenüber einem syphilitischen Geschwür.

Als Ursache der rarefizierenden Ostitis oder Nekrose wird eine Beteiligung des Trigeminus angesprochen, dessen aufsteigende Wurzel und Kerngebiet bei der beschriebenen Kieferaffektion bisweilen pathologisch verändert angetroffen wurden. Da aber in allen Fällen deutliche Sensibilitätslähmungen im Quintusgebiete bestehen, kann die zentrale Läsion ungezwungen als die Folge der letzteren aufgefaßt werden. Die Kombination der Kiefererkrankung mit anderen bulbären Störungen (z. B. Larynxkrisen, Zungenatrophie) macht wohl die central bedingte Auslösung der Knochenerkrankung sehr wahrscheinlich; das Bestehen eines isolierten „trophischen“ Knochencentrums neben dem Vaguscentrum (Buzzard) dürfte jedoch trotz der angeführten klinischen Selbständigkeit der Erkrankungsform schwer zu beweisen sein.

(Schluss folgt.)

II. Referate.

A. Gehirn, Meningen.

Ueber die diagnostische Hirnpunktion. Von Ascoli. Berl. klin. Wochenschrift, No. 51, 1906.

Verf. bespricht einleitend die Technik der Hirnpunktion, die er mit Hilfe der zahnärztlichen Bohrmaschine vornimmt. Bezüglich der Wahl der Bohrstelle ist zu beachten, eine Gefässverletzung (Art. meningea media, die Hirnsinus usw.) entschieden zu meiden. Im übrigen wird die Stelle von der jeweiligen Symptomatologie beherrscht werden. Auch bezüglich der Tiefe, bis zu welcher die Explorativnadel vorzudringen hat, lassen sich keine allgemeinen Regeln aufstellen. Eine Reihe von Krankengeschichten sollen den diagnostischen Wert der Hirnpunktion demonstrieren. Raubitschek (Wien).

Epilepsie provoquée par des tubercules de l'encéphale. Von L. Marchand. Bull. et mém. de la Soc. anatom. de Paris, No. 1, 1906.

Das Bemerkenswerte dieser Beobachtung ist darin gelegen, daß 2 Solitärtuberkel, deren einer von Nussgrösse im Marklager des Occipitallappens, der 2. in der linken Kleinhirnhemisphäre sassen, ohne Lokalsymptome zu machen, einen Status epilepticus hervorriefen, in dem die 32jährige Kranke nach 48stündigem Spitalsaufenthalte starb. Die Anfälle liessen sich nach den Symptomen in 2 Gruppen einteilen: 1. Universelle, tonisch-klonische Krämpfe, Secessus involuntarii, Zungenbiss, Cyanose, Pupillendilatation und Bewusstseinsverlust. 2. Schwächere Anfälle, zum Teil vom Typus Jackson.

In den Intervallen keine Paresen, intakter Gang und freies Sensorium. Merkwürdigerweise rief der hühnereigrosse Kleinhirntuberkel keine Lokalsymptome hervor. Fritz Tedesko (Wien).

The diagnosis and localisation of tumours of the frontal regions of the brain. Von T. Grainger Stewart. Lancet, 3. Nov. 1906.

Die Frontaltumoren sind weniger durch objektive Symptome charakterisiert als durch den Mangel von Zeichen, welche auf einen anderen Sitz deuten würden, so dass die Diagnose fast immer per exclusionem zu machen ist. Als Frontalregion bezeichnet der Autor nur jenen Anteil, welcher vor der aufsteigenden frontalen Windung gelegen ist. Diese Region lässt sich physiologisch und klinisch wieder teilen: In den vorderen $^2/_3$ gibt elektrischer Reiz kein Resultat, Zerstörung bewirkt jedoch intellektuelle Veränderungen. Im hinteren Drittel werden durch elektrischen Reiz Kopf und Augen auf die entgegengesetzte Seite gewendet; Zerstörung bewirkt Paralyse dieser Bewegungen sowie Abweichung des Kopfes und der Augen auf die Seite der Läsion. Diese Centren liegen im hinteren Anteil der 1. und 2. Frontalwindung; ferner liegt im hinteren Ende der 3. Windung der linken Seite das Sprachcentrum.

Kopfschmerz, Erbrechen und Stauungspapille sind bei Frontaltumoren in der Regel anwesend. Der Kopfschmerz ist frontal oder occipital, sehr heftig und oft der Seite des Tumors entsprechend; auch die Neuritis ist häufig unilateral und auf der Seite des Tumors gelegen. Was

die Gehirnfunktionen anbelangt, so müssen wir dabei unterscheiden: 1. den indirekten Effekt des Neoplasmas, 2. dass psychopathologische Erscheinungen gleichzeitig mit dem Wachsen des Tumors einhergehen können. Die hervorstechendsten Momente sind: Unaufmerksamkeit, Unmöglichkeit, die Gedanken auf ein Objekt zu konzentrieren, langsame Beantwortung von Fragen, Verlust des Gedächtnisses und Veränderungen des Temperamentes. Diese Erscheinungen können sowohl bei links- als auch bei rechtsseitigem Tumor auftreten und sind bei Ergriffensein beider Frontallappen um so ausgesprochener.

Ein 2. charakteristisches Symptom für Frontaltumoren ist das Auftreten verschiedener Formen von Anfällen, in erster Linie epileptiformer. Wir unterscheiden da a) Schwindelgefühl, b) Attacken von Petit mal, c) allgemeine epileptische Anfälle, d) lokale Konvulsionen. Die letzte Gruppe lässt sich wieder unterabteilen 1. in jene, welche von der postfrontalen Region ausgehen, 2. jene, welche ihren Ursprung im präcentralen Gyrus haben. In der 1. Gruppe beginnt der Anfall mit Bewegung des Kopfes und der Augen nach der entgegengesetzten Seite, er kann sich ausdehnen auf Gesicht, Mund, Arm, Bein, Rumpf und schliesslich allgemein werden mit Verlust des Bewusstseins. Nach einem heftigen Anfalle verbleiben Kopf und Augen in paralytischer Deviation zur Seite der Läsion infolge temporärer Hemiparese der kontralateralen Seite, doch es kehrt die motorische Kraft rasch zurück. Diese Anfälle sprechen für Irritation der Centren der postfrontalen Region. Eine 2. Form von Anfällen entspricht der Spitze der linken Frontalwindung und ist charakterisiert durch plötzlichen Verlust der Sprache und Zucken des Mundes und Gesichtes der entgegengesetzten Seite. Die Aphasie hat rein motorischen Charakter. Eine sensorische Aura fehlt diesen Attacken.

Gehirnsymptome: Wenn solche Symptome sich bei Frontaltumoren finden, so sind sie darauf zu beziehen, dass der Nerv durch das Wachstum des Tumors in denselben einbezogen wird oder durch Druck. Sie sind auf der Seite des Tumors, der sich gegen die Basis zu ausdehnt. Gewöhnlich entsteht durch Irritation des 6. Nerven konvergierender Strabismus.

Motorische Symptome: Wenn der Tumor an die motorische Rinde herantritt, entsteht kontralaterale Hemiparese. Charakteristisch ist Extremitätentremor auf der homolateralen Seite. Es ist ein rascher, vibratorischer Tremor mehr im Arm als im Beine, er tritt nur bei Bewegung auf.

Sensorisches System ist in der Regel nicht mitaffiziert.

Reflexe. Bei vorgeschrittener Geschwulst sind die tiefen Reflexe gesteigert. Der epigastrische oder abdominale Reflex fehlt oder ist verringert auf der kontralateralen Seite, bei vermehrtem Drucke durch Wachstum des Tumors auch auf der anderen Seite. Babinsky ist gleichfalls positiv, dies bedeutet eine Läsion der entgegengesetzten Gehirnhälfte.

Die Diagnose eines Frontaltumors beruht auf 1. Anwesenheit von allgemeinen Drucksymptomen, 2. intellektuellen Symptomen, 3. Mangel der lokalen Anzeichen. Für die Lokalisation sprechen: 1. homolaterale Anzeichen. a) frühe Neuritis optica, b) Vibrationstremor der Extremitäten, c) Gehirn-Nervensymptome, d) lokale externe Zeichen. 2. Kontralaterale Symptome. a) Verlust des abdominalen und epigastrischen Reflexes, b) Babinsky, c) Hemiparese. Herrnstadt (Wien).

Ein operativ geheilter Tumor des Occipitallappens des Gehirns. Von Oppenheim und Krause. Berl. klin. Wochenschrift, 1906, No. 51.

Es handelt sich um einen 35 jährigen Kaufmann, der, früher gesund, seit einem Jahr an intermittierenden Kopfschmerzen in der Hinterhaupt-, Nacken- und Rückengegend litt. Der Befund am Nervenapparat war ein völlig negativer. Eine geringe Milzschwellung und der intermittierende Charakter der Schmerzen verleiteten zur Chinintherapie, die fast erfolglos blieb. Später entwickelte sich eine Neuritis optica rechts. Innerhalb weniger Wochen vervollständigte sich die Symptomatologie zu folgendem Krankheitsbild: Kopfschmerzen, Schwindel, Erbrechen, doppelseitige, rechts ausgesprochenere Stauungspapille mit zahlreichen Netzhautblutungen. Dazu gesellten sich rechtsseitige Hemianopsie, Alexie und Agraphie. Die Diagnose wurde auf ein Neoplasma im linken Occipitallappen gestellt. Trotz eingeleiteter Jod- und Quecksilbertherapie kam es bald zu Hemihypästhesie, Hemiataxie und Hemiparese rechts. Die vorgenommene Operation, deren Technik eingehend beschrieben wird, ergab einen mit der Dura teilweise verwachsenen, die Mittellinie nicht überschreitenden, ziemlich grossen (32 : 55 : 58 mm) Tumor links, der sich histologisch als Spindelzellensarkom erwies. Die Heilung ging glatt vor sich und nach 4 wöchentlichem Aufenthalt im Bett war der Patient völlig geheilt. Eine viele Wochen später vorgenommene Untersuchung ergab eine unbedeutende Gesichtsfeldeinschränkung rechts, sonst völlig normale Verhältnisse.

Raubitschek (Wien).

A case of cerebral tumour, giving rise to Jacksonian epilepsie and, at a later stage, coma. Von John A. C. Macewen. Lancet, 13. Oktober 1906.

Der Patient, ein 27 Jahre alter Mann, litt im Jahre 1904 an einer breiten Ulceration über dem Sternum, welche als luetisch behandelt wurde. Im März 1905 begann er über Kopfschmerzen zu klagen, welche konstant an Heftigkeit zunahmen und hauptsächlich in die Scheitelgegend lokalisiert wurden, sowie über Schwindelanfälle und Erbrechen, das oft 2—3 mal am Tage sich wiederholte. Im Dezember 1905 wurde der 1. epileptische Anfall konstatiert, der zirka 3 Minuten anhielt; nach weiteren 5 Anfällen in den nächsten 2 Wochen trat eine Parese des rechten Beines auf, welche sich bald auf die ganze rechte Seite mit Ausnahme des Gesichtes erstreckte; die Kraft des Gedächtnisses nahm ab. Im Jänner hatte Patient 2—3 Anfälle, von denen einer 5 Stunden anhielt, seither nahmen die Zahl der Anfälle sowie die Kopfschmerzen ab, das Erbrechen nahm jedoch zu. Die bisher durchgeführte antiluetische Behandlung wurde ausgesetzt. Nach kurz dauernder Besserung verschlechterte sich der Zustand im Juni, so dass chirurgische Behandlung beschlossen wurde. Patient befand sich in einem leicht somnolenten Stadium, beantwortete nur schwer gestellte Fragen, das rechte Bein wurde hauptsächlich nur durch die Stamm-Muskeln bewegt, der linke Arm und rechte Facialis waren paralytisch. Das Schlingen nur schwer, Vorstrecken der Zunge nicht möglich, der Stuhl angehalten, Urin ging spontan ab. Pupillenreaktion rechts träge, links fehlend. Beiderseits Neuritis optica; links Ptosis. Gegenwärtig keine epileptischen Anfälle. Die Diagnose lautete auf Tumor in der linken motorischen Region, namentlich im Gebiete des

Arm- und Beincentrums mit beträchtlicher Kompression der Umgebung. Dagegen erhoben sich zwei Schwierigkeiten: Die Anfälle begannen in der Regel im Bein, doch war gerade hier eine geringe Beweglichkeit möglich, während der Arm völlig paralytisch war; ferner die rapide Verschlimmerung in den letzten 10 Tagen, die mehr für Oedem oder Entzündung als bloss für Kompression sprach.

Am Morgen der Operation war Patient comatös. P. 48, T. 96,4 F.

Am 5. Juli Operation in Chloroformnarkose: Freilegung der oberen Region der linken Rolandischen Furche. Die Dura mater erwies sich stark gespannt, Pulsation des Gehirnes nicht wahrnehmbar; in der Scheitelgegend bestanden leichte Adhäsionen. Ueber der stärksten Prominenz der Dura mater wurde ein Kreuzschnitt gemacht. worauf die Hirnmasse sofort vortrat, gleichzeitig stieg die Pulszahl auf 60, bald darauf auf 90 und endlich auf 144, der Puls wurde weich und schwach. Die Gehirnmasse war ödematös, ein Resistenzgefühl liess sich erst durch Palpation in der Scheitelgegend nachweisen; daselbst bestanden zahlreiche Adhäsionen der Dura mater an der Hirnsubstanz, doch fand sich kein Tumor. Mittels des kleinen Fingers, der vorsichtig entlang einem Sinus-Forceps vorgeschoben wurde, fand sich in der Tiefe von 2 Zoll eine harte, in die Hirnsubstanz eingebettete Masse, welche wieder mit einer zweiten, mehr nach rückwärts gelegenen in Verbindung war. Die letztere, an die Dura des Sinus longitudinalis adhärente wurde zuerst entfernt, dieselbe war ovoid und betrug $1^1/_2$ Zoll im Durchmesser. Der ganze Tumor wog 5 Drachmen und war wahrscheinlich luetischer Natur.

Wenige Stunden nach der Operation trat einige Male Stuhlgang auf und die Pupillen wurden beiderseits gleich und lichtempfindlich. Patient konnte schlingen, das rechte Bein bewegen und machte zum ersten Male Versuche, den rechten Arm zu heben.

In den folgenden 2 Tagen war die T. zwischen 99 und 100. P. zwischen 88 und 104, Resp. zwischen 18 und 20. Der rechte Arm konnte gebeugt, jedoch nicht gestreckt werden; ferner bestand noch geringgradige Facialisparese rechts und Unmöglichkeit, die Zunge vorzustrecken. Die Neuritis optica unverändert.

Am 16. Juli — 11 Tage nach der Operation — war der Zustand des Patienten folgender: Er konnte sprechen und auch das Gedächtnis war wesentlich gebessert, doch war er oft nicht imstande, das richtige Wort zu finden. Vom 16. Juli an konnte er die Zunge vorstrecken. auch konnten die Streckung des rechten Armes sowie die Beugung ausgeführt werden.

7 Wochen nach der Operation war Patient wieder völlig hergestellt und intelligent. Rechter Arm und rechtes Bein etwas schwächer als links. Epileptische Anfälle blieben völlig aus.

Herrnstadt (Wien).

Limited area of anaesthesia, epileptiform attacks of hemialgesia, and early muscular atrophy in a case of brain tumor. Von Morton Prince. The journal of nervous and mental diseases, Nov. 1906.

Der folgende Fall ist durch folgende Erscheinungen einer Cerebralläsion bemerkenswert: 1. eine umschriebene Zone von Anästhesie, 2. Muskelatrophie, 3. epileptiforme Attacken, verbunden mit Hemialgesie.

4. Verlust des Muskelsinnes, Astereognosis, Ataxie. 19 jähriges Mädchen, das über in die rechte Schulter ausstrahlende Schmerzen klagt, die auf Behandlung zurückgingen. 6 Monate später begannen die Schmerzen wieder; doch diesmal traten nach den Schmerzausstrahlungen in die rechte Schulter Spasmen in der Schultergürtel-Muskulatur von der Dauer einer 1/2 bis 1 Stunde auf. Eine solche Attacke wurde beobachtet. Die Schmerzen begannen in den Fingern der rechten Hand, erstreckten sich über die ganze Extremität bis zur Schulter und zum Nacken, gingen auf die rechte Seite des Gesichtes, Zunge und Auge derselben Seite. Solche Attacken hatte Patientin 1—2 mal in der Woche. Bei diesen Attacken trat, wenn die Krämpfe auf die Gesichtsmuskulatur übertraten, Bewusstseinverlust auf, so dass Patientin nur von den Krämpfen in der Hand erzählen konnte, die epileptiformen Charakter hatten. Patientin klagte dann über Kopfschmerzen, Schwächegefühl, Schwindel; niemals Erbrechen bei oder nach diesen Attacken.

Fine Prüfung ergibt Herabsetzung der Motilität in der rechten oberen Extremität mit ziemlich deutlich ausgesprochener Atrophie der Muskulatur. Reflexe daselbst gesteigert, ebenso der rechte Patellarreflex. Kein Babinsky. Berührungsempfindung vermindert an einer zirkumskripten Stelle der rechten Schulter, der rechten Seite des Nackens und des Gesichtes. Thermotaktilität normal. Schmerzempfindung an den eben bezeichneten Stellen herabgesetzt. Wegen dieses Befundes dachte man auch an Syringomyelie. Augenhintergrund-Untersuchung ergab Neuritis optica bilat. Auf Grund dieses Befundes diagnostizierte Verf. Tumor cerebri. Bald gesellten sich vollständige Amaurose und Paralyse der rechten oberen Extremität hinzu; ebenso nahm der Verlust an Berührungsempfindung an Umfang zu. Ausserdem stellte sich vollständige Astereognosis ein. Schliesslich wurde auch die linke obere Extremität paretisch. Der Sitz des Tumors wurde nach diesen Symptomen in die Rindenregion der Centralwindungen lokalisiert, von wo er sich nach rückwärts auf den Parietal- und nach vorne auf die vorderen Centralwindungen erstreckt. Ein operativer Eingriff wurde vorgeschlagen und auch ausgeführt. Es findet sich ein Tumor in der Gegend der Fissura Rolandi. Man stösst auf gelatinöse Massen, die hervorquellen. Collaps. Der Tumor wird teilweise nach Erholung aus dem Collapse abgelöst. Patientin erholt sich nicht mehr. Exitus letalis. Mikroskopische Untersuchung ergibt Endotheliom, ausgehend von der Pia mater. Leopold Isler (Wien).

Cerebral decompression. Von W. G. Spiller und C. H. Frazier. Univ. of Pennsylvania Med. Bull., XIX, 7, p. 146.

Kasuistischer Beitrag zur Frage der operativen Behandlung von Hirntumoren, unter Berufung auf 14 Fälle. Verfasser raten zur palliativen Trepanation zwecks Herabsetzung des Hirndruckes und somit Beseitigung eines grossen Teiles der durch denselben bedingten Beschwerden. (Zahlreiche Photographien im Text.) Schrumpf (Strassburg).

Cerebral decompression. Palliative operations in the treatment of tumors of the brain, based on the observation of fourteen cases. Von W. G. Spiller und C. H. Frazier. Journ. Am. Med. Assoc., 1., 8., 15. und 22. September 1906.

1. Literaturübersicht. Annandale eröffnete schon vor 1874 den Schädel eines Patienten mit Symptomen von allgemeinem Hirndruck mit

relativ gutem Erfolge. Einen ähnlichen Fall operierte Lister. Sahli sah vorübergehende Besserungen nach der Palliativoperation, machte aber auf die Gefahren derselben aufmerksam. White berichtete über Besserungen nach der Operation bei Epileptikern. Horsley fand, dass besonders die Reizerscheinungen nach der Trepanation verschwinden und dass das Sehvermögen, solange keine Atrophie des Sehnerven begonnen hat, gebessert, ja wiederhergestellt werden könne. Jabaulay trepanierte in einem Falle von Gehirntuberkel, Caton und Paul bei Akromegalie, Macewen bei Kleinhirntumor. Von guten Erfolgen berichteten ferner Taylor, Keen, Bruns, Bramwell, Kammerer, Wyeth, Sänger, Albert, Schlesinger, Putnam, Broca u. Maubrac, Babinsky, Clarke u. Morton, Wiener, Codman, Cushing. Zurückhaltender äussern sich Schultze und v. Bergmann.

Die Verf. beschreiben 2 von Keen operierte Fälle, von denen einer durch lange Zeit, der andere nur vorübergehend gebessert wurde.

Spiller resumiert seine Ansichten in folgender Weise: 1. Palliative Operationen sind bei Symptomen von Hirntumor — wenn keine Lues vorliegt — früh und bevor die Neuritis optica vorgeschritten ist, auszuführen. 2. Die partielle Entfernung des Tumors ist von fraglichem Erfolge. 3. Die Palliativoperation beeinflusst wahrscheinlich nicht das Wachstum eines Tumors. 4. Die palliative darf die radikale Operation nicht verdrängen, wenn letztere gefahrlos ist. 5. In manchen Fällen verschwinden die Symptome nach dem genannten Eingriffe, sei es durch Dekompression, sei es durch Beseitigung anderer Prozesse (Meningitis usw.), welche Tumorerscheinungen hervorrufen.

Frazier bemerkt über den Gegenstand folgendes: Die Radikaloperation hängt von der Operabilität des Tumors ab. Die gefässreichen Sarkome sind palliativ, die Fibrome (Fibrosarkome) und Gummen radikal zu behandeln. Je näher ein Tumor der Gehirnrinde, desto eher ist er operabel. Eine Statistik hätte für die Operabilität nur dann Wert, wenn nur Frühoperationen berücksichtigt würden.

Die Palliativoperation kommt in Betracht, wenn ein Tumor nicht gänzlich entfernt oder wenn er nicht lokalisiert werden kann. Sodann gibt F. technische Winke für die ein- und doppelseitige Operation. Wurde ein Kleinhirntumor nicht gefunden, so entfernte Verf. in manchen Fällen einen Teil des Kleinhirns mit gutem Erfolge. Einseitige Operationen sind vorzuziehen. Der Eingriff besteht in der Entfernung einer Partie des Schädeldaches mit oder ohne Inzision, bzw. Entfernung der Dura. Bei nicht lokalisierbaren Tumoren ist die rechte Temporalgegend der Ort der Wahl für den Eingriff. Erst in einer zweiten Sitzung soll, wenn sich die Notwendigkeit ergibt, eine Oeffnung auch auf der entgegengesetzten Seite angelegt werden.

Bezüglich der radikalen Entfernung ist zu sagen, dass die Krankheitsdauer weder für die Grösse noch für die Natur der Geschwulst einen Fingerzeig abgibt. Maligne Tumoren können sehr langsam wachsen und noch nach Jahren operabel sein. Ein Tumor braucht nach Jahren bloss Walnussgrösse zu erreichen, um trotzdem eine fatale Prognose zu geben. In jedem Falle soll der Operateur trachten, den Tumor selbst blosszulegen.

Eine weitere Frage ist, ob die Dura eingeschnitten, bzw. entfernt werden soll oder nicht. v. Bergmann glaubt, dass der Abgang von

Cerebrospinalflüssigkeit bei der Eröffnung der Dura von gutem Einflusse sei. Andere meinen, dass die Vorwölbung des Schädelinhalts ohne Einschnitt in die Dura eine ungenügende sei. Beides widerspricht den Erfahrungen des Verf. Ueberdies kann nach Entfernung der Dura eine accidentelle Wundinfektion zu Fungus cerebri führen. Die Dura ist daher intakt zu lassen und nur in gewissen Fällen (Zerstörung derselben) zu inzidieren.

Von 12 Fällen des Verf. kamen alle gut davon. Die Palliativoperation hat zumindest keine unmittelbare Gefahr. Die radikale hat eine hohe Mortalität und das Gelingen beschränkt sich auf wenige Fälle. Die Palliativoperation ist imstande, wie den Verf. die Erfahrungen an 14 Fällen gelehrt haben, die Kardinalsymptome des Hirntumors, Kopfschmerzen, Erbrechen, Stauungspapille, Ataxie und Schwindel, zu beseitigen.

Es folgt der detallierte Bericht über 14 Fälle.

Karl Fluss (Wien).

Ueber Kleinhirncysten. Von H. Scholz. Mitteilungen aus den Grenzgebieten der Medizin und Chirurgie, XVI. Bd., 4/5. Heft, 1906.

Verf. berichtet über 3 einschlägige Fälle, von denen 2 mit Erfolg operiert wurden, ferner über einen operierten, fälschlich für eine Cyste gehaltenen abgekapselten Hydrocephalus externus chronicus über dem Kleinhirn. Verf. bespricht schliesslich eingehend die Symptomatologie, Diagnose und pathologische Anatomie unter genauer Berücksichtigung der einschlägigen Literatur. Raubitschek (Wien).

Sexual infantilism with optic atrophy in cases of tumor affecting the hypophysis cerebri. Von Harvey Cushing. The journal of nervous and mental diseases, Nov. 1906.

Es gibt eine Reihe von intracraniellen Tumoren, die mit Störungen der Menstruation einhergehen. Man kann diese Tumoren in 2 Gruppen teilen, in solche, die, mit Amenorrhöe einhergehend, eine Affektion der Gland. hypophys. bilden oder mindest eine Kompression auf dieselbe ausüben, und in solche, die, nur Störungen der Menstruation verursachend, irgend anderswo ihren Sitz haben (mit Hydrocephalus internus auch einhergehend, Druck auf den Recess. infundib. wahrscheinlich). Verf. referiert aus der Literatur über mehrere solche Fälle und über eigene beobachtete Fälle.

1. 16 jähriges Mädchen, das seit längerer Zeit schon über Kopfschmerzen und über zunehmende Nackenschmerzen klagt, hat noch nicht menstruiert. Seit 1 Monat unerträgliche Kopfschmerzen, Augenschmerzen; Flimmerskotom: Patientin leidet jetzt an Anorexie, Nausea, Vomitus. Patientin macht den Eindruck eines 12 jährigen Kindes; Fehlen von Pubes und von Haaren in der Axilla; Hirnnerven zeigen einen normalen Befund. Am Augenhintergrund negativer pathologischer Befund. Leukocytose. Puls, Herz normal. Im Urin normaler Befund. Nach 3 monatlicher Beobachtung erst trat eine doppelseitige Neuritis optica auf mit gleichzeitigen heftigen Attacken von Kopfschmerzen, begleitet von täglichem Erbrechen. Leichter Stupor. Die Neuritis nahm rapid zu, Hämorrhagien in die Retina. Auftreten von Incontinentia urinae. Reflexe nicht auffallend verändert. Lumbalpunktion fördert unter hohem Drucke eine klare Flüssigkeit zutage. Nachlassen der Kopfschmerzen. Wegen der zunehmenden uner-

träglichen Kopfschmerzen entschloss man sich zu einer Palliativoperation durch Trepanation, obwohl eine sichere Lokalisation des Sitzes des Tumors nicht möglich war. Ueber der linken Hemisphäre wird eingegangen, die Dura gespalten. Unter grossem Drucke drängt sich das Gehirn vor; der Lappen wird über das Gehirn gestülpt. Kopfschmerzen lassen nach. 4 Wochen später wurde dasselbe über der rechten Hemisphäre gemacht. Beide Wunden heilten per primam. Die Retinitis (Oedem) schwand. Erbrechen, Kopfschmerzen hörten auf. Da Verf. nicht mit dem Resultat zufrieden (!) ist, wird in einer 3. Sitzung das Kleinhirn blossgelegt. Doch war dies von einem negativen Erfolge begleitet. Schluckpneumonie. Exitus letalis. Autopsie ergibt ausgedehnte Bronchopneumonie. Das Genitale zeigt infantilen Habitus. Im Gehirn findet sich ein zirka walnussgrosser Tumor zwischen Crura cerebri und Commissura nervi opt. mit Kompression der Gland. hypophys.; die übrigen Hirnnerven frei. Der Tumor ist ein Teratom. Das Merkwürdige in diesem Falle war, dass der Tumor jahrelang keine anderen Symptome machte ausser Kopfschmerzen und kein Symptom von Hemianopsie nach dem Befund am Chiasma nervi opt. Die Störung und Atrophie des Genitaltractes dürften vielleicht auf die Affektion der Hypophyse zurückzuführen sein.

2. 26 jährige Frau, die seit längerer Zeit schon an heftigen Kopfschmerzen leidet (seit ihrem 16. Lebensjahre). Mit 14 Jahren menstruierte Patientin, seitdem nicht mehr. Keine vicariierenden Menses, wie Epistaxis usw. Zuweilen ausstrahlende Schmerzen in beide Brüste. Kein Erbrechen, kein Schwindelgefühl. Abmagerung (10 Pfund innerhalb 3 Monaten). Seit 4 Jahren Amaurose des linken Auges. In der letzten Zeit in die rechte Schulter und rechte obere Extremität ausstrahlende Schmerzen mit Tremores. Patientin zeigt infantilen Bau, namentlich des Genitaltractes. Augenuntersuchung ergibt: Pupillen mittelweit, beide gleich gut reagierend auf Licht und Akkommodation. Rechte Pupille zeigt konsensuelle Reaktion mit der linken, linke nicht mit der rechten, weil Perception des linken Auges fehlt. Augenhintergrund zeigt beiderseits Atrophia nervi opt., links mehr als rechts. Kein Nystagmus, kein Exophthalmus. Trigeminus zeigt in allen 3 Aesten Hyperästhesie für Berührung und Temperatur auf der rechten Seite. Die übrigen Hirnnerven frei. Wegen der Kopfschmerzen Palliativoperation; beiderseits in der Temporalgegend Trepanation zur Behebung des Hirndruckes. Wunde heilte ohne Drainage sehr gut. Die Kopfschmerzen liessen sofort nach, ebenso Verschwinden der Trigeninusneuralgie. Ein Jahr post operat. erschien Patientin wieder mit subjektiv vollkommenem Wohlbefinden. Das rechte Auge erwies sich nur an der temporalen Seite affiziert wie vor einem Jahr. Keine Menses wie früher. Röntgenuntersuchung des Schädels ergibt Deformation der Schädelbasis in der Gegend der Proc. clinoidei und der Sella turcica. Eine sichere Diagnose ohne Autopsie oder Operation war daher nicht zu machen, aber mit Rücksicht auf die beiderseitige Sehnervenatrophie ist Basistumor, wahrscheinlich von der Hypophysis ausgehend, anzunehmen.

Interessant ist in diesen 2 Fällen das Auftreten von Infantilismus der Sexualorgane in Begleitung von Amenorrhöe bei Hypophysentumor, der auch Sehnervenatrophie herbeiführte, ohne Erscheinung von Akromegalie oder Gigantismus.

Leopold Isler (Wien).

Operation einer Geschwulst im Kleinhirn-Brückenwinkel. Von E. Becker. Deutsches Arch. f. klin. Medizin, 1906, LXXXIX. Bd.

Ein 36jähriger kräftiger Mann aus gesunder Familie erkrankte vor einem halben Jahr an Kopfschmerzen, besonders im Hinterhaupt, Schwerhörigkeit und Sausen auf dem linken Ohr und unsicherem Gang. Gelegentlich traten Schwindelanfälle mit Hinstürzen auf. Selten Erbrechen. Dazu gesellen sich Augenstörungen, welche anfangs nur in Schlängelung der Venen an der Papille bestehen. Trotz Schwitzkuren und antisyphilitischer Behandlung entwickelt sich (Ende Januar 1906) eine Stauungspapille beiderseits. Im April ist die linke Pupille weiter als die rechte und reaktionslos. Keine Augenmuskellähmungen. Cerebellarer Gang, Ohrensausen und Trigeminusneuralgie links. Die Diagnose wurde auf Tumor in der linken hinteren Schädelgrube gestellt und die Operation nach Krause ausgeführt. Entfernung eines Fibroms des Kleinhirn-Brückenwinkels links. Tod 3 Stunden nach der Operation im Collaps. Bei der Sektion fand sich keine Nachblutung, im übrigen belangloser Befund. Anschliessend an diesen Fall bespricht Verf. die Häufigkeit der Hirngeschwülste und kommt dann auf die Frage der Operabilität; er kann auf Grund der Statistik der letzten Jahre nachweisen, dass die Zahl der erfolgreichen Operationen im Steigen begriffen ist. Die Mortalität ist von 70 % auf 38 % gesunken. Verf. bespricht dann die Allgemein- und Lokaldiagnose der Hirngeschwülste, geht auf die Technik der Operation ein und kommt trotz der relativ ungünstigen Kasuistik zum Schlusse, dass man jedenfalls zu einer operativen Therapie raten soll. Denn mag dieselbe völlige Heilung oder nur eine Linderung der Leiden oder den Tod herbeiführen, der Kranke gewinnt stets dabei.

H. Raubitschek (Wien).

Case of obscure intracranial tumour: meningeal sarcoma with extension to fourth ventricle. Von Grant Davie. Brit. Medic. Journal, 11. August 1906.

H. J., 35 Jahre alt, klagte über Kopfschmerzen in der Occipitalgegend. Am 19. März hatte sie einen neuralgischen Schmerz im rechten Unterkiefer, einige Tage später, wie sie sagte, Rheumatismus in der rechten Halsseite und rechten Schulter, gleichzeitig Schmerzen in beiden Temporal- und unteren Parietalgegenden, welche bis Mitte April allmählich an Intensität zunahmen. Bei Rückenlage hatte sie das Gefühl des Erstickens. Am 28. April traten 2 Ohnmachtsanfälle auf. Im Mai war der Zustand folgender: Occipitalschmerzen, die nach vorn ausstrahlten, beim Sprechen hielt Patientin beide Hände unter die Unterkieferwinkel, gleichsam um den Kopf zu stützen, beim plötzlichen Aufrichten des Kopfes hatte sie Schwindel, konnte aber mit geschlossenen Augen nach einigen schwankenden Bewegungen aufrecht stehen. Zeitweise Erbrechen. Beim Trinken nahmen die Kopfschmerzen bedeutend zu. Sie klagte über Halsschmerzen und Schlingbeschwerden, Schmerzen in der Lumbal- und Sacralregion. Zunge leicht belegt, Pharyng. granul. Obstipation. Reflexe normal. Im weiteren Verlauf musste Patientin während des Schmerzanfalles das Bett verlassen und kniete nieder mit dem Kopfe am Boden, was ihr Erleichterung verschaffte. Der Augenbefund ergab ein völlig negatives Resultat.

Im Juni wurden die Schmerzen kontinuierlich, die Temperatur blieb

normal. Der Patellarreflex war etwas gesteigert, Atmung leicht dyspnoisch. Am Abend des 30. Juni trat plötzlich Exitus letalis ein.

Die vordere Hälfte des unteren Anteiles der linken Kleinhirn-Hemisphäre war mit einem weichen, gelatinösen Gewebe bedeckt, dasselbe erstreckte sich auch auf die untere Fläche des Kleinhirn-Mittellappens und nach vorn bis auf die hintere Hälfte des Bodens des 4. Ventrikels. Derselbe war auf das Doppelte dilatiert, desgleichen der 3. und die lateralen Ventrikel und enthielten eine klare Flüssigkeit. Die Geschwulst war deutlich von dem umliegenden Gehirn zu unterscheiden; es handelte sich um eine Neubildung der Leptomeningen mit Ausdehnung gegen den 4. Ventrikel. Mikroskopisch erwies sich der Tumor als Rundzellensarkom mit fast völligem Fehlen von intercellulärem Stroma.

Herrnstadt (Wien).

The clinical and pathological aspects of a fulminating case of epidemic cerebrospinal meningitis of the „convulsive comatose type" of Tourdes. Von Souttar M'Kendrick. The Glasgow medical Journal, Sept. 1906.

Es wird über einen Fall berichtet, der in einer sonst von Genickstarre freien Gegend durch sein singuläres und besonders heftig verlaufendes Auftreten das Interesse erweckt.

11 jähriger Knabe, der nach Angabe seines Vaters am Abend noch ganz munter war, in der Nacht zirka um 3 h früh jammert und stöhnt, sich herumwirft, die Augen verdreht; dem Vater fiel dabei die besondere Starrheit der Extremitäten auf. Kein Erbrechen. Frühere Krankheiten waren Masern, Pneumonie mit meningitischen Reizerscheinungen.

Stat. praes. ergibt kühle, steife Extremitäten. T. 38,3. Patient wälzt sich unruhig hin und her. Kein deutlich ausgesprochener Bewusstseinsverlust. Patient reagiert zuweilen auf Anruf. Die Arme im Ellbogengelenk flektiert, die Hände und Finger ebenfalls in Beugestellung. Die unteren Extremitäten ebenfalls flektiert. Nackensteifigkeit. Reflexe nicht auslösbar. Trousseau's Tâches bleues positiv. Kernig-Symptom negativ. Respiration beschleunigt (40 p. Minute). An der Lunge normaler Perkussionsschall, nur leichte Bronchitis nachweisbar, P. 80, klein, sehr geringe Spannung, regulär. Herzbefund normal. Zunge belegt.

Abdomen: Leber den Rippenbogen etwas überschreitend, Milz nicht vergrössert. Abdomen hart, doch nicht aufgetrieben, sondern tief eingezogen wie bei tbc. Meningitis. Augenlider halb geschlossen, Pupillen gleichmässig dilatiert, reagieren auf Lichteinfall. Vorübergehender Strabismus divergens wird beobachtet, zugleich Abweichen beider Bulbi nach links. Augenhintergrund: normaler Befund. Ohrenbefund normal, soweit sich die objektive Untersuchung erstreckt. In der Nase findet sich nichts besonderes Pathologisches. Die Untersuchung des Knochensystems (speziell der Wirbelsäule) weist ebenfalls auf nichts Besonderes hin. 23 000 Leukocyten, meist polymorph-kernige.

Die Untersuchung der Cerebrospinalflüssigkeit ergibt: Leukocytose, hauptsächlich polymorph-kernige, Anwesenheit des Diplococcus intracellularis meningit. Urin zeigt Spuren von Albumen; im Sediment Epithelzellen und spärliche hyaline Cylinder. Kein Bakterienbefund.

Die weitere Beobachtung des Krankheitsbildes zeigt bald ein Nachlassen, bald ein Stärkerwerden der Spasmen in einem Zeitraume von

15—20 Minuten. T. und Resp. ändern sich nicht. Der Puls ist fortwährend variabel (78—100). Während eines spastischen Anfalles Puls oft kaum zu fühlen. Zu Mittag stieg die T. auf 39,5, P. 126. Cyanose. 4h Nachmittag Exitus letalis 13 Stunden nach den ersten beobachteten Symptomen.

Nun gibt Verf. noch eine kurze Uebersicht über die Literatur der Meningitis epidemica und möchte seine Beobachtung als kasuistischen Beitrag zu dieser Frage betrachtet wissen, nachdem er noch eine genaue Beschreibung des pathologisch-anatomischen Befundes gegeben hat.

Leopold Isler (Wien).

B. Gefässe, Blut.

Ueber Sensibilitätsstörungen bei akuter lokaler Ischämie. Von Hermann Schlesinger. Deutsche Zeitschr. f. Nervenheilkunde. Bd. XXIX, 5.—6. Heft.

Nach den Untersuchungen und Beobachtungen des Verf. tritt nach völliger Absperrung der Blutzufuhr zu den unteren Extremitäten schon in den ersten Minuten eine vollständige Aufhebung der oberflächlichen wie tiefen Sensibilität ein. Die sensible Lähmung hält sich ziemlich genau an die Ausbreitung der Zirkulationsstörung, auch entsprechen die Grenzen der später sich entwickelnden Gangrän denen der Sensibilitätsstörung. Als Sitz derselben sind die Nervenendigungen anzusehen, da die peripheren Nerven gegenüber der Absperrung der Blutzufuhr recht widerstandsfähig sind. Die Empfindungsstörungen bilden sich in wenigen Minuten zurück, wenn die Zirkulation sich bald wieder herstellt.

Nur die komplette akute Ischämie bedingt die sensiblen schweren Ausfallserscheinungen. Dieses Verhalten ist diagnostisch von Wichtigkeit. Entwickeln sich Zeichen einer akuten Ischämie an den Beinen, bestehen Schmerzen, fehlen aber objektiv nachweisbare Sensibilitätsstörungen, so handelt es sich nicht um embolischen Verschluss, überhaupt nicht um vollkommenen Verschluss, es muss vielmehr dann an eine schon länger bestehende Gefässerkrankung mit akuter Steigerung der Symptome gedacht werden (Atherom der Gefässe mit wandständigem Thrombus).

In solchen Fällen kann nach den Erfahrungen des Verf. die Gangrän noch viele Wochen ausbleiben. v. Rad (Nürnberg).

Eine physio-pathologische Studie über venöse Hyperämie. Von E. Homberger. Arch. f. klin. Chir. Bd. LXXX, 4. Heft.

Das Bier'sche Heilverfahren bietet scheinbare Widersprüche sowohl in bezug auf altbewährte Anschauungen, nach denen venöse Stauung als Hindernis für die Heilung von Entzündungsprozessen erachtet wurde, als auch im Hinblick auf die physikalische Tatsache, dass zur geregelten Funktion und Wärmeregulierung die Abfuhr verbrauchter Stoffe unumgänglich notwendig ist. Bier ahmte den Vorgang der Natur, die Verlangsamung der Stromgeschwindigkeit nach anfänglicher Zunahme derselben, nach, da er die Entzündung selbst als zweckmäßigen Heilungsvorgang erkannt hatte. Um nun für obige Widersprüche eine Erklärung zu finden, muss man in Betracht ziehen, dass die von Conheim beschriebenen Vorgänge an den Gefässen des entzündeten Gewebes nur zum Teil aufrecht erhalten werden können. Wenn auch zugegeben wird, dass an einzelnen Stellen das Blut langsamer fliesst, so ist andererseits

an entfernteren Stellen die Blutgeschwindigkeit eine erhöhte. Nach physikalischen Gesetzen können Rubor und Calor nicht mit wahrer venöser Stauung, resp. Abflussbehinderung des venösen Blutes einhergehen, sondern sie werden hervorgerufen durch ein Mittelding zwischen reiner arterieller Hyperämie und wahrer venöser Stauung, durch eine Hyperämie, bei der die Venen stark erweitert sind und unter genügendem Abfluss der verbrauchten Stoffe eine stärkere Verbrennung und zugleich stärkere Wärmeproduktion stattfindet. Analog diesen Vorgängen ist die leichte Stauung nach Bier als ein mit den bestehenden Anschauungen im Einklang stehendes Heilverfahren anzusehen.

Schliesslich weist Verf. noch darauf hin, dass auch die Kälte als Entzündung bekämpfendes Mittel zu Recht besteht und dass durch diese ebenso wie durch die Stauungsbinde eine venöse Hyperämie erzeugt wird, die eine stärkere Ausnützung der Oxydationsvorgänge zur Folge hat.

Viktor Bunzl (Wien).

A definite clinical variete of cerebral arteriosclerosis. Von Joseph Collins. The journal of nervous and mental diseases. Dez. 1906.

Oft wird Sklerose der Blutgefässe des Gehirns durch Autopsie bei Individuen gefunden, die während des Lebens fast gar keine Symptome boten. Die subjektiven Symptome sind wenige: vorübergehende Kopfschmerzen, hauptsächlich im Hinterhaupte, von dumpfem Charakter, zuweilen starkes Ermüdungsgefühl. Diese Symptome dauern Monate, oft Jahre hindurch, bevor die Pat. über andere Symptome klagen. Ein Symptom ist weiter die Schwäche, bzw. Ermüdungsgefühl beim Gehen. Der Schritt ist kurz; es ist kein gleichmässiger Gang, es fehlt der „Rhythmus des Ganges". Ferner findet man im Gesichtsausdrucke eine „gewisse Müdigkeit, eine Depression, Indifferenz, Apathie". Die objektiven Symptome sind ebenfalls nicht viele. Die Patellarreflexe sind gewöhnlich lebhaft. Meist finden sich Verdickung, Schlängelung und Rigidität der peripheren Gefässe, am Herzen nur dumpfe Töne. Verf. zeigt dies an der Hand zweier Krankengeschichten und findet eine Bestätigung in der ziemlich reichlichen Literatur darüber. Verf. studierte auch den pathologisch-anatomischen Befund bei der Arteriosklerose und kam zu folgendem Endergebnisse: Gehirngefässe strotzend voll mit Blut gefüllt, Arterien verdickt, die der Basis zeigen vielfach Verkalkung und zellige Degeneration. Viele waren auch knotenförmig „aneurysmatisch" verändert. Die Art vertebr. nicht weit vom Abgang der Art. basill. manchmal durch einen Thrombus verschlossen. Carotis interna verdickt und durch einen Wall förmlich verengt, ebenso die grösseren abgehenden Aeste in dieser Weise verändert.

Leopold Isler (Wien).

Intravenous injections of nicotine and their effects upon the aorta of rabbits. Von Adler und Hensel. The Journ. of med. research XV, 2 p. 229.

Verff. haben durch intravenöse Injektionen von Adrenalin und Nikotin bei Kaninchen Läsionen der Aorta hervorgerufen, die sich bei genauer mikroskopischer Untersuchung als in vielen Punkten mit den arteriosklerotischen Veränderungen beim Menschen identisch erwiesen. (Zahlreiche Mikrophotogramme). Schrumpf (Strassburg).

Ein weiterer Fall von angiosklerotischer Bewegungsstörung des Armes. Von Erb. Deutsche Zeitschr. f. Nervenheilkunde. Bd. XXX, 3. u. 4. Heft.

Bei einer 57 jährigen Frau, welche an Diabetes und Arteriosklerose litt, traten bei anhaltenden Bewegungsversuchen Störungen der Motilität, Ermüdung und Versagen der Hand und des Armes unter leichten Veränderungen der Blutverteilung in diesen und Schmerzen ein. Die Beobachtung bietet einen Schulfall dieser Störung an der oberen Extremität.

v. Rad (Nürnberg).

Anévrysme de l'aorte rompu dans le péricarde. Von Simon und Rénard. Bull. et mém de la Soc. anatom. de Paris No. 4, 1906.

Ein 60 jähriger Mann mit syphilitischen Antecedentien hatte 2 Tage vor seinem Tode je einen kurzdauernden syncopalen Anfall von Atemnot und Präcordialangst. Die bei der Spitalsaufnahme erhobene gleichmässige Verbreiterung der Herzdämpfung erklärte sich, nachdem der Kranke in einem dritten Anfall im Verlauf von 2 Minuten ad exitum kam, bei der Autopsie durch eine aus einem intrapericardial gelegenen sackförmigen Aneurysma erfolgte Blutung, die zu einem 650 ccm fassenden Hämoperikard geführt hatte. Semiotischen Wert hatte in diesem Falle das plötzliche, nach der zweiten Blutung einsetzende Wachsen der Herzdämpfung.

Fritz Tedesko (Wien).

Successfull treatment of a case of thoracic aneurysma threatening to rupture externally. Von Erie E. Joung. Lancet, 22. Sept. 1906.

Der Patient, 43 Jahre alt, wurde am 8. Juni 1906 ins Spital aufgenommen. 4 Jahre vorher wurde er wegen stechender Schmerzen in den Rippen medizinisch behandelt. Das folgende Jahr traten konstante Schmerzen in der rechten Schulter hinzu, welche nach abwärts in die Finger der rechten Hand sowie nach aufwärts gegen die rechte Hals- und Gesichtsseite ausstrahlten. Einen Monat später, während welcher Zeit der Zustand als rheumatischer behandelt wurde, zeigte sich eine sichtbare Pulsation im unteren Teile der rechten Halsseite und Patient wurde mit der Diagnose Aneurysma des Aortenbogens ins Spital geschickt, das er jedoch nach kurzer Zeit wieder verliess. Das Aneurysma nahm langsam an Grösse zu und es bildete sich unter gleichzeitiger Verdünnung der Haut eine Protuberanz; die Stimme wurde heiser und es stellte sich quälender Husten ein, die Atmung war ruhig ohne Stridor oder Dyspnoe; die äusseren Jugularvenen sprangen an beiden Seiten vor, kein Herzklopfen, keine Schwindelanfälle. Am Halse und oberen Thoraxteile bestand zwischen unterem Rande der 3. Rippe und Cartilago thyreoidea eine pulsierende Geschwulst, ca. 5 Zoll lang und $5^1/_2$ Zoll breit; die obere Grenze war mehr nach links gelegen, Larynx und Trachea nach rechts verschoben. Vorne und oben war eine 2. Geschwulst aufgesetzt, welche die Grösse eines Hühnereies hatte. Halsumfang $19^1/_2$ Zoll, unterhalb der 2. Schwellung $18^1/_4$. Die Haut verdünnt, gespannt, dunkelrot, der Perkussionsschall allenthalben gedämpft. Das Manubrium sterni war völlig zerstört, desgleichen Teile der Clavicula und der oberen 2 Rippen. Auskultatorisch war ein lautes, sausendes Geräusch hörbar. Keine Oedeme an Brust und Arm, die oberflächlichen Thoraxvenen nicht erweitert. Radialpuls ohne Differenz, 72. Arterien nicht wesentlich geschlängelt.

Pupillen gleich weit, Akkommodation und Lichtreflexe normal. Laryngoskopisch an den Stimmbändern keine Veränderung. Herzdämpfung nicht verbreitert; Herztöne rein.

Neben Bettruhe und strikter Diät bekam Patient Jodkali intern in steigender Dosis, so dass er am Ende der 3. Woche 3 mal täglich 60 Grain nahm; lokal wurde morgens und abends Collodium appliziert. Die Schmerzen liessen bald nach und hörten später völlig auf; am Ende von 10 Tagen schien sich das Aneurysma zu verkleinern, die Pulsation war weniger markiert, die Wände dicker; am Ende der 3. Woche fühlt sich Patient subjektiv wohl.

Am Ende der 6. Woche konnte sich Patient im Bette aufsetzen und bekam schon volle Diät, 14 Tage später verliess er das Bett.

Einen Monat später ergab die Untersuchung folgenden Befund: Tumor bedeutend kleiner, fast ohne sichtbare Pulsation, die Oberfläche der Schwellung glatt, die Haut darüber normal. Halsumfang über der grössten Prominenz 17 Zoll. Grösste Länge 4 Zoll, Breite 4,4 Zoll, Husten geschwunden, Stimme etwas heiser. Patient hatte an Gewicht zugenommen. Herrnstadt (Wien).

Beiträge zur Embolie und Thrombose der Mesenterialgefässe. Von A. Rittershaus. Mitteilungen aus den Grenzgebieten der Medicin und Chirurgie. Bd. XVI, 3. Heft.

Trotzdem sich die Erfahrungen über Embolie und Thrombose der Mesenterialgefässe von Jahr zu Jahr mehren, kann man doch nur ein unvollkommenes Bild dieser Erkrankung aufstellen; man unterscheidet kurz die beiden Typen, die Darmblutung und den Ileus. Verf. veröffentlicht zwei weitere einschlägige Fälle, die bezüglich der Klinik, Pathologie und Therapie genau beschrieben werden. In dem einen Falle handelt es sich um einen 71 jährigen Mann mit mässig stark entwickelter peripherer Arteriosklerose, der schon öfter Schmerzen im Abdomen mit Erbrechen gehabt hatte, zuletzt Mitte Januar 1906 mit verstärkter Heftigkeit; die Erscheinungen steigerten sich zu denen des Ileus und führten den Patienten zur Operation. Es wurde eine hämorrhagische Nekrose des untersten Ileums, als Ursache bei Abwesenheit sonstiger Momente vermutungsweise Mesenterialgefässverschluss festgestellt. Die ausgedehnte Resektion des erkrankten Darmes wurde gut überstanden. Patient fühlte sich in den ersten Tagen nach der Operation, abgesehen von dem quälenden Singultus, wohl und war völlig schmerzfrei; kein Fieber, keine peritonitischen Symptome. Sodann Herzschwäche am 5. Tag. Die Obduktion stellte Embolie mehrerer zum Ileum gehender Mesenterialarterienäste sowie als Ausgang derselben ausgedehnte Atheromatose der Aorta fest. Bei dem zweiten Falle handelt es sich um einen 46 jährigen Mann, der, vor Jahren an Gelenkrheumatismus erkrankt, wiederholt Insufficienzerscheinungen des Herzens dargeboten hat. Er wird im Zustand hochgradigster Kompensationsstörung eingeliefert. Nach vorübergehender Besserung Auftreten von Lungeninfarkten, Schmerzen in der linken Unterbauchseite, Anurie und Exitus an Herzinsufficienz. Der gefundene Embolus in der Art. mes. inf. stammt aus der hochgradig atheromatösen Aorta. Die Infarzierung des Darmes, die, aus dem Fehlen der Schleimhautblutungen, aus der Abwesenheit von Geschwürsbildungen, Nekrosen und lokaler Peritonitis zu schliessen, sich entweder kurz vor

dem Tod eingestellt haben muss oder durch genügenden kollateralen Zufluss sich wieder auszugleichen begann, war der Diagnose nicht zugänglich. Das einzige Symptom, welches neben den bestehenden Lungeninfarkten vielleicht hätte darauf hinweisen können, war die ziemlich plötzlich einsetzende Schmerzhaftigkeit in der linken Unterbauchseite; dieselbe war jedoch zu unbestimmter Natur, als dass sie in Abwesenheit der übrigen charakteristischen Erscheinungen zur Diagnose hätte verwertet werden können. Verf. führt die übrigen bekannten Fälle mit ihren Krankengeschichten an und geht auf die Klinik dieser Erkrankung über, das ätiologische Moment bei allen Embolien ist eine Anomalie am Zirkulationsapparat. Das Symptomenbild lässt sich analysieren in die Allgemeinerscheinungen, die regelmässig die Embolisierung in einem Gefässgebiete begleiten, und in die sekundären Folgezustände am Darm. Der heftig einsetzende Initialschmerz steht als Hauptsymptom im Vordergrund. Bald folgen lokale und diffuse Auftreibung des druckempfindlichen Leibes, Aufstossen, Uebligkeit, Erbrechen blutiger oder fäkulenter Massen und freie Flüssigkeit im Abdomen. Die Temperatur sinkt gleichzeitig auf subnormale Werte, der Puls wird elend, klein, frequent, die Patienten bieten das bekannte Bild des Collapses. Ein Teil verläuft unter erschöpfenden Darmblutungen, ein anderer unter ileusähnlichen Symptomen. Verf. geht dann genauer auf die pathologische Anatomie und Histologie dieser Erkrankung über und kommt schliesslich zur Therapie: da die Prognose bei rein interner Behandlung ohnedies absolut infaust zu stellen ist, so glaubt Verf., in allen Fällen, soweit es überhaupt der allgemeine Zustand erlaubt, eine Operation anraten zu dürfen, um teils den Patienten von den quälenden Schmerzen des Ileus zu befreien, teils um durch Ausschaltung einer nekrotischen Darmpartie eine geringe Wahrscheinlichkeit zu schaffen, die drohende oder beginnende allgemeine Peritonitis zu beschränken.

Die interne Behandlung ist rein symptomatisch und beschränkt sich auf Behebung des Collapszustandes und Stillung der Darmblutungen.

H. Raubitschek (Wien).

Concealed accendental haemorrhage. Von Adam H. Wright. Brit. Medic. Journ. 3. November 1906.

Die folgende Beschreibung von Storer gibt ein Bild dieser Erkrankung: Eine Frau im letzten Monat der Schwangerschaft wird im Anschluss an ein leichtes Trauma von heftigen Schmerzen in der oberen Uterin-Region ergriffen, welchen nach kurzer Zeit ein dumpfer kontinuierlicher Schmerz folgt. Die Attacke ist ähnlich einer gewöhnlichen Kolik und wird in der Regel als solche behandelt. Unterdessen nimmt der Uterus langsam an Grösse zu, ist durch Ueberausdehnung paralysiert, die Cervix hart und nicht dilatiert. Pat. stirbt, wenn die Blutung nicht gestillt wird, doch ist unter diesen Umständen die Dilatation der Cervix ausserordentlich schwierig und langwierig.

Verf. glaubt, dass in einer grossen Anzahl von Fällen die Symptome dem Shock und nicht dem Blutverluste allein zuzuschreiben sind; das Hauptzeichen von Shock ist das plötzliche Einsetzen, das charakteristische des Collapses die extreme Erschöpfung. Nur in wenigen Fällen verursacht die Blutung eine Dilatation des Uterus, meist gefährlichen Collaps.

Behandlung: Forcierte Entbindung im Shock verursacht fast stets den Tod. Die Differenz der Behandlung liegt in dem Umstande, ob die Geburt bereits begonnen hat oder nicht; immer müssen die Symptome des Shocks beseitigt werden; man macht heisse Umschläge und gibt subkutan Morphin, später kleine Dosen von Strychnin und Stimulantien. Die Pat. soll im Bett mit gesenktem Kopfe und erhöhten Beinen liegen und erhält eine Kochsalzinfusion. Nach diesen Massnahmen kann die Operation in wenigen Stunden vorgenommen werden, sie besteht im abdominalen oder vaginalen Kaiserschnitt.

Herrnstadt (Wien).

Die Veränderungen des „neutrophilen Blutbildes" bei Infektionskrankheiten. Von Dr. Armin Flesch und Dr. Alexander Schossberger. Orvosi Hetilap, 1906, No. 16.

In der Hämatologie der Infektionskrankheiten richteten sich die bisherigen Untersuchungen hauptsächlich dahin, jene Veränderungen aufzudecken, die sich in der Zahl der weissen Blutzellen und im gegenseitigen Verhältnis der verschiedenen Arten zueinander bekunden. Von einem neuen Standpunkte aus ging Arneth, als er nachwies, dass die neutrophilen weissen Blutzellen selbst im Laufe der Infektionskrankheiten nicht nur quantitativ, sondern auch qualitativ Veränderungen erfahren. Während nämlich unter physiologischen Verhältnissen einkörnige neutrophile weisse Blutzellen beiläufig 5 %, zweikörnige ca. 35 %, dreikörnige beiläufig 41 %, vierkörnige ca. 17 %, fünf- und mehrkörnige beiläufig 2 % betragen, verändert sich dieses Verhältnis der neutrophilen weissen Blutzellen (das neutrophile Blutbild) bei Infektionskrankheiten in der Weise, dass die polynukleären Leukocyten sich vermindern, resp. verschwinden, die einkörnigen aber in verschiedenem Masse sich vermehren (das Blutbild verschiebt sich nach links).

Der Zweck der Untersuchung bestand darin, 1. durch direkte Untersuchung Klarheit über die Veränderung des neutrophilen Blutbildes bei verschiedenen Infektionskrankheiten zu verschaffen; 2. festzustellen, zu welchen diagnostischen und prognostischen Folgerungen diese Untersuchungen berechtigen; 3. zu erwägen, inwiefern die so festgestellten Befunde mit der Entstehung der Leukocytosen und mit den auf die der Infektion gegenüber bekundete Reaktion des Organismus sich beziehenden heutigen Kenntnissen in Einklang gebracht werden können.

Die Untersuchungen wurden fast ausschliesslich am Krankenmaterial des Stefanie-Kinderspitals vollführt; als Grundlage der Folgerungen dienten 165 neutrophile Blutbilder von 41 verschiedenen Infektionskrankheiten (Scarlatina, Morbilli, Rubeola, Varicellen, Diphtherie, Typhus abdomin., Malaria, Pneumonia croup., Eiterungsprozesse, Tuberkulose). Mit Ausnahme von einigen Fällen war die morphologische Untersuchung mit Leukocytenzählung verknüpft. Das Resultat dieser Untersuchung ist folgendes: Im gegenseitigen Verhältnis der ein-, zwei-, drei-, vier- und fünfkernigen Leukocyten (neutrophiles Blutbild) ist in physiologischen Verhältnissen eine gewisse Regelmässigkeit zu erkennen. Von einkernigen sind durchschnittlich 36 %, zweikernigen 45 %, dreikernigen 15 %, vierkernigen 3 % und fünfkernige sind vereinzelt vorzufinden. Die in diesem Verhältnisse bestehenden Zahlen sind unabhängig von Alter, Geschlecht, Ernährungsgrade und die Schwankungen zeigen sich scheinbar ohne jede

Regel nur dermassen, wie individuelle Unterschiede in sämtlichen Gesetzen der Anatomie und Physiologie zu beobachten sind. Infektionsprozesse beeinflussen die physiologische Reihenfolge der Leukocyten in verschiedener Weise. Die üblichste Beeinflussung zeigt sich darin, dass nebst der Vermehrung der Mononukleären eine Verminderung resp. Mangel der Polynukleären eintritt. Diese Veränderung kann in jedem erdenklichen Grade auftreten, so dass in einem kleinen Teil der Fälle das andere Extrem, die mässige Verminderung der Mononukleären, sichtbar ist. Qualität und Quantität der Beeinflussung hängt vom Wesen des Krankheitsprozesses ab, ist aber unabhängig von der Schwere, dem Verlauf desselben und von der Veränderung der Zahl der Leukocyten.

Eine und dieselbe Art der Infektionskrankheiten zeigt ein mehr weniger identisches neutrophiles Blutbild. Ein und dasselbe neutrophile Blutbild aber kann zu den verschiedentlichsten Krankheiten gehören. Verff. fanden nämlich die in Vermehrung der Mononukleären sich bekundende grosse Veränderung des neutrophilen Blutbildes bei Morbilli, Varicellen, Typhus abd., in den meisten Fällen von Rubeola und in einer grossen Anzahl von eiterigen Prozessen vor. Einen geringeren Grad der Veränderung beobachteten sie bei Scarlatina, bei vielen Eiterungen, bei Pneumonia croup., bei verschiedenen Formen der Tuberkulose und in einem Falle von Rubeola. Scheinbar unverändert ist das neutrophile Blutbild im virulenten Stadium der einen oder anderen Krankheit (Diphtherie) und eine geringe Drehung nach rechts des Blutbildes ist bei Morbilli-Rekonvalescenz zu beobachten. Hervorzuheben ist, dass eine charakteristische hochgradige Veränderung des normalen Blutbildes schon im Latenzstadium der Morbilli (Hausepidemie) vorzufinden ist.

Vom diagnostischen Standpunkte also überragt die Untersuchung des neutrophilen Blutbildes keineswegs den Wert der Leukocytenzählung. In den meisten Fällen stützt es unser Urteil, bei einer Leukocytenzahl aber, die sich innerhalb normaler Grenzen bewegt, weist ein positiver Befund auf Vorhandensein eines pathologischen Zustandes hin. Eben deshalb ist diese Methode gegebenen Falles wohl verwertbar. Wichtig ist sie sogar in der Spitalspraxis vom Standpunkte der Frühdiagnose und Isolierung im Falle einer Hausepidemie während des Latenzstadiums der Morbilli. In prognostischer Hinsicht bietet das neutrophile Blutbild keinen Stützpunkt. Bei den zur Entstehung der Leukocytose bezugnehmenden Theorien ist die Richtschnur die Chemotaxis. Aber weder die Chemotaxis allein noch die identischen Modifikationen, die verschiedene Untersucher (Rieder, Schulz, Löwit, Jakob, Goldscheider, Arneth usw.) an dieser Theorie machten, eignen sich zur einheitlichen Erklärung sämtlicher Befunde, die Verf. bezüglich der Veränderungen des neutrophilen Blutbildes entdeckten. Infolgedessen geht die Ansicht der Verf. dahin, dass das neutrophile Blutbild bloss ein Symptom der Reaktion ist, welche der Organismus der Infektion gegenüber hervorruft, aber keinesfalls als endgültige Erklärung der ablaufenden Prozesse dient. J. Hönig (Budapest).

III. Bücherbesprechungen.

Contribution à l'étude de l'infarctus hémorrhagique de l'intestin consécutif aux thrombo-phlébites mésaraïques. René Roussel. Thèse de Paris. G. Steinheil. 1905.

Der hämorrhagische Darminfarkt entsteht durch Verschluss einer Mesenterialarterie oder einer Mesenterialvene und ist eine von der Pylephlebitis unabhängige Erkrankung. Doch kann die Mesenterialvenenthrombose auch sekundär sich an eine primäre Pylephlebitis anschliessen. Pathologisch-anatomisch sind besonders hervorzuheben ein geringer sanguinolenter Ascites, hämorrhagische Infarzierung eines Teiles des Darmes, zumeist des Jejunums, und Nekrotisierung im infarzierten Gebiete. In klinischer Beziehung ist folgendes zu bemerken: Plötzliches Einsetzen heftiger Schmerzen im Bauche und Erbrechen manchmal blutiger Massen, blutige Stühle, Diarrhöen, etwas Ascites, Symptome des Darmverschlusses. Manchmal ist die infarzierte Darmschlinge als Tumor tastbar. Nach Stunden bis längstens 4 Tagen tritt nach Collaps und Coma der Tod ein. Therapeutisch kommt nur die Resektion der infarzierten Darmschlinge in Betracht, welche in zwei Fällen zur Heilung geführt hat.

Wilhelm Neutra (Wien-Gainfahrn).

Der Ileus. Pathologie und Klinik des Darmverschlusses. Von M. Wilms (Leipzig). 803 pag. u. 124 pag. Literaturangaben. Mit 224 Textabbildungen. Stuttgart 1906. Ferd. Enke. (Deutsche Chirurgie.)

Die sehr umfangreiche, Trendelenburg gewidmete Monographie stellt wohl die vollkommenste Bearbeitung dieses schwierigen Kapitels dar. Autor spricht sich für die vorläufige Beibehaltung des Sammelnamens „Ileus" aus, da zurzeit aus praktischen Gründen nicht auf dieses Wort verzichtet werden kann. W.'s Einteilung des Ileus ist folgende:

I. Dynamischer Ileus. 1. Paralytischer, postoperativer. 2. Spastischer. II. Obturationsileus. 1. Obturation durch Verstopfung des Lumens. 2. Obturation durch breite Kompression des Darmes. 3. Obturationsileus durch Cysten und Geschwülste der Darmwand. 4. Obturation durch Adhäsionen und Stränge. 5. Darmverschluss bei Strikturen. III. Strangulationsileus. 1. Strangulationen durch ringförmige Einklemmung in Netzlücken, in Oeffnungen des Mesenteriums, Einklemmung durch Bänder und Stränge. 2. Innere Hernien. IV. Ungewöhnliche Ileusformen. 1. Gleichzeitige Darmpassagestörung an zwei Stellen. 2. Retrograde Incarceration des Darmes. 3. Darmverschluss während der Schwangerschaft und der Geburt. V. Hirschsprung'sche Krankheit. VI. Meckelsches Divertikel und Darmverschluss. VII. Volvulus. 1. Des Dünndarmes. 2. Coecumvolvulus. 3. Ungewöhnliche Formen des Dickdarmvolvulus. 4. Volvulus der Flexura sigmoidea. VIII. Knotenbildungen des Darmes. IX. Invagination. Die Einleitung des Werkes bilden eine kurze geschichtliche Darstellung und Daten aus der Anatomie, Physiologie, Chemie und Pathologie, die für den Ileus wichtig sind. Der Schluss des Buches handelt von der Diagnose und Therapie. Die ausserordentliche Fülle emsig zusammengetragener und kritisch gesichteter Tatsachen kann hier nicht eingehender besprochen werden. Auf ein interessantes Kapitel wollen wir aber verweisen, das Autor als „Grenzgebiet zwischen Internen und Chirurgen" bezeichnet. Wilms ist mit Noth-

nagel der Ansicht, dass in seltenen Fällen auch beim mechanischen Ileus ein Freiwerden des Darmverschlusses möglich ist. Da aber solche günstige Zufälligkeiten nur sehr selten auftreten, ist W. in allen Fällen von mechanischem Ileus für eine möglichst frühzeitige Operation. Mit Recht ist Autor unbedingt für Stellung einer genaueren Diagnose, bevor mit internen Medikationen in einem Falle von Ileus behandelt wird. Opiate will W. selbst in dem Falle verweigern, in welchem der Kranke einer Operation nicht zustimmt, um den Patienten von seiner Weigerung abzubringen. Bei diagnostisch zweifelhaften Fällen kann bei Verdacht auf Obturationsileus kurze Zeit (12—24 Stunden) die interne Behandlung angewendet werden, bei Verdacht auf Strangulationsileus ist sofortige Explorativinzision erforderlich. — Eine grosse Zahl guter Abbildungen erläutert den Text. Die ausserordentliche Literaturkenntnis des Autors sei besonders hervorgehoben. Hermann Schlesinger (Wien).

La luxation de sémi-lunaire. L. Née. Thèse de Paris 1906. L. Tavernier. **Les déplacements traumatiques de sémi-lunaire.** Thèse de Lyon 1906.

Die erste dieser Arbeiten bringt 40, die zweite 100 Fälle von Luxation des Os semilunare. Sie kommt durch einen Fall auf die Hände, ferner durch das Zurückschnellen der Automobilkurbel gegen die Hand zustande; sie ist häufig verbunden mit einer Fraktur, mit Quetschung oder Abreissung des Skaphoideum. Der luxierte Knochen ist an der Vorderseite des Handgelenkes unter den wie Violinsaiten emporgehobenen Beugesehnen fühlbar. Die Therapie dieses Falles besteht in der blutigen Reposition oder, falls diese nicht gelingt, in der Entfernung des luxierten Knochens. Schrumpf (Strassburg).

Handbuch der Urologie. Herausgegeben von Anton v. Frisch u. Otto Zuckerkandl. Achtzehnte (Schluss-)Abteil. Wien 1906. Alfred Hölder.

In dieser Abteilung vollendet Finger das Kapitel: Impotentia coeundi. F. ist im allgemeinen ein Anhänger der Lokalbehandlung, doch will er sie nur in jenen Fällen durchgeführt wissen, wo wirklich krankhafte Veränderungen der Pars posterior oder der Prostata bestehen. Unter den inneren Medikamenten hat F. besonders von Yohimbin gute Resultate gesehen. Im nächsten Kapitel: „Die Zeugungsunfähigkeit, Impotentia generandi“ behandelt F. die Zeugungsunfähigkeit infolge pathologischer Veränderungen des Spermas (Azoospermie, Oligozoospermie und Nekrospermie) und die Zeugungsunfähigkeit infolge Störung der Samenentleerung (mechanischer oder organischer und nervöser oder psychischer Aspermatismus). Mit diesem Kapitel schliesst das Handbuch, welches zweifellos das beste Werk über das Gesamtgebiet der Urologie darstellt. v. Hofmann (Wien).

Des Haarschwunds Ursachen und Behandlung. Dr. Jessner's Dermatologische Vorträge für Praktiker. Heft 1. 5. Aufl. Würzburg. A. Stuber's Verlag (Kurt Kabitzsch), 1906. Preis Mk. 0,80.

In dem kleinen Büchlein behandelt Jessner in seiner bekannten, leicht fasslichen Darstellungsart die Ursachen der Alopecie und deren Behandlung. In der I. Gruppe werden die Alopecia adnata, senilis, praematura, in der II. die Alopecia seborrhoica, in der III. die Alopecia areata, in der IV. die Alopecia mycotica (1. tricho-

phytica, 2. favosa), in der V. die Alopecia symptomatica (1. im Gefolge von mit Gewebszerstörung einhergehenden Hautleiden, 2. im Gefolge von Allgemeinerkrankungen) besprochen. Den therapeutischen Massnahmen wird, soweit sie das Interesse des praktischen Arztes in Anspruch nehmen sollen, besondere Berücksichtigung zuteil.

Otto Sachs (Wien).

Inhalt.

I. Sammel-Referate.

Tedesko, F., Die neuropathischen Knochenaffektionen (mit Ausschluss der tabischen und syringomyelischen Arthropathien und Spontanfrakturen, p. 209 bis 220.

II. Referate.

A. Gehirn, Meningen.

Ascoli, Ueber die diagnostische Hirnpunktion, p. 221.

Marchand, L., Epilepsie provoquée par des tubercules de l'encéphale, p. 221.

Stewart, T. G., The diagnosis and localisation of tumours of the frontal regions of the brain, p. 221.

Oppenheim und Krause, Ein operativ geheilter Tumor des Occipitallappens des Gehirns, p. 223.

Macewen, J. A. C., A case of cerebral tumour, giving rise to Jacksonian epilepsie and, at a later stage, coma, p. 223.

Prince, M., Limited area of anaesthesia, epileptiform attacks of hemialgesia, and early muscular atrophy in a case of brain tumor, p. 224.

Spiller, W. G. und Frazier, C. H., Cerebral decompression, p. 225.

— — Cerebral decompression. Palliative operations in the treatment of tumors of the brain, based on the observation of fourteen cases, p. 225.

Scholz, H., Ueber Kleinhirncysten, p. 227.

Cushing, H., Sexual infantilism with optic atrophy in cases of tumor affecting the hypophysis cerebri, p. 227.

Becker, E., Operation einer Geschwulst im Kleinhirn-Brückenwinkel, p. 229.

Davie, G., Case of obscure intracranial tumour: meningeal sarcoma with extension to fourth ventricle, p. 229.

M'Kendrick, S., The clinical and pathological aspects of a fulminating case of epidemic cerebrospinal meningitis of the „convulsive comatose type" of Tourdes, p. 230.

B. Gefässe, Blut.

Schlesinger, H., Ueber Sensibilitätsstörungen bei akuter lokaler Ischämie, p. 231.

Homberger, E., Eine physio-pathologische Studie über venöse Hyperämie, p. 231.

Collins, J., A definite clinical variete of cerebral arteriosclerosis, p. 232.

Adler und Hensel, Intravenous injections of nicotine and their effects upon the aorta of rabbits, p. 232.

Erb, Ein weiterer Fall von angiosklerotischer Bewegungsstörung des Armes p. 233.

Simon u. Rénard, Anévrysme de l'aorte rompu dans le péricarde, p. 233.

Joung, E. E., Successfull treatment of a case of thoracic aneurysma threatening to rupture externally, p. 233.

Rittershaus, A., Beiträge zur Embolie und Thrombose der Mesenterialgefässe, p. 234.

Wright, A. H., Concealed accindental haemorrhage, p. 235.

Flesch, A. und Schossberger, A., Die Veränderungen des „neutrophilen Blutbildes" bei Infektionskrankheiten, p. 236.

III. Bücherbesprechungen

Roussel, Contribution à l'étude de l'infarctus hémorrhagique de l'intestin consécutif aux thrombo-phlébites mésaraïques, p. 238.

Wilms, M., Der Ileus. Pathologie und Klinik des Darmverschlusses, p. 238.

Née, L., La luxation de sémi-lunaire, p. 239.

Frisch, A. v. und Zuckerkandl, O., Handbuch der Urologie, p. 239.

Jessner, Des Haarschwunds Ursachen und Behandlung, p. 239.

Um Einsendung von Monographien und Büchern an den Redakteur Professor Dr. HERMANN SCHLESINGER, Wien, I, Ebendorferstrasse 10, wird gebeten.

Man bittet, redaktionelle Zuschriften mit dem Adressenzusatz „Für die Redaktion des Centralblattes für die Grenzgebiete" versehen zu wollen.

Lippert & Co. (G. Pätz'sche Buchdr.), Naumburg a. S.

CENTRALBLATT
für die
Grenzgebiete der Medizin u. Chirurgie.

Herausgegeben von

Dr. Hermann Schlesinger,

Professor an der Universität Wien.

Verlag von GUSTAV FISCHER in Jena.

X. Band.	Jena, 19. April 1907.	Nr. 7.

Das Centralblatt für die Grenzgebiete der Medizin und Chirurgie erscheint in zwanglosen Heften im Umfange von etwa 3 Druckbogen, die zu einem Bande vereinigt werden, dessen Umfang 60 Druckbogen betragen wird. Das Abonnement für das Centralblatt kostet 24 Mark für den Band. — Die Abnehmer der **Mitteilungen aus den Grenzgebieten der Medizin und Chirurgie**, herausgegeben von A. von Eiselsberg und B. Naunyn, erhalten das Centralblatt zum Vorzugspreise von 20 Mark.

I. Sammel-Referate.

Die neuropathischen Knochenaffektionen (mit Ausschluss der tabischen u. syringomyelischen Arthropathien und Spontanfrakturen).

Von Dr. **Fritz Tedesko** (Wien).

(Schluss.)

Literatur.

Die mit einem Sternchen bezeichneten Werke waren mir nur im Referate zugänglich.

64) Kienböck, Erwiderung zu den Bemerkungen von Dr. S. S. Nalbandoff. Neurol. Centralbl. 1901, No. 12.

65) Ders., Ueber akute Knochenatrophie bei Entzündungsprozessen an den Extremitäten (fälschlich sogenannte Inaktivitätsatrophie der Knochen) und ihre Diagnose nach dem Röntgenbild. Wiener med. Wochenschr. 1901, No. 28 ff.

66) Ders., Ueber Knochenveränderungen bei gonorrhoischer Arthritis und akuter Knochenatrophie überhaupt. Wien. klin. Wochenschr. 1905.

67) Köhler, A., Knochenerkrankungen im Röntgenbild. Bergmann, Wiesbaden 1901.

68) Kölliker, A., Handbuch der Gewebelehre des Menschen, VI. Auflage, Bd. I, p. 312.

69*) Kredel, Die Arthropathien u. Spontanfrakturen bei Tabes. Leipzig 1888.

70) Kusmin, Ueber den Einfluss der Nervendurchschneidung auf die Callusbildung. Allgem. Wiener med. Zeit. 1882, No. 32—35.

71) Laborde, Fractures spontanées etc. Diskussion zu Charcot's Vortrag. Bull. et mém. de la Soc. anatom. de Paris 1873, p. 746.

72) Lähr, Ueber die Knochenbrüchigkeit bei Psychisch-Kranken. Zeitschr. f. Psych. 1881, Bd. XXXVII, p. 72.

73) Lannois et Roy, Exostoses multiples, ayant suppuré. Syndrome syringomyélique (amputations spontanées des doigts, thermo-anesthésie) chez un homme de

31 ans, hystérique et tuberculeux. Bull. et mém. de la Soc. des hôp. de Paris 1903, No. 21.

74) Leyden, Klinik der Rückenmarkskrankheiten 1875.

75) Ders., Röntgenstrahlen und Rückenmarksleiden. Zeitschr. f. diätetische Therap., Bd. X, H. 1, p. 5.

76) Loebl und Wiesel, Zur Klinik und Anatomie der Hemiatrophia facialis progressiva. Deutsche Zeitschr. f. Nervenheilk. 1904, p. 355.

77) Maass, H., Ueber mechanische Störungen des Knochenwachstums. Deutsche Zeitschr. f. Chir., Bd. LXI, p. 417.

78*) Magni, E., Comment se comportent les os en voie d'accroissement, quand ils sont soustraits à l'influence nerveuse. Arch. ital. de biolog. 1905, Fasc. 1. Ref. Neurol. Cbl. 1906, p. 272.

79*) Mantegazza, Delle alterazione istologiche prodotte del taglio dei nervi. Gazz. Lomb. 1865, No. 33.

80) Marie, P., De l'ostéoarthropathie hypertrophiante pneumique. Revue de méd. 1890, Bd. X, p. 1.

81) Marie et Couvelaire, Neurofibromatose généralisée. Nouvelle Iconogr. de la Salpêtrière 1900, p. 26.

82*) Marie, P. et Crouzon, V., Demonstration in der Société de neurol. de Paris, 5. Februar 1903.

83*) Massalonga und Vanzelli, Giornali d. R. Acad. di Torino 1900, cit. nach Gayet und Bonnet.

84) Mendel, Zur Lehre von der Hemiatrophia facialis. Neurol. Centralbl. 1888.

85) Meyer, E., Ueber Rippenbrüchigkeit bei Geisteskranken. Arch. f. Psych. u. Nervenkrankheiten 1897, Bd. XXIX, p. 850.

86*) Milne, Edwards A., Etudes chimiques et physiologiques sur les os. § VII, p. 188. Annales des sciences naturelles. Zoologie. T. XIII, 1860, cit. nach Kapsammer.

87) Moebius, P. J., Der umschriebene Gesichtsschwund. Nothnagel's spez. Path. u. Ther., Bd. XI, 2, 1898.

88*) Münch, G., Beitrag zur Lehre vom osteomalacischen Frauenbecken. I.-D. Giessen 1851.

89*) Muscatello und Damascelli, Della influenza del taglio dei nervi sulla guarigione della fratture. Arch. per le scienze med. 1898. Vol. 23, p. 65.

90) Nalbandoff, S. S., Zur Symptomatologie trophischer Störungen bei der Syringomyelie (Osteomalacia). Neur. Centralbl. 1900, p. 431.

91) Nasse, H., Ueber den Einfluss der Nervendurchschneidung auf die Ernährung, insbesondere auf die Form und Zusammensetzung der Knochen. Pflüger's Archiv 1880, Bd. XXIII.

92*) Neumann, H., Ueber die Knochenbrüchigkeit bei Geisteskranken. I.-D. Heidelberg 1883, cit. nach M. B. Schmidt.

93) Neurath, R., Ueber seltenere Knochendeformitäten nach spinaler Kinderlähmung. Wiener mediz. Presse 1901, No. 4, p. 153.

94) Nicoladoni, C., Ueber Myositis ossificans progressiva. Wiener med. Blätter 1878, No. 22—24.

95) Nonne, Demonstration im Aerztlichen Verein zu Hamburg, 25. Nov. 1902.

96) Ders., Ueber radiographisch nachweisbare akute und chronische Knochenatrophie (Sudeck) bei Nervenerkrankungen. Fortschr. auf dem Geb. der Röntgenstr., Bd. V., p. 293.

97) Obermayer, Knochenveränderungen bei chronischem Ikterus. Wiener klin. Rundschau 1897, H. 38 u. 39.

98*) Ollier, De la régénération des os. 1867.

99*) Pacinotti, Contributo alla studio delle modificazione che subisce il callo osseo dopo la resezione del nervo ischiadico. Firenze 1891.

100) Pelizaeus, Ueber einen ungewöhnlichen Fall von progressiver Hemiatrophie, Myosclerose, Sclerodermie und Atrophie der Knochen und Gelenke. Neurol. Centralbl. 1897, p. 530.

101) Prautois et Etienne, G., Troubles trophiques osseux et articulaires chez un homme atteint d'atrophie musculaire myélopathique. Revue de médecine 1894.

102*) Rasumovsky, Zur Frage über atrophische Prozesse in den Knochen nach Nervendurchschneidung. I.-D. St. Petersburg 1884, cit. nach Schuchardt.

103) Remak, E., Neuritis und Polyneuritis. Nothnagel's spez. Path. u. Ther. 1900, p. 175.

104) Romberg, Lehrbuch der Nervenkrankheiten 1857.

105) Sabrazès, J. et Marty, L., Atrophie musculaire et osseuse du membre supérieur droit, consécutive à des traumatismes violents et multiples. Nouv. Iconogr. de la Salp. 1899, p. 107.

106*) Salviali, Arch. per le scienze med. 1896, cit. nach Schmidt.

107*) Schiff, Recherches sur l'influence des nerfs sur la nutrition des os. Compt. rend. de l'académie des sciences 1854, T. 38, p. 1052.

108) Schlesinger, H., Die Syringomyelie, 2. Aufl. 1902.

109) Ders., Die Erkrankungen der Knochen und Gelenke bei Syringomyelie (mit Ausnahme der Veränderungen der Wirbelsäule etc.). Centralbl. f. d. Grenzgeb. d. Med. u. Chir. 1901, No. 16 u. 17.

110) Schmidt, M. B., Allgemeine Pathologie und pathologische Anatomie der Knochen. Lubarsch-Ostertag's Ergebnisse der allgemeinen Pathologie etc., Bd. IV u. V.

111) Schuchardt, Die Krankheiten der Knochen und Gelenke. Deutsche Chirurgie, F. Enke, 1899, Bd. XXVIII.

112) Schultze, F., Ueber Kombination von familiärer progressiver Pseudohypertrophie und von Knochenatrophie mit der Spondylose rhizomélique bei zwei Geschwistern. Deutsche Zeitschr. f. Nervenheilk. 1899, p. 459.

113) Ders., Deutsche med. Wochenschr. 1905, p. 1173, Niederrhein. Gesellsch. für Heilkunde in Bonn.

114*) Sokoloff, Des arthropathies dans la syringomyélie. Ref. Revue neurol. 1897, p. 700.

115) Sternberg, M., Vegetationsstörungen und Systemerkrankungen der Knochen. Nothnagel's spez. Path. u. Ther. 1899, Bd. VII.

116) Stiefler, G., Zur Klinik der neuralen Form der progressiven Muskelatrophie. Zeitschr. f. Heilkunde 1906, Bd. XXVII (Neue Folge, Bd. VII), H. 8, p. 219.

117) Sudeck, P., Ueber die akute entzündliche Knochenatrophie. Langenbeck's Arch. 1900, Bd. LXII, p. 148.

118) Ders., Verhandlungen der deutschen Ges. f. Chir. XIX. Kongress, 1900, Berlin.

119) Ders., Ueber die akute (reflektorische) Knochenatrophie nach Entzündungen und Verletzungen an den Extremitäten und ihre klinischen Erscheinungen. Fortschr. auf dem Geb. der Röntgenstr., Bd. V, H. 5.

120) Ders., Demonstration im Aerztlichen Verein in Hamburg, 18. Febr. 1902.

121) Tedesko, F., Ueber Knochenatrophie bei Syringomyelie. Deutsche Zeitschrift f. Nervenheilk. 1904, p. 336.

122*) Ughetti, Sulle alterazione dei tessuti da mancata influenza nervosa. Arch. delle scienze med. 1880. Vol. IV.

123) Virchow, Ueber neurotische Atrophie. Berl. klin. Wochenschr. 1880, p. 409.

124) Ders., Handbuch der spez. Path. u. Ther. 1854, Bd. 1.

125*) Vulpian, Leçons sur l'appareil vasomoteur 1875, 22. leçon, p. 357, cit. nach Kapsammer.

126) Wichmann, Schädliche Wirkung der senkrechten Extension in der Behandlung von Oberschenkelbrüchen rhachitischer Kinder. Jahrb. f. Kinderheik. 1888, Bd. XXVII.

127) Wolff, J., Ueber trophische Störungen bei primären Gelenkleiden. Berl. klin. Wochenschr. 1880, No. 28—30.

Das eigentliche „Mal perforant" der Tabiker hat eine eingehende Würdigung in Adrian's[8]) Sammelreferat gefunden. Die Läsionen der Knochen bestehen in allen Phasen der rarefizierenden Ostitis. Die Rarefikation des Knochens kann sich oft weit über das Geschwür und die Geschwürsgegend hinaus erstrecken. Sklerosierung des Knochens ist nur selten angetroffen worden. In den regionären peripheren Nerven fanden sich in einer ganzen Anzahl Fälle teils parenchymatöse, teils interstitielle Veränderungen.

Bezüglich der tabischen Osteoarthropathien der Wirbelsäule sei auf die kritische zusammenfassende Studie von Frank[36]) hingewiesen. Adler[2]) bespricht in seinem Sammelreferate „Ueber tabische Knochen- und Gelenkserkrankungen" die Prognose der Osteopathien für den weiteren Verlauf der Krankheit. Da die Neigung zu allgemeinen Schädigungen des Knochensystems besteht und ausserdem der Wundverlauf durch Decubitus und Cystitis in höchst bedenklicher Weise gestört werden kann, soll von grösseren chirurgischen Eingriffen Abstand genommen und eine konservative orthopädische Therapie eingeschlagen werden.

Syringomyelie.

Für die Syringomyelie hat H. Schlesinger[109]) das Wissenswerte über dieses Thema bis zum Jahre 1901 in einer zusammenfassenden Studie veröffentlicht. Von grösseren Arbeiten über die syringomyelischen Knochenaffektionen aus den folgenden Jahren seien die Borchard's[14]) und Michel's (in Bruns' Beitr. Bd. XXXVI) hervorgehoben. Referent[121]) hatte an Schlesinger's Krankenabteilung Gelegenheit, 12 Fälle von „latenter" Knochenatrophie oder Osteoporose bei Syringomyelischen zu untersuchen. Abgesehen davon, daß ein Kranker eine schon eingangs erwähnte und vorläufig als „Enostosis eburnea" klassifizierte Osteopathie aufwies, zeigten alle Fälle das Bild der chronischen, diffusen Knochenatrophie, die fast immer mit angioneurotischen und sekretorischen Störungen der übrigen Weichteile und mit Muskelatrophien kombiniert waren. Inaktivität spielt als ätiologischer Faktor in dieser Untersuchungsreihe eine ganz untergeordnete Rolle, da sämtliche Kranke niemals des Gebrauches ihrer Extremität vollständig beraubt waren. Es wurde auch der Gedanke ausgesprochen, daß die atrophischen und porotischen Knochen auf selbst geringfügige Traumen mit Fraktur reagieren können, ein Umstand, der für den Mechanismus der nervösen Spontanfrakturen stets supponiert, aber erst post hoc konstatiert werden konnte.

Im Einklang mit den Autoren, die ein großes Material neurotischer Knochenatrophien zu untersuchen Gelegenheit hatten, fanden sich auch in unserer Beobachtungsreihe vasomotorische und sekretorische Anomalien (Cyanose, akutes Oedem und abnormales Verhalten der Schweisssekretion), die dazu Anlass gaben, das Nebeneinandervorkommen dieser Störungen zu betonen, ohne jedoch bindende ätiologische Schlüsse zu ziehen.

Lepra.

Wegen der Aehnlichkeit im klinischen Bilde sei die Lepra im Anschlusse an die Syringomyelie besprochen. Arning[4]) demonstrierte auf der internationalen Leprakonferenz Röntgenaufnahmen eines Falles von mutilierender Lepra, die teilweise in der Monographie von Babes[7]) wiedergegeben sind. In Figur 3 auf Tafel 10 ist die hochgradige Knochenatrophie besonders schön zu sehen. Jedoch nimmt Babes zur Genese dieser Knochenerkrankungen eine ziemlich indifferente Stellung ein und widmet dem ganzen Ereignis folgende Worte: „Der Knochen ist wohl häufig bloss sekundär infolge von Kompressionen oder Nekrose sowie von Nerveneinflüssen erkrankt, doch hat Sewtschenko auch die Invasion von Bazillen, namentlich in die Havers'schen Kanäle, demonstriert, indem in der Folge Knochenresorption auftritt. Aber auch umschriebene, von Lepragewebe gebildete Knoten werden im Knochen selbst, namentlich in der Spongiosa der Phalangen, gefunden.“ Deyke Pascha[27]) hat bei 10 Fällen von Nervenlepra an den Extremitäten hochgradige Knochenatrophie gefunden, die sich dadurch kennzeichnet, dass selbst bei ausgedehntesten Zerstörungsprozessen jede produktive Bildung, jede reaktive Entzündung oder Sklerose des Knochens fehlt. Die lepröse Spontanfraktur besitzt keinerlei Neigung zur Callusbildung. Der Autor stellt diese von ihm als „passive“ Knochenveränderungen bezeichneten Knochenalterationen den „aktiven“, die in Leprombildung und spezifischer Periostitis bestehen, gegenüber. Er sieht die Veränderungen durch ein auf Kalkresorption hinzielendes Prinzip bedingt, wofür auch die Zusammenpressungen der Finger- und Zehenphalangen mit ihren „taillenartigen“ Einschnürungen und die häufigen Ausweitungen und Abplattungen der Gelenkepiphysen sprechen. Deyke Pascha sucht die Erklärung für diesen merkwürdigen Knochenbefund in einer nervösen Störung des Kalkstoffwechsels; die relative Häufigkeit der Knochenatrophie (Halisterese) bei der Lepra gegenüber anderen Nervenkrankheiten liegt nach des Autors Anschauung in dem Umstande, dass die Lepra die einzige Affektion ist, wo gleichzeitig an den verschiedenen Stellen des peripheren und centralen Nervensystems multiple Erkrankungsherde, u. zw. Herde infektiöser Natur sich finden.

Poliomyelitis anterior.

Von den Chirurgen hat bereits Volkmann darauf hingewiesen, dass bei der akuten Poliomyelitis die Knochenatrophien den Muskel-

atrophien vorausgehen könnten. Auch Heine tut dieses Umstandes Erwähnung. Nonne[95]) fand bei einem 10jährigen Knaben bereits 4 Wochen nach Einsetzen der Erkrankung neben atrophischer Paralyse im rechten Peroneus- und Tibialisgebiete mit EA-Reaktion und Parese in denselben Muskeln links deutliche Knochenatrophie. Als Gegenbild stellt Nonne ein jetzt 16 Jahre altes Mädchen vor, das trotz 12 Jahre bestehender totaler Paralyse der gesamten rechten oberen Extremität (infolge von akuter Poliomyelitis) im Radiogramm nur geringe Epiphysenrarefizierung zeigt, während die Diaphysenzeichnung gut erhalten ist. Bei 2 Fällen chronischer Poliomyelitis bestand höchstgradige Knochenatrophie (in einem auch glossy skin). Die Befunde Achard's und Levi's[1]) decken sich mit denen Nonnes. Embden[30]) demonstrierte das Skiagramm eines an Poliomyelitis Erkrankten, der trotz schwerer vasomotorischer Störungen und vollster Inaktivität (der Kranke geht auf Krücken) wohlerhaltene Knochenstruktur besass. Neurath[98]), Kalischer[61]) und Seeligmüller[98]) beobachteten an poliomyelitisch gelähmten Kinderextremitäten eine Verlängerung zugunsten der gelähmten Seite. Neurath führt dieses Vorkommnis auf gleichzeitiges Bestehen von Rhachitis zurück, die bei der stärkeren funktionellen Inanspruchnahme des gesunden Beines sich ebendort prävalierend lokalisiert und zu einer Knochenwachstumshemmung führt, die im entlasteten (paralytischen) Beine nicht zum Ausdruck kommt. Die histologische Untersuchung, die Massalongo und Vanzetti[83]) am Rückenmark einer poliomyelitischen Knochenatrophie ausführten, ergab keine ungewöhnlichen pathologischen Veränderungen.

Progressive Muskelatrophie.

Die Erfahrungen über atrophische Knochenalterationen bei der progressiven Muskelatrophie sind trotz des großen kasuistischen und in Monographien enthaltenen Materiales recht spärlich. Friedreich[37]) hat einen Fall dieser Art gesehen und analogisiert ihn mit der einzigen ihm aus der Literatur bekannten Beobachtung Le Gendre's[39]). Beide Male waren es junge Männer (18 und 20 Jahre), von denen Friedreich's Kranker an der pseudohypertrophischen Form der infantilen Dystrophie litt; neben auffallender Dünnheit der Röhrenknochen waren auch die Gelenkknorpel atrophisch. Im Falle Le Gendre's war eine konzentrische Atrophie der Röhrenknochen nebst beträchtlicher Dünnheit der Beckenschaufeln, die vollkommen durchscheinend waren, vorhanden. Schultze[112]) erhob einen ähnlichen Befund bei einem 10jährigen, seit ungefähr 8 Jahren an Pseudo-

hypertrophia musculorum leidenden Knaben. Der Femur hatte bei normaler Länge die Dicke eines Mittelfingers, die Markhöhle war klein. Das histologisch untersuchte Rückenmark und die vorderen Wurzeln waren ohne Besonderheiten. Auch in der Beobachtung von P. Marie und Crouzon[82]) handelte es sich um eine infantile progressive Muskelatrophie, wobei der hochgradig rarefizierte Humerus (einer normalen Ulna entsprechend) frakturierte. Schultze's[113]) 32jährige Kranke mit neurotischer Muskelatrophie wies erhebliche Knochenatrophie an Armen und Händen auf. Bemerkenswert ist in diesem Falle das fast vollständige Fehlen der Tricepsreflexe. Jamin[56]) sah bei 2 Brüdern, die sonst von stattlicher Körpergrösse waren, die Röhrenknochen ungemein dünn und grazil. Marquart beschreibt typische osteomalacische Knochenveränderungen gelegentlich der Sektion eines 13jährigen muskeldystrophischen Knaben. Guinon und Souques[47]) fanden bei 5 Fällen von Muskeldystrophie 4mal Trichterbrust; sie bezeichnen dieses Vorkommnis als spezifisch osteotrophische Läsion und legen demselben diagnostischen Wert bei. Schultze's Fall aber gewinnt dadurch besonderes Interesse, daß eine 39jährige Schwester des Patienten ebenfalls an einer Atrophie der Knochen leidet, zugleich aber jene Form chronischer Gelenkerkrankung darbietet, welche P. Marie als „Spondylose rhizomélique“ bezeichnet. Der Autor denkt bei dieser kollateralen Heredität an eine angeborene Anlage zu Atrophie des Knochensystems.

Hypertrophische Knochenveränderungen beobachteten Stiefler[116]) (Exostosenbildung im Ellbogengelenk), Eulenburg[32]) (Verlängerung und Verdickung der Clavicula und des Humeruskopfes sowie Vergrösserung der Hand- und Fussknochen) und Etienne[31]) (Arthropathie im Schultergelenk mit Osteophytenbildung).

Da die Knochenatrophie einen seltenen Befund bei der progressiven Muskelatrophie darstellt, kann die Inaktivität nicht das auslösende Moment sein, zumal bei hochgradig atrophischer Muskulatur auch hypertrophische Knochenveränderungen festgestellt werden konnten.

Periphere Nervenläsionen.

Noch 1900 sagt Remak[103]) in seiner Monographie in Nothnagel's Handbuch: Dass nun aber etwa beim Erwachsenen lediglich von einer peripherischen Neuritis eine Knochenalteration herbeigeführt wird, darüber ist nichts bekannt. Bernhardt[10]) erwähnt, dass die Knochen bei peripheren Lähmungen eventuell leichter, zerbrechlicher werden und langsamer wachsen. Die Literatur der

letzten Jahre enthält 3 Beobachtungen, bei denen es im Verlauf einer Neuritis (sensu strictiori) zur Entwicklung radiologisch nachweisbarer Knochenatrophie kam. Ein literarisches Unikum stellt der Fall Hnatek's (Wien. med. Wochenschr. 1905, XX—XXIII), sowohl was das allgemeine pathologische Interesse als auch die Frage der neuritischen Knochenatrophie betrifft, dar. Nach einer minimalen Blutung aus einer varikösen Unterschenkelvene stellten sich 6 Monate später Schluckbeschwerden und Trismus ein, die nach 14 Tagen zu einem ausgesprochenen Tetanus führten. Unter Darreichung von Chloralhydrat und anderer Antispasmodica (keine Antitoxinbehandlung) besserte sich der Zustand, als plötzlich am Beginn der 4. Krankheitswoche überaus heftige Schmerzen in der rechten Schulter eintraten. Nach 1 Woche begann der Schmerz nachzulassen, nur die Finger und die Schulter blieben gelähmt. Die Haut der linken Hand gerötet, faltenlos, derb. Nägel gefurcht, brüchig. In der 8. Woche Spongiosazeichnung verwischt, aus groben unregelmässigen, aber intensiven Schatten zusammengesetzt. 9 Monate später Atrophie und Paralyse der Muskulatur unter Galvanisation, warmen Bädern und Massage vollständig geschwunden, die Phalangen jedoch zeigen das deutliche Bild der chronischen Knochenatrophie. Im Falle Berent's[9]) bewirkte der Druck eines Aneurysmas der Art. subclavia eine Plexusneuritis mit Verdickung und Druckschmerzhaftigkeit der Armnerven, in Nonne's[96]) Beobachtung entwickelte sich nach einem Herpes zoster eine Neuritis. Allen 3 Fällen sind die bedeutende Schmerzhaftigkeit und das Vorkommen „trophischer" Haut- und Nagelveränderungen gemeinsam.

Kontinuitätstrennungen und Verletzungen peripherer Nerven führen in seltenen Fällen zu Knochenveränderungen. So beschreibt Hirschfeld[53]) Atrophie der Endphalangen der Zehen eines Fusses nach einer in der Kindheit erlittenen Verletzung des Fussrückens, welche wahrscheinlich den Nervus cutaneus medius dorsalis pedis getroffen hatte. Die Beschreibung eines ätiologisch nicht einheitlichen Falles stammt von Sabrazès und Marty[105]). Ein 27jähriger Kolporteur bot nach 6 Verletzungen, die er im Verlaufe von 13 Jahren im Bereiche des rechten Armes und Schultergürtels erlitten hatte, neben gesteigerten Reflexen eine von Hyperalgesie der Knochen und Weichteile begleitete Knochen- und Muskelatrophie; die durch das erste Trauma (Schulterluxation) hervorgerufene Plexusläsion gab den Anstoss zur Entwicklung einer Knochenatrophie, die unter den angeführten 6 Verletzungen 3mal zur Humerus- und einmal zur Clavicularfraktur auf der rechten

Seite führte. Goldscheider's[48]) Patient, ein 34jähriger Artist, erlitt vor 16 Jahren durch Absturz von einem Trapez eine Weichteilverletzung ohne Knochenbeschädigung. Jetzt erwiesen sich die Phalangen der in Krallenstellung befindlichen Hand als teils atrophisch, teils als wirklich geschrumpft. Haut glatt, glänzend, bläulich. Zwei Fälle führt auch Sudeck[119]) an, jedoch bestehen bei beiden beträchtliche Schädigungen der Gewebe (1. Eröffnung des Handgelenkes und Sehnenverletzung, 2. Oberschenkelbruch mit kolossaler Callusbildung), so dass die ohnedies geringgradige Knochenatrophie sicher nicht auf die Nervenverletzung allein zurückgeführt werden darf. Blum[18]) sah bei der Autopsie einer vor 7 Jahren erlittenen Medianusverletzung neben einem Neurom an der Schnittstelle konzentrische Knochenatrophie und rotes Knochenmark.

Akute (reflektorische) Knochenatrophie. Pathogenese.

Bei der akuten reflektorischen oder neurotischen Knochenatrophie (Osteodystrophia acuta nach Embden[30]) stehen, wie schon der Name besagt, die Knochenveränderungen wahrscheinlich auch unter dem Einfluss des Nervensystems. Sudeck[119]) und Kienböck[65])[66]) geben in ausführlicher Weise das Zustandekommen, die Symptomatologie und den radiographisch-anatomischen Befund dieser von ihnen zuerst beschriebenen Knochenveränderungen. Diese Knochenaffektion tritt auf nach Entzündungen jeglicher Art an großen und kleinen Gelenken, bei Weichteilphlegmonen, Kontusionen, Distorsionen und Frakturen. Sie erreicht schon in relativ kurzer Zeit, 4—9 Wochen, einen hohen Grad von Intensität und Hartnäckigkeit.

Diese Entdeckung hat nicht nur die Erkenntnis dieser bisher unbekannten Krankheitsform mit sich gebracht, sondern auch einen Einblick in das Entstehen der neuropathischen Knochenaffektionen angebahnt. Der Haupteinwand gegen die nervöse Auslösung der Knochenveränderungen bildet immer der Vorwurf der bestehenden Inaktivität. Jedoch ist überhaupt eine stärkere röntgenographisch nachweisbare Atrophie der Knochen, die ganz zweifellos als reine Inaktivitätsatrophie anzusehen ist, relativ selten, am häufigsten noch bei Amputationsstümpfen anzutreffen (Sudeck[119]). Jedenfalls tritt diese auch niemals so frühzeitig auf. Die kürzeste Zeit, nach der Sudeck am Skelett der Hand sichere Knochenatrophie nachweisen konnte, betrug 4 $^1/_2$ Wochen; nach 8—10 Wochen kann sie schon recht hochgradig sein. Ein weiterer Beweis gegen die auslösende Rolle der Inaktivität ist der Umstand, dass entweder die

Extremitäten gar nicht inaktiv waren (Nonne[96]), Sudeck[119]), Kienböck[66]), Exner[38]), Tedesko[121]), oder dass trotz medicomechanischer Behandlung die Knochenrarefikation zunahm. Als klares Beispiel für die letzte Behauptung möge Exner's[38]) Fall dienen: Pseudarthrose des Humerus mit gleichzeitiger Paralyse des Radialis. Durch energische Massage und Faradisation der Muskeln war es gelungen, eine Atrophie der Muskulatur der gelähmten Seite zu verhindern. Auf dem Röntgenbilde dennoch hochgradige Atrophie der von der Frakturstelle distal gelegenen Humerusteile und eine schwächere des centralen Humerusschaftes. Ebenso trat in Laborde's [71]) Falle von spinaler Kinderlähmung Knochenschwund der Füsse ein, obwohl das Kind viel ging. Als Gegenstück figurieren die Beobachtungen Nonne's[96]) und Embden's[30]); totale Leitungsunterbrechung durch Säbelhieb, Druck, gänzliche Inaktivität bei Hysterie, Neuritis alcoholica und schwere vasomotorische und muskuläre Lähmung nach Poliomyelitis (der Kranke benützte Krücken zur Fortbewegung) zeigten im Röntgenbild wohlerhaltene Struktur. Bei der Hemiatrophia faciei sind häufig Teile, die inaktiv sind, z. B. die Muskeln auf der kranken Seite, nicht gelähmt (Emminghaus). Alle diese angeführten Beispiele beweisen die grosse Unabhängigkeit der Knochenstruktur von der Aktivität. Speziell der normale Knochenbefund in Fällen von Hysterie (Nonne[96]), bei denen in einer Beobachtung ein Jahr lang komplette motorische und sensible Paralyse bestand, ist von grosser Bedeutung für die erwähnte Frage.

Von erheblicher Wichtigkeit scheinen die stets bei den Knochenalterationen Erwachsener bestehenden „trophischen" Störungen der übrigen Weichteile zu sein. Ich nenne als häufige Begleitumstände das Hautödem, die Nagelveränderungen, die Cyanose und Anomalien der Schweisssekretion. Diese „trophischen" Störungen geben auch Aufschluss über die negativen und sich teilweise widersprechenden Ergebnisse jener Autoren, die auf experimentellem Wege der Lösung dieser Frage zustrebten. Denn diese Anomalien lassen sich nicht künstlich erzeugen. Es scheint zum Zustandekommen der Knochenveränderungen eine wenigstens teilweise Kontinuität der Nervenleitung erhalten sein zu müssen, wofür auch die Seltenheit der Knochenatrophie nach totaler Nervenzerreissung spricht. Nach Oppenheim (Lehrbuch der Nervenkrankheiten) kommt es besonders bei partiellen Läsionen peripherer Nerven, die mit heftigen Schmerzen und geringen Ausfallserscheinungen verbunden sind, gern zu „trophischen" Störungen. Mit dieser Auffassung im Einklang stehen die starken Schmerzen, welche die gewiss seltenen

Beobachtungen von Dejerine, Theohari und Hnatek[25]) während des ganzen Krankheitsverlaufes begleiteten. Für die reflektorische Auslösung solcher Atrophien sprechen die Versuche Hoffa's. Er durchschnitt bei Hunden die hintern Wurzeln des 3., 4. und 5. Lenden- und des ersten Kreuzbeinnerven einseitig. Durch Höllensteineinspritzung in beide Kniegelenke erzeugte er dann eiterige Entzündung. Es zeigte sich an der nicht operierten Seite eine hochgradige Oberschenkelmuskelatrophie, die an der anderen Seite, wo der Reflexbogen durchschnitten war, vollkommen vermisst wurde. Es fanden sich auch analoge Verhältnisse an den Knochen.

Hemiatrophia facialis.

Eines der interessantesten Kapitel in der Lehre von den Trophoneurosen bildet der halbseitige Gesichtsschwund, da wir nicht Kenntnis besitzen, ob die erwähnte Krankheit als ätiologisch selbständige Affektion oder nur als Ausdruck einer gemeinsamen auslösenden centralen Erkrankung aufzufassen ist. Um so diffiziler ist es, die spärliche Anzahl genauer studierter Knochenveränderungen von einer bestimmten pathologischen Grundlage in Abhängigkeit zu bringen. Loebl und Wiesel[76]) stellten als neue Ergebnisse ihrer Untersuchung fest, dass eine Erkrankung der peripheren Trigeminusausbreitung genüge, um Hemiatrophie hervorzurufen, wobei sogar ein Teil der Fasern intakt gefunden werden kann. Die Gesichts- und Schläfenknochen ergaben histologisch einfache Atrophie. Jendrassik[59]) sah in 2 Fällen (10 und 15 Jahre) das Knochengerüst der betroffenen Seite bedeutend verdünnt, im letzteren zeigten die Gesichtsknochen grössere Unebenheiten, hier und da auch seichtere Furchen an der Oberfläche. Ohne auf Jendrassik's Deduktion näher eingehen zu wollen, sei bemerkt, dass der Autor die Hemiatrophie auf eine Läsion der sympathischen Kopfganglien oder der mit denselben verbundenen Remak'schen Fasern erklärt wissen will. Die bisweilen beobachteten geraden Furchen (Coup de sabre), die zum Augenbrauenbogen parallel verlaufen, entsprechen in den Weichteilen den eingelagerten Fettstreifen. Ihre Bedeutung im Knochen und das Ausfallen der Haare entlang ihrer Verlaufsrichtung sind völlig dunkel. Einen eigentümlichen Gewebsschwund, der ein $5^3/_4$ jähriges Mädchen ohne bekannte Ursache befiel, belegte Pelizäus[100]) mit dem Namen „progressive Hemiatrophie". Es bestand primäre Muskelsklerose, dann begannen die linken Extremitäten mit Freilassen des Rumpfes abzumagern, wobei der linke Oberschenkel, der äusserlich von Veränderungen frei war, um 4 cm kürzer

war als der rechte. Auch bei der Palpation bemerkte man an der linken Körperhälfte eine Volumsverminderung des Knochengerüstes.

Varia.

Inwieweit die Schlussfolgerungen Berent's[9]), der die Osteoarthropathie hypertrophiante pneumique (Marie[80]) und die bei Ikterus (Obermayer[97]), Lungen- und Herzkrankheiten (Bamberger), Nephritis und biliärer Cirrhose (Chatin und Cade[21]), (Gilbert und Lereboullet[42]) auf toxische Neuritis zurückgeführt wissen will, der Wirklichkeit entsprechen, soll mangels an Tatsachenmaterial unentschieden gelassen werden. Die bei Neurofibromatose gefundenen Thorax-, Sternum- und Rippendeformitäten (in Hoisnards's Falle auffallend weich, mit dem Messer schneidbar) seien wegen der Neuheit und wegen der in Marie-Couvelaire's Falle deutlich ausgesprochenen Fibrombildung in den grossen Nervenstämmen erwähnt. Die Mitteilungen stammen von Marie und Couvelaire[81]), Jeanselme[57]), Hoisnard[55]), Haushalter[48]).

Differentialdiagnose, Prognose, Therapie.

Bei den central bedingten Knochenprozessen dürfte eine Verkennung des wahren Sachverhaltes kaum möglich sein. Bei dem latenten und subjektiv symptomlosen Verlaufe der Knochenatrophie kann eine Spontanfraktur oder eine Arthropathie das erste alarmierende Zeichen des vorhandenen Knochenprozesses sein. Wichtiger und speziell in der Unfallheilkunde massgebend ist die Diagnosenstellung bei der peripheren oder akuten reflektorischen Knochenatrophie. Die stets vorhandenen Schmerzen können zur Verwechslung mit entzündlichem Plattfuss, Gelenkneurosen oder Knochentuberkulose, eventuell eiteriger Ostitis Veranlassung geben. Erst das Röntgenbild kann entsprechend den im anatomischen Teile gegebenen charakteristischen Eigenschaften die einwandfreie Diagnose ermöglichen. Die Prognose ist in den meisten Fällen ungünstig, indem sich Steifigkeit und Schmerzen dauernd etablieren. Diese Symptome sind ebenso langwierig und therapeutisch ebenso schwer zu beeinflussen wie die übrigen „trophischen“ Störungen. Die Therapie hat in orthopädischer Behandlung, Stauung, Elektrisation, Massage und heissen Bädern ihr Heil zu suchen. Grosse Vorsicht ist jedoch bei der Brüchigkeit der porotischen Knochen geboten.

II. Referate.

A. Appendicitis.

Ueber die Aetiologie der Appendicitis. Von P. Klemm. Mitteilungen aus den Grenzgebieten der Medizin und Chirurgie, Bd. XVI, 1. Heft.

Verf. sichtet in seiner etwas breit angelegten Arbeit an der Hand zahlreicher eigener Beobachtungen das reiche Material der Appendicitisfrage von pathologischem, anatomischem und klinischem Standpunkt und versucht eine weite und wenig übersichtliche, äusserst schematische Enteilung aller Appendicitiden. Verf. ist schliesslich der Ansicht, dass die Appendixerkrankung eine Mykose des lymphatischen Gewebes dieses Organes ist, die sich in nichts von den Mykosen anderer lymphatischen Organe unterscheidet; sie ist bakteriologisch gleich diesen keine Einheit, sondern kann ebenso wie diese durch eine Reihe von Mikroben hervorgerufen werden, doch kommt dem Bact. coli comm. die erste Stelle in der Aetiologie zu, so dass die Erkrankung im wesentlichen als eine Colimykose angesehen werden darf. H. Raubitschek (Wien).

Appendicitis and abscess formation. Von John D. Malcolm. Brit. Med. Journ., 14. Juli 1906.

Es wird die Frage betreffs der Schwierigkeit der Differentialdiagnose zwischen Appendicitis und Erkrankung des rechten Ovariums oder der Tube behandelt.

Fall 1. 25 Jahre alte Frau, verheiratet und Mutter von 2 Kindern, erkrankte im Mai 1900 mit Fieber und Schmerzen in der Cöcalregion, erholte sich aber vollkommen innerhalb einer Woche. 8 Monate später traten im Anschlusse an eine Erkältung wieder heftige Schmerzen und Temperatursteigerung auf, doch erholte sie sich wiederum nach 10 Tagen; in der Rekonvalescenz wurde eine Untersuchung in Narkose vorgenommen und Entzündung der rechten Tube diagnostiziert; die Möglichkeit einer Appendicitis liess sich nicht völlig ausschliessen.

Bei der Operation war der Uterus retroflektiert, dieser sowie rechtes Ovarium und Tube durch vaskuläre Adhäsionen fixiert, sonst alles normal. Dagegen waren Coecum und Proc. vermiform. tief im Douglas adhärent an die Rückenseite des Ovariums und Tube, das proximale Ende des Appendix selbst durch eine Falte in Verbindung mit dem Coecum. Bei Lösung der Adhäsion wurde eine kleine Abscesshöhle eröffnet, zwischen dieser und dem Inneren des Appendix bestand eine Kommunikation. Nach der Operation trat vollständige Heilung ein.

Fall 2. 33 Jahre alte Frau erkrankte im Jahre 1899 an Peritonitis; damals erfolgte keine interne Untersuchung. 6 Monate später traten öfter Schmerzanfälle in der rechten Bauchseite auf, diese sowie später auftretende Attacken wurden auf eine Salpingitis zurückgeführt. Im März 1905 bestand folgender Befund: die Beckenorgane hart und unbeweglich. Abdomen mässig gespannt; das Peritoneum schien afficiert, doch konnte ein genauer Befund nicht erhoben werden. Patientin erholte sich überraschend schnell und wurde geheilt entlassen.

Einige Wochen später wiederholten sich die heftigen Schmerzen im

Abdomen und die Temperatur stieg auf 102° F, mit Eintritt der Menstruation besserte sich der Zustand und es liess sich eine ovale Schwellung im rechten Ligam. latum nachweisen. Eine Erkrankung des Proc. vermiform. wurde zwar ins Auge gefasst, war jedoch unwahrscheinlich gegenüber der Annahme einer Erkrankung des Ovariums oder der Tube; andererseits ist es unwahrscheinlich, dass eine Pyosalpinx so rasch zurückgehe, und es wurde deshalb Operation empfohlen. Nach der Eröffnung fand sich in der Mittellinie eine Schwellung an der Innenfläche der Abdominal-Cavität unter einem Knäuel von Dünndarm, welcher quer über dem kleinen Becken lag; dadurch war die Palpation von aussen behindert. Beim Einführen des Fingers ins kleine Becken fühlt man die ovale Geschwulst, welche cystisch zu sein schien; beim Separieren wurden einzelne kleine Cavitäten mit flüssigem Inhalt geöffnet. Die Tube war völlig normal. Dagegen fand sich unter dem Dünndarm-Convolut der Proc. vermiform. verlagert und fixiert.

Die Masse, welche zuerst verkäste Drüsen im Mesenterium zu sein schien, war der entzündete und adhärente Appendix. Bei Lösung der Adhäsionen wurde ein Abscess von Taubeneigrösse eröffnet; die Wände desselben waren gebildet von Mesenterium und Dünndarm, die Wand des Darmes war stellenweise so sehr ulceriert, dass eine Resektion vorgenommen wurde, ebenso wurde der Teil zwischen Abscess und Coecum entfernt, ungefähr 12 Zoll des unteren Ileumanteiles und Proc. vermiform. Mit dem Darm wurden das Mesenterium und das zugehörige eitrige Peritoneum entfernt und die Bauchhöhle geschlossen. Das proximale Ende des Appendix war normal.

Die Thatsache, dass ein Patient sich völlig wohl fühlen kann, wenn auch ein intraperitonealer Abscess noch nicht völlig geheilt ist, ist wichtig in Verbindung mit der Frage der Diagnose; wie ein Abscess die Wand des Proc. vermiform. durchdringt, ist die natürliche Passage der Sekrete in das Coecum zeitlich aufgehoben; das Nachlassen der Spannung infolge des Uebertrittes des ulcerativen Prozesses von der Wand des Appendix in das lockere umgebende Gewebe ist eine der Ursachen für die eintretende subjektive Besserung; das Nachlassen der Spannung führt gewöhnlich zur Wiedereröffnung der Passage zwischen Appendix und Coecum, sonst würden neuerliche Temperatursteigerung und neuerliche Vergrösserung der Abscesshöhle entstehen.

Herrnstadt (Wien).

Ueber Appendicitis. Von Wette. Mitteilungen aus den Grenzgebieten der Medizin und Chirurgie, Bd. XVI, 3. Heft.

Verf. verwertet in dieser langen Arbeit seine Erfahrungen, die er an einer grösseren Anzahl chirurgisch behandelter Fälle gewonnen hat. Was die Aetiologie und pathologische Anatomie betrifft, so unterscheidet Verf. zwischen der Appendicitis simplex und destructiva und räumt neben der verschiedenartigsten bakteriellen Infektion auch mechanischen Ursachen eine gewisse ätiologische Rolle ein. Auch sollen berufliche Unfälle, direkte Traumen in der Aetiologie der Appendicitis eine Bedeutung haben, was für eventuelle Unfallsansprüche von Wichtigkeit wäre. Alle Formen des kranken Wurmfortsatzes, die einigermassen pathologisch-anatomisches Interesse haben, führt Verf. an und erläutert sie an entsprechend publizierten Krankengeschichten. Was den akuten

Anfall anlangt, so gibt Verf. pathologisch-anatomisch der destruktiven Form der Appendicitis den Hauptanteil an dem Zustandekommen des Anfalles, mehr chronische Entzündungen des Wurmfortsatzes lösen seltener eine derartige Attacke aus. Für die Diagnose eines akuten Anfalles sind nicht genau lokalisierte Leibschmerzen, besonders um den Nabel herum, Druckempfindlichkeit des Abdomens, Erbrechen, Fieber, eventuell Schüttelfrost und Pulsbeschleunigung zu verwerten. Besonders hebt Verf. die reflektorische Starre der Bauchdecken als verwendbares Symptom einer Blinddarmentzündung hervor. Differentialdiagnostisch wäre dem akuten Anfall von Appendicitis gegenüberzustellen: die Pyosalpinx, resp. die geplatzte Pyosalpinx, Extrauteringravidität, diffuse Peritonitis nach Durchbruch eines parametritischen Exsudates, das perforierte Magenulcus, der akute Ileus, der akute Gallensteinanfall, die Perforation der eitrigen Gallenblase. Alle diese Erkrankungen werden kritisch besprochen und mit einschlägigen Krankengeschichten erklärt. Verf. verbreitert sich dann über die Indikationen und Technik der Frühoperation, deren unbedingter Anhänger er ist. Hierauf werden eingehend die Folgezustände konservativer Therapie und die Operation in den Spätstadien der Appendicitis, die zweizeitige Operationsmethode, ihre Indikation und Technik besprochen. Eine längere Ausführung ist der chronischen Appendicitis gewidmet und Verf. führt dabei eine Reihe von Fällen an, welche die Folgeerscheinungen demonstrieren sollen, die aus der sogenannten Heilung eines oder mehrerer akuter Anfälle resultieren können (Verwachsungen). Neben dem Ileus, der im akuten Anfall einer Appendicitis infolge Lähmung partieller Darmabschnitte, insbesondere des Coecums, auftreten kann, werden jene Fälle von Ileus zur Sprache gebracht, die nach längst oft jahrelang abgelaufener Appendicitis infolge von Verwachsungen in der Blinddarmgegend, infolge von Strangbildungen usw. entstehen. Auch hier wird eine Reihe derartige Verhältnisse erläuternder Krankengeschichten angeführt. Schliesslich bespricht Verf. eingehend die im Anschluss an eine Appendicitis auftretende diffuse Peritonitis, ihre Symptome und ihre chirurgische Therapie.

H. Raubitschek (Wien).

Ueber die Bewertung der Frühsymptome bei der Entzündung des Wurmfortsatzes. Von C. Beck. Deutsches Archiv f. klin. Medizin, 1906, Bd. LXXXIX.

Verf. fasst, ohne wesentlich Neues zu bringen, die Symptome bei Appendicitis kurz zusammen; er ist unbedingter Anhänger der operativen Therapie.

H. Raubitschek (Wien).

Verhalten der Pupillen bei Erkrankungen des Wurmfortsatzes. Von P. V. Jezirski. Mitteilungen aus den Grenzgebieten der Medizin und Chirurgie, 1906, Bd. XVI.

Ohne irgend eine kritische Bemerkung über jenes abenteuerliche Symptom und die Art, wie dasselbe vom Verf. verwertet wird (gegen die Diagnose „lokale, akute Appendicitis“ wurde „aus dem Grund allein Bedenken erhoben, weil nicht die linke, sondern die rechte Pupille die engere war“ !), sei nur der Schlusssatz des Verf. zitiert: „Fast bei jeder akuten und lokalen die Kardinalsymptome, wie Puls- und Temperaturerhöhung, Schmerzhaftigkeit der rechten Darmbeingrube und Spannung

der Bauchdecken, bietenden Appendicitis tritt eine Verengerung der linken Pupille auf.“ H. Raubitschek (Wien).

Ueber die chronische anfallsfreie Appendicitis. Von P. Klemm. Mitteilungen aus den Grenzgebieten der Medizin und Chirurgie, 1906, Bd. XVI, 4.—5. Heft.

Verf. legt auf folgende Symptome das grösste Gewicht: Störung der Dickdarmfunktion (obstipative und diarrhoische Kolitis), Druckschmerz oder spontane Empfindlichkeit im MacBurney'schen Punkt, Sensationen im Unterleib, speziell in der rechten Darmbeingrube, Magensymptome, isolierter Cöcalmeteorismus, Temperatursteigerung, speziell grössere Temperaturunterschiede zwischen axillarer und rektaler Temperatur, eventuell palpatorische Befunde des veränderten Appendix. Bei den Operationen findet man ihn entweder in normaler Lage mit engem, gleichmässigem Lumen und breitem Mesenterium. In diesen Fällen sieht man mikroskopische Erscheinungen der subakuten Entzündung mit Hyperplasie des lymphatischen Apparates, daneben Uebergänge in bindegewebige Narben. In anderen Fällen wiederum ist der Appendix verdickt und rigide und wegen des zu kurzen Mesenteriums geknickt. Infolgedessen treten Sekretstauung und beginnende Entzündung des lymphatischen Apparates ein. Schliesslich finden sich auch Kotsteine im Appendix. Da in den letzten Fällen jederzeit eine akute Attacke einsetzen kann, sich die Fälle klinisch aber kaum unterscheiden lassen, so empfiehlt Verf. in allen Fällen die baldige Appendektomie.

H. Raubitschek (Wien).

Beitrag zur Appendicitisfrage mit besonderer Berücksichtigung der Armeestatistik. Von Dr. Karrenstein. Deutsche Zeitschr. f. Chir., Bd. LXXXIV, Sept. 1906.

Auf Grund der einschlägigen Literatur sowie unter Heranziehung statistischer Daten beleuchtet Verf. verschiedene Fragen der Appendicitisforschung und kommt u. a. zu folgenden Resultaten: Die Zunahme der Appendicitis ist keine scheinbare, nur durch bessere Diagnosenstellung bedingte, sondern ist absolut, und zwar durch verschiedene Momente hervorgerufen. Eine wesentliche Rolle hierbei spielt die Influenza, wie aus den nach der Armeestatistik zusammengestellten Influenza- und Appendicitiskurven, die eine gewisse Parallele aufweisen, hervorgeht, wobei insbesondere die im Jahre 1890 aufgetretene Influenza-Epidemie bei der Zunahme der Blinddarmerkrankung von Einfluss war. Die wiederholt geäusserte Ansicht, dass die Zunahme der Blinddarmerkrankungen mit dem übertriebenen Fleischgenuss zusammenhänge, findet u. a. ihre Bestätigung in dem ungleich höheren Prozentsatz der Appendicitiden der französischen Armee in Frankreich gegenüber den aus vegetarisch lebender Bevölkerung zusammengesetzten Truppen in Algier und Tunis. Anschliessend an die Behauptung Metschnikoff's, dass die Appendicitis in Ländern mit niedriger Kultur selten sei, erwähnt Verf., dass die in grösseren Städten liegenden Armeekorps ein höheres Kontingent an Erkrankungen stellen als die in kleineren Orten garnisonierenden, und meint, dass hier vielleicht gewisse Einflüsse des Grossstadtlebens im Spiele sind. Ferner geht aus den kritischen Untersuchungen des Verf. hervor, dass in der Armee die Appendicitis am häufigsten im Januar, danach im

Juni-Juli beobachtet wird, wobei nach Ansicht des Verf. in den Sommermonaten akute Magendarmkatarrhe als häufige ätiologische Faktoren an Stelle der Influenza treten. — Es ist möglich, dass auch die Mandelentzündung gelegentlich die Häufigkeit der Appendicitis beeinflusst, doch kommt diese Beziehung in den Statistiken nur selten zum Ausdruck. Das Trauma spielt in der Armee nur selten eine ätiologische Rolle. Die Grundlage für jede Entzündung des Appendix bietet die Stauung seines Inhaltes infolge Stenosierung der Einmündungsstelle in das Coecum, während Art und Virulenz der Infektionserreger bei der weiteren Entwicklung der Krankheit von Bedeutung sind.

Im folgenden widerlegt der Verf. die Ansicht, dass die Krankheit bei Männern häufiger auftrete als bei Frauen, während er das Häufigkeitsverhältnis zwischen Kindern und Erwachsenen nicht mit Sicherheit beantworten kann. Die Erfahrung lehrt jedenfalls, dass in den allerersten Lebensjahren die Appendicitis selten ist, vom 30. Lebensjahr an Häufigkeit abnimmt und zwischen dem 20. und 30. am häufigsten beobachtet wird.

Victor Bunzl (Wien).

A case of appendicitis complicated with acute obstruction of the intestine. Von Henry Bennet. Lancet, 20. Okt. 1906.

Der Patient wurde mit der Angabe ins Spital aufgenommen, dass er vor 4 Tagen einen plötzlichen, heftigen Schmerz im unteren Anteile des Abdomens verspürt habe; seither begann er auch zu erbrechen. Das Abdomen war ausgedehnt, der Stuhl angehalten. Das Erbrechen stand in keiner Beziehung zur Nahrungsaufnahme und hatte einen fäkulenten Geruch. Das Abdomen war namentlich im unteren Anteile druckempfindlich, doch konnte ein Tumor nicht getastet werden. Die Perkussion ergab Dämpfung in den Flanken hinweg über die Region des Appendix gegen den Nabel zu; per rectum war nichts Abnormes zu palpieren. P : 88, gut gespannt T : 96,6 F. Anamnestisch gab Patient zu, schon vor 5 Monaten eine derartige Attacke gehabt zu haben, die jedoch bloss einen Tag anhielt. Ein Abführmittel blieb ohne Erfolg.

Nach Eröffnung des Abdomens erwies sich der Dünndarm ausgedehnt mit Zeichen von akuter Entzündung an der Oberfläche; es fand sich nur wenig freie Flüssigkeit von serösem Charakter. In der Umgebung des Appendix fühlte man eine Verdickung. Nach Anlegung eines Querschnittes sah man, dass der Appendix durch ein Stück Dünndarm völlig eingeschlossen war. Es war unmöglich, das adhärente Ende des Appendix ohne Zerreissung des Darmes freizulegen, da das Organ selbst einen kompletten Zirkel bildete, wobei das distale Ende an die hintere Abdominalwand nahe dem Coecum adhärent war und dazwischen ein Teil des Darmes lag, welcher abgeschnürt wurde. Der Ring des Appendix wurde durchtrennt und sodann wurden der Darm sowie distales und proximales Ende des Appendix freigemacht und entfernt. Die Wand des Appendix war stark verdickt, im Lumen eine Nadel, die in harte fäkale Massen eingebettet war.

Durch die Entzündung des Appendix und Verdickung seiner Wand wurde in diesem Falle die absolute Obstruktion verursacht.

Nach der Operation traten Collaps und Exitus letalis ein.

Herrnstadt (Wien).

Appendicitis and gangrene of the vermiform appendix considered as separate diseases. Von John D. Malcolm. Lancet, 28. Juli 1906.

Ein Fall von Appendicitis beginnend in der Mucosa. In einer grossen Zahl von Fällen sind die Symptome als Effekt einer Entzündung anzusehen, welche in der Mucosa beginnt und sich von da weiter erstreckt. Wenn das Lumen des Appendix offen ist, so entsteht durch die kontinuierliche, katarrhalische Entzündung eine organische Striktur und, wenn der Prozess an der Spitze beginnt, eine Obliteration des ganzen Kanals ohne wesentliche Symptome; andererseits, wenn eine Entzündung der Mucosa den Ausfluss aus dem Kanale verhindert, dann entstehen die Symptome der Appendicitis. Diese Entzündung mit Obstruktion kann zur Ulceration der Mucosa führen, der Prozess kann auf die Wand des Appendix übergreifen und im umgebenden Gewebe zur Abscessbildung führen; dabei kommt es stets zur Bildung von Adhäsionen. Wenn der Abscess durch den Appendix in das Coecum durchbricht, so erholt sich Patient scheinbar, obwohl eine Eiterhöhle besteht. Katarrh des Appendix ohne Retention von Sekret verursacht Temperatursteigerung.

Gangränöse Veränderungen in der Wand des Appendix. Es gibt 4 Bedingungen, wobei lokaler Tod des Gewebes eintritt: 1. senile Gangrän, 2. Perforation eines Magen- oder Duodenalgeschwüres, 3. Gangrän in der Wand eines Tumor ovarii, 4. in einem fibroiden Uterustumor. Ein ähnlicher Tod des Gewebes kann in einem Teile oder in der ganzen Wand des Appendix ohne irgend welche vorhergehende Erscheinungen Platz greifen. Eine 71 Jahre alte Frau klagte über mässige Schmerzen entsprechend der Mitte des Colon ascendens; nach 30 Stunden war in dieser Gegend eine unbestimmte Resistenz zu tasten. T: 100° F, P: zwischen 80 und 90. Seit 2 Tagen bestand Obstipation, auf Klysma erfolgte Stuhl. Am nächsten Morgen war das Abdomen ausgedehnt und hart, Patientin hatte seit mehreren Stunden Erbrechen. P: 130, T: 100,6 F. Bei der Eröffnung erwies sich der Darm als immens ausgedehnt und wurde incidiert, nach Verschluss desselben kam es rapid zur Neuentwicklung von Gasen und am nächsten Tage zum Exitus letalis.

Bei der Obduktion fanden sich 3 umschriebene, gangränöse Flecke in der Wand des Appendix ohne Ruptur. Wären diese Gangränflecke das Resultat einer Entzündung, so müssten wir rasch ansteigendes Fieber erwarten und alle umgebenden Teile müssten vaskulär und ödematös sein; die akuten Entzündungserscheinungen jedoch fehlten und die Symptome lassen sich voll erklären durch die Passage von wenig irritierenden Organismen durch die bereits bestehenden Gangränflecke; so entstand zuerst eine Peritonitis von geringer Virulenz; es folgte Darmlähmung mit intestinaler Obstruktion und septischer Infektion.

Spontane Heilung bei lokaler Gangrän des Appendix. Der folgende Fall zeigt, dass Nekrose in der Wand eines Darmstückes imstande ist, das Entweichen von infektiven Mikroorganismen zu verhindern, bis plötzlich eine Perforation eintritt. Eine 58 Jahre alte Frau war wegen einer heftigen Attacke von Appendicitis operiert worden.

Der Appendix hatte 2 Oeffnungen in der Wand, welche beide von Granulationsgewebe umgeben waren; der Dünndarm war namentlich an 2 Stellen adhärent und es bestand auch hier eine granulierende Oberfläche entsprechend den beiden Oeffnungen des Appendix. Es war kein sichtbarer Eiter und der Appendix nicht ausgedehnt. Patientin befand

sich vollkommen wohl. Wenn der Prozess durch eine ulcerative Entzündung verursacht worden wäre, dann hätte sich ein beträchtlicher Abscess mit fixen Adhäsionen gebildet; vorher ging eine Attacke ähnlich der Appendicitis, doch bestand bereits Perforation ohne Abscessbildung.

Gangränöse Flecke in der Wand des Appendix können zu folgenden 3 Bedingungen führen: 1. Es kommt zu einem Durchbruch von Mikroorganismen in die Peritonealhöhle, wodurch eine seropurulente oder purulente Exsudation ohne Adhäsionsbildung entsteht. 2. Das anliegende Peritoneum wird an die gangränöse Partie adhärent und die letztere geht durch den Appendix ab, es tritt Heilung ein. 3. Es kommt zur Bildung eines lokalen Abscesses oder zur Ruptur in das peritonale Cavum.

Fälle von lokalisierter Gangrän des Appendix. Sie sind selten im Vergleiche zu jenen, wo entzündliche Erscheinungen im Vordergrunde stehen, zeigen jedoch einen höheren Mortalitätssatz. Unter 4028 Nekropsien fand sich 86 mal akute Entzündung des Proc. vermiformis, darunter 29 mal akute Gangrän mit einfacher oder multipler Perforation; in 25 Fällen war der Prozess beschränkt auf den Appendix, es bestand kein Anhaltspunkt für vorhergegangene Abscedierung, in diesen Fällen war der Tod offenbar die Folge der Gangrän.

Diagnose und Behandlung. Die Differential-Diagnose zwischen Entzündung und Gangrän des Appendix ist nur schwer zu machen. Opiate sind zu meiden. Purgativa können wohl in einem frühen Stadium der Entzündung angewendet werden, sind jedoch kontraindiziert bei Gangrän. In sehr zweifelhaften Fällen kann ein Purgans die Entwicklung der Symptome beschleunigen und die Notwendigkeit der Operation anzeigen. Die Entfernung des entzündeten Appendix schon bei der ersten Attacke, noch bevor septische Stoffe dessen Wand durchdringen, sollte unbedingt feststehen, denn die Schwierigkeit wird um so grösser, wenn bereits alte Adhäsionen bestehen. Ohne Zweifel führt die grössere Zahl von Fällen auch ohne Operation zur Heilung. Andererseits gibt es Fälle, in denen Entzündung und Gangrän in der Weise vereint vorkommen, dass die entzündlichen Symptome schwinden, wenn sich Gangrän entwickelt; bei diesen Fällen beobachtet man eine sogenannte „Periode der Ruhe“. Manchmal ist es besser, zwei Operationen zu machen, wenn das erste Mal unter desperaten Verhältnissen gearbeitet werden muss. So wurde bei einem 18 Jahre alten Burschen während eines akuten Anfalles operiert, der Appendix wurde jedoch wegen seiner innigen Verwachsungen mit den Eingeweiden und auch wegen des schweren Zustandes des Patienten nicht entfernt. Auf blosse Tamponade trat Heilung ohne Abscedierung ein. Als Patient sich völlig erholt hatte, wurde der Appendix entfernt. Nahe demselben fanden sich 5—6 Lymphdrüsen, durch welche vielleicht die Bakterien aufgehalten wurden. In solchen Fällen ist das Wichtigste, sich zu vergewissern, dass keine Gangrän besteht, dann ist auch die augenblickliche Entfernung des Appendix nicht absolut dringend; in der Regel jedoch ist die Entfernung leicht und sofort durchführbar.

Herrnstadt (Wien).

Chronic appendicitis and the early diagnosis and treatment of acute appendicitis in children. Von Auguste Broca. Lancet, 9. Juni 1906.

Appendicitis ist als Folgezustand, als schliessliche Lokalisation einer vorher mehr ausgedehnten Enterocolitis anzusehen, doch scheinen nicht

alle Formen von Enteritis die gleiche Tendenz zu späterer Appendicitis zu zeigen, denn obwohl Gastroenteritis im Säuglingsalter eine sehr häufige Erkrankung ist, wird Appendicitis in diesen Fällen fast nie beobachtet. Das an Jahren jüngste operierte Kind hatte 20 Monate. Eine der Ursachen für diese Seltenheit sind zweifellos die zu überwindenden klinischen Schwierigkeiten, da wir zur Sicherung der Diagnose einzig und allein auf den Ausdruck der Schmerzempfindung angewiesen sind, welche unsere Palpation hervorruft; dadurch entgehen unserer Kenntnis nicht nur die chronischen Formen, sondern auch ein grosser Teil der akuten. Doch auch in Nekropsiebefunden ist niemals Appendicitis erwähnt, wohl deshalb, weil Appendicitis eine gewisse Zeit zur Entwicklung und chirurgischen Individualisierung bedarf.

Unter die prädisponierenden Arten von Enteritis gehört vor allem die Enter. membranacea; dieses Faktum ist wichtig sowohl für die Diagnose als auch für die Behandlung, da schon oft wiederholte Attacken von Appendicitis nur deswegen nicht diagnostiziert wurden, weil sie mit Enteritis kombiniert waren.

Die Entwicklung von Appendicitis aus Enteritis ist gewöhnlich ein chronischer Prozess, der schliesslich mit akuter Krisis endigt.

Verf. zieht eine Parallele zwischen Appendicitis und Angina, denn auch hier ist die initiale Läsion eine chronische Folliculitis ähnlich einer Hypertrophie der Tonsille oder adenoiden Vegetationen; ebenso ist es bekannt, dass die akute Erkrankung des Proc. vermiform. variiert von einer einfachen follikulären Hämorrhagie bis zur schwersten gangränösen Lymphangitis, ein Prozess, wie wir ihn auch bei mehr oder weniger schweren Attacken von Tonsillitis oder Adenitis finden. Obwohl in beiden Fällen die chirurgische Behandlung die beste ist, möchte Autor dennoch die ersten entzündlichen Erscheinungen vorübergehen lassen, bevor er zum Messer greift.

Der Krankheitsverlauf ist folgender: In der Regel besteht gastrointestinale Atonie, Obstipation abwechselnd mit Diarrhoe, verursacht durch die eigentümliche Ernährung; bei solchen Patienten finden sich ferner belegte Zunge, subikter. Colorit, Nausea, Gastralgien. Plötzlich kann ein ziemlich heftiger, nicht völlig lokalisierter Schmerz im Abdomen auftreten, oft auch mit Bewusstseinsstörung, und es entwickelt sich im weiteren Verlaufe eine schwere Kachexie. Solche Patienten werden oft lange Zeit wegen Darmtuberkulose oder Kachexie behandelt, obwohl chronische Appendicitis vorliegt; oft wird jedoch durch gewisse Umstände die Aufmerksamkeit auf die rechte Fossa iliaca gelenkt und dann findet man wohl bei der Palpation in der Coecalgegend Verdickung, Ausdehnung durch Gase und Gurren, manchmal auch einen Tumor. Tiefe Palpation ist schmerzhaft. Dieses Symptomenbild spricht für Appendicitis sowohl als auch für Tuberkulose des Coecums.

Daneben gibt es eine Reihe von Fällen, in denen die Symptome bedeutend markierter sind, wobei das Erbrechen eine Hauptrolle spielt: hierher gehören jene Kinder, welche nur des Morgens Erbrechen zeigen, manchmal einhergehend mit Temperatursteigerung, Auftreibung des Abdomens oder auch Eingezogensein desselben, Kopfschmerzen, Obstipation.

In einer anderen Reihe sind die initialen Symptome der Dyspepsie nur sehr schwach und die Krankheit beginnt plötzlich unter den Erscheinungen von gastrischem Fieber: Erbrechen, Temperatursteigerung

auf 40° C, bei der Palpation bestehen Schmerzen auf dem Mc Burney's Punkte; diese irregulär und wiederholt auftretenden Symptome müssen den Verdacht auf bestehende chronische Appendicitis lenken. Die Dauer dieser Attacken beträgt gewöhnlich 1—2 Tage und sie können sich durch Jahre wiederholen, bis endlich die Entfernung des Appendix völlige Heilung bringt.

Soll im akuten Stadium operiert werden? Der Beginn der Erkrankung ist gegeben durch eine mehr oder weniger schwere Folliculitis; daraus kann sich eine diffuse, einfache oder gangränöse Lymphangitis mit oder ohne Perforation entwickeln und Peritonitis oder allgemeine Infektion entstehen. Der Appendix findet sich dann gewöhnlich gangränös entartet. Daraus geht die Notwendigkeit der sofortigen Operation zur Genüge hervor, obwohl Verf. wohl selbst zugibt, dass die Operation in der anfallsfreien Zeit leichter und für den Patienten gefahrloser ist, ungefähr 10 % im Vergleich zu 25 % Mortalität. Wird während des akuten Anfalles operiert, so ist es möglich, dass das noch nicht durch Adhäsionen geschützte Peritoneum durch Inokulation von Eiter infiziert wird und die Peritonitis also die Folge der Operation ist, und das führte hauptsächlich zur Annahme der Resolution, in den ersten 24 Stunden nach Beginn des Anfalles wohl sofort zu operieren, nach Verstrichensein dieses Zeitraumes jedoch die Operation von den individuellen Indikationen abhängig zu machen. Die sichere Diagnose ist jedoch namentlich bei Kindern schwer und nur selten zu machen, da es sich häufig um Pneumokokken- oder Gonokokkenperitonitis handelt; letztere im Gefolge einer Vulvovaginitis; ein andermal mag ein plötzlicher Anfall mit Fieber und Erbrechen beginnen und nach 1—2 Tagen mit der spontanen Entleerung von Askariden endigen, ebenso vermögen gewisse septische Bedingungen im Verlaufe einer Pneumonie oder auch beginnender Typhus abdomin. einen Anfall von Appendicitis vorzutäuschen.

Die interne Behandlung während eines akuten Anfalles besteht in völliger Entziehung der Nahrung, nur wenige Löffel reinen Wassers und ein Eisbeutel auf das Abdomen. Opium nur bei bedeutenden, kolikartigen Schmerzen. Milch oder Abführmittel sind zu vermeiden. Ueberhaupt muss der Patient jeden Moment für die Operation parat sein, nicht nur wenn die leichtesten Erscheinungen beginnender Peritonitis sich zeigen, sondern auch wenn die lokale Schwellung fortschreitet und das Fieber nicht rasch schwindet. Die grösste Schwierigkeit für die Diagnose bieten gewisse Formen von gangränöser Appendicitis mit Erbrechen von grünen und schwarzen Massen ohne deutliche Zeichen im Abdomen; bei der Operation finden sich dann rings um den gangränösen Appendix nur wenig Eiter und wenig zarte Adhäsionen. Andererseits gibt es Fälle von schwerem Icterus und Bluterbrechen, in denen gelbe Leberatrophie das Resultat einer appendikulären Folliculitis zu sein scheint und in welchen die Operation keine Besserung bewirkt; in diesen Fällen bleibt die Differentialdiagnose stets zweifelhaft.

Zum Schlusse gibt Autor eine kurze Beschreibung der operativen Technik:

Diffuse Peritonitis erfordert eine lange Inzision in der rechten Fossa iliaca, um den Appendix zu entfernen; oft muss eine zweite Inzision in der Medianlinie und eine 3. in der linken Fossa iliaca hinzugefügt werden. Zeitweise Irrigation mit heissem Wasser oder physiologischer Kochsalzlösung.

Zirkumskripte Peritonitis wird wie ein einfacher Abscess behandelt. Abscesse im kleinen Becken können eventuell durch Inzision vom Rektum aus eröffnet werden. In diesen Fällen entfernt Verf. den Appendix nur dann, wenn bei den bestehenden Verhältnissen die Entfernung leicht ohne zu viele Zerreissungen von Adhäsionen mit Gefahr einer postoperativen, diffusen Peritonitis möglich ist.

Bei Operation in der anfallsfreien Zeit ist die Indikation zur Entfernung des Appendix immer eine absolute, wenn auch nicht immer leichte infolge seiner Adhäsionen oder seiner Lage oder der Ueberreste von altem, eitrigem Material. Herrnstadt (Wien).

Appendix abscess with severe haemorrhage. Von J. D. Malcolm. British medical Journal, 3. März 1906.

36 Jahre alte Frau, bei der ein Abscess am 9. Krankheitstage eröffnet und drainiert wurde. Am 3. und 6. Tage nach der Operation traten heftige Blutungen in der Abscesshöhle auf, wobei die zweite mit Verlust des Bewusstseins und Collaps einherging.

Nach Eröffnung der Wunde und Entfernung der Coagula trat keine weitere Blutung mehr auf, doch wurde der Appendix nicht gefunden. Der Hohlraum heilte mittels Granulationsbildung.

McSpencer glaubt, dass die Blutung durch die Anwesenheit des Streptococcus haemorrhagicus Klein hervorgerufen wurde.

Herrnstadt (Wien).

A case of appendicitis. Von O. W. Andrews. Brit. Med. Journ., 3. Nov. 1906.

Patient erkrankte unter Schmerzen in der rechten Inguinalregion und Fieber; einige Stunden später stellten sich Erbrechen und am nächsten Tage auch Schmerzen in der rechten Fossa iliaca ein; in der Nacht bestand mehrmaliges Erbrechen.

Nach 3 Tagen fühlte sich die rechte Bauchseite voller an und es trat Urinretention ein. Die Diagnose lautete auf Appendicitis und eine medizinische Behandlung wurde eingeleitet. Da nach weiteren 4 Tagen sich der Zustand des Patienten neuerlich verschlimmerte, so entschied man sich zur Operation. Sofort nach der Eröffnung entwich eine grosse Quantität fötiden Eiters und bei digitaler Untersuchung wurde ein Stercolith zutage gefördert, $^3/_4$ Zoll lang, $^1/_4$ Zoll im Durchmesser. Die Wunde wurde partiell geschlossen und secernierte durch mehrere Tage Eiter. Nach 8 Tagen stellten sich Erscheinungen von Colitis ein und die Temperatur stieg neuerlich an, fiel jedoch auf Verabreichung von Ol. ricini wieder ab; in der Nacht ging eine grosse Menge grünen Eiters per rectum ab und ebenso am nächsten Tage. Nach weiteren 5 Tagen erschien mit dem Stuhle ein Spulwurm in der Länge von $9^3/_4$ Zoll, von da an schritt die Besserung ununterbrochen fort. Von Interesse in diesem Falle sind a) Anwesenheit eines Stercoliths, b) Colitis mit Abgang von Eiter und Schleim per rectum, c) Abgang eines Spulwurmes 14 Tage nach der Operation. Herrnstadt (Wien).

A note on appendicitis as a cause of intussusception. Von Leslie Rawes. Lancet, 15. Dez. 1906.

Ein 3 Jahre alter Knabe klagte seit 3 Monaten über Schmerzen im Abdomen, welche zeitweise besonders heftig wurden; in den letzten

6 Wochen trat öfter Erbrechen auf, im Stuhl manchmal streifenförmiges Blut sichtbar; links und oberhalb vom Nabel am Aussenrande des linken Rectus bestand ein rundlicher Tumor, der bei der Palpation unter den Fingern verschwand; in Narkose liess sich ein freibeweglicher Tumor von Nierengestalt konstatieren, dessen Masse in der einen Richtung 3 Zoll, in der anderen $^1/_2$ Zoll betrugen; der rectale Befund war negativ. Laparotomie in Chloroformnarkose ergab Intussusception; die Reponierung gelang bis auf einen Rest von $1^1/_2$ Zoll, es war der ödematöse Appendix, der mit der Wand des Coecums durch Adhäsionen fest verwachsen war; der Appendix selbst war chronisch entzündet und in der Nähe der Basis perforiert. Nach Appendektomie wurde das Abdomen geschlossen; die Heilung war eine vollkommene.

Herrnstadt (Wien).

A case in which acute appendicitis and a twisted ovarian pedicle existed at the same time. Von John Cahill. Lancet, 8. Dezember 1906.

Bei der Patientin, 17 Jahre alt, traten plötzlich am 8. Juni 1905 heftige, abdominale Schmerzen und mehrmaliges Erbrechen von gallig gefärbtem Schleim auf. Das Abdomen war mässig ausgedehnt, über der rechten Fossa iliaca mässig resistent; eine Irrigation verschaffte ausgiebige Entleerung. Die Schmerzen hielten an, die Ausdehnung des Abdomens nahm rapid zu, die ganze rechte Hälfte war schmerzhaft. In der rechten Lendengegend war eine Infiltration nachweisbar und die Temperatur stieg stetig an. Am 13. Juni wurde die Operation gemacht. Nach Entfernung fester Adhäsionen wurde der Appendix freigelegt und reseciert; derselbe hatte eine Einschnürung vor der Verbindung mit dem Coecum und eine zweite am distalen Ende; der dazwischenliegende Anteil war mit Eiter erfüllt und hatte die Zeichen einer chronischen Erkrankung. Der obere Anteil des Beckens war durch eine dunkle, feste Masse ausgefüllt, welche an Rectum, Uterus und Blase adhärent war. Es war eine Ovarialcyste von der Grösse einer Kokosnuss mit einem dicken Stiel, der eine $^3/_4$ Drehung um die Achse durchgemacht hatte. Der Stiel wurde ligiert und die Cyste entfernt. Herrnstadt (Wien).

Die Bedeutung des kranken Appendix für die Frau. Von R. Römer. Mitteilungen aus den Grenzgebieten der Medizin und Chirurgie, Bd. XVI, 1906.

Störungen in der Genitalsphäre, die von einer Appendixerkrankung herrühren, sind nach Verf. Erfahrung sehr vielseitig und keineswegs selten, wie er an Beispielen zeigt. Die Entzündung kann sich direkt vom Appendix auf Adnexe und Uterus fortsetzen (Pyosalpinx auch bei Virgines, Endometritis), in anderen Fällen handelt es sich um die Wirkung entzündlicher Adhäsionen und Spangen; bei vorhandener Sterilität, Störungen der Menstruation und Gravidität sei stets der Appendix zu berücksichtigen. Raubitschek (Wien).

Appendicitis: some points in diagnosis and treatment based over 600 operations. Von Herbert A. Bruce. Brit. Med. Journ. 15. Dezember 1906.

In allen Fällen von Appendicitis sollte die Operation in einem möglichst frühen Stadium unternommen werden. Die Erkrankungen, die

häufig differentialdiagnostisch in Betracht kommen, sind: 1. eiterige Salpingitis, 2. akute Cholecystitis, Empyem oder Perforation der Gallenblase, 3. tuberkulöse Peritonitis, 4. akute Indigestion, 5. maligne Erkrankung des Coecums, 6. Perforation des Magens oder Darmes mit allgemeiner Peritonitis.

Bei Appendicitis ist der Beginn ein plötzlicher, Temperatur und Puls sind im Anfang wenig verändert, es bestehen Uebelkeit, Erbrechen und Spannung des Abdomens, der Schmerz wird erst in die Nabelgegend lokalisiert, ist jedoch sehr bald auf die rechte Fossa iliaca beschränkt.

Behandlung. Morphin ist zu vermeiden, bevor eine sichere Diagnose gestellt werden kann; gegen die Schmerzen wirken Eis- oder heisse Umschläge; Purgativa verschlimmern die Bedingungen durch die vermehrte Peristaltik. Die Inzision soll durch den rechten Musculus rectus gemacht werden; findet man Eiter, so soll derselbe mittels Gaze vorsichtig aufgesaugt werden, bei diffuser septischer Peritonitis sind Auswaschungen mit Kochsalzlösung das Beste, sodann wird der Appendix entfernt und die Höhle drainiert, ein zweites Drain kommt in die Schambeingegend. Die Haltung des Patienten nach der Operation soll eine halbsitzende sein, damit die Drainage nach abwärts gegen das Becken gehe, da im diaphragmatischen Teile des Peritoneums die Absorption eine raschere ist.

Bei lokalem Abscess in der Appendixgegend sollte durch 2—3 Tage nach der Operation bloss rektale Ernährung vorgenommen werden, gleichzeitig wird durch Morphin die Peristaltik herabgesetzt.

Der post-operative Ileus lässt sich unterscheiden in einen mechanischen, septischen und adynamischen. Der erstere ist charakterisiert durch späteres Einsetzen, sichtbare Peristaltik, heftige Koliken, schwache Temperatursteigerung und asymmetrische Ausdehnung. Bei der septischen Form ist das Bild durch die Allgemeininfektion getrübt, in den anderen Fällen ist die adynamische Varietät anzunehmen. Die Ursache des Ileus ist hauptsächlich frühzeitige Obstruktion, seltener sind es entzündliche Adhäsionen. Wenn hohe Irrigationen nicht bald wirken, so muss das Abdomen geöffnet werden, lässt sich auch dann die Ursache der Obstruktion nicht sicherstellen, so ist die ausgedehnte Darmschlinge zu eröffnen und zu irrigieren. Die grosse Prostration bei Ileus erklärt sich nach Nesbitt und Ranzi im konstanten Vorkommen von Cholin und Neurin im Darme, wo die Nahrung eine Quantität von Lecithin enthielt. Neurin wirkt lähmend auf Herz- und Darmperistaltik. Auswaschungen des Magens und Darmes können die Anhäufung toxischer Substanzen vermindern.

Am Schlusse des Artikels folgt die Beschreibung von 14 Fällen, welche ein der Appendicitis ähnliches Symptomenbild gaben.

Herrnstadt (Wien).

Die Intermediäroperation bei akuter Appendicitis. Von Hagen. Centralblatt f. d. ges. Medizin 1906.

H. warnt nach seinen Erfahrungen entschieden vor der Operation im Intermediärstadium, d. i. in der Zeit vom 2.—5. Tage. Bei Operationen in diesem Stadium hatte er 34,7 % Mortalität zu verzeichnen. Hingegen wurden im Laufe des letzten Jahres 14 Patienten exspektativ behandelt und alle genasen.

Wiemer (Aachen).

Ueber die Indikationen zur Appendektomie beim Ileocoecalschmerz. Von Hochenegg. Wien. klin. Wochenschr. 1905, Nr. 51.

H. weist darauf hin, dass häufig die Untersuchung des herausgenommenen Appendix keine Erklärung für die quälenden Symptome abgibt, die den Eingriff bedingten. Sieht man sich dagegen den Proc. vermif. in situ an, so gibt sein Verhalten zu den anderen Organen der Umgebung die Erklärung für die heftigen Krankheitserscheinungen. So fand Verf. den Processus in einigen Fällen seiner ganzen Länge nach mit der Cöcalwand verwachsen. Wird nun das Coecum ausgedehnt, so muss der Proc. notwendigerweise mit in die Länge gezogen werden, was heftige Schmerzen verursachen muss; wird dann das Coecum entleert, so fühlen sich die Patienten wieder wohl. In anderen Fällen können dadurch Schmerzen hervorgerufen werden, dass der Proc. an seinem Ende fixiert ist; da das leere Coecum in die Höhe tritt, so muss der Wurmfortsatz ausgezogen werden und an dem fixierten Organ zerren; füllt sich dann das Coecum und tritt es tiefer, so hören die Schmerzen auf. Es kann ferner ein weites oder zu enges Ostium coeci bei langem Proc. dadurch Schmerzen bedingen, dass sich der Wurmfortsatz prall füllt und die Entleerung erschwert wird. In allen diesen Fällen wird die anatomische Veränderung am Wurmfortsatz unbedeutend sein und doch werden die Schmerzen nach Entfernung des Appendix schwinden.

Statt des unpassenden Ausdrucks Pseudoappendicitis wünscht Verf. die Bezeichnung Appendicitis dolorosa. Wiemer (Aachen).

Aetiologie und Behandlung der Appendicitis. Von Lucas-Championnière. Deutsche med. Wochenschr., 1905, No. 40.

Verf. bezeichnet die Appendicitis als eine neue Krankheit, die seiner Ansicht nach in epidemischer Steigerung vorkomme. Das hauptsächlichste ätiologische Moment bilde die Influenza. In manchen Gegenden jedoch, in denen Influenza nicht herrscht, tritt doch Appendicitis auf und hier sucht Verf. den Grund in der vorwiegenden Fleischnahrung. Wie er sich den Zusammenhang denkt, geht aus den Ausführungen nicht hervor, er verweist nur auf die Beobachtung, dass in Gefängnissen, in Klöstern usw., wo das vegetarische Regime vorherrsche, weniger häufig Appendicitis vorkomme. Ein weiteres ätiologisches Moment gebe die mangelhafte Darmentleerung ab.

Verf. operiert sofort, sobald die Diagnose gestellt ist, nur diejenigen Fälle nicht, die schon 8—10 Tage des Krankheitsprozesses hinter sich haben. Wiemer (Aachen).

Resultate der Frühoperation bei Appendicitis. Von Kümmel. Deutsche med. Wochenschr. 1906, Nr. 33.

K. tritt warm für die Frühoperation bei Appendicitis ein. Er operierte in den ersten 4 Monaten dieses Jahres 102 Patienten mit einer Gesamtmortalität von 1 %. Von diesen wurden 67 im anfallsfreien Stadium, 33 Patienten innerhalb 48 Stunden nach Beginn der Erkrankung und 2 Patienten nach 48 Stunden operiert. Verf. rät auf Grund seiner Erfahrung deswegen zur Frühoperation, weil man auch bei scheinbar leichten Fällen nie wissen könne, wie weit der Erkrankungsprozess schon vorgeschritten sei, wir also nicht imstande seien, eine auch nur einigermassen sichere Prognose zu stellen.

Da nach seiner Ansicht durch die interne Behandlung nur ein Stillstand der Erscheinungen, aber keine definitive Heilung zu erzielen ist, erblickt Verf. die einzig richtige Therapie in der operativen Behandlung.

Wiemer (Aachen).

One hundred consecutive cases of appendix operation. Von H. W. Carson. Brit. Med. Journ. 10. November 1906.

Verf. teilt die Fälle in 4 Gruppen: 1. solche, welche allmählich einsetzen, 2. akuter Katarrh, 3. lokaler Abscess, 4. Peritonitis schon zur Zeit der Operation.

Ad 1. Hierher gehören 30 %. Das Resultat war zufriedenstellend mit Ausnahme von 2 Fällen, welche aus unbekannter Ursache nach einiger Zeit starben.

Ad 2. Solche, welche ohne Operation sicher zur Bildung eines Abscesses geführt hätten. Für verspätete Operation gelten in der Regel 2 Ursachen, 1. das Zaudern von seiten des Patienten, 2. die Schwierigkeit, in einem frühen Stadium zu entscheiden, ob Abscessbildung unvermeidlich ist.

Ad 3. Abscessfälle lassen sich gleichfalls in 2 Gruppen teilen: a) lokalisierter Abscess, b) solche mit allgemeiner Peritonitis. In allen Fällen wurde der Appendix entfernt, dadurch wird auch die Bildung einer Fistel vermieden, welche bei blosser Eröffnung des Abscesses oft zurückbleibt.

Was das Alter anbelangt, so lässt sich statistisch nachweisen, dass vor dem 15. Lebensjahre 92,2 % akut verlaufen, später bloss 56,4 %. Bei Kindern handelt es sich oft um akute Symptome ohne näheren Hinweis auf das Abdomen, gleichzeitig wird durch die Spannung und das Widerstreben der Kinder die Untersuchung wesentlich erschwert; Abscesse und Peritonitis sind viel häufiger als bei Erwachsenen und schon deshalb ist die Frühoperation nicht dringend genug anzuraten.

Beim Erwachsenen sind die Anfälle in einem gewissen Prozentsatz milde, doch kommt es in einer Reihe von Fällen zu Gangrän- und Abscessbildung und damit eröffnen sich für den Patienten momentane und entfernte Gefahren. Zu den ersteren gehören Peritonitis, Pyelophlebitis. Empyem, Pleuritis, Pneum., subphren. Abscess und Fäcalfistel — zu den letzteren: Ventralhernie, intestinale Obstruktion, Beschwerden durch den Zug der Adhäsionen. Alle Abscessfälle haben einen Mortalitätssatz von 25 %.

Für die Frühoperation spricht folgendes: 1. die Operation ist leicht wegen Mangels der Adhäsionen; 2. kurze Rekonvalescenz; 3. Verschluss der Bauchwunde ohne Drainage.

Ein von Beginn an schwerer Fall, bei dem sofortige Operation angezeigt ist, zeigt folgendes Symptomenbild: 1. schwere Attacke; 2. abdominale Facies; 3. trockene, belegte Zunge; 4. die Temperatur fällt nach dem 1. Anfall, um dann wieder anzusteigen; es ist dies ein Zeichen für Abscess oder Gangrän; 5. rascher Puls; 6. Diarrhöen; 7. Erbrechen; 8. Schmerzen, welche im Beginne schwinden, um später wiederzukehren; 9. lokale Empfindlichkeit und Rigidität der Abdominalwand; 10. persistierender Tumor: 11. Ausdehnung des Abdomens; 12. Leukocytose.

Herrnstadt (Wien).

B. Leber, Gallenwege.

Case of supplementary lobe of the liver causing symptoms of pyloric obstructions. Von James A. Adamus. The Glasgow medical Journal, Dez. 1906.

Besondere Vergrösserung des linken Leberlappens ist eigentlich ein seltenes Vorkommnis; macht aber dann die Symptome einer Pylorusstenose, die einen operativen Eingriff verursachen. Durch den vergrösserten Leberlappen, der als Tumor palpabel ist, kann leicht wegen der Pylorusstenose ein Neoplasma vorgetäuscht werden, wofür folgender Fall beweisend ist.

Ein 28jähriger Mann, der vor 8 Jahren Schmerzen in der Magengegend verspürte, Blutbrechen hatte, 2 Jahre dann beschwerdelos war, hierauf bald wieder Beschwerden nach dem Essen mit Blutbrechen hatte, war dann wieder beschwerdefrei. Patient wurde in diesem Zeitpunkte genau untersucht, und man konnte unterhalb des Proc. xiphoideus einen faustgrossen schmerzlosen Tumor palpieren. Bei der Aufnahme ins Spital unerträgliche Magenschmerzen mit Blutbrechen, das ca. 14 Wochen schon dauerte. Die Schmerzen waren besonders beim Liegen sehr gross, es war dem Patienten, „als ob ein Gewicht darauf drücke". Die Leber fand sich in normalen Grenzen; unterhalb des Proc. xiphoideus fand sich der erwähnte faustgrosse Tumor; ausserdem deutliche Dilatation des Magens und ziemlich starke Bauchdeckenspannung darüber. Operativer Eingriff wird vorgeschlagen und auch gemacht. Eröffnung in der Mittellinie. Da findet sich ein fussförmiger Fortsatz der Leber, der den Pylorus stark komprimierte (3 Zoll lang, 2 Zoll breit). Der Tumor wird unterbunden und reseziert. Der Magen zeigt nirgends einen Tumor; dagegen findet sich eine varicöse Erweiterung der Blutgefässe des Magens. Am folgenden Tage Erbrechen von Blut durch ca. 24 Stunden, das später völlig aufhörte. Keine Schmerzen mehr. Verf. erwähnt nun aus der Literatur ähnliche Fälle, die ebenfalls auf die Seltenheit dieses Befundes aufmerksam machen. Leopold Isler (Wien).

Discussion on the surgical treatment of ascites secondary to vascular cirrhosis of the liver. Brit. Med. Journ., 10. Nov. 1906.

I. Von Sinclar White. Opening Paper.

Nur die vaskuläre Cirrhose wird im Rahmen dieses Kapitels behandelt. Die biliäre Cirrhose ist von der Besprechung ausgeschlossen.

Die Venen, welche die Anastomosen formen, lassen sich folgendermassen einteilen: 1. jene, welche gegen das Ligam. suspensor. der Leber ziehen, sie vereinigen die portalen mit den epigastr., den Mammar. int. und den Zwerchfellsvenen; 2. die Anastom. zwischen gastrischen und ösophagealen Venen; 3. jene zwischen den Mesenterial- und den mittleren und unteren Hämorrhoidalvenen; 4. jenes Netz von Venen, das im retroperiton. Gewebe liegt, namentlich hinter dem Pankreas, der queren Portion des Duodenums und dem vertikalen Anteil des Colons. Die Verbreiterung dieser anastomosierenden Venen tritt mit grosser Konstanz bei Cirrhose auf und wird in einzelnen Fällen noch ergänzt durch neue Venen innerhalb der Adhäsionen der Eingeweide, welche durch die portalen Venen in die Abdominalwand ablaufen. Die opera-

tive Behandlung bezweckt nun die Etablierung von Adhäsionen zwischen Viscera und Abdominalwand und dazu schien das Omentum durch seinen Gefässreichtum und seine Flexibilität besonders geeignet. Die ersten Versuche Talma's misslangen und erst Rutherford konnte 1895 einen Erfolg verzeichnen.

Pathologie. Die chronische Entzündung führt zur Degeneration und Proliferation der Leberzellen mit Kontraktion des bindegewebigen Gebälkes, welches mit der Blutbahn durch die Endäste der Portalvenen in Verbindung steht; daneben entwickelt sich chronische Peritonitis resp. Perihepatitis. Ueber die Ursachen des Ascites sind die Anschauungen geteilt; die gewöhnliche ist die, dass es sich um passive Effusion des Blutserums handle, dass die kollaterale Zirkulation nicht mehr Schritt halten kann mit der wachsenden portalen Konstriktion, dass es sich um zirkulatorische Systemdefekte handle, wie z. B. Klappenfehler. Andere Autoren widersprechen dieser Ansicht und stützen sich darauf, dass bei Hunden, welchen die Portalvenen unterbunden wurden, Ascites nicht auftrat.

Der Wert der oben erwähnten Operation — Epiplopexie — liegt in der Verhütung des Ascites durch Bildung supplementärer Anastomosen; fernerhin wirkt unterstützend die Drainage, indem sie das obere Abdomen trocken hält und die Vereinigung der Viscera mit der Abdominalwand erleichtert. Ascites jedoch bildet nur eine Teilerscheinung der Krankheit und früher oder später muss durch die fortschreitende Leberdegeneration eine Störung der vitalen Funktionen eintreten; dafür spricht auch, dass 50 % ohne Ascites sterben. Aus diesem Grunde soll die Operation bei alten und schwachen Patienten unterbleiben, ferner ist sie kontraindiziert bei Morb. Brightii und bei Diabetes, bei organischen Erkrankungen des Herzens und der Lungen, namentlich bei Tuberkulose. Jeder Operation soll mehrfache Punktion vorausgehen, die gleichfalls oft zu Heilung führt.

Die Fixation des Omentums ist der wichtigste Teil der Operation. Die Bildung von Adhäsionen zwischen Darm und Abdominalwand wurde mit Erfolg versucht, doch entsteht oft intestinale Obstruktion. Hepatopexie lässt sich leicht und rasch durch die Inzision zur Fixierung des Omentums durchführen, doch erfordert Splenopexie besser eine unabhängige Inzision. Für die Fixation des grossen Netzes kommen 2 Methoden in Betracht, eine, welche die vordere Fläche durch zahlreiche kleine Nähte an das gegenüberliegende parietale Peritoneum fixiert, die andere verlegt das Omentum zwischen Peritoneum pariet. und hintere Fläche der abdominalen Muskeln. Auch die Fixierung des Omentums in der Bauchwunde war von Erfolg begleitet. Die volle Entwicklung des Effektes nach der Operation erfordert wenig Zeit und ist immer begleitet von einer stetigen Zunahme der Urinmenge.

Die Implantierung der Portalvene in die Vena cava wurde von Vidal ohne Erfolg durchgeführt.

Was die Resultate der Operation anbelangt, so ist nach Prof. Monprofit der Mortalitätssatz 38 %, die Hauptursachen sind Peritonitis und Shock. Nach Bunge's Statistik sind es 20,8 %. Hierher wurden neben vaskulärer Cirrhose auch andere Krankheiten einbezogen; bei Weglassung derselben resultiert eine Mortalität von 33 %; 37,3 % wurden geheilt und 13 % gebessert. Peritonitis trat in etwas mehr als 6 %

auf. Die Dauer der Heilung ist folgende: in 7 Fällen zwischen 6 Mon. und 1 Jahr, in 7 Fällen zwischen 1 und 2 Jahren, in 17 Fällen zwischen 2 und 3 Jahren, in 5 Fällen über 3 Jahre.

Von den Komplikationen der Operation sind zu nennen: Ventralhernie, Entzündung der Lungen und der Pleura, intestinale Obstruktion. Zu den schädlichen Folgen des kurzen Kreislaufes des portalen Blutstromes gehören Aufregungs- und Depressionszustände.

II. The cure of ascites by operation. Von Grey Turner.

Verf. referiert 16 Fälle, in denen Omentopexie durchgeführt wurde und von denen 5 starben, 3 an Pneumonie, 1 an Urämie und Cholämie. 5 Patienten leben noch 12 Jahre nach der Operation. Von den 16 Patienten erfüllten nur 6 die Bedingungen von Drummond und Morison, nämlich das Fehlen von Komplikationen in anderen Organen, von diesen 6 sind 3 am Leben, 2 befanden sich durch 5 Jahre in guten Verhältnissen; in beiden trat der Exitus durch interkurrierende Krankheiten auf. Die Indikationen für die Operation des Ascites bei Cirrhose sind: die Ursache muss portale Obstruktion sein; rasches Zunehmen des Ascites. Gelbsucht und Oedeme sind schlechte Anzeichen; Patient soll bereits mehrere Punktionen überstanden haben; es dürfen keine Komplikationen von seiten des Herzens, der Lunge und der Niere bestehen; Operation im Stadium des Prae-Ascites ist zu unterlassen. Der Alkoholgenuss muss gänzlich gemieden werden.

III. Von John Stewart.

Es ist möglich, dass in Fällen von Spontanheilung Thrombose die Ursache der Obstruktion ist. Ausser der Obstruktion in der Portazirkulation besteht noch ein aktiver Prozess der peritonealen Zellen, eine aseptische und plastische Entzündung, und darin liegt das Material für die Adhäsionen und die kollaterale Zirkulation. Entfernung des Ascites und die dadurch den entzündeten Flächen geschaffene Möglichkeit, sich aneinander anzulegen, ist der Hauptfaktor in der chirurgischen Behandlung des Ascites bei Cirrhose. Herrnstadt (Wien).

Letal gallgångsblödning framkallad af sten. Von H. Allard. Hygiea, Neue Folge, Nov. 1905, p. 1189.

Eine 66 jährige Frau, die seit mehr als 30 Jahren an Arthritis deformans und seit 12 Jahren an Gallensteinkolikanfällen, mehrmals jedes Jahr und oft recht lange dauernd, einmal sogar 9 Monate, mit Abgang von Steinen gelitten hatte, bekam im März 1905 neue Kolikanfälle. Nach abwechselnder Verbesserung und Verschlechterung plötzlich profuses Erbrechen von hellem koaguliertem Blute und abends reichlicher Stuhl mit hellen Koagulis. Nach erneutem Blutbrechen Exitus. Die Sektion zeigte normale Schleimhaut des Magens und Darmes, die Leber war von normaler Grösse, aber von zahlreichen Gasblasen durchsetzt, in der Gallenblase klare, viscide, weissgelbe Flüssigkeit, aber keine Steine. Medial von der Gallenblase lag der sackförmig erweiterte Ductus choledochus, der zusammen mit dem Ductus hepaticus eine 2 Finger weite Höhle mit dicken schwieligen Wänden bildete und von Gallensteinen erfüllt war, mit frischen Blutkoagulis. Auch in den erweiterten Zweigen des Ductus hepaticus lagen Steine und Blut. Die Quelle der Blutung

fand man im Hepaticus 2 cm oberhalb der Einmündung des Cysticus; hier fand man ein an die Wand fest adhärierendes Blutkoagulum, nach dessen Entfernung eine Perforation sowohl der Wand des Hepaticus als auch der Arteria hepatica zum Vorschein kam. Letztere war makroskopisch sonst unverändert. Die Perforationsöffnung hatte scharfe Ränder.

Ausser durch die Blutung und deren Ursache ist der Fall bemerkenswert durch das ausschliessliche Auftreten der Gallensteine in den Gallengängen und durch das frühzeitige Auftreten der Gasblasen (die Sektion wurde 20 Stunden nach dem Tode gemacht).

Köster (Gothenburg).

De l'état des voies biliaires dans les obstructions. Von Delbet. Bull. et mém. de la Soc. de Chir. de Paris. Sitzung vom 4. April 1906.

Delbet berichtet über einen weiteren Fall, der seine Behauptung über die Beziehungen der Schrumpfung und Dilatation zu dem Sitz, der Natur und dem Entzündungszustand der Gallenwege erhärtet. Solange die Hindernisse, gleichgültig welcher Natur, den Gallenabfluss nicht total verhindern, bewirken sie durch Ueberdruck Dilatation der Gallenwege; kann die Galle nicht passieren, so kann auch keine Dilatation zustande kommen.

Der Fall ist folgender: Gravida VI mens. Schwerer Icterus. Bei der Laparotomie fanden sich ausgedehnte Adhäsionen mit dem Darm. Cysticus dilatiert; hinter dem Duodenum tastet man ein Konkrement. Bei Inzision entleert sich reichlichst Eiter; Entfernung des Steines. Nachher Aufsuchen der Gallenblase aus ihren Verwachsungen, Inzision; allmählich in dem geschrumpften Gewebe weiter gehend, trifft man im Hals der Gallenblase, bzw. am Anfang des Cysticus einen Stein. Zwischen beiden Steinen war der Cysticus stark dilatiert. Drainage des Hepaticus. Exitus nach 3 Tagen unter Anurie. Keine Peritonitis; die Leber durch und durch vereitert.

R. Paschkis (Wien).

Rupture traumatique du cholédoque. Guérison. Von Tuffier. Bull. et mém. de la Soc. de Chir. de Paris. Sitzung vom 7. Mai 1906.

Ein Mann wurde überfahren (Epigastrium) und 5 Tage nachher fanden sich eine Dämpfung in der rechten Fossa iliaca sowie Abgang acholischer Stühle. Diagnose: Choledochusruptur. Laparotomie ergab mehrere Liter Galle sowie eine enorme retroperitoneale gallige Infiltration. Der rupturierte Gang konnte nicht gefunden werden. Drainage, Heilung nach 45 Tagen ohne Fistel und ohne Gallenretention.

Quénu sah etwas Aehnliches bei einem Steinkranken mit kompletter, Wochen dauernder Retention. Bei der Operation fand sich atrophische Sklerose der Gallenwege, die grossen Gänge zu finden war nicht möglich; aber er fand eine grosse Gallencyste nahe dem Coecum und eine retroperitoneale. Drainage; durch mehrere Wochen reichlich Gallenabfluss; nachher stellte sich die Durchgängigkeit der Gallenwege wieder her und Patient genas.

R. Paschkis (Wien).

Phlegmonous cholecystitis. Von G. A. Wright. Lancet, 22. Sept. 1906.

Die Erkrankung ist relativ selten und kombiniert mit Peritonitis mit oder ohne Perforation oder mit Toxämie; selbst nach Operation ist

die Mortalität ausserordentlich hoch. Phlegmonöse Cholecystitis wird oft verwechselt mit intestinaler Obstruktion, akuter Pancreatitis und akuter Appendicitis. Als gewöhnlichste Ursache der Erkrankung kommen Typhus und Gallensteine in Betracht, danach Malaria, Sepsis und Puerperalfieber, manchmal auch chronische Pancreatitis und vielleicht auch Appendicitis.

Die Symptome sind folgende: Im Beginne Schmerzen und Spannung in der Gallenblasengegend sowie Erbrechen und Obstipation, Puls schwach, Delirien, trockene Zunge, kleine Urinmenge, Urticaria, zeitweise Icterus und Fieber. Die Gallenblase kann palpabel sein oder auch nicht. Nach Eröffnung der Bauchhöhle zeigt sich eine Schicht von Lymphe, welche die Oberfläche der Gallenblase und ihre Umgebung bekleidet, manchmal ist die Gallenblase stellenweise gangränös; ihr Inhalt ist Galle oder Galle mit Eiter und Blut, derselbe ist dünn oder viscid; Steine können vorhanden sein oder fehlen.

Beim geringsten Verdacht auf phlegmonöse Cholecystitis ist die Blase zu inzidieren, ihr Inhalt zu entleeren und zu drainieren; bei Gangrän Cholecystektomie. Die Hauptgefahren sind folgende: allgemeine Toxämie oder Peritonitis mit oder ohne Perforation. Andere Komplikationen sind: Parotitis, Cholangitis und Störungen, die mit entzündlichen Prozessen zusammenhängen.

Verf. berichtet über die folgenden 3 Fälle:

Fall 1. Ein 31 Jahre alter Mann erkrankte unter plötzlichen Schmerzen in der rechten Fossa iliaca. Temperatur 101 ° F, markante Schwellung der rechten Bauchseite. Am folgenden Tage war die Temperatur 105 ° F, eine harte Masse rechts nahe dem Nabel fühlbar; im Centrum der Schwellung ein weicher Herd. Bei Eröffnung des Abdomens entwich eine Quantität gelblichen Serums und die Gewebe waren ödematös; die Gallenblase war enorm erweitert und hart und reichte nach abwärts bis zum Nabel; das Aussehen derselben war gangränös. Es wurden 10 Unzen schwarzer Galle entleert, die Blase fixiert und inzidiert; sie enthielt 10 Steine und weitere 342 gingen in den nächsten 2 Monaten ab.

Fall 2. Ein 68 Jahre alter Mann erkrankte im Juli 1902 mit Schmerzen und Schwellung im rechten Hypochondrium. Temperatur 103 ° F, leichte Gelbsucht, kein Erbrechen. Die Gallenblase war stark dilatiert und von frischen Adhäsionen umgeben, stellenweise gangränös; sie enthielt Galle und 5—6 Gallensteine. Patient starb am 5. Tage an Collaps.

Fall 3. Ein 52 Jahre alter Mann erkrankte an abdominalen Schmerzen, 6 Jahre vorher hatte er angeblich Appendicitis, seither litt er an Dyspepsie. Zurzeit bestanden Gelbsucht, geringe Temperatursteigerung, lichte Stühle und dunkler Urin. Bald traten Delirien auf, rascher Puls und Temperatursteigerung auf 102 ° sowie Urinretention. Das Abdomen war ausgedehnt, in der Gegend der Gallenblase eine Schwellung. Nach Eröffnung des Abdomens wurden durch Punktion aus der Blase 3 Unzen einer dunkelgrünen, visciden Flüssigkeit entleert; die Wände der Blase verdickt mit gangränösen Flecken. Keine Steine. Leber vergrössert und grünlich. Die Gallenblase wurde fixiert und drainiert. Am nächsten Tage Schwellung der linken Parotis, das Fieber war geringer, Urin frei von Albumen, enthielt noch Gallenfarbstoff. Am 5. Tage Schwellung der rechten Parotis, eiteriger Ausfluss aus dem

linken Ohre und Auftreten von weichen Herden in der linken Parotis. Nach weiteren 3 Tagen allgemeine Urticaria. Der Parotiseiter enthielt Staphylokokken, die Galle Staphylokokken, Bacter. coli und einzelne breite Diplokokken. Nach weiteren 8 Tagen Exitus letalis. Post mortem zeigten sich Dilatation und Entzündung des Ductus. Keine Gallensteine. Pankreaskopf vergrössert und Sitz einer chronischen Entzündung. Verf. glaubt, dass Gangrän der Gallenblase als Resultat einer lokalen Obstruktion ihrer Hauptblutgefässe anzusehen sei. Die Erkrankung ist eine gefährliche, doch sollen nach Murphy alle vor dem 3. Tage operierten Fälle mit dem Leben davonkommen.

Herrnstadt (Wien).

Cholecystectomy: its indications and technique. Von W. van Hook. Surgery, gynecology and obstetrics, Juni 1906.

Da die operative Entfernung der Gallenblase nahezu keine unangenehmen Folgen nach sich zieht, sind die Indikationen zu dieser Operation ziemlich zahlreiche: Tumoren der Gallenblase, akute und chronische Entzündungen, Steinbildung, Verengerung oder Missbildung der Gallenwege. von Hofmann (Wien).

Zur Frage der idealen Cholecystektomie. Von Thorspecken. v. Bruns' Beitr. z. klin. Chir., 1906, Bd. LI, Heft 3.

Die Erfahrungen der beschäftigten Operateure haben gezeigt, dass bei Gallenblasenoperationen der pathologische Befund intra operationem die Methode bestimmen soll, dass aber da, wo mehrere Methoden in Betracht kommen, die Exstirpation der Gallenblase bezüglich der Dauerresultate am meisten zu empfehlen ist. Der vorliegende Aufsatz behandelt das Material der Heidelberger Klinik; Carcinome sind ausgeschlossen. Es ist kein Fall bekannt, bei dem die Entfernung der Gallenblase irgendwelche Folgen von seiten der Verdauung oder seitens der Leber durch Druck sich stauender Galle gezeitigt hätte. Vermutlich bleibt der Austrittsmodus der Galle nach Entfernung der Gallenblase unverändert, d. h. diskontinuierlich. Darauf, dass man früher nur bei schwerer Veränderung der Gallenblase die Ektomie ausführte, ist es jedenfalls z. T. zurückzuführen, dass die Resultate ungünstig waren. Czerny hat die ideale Cystektomie, d. h. die Exstirpation mit sofortigem Verschluss des Cysticusstumpfes ohne Drainage, immer mehr ausgeführt, in den Jahren 1901—1905 42 mal gegenüber doppelt so vielen Hepaticusdrainagen. Meist gab chronische Cholecystitis mit Schrumpfung, Verdickung und Verhärtung der Gallenblasenwand die Indikation zur Ektomie. Bei einer Anzahl derselben wurde im Blasenhals ein eingeklemmter oder ventilartig schliessender Stein gefunden oder der Cysticus war obliteriert; auch Griesinkrustationen und Divertikel boten Anlass zur Ektomie. In zweiter Linie standen Empyeme mit Veränderung der Wand und Hydrops mit meist hochgradiger Dilatation der Blase. 4 mal wurde bei akuter und perakuter Cholecystitis ektomiert, und zwar mit gutem Erfolg; 1 mal war die Blasenwand gangränös. Sekundär wurde 5 mal operiert. Die Steine sassen in den Fällen von Cholelithiasis 21 mal in der Gallenblase allein, 16 mal in Gallenblase und Cysticus. Auch bei der idealen Cystektomie wurde tamponiert und gegen den Cysticusstumpf drainiert. In 20 Fällen war die Heilung ganz glatt.

Nach 3 Wochen wurden die Kranken meist entlassen, während bei der Hepaticusdrainage die Behandlung 4—6 Wochen bis zum Schluss der Fistel dauert. Die direkten Operationsresultate waren durchaus befriedigend. Von 25 verwertbaren Fällen ist das Dauerresultat bei 17 sehr gut oder gut, bei 8 zufriedenstellend oder bedeutend gebessert. Ikterus, das sicherste Zeichen des Choledochusverschlusses, ist in keinem Falle wieder aufgetreten, aber 4 mal stellten sich Koliken mit oder ohne Fieber ein, wobei in 3 Fällen mit Wahrscheinlichkeit ein Steinrecidiv vorliegt; in diesen 3 Fällen wäre die ideale Cystektomie nach dem Operationsbefund besser unterblieben. Adhäsionskoliken, die ganz das Bild von Steinkoliken bieten können, traten nur in einem Falle auf. Die Adhäsionen bilden sich nach Entfernung der zur Entzündung führenden Ursache zurück. Hernien bildeten sich 4 mal. In 26 Fällen wurde die Gallensteinkrankheit geheilt, in 3 besteht Verdacht auf Recidive. Eine richtige Auswahl der Fälle für die ideale Ektomie ist möglich.

Klink (Berlin).

Vésicule biliaire dilatée et hypertrophiée. Des conditions de la rétraction et de la dilatation de la vésicule. Von Bazy. Bull. et mém. de la Soc. de Chir. de Paris. Sitzung vom 28. März 1906.

Demonstration der exstirpierten Gallenblase einer 48 jährigen Frau, die seit einigen Tagen Schmerzen in der rechten Seite hatte, die in die rechte Schulter ausstrahlten; gleichzeitig entstand eine Anschwellung rechts unter dem Rippenbogen. Kein Ikterus, keine acholischen Stühle. Die Gallenblase war stark dilatiert, entzündet, enthielt 125 ccm Flüssigkeit; ihre Masse waren: Länge 15 cm, Durchmesser 5 cm, die Wand war $^3/_4$ cm dick; mikroskopisch starke Verdickung, chronische Entzündung, Hämorrhagien.

Es fand sich kein Stein, kein Tumor.

Die Bedingungen zur Retraktion und Dilatation der Gallenblase sind nach Ansicht des Verf. nicht die Sklerose der Blase, bzw. der Sitz der Steine (Hartmann, bzw. Delbet), sondern er macht die Retraktion davon abhängig, dass die Entzündung und Sklerose im Corpus der Gallenblase beginnen, die Dilatation, dass die Veränderungen im Bereiche der Ausführungsgänge beginnen.

R. Paschkis (Wien).

Zur Pathologie und Therapie der Gallensteinkrankheit. Von L. v. Aldor. Berliner klinische Wochenschrift, No. 38, 1906.

Verf. führt eine Reihe von pathologisch-anatomisch, klinisch und bakteriologisch gewonnenen Tatsachen an, welche die alte Auffassung widerlegen, die die bei Gallensteinanfällen auftretenden Prozesse aus physikalischen Verhältnissen, aus der Wanderung des Steines erklärte; jetzt steht es fest, dass das Wesen der Krankheit in einem an der Gallenblase zustande gekommenen Entzündungsprozess, in einer infolge milderer oder schwerer Infektion hervorgerufenen Cholecystitis beruhe und dass die Einklemmung der Steine bloss eine sekundäre Folge der bereits vorausgegangenen Cholecystitis darstelle. Verf. glaubt, dass wichtige, besonders klinische Beweise vorliegen, einen ätiologischen Zusammenhang der Cholelithiasis mit habitueller Konstipation und chronischem Darmkatarrh anzunehmen. Dies sei auch der Grund, warum die ver-

schiedensten in Verkehr gebrachten Medikamente, wie Chologen, Cholelysin usw., so leicht Anhänger gefunden haben, weil sie zum Teil aus altbewährten Purgativa, wie Kalomel, Podophyllin bestehen. Verf. nimmt bezüglich der operativen Therapie eine mehr konservative Stellung ein; eine absolute Indikation zur Operation ist für Verf. bei den ziemlich seltenen Fällen der akuten Choledochitis, wo dieselbe mit schweren cholangitischen Erscheinungen auftritt, und bei dem akuten und chronischen Empyem der Gallenblase. Relative Indikationen sind: die der Monate hindurch in Ruhe fortgesetzten Karlsbader Kur trotzenden Fälle von chronisch recidivierender Cholecystitis und chronischer Choledochitis; Hydrops der Gallenblase, wenn derselbe fortgesetzt den Patienten Beschwerde macht, und dann sogenannte soziale Indikation: individuelle oder äussere Umstände machen es dem Patienten unmöglich, durch längere Zeit eine Karlsbader Kur zu gebrauchen. Einige Bemerkungen über Karlsbader Kur beschliessen die Arbeit.

H. Raubitschek (Wien).

A case of gall-stones of large size passed by the rectum. Von W. E. Carnegie Dickson. Lancet 28. Juli 1906.

Eine 60 Jahre alte Frau wurde am 30. Juli 1903 von plötzlichen Schmerzen im Epigastrium überrascht; am nächsten Tag bestand geringer Icterus. Am 3. Tage kamen Erbrechen und Uebelkeiten hinzu und hielten ungefähr 1 Woche an, um dann wieder zu verschwinden. Im September neuerliche Attacke, welche 7 Monate mit grösseren oder geringeren Beschwerden wiederkehrte. Im November 1905 neuerlicher Anfall bis Mitte Januar 1906, gleichzeitig bestand häufig Obstipation; bei der rektalen Untersuchung fand sich eine grosse, harte, rundliche Masse oberhalb der Analöffnung, der Kern derselben war ein Gallenstein, 1,5 Zoll lang mit einer zirkulären einzigen Fazette, $1^1/_2$ Zoll im Durchmesser und 14,5 g Gewicht. Pat. blieb sodann frei bis 6. April, wo ein neuerlicher Anfall einsetzte; am 14. April fühlte man einen derben Tumor in der l. Regio iliaca, dessen oberer Rand in einer Linie mit dem Nabel lag. Man nahm an, dass es sich um Gallensteine handle, welche im Colon descend. und in der Flex. sigmoidea gelegen seien, und gab Abführmittel und Ol. olivar. per os. Am 10. Mai fanden sich im Rectum 2 Gallensteine, beide fazettiert, welche vereint mit dem ersten einen vollständigen Abdruck der Innenfläche der Gallenblase gaben. Der oben beschriebene lag offenbar im Fundus und ulcerierte zuerst in den Darm, der mittlere war cylindrisch, 1 Zoll lang, $1^1/_2$ Zoll im Diameter, auf beiden Seiten flach fazettiert, der 3. war dem 1. an Gestalt ähnlich, nur an einem Ende bulbusartig verbreitert und lag mit diesem Teile offenbar im dilatierten Ende des Duct. cystic. Die Steine waren dunkelbraun, bestanden hauptsächlich aus Gallenpigment und Cholestearin, an der Oberfläche mit einer Schicht weisser Kristalle von Cholestearin. Das Hauptinteresse liegt darin, dass Gallensteine von solcher Grösse auf natürlichem Wege abgingen und dass diese durch den Fundus der Gallenblase in den Dickdarm ulcerierten, nachdem beide Organe durch Adhäsionen verklebt waren. Es ist unwahrscheinlich, dass dieselben durch den Duct. cystic. oder hepatic. passierten, da nur unbedeutender Ikterus bestand, und ferner, da jener Stein, welcher einen Abdruck des Fundus der Blase darstellte, als erster durchtrat. Ein kleiner ischio-rektaler

Abscess entstand wenige Tage nach dem Abgang des 1. Steines. Nach Inzision trat rasch Heilung ein. Pat. ist vollkommen gesund.

Herrnstadt (Wien).

C. Haut.

Experimente über die Resorption durch die Haut. Von Sutton. Dermatol. Centralbl. No. 8, 1906.

Aus den Untersuchungen des Verf. geht folgendes hervor:

Die grösste Resorptionsfähigkeit ist zu finden beim Gänseschmalz, beim Olivenöl, beim Ichthyol in Verbindung mit Oliven- oder Cedernöl und beim Sandelöl mit oder ohne Cedernöl.

Um genaue Untersuchungsresultate zu ermöglichen, ist die Zugabe von Färbemitteln zu den Prüfungsmitteln unentbehrlich.

Das Schneiden der mikroskopischen Präparate muss in der Weise erfolgen, dass kein Farbstoff durch die Mikrotomklinge in das Gewebe hineingezogen wird, und die Nachbehandlung der Schnitte vor der Untersuchung muss in solcher Weise ausgeführt werden, dass das gefärbte Gebiet nicht wieder entfärbt wird.

von Hofmann (Wien).

Die Rolle der Konsanguinität der Eltern in der Aetiologie einiger Dermatosen der Nachkommen. Von Adrian. Dermatol. Centralbl. 1906, Nr. 9.

Verf. sucht in seiner Arbeit die Frage zu beantworten, ob die Blutsverwandtschaft der Eltern in der Aetiologie von bestimmten Hautkrankheiten [Xeroderma pigmentosum, Ichthyosis congenita diffusa (Keratosis universalis congenita), Albinismus universalis, Ichthyosis vulgaris, Sklerodermie, Epidermolysis bullosa] bei den Nachkommen wirklich eine Rolle zu spielen imstande ist. Nach den einschlägigen Untersuchungen Adrian's spielt die Konsanguinität der Eltern in der Dermatologie nicht dieselbe grosse Rolle wie z. B. in der Ophthalmologie oder in der Psychiatrie und Neurologie. Von den angeführten Krankheiten sind es aber lediglich die drei ersten, nämlich 1. das Xeroderma pigmentosum, 2. die Ichthyosis congenita und 3. der Albinismus universalis, bei welchen die Inzucht als ätiologisches Moment in Betracht kommt. Adrian hat für das Xeroderma pigmentosum eine Konsanguinität der Eltern in 11,8%, für die Ichthyosis congenita eine solche in 12% der Fälle festgestellt. Auch das häufige Auftreten der Erkrankung bei mehreren Geschwistern ist geradezu typisch für beide Erkrankungsformen: keine direkte, nur kollaterale Vererbung. Eine Vererbung der Affektionen auf die Descendenz ist beim Xeroderma pigmentosum nie beobachtet worden und bei der Ichthyosis congenita ist eine solche Vererbung ausgeschlossen, weil die Erkrankten nie das zeugungsfähige Alter erreichen. Für den Albinismus macht sich die familiäre Natur der Affektion dadurch geltend, dass dieselbe gewöhnlich bei mehreren Geschwistern auftritt.

Otto Sachs (Wien).

Die Erzielung von Analgesie auf endermatischem Wege. Von L. Fürst. Dermat. Zeitschr. No. 11, 1905.

In sehr schwierigen und komplikationsreichen Fällen von Gelenksrheumatismus hat sich F. die endermatische Anwendung der Salicylsäure

(Einreiben oder Einstreichen mit der Hand oder einem weichen Pinsel) sehr bewährt. Als bestes Mittel zeigte sich eine Mischung von Methyl-Salicylat und Menthol āā 10,0 und Lanolin 12,0, die unter dem Namen Bengués Balsam bekannt ist. Auch weitere Versuche bei Muskelrheumatismus, verschiedenen Neuralgien, Ovarialgie, Coccygodynie und bei schmerzhaftem Ulcus ventriculi haben F. sehr befriedigt.

von Hofmann (Wien).

Experimentelle Untersuchungen über den Verbrennungstod. Von Eijkman u. von Hoogenhuyze. Virchow's Archiv, Bd. CLXXXIII, 3. Heft.

Der Tod kann infolge Ueberhitzung des Blutes durch Herzparalyse eintreten, Zerstörung der roten Blutkörperchen ist jedenfalls nicht die wichtigste Todesursache nach Verbrennungen. Dagegen entstehen in der Haut bei Verbrennungen Gifte, die, ins Blut gelangt, den Tod herbeiführen. Die Verbrühung des Muskelgewebes erzeugt nicht solche Gifte wie die der Haut.

Bernh. Fischer (Bonn).

Ueber das Schicksal subkutan injizierter Substanzen, insbesondere des Paraffins. Von K. Sakurane. Arch. f. Derm. u. Syph. LXXX. Bd., 3. Heft, 1906.

1. Dem Patienten war wegen Sattelnase eine Injektion mit Paraffinum solidum in den Nasenrücken gemacht worden. 2 Jahre später konnte man in einem luetischen Infiltrat der Stirn Paraffinkügelchen nachweisen.

2. Der 25 jährige Patient hatte vor mehreren Jahren zahlreiche Injektionen mit unlöslichen, in Paraffin. liqu. suspendierten Quecksilberpräparaten erhalten. 2 Jahre später fand man in beiden Nates harte tiefsitzende Tumoren, welche aus schwieligem Bindegewebe und dazwischen eingesprengten leichten Zellinfiltraten und mehreren Hohlräumen bestanden. In den Hohlräumen fanden sich Reste von Paraffin. liquidum.

von Hofmann (Wien).

Beiträge zur Kenntnis der idiopathischen Hautatrophie. Von P. Rusch. Arch. f. Derm. und Syph. LXXX. Bd., 1.—3. Heft, 1906.

R. kommt zu folgenden Schlüssen:

1. Die unter dem Namen der diffusen und zirkumskripten Hautatrophie, des Erythema paralyticum, der Erythromelie, der Acrodermatitis chronica atrophicans und der Erythrodermie pityriasique en plaques disseminées beschriebenen Krankheitsbilder sind nosologisch zusammengehörig.

2. Ihrer Genese liegt ein Komplex chronisch-entzündlicher und atrophisierender Vorgänge zugrunde.

3. Entzündung und Atrophie sind als koordinierte, bis zu gewissem Grade voneinander unabhängig verlaufende Prozesse aufzufassen.

4. Vom klinischen Standpunkte lassen sich, je nachdem die atrophischen oder die entzündlichen Vorgänge dominieren, zwei Formen unterscheiden.

5. Das konstanteste Symptom aller dieser Formen bildet eine wohl zum grössten Teil auf Gefässdilatation beruhende Hautrötung.

6. Die Erkrankung scheint in jedem Falle das ganze Leben hin-

durch zu persistieren, zeigt aber klinisch Remissionen und Exazerbationen der atrophischen, bzw. der entzündlichen Veränderungen.

7. Es war bisher weder eine vollständige Rückbildung der einmal entwickelten Krankheitserscheinungen, noch ein echtes Abheilungsstadium (Narbe) mit Sicherheit festzustellen. von Hofmann (Wien).

Ueber idiopathische Hautatrophie und Sklerodermie. Von P. Rusch. Dermat. Zeitschr. Bd. XIII, Heft 11, 1906.

R. erörtert an der Hand einschlägiger Fälle eine Reihe von Beziehungen, die zwischen idiopathischer Hautatrophie und Sklerodermie bestehen. Im ersten Falle handelte es sich um eine 55jährige Patientin, bei welcher ausgedehnte idiopathische Hautatrophie bestand. Gleichzeitig fanden sich rechts in der Gesässgegend ein grösserer und mehrere kleinere Sklerodermieherde. Dieselben zeigten die Tendenz, langsam in Hautatrophie überzugehen. Der zweite Patient, ein 44jähriger Mann, zeigte an der rechten Hälfte des Stammes mehrere atrophische Hautpartien, welche streifenförmige Gestalt und scharfe Begrenzung zeigten und auch auf Grund des anatomischen Befundes als atrophisches Stadium zirkumskripter bandartiger Sklerodermie angesehen werden mussten.

von Hofmann (Wien).

Ein Fall von diffuser symmetrischer Fettgewebswucherung. Von Koch. Deutsches Archiv für klinische Medizin, LXXXIV. Band.

Mitteilung eines Falles von Fettgewebswucherung am Oberarm, Brust, Bauch und Rücken bei einem 38jährigen Patienten, der 3 Jahre vor seiner Erkrankung bei einem Neubau 3 Stockwerke tief herabgefallen war und neben mehreren Frakturen auch eine starke Prellung der Wirbelsäule erlitten hat. Verfasser führt die Entstehung der pathologischen Fettgewebsentwicklung auf die Verletzung des Rückenmarks zurück, da die auffallende Symmetrie der Verbreitung ihn direkt auf eine zentrale Ursache hinzuweisen scheint. Raubitschek (Wien).

Ueber Nekrose des Bauch-Fettgewebes. Von Eugen Pólya. Budapesti Orvosi Ujság, 1906, No. 29.

Im Anschluss an 7 bezügliche Fälle, die er in der Abteilung des Prof. Herczel beobachtete und von denen bei 5 Fällen die Fettgewebsnekrose anatomisch bestätigt war (1 Fall war durch Operation geheilt), bei 2 Fällen aber (spontane Heilung, einer durch Perforation nach aussen, der andere durch Resorption) nur die klinischen Umstände die Diagnose wahrscheinlich machten, befasst sich Verf. mit der Anatomie, Pathogenese, Symptomatologie und Therapie dieses Krankheitsprozesses. Bezüglich des Wesens der Fettgewebenekrose erwies sich die Langerhans'sche Auffassung als wahrscheinlich, der zufolge der Prozess in einer Zersetzung des in den Fettzellen sich befindenden Fettes besteht, wobei sich die Fettsäuren mit Kalksalzen verbinden. Von den zahlreichen Theorien bezüglich der Genese des Prozesses kommen bloss zwei ernstlich in Frage: die Bakterien- und die Fermenttheorie. Für die Bakterientheorie sind weder positive noch negative Beweise vorhanden. In positiver Richtung fehlen die Beweise, denn es gelang einmal nur selten, Bakterien in den fettnekrotischen Herden nach-

zuweisen, und dann waren es sehr verschiedene Arten, und zweitens war es nicht möglich, die sekundäre Einwanderung dieser Bakterien vom entzündeten Peritoneum aus oder das Auftreten derselben als Kadaversymptom auszuschliessen. — In negativer Richtung waren die Beweise auch nicht massgebend; denn einmal wäre es annehmbar, dass gleichzeitig mit der Fettgewebsnekrose auch die eine Pankreaserkrankung hervorrufenden Bakterien infolge des sekundären Austrittes des Pankreassaftes durch die allgemein bekannte bakterizide Wirkung derselben zugrunde gehen; ferner sprechen auch dagegen der ständige Mangel der Entzündungssymptome in der Mitte fettnekrotischer Herde und die evident demarkierende, eliminierende Bedeutung der an den peripheren Teilen sich zeigenden Entzündungsprozesse. Demgegenüber bekräftigen die Pankreastheorie folgende Umstände: 1. jene Tierexperimente, die beweisen: a) dass der Pankreassaft imstande ist, die für die Fettnekrose charakteristischen Veränderungen hervorzurufen; b) dass diese Veränderungen stets durch das lipolytische Ferment des Pankreassaftes hervorgerufen werden; c) dass diese Veränderungen nur in jenen Fettgewebspartien entstehen, die mit dem lipolytischen Ferment des Pankreas direkt in Kontakt geraten. 2. Das Nest der Krankheit ist immer um das Pankreas herum. 3. Die Krankheit steht beinahe ständig mit Pankreasverletzungen oder schweren Erkrankungen des Pankreas (Pankreasnekrose, Blutung, akuter Pankreatitis) in erster Linie in Zusammenhang. 4. Auch die Ausnahmsfälle, bei denen eine solche Erkrankung des Pankreas nicht nachweisbar ist, sind mit der Fermenttheorie in Einklang zu bringen.

Zur lipolytischen Wirkung des Pankreassaftes ist es nötig, dass derselbe zu dem Bauchfettgewebe in direktem Kontakt gelange, dies kann bei Rupturen des Pankreas, bei Duodenumperforationen (ein solcher Fall wurde beobachtet) und bei den obengenannten Erkrankungen des Pankreas entstehen. Beim Zustandekommen spielt die Selbstverdauung des Pankreas allerdings eine wesentliche Rolle; ein kaum gehörig gewürdigtes, physiologisches Moment ist hierbei, dass der Pankreassaft im Ductus Wirsungianus bloss das Proferment des Trypsins enthält, und es ist möglich, dass der Schlüssel der dunklen Punkte der Pathogenese eben darin liegt, dass der Pankreassaft innerhalb des Pankreas eiweissverdauungsfähig ist.

Prädisponierende Zustände und Erkrankungen zur Fettgewebsnekrose bilden: Endarteriitis, Herzkrankheiten, Anämie, Oboesitas, Alkoholismus. Geburt und Cholelithiasis.

Die Symptomatologie fällt anfangs mit den Symptomen der akuten Pankreaserkrankungen, später mit denen einer Eiteransammlung in der Bauchhöhle zusammen; in seinen Fällen beobachtete Verf. typische bursalen, ferner pericholecystitischen, lumbalen, appendikulären Eiteransammlungen entsprechende Exsudate. Die Therapie besteht in möglichst frühzeitigem operativem Eingriff. J. Hönig (Budapest).

Un cas de tumeur gazeuse sus- et sous-claviculaire. Von A. Chauffard und L. Laederich. La semaine médicale 17. Mai 1905. Nr. 20.

Im Verlaufe eines Falles von Lungentuberkulose mit Cavernenbildung in der rechten Spitze beobachteten die Verf. das intermittierende, ins-

besondere nach heftigem Husten und körperlicher Anstrengung deutliche Auftreten zweier untereinander kommunizierender, lufthaltiger tumorartiger Bildungen über und unter der rechten Clavicula. Sie geben eine ziemlich genaue Beschreibung der klinischen Verhältnisse, erörtern die Differentialdiagnose zwischen Lungenhernie, Laryngo- und Tracheocele und kommen schliesslich zu dem Resultate, dass es sich wahrscheinlich um eine auf Grund der Tuberkulose entstandene Perforation an einer schwer bestimmbaren Stelle des Respirationstraktes (unterster Trachealabschnitt oder Lungenspitze) handeln dürfte, die zur Bildung eines encystierten Emphysems geführt hat. A. Götzl (Wien).

Chronische Eiterung an den Fingern mit Ablagerungen von kohlensaurem Kalk. Von Dr. Th. Dunin. Mitteilungen aus den Grenzgebieten der Medizin und Chirurgie. XIV. Bd., 4. Heft.

Veröffentlichung zweier fast identischer Fälle einer bisher nicht beschriebenen pathologischen Veränderung an den Fingern. Sie beginnt mit Stechen in den Fingerspitzen, worauf gelbe, mit Epidermis bedeckte Stellen erscheinen, die oft zusammenfliessen und bretharte, auf Berührung nicht schmerzhafte, stark glänzende Infiltrationen bilden. Entweder bleiben die gelblichen Knötchen bestehen, oder es werden nach Platzen der Epidermis kleine Steinchen frei. Die Konkremente wurden vom Verf. erst für Harnsäure gehalten, eine später vorgenommene Untersuchung ergab beim Einstich einer frischen Stelle Eiter, in dem zahlreiche Kristalle von kohlensaurem und phosphorsaurem Kalk enthalten waren. Die Krankheit dauert jahrelang und weist periodische Rückfälle auf. Ob die Eiterung das Primäre ist oder ob erst die Ablagerung der Kalksalze eine reaktive Entzündung zur Folge hat, ist unsicher, doch spricht für letztere Ansicht der Umstand, dass der im ersten Falle untersuchte Eiter steril war. Victor Bunzl (Wien).

Ueber originäre Kuhpocken beim Menschen. Von E. Vollmer. Arch. f. Derm. u. Syph., Bd. LXXXII, H. 1, 1906.

Bei der 18jährigen Patientin, welche Kühe zu melken hatte und an aufgesprungenen Händen litt, entwickelte sich am rechten Handrücken eine Anzahl typischer Vaccinepusteln. Das Allgemeinbefinden war ungestört bis auf leichtes Frösteln. Rasche Heilung nach Verschorfung der einzelnen Pusteln mit dem Pacquelin, doch entwickelte sich 8 Tage nach der Pacquelinisierung ohne Allgemeinerscheinungen ein erythematöser Ausschlag der Brust und des Rückens.

von Hofmann (Wien).

Ueber den Zusammenhang von Hydroa aestivale und Hämatoporphyrinurie. Von P. Linser. Arch. f. Derm. u. Syph., Bd. LXXIX, 1906.

Bei dem 44jährigen an Hydroa aestivale leidenden Patienten liess sich während des Spitalsaufenthaltes im Winter sowohl durch Röntgenbestrahlung der Hände als auch durch Bestrahlung mit ultraviolettem Licht Hämatoporphyrinurie hervorrufen, während heisse Luft und gewöhnliches rotblaues Licht keinen wesentlichen Einfluss hatten.

von Hofmann (Wien).

Ein Fall von Elephantiasis. Von Heidenhain. Derm. Centralbl., No. 12, 1906.

Bei der 68jährigen Patientin bestehen seit 12 Jahren zunehmende Lähmungserscheinungen der Extremitäten und Atrophie derselben. Beide sind elephantiastisch verdickt, mit je einer Ulceration von der Rückseite.

von Hofmann (Wien).

Sclérodermie diffuse. Traitement thyroïdien. Guérison. Von Menetrier. Bull. et mém. de la Soc. méd. des hôp. de Paris, No. 23, 1905, p. 605.

Eine 5 monatliche Behandlung mit 2 g frischer, roher Hammelsschilddrüse hatte eine Besserung einer besonders die Oberextremitäten betreffenden Sklerodermie zur Folge. Die früher eingeschränkte Bewegungsfreiheit der Arme kehrte zurück. Bemerkenswert ist es, dass ein bestehendes organisches Herzleiden durch die Schilddrüsenverabreichung keine Beeinträchtigung erfuhr und das Körpergewicht um 3 kg zunahm.

Fritz Tedesko (Wien).

Myxœdema following exophthalmic goitre. Von N. B. Foster. Amer. Journ. of the Med. Sciences. April 1905.

Fälle von „Hyperthyrea" mit nachfolgender „Athyrea" wurden von Krafft-Ebing, Felin, Fauer und Osler berichtet. In dem vorliegenden Falle handelte es sich um eine 57jährige Frau, welche seit 7 Monaten an Basedowsymptomen, seit 6 Monaten an Gedächtnisschwäche, Erbrechen und Appetitlosigkeit litt. Sie erbrach mehrmals täglich sehr reichliche, stark übelriechende Massen, nach Angabe des Arztes eines Tages $4^1/_2$ Liter. Die Schilddrüse ist nicht vergrössert, die Augen normal, die Pulszahl 100. Leichtes Oedem der Füsse, Patellarreflexe gesteigert. Nach Darreichung von Thyreoidextrakt Besserung und Verschwinden des stupiden Ausdruckes. Schwäche und geistige Depression, Diarrhöen, Bauchschmerzen, leichte psychische Störungen.

Karl Fluss (Wien).

Exploration des fonctions rénale, intestinale et hépatique chez un myxœdémateux. Von Marcel Garnier und Lebret. Bull. et mém. de la Soc. méd. des hôp. de Paris, No. 29, 2. November 1905, p. 797.

Obwohl die Nieren, Darm und Leber des 46jährigen, seit 3 Jahren an typischem Myxödem erkrankten Mannes bei oberflächlicher Prüfung in ihren Funktionen keine Abweichung von der Norm darboten, traten bei Anwendung spezieller Untersuchungsmethoden doch grobe Funktionsstörungen zutage.

So wurde subkutan injizierte Methylenblaulösung verspätet und in langer Dauer (48 Stunden nach der Injektion) im Harne ausgeschieden. In gleichem Sinne erwies sich die Darmtätigkeit gestört. Die mangelnde Leberfunktion bewirkte das Eintreten einer alimentären Glykosurie. Eine spezifische Therapie hatte neben einer bedeutenden subjektiven Besserung auch das Schwinden der funktionellen Insufficienz der genannten Organe zur Folge.

Fritz Tedesko (Wien).

A case of myxoedema. Von Thomas Fraser. Brit. Med. Journ. 3. März 1906.

42 Jahre alter Tagelöhner, das Gesicht kongestioniert, stumpfer Gesichtsausdruck, gerunzelte Stirne, die Lippen aufgeworfen, breite Zunge, Doppelkinn. Die Haut trocken, verdickt, schuppend. Der Nacken massiv, Hände und Finger sowie Füsse und Zehen breit und verdickt. Haare spärlich, doch reichlicher als im Beginne der Erkrankung. Herztätigkeit und Respiration verlangsamt, Gehirntätigkeit träger, Temperatur herabgesetzt, zeitweise Krämpfe. Die Krankheit bestand seit 8 Jahren. Die Behandlung wurde eingeleitet mit Thyreoidintabletten. In wenigen Wochen verschwanden alle Symptome und das Gewicht nahm bedeutend ab. Patient nahm die Tabletten durch mehrere Jahre und befand sich nahezu in einem normalen Zustande. Infolge hindernder Umstände setzte er sodann durch 3 Monate die Behandlung aus und 14 Tage später schon zeigten sich neuerdings das Gefühl von Kälte, erschwerte Sprache, Schwellung des Gesichtes und in weniger als 2 Wochen bestand das völlig ausgeprägte Bild des Myxödems.

Herrnstadt (Wien).

Gonococcie métastatique de la peau (angiodermite suppurrée à gonocoques). Von Ch. Andry. Ann. d. Derm. et Syph., No. 6, 1905.

Bei dem 19 jährigen Patienten stellten sich 8 Tage nach Beginn eines Trippers Polyarthritis sowie ein scharlachartiges Exanthem ein, welches nur die Hände und Füsse freiliess. Dieses Exanthem war unter Behandlung mit Kaliumpermanganatspülungen nach 4 Tagen verschwunden, doch zeigte sich jetzt ein polymorphes Erythem an einem Fusse, aus welchem sich Eiterbläschen entwickelten, in welchen Gonokokken nachweisbar waren.

von Hofmann (Wien).

Heliotherapie der Psoriasis. Von M. Joseph. Dermat. Centralbl. No. 12, 1906.

Bei einer 35 jährigen Dame, welche einen Sommer 5 Wochen in einem Nordseebade verbracht hatte, stellte sich an den Stellen, welche einer durchbrochenen Bluse entsprachen, ein Hautausschlag ein, der zunächst für Erythema solare gehalten, von J. aber als Psoriasis erkannt wurde. J. rät daher zur grössten Vorsicht in der Empfehlung der Sonnenbäder bei Psoriasis.

von Hofmann (Wien).

Ein Fall von Epidermolysis bullosa hereditaria und seine Reaktion auf Röntgenbestrahlung. Von F. R. M. Berger. Arch. f. Derm. u. Syph. 1906. Bd. LXXX, Heft 1.

Es handelte sich um einen 6 jährigen Knaben, bei welchem bald nach der Geburt Blasen an verschiedenen Körperstellen aufgetreten waren. Die Blasenbildung bestand seither ununterbrochen fort. Es gelang B., durch zweimaliges 7 Minuten dauerndes Bestrahlen der erkrankten Partien den Prozess zur Heilung zu bringen.

von Hofmann (Wien).

Ueber Tuberosis cutis pruriginosa. Von H. Hübner. Arch. f. Derm. u. Syph. LXXXI. Bd., 2. u. 3. Heft 1906.

Bei einem 72 jährigen Pat., welcher seit 45 Jahren an Hautjucken litt, das zur Bildung knotiger Exkrescenzen geführt hatte, fand sich

ein grosses Geschwür am rechten Unterschenkel, welches, wie die Probeexzision ergab, sich als Karzinom erwies. Die Amputation wurde verweigert. Das Krankheitsbild ist gegenüber der Urticaria perstans durch den primären Pruritus mit sekundären Hauteffloreszenzen vom Typus entzündlicher Neubildungen genügend charakterisiert.

von Hofmann (Wien).

Urticaria depressa. Von H. Vörner. Dermat. Zeitschr. Heft 10, 1906.

Bei dem Pat. hatte sich angeblich nach Genuss schlechten Käses ein landkartenartig begrenztes intensiv rotes Exanthem eingestellt, welches besonders an den Vorderarmen, am Hals und in der Gürtelgegend lokalisiert war. Charakteristisch war, dass die Krankheitsherde einige Millimeter unterhalb des Niveaus der gesunden Haut lagen. Das Exanthem verschwand in kurzer Zeit. von Hofmann (Wien).

A case of acute septic pemphigus. Von G. W. Crary. Journ. of cut. diseas. Jan. 1906.

Bei einem Neugeborenen stieg die Temperatur plötzlich am 3. Tage auf 104° Fahrenheit, um rasch wieder etwas unter die Norm abzusinken. 2 Tage später entwickelten sich Blasen in der Umgebung des Mundes, welche sich später über das ganze Gesicht, Nacken, Brust und Arme ausbreiteten. 18 Tage nach Auftreten der Hautläsion starb das Kind. Bei der Sektion fand man beiderseitige Bronchopneumonie, fettige Degeneration der Leber, parenchymatöse Degeneration der Nieren und einen Abscess im Nabelstrang. Aus dem Blute und den erkrankten Organen konnten Staphylokokken gezüchtet werden.

von Hofmann (Wien).

Zur Lehre des Lichen ruber pemphigoides. Von Trautmann. Dermatol. Zeitschrift, Bd. XIII, Heft 5.

Verf. teilt einen Fall von Lichen ruber planus, der einen 26 Jahre alten Gutsbesitzerssohn betrifft, mit. Der Ausschlag begann am linken Handrücken in Form von polygonalen, wachsartig glänzenden, gedellten, bläulichroten Knötchen, die sich dann auf den ganzen Körper mit Ausnahme des Halses und Gesichtes, am stärksten auf der Brust und dem Rücken ausbreiteten. 2 Monate später traten an beiden Unterschenkeln pralle Blasen auf, die beim Einstechen ein dünnflüssiges, schwach gelbliches Sekret entleerten. Auf der Haut der beiden Oberarme sowie der Unterschenkel waren verschiedene scharf umschriebene, geschwellte, erythemartige Flecken. Auf der Schleimhaut der Lippen sowie derjenigen der Nase zeigten sich ebenfalls Blasen.

Nach Besprechung der einschlägigen Literatur kommt der Verf. zu dem Schlusse, dass nach dem ganzen Beobachtungsfalle für das Zustandekommen der atypischen Blasenform beim Lichen ruber planus eine äussere Irritation, wie Kratzen, Reiben, Druck, chemischer äusserer Reiz, bei der Steigerung der Entzündungsintensität eine ursächliche Rolle spielen dürfte. Die Affektion geht mit Fieber und heftigem Jucken einher, in therapeutischer Hinsicht bleibt Arsen das souveräne Mittel.

Otto Sachs (Wien).

III. Bücherbesprechungen.

Contribution à l'étude des hernies ombilicales dites congénitales. Hernies des nouveau-nés et des enfants. Von Robert Lacasse. Thèse pour le doctorat en médecine, Paris, G. Steinheil 1906.

Autor kommt zu folgenden Schlüssen: Die sogenannte Nabelhernie der Neugeborenen ist eine acquirierte Anomalie. Sie zeigt sich häufiger bei Knaben als bei Mädchen. In der grössten Mehrzahl der Fälle tritt sie innerhalb der ersten zwei Wochen nach Abfall der Nabelschnur auf. Als häufigste, wenigstens prädisponierende Ursachen findet sich entweder eine kongenitale Aplasie (frühzeitige Geburt) oder ein acquiriertes Moment (schlechte Ernährungsmethoden). Die Prognose ist im allgemeinen günstig, doch abhängig vom allgemeinen Entwicklungszustand des Kindes. Die Tendenz zur Spontanheilung gestattet den Versuch einer Nabelbandage; je einfacher diese ist, desto besser. Eine interkurrente Komplikation indiziert jedoch chirurgisches Eingreifen, das in Radikaloperation — nur im 3.—4. Jahr in Betracht kommend — zu bestehen hat.

Neurath (Wien).

Die Lehre von der Krebskrankheit von den ältesten Zeiten bis zur Gegenwart. Von J. Wolff. Verlag von Gustav Fischer, Jena 1907.

747 Seiten langes Werk, welches sehr ausführlich die Entwicklung der Krebslehre von den ältesten Zeiten bis zur Gegenwart in interessanter Weise behandelt, jedoch zu inhaltsreich ist, um hier in Kürze wiedergegeben zu werden. — Der erste Abschnitt bespricht die Theorie der „Atra bilis“ bis zur Zeit der Renaissance, der zweite die Lymphtheorie (Ende des 17. und 18. Jahrhunderts), der dritte die Blastemtheorie und den Einfluss der Eindeckung der Zelle auf die Krebslehre, der vierte die Bedeutung der Cellularpathologie für diese Lehre, der fünfte die Bestrebungen zur Lösung des Problems der Aetiologie des Krebses durch die Embryonaltheorien (Boll, Cohnheim, Ribbert), der sechste die Zelltheorien (Hansemann), der siebente und letzte endlich die parasitären Theorien.

Sehr vollkommene Literaturangaben.

Schrumpf (Strassburg).

Travaux de chirurgie anatomo-clinique. Von Henry Hartmann. 3me série. Chirurgie de l'intestin. 153 Fig. im Text. Paris, Steinheil 1907.

Verf. behandelt vom chirurgisch-topographischen Standpunkt mit Hilfe seiner Assistenten Lecène und Okinczyc die Eingeweidelehre an der Hand seines grossen klinischen und poliklinischen Materials aus der Zeit vom 1. März 1903 bis 1907. Er beginnt mit der Aufzählung der ausgeführten Operationen am Urogenital-Apparat mit 4 Nephrotomien bei Pyonephrose, die alle zur Ausheilung gelangten, 2 Nephrektomien wegen Tuberkulose, 3 Cystostomien bei Prostatikern, 6 Cystotomien, teils wegen Blasensteinen, teils wegen Geschwülsten und einer teilweisen Cystostomie wegen einer grösseren Geschwulst. Neben 5 Lithotripsien mögen noch 11 Prostatektomien und 46 interne Urethrotomien

erwähnt sein. Der weibliche Urogenitalapparat gab zu 111 Operationen mit 6 Todesfällen Veranlassung. Von 117 Operationen am Verdauungstraktus müssen 4 Gastrostomien (mit 2 Todesfällen) und 27 Gastroenterostomien (mit 4 Todesfällen hervorgehoben werden. Demgegenüber fällt die geringe Zahl von 12 Appendicektomien auf. Der genaueren Beschreibung von 466 Operationen geht eine Mortalitätsstatistik von 30 Fällen voraus, unter welchen sich 2 hintere und 2 vordere Gastroenterostomien, eine mit Circulus vitiosus am 5. Tage p. op. befindet. Bei der Anastomosenbildung sowohl unter Darmschlingen als auch mit dem Magen glaubt Verf. seine guten Resultate den jetzt allgemein anerkannten Grundsätzen zu verdanken. Dazu rechnet Verf. in erster Linie „das Operieren ausserhalb des Leibes" auf einer Unterlage von sterilisierten Kompressen; um dieses bei normal fixierten Darmteilen (Rectum z. B.) ausführen zu können, geht er besonders vor (s. u.). Als Hilfsmittel, den Austritt von Darminhalt zu vermeiden, führt Verf. in 9 Figuren die bekannten Darmkompressorien auf, darunter auch das von Gussenbauer und Küster, er selbst benützt das Modell von Doyen, er näht die Anastomosen mit zweireihiger Knopfnaht, eine durch Serosa, Muscularis und Schleimhaut, dann Lembert-Naht, die als Anfangsnaht auch fortlaufend angelegt wird. Die verschiedenen sonstigen sehr komplizierten Nahtmethoden (z. B. Mannsell) siehe pag. 26 des Originals; ebenso kommt der Murphy-Knopf zu seinem Recht, der in Amerika und Deutschland noch die meisten Anhänger haben soll. Zur Orientierung für die Isoperistaltik genügen nur die beiden festen jederzeit anatomisch bestimmbaren Punkte: die Duodeno-Jejunalschlinge und die letzte Ileumschlinge am Coecum. Die zirkuläre Darmnaht findet in ausgezeichneten Bildern ihre Beschreibung, die Naht des Mesenteriums ist dabei stets berücksichtigt. Für die Colo-Rektostomie, die man schwer „ausserhalb des Leibes" ausführen kann, empfiehlt er vom Anus aus den einen Teil des Murphy-Knopfes auf einem von Lardennois (Reims) dafür konstruierten „Knopfträger" hoch herauf führen zu lassen, da so die Ausführung der Anastomose bedeutend erleichtert würde. Bei den Magen-Darmanastomosen werden die Methoden von Koehn und Sonnenburg an der Hand genauer Abbildungen (auch Querschnitten) gebührend gewürdigt und an eigenen Resultaten erläutert, so auch der eine Fall von Circulus vitiosus.

In dem Kapitel der Darmausschaltung und ihrer Technik geben 13 Figuren über die verschiedenen Möglichkeiten des auszuführenden Eingriffes schematisch Auskunft. Die Interposition eines Stückes des Ileums an Stelle eines resezierten Colon descendens-Stückes verdient dabei hervorgehoben zu werden. Die Resultate der Darmausschaltungen stehen unter dem Drucke, dass es sich meist um krebsartige Erkrankungen handelt, bei welchen die Kranken nicht mehr genügend Widerstandskraft besitzen.

Okinczyc gibt in den folgenden Kapiteln eine ausführliche Monographie des Colons (ascendens, transversum und descendens), die jedem, welcher sich mit diesem Teile der Intestina chirurgisch beschäftigen will, dringend zur Durchsicht im Original anempfohlen werden muss. Nachdem der Verf. alles, was in bezug auf die Lage des Colons irgendwie in Betracht kommt, die Aufhängebänder an Leber und Milz in Varietäten beschrieben hat, geht er zur Gefässverteilung über und schil-

dert diese in ihren Varianten. Dann folgen die Morphogenese des Colons und Tierversuche zur Feststellung der Ernährungsverhältnisse des Colons durch das Mesocolon, und zwar zunächst durch arterielle Unterbindung, dann durch vollständige Durchtrennung. Er kommt zu dem Schlusse, dass intestinale Gefässe auf gewisse Strecken die Ernährung aufrecht erhalten können, auch wenn die Arkadengefässe im Mesocolon sicher getrennt sind. Die Besprechung der Venen und Lymphgefässe des Gesamtcolons bildet den Schluss, an welchen sich aus gleicher Feder in vollendeter Genauigkeit eine pathologisch-anatomische und eingehend die gesamte Literatur berücksichtigende klinische Studie der Colongeschwülste anreiht. Sie bildet eine Arbeit für sich und kann im Rahmen eines Referates nicht die Würdigung finden, welche sie verdient.

Unter den funktionellen Störungen, die auf einen Colontumor schliessen lassen, hebt Verf. unregelmässige Stühle als Hauptsymptom hervor, die er, wenn nicht in allen, so doch in fast allen Fällen beobachtete. Diesem Symptom folgt entweder Obstipation, oder Obstipation abwechselnd mit Diarrhöe, oder was seltener, nur die letztere, ohne dass mit Opium irgendeine Aenderung herbeizuführen ist (vgl. Ewald, Berl. klin. Woch. 1903, p. 1093 u. 1131). Blut im Stuhl bestärkt die Diagnose, es braucht im Laufe der ganzen Erkrankung nur ein einziges Mal aufgetreten zu sein. Schön erhaltene und plastisch gut wiedergegebene Präparate, welche von Hartmann gewonnen sind, unterbrechen den mit genauen Krankengeschichten versehenen Text. Lange Beobachtungen vor der Operation führen dem Leser eine wechselnde Symptomenreihe vor Augen, die auch tageweise palpatorisch sich ändern kann, bis der Tumor als solcher an derselben Stelle persistiert und dort entweder bimanuell oder mit Hilfe der Sigmoidoskopie, der Insufflation oder nach Einlegung von Sonden mit Röntgenstrahlen in seinem Sitz näher bestimmt wird. — In einem besonderen Kapitel fasst Hartmann die chirurgische Behandlung des Colonkrebses zusammen und betont, dass manche jetzt mit einzeitigen Operationen mehr erreichen als früher in zwei und mehr Zeiten. Diese Wandlungen habe das Ausland ebenso durchgemacht. Von präsumptiven Schutzmassregeln bei Beginn der Operation, also Kochsalzlösung-Injektionen oder Pferdeserum zur Hyperleukocytose, macht er keinen Gebrauch, er meint, so ebensoweit zu kommen. Die Ausführung des Anus praeternaturalis in Gestalt der zweizeitigen Coecumpunktion nach ca. 10 Stunden und die Appendicostomie finden als Voroperationen ihre Besprechung, sodann die Entero-Anastomose mit Ausschluss des erkrankten Darmteils. Für die Exstirpation eines Colontumors finden wir 4 grosse schematisch gehaltene Abbildungen, welche die verschiedenen Stadien der Operation, wie Hartmann sie macht, berücksichtigen: Weite Herauslagerung der Colonschlinge mit Tumor, Vernähung des Mesocolons, geringe Rücklagerung und teilweise Bauchnaht, Abtragung der Geschwulst und Stehenlassen eines längeren zuführenden Endes zur Einlegung eines grossen Glasrohres, Verschluss des abführenden Colonstumpfes. Das Glasrohr fällt nach 5—6 Tagen ab, es folgt dann in ca. 3 Wochen der Verschluss des arteficiellen Anus, was genau beschrieben wird. Den Schluss des Werkes bildet eine ausführliche Abhandlung Lecène's über die Dünndarmsarkome mit guten Abbildungen, die durch die Ausnahme die Regel bestätigen, dass Sarkome nicht stenosieren. 4 Abbildungen zeigen den mikroskopischen

Bau mit Einschluss der Mesenterialdrüsen. Ausser der chirurgischen Behandlung, die nichts Neues bietet, folgen eigene Beobachtungsfälle mit teilweiser Wiederholung derselben Abbildungen. Auch im übrigen Text finden wir wiederholt dieselben eine halbe Seite einnehmenden Abbildungen; so sind Fig. 110 u. 119, Fig. 115 u. 129, Fig. 138 u. 149, Fig. 135 u. 148, Fig. 142 u. 150 eine und dieselbe. Es zeigt, dass an der Austattung nicht gespart ist, aber nicht jeder Herausgeber gestattet sich diesen Luxus. A. v. Bardeleben (Bochum).

Handbuch neuerer Arzneimittel. Von Otto von Lengerken. 659 pag. Verlag von Johannes Alt, Frankfurt a. M. Preis 13,60 M.

Ein imponierendes Werk, das die ganz ausserordentliche Reichhaltigkeit der zur Anwendung gelangenden Medikationen vor Augen führt. Der Verf. hat sich durch diese Zusammenstellung unzweifelhaft ein wesentliches Verdienst erworben.

Das Buch zerfällt in zwei Teile. Im ersten behandelt der Verf. die neueren Arzneistoffe eingehender und ziemlich gleichartig unter besonderer Berücksichtigung medizinischer Gesichtspunkte.

Der zweite (umfangreichere) Teil bringt — alphabetisch geordnet — alle anderen Arzneistoffe. Bei jedem Medikament sind ausser möglichst kurzen pharmakologischen Bemerkungen noch Preis, Dosis und Anwendungsweise angegeben.

Trotz knappstem Drucke und grossem Format des Werkes umfasst dieser Teil mehr als 550 Druckseiten. Dabei ist zu berücksichtigen, dass auf ein Präparat nur einige Zeilen des Textes entfallen.

Hermann Schlesinger (Wien).

Les parapsoriasis de Brocq. Von A. Civatte. Thèse de Paris, G. Steinheil, 1906.

In einem 264 Seiten fassenden Buche geht Civatte von einem historischen Ueberblicke der von Brocq unter dem Namen Parapsoriasis zusammengefassten Gruppe von Dermatosen aus und bespricht im ersten Abschnitte desselben die einschlägigen Arbeiten deutscher, französischer, amerikanischer und englischer Autoren. In dem folgenden 2. Kapitel würdigt der Autor die klinischen Tatsachen der Parapsoriasis en gouttes, Parapsoriasis en plaques, Parapsoriasis lichénoides an teils eigenen, teils von Brocq gesammelten Fällen (im ganzen 15).

Das Krankheitsbild der Parapsoriasis ist ein buntes, aus kleinen, roten, kaum schuppenden Plaques bestehend, die oft zart atrophisch sind, mit einer bemerkenswerten Beständigkeit der Einzelefflorescenzen. Die Lokalbehandlung ist ohne Einfluss auf die Affektion, manchmal wird sie schlecht vertragen. Die Dauer der Erkrankung ist nicht genau begrenzt und schwankt innerhalb sehr weiter Grenzen: von einigen Monaten bis zu 15 Jahren und darüber hinaus.

Die folgenden Kapitel behandeln die pathologische Anatomie und Diagnostik, die Aetiologie sowie die Therapie der in Rede stehenden Krankheit.

Der 2. Abschnitt dieses Buches enthält eine genaue Wiedergabe der von Civatte beobachteten einschlägigen Fälle und gibt seiner Ansicht bezüglich der Aetiologie dieser Dermatose dahin Ausdruck, dass die Parapsoriasis als eine atypische Tuberkulose der Haut anzusprechen sei.

Im 3. und letzten Abschnitt würdigt der Autor das von den deutschen Dermatologen gekennzeichnete Krankheitsbild der Dermatitis nodularis psoriasiformis et Pityriasis lichenoides chronica, bespricht anschliessend das von der englischen Schule beschriebene Bild der Parakeratosis variegata und den Lichen variegatus, die Xantho-Erythrodermia perstans Radcliffe Crocker's, sowie die einschlägigen Arbeiten amerikanischer und italienischer Autoren.

Dem Buche sind 11 sehr gut ausgeführte Tafeln, teils Abbildungen des Krankheitsbildes, teils histologische Details beigegeben, die den Wert des mit ausserordentlicher Sachkenntnis und grossem Fleisse geschriebenen Buches erhöhen. Am Schlusse desselben befindet sich ein Literaturverzeichnis.

Civatte's Arbeit stellt eine monographische Bearbeitung der Parapsoriasis Brocq dar, deren Lektüre jedem Fachmanne auf das wärmste empfohlen werden kann. Otto Sachs (Wien).

Inhalt.

I. Sammel-Referate.

Tedesko, F., Die neuropathischen Knochenaffektionen (mit Ausschluss der tabischen und syringomyelischen Arthropathien und Spontanfrakturen (Schluss), p. 241—252.

II. Referate.

A. Appendicitis.

Klemm, P., Ueber die Aetiologie der Appendicitis, p. 253.

Malcolm, J. D., Appendicitis and abscess formation, p. 253.

Wette, Ueber Appendicitis, p. 254.

Beck, C., Ueber die Bewertung der Frühsymptome bei der Entzündung des Wurmfortsatzes, p. 255.

Jezirski, P. V., Verhalten der Pupillen bei Erkrankungen des Wurmfortsatzes, p. 255.

Klemm, P., Ueber die chronische anfallsfreie Appendicitis, p. 256.

Karrenstein, Beitrag zur Appendicitisfrage mit besonderer Berücksichtigung der Armeestatistik, p. 256.

Bennet, H. d., A case of appendicitis complicated with acute obstruction of the intestine, p. 257.

Malcolm, J. D., Appendicitis and gangrene of the vermiform appendix considered as separates diseases, p. 258.

Broca, A., Chronic appendicitis and the early diagnosis and treatment of acute appendicitis in children, p. 259.

Malcolm, J. D., Appendix abscess with severe haemorrhage, p. 262.

Andrews, O. W., A case of appendicitis, p. 262.

Rawes, L., A note on appendicitis as a cause of intussusception, p. 262.

Cabill, A case in which acute appendicitis and a twisted ovarian pedicle existed at the same time, p. 263.

Römer, R., Die Bedeutung des kranken Appendix für die Frau, p. 263.

Bruce, H. A., Appendicitis: some points in diagnosis and treatment based over 600 operations, p. 263.

Hagen, Die Intermediäroperation bei akuter Appendicitis, p. 264.

Hochenegg, Ueber die Indikationen zur Appendektomie beim Ileocoecalschmerz, p. 265.

Lucas-Championnière, Aetiologie und Behandlung der Appendicitis, p. 265.

Kümmel, Resultate der Frühoperation bei Appendicitis, p. 265.

Carson, H. W., One hundred consecutive cases of appendix operation, p. 266.

B. Leber, Gallenwege.

Adamus, J. A., Case of supplementary lobe of the liver causing symptoms of pyloric obstructions, p. 267.

White, S., Discussion on the surgical treatment of ascites secondary to vascular cirrhosis of the liver, p. 267.

Allard, H., Letal gallgångsblödning framkallad af sten, p. 269.

Delbet, De l'état des voies biliaires dans les obstructions, p. 270.

Tuffier, Ruptur traumatique du cholédoque, p. 270.

Wright, G. A., Phlegmonous cholecystitis, p. 270.
Hook, W. van, Cholecystectomy: its indications and technique, p. 272.
Thorspecken, Zur Frage der idealen Cholecystektomie, p. 272.
Bazy, Vésicule biliaire dilatée et hypertrophiée. Des conditions de la rétraction et de la dilatation de la vésicule, p. 273.
Aldor, L. v., Zur Pathologie u. Therapie der Gallensteinkrankheit, p. 273.
Dickson, W. E. C., A case of gallstones of large size passed by the rectum, p. 274.

C. Haut.

Sutton, Experimente über die Resorption durch die Haut, p. 275.
Adrian, Die Rolle der Konsanguinität der Eltern in der Aetiologie einiger Dermatosen der Nachkommen, p. 275.
Fürst, L., Die Erzielung von Analgesie auf endermatischem Wege, p. 275.
Eijkman und von Hoogenhuyze, Experimentelle Untersuchungen über den Verbrennungstod, p. 276.
Sakurane, K., Ueber das Schicksal subkutan injizierter Substanzen, insbesondere des Paraffins, p. 276.
Rusch, P., Beiträge zur Kenntnis der idiopathischen Hautatrophie, p. 276.
— Ueber idiopatische Hautatrophie und Sklerodermie, p. 277.
Koch, Ein Fall von diffuser symmetrischer Fettgewebswucherung, p. 277.
Pólya, E., Ueber Nekrose des Bauch-Fettgewebes, p. 277.
Chauffard, A. und Laederich, L., Un cas de tumeur gazeuse sus- et sous-claviculaire, p. 278.
Dunin, Th., Chronische Eiterung an den Fingern mit Ablagerungen von kohlensaurem Kalk, p. 279.
Vollmer, E., Ueber originäre Kuhpocken beim Menschen, p. 279.
Linser, P., Ueber den Zusammenhang von Hydroa aestivale und Hämatoporphyrinurie, p. 279.
Heidenhain, Ein Fall von Elephantiasis, p. 280.
Menetrier, Sclérodermie diffuse. Traitement thyroïdien. Guérison, p. 280.
Foster, N. B., Myxœdema following exophthalmic goitre, p. 280.
Garnier, M. und Lebret, Exploration des fonctions rénale, intestinale et hépatique chez un myxœdémateux, p. 280.
Fraser, Th., A case of myxoedema, p. 281.
Andry, Ch., Gonococcie métastatique de la peau (angiodermite suppurrée à gonocoques), p. 281.
Joseph, M., Heliotherapie der Psoriasis, p. 281.
Berger, F. R. M., Ein Fall von Epidermolysis bullosa hereditaria und seine Reaktion auf Röntgenbestrahlung, p. 281.
Hübner, H., Ueber Tuberosis cutis pruriginosa, p. 281.
Vörner, H., Urticaria depressa, p. 282.
Crary, G. W., A case of acute septic pemphigus, p. 282.
Trautmann, Zur Lehre des Lichen ruber pemphigoides, p. 282.

III. Bücherbesprechungen

Lacasse, R., Contribution à l'étude des hernies ombilicales dites congénitales. Hernies des nouveau-nés et des enfants, p. 283.
Wolff, J., Die Lehre von der Krebskrankheit von den ältesten Zeiten bis zur Gegenwart, p. 283.
Hartmann, H., Travaux de chirurgie anatomo-clinique, p. 283.
Lengerken, Otto von, Handbuch neuerer Arzneimittel, p. 286.
Civatte, A., Les parapsoriasis de Brocq, p. 286.

Um Einsendung von Monographien und Büchern an den Redakteur Professor Dr. HERMANN SCHLESINGER, Wien, I, Ebendorferstrasse 10, wird gebeten.
Man bittet, redaktionelle Zuschriften mit dem Adressenzusatz „Für die Redaktion des Centralblattes für die Grenzgebiete" versehen zu wollen.

Lippert & Co. (G. Pätz'sche Buchdr.), Naumburg a. S.

CENTRALBLATT

für die

Grenzgebiete der Medizin u. Chirurgie.

Herausgegeben von

Dr. Hermann Schlesinger,

Professor an der Universität Wien.

Verlag von GUSTAV FISCHER in Jena.

X. Band.	Jena, 6. Mai 1907.	Nr. 8.

Das Centralblatt für die Grenzgebiete der Medizin und Chirurgie erscheint in zwanglosen Heften im Umfange von etwa 3 Druckbogen, die zu einem Bande vereinigt werden, dessen Umfang 60 Druckbogen betragen wird. Das Abonnement für das Centralblatt kostet 24 Mark für den Band. — Die Abnehmer der **Mitteilungen aus den Grenzgebieten der Medizin und Chirurgie**, herausgegeben von A. von Eiselsberg und B. Naunyn, erhalten das Centralblatt zum Vorzugspreise von 20 Mark.

I. Sammel-Referate.

Der gegenwärtige Stand der Rückenmarks-anästhesie.

Von Dr. **Ernst Venus**,

Assistent der chirurgischen Abteilung der Wiener Poliklinik.

Literatur.

1) Achard und Lauberg, Gaz. hebdom. de méd. et de chirurg. 1901, No. 62. Ref. Chirurg. Centralbl. 1902, No. 30.

2) Adam, Ein Fall von Abducenslähmung nach Lumbalanästhesie. Münchener med. Wochenschr. 1906, No. 8.

3) Adler, Rückenmarksanästhesie. Neurolog. Centralbl. 1906, No. 19.

4) Angelovici, Das Stovain als intraarachnoidales Anästhetikum in der Venerologie. Romàniă medicale 1905, No. 22.

5) Baisch, Die Lumbalanästhesie in der Geburtshilfe und Gynäkologie. Deutsche med. Wochenschr. 1906, No. 38.

6) Ders., Erfahrungen über Lumbalanästhesie mit Stovain, Alypin und Novocain. Beitr. z. klin. Chirurg., Bd. LII, H. 1.

7) Becker, Operationen mit Rückenmarksanästhesie. Münchener med. Wochenschrift 1906, No. 28.

8) Bier, Ueber den Stand der Rückenmarksanästhesie mit Berücksichtigung ihrer Vorteile und Nachteile gegenüber anderen Anästhesierungsmethoden. Vortrag am XXIX. Kongress der deutschen Gesellschaft f. Chirurgie. Ref. Münchener med. Wochenschr. 1905, No. 23.

9) Ders., Ueber den Stand der Rückenmarksanästhesie. Arch. f. klin. Chirurg., Bd. LXXVII.

10) Ders., Zur Geschichte der Rückenmarksanästhesie. Münchener med. Wochenschrift 1906, No. 22.

11) Ders., Rückenmarksanästhesie. Med. Klinik 1906.

12) Ders. und Dönitz, Rückenmarksanästhesie. Münchener med. Wochenschr. 1904, No. 14.

13) Boekel, Lumbalanästhesie mittels Stovain. Vortrag im Naturhistorischen Aerzteverein in Strassburg, 26. Mai 1906. Münchener med. Wochenschr. 1906, No. 42.

14) Bonachi, Chirurg. Gesellschaft in Bukarest, 4. Mai 1905. Ref. Centralbl. f. Chirurg. 1905, No. 38.

15) Bosse, Lumbalanästhesie mit Tropacocain. Deutsche med. Wochenschr. 1907, No. 5.

16) Braun, Ueber Kombination von Cocain mit Adrenalinpräparaten. Arch. f. klin. Chirurg., Bd. LXIX.

17) Ders., Ueber Medullaranästhesie. Vortrag i. d. Leipz. med. Gesellschaft, 9. Mai 1905. Ref. Münchener med. Wochenschr. 1905, No. 24.

18) Brehm, Petersburger med. Wochenschr. 1906, No. 26.

19) Brünner, Die Erfolge der Lumbalanästhesie bei gynäk. Operationen. Vortrag i. d. gynäk. Gesellschaft in München. Ref. Münchener med. Wochenschr. 1906, No. 23.

20) Busse, Die Verwendung der Morphin-Skopolamininjektionen mit Rückenmarksanästhesie bei gynäk. Operationen. Münchener med. Wochenschr. 1906, No. 38.

21) Caplescu u. Poenaru, Die Resultate der Rachistovainisierung. Spitalul 1905, No. 19—20.

22) Cathelin, La circulation du liquide céphalorachidien. Paris. C. Naud, éditeur 1903, No. 3.

23) Chaput, Bull. et mém. de la Soc. de chir. de Paris I, XXVII, pag. 413. Ref. Centralbl. f. Chirurg. 1903, No. 11.

24) Ders., ibidem pag. 451.

25) Ders., L'anaesthésie rachidienne à la stovaine. Société de Chirurg., 12. Dezember 1904.

26) Chienne, Stovain als spinales und lokales Anästhetikum. Scott. med. and surgic. Journ. 1906, No. 22.

27) Colombani, Erfahrungen über Lumbalanästhesie mit Tropacocain. Wien. klin. Wochenschr. 1905, No. 21.

28) Dandois, Ref. Centralbl. f. Chirurg. 1902, No. 9.

29) Dean, Lumbalanästhesie bei abdominellen Operationen. Brit. med. Journ., 12. Mai 1906.

30) Deetz, Erfahrungen über 460 Lumbalanästhesien mit Stovain-Adrenalin. Münchener med. Wochenschr. 1906, No. 28.

31) Defranceschi, Erfahrungen über Spinalanalgesie. Vortrag auf der 77. Versammlung deutscher Aerzte und Naturforscher in Meran. Ref. Münch. med. Wochenschrift 1905, No. 43.

32) Ders., Weitere 200 Fälle von Lumbalanästhesie mit Tropacocain.

33) Dichiason, New York. med. Record, 7. Februar 1903.

34) Dönitz, Cocainisierung des Rückenmarkes unter Verwendung von Adrenalin. Münchener med. Wochenschr. 1903, No. 34.

35) Ders., Vortrag am 33. Kongress der deutschen Gesellschaft für Chirurgie. Ref. Münchener med. Wochenschr. 1905, No. 23.

36) Ders., Technik, Wirkung und spezielle Indikation der Rückenmarksanästhesie. Arch. f. klin. Chirurg., Bd. LXXVII.

37) Ders., Wie vermeidet man Misserfolge bei der Lumbalanästhesie? Münchener med. Wochenschr. 1906, No. 28.

38) Ders., Die Höhenausdehnung der Spinalanalgesie. Münchener med. Wochenschrift 1906, No. 48.

39) Eden, Tierversuche über Rückenmarksanästhesie. Deutsche Zeitschr. für Chirurg., Bd. LXVII.

40) Falkner, Experimentelle Studien über Spätfolgen der Lumbalanästhesie. Centralbl. f. Gynäk. 1907, No. 3.

41) Feilchenfeld, Centralbl. f. Augenheilkunde 1906, pag. 118.

42) Finkelnburg, Neurologische Beobachtungen und Untersuchungen bei der Rückenmarksanästhesie mit Cocain und Stovain. Münchener med. Wochenschr. 1906, No. 9.

43) Freund, Weitere Erfahrungen über Rückenmarksnarkose. Deutsche med. Wochenschr. 1906, No. 28.

44) Füster, Erfahrungen über Spinalanalgesie. Arch. f. klin. Chirurg., Bd. XCVI, 1. Heft.

45) Goldmann, Eine ungünstige Folgeerscheinung der Lumbalanästhesie. Centralbl. f. Chirurg, 1907, No. 2.

46) Greiffenhagen, Respirationsstörung infolge medullärer Stovainanalgesie. Centralbl. f. Chirurg. 1900, No. 14.
47) Guinard, Presse méd. 1901, No. 91.
48) Hackenbruch, Rückenmarksanalgesie. Centralbl. f. Chirurg. 1906, No. 14.
49) Ders., Witzel, Wenzel, Hackenbruch: Die Schmerzverhütung in der Chirurgie 1906.
50) Hahn, Ueber Cocainisierung des Rückenmarks. Centralbl. f. d. Grenzgebiete d. int. Medizin u. Chirurgie 1900, No. 9.
51) Ders., Ueber subarachnoidale Cocaininjektionen nach Bier. Centralbl. f. d. Grenzgebiete d. int. Medizin u. Chirurgie 1901, No. 8 u. 9.
52) Hauber, Lumbalanästhesie. Arch. f. klin. Chirurg., Bd. LXXXI.
53) Haubold und Melzer, Spinalanästhesie durch Magnesiumsulfat. Journ. of Amer. Assoc. 1906, No. 9.

(Fortsetzung der Literatur folgt.)

Seit den in den Jahren 1900 und 1901 in dieser Zeitschrift erschienenen Sammelreferaten von Hahn über die Cocainisierung des Rückenmarkes ist in den Ansichten über die Rückenmarksanästhesie ein vollkommener Umschwung eingetreten. Damals war sie eigentlich noch in ihren Anfängen, die mit der Cocainisierung des Rückenmarkes verbundene Gefahr war noch zu gross, als dass die Methode allgemeinen Eingang hätte finden können. Bier selbst, ihr Erfinder, erhob stets warnend seine Stimme, und nur die Franzosen und Amerikaner waren ihre Anhänger gewesen. Dass die Spinalanästhesie heute unter den allgemein anerkannten Anästhesierungsmethoden sich einen hervorragenden Platz geschaffen hat und fast schon Allgemeingut der Chirurgie geworden ist, verdankt sie zwei Gründen. Bekanntlich standen ja ihrer allgemeinen Anwendung immer die hohen Gefahren, die mit ihr verbunden waren. im Wege, — das zur Erzielung einer Analgesie verwendete Cocain hatte oft so schwere allgemeine Intoxikationserscheinungen zur Folge, dass viele sich scheuten, das Risiko auf sich zu nehmen, und deshalb von einer Spinalanalgesierung Abstand nahmen. Nun hat aber Braun in Leipzig gezeigt, dass es gelingt, dem Cocain seine Gefährlichkeit zu nehmen, wenn man es mit Nebennierenpräparaten, sei es Adrenalin, Suprarenin oder Paranephrin, zusammen gebraucht und dass man in diesem Falle mit viel kleineren Cocaindosen viel höhere Grade von Anästhesie erzielen kann, und auch in der Spinalanalgesie zeigte sich, dass Cocain, in Verbindung mit Nebennierenpräparaten in den Arachnoidalsack injiziert, wesentlich ungefährlich ist. Der andere Grund, warum die Spinalanästhesie in den letzten Jahren so allgemeine Verbreitung fand, liegt darin, dass man auf der Suche nach ungefährlicheren Ersatzmitteln für das Cocain solche fand, und hier sind besonders das Stovain und Tropacocain zu nennen, ersteres mehr von den französischen und deutschen, letzteres besonders von den österreichischen Aerzten in Gebrauch

gezogen. In letzter Zeit verwendete man auch Novocain und Alypin, daneben wurde auch Eucainum hydrochloricum, Eucain β und anderes versucht. Ueber die mit diesem Präparat gewonnenen Resultate, ihre Neben- und Nachwirkung wird noch öfter näher die Rede sein müssen. Die grosse Bedeutung, welche die Spinalanalgesie für die Chirurgen sowie für die operative Gynäkologie, in letzter Zeit auch für Geburtshilfe, hier auch in Verbindung mit dem Skopolamin-Morphin-Dämmerschlaf gewonnen hatte, aber auch die Perspektive, welche sich für die interne Medizin öffnet, mögen es rechtfertigen, wenn hier wieder ein Sammelreferat über die seit dem Erscheinen des Referates von Hahn gewonnenen Resultate vorgelegt wird. Es soll in diesem nicht so sehr die chirurgische Bedeutung der Spinalanalgesie betont, als vielmehr das Interesse des internen Mediziners im Auge behalten werden; wurde ja schon von verschiedenen Seiten versucht, die Anästhesierung des Rückenmarkes auch therapeutisch in der modernen Medizin zu verwerten. Vor allem werden also die Theorie, Gefahren, Neben- und Nacherscheinungen der Spinalanalgesie, ihre Indikation und Kontraindikation und der Wert der verschiedenen Anästhetica betont werden müssen. Eine grössere Anzahl von Arbeiten befasst sich mit der Spinalanästhesie teils vom theoretischen, teils vom experimentellen Standpunkt aus. Eden versuchte, durch Injektionen verschiedener Anästhetica in den Duralsack von Katzen deren Wirkung zu erproben. Bei Cocain erzielten noch sehr kleine Dosen (0,0005 in 1 ccm Wasser gelöst) sehr gute Anästhesien. Cocain mit Eucain hatte öfters bei 0,0001 noch prompte Wirkung. Eucain allein ergab in bezug auf die Lumbalanästhesie keinen Vorzug. Man brauchte wenigstens 0,005, um eine gute Wirkung zu erzielen; physiologische Kochsalzlösung ergab kein gutes Resultat; hingegen ergab eine 0,2 %ige Kochsalzlösung guten Erfolg. Karbollösung (1 ccm einer 5 %igen Lösung) erzielte gute Anästhesien; Morphium ergab negatives Resultat. Nirvanin hatte in der Dosis von 0,02 eine Wirkung, wäre aber nicht zu empfehlen, da schon bei 0,05 plötzlicher Tod eintritt. Mit Peronin erzielte Eden in der Dosis von 0,01 gute Resultate; ebenso ergab Acoin in der Dosis von $^1/_2$ mg eine sehr gute Anästhesie, Tropacocain in der Dosis von 0,025 befriedigende Anästhesie, Tinctura Opii simplex ähnlich dem Anästhesin zwar eine gute, aber nur sehr kurze Zeit dauernde Anästhesie. Mit Aether konnte in kleinen Dosen eine brauchbare Anästhesie erzeugt werden, wurde er aber in grossen Dosen verwendet, so kam es zu bleibender Lähmung,

Collaps, ev. auch zum Exitus; Alkohol in 10 %iger Lösung hatte gute Resultate, allerdings traten manchmal rasch vorübergehende Lähmungen auf. Chloroform erzeugte keine Anästhesie. Nahm man von destilliertem Wasser 2—3 Spritzen, so hatte dies ein gutes Resultat zur Folge, 1 Spritze blieb ohne Erfolg. Dönitz untersuchte im Anschlusse an die Arbeit von Eden ebenfalls an Katzen die Wirkung des Cocains, wenn es mit Adrenalin zusammen injiziert wurde. Nach den Untersuchungen von Eden betrug für Katzen die tödliche Dosis Cocain 0,018; wurde nun Cocain mit Adrenalin gemengt (3 Tropfen des letzteren) injiziert, so betrug die tödliche Dosis 0,06, wurde vorher Adrenalin injiziert (0,5 ccm), so betrug dann die tödliche Dosis des Cocains 0,11. Es wurde also bei gleichzeitigem Adrenalingebrauch die Giftigkeit des Cocains auf $^1/_3$, bei früherem Gebrauch von Adrenalin auf $^1/_5$ der von Eden beobachteten Dosis herabgedrückt. Das Adrenalin vermindert demnach die Giftigkeit des Cocains und erhöht gleichzeitig seine anästhesierende Kraft nach Zeit, Ausdehnung und Intensität. Klapp stellte ebenfalls ausgedehnte experimentelle Studien über die Lumbalanästhesie an und fand das intradural injizierte Gift viel toxischer wirkend als das subkutan injizierte, da die Resorption vom Duralsack aus viel schneller vor sich geht. Er wies dies durch quantitative Harnuntersuchungen an Hunden nach, welchen subkutan bzw. intradural 1 g Milchzucker injiziert worden war. Bei der letzten Art der Einverleibung erfolgt der grösste Teil der Resorption in den ersten Stunden, während bei der subkutanen Methode dieselbe auf mehrere Stunden gleichmässig verteilt war. Demnach ist nach Klapp anzunehmen, dass bei der Lumbalanästhesie mit Cocain ein grosser Teil der Nebenerscheinungen auf Rechnung der raschen Resorption zu setzen wäre. Ein Zusatz von Adrenalin zur Injektionsflüssigkeit vermag die Resorption vom Duralsack aus erheblich zu verlangsamen. Auch Zusatz von schleimigen Stoffen, z. B. Gelatine, verlangsamt die Resorption, doch ist dieses Mittel bei Menschen wegen seiner schlechten Sterilisierbarkeit nicht zu empfehlen. Ausser der schnellen Resorption der Cocainlösung vom Duralsack aus kommt auch eine direkte Berührung des Cocains mit dem Rückenmark und Gehirn in Betracht. Deshalb vermag auch eine Verlangsamung der Resorption des intradural injizierten Cocains beim Menschen die schädliche Nebenwirkung nicht ganz zu beseitigen. Dieser kann man aber entgegenwirken, wenn man das Cocain in einer Flüssigkeit (z. B. Oel) gelöst injiziert, die sich mit dem Liquor cerebrospinalis schlecht vermischt. Cocainum hydrochloricum löst sich aber direkt in Oel

nicht. Schliesslich gelang es Klapp aber doch, eine Oellösung zu bekommen, das Cocainum oleinicum, welche Lösung beim Menschen aussichtsvoll zu sein scheint. Im Gegensatze zu Klapp fanden Heineke und Läwen, dass der Verlauf der Intoxikation bei intraduraler Verabreichung des Anästhetikums nicht durch die Resorptionsgeschwindigkeit, sondern durch die direkte Wirkung des Giftes auf die Substanz des Centralnervensystems bestimmt wird. Bei höherer Konzentration der Lösung der Grenzdosis des anästhetischen Giftes tritt die Giftwirkung langsamer ein, wenn man in den Duralsack injiziert. Der Grund hierfür liegt nach Heineke und Läwen darin, dass der Kontakt mit den lebenswichtigen, den Blutdruck regulierenden Zellen verlangsamt wird. Heineke und Läwen arbeiteten an Kaninchen mit Novocain und stellten Kontrollversuche mit Cocain an, die stets das gleiche Resultat ergaben. Dass der Kontakt der Giftlösung mit dem Centralorgane die wesentliche, wenn nicht einzige Ursache der Intoxikation bei subduraler Injektion ist, bewiesen die Verfasser dadurch, dass sie den Duralsack in der Höhe des Brustkorbes abschnürten und nun die Grenzdosis von Novocain und Cocain injizierten. Während bei nicht abgeschnürtem Duralsacke bei intraduraler Anwendung der Blutdruck sofort intensiv und lange absank, häufig auch der Tod eintrat, führte nun, gleichgültig ob man hohe oder niedrige Konzentration der Injektionsflüssigkeit anwandte, die Grenzdosis zu keiner Aenderung des Blutdruckes. Oelige Lösungen wirkten nicht anders als wässerige. Die Resorption spielt auch danach, die zur Anästhesie erforderlichen Dosen vorausgesetzt, keine vergiftende Rolle, sondern ausschliesslich die Berührung mit den Centralorganen.

Guinard fand, dass Wasser, allein in den Subarachnoidalraum injiziert, wohl anästhesierend wirkt, aber äusserst schwere Nacherscheinungen, vor allem in rasenden Kopfschmerzen, Erbrechen, hohen Temperaturen bestehend, zur Folge hat. Da Wasser also ein heftiges Gift für die Nerven und das Rückenmark bildet, so ist jeder Zusatz von reinem Wasser zum Anästhesierungsmittel unzulässig. Auch die von manchem Chirurgen gebrauchte isotonische Kochsalzlösung wirkt nicht milder als destilliertes Wasser. Guinard benützte nun als erster den Liquor cerebrospinalis als Lösungsmittel für das Cocain; er fügt dem abgelassenen Liquor einige Tropfen Cocain hinzu und spritzt die Mischung wieder in den Duralsack zurück. 70 Anästhesierungen, die Guinard nach seiner Methode ausführte, verliefen ohne die mindesten Neben- oder Nacherscheinungen. Auch Lazarus zeigte durch an 64 Kaninchen vor-

genommene Versuche, dass eine Herabsetzung der molekularen Konzentration der Cerebrospinalflüssigkeit durch Injektion mit destilliertem Wasser Schmerz hervorrief. Einspritzungen hoch konzentrierter Kochsalzlösungen führen den Tod herbei, während Injektionen von 7—8 % Kochsalzlösung oder isotonischer Bromkalium- oder Magnesiumlösung zur Anästhesie und Paralyse bei den Versuchstieren führten.

Cathelin will in seinen Untersuchungen über die Zirkulation der Cerebrospinalflüssigkeit den Beweis bringen, dass diese ein besonderes Zirkulationssystem darstellt, ähnlich dem der Lymphgefässe. Cathelin nimmt an, dass die perivaskulären Lymphstomata Mündungen des von ihm behaupteten Zirkulationssystemes darstellen, die sich bis in das periphere Nervensystem fortsetzen. Er basiert seine Theorie auf experimentelle Untersuchungen, welche die Plexus als Entstehungsort des Liquors infolge einer sekretorischen Tätigkeit dieser Gebilde annehmen, und auf experimentellen Untersuchungen, welche den Strom der Cerebrospinalflüssigkeit in allen Gängen des Körpers nachwiesen, schliesslich auf der oft vom Chirurgen gemachten Beobachtung des kontinuierlichen Abflusses von Liquor cerebrospinalis nach Verletzungen.

Mori stellte Untersuchungen über das Verhalten des Blutdruckes bei Lumbalanästhesie an, indem er den Blutdruck bei 50 mittels Suprarenins und Cocains durchgeführten Anästhesierungen bestimmte. Am häufigsten (in 16 Fällen) beobachtete er eine Erhöhung des Blutdruckes im Beginne der Prozedur und darauf ein geringes Sinken unter den normalen Druck. 12 mal blieb der Blutdruck während der ganzen Zeit erhöht, 8 mal war überhaupt kein Einfluss bemerkbar. 9 mal fiel der Blutdruck herab und bei diesen Kranken trat leicht Collapszustand auf. Van Lier spritzte Kaninchen ½ ccm Stovain und Suprarenin nach Billon in den Duralsack und untersuchte dann mikroskopisch Stücke aus dem Rückenmark, der Medulla oblongata und den Intervertebralganglien; in der Nähe der Injektionsstelle bis zu einem gewissen Abstand von derselben fanden sich hydropische Schwellung der Zellen und Veränderung ihrer feineren Struktur. Im Rückenmark von Tieren, die 12—14 Stunden nach der Injektion getötet wurden, fanden sich diese Veränderungen nur noch in Spuren. Falkner stellte experimentelle Studien über die späteren Folgen der Spinalanästhesie an. Der Versuchsgedanke ging dahin, unter der Voraussetzung eines anatomischen Substrates für die Lähmungen an Tieren festzustellen, ob die intradurale Einverleibung eines bestimmten Anästhetikums nach mehreren

Monaten im centralen Nervensystem makroskopische oder mikroskopische Veränderungen hervorrufen würde. Es wurden ausgewachsene Kaninchen für das Tierexperiment gebraucht und es wurde mit Tropacocain gearbeitet. Durch verschieden lange Zeiten, bis zu 4 Monaten, wurden die Tiere am Leben gehalten und dann teils durch Entbluten, teils durch Chloroform getötet. Bei allen wurde das Rückenmark, bei zweien auch das Gehirn in stufenweisen Serien untersucht. Das Resultat war ein vollständig negatives, indem weder ein frischer noch alter Degenerationsvorgang gefunden wurde.

Finkelnburg hat bei 50 Spinalanalgesien mit Stovain und Cocain den genauen Nervenstatus erhoben. Es wurden 0,04—0,06 Stovain mit Adrenalin gemischt mit Liquor injiziert. Bei gut gelungener Stovaininjektion hat der Kranke, abgesehen vom Hautstich, während und nach der Einspritzung keine unangenehmen Empfindungen. Nur in vereinzelten Fällen wurde über einen kurzen stechenden Schmerz in einem Bein geklagt und in solchen Fällen war es auffallend, dass das vorübergehend schmerzhafte Glied früher und in stärkerem Grade anästhetisch wurde als das andere Bein. Der Gang der sich von seiten des Nervensystems entwickelnden Funktionsstörung ist kurz folgender: 1. Neben Frühsymptomen der unteren (3.—5.) Sakralnerven befindet sich als frühes Symptom eine Herabsetzung bzw. ein Fehlen des Kniesehnen- und Achillessehnenreflexes. 2. Die im Verlaufe weniger Minuten auf die unteren Extremitäten und den Rumpf sich erstreckende Gefühlsstörung betrifft anfangs nur die Schmerzempfindung; das Berührungs- und Temperaturgefühl erlischt erst später, wenn es überhaupt schwindet. Das Lagegefühl war stets noch deutlich erhalten, wenn schon alle anderen Gefühlsqualitäten aufgehoben sind. 3. Abgesehen vom Hodenreflex verschwinden die Hautreflexe verhältnismässig besonders spät. 4. Zuletzt, wohl hauptsächlich infolge der anatomischen Lage der motorischen Wurzeln in der vorderen Hälfte des Rückenmarkes, setzen Störungen der Motilität ein. 5. Die elektrische Prüfung ergibt weder bei direkter noch indirekter Reizung für beide Stromarten quantitative und qualitative Aenderungen der Erregbarkeit. Die Wiederkehr der einzelnen Funktionen erfolgte viel langsamer als das Eintreten der Anästhesie. Die zeitliche Reihenfolge, in der die einzelnen Funktionen sich wieder einstellen, vollzieht sich mit einer gewissen Gesetzmässigkeit, indem zunächst die Motilität, dann die Sensibilität und als letzte die Reflexe wiederkehren. Bezüglich der Reihenfolge, in der sich die Motilität wieder einstellt, ist eine gewisse Gesetzmässigkeit insofern zu erkennen, als in typischen Fällen

diejenigen Muskelgruppen, die zuerst gelähmt werden, als letzte ihre Gelenkigkeit wieder erlangen. Demnach bleiben Bauchmuskeln und Fussbeuger am längsten paretisch. Die Wiederkehr der Sensibilität setzt annähernd gleichzeitig ein wie die Motilität, nur vollzieht sie sich langsamer, es zeigt sich hier ein sehr wechselndes Bild. Der Ausfall der Sehnen- und Hautreflexe zieht sich am längsten hin. Das Wiedererscheinen der Hautreflexe geht mit dem der Sehnenphänomene zeitlich annähernd parallel. Cocain ergab ein in mancher Beziehung wesentlich anderes Bild. Bei ausgesprochener Analgesie vom Nabel abwärts fand Finkelnburg stets ein normales Verhältnis. Sehnen und Hautreflexe, das Berührungs- und Temperaturgefühl waren nur in verhältnismässig geringem Grade gestört, das Lagegefühl und die Motilität blieben meist ungestört, die bisweilen beobachteten Paresen sind viel weniger ausgedehnt als bei dem Stovain. Jedlicka, der zahlreiche Untersuchungen an Tieren anstellte, erkannte die Gefahr der Spinalanästhesie aus 4 Gründen:

1. durch die Toxizität der Gifte;

2. durch lokale spezielle Nebenwirkung der injizierten Substanzen in Form einer Veränderung der Leitungsfähigkeit der Medulla und der Nerven, und zwar zuerst der sensiblen, bei stärkeren Dosen auch der motorischen, besonders im oberen Anteile des Rückenmarkes;

3. durch Störung des Flüssigkeitsdruckes im Lumbalkanal oder durch Shock;

4. durch Veränderungen im Pioarachnoidalraum infolge der injizierten Fremdkörper. Dem 3. Grunde lässt sich vorbeugen, wenn man dem Kranken in sitzender Stellung die Injektion macht, und zwar langsam, und die Flüssigkeit auf die entsprechende Temperatur (38 $^{\circ}$) und mit 0,6 % Kochsalz auf den kryoskopischen Punkt gebracht hat; dem 4. Punkte lässt sich entgegenwirken, wenn man eine kleine Menge Liquors entleert.

Die Technik, welche Bier in seiner letzten diesbezüglichen Publikation auf Grund seiner an über 1000 Fällen von Lumbalanästhesie gewonnenen Erfahrung empfiehlt, ist folgende: Der Kranke sitzt quer auf dem Operationstisch, die Beine hängen seitlich herunter, der Kopf ist vorn übergebeugt, die Wirbelsäule stark kyphotisch gekrümmt; jetzt wird zwischen dem 1. und 2. oder 2. und 3. Lendenwirbel mit einer Kanüle, die eine kurz abgeschrägte Spitze hat, genau in der Medianlinie unter mehrfachem Ansaugen von Liquorflüssigkeit das Anästhetikum langsam eingespritzt. Um eine hohe Anästhesie zu erzielen, gibt es nach Bier zwei Mittel: entweder die Lösung des Anästhetikums in viel Flüssigkeit (6—10 ccm) und

Einspritzen der gesamten Menge, oder man bringt den Kranken nach der Injektion sofort in Kader'sche Beckenhochlagerung. Da nach Verdünnung der Lösung mit Wasser heftige Nacherscheinungen auftreten, so ist es besser, als Verdünnungsmittel Liquor cerebrospinalis zu nehmen. Gefahren sind nach Bier in 3 Fällen möglich: 1. man wählt ein ungeeignetes Mittel, z. B. Cocain; 2. man überschreitet die zulässige Dosis; 3. man macht eine fehlerhafte Punktion und Einspritzung. Nie soll man das Anästhetikum einspritzen, bevor nicht der Liquor in rascher Tropfenfolge oder im Strome hervorquillt. Den richtigen Punkt zum Einstechen findet man am besten, wenn man, nachdem der Kranke in der angegebenen Stellung sitzt, eine die Höhe der Darmbeinkämme verbindende Querlinie zieht, welche bei kyphotischer Haltung der Wirbelsäule den 4. Lendenwirbel schneidet. Der nächst höhere Zwischenwirbelraum (zwischen 3. und 4. Lendenwirbel) oder der darauffolgende (zwischen 2. und 3. Lendenwirbel) wird dann in der Regel zur Punktion gewählt.

Manche Chirurgen lassen den Kranken nicht sitzen, sondern in stark gekrümmter Seitenlage liegen. Den Einstich machen viele ohne jede Lokalanästhesie, manche unter Chloräthylspray oder Schleich'scher Infiltration; einige machen sogar unter Lokalanästhesie mit dem Skalpell eine kleine Inzision und stossen erst durch diese die Nadel durch.

Läuft nach der Injektion kein Liquor ab oder erscheint er rosarot, vielleicht gar blutig gefärbt, dann liegt die Nadel nicht in der Cysterna terminalis. Man versuche nun durch Drehen, vorsichtiges Vorwärtsschieben und Zurückziehen der Nadel, ev. Erneuerung des Einstiches einen kontinuierlichen Liquorabfluss zu erzielen. Gelingt dies nicht, so versucht man, im nächst höheren Intervertebralraum zu punktieren. Auf keinen Fall darf man nach übereinstimmender Meinung aller Autoren das Anästhetikum injizieren, bevor nicht klarer, absolut nicht blutig tingierter Liquor abtropft.

Um hohe Anästhesie zu erreichen, wurde nach Bier's Angabe auch die Kopfstauung, d. h. Anlegen der Stauungsbinde um den Hals versucht. Nach Dönitz kann man sie in dreierlei Arten gebrauchen:

a) nach der ursprünglichen Anwendungsweise nach Bier. Anlegen der Binde und Liegenlassen nach der Injektion. Das Anästhetikum bleibt an Ort und Stelle; der absteigende Liquorstrom soll lediglich die langsame Ausbreitung nach oben beschränken.

b) Anlegen der Binde, darnach Injektion und hierauf Abnahme der Binde. Das Stovain verschiebt sich sofort in toto nach oben.

Die Wirkung ist ähnlich, aber anscheinend geringer als bei der Beckenhochlagerung.

c) Injektion, hierauf Anlegung der Binde. Das Stovain wird sofort nach abwärts gedrückt. Doch ist die bisher gewonnene Erfahrung eine zu geringe, als dass Dönitz schon ein Urteil fällen könnte. Dann wird auch die Beckenhochlagerung, u. z. oft die extreme, nach Kader angewandt, um höher hinaufreichende Anästhesie zu erzielen. Ueber den Wert derselben sind die Meinungen der einzelnen Beobachter noch verschieden. Manche sahen von ihr üble Folgeerscheinungen und sind deshalb gegen sie, viele aber, besonders Gynäkologen, rühmen ihre guten Erfolge. Für ihre Wirksamkeit ist nach Dönitz unbedingt notwendig, dass das Anästhetikum in einem Teile der Liquorsäule eingespritzt wird, die auch wirklich frei verschieblich am Duralsack liegt. Gelangt man bei der Punktion in den zwischen beiden Caudahälften liegenden, mit Liquor gefüllten Spaltraum, was man stets am raschen, reichlichen Liquorabfluss erkennt, so kann das injizierte Anästhetikum nach allen Richtungen hin sich frei verbreiten und durch Lagerung verschoben werden. Es werden sämtliche Nerven und das Rückenmark umspült, so dass man eine gleichmässig hohe Anästhesie erzielt. Verliert sich dagegen bei Abweichung von der Medianlinie die Nadelspitze zwischen den Fasern der einen Caudahälfte, so kann sich das injizierte Anästhetikum sehr schwer ausbreiten, da die Nervenfaserbündel dicht nebeneinander liegen und zwischen sich einen längs verlaufenden röhrenförmigen Hohlraum einschliessen.

Dönitz wies nach, dass Misserfolge bei der Spinalanästhesie, halbseitige Ausbreitung der Anästhesie, ausbleibende oder unvollkommene Anästhesie, nicht von individuellen Dispositionen oder von dem refraktären Verhalten gegenüber dem Anästhetikum, sondern von der Ausbreitung der anästhesierenden Lösung abhängig sind. Injizierte Dönitz an der Leiche in die eine Hälfte der Cauda equina dicht unterhalb des Conus terminalis Tusche, so lief dieselbe zwischen den Nerven nach oben und färbte ausschliesslich diese eine Seite des Rückenmarkes, während die andere Seite ungefärbt blieb. Vorbedingungen für ein sicheres Eintreten hoher Anästhesien ist, dass die Injektion in den Liquorraum an der hinteren Seite der Cauda gemacht wird. Von Einfluss auf eine hohe Ausdehnung der Anästhesien sind nach Dönitz:

1. Lageveränderungen.
2. Blutdruckverhältniss im Innern des Schädels.
3. Die Menge des Lösungsmittels für das Anästhetikum.

Was die Lagerung anbetrifft, so gibt es drei Methoden.

a) Injektion des Anästhetikums im Liegen des Kranken, der darauf auch liegen bleibt.

b) Die Injektion im Sitzen, darauf Horizontallagerung des Kranken.

c) Injektion im Sitzen und darauf starke Beckenhochlagerung. Dönitz erklärt dies in folgender Weise: Vertauscht man die liegende Stellung mit einer sitzenden, so läuft der Liquor cerebrospinalis aus der Schädelhöhle in den Spinalkanal hinein. Legt man sich, so läuft er wieder in die Schädelhöhle zurück. Eine noch grössere Menge fliesst kopfwärts bei der Trendelenburg'schen Lagerung. Es handelt sich also um Verschiebung der Gleichgewichtslage des Liquors, die im Augenblicke des Lagewechsels eintritt. Im Falle a reicht die Anästhesie bis zum Leistenband, im Falle b wohl fast stets über das Leistenband (aber doch nicht stets für Hernien ausreichend), im Falle c bis zum Nabel; von hier aufwärts wird die Anästhesie unsicher. Besonders wichtig scheint nach Dönitz die Wechselbeziehung zwischen Venenfüllung und Liquordruck im Schädel zu sein. Der Schädel bildet eine starre Kapsel; wird Blut in seine Bahnen und Sinus gebracht, so entweicht eine entsprechende Menge Liquors in den Spinalkanal. Wird das Blut wieder ausgesaugt, so geht der Liquor wieder schädelwärts. Als Beispiel hierfür führt Dönitz Herzkranke mit venöser Stauung an. Einem schweren Herzkranken wurde wegen Castration 0,04 Stovain injiziert, darauf Beckenhochlage. Dabei wird der Kranke ganz blau im Gesicht und die Anästhesie reicht gegen sonstige Erfahrungen nur bis zum Leistenband. Auch bei Gesunden scheint eine abnormale Füllung der Schädelvenen bei Tieflagerung die Höhenausbreitung der Anästhesie zu beschränken und vielleicht kann die sichtbare blaue Färbung des Gesichtes bei der Hochlagerung als Massstab der Venenerweiterung im Schädelinnern angesehen werden.

Sollte dies richtig sein, so könnte man Kranke, welche bei versuchsweiser Beckenhochlagerung blau im Gesicht werden, als ungeeignet ausschalten. Ähnliche Vorgänge kann man bei Gesunden durch Halsstauungen willkürlich erzeugen. Vermindert man den Blutdruck in der Schädelhöhle, so fliesst der Liquor mehr körperwärts. Tritt also die Hirnanämie erst nach der Injektion ein, so nimmt der aufsteigende Liquorstrom das Anästhetikum mit, was eine erhöhte Anästhesie zur Folge hat. Legt man eine Stauungsbinde an, so dass vor der Injektion Stauung entsteht, und entfernt sie dann.

so fliesst das überflüssige Blut ab und der Liquor steigt dementsprechend in die Höhe. Ferner kann man den Einfluss der Atmung auf den venösen Blutdruck ausnützen. Jedes Einatmen wirkt nämlich wie eine Saugpumpe auf die Schädelvenen. Am stärksten ist der Einfluss, wenn man gewaltsam inspirieren lässt und dabei den Zutritt der Luft durch gewaltsames Zuklemmen der Nasenflügel erschwert, während man das Ausatmen frei lässt. Die hohen Anästhesien geben auch Aufschluss über die Ursache der Begleiterscheinungen (Erbrechen, Schweiss, Blässe). Die einen nehmen als Erklärung hiefür eine direkte Intoxikation des Gehirnes und ververlängerten Rückenmarkes an. Die anderen halten sie für eine Folge einer Aufnahme des Giftes in die Blutbahn, also für eine allgemeine Intoxikation.

Da bei den hohen Anästhesien die Medulla geradezu vom ververgifteten Liquor umspült wird, so müssten, wenn das Anästhetikum direkt auf das Gehirn wirken würde, die schwersten Intoxikationserscheinungen die Folge sein. Da dies nicht der Fall ist, im Gegenteil gerade hier von Dönitz nie Erbrechen beobachtet wurde, so sind die Intoxikationserscheinungen als von seiten der Blutbahn ausgehend zu betrachten.

Nach Kroner, der sich mit der Möglichkeit der Vermeidung der schädlichen Nachwirkung bei der Spinalanalgesie beschäftigte, geht bei dieser ein Teil der eingebrachten Flüssigkeit eine Verbindung mit der nervösen Substanz ein, während der Rest für eine Anästhesie nicht verwendet wird.

Während sich das Stovain z. B. sicher nur sehr langsam verbreitet, tritt die Anästhesie sehr schnell ein, daher schliesst Kroner, dass schon die geringe, bald nach der Injektion in die Nerven eintretende Stovainmenge zum Hervorrufen der Anästhesie genügt. Die grossen Dosen, welche wir injizieren, dienen nur dazu, die Spinalflüssigkeit zu verdrängen und einen Teil des Mittels in die Nervenwurzel, die wir nicht direkt erreichen können, hineinzubringen. Wenn also zum Hervorrufen der Anästhesie kleinere Mengen hinreichen, so muss es auch möglich sein, den überschüssigen Rest zum Teile wieder zurückzugewinnen. Gelingt dies, so ist ein Weg gegeben, die Nachwirkungen auf ein Minimum zu beschränken. Kroner suchte dies durch Ablassen der Flüssigkeit unmittelbar nach Eintritt der Anästhesie zu erreichen. Nach Injektion der Flüssigkeit (0,08 Stovain) wurden die Nadeln und Spritzen in ihrer Lage gelassen, bis nach 2— 5 Minuten die gewünschte Anästhesie eingetreten war; dann wurde die Oeffnung der Nadel freigegeben und wurden 5—10 ccm

Spinalflüssigkeit abgelassen. Es zeigt sich, dass die Ausbreitung, Stärke und Dauer der Anästhesie durch dieses Verfahren nicht gelitten hatten. Die Erfolge waren zufriedenstellend. Bei einer hysterischen Kranken trat eine halbe Stunde nach der Injektion einmaliges Erbrechen bei im übrigen sehr gutem Allgemeinbefinden auf, in den beiden übrigen Fällen fehlten die Folgeerscheinungen gänzlich. Hofmann zeigte, dass man mit viel geringerer Dosis als bisher, aber in dünner Lösung verabreicht, die für eine Operation notwendige Toleranz erzielen kann. Er findet, dass man mit einer verhältnismässig kleineren Dosis eine mindest so gute wenn nicht bessere Anästhesie erzielt wie früher mit einer grösseren Dosis. Mit Herabsetzung der Konzentration steigt natürlich das Quantum der einzuspritzenden Flüssigkeit, ein Vorgang, der für eine Spinalanästhesie, besonders für eine Höhenwirkung günstig zu sein scheint. Im allgemeinen gibt Hofmann ein Drittel oder die Hälfte der früheren Dosis.

Das ursprünglich von Bier zur Erzielung der Spinalanästhesien angewendete Mittel war bekanntlich das Cocain. Es wurde so ziemlich allgemein verlassen und nur eine kleine Anzahl von Autoren erwähnt es noch als in reiner Form zur Lumbalanästhesie angewendet; auch diese Arbeiten stammen fast alle noch aus den Zeiten von 1902 und 1903. Tuffier gebrauchte es in 400 Fällen in 2 % Lösung. Schwächere Lösungen, ebenso Eucain oder Tropacocain bewährten sich ihm nicht. Die schlimmen Erfahrungen schiebt Tuffier auf die mangelnde Technik. Chaput wendete es in 57 Fällen an und ist im wesentlichen ziemlich zufrieden. Vincent sah bei 100 Fällen von Cocainisierung des Rückenmarkes keine bedrohlichen und wirklich beunruhigenden Störungen.

Villar äusserte sich bei 79 Fällen über den Erfolg sehr befriedigend. Morton, der bereits den Liquor cerebrospinalis als Lösungsmittel für das Cocain gebrauchte, erzielte in 673 Fällen jedesmal vollkommene Schmerzlosigkeit. In 60 Fällen davon operierte er an der oberen Körperhälfte. Schwere oder bedrohliche Erscheinungen wurden nicht beobachtet. Dichiason hat in über 200 Fällen keine üblen Folgen zu verzeichnen.

Cocain mit dem Zusatz von Adrenalin, Suprarenin oder Paranephrin wurde bereits von mehreren Autoren in Verwendung gezogen, und zwar im allgemeinen mit gutem Erfolge (Bier, Braun, Dönitz, Kurzwelly, Martin, Mori, Müller, Stumme). Preindelsberger versuchte Anästhesin, gab es aber wegen seiner zu geringen Löslichkeit ganz auf. Hauboldt und

Melzer empfehlen auf Grund von ihren Versuchen an Affen und 7 Beobachtungen an Menschen die Spinalanästhesie durch Magnesiumsulfat. 2 Stunden vor der Operation wird 1 ccm einer 25 % Lösung auf je 20 Pfund Körpergewicht eingespritzt, ausserdem eine kleine Menge von Chloroform. Nachher waschen sie den Spinalkanal aus. In fast allen Fällen treten einige Zeit nachher Erbrechen und Temperatursteigerung auf. In einigen Fällen, in welchen der Spinalkanal nicht ausgewaschen wurde, trat einige Stunden nachher Bewusstlosigkeit mit dieselbe überdauernder Blässe und Darmlähmung auf. Dauernde schädliche Folgen haben die Autoren nie beobachtet. Trotzdem dürfte ihr Verfahren keine weitere Verbreitung finden.

Eucain, sowohl Eucainum lacticum als auch hydrochloricum oder Eucainum β, wurde, da es als ein viel weniger toxisches Ersatzmittel des Cocains gerühmt wurde, von vielen Seiten erprobt, doch wird es im allgemeinen nicht besonders gelobt. Silbermark wendete in 7 Fällen Eucainum, in 131 Eucainum β an, indem er von einer 5 % Lösung 2 ccm injizierte, und ist im allgemeinen ganz zufrieden. Unter 200 Fällen waren 41 Störungen vorgekommen, die Neben- und Nacherscheinungen waren im allgemeinen milde. Die toxischen Erscheinungen standen unter dem Zeichen bulbärer Reizsymptome, 5 Collapse, Erbrechen, Singultus, Muskelzittern 2 mal, auffallend herabsetzende analgetische Periode 6 mal. Ueber Kopfschmerzen wurde selten geklagt. Ferner gebraucht öfter Jedlicka Eucain (400 Fälle ohne Neben- oder Nacherscheinungen). Preleiter hatte unter 40 Fällen 33 Erfolge, 5 waren ungenügend, so dass eine Narkose notwendig war; 2 Fälle versagten vollständig. Gebraucht wurden von einer 3 % Lösung 0,03—0,06 Eucain β. In der Hälfte der Fälle trat Brechreiz 10 Minuten nach der Injektion als Folgeerscheinung auf (Zahradnicky 105 Fälle, Schnurpfeil 193 Fälle, Trzebicky 12 Fälle); Platonow empfiehlt auf Grund der Erfahrungen von 283 Fällen, bei welchen teils mit 1/2 bis 1 % Cocain, 2—5 % Tropacocain und 4—6 % Eucain die Spinalanästhesie durchgeführt wurde, das Eucain. Dönitz und Preindelsberger haben keine besonders guten Erfahrungen mit dem Eucain gemacht und es deshalb sehr rasch verlassen; Kopfstein gibt dem Tropacocain vor dem Eucain den Vorzug.

Die am häufigsten gebrauchten und wichtigsten Anästhetica für die Lumbalanästhesie sind Stovain und Tropacocain, in der letzten Zeit auch Novocain und Alypin, alle mit und ohne den Zusatz von Nebennierenpräparaten. Das Stovain, von dem französischen Chemiker Fournier dargestellt, wurde von Reclus zuerst

als lokales Anästhetikum bei dem Menschen benützt und von Chaput zuerst für die Rückenmarkanästhesie angewendet. Seine pharmakologischen Eigenschaften studierten zunächst Billon und Pouchet am Tierversuch; sie fanden, dass bei Herbivoren nach Einverleibung toxischer Dosen in einigen Fällen allgemeine Analgesie ohne andere nervöse Störungen eintrat. Hingegen treten diese in Gestalt von Lähmungen der Extremitäten, Inkoordination der Bewegungen, tonischen und klonischen Krämpfen, die unmittelbar oder nach einem comatösen Stadium durch Respirationslähmung zum Tode führen, bei Hunden und Katzen in den Vordergrund. Nach Billon wirkt das Mittel auf den Herzmuskel erregend, auf die Blutgefässe dilatierend. Nach Pouchet machten die anfängliche Gefässerweiterung und Blutdruckveränderung aber bald wieder normalen Verhältnissen Platz. In letzter Zeit erschien eine Arbeit von Läwen, die sich mit vergleichenden experimentellen Untersuchungen über die örtliche Wirkung einiger neuer Lumbalanästhetica (Stovain, Novocain und Alypin) auf motorische Nervenstämme befasst. Läwen stellte seine Untersuchungen mit isotonischen Lösungen von den genannten 3 Präparaten am Ischiadicus des Frosches an und fand, dass alle drei die Erregbarkeit des Nerven im gleichen Grade auf ungefähr 40 % herabsetzten. Die Wirkung blieb hinter der des Cocains etwas zurück, was für das Stovain auch Billon fand. Gewöhnlich ist die nach Injektion solcher Lösungen in den Duralsack des Menschen auftretende starke Wirkung auf motorische Nervenstämme nur eine Folge davon, dass die Mittel in höherer Dosis und Konzentration einverleibt werden, als dies bei Cocain zulässig ist. Die Wiederherstellung der Erregbarkeit, das heisst also die Entgiftung tritt am ehesten beim Novococain ein, bedeutend länger dauert es beim Alypin, während beim Stovain die Erregbarkeit der Nerven nie ganz wiederkehrte, weil wahrscheinlich durch die Anwesenheit dissociierter Salzsäure eine materielle Nervenschädigung eintritt. Es sind also beim Stovain materielle Nervenveränderungen am ehesten am Anwendungsort zu befürchten, wo die Substanz in verhältnismässig hoher Konzentration die intraduralen Nervenbündel trifft. Diese Nachteile aber haften dem Cocain, Tropacocain, Eucain und Novocain nicht an. Stovain wird sehr viel in Deutschland von den Chirurgen zur Spinalanalgesie herangezogen, während Tropacocain in grossem Massstabe zuerst von österreichischen Aerzten gebraucht wurde.

(Fortsetzung folgt.)

II. Referate.

A. Peritoneum, Mesenterium.

Zur Kenntnis der peritonealen Resorption und ihrer Bedeutung bei bakterieller Peritonitis. Von Peiser. v. Bruns' Beitr. z. kl. Chir., 1906, LI, 3.

Interessante experimentelle Untersuchungen, die mancherlei praktische Rückschlüsse zu ziehen gestatten, haben Peiser zu dem Ergebnis geführt, dass bei bakterieller Peritonitis nur ein Teil der Bakterien durch Resorption aus der Bauchhöhle in die Zirkulation übergeht, dass bald eine starke Resorption eintritt, die aber schnell vorübergeht. Sobald dieses Stadium der Resorptionshemmung eintrat, waren im Blute nur wenig Bakterien nachzuweisen, wenn sie auch in der Bauchhöhle noch reichlich vorhanden waren. Peiser unterscheidet diese beiden Stadien als akute und chronische Resorption. Zu seinen Versuchen verwendete er Bact. coli comm. und Bac. mesentericus. Bei der chronischen Resorption geht neben der allmählichen Resorption der Bakterien selbst auch eine solche von Toxinen und nach der Bakteriolyse von Endotoxinen einher. Während der chronischen Resorption handelt es sich darum, ob der Körper die Infektion überwindet oder ihr erliegt. Bei der peritonealen Sepsis tritt auch bald das Stadium der chronischen Resorption ein, aber die Virulenz der Bakterien, die im akuten Stadium resorbiert wurden, ist zu gross; es kommt zur Septikämie durch Vermehrung derselben im Blute. Für Bakterien und ihre Gifte gilt dasselbe wie für Flüssigkeiten; ihre peritoneale Resorption ist ein von den chemischen und physikalischen Verhältnissen des Organismus abhängiger, vom Körper genau regulierter Vorgang. Flüssigkeit wird aus der Bauchhöhle vom Körper bis zu seiner völligen Sättigung resorbiert, danach aber nur langsam weiter resorbiert, entsprechend der Ausscheidung durch die Nieren. Die Resorption wird gesteigert durch grossen Blutverlust, wird verlangsamt durch reichliche subkutane Kochsalzinfusionen. Die intraperitoneale Infektion steht an Gefahr hinter der intravenösen zurück; als tödlich erwies sich die gleichzeitige intraperitoneale und intravenöse Infektion mit virulentem Material. Wurden eine Stunde nach der intraperitonealen Infektion nur wenige ccm Kochsalzlösung in die Bauchhöhle gebracht, so trat nach einigen Stunden der Tod ein, während dieselbe Giftmenge von Kontrolltieren ohne nachherige Kochsalzlösunginjektion vertragen wurde; als Ursache ist wohl eine Störung der im Gleichgewichte befindlichen Resorptionsverhältnisse des Organismus zu betrachten. Frühzeitige Kochsalzspülungen der infizierten Bauchhöhle hatten denselben schädlichen Erfolg; kurz nach der Injektion der Kochsalzlösung ist eine starke Vermehrung der Keime im Blut nachzuweisen. Die Beobachtung mahnt zur Vorsicht bei frühzeitigen Operationen der Peritonitis. In der chronischen Resorption haben wir ein selbständiges Heilmittel des Körpers zu sehen, das zur Heilung führt, wenn die ganze zu resorbierende Giftmenge nicht die für den Körper tödliche Menge erreicht oder überschreitet; sie wird durch Fibrinausscheidung und Adhäsionsbildung im Peritoneum unterstützt. Klink (Berlin).

Diplococcus peritonitis. Von M. A. Winternitz. Orvosi Hetilap, 1906, No. 16.

In den letzteren Jahren lenkten besonders französische Autoren die Aufmerksamkeit darauf, dass der Diplococcus Fränkel bei Kindern oft teils zirkumskripte, teils allgemeine Peritonitis hervorruft, die einen typischen klinischen Verlauf besitzt. Charakteristisch ist der plötzliche Beginn mit Erbrechen und Diarrhoe. Nach dem 8.—10. Tage beginnen die Symptome nachzulassen, aber Exsudat tritt im Bauche auf, das langsam bis zum Nabel reicht. Indessen magern die Patienten ab. Wenn ein operativer Eingriff oder spontane Perforation durch den Nabel erfolgt, so geht der Prozess gewöhnlich in Heilung über. Einen diesbezüglichen Fall beobachtete und operierte Verf. im Stefanie-Kinderspital zu Budapest bei einem 10 jährigen Knaben. Bei der Laparotomie fand er die Dünndärme verklebt und nach oben disloziert. Den Unterleib und das kleine Becken füllten 2 l dicken grünlichen fibrinösen Eiters aus, in dem Diplococcus Fränkel in Reinkultur nachweisbar war.

J. Hönig (Budapest).

Pneumococcic peritonitis. Von L. Erasmus Ellis. Brit. Med. Journ., 3. Nov. 1896.

Ein 6 Jahre altes Mädchen erkrankte plötzlich am 7. Mai mit Erbrechen und Diarrhoe, abdominalen Schmerzen und häufigen dunklen Stuhlentleerungen. Nach einer Woche setzte Obstipation ein, die durch Klysmen behoben werden musste. Am 18. Mai abermals Beginn von Diarrhoen, die bis zum 21. Mai anhielten. Abdomen vom Beginn der Erkrankung geschwollen, in der linken Flanke gedämpft, sonst tympanitisch; der Schmerz allgemein, am stärksten links. Temperatur mässig gesteigert. Am 16. Mai von der linken Scapula nach abwärts Dämpfung und Zeichen von Pneumonie.

Operation. Nach Eröffnung des Abdomens wurde ungefähr $^1/_2$ l dicken, grünlich gelben Eiters mit Fibrinflocken entfernt. Eiter fand sich über der unteren Partie des Abdomens, namentlich im kleinen Becken und auf der linken Seite. Gleichzeitig bestand eine beträchtliche Blutung in das Becken, die durch Tamponade gestillt wurde. Die bakteriologische Untersuchung ergab Pneumococcus. Durch rectale Kochsalzeingiessungen, Brandy und subkutane Strychnin-Injektionen besserte sich der Zustand der Patientin, die Sekretion liess allmählich nach und die Wunde heilte.

Unter 45 Fällen von lokaler Pneumokokken-Peritonitis heilten nach Dr. Annaud und Mr. Bowen 37. Von 46 Fällen der diffusen Form kamen nur 6 davon.

Herrnstadt (Wien).

Ueber Pneumokokkenperitonitis. Von Robbers. Deutsche med. Wochenschr. 1906, No. 23.

R. operierte mit Erfolg 3 Fälle von Peritonitis, wo die bakteriologische Untersuchung Pneumokokken in Reinkultur ergab. Nach R. kommt diese Erkrankung 3—4 mal so häufig bei Kindern vor als bei Erwachsenen, und zwar erkrankt fast ausschliesslich das weibliche Geschlecht, während in späteren Jahren beide Geschlechter annähernd gleich häufig beteiligt sind. Charakteristisch ist bei der Pneumokokkenperitonitis, dass die anfangs stürmischen Erscheinungen, der Bauchschmerz, das Erbrechen, Durchfall und Fieber, bald nachlassen und die Flüssigkeitsansammlung mit Durchbruch durch den Nabel (fehlt bei Erwachsenen)

in den Vordergrund tritt. Die Erkrankung wird leicht mit Appendicitis verwechselt, häufig ist es ganz unmöglich, die genauere Diagnose zu stellen; bei Pneumokokkenperitonitis fehlt jedoch die reflektorische Bauchdeckenspannung, die bei Appendicitis meist vorhanden ist. Differentialdiagnostisch kommen ferner noch Typhus und Peritonitis aus anderen Ursachen in Betracht.

Da von den bis jetzt bekannten 58 Fällen von Pneumokokkenperitonitis 51 Mädchen erkrankt waren, glaubt man, den Schluss ziehen zu dürfen, dass die weiblichen Genitalien als Eingangspforte für die Krankheitserreger in Betracht kommen.

Verf. glaubt, dass die Pneumokokken vom Darm her auf bis jetzt unbekanntem Wege in die Bauchhöhle überwandern, da sie ja im Munde nachgewiesen sind und von da leicht in den Magen und Darm gelangen können.

Die Prognose ist nicht gerade ungünstig, doch darf man mit der Eröffnung der Bauchhöhle nicht zu lange warten. Von 57 Kindern wurden 50 laparotomiert, von diesen starben 10, während die nicht operierten bis auf 2 alle starben. Nicht so günstig ist die Prognose für Erwachsene. Wiemer (Aachen).

Pneumococcic peritonitis in children; a study. Von W. Fraser, Annaud und H. Bowen. Lancet, 9. Juni 1906.

Es finden sich in der Literatur 91 Fälle von Pneumokokkenperitonitis beschrieben, betreffend Kinder unter 15 Jahren. Dieselben lassen sich einteilen 1. in jene, welche auf eine in irgend einem Körperteile bestandene Pneumokokkeninfektion folgen, 2. jene, in welchen das Peritoneum der zuerst ergriffene Teil war, 3. jene, welche sich infolge der rapiden, allgemeinen Ausbreitung in keine der früheren Gruppen einstellen lassen. Von den 91 Fällen gehören 30 in die 1. Gruppe, 47 in die 2., 14 in die 3.

Aetiologie. Der Autor beurteilt separat die primären und sekundären Fälle.

Sekundäre Fälle. Die primäre Läsion ist in der weitaus grössten Mehrzahl in den Lungen zu suchen, in seltenen Fällen ist die Ursache eine Erkrankung des Nabels, phlegmonöse Angina oder Otitis media. Es wurde die Frage aufgeworfen, ob in diesen Fällen von pulmonärem oder pleuralem Ursprung die peritoneale Infektion auf dem Wege der Zirkulation zustande kommt oder durch Penetrieren des Pneumococcus durch das Diaphragma. Verf. teilt die erstere Ansicht und wird durch die Versuche von Burckhart darin bestätigt.

Primäre Fälle. Der wahrscheinlichste Weg, auf welchem der Organismus Zutritt zum Peritoneum erhält, ohne lokale Läsion zu setzen, sind die Eingeweide, daneben der Canal. Fallopii, die Tonsillen und das Mittelohr. Unter 45 Fällen begann die Erkrankung 35 mal mit plötzlichem Schmerz im Abdomen, Erbrechen und Diarrhöe; dies spricht für Enteritis, welche sehr rasch zu Peritonitis führt. Die Autopsie in diesen Fällen ergab keinen genügenden Aufschluss, da nur in einem Falle von geschwollenen und hämorrhagischen Payer'schen Plaques Pneumokokken in der Mucosa gefunden wurden; zweifellos finden sich dieselben gelegentlich im Lumen der Eingeweide und werden normalerweise durch den Magensaft abgetötet.

Wahrscheinlich ist in einer Reihe von Fällen Appendicitis die Ur-

sache der Peritonitis, doch häufiger bei Erwachsenen als bei Kindern; auch das weibliche Genitale ist häufig die Eingangspforte für die Infektion.

Klinische Charaktere. Es lassen sich hier 2 Typen unterscheiden: die zirkumskripte und die diffuse Peritonitis und diese wieder werden eingeteilt in primäre und sekundäre Gruppen.

1. Die primäre zirkumskripte Pneumokokkenperitonitis hat 3 Phasen: a) die meteoristische, b) exsudative, c) perforative. Die 1. Phase ist charakterisiert durch akuten Beginn mit rasch über das ganze Abdomen ausstrahlenden Schmerzen, Erbrechen in der Dauer von 12 Stunden bis zu 6 Tagen, anhaltende Diarrhöe, Fieber, welches jedoch in der Regel nicht sehr hoch ist, zeitweise Albuminurie; diese 1. Phase dauert 10 bis 14 Tage. In der 2. Phase kommt es zur Exsudation und zur Bildung eines lokalen Abscesses, wobei zunächst eine lokale Schwellung und Resistenz auftreten. Die Lage des Abscesses ist gewöhnlich subumbilical und lateral; mit der Zeit kommt es zu einer kompletten Füllung des Abdomens, doch bleibt im Epigastrium die Resonanz des Magens stets erhalten. Die Temperatur ist leicht gesteigert, an Stelle der Diarrhoe tritt Obstipation; Erbrechen ist selten. Die 3. Phase tritt ein, wenn chirurgische Behandlung nicht Platz gegriffen hat; sie besteht in der natürlichen Bemühung, den Abscess zu entleeren, und tritt gewöhnlich 1 Monat nach Beginn der Erkrankung ein. Die Durchbruchstelle ist gewöhnlich die Nabelgegend, selten die Vagina oder die Blase. Nach der spontanen Entleerung kann Heilung eintreten, öfter jedoch erfordert die Retention von Eiter chirurgische Behandlung.

2. Sekundäre zirkumskripte Pneumokokkenperitonitis. Hier ist der Symptomenkomplex verschieden, je nachdem die Peritonitis sofort auf die primäre Manifestation folgt oder erst einige Tage später. Auch hier lassen sich 3 Phasen unterscheiden, welche dem oben besprochenen Bilde entsprechen. Die primäre Läsion ist in der Regel Pneumonie oder Arthritis.

3. Die primäre diffuse Pneumokokkenperitonitis ist charakterisiert durch den plötzlichen Beginn, die Schwere der Symptome, die rasche Prostration des Patienten und einen frühen Tod. Die Symptome sind jene der 1. Phase der zirkumskripten Peritonitis, differieren jedoch durch grosse Virulenz und Persistenz; sehr rasch bildet sich die abdominale Facies aus mit trockener Zunge, Delirien, kalten Extremitäten und Cyanose. Die Temperatur schwankt zwischen 100 u. 102 ° F., der Puls zwischen 140 u. 160.

4. Sekundäre diffuse Pneumokokkenperitonitis. Hier treten viel früher die Zeichen der Peritonitis ein als in der lokalisierten Form, häufig associiert mit Pericarditis, Pneumonie oder Empyem; dabei kann es geschehen, dass in dieser septischen Form die lokale Manifestation so verborgen ist, dass die klinische Diagnose dadurch unmöglich war.

Pathologische Anatomie. Der Eiter ist geruchlos, der fibrinöse Charakter ist gekennzeichnet durch eine Lymphschicht an den Wandungen der Cavität und durch die Anwesenheit von gallertartigen Massen im Eiter, wodurch es zu einer innigen Mischung der purulenten und fibrinösen Elemente kommt. Die fibrinöse Schicht ist grauweiss oder bildet bei Anwesenheit von Eiter eine grünlichgelbe, gelatinöse Membran. manchmal von hämorrhagischem Charakter. Wenn die Autopsie länger als 24 Stunden nach dem Exitus gemacht wird, ist der Eiter übelriechend.

Die lokale Pneumokokkenperitonitis ist gewöhnlich subumbilical und

beruht auf früher Ablagerung von Lymphe, wodurch der grössere Teil der Abdominalcavität abgeschlossen wird; dabei können sich auch mehrere Abscesse bilden.

Im Magen oder in den Gedärmen fand sich keine makroskopische Läsion, in 2 Fällen Hypertrophie der Payer'schen Plaques. Mikroskopisch fanden sich in den Plaques sowie in der Milz Gram-positive Diplokokken, morphologisch identisch mit dem Pneumococcus.

Diagnose. Zirkumskripte Peritonitis kann diagnostiziert werden, während die diffuse Form in der grösseren Mehrzahl schwer, wenn nicht unmöglich zu erkennen ist.

Die Kardinalsymptome für die zirkumskripte Form sind: Erbrechen, Diarrhoe und abdominale Schmerzen mit gleichzeitiger plötzlicher Temperatursteigerung; Herpes labialis ist nur zeitweise vorhanden. Bei der Differentialdiagnose handelt es sich um die Unterscheidung von anderen Formen von Peritonitis, Appendicitis, Typhus abdomin. und Tubercul. peritonei. In den ersten beiden Fällen ist die Entscheidung nur schwer zu treffen, wenn nicht der Schmerz hauptsächlich in der rechten Fossa iliaca lokalisiert ist — Appendicitis. Gegenüber Typhus kommen in Betracht das Fehlen der Roseola und Milzvergrösserung, die Anwesenheit einer Leukocytose und negativer Widal. Für die Diagnose der Tubercul. peritonei kommt die Vorgeschichte der Erkrankung in Betracht, ferner die Entscheidung durch Punktion des Exsudates. Die diffuse Form der Pneumokokkenperitonitis ist ebenfalls vom akuten Beginn eines Typhus und von Perforationsperitonitis zu differenzieren. Die Diagnose kann nur durch die Untersuchung des bei der Operation gewonnenen Eiters erfolgen.

Die Prognose hängt von 3 Faktoren ab: 1. ob die Peritonitis lokal oder diffus ist, 2. ob die Operation zur richtigen Zeit ausgeführt wurde, 3. ob Komplikationen schon früher bestanden haben oder bestehen. Eine tabellarische Zusammenstellung ergibt Heilung in 86 % bei der zirkumskripten Form, nur in 14 % bei der diffusen Form.

Behandlung. Laparotomie, womöglich bevor ein distinkter Abscess sich bildet; der Charakter des Eiters ergibt die Diagnose. Zusammenfassend lässt sich folgendes sagen: 1. Pneumokokkenperitonitis ist im Kindesalter verhältnismässig selten. 2. Sie ist in einem Drittel der Fälle die Folge einer entfernten Pneumokokkeninfektion, gewöhnlich der Lunge oder Pleura, manchmal des Mittelohres; die Infektion erfolgt auf dem Blutwege. 3. In den übrigen $^{2}/_{3}$ geht die Infektion von den Eingeweiden aus. 4. In der Hälfte der Fälle ist der Eiter abgesackt. 5. In der anderen Hälfte besteht diffuse Peritonitis. 6. Es bestehen charakteristische pathologische Erscheinungen.

Zum Schlusse folgt die Beschreibung von 16 selbst beobachteten Erkrankungen. Herrnstadt (Wien).

B. Milz.

Diagnostic des splénomégalies chroniques. Von Dr. Émile Weil und A. Clerc. Gazette des hôpitaux, 1905, No. 137.

In einer ausführlichen Arbeit geben die Verff. eine Darstellung der klinischen Symptomatologie der chronischen Milztumoren und deren Aetiologie. Der besseren Uebersicht halber unterscheiden sie 1. das Syndrome spléno-adénique, 2. das Syndrome hépato-splénique, 3. das Syndrome splénique pur, wobei sie sich dessen bewusst sind, dass eine

scharfe Trennung dieser 3 Typen nicht möglich ist. Innerhalb jeder einzelnen der Gruppen können vor allem die Krankheiten des hämatopoetischen Apparates und die Infektionskrankheiten voneinander geschieden werden. Ueberdies gehört zur 2. Gruppe eine Reihe von Lebererkrankungen, wie die verschiedenen Formen der Cirrhose, der chronischen Angiocholitis und des chronischen Icterus. Die 3. Gruppe teilen die Verff. nach dem Blutbilde ein in Splenomegalie mit Polyglobulie und Splenomegalie mit Anämie; auch hier müssen die verschiedenen Formen der Erkrankung des hämatopoetischen Apparates sowie Krankheiten der Leber (z. B. Banti) und die Infektionskrankheiten unterschieden werden. Schliesslich gehören hierher die Neubildungen der Milz.

Bezüglich der Therapie sei hier nur hervorgehoben, dass die Verff. trotz mancher Erfolge der Splenektomie von der Operation im allgemeinen abraten. Ueber die Erfolge der Radiotherapie kann ein abschliessendes Urteil noch nicht gefällt werden. A. Götzl (Wien).

Wandering spleen; haemorrhage with in the capsule, splenectomy, recovery. Von Charles P. Childe. British Medical Journal, 23. Dezember 1905.

54 Jahre alte Patientin, stets gesund, 2 Monate vor der Spitalsaufnahme am 5. November 1904 Influenza, während der Rekonvalescenz plötzliches Auftreten von Schmerzen in der Unterbauchgegend und Erbrechen, palpatorisch ein Tumor in dieser Region nachweisbar, welcher mehr die linke Seite einnahm, bis zu einem gewissen Grade seitlich beweglich, nach oben unbeweglich, rundlich, von weicher Konsistenz. Vaginal links vom Uterus eine Resistenz tastbar, Uterus retrovertiert. Die Diagnose lautete: Ovarialcyste mit Stieldrehung, Blutung in die Cyste und Peritonitis.

Operation am 10. November 1904. Nach Eröffnung der Peritonealhöhle zeigt sich ein cystischer Tumor, überall mit dem Netze verwachsen, Punktion mit dem Troicar ergibt dunkles Blut. Nach Erweiterung der Wunde zeigt sich der Tumor in der linken Fossa iliaca fixiert und bei völliger Lösung der Adhäsionen wird dessen oberer Teil als oberer Milzpol erkannt; es handelte sich um eine Wanderniere mit einer ausgedehnten Cyste, wobei die äussere und hintere Oberfläche der Milz deren untere Wand bildete. Beim Versuche, den Tumor herauszuheben, reisst das Milzgewebe ein und es erfolgt Blutung in die freie Bauchhöhle; nach Ligatur des Stieles kann der Tumor entfernt werden.

Die normale Lage der Milz ist schräg und sie ist gegen die Mittellinie fixiert; infolge dieser Position muss beim Herabsinken der obere Milzpol mehr gegen die Mittellinie zu liegen kommen, das ganze Organ also mehr horizontal gelagert sein. In der weiteren Folge der Drehung bildet sich schliesslich eine Schräglage heraus mit dem oberen Pol zu tiefst, wobei der Stiel von links nach rechts und von oben nach unten gedreht erscheint. Die langsame Stieldrehung kann symptomlos verlaufen, die plötzlich eintretende jedoch macht Erscheinungen von Peritonitis und Blutung.

Die gefährlichen und dringenden Symptome sowie die zahlreichen Adhäsionen liessen die Splenektomie der Splenopexie vorziehen.

Die Cyste lag in obigem Falle zwischen Kapsel und Milzpulpa und war durch plötzliche Blutung infolge Reissens eines Gefässes während einer akuten Attacke entstanden; die wahrscheinliche Ursache ist Stieldrehung mit folgender umschriebener Peritonitis.

Nach Splenektomien beobachtet man eine gewisse Schwäche, Durst, Schläfrigkeit, doch lassen sich diese Symptome durch Darreichung von Schafmilz, rohem Knochenmark, Lebertran und Arsenik bekämpfen; manchmal Hypertrophie der oberflächlichen Lymphdrüsen. Eine Blutuntersuchung, die in obigem Falle 3 Monate nach der Operation gemacht wurde, zeigte Verminderung der weissen Blutkörperchen (7000); pathologische Symptome zeigte Patientin durchaus keine.

Herrnstadt (Wien).

A case **of enlarged wandering spleen; splenectomy.** Lancet, 14. Juli 1906.

Eine 21 Jahre alte Frau wurde am 24. März 1905 wegen Schmerzen und Schwellung im Abdomen und gelegentlichen Erbrechens ins Spital geschickt. Sie hatte die gewöhnlichen Kinderkrankheiten durchgemacht, mit 12 Jahren bekam sie Icterus, mit 13 Jahren Ulcerationen an beiden Beinen nach vorhergegangener Schwellung; mit 19 Jahren eine Influenzaattacke. Menstruation begann mit 17 Jahren, unregelmässig, gering, in der Dauer von 2 Tagen. 2 Jahre vor der Aufnahme ins Spital wiederholte sich die Gelbsucht und Pat. bemerkte eine harte Schwellung in der linken Bauchseite, beweglich, in der Grösse variabel. In der letzten Zeit bestanden gelegentlich Schwäche und Erbrechen, gleichzeitig schien der Tumor grösser zu werden. Die Diagnose schwankte zwischen vergrösserter linker Niere und linksseitigem Ovarialtumor. Am 1. April wurde ein harter Tumor in der linken Lumbar-Umbilical- und hypogastrischen Region gefühlt; bei der Untersuchung per vaginam lag der untere Pol vor dem Uterus. Nach Eröffnung des Abdomens erwies sich der Tumor als vergrösserte Milz, welche um die vertikale Achse rotiert war, mit Torsion des Stieles. Nach Abbindung des Stieles wurde das Organ entfernt, es wog 47 Unzen.

Nach der Operation klagte Patientin über Schmerzen in der linken Seite. Am 2. Tage geringe Ausdehnung des Abdomens; Puls 112, Temperatur 101° F. Am 3. Tage war an der linken Basis leichtes pleurales Reiben hörbar; nach vorübergehender Steigerung am 10. Tage blieb die Temperatur vom 15. Tage an normal.

Die Blutuntersuchung am 18. April ergab folgendes Resultat: Erythrocyten 4000000, Hämoglobin 70 %, Leukocyten 10000, davon polymorpho-nukleäre 68 %, kleine Lymphocyten 23 %, grosse Lymphocyten 5 %, eosinophile 8 %. Die mikroskopische Untersuchung der Milz zeigte keine Abweichung von der Norm.

Herrnstadt (Wien).

Ueber einen Fall von operativ geheiltem Milzabscess nach Typhus abdominalis. Von Federmann. Deutsche med. Wochenschrift 1905, No. 15.

F. operierte mit gutem Erfolge einen Milzabscess, der sich im Anschluss an Typhus abdominalis entwickelt hatte. Verf. weist vor allem auf die differentiell wichtige Hyperleukocytose hin. Während bei unkompliziertem Typhus eine Hypoleukocytose vorhanden ist, trat hier in der 2. Woche eine Vermehrung der weissen Blutkörperchen ein, die auf eine Eiterung im Körper schliessen liess, wohingegen das vorhandene Fieber den Gedanken eines Recidivs hätte hervorrufen können, zumal die Patientin vorher fieberfrei war. Die benachbarte Pleura war ebenfalls entzündet (Exsudat).

Wiemer (Aachen).

Ein operativ geheilter Milzabscess nach Typhus abdominalis. Von Esan. Deutsche med. Wochenschr. 1905, No. 28:

Verf. beobachtete einen Fall von Milzabscess nach Typhus abdominalis, der durch Operation geheilt wurde (im Eiter Typhusbazillen). E. hat in der Literatur 20 ähnliche Fälle gefunden. Von diesen sind 13 ohne Operation gestorben; 5 wurden mit Erfolg operiert.

Wiemer (Aachen).

A case of haemorrhagic cyst of the spleen. Von W. L. Harnett. Lancet, 19. Januar 1907.

Patient acquirierte 7 Wochen vor der Spitalsaufnahme eine Geschwulst am linken Oberschenkel oberhalb des Knies, die an Grösse rasch zunahm und sich als pulsierende Schwellung vom Charakter eines Poplitealaneurysmas präsentierte. Es bestanden allgemeine Arteriosklerose. Vergrösserung der Leber und Milz, der Urin enthielt Spuren von Albumen. Der Umfang des Beines über der Geschwulst wuchs innerhalb dreier Tage von $14^1/_2$ auf $15^3/_4$ Zoll. Am übrigen Körper war ein pustulöses Ekzem. Am 28. November 1906 wurde die Femoralarterie ligiert. In den folgenden Tagen stieg die Temperatur an, es entstand Eiterung in der Umgebung des Aneurysmasackes und die Suppuration der Pusteln am Beine wurde intensiver. Am 3. Dezember wurde über dem Sack eine Inzision gemacht, ohne jedoch denselben zu eröffnen. 2 Tage später Exitus letalis.

Nekropsie. Der Sack war mit vereiterten Blutcoagula gefüllt, die Femoral- und Poplitealarterie zeigten vorgeschrittenes Atherom. Mitral- und Aortenklappen verdickt ohne frische Auflagerungen. Die Aorta atheromatös. Leber vergrössert, cirrhotisch, desgleichen die Nieren. Die Milz war in eine enorme, unilokuläre Cyste umgewandelt, mass 10 zu 6 Zoll und war dunkelblau. Die Cyste enthielt $^1/_2$ Liter dunkler, bräunlicher Flüssigkeit, die als verändertes Blut erkannt wurde; die Hauptsubstanz der Milz lag an der äusseren und hinteren Wand der Cyste, an 2 Anteilen nahe dem Hilus und dazwischen verlief eine breite Schicht, welche die Cyste in 2 Anteile, einen oberen und unteren, teilte. Die Cystenwand hatte eine Dicke von $^1/_8$—$^1/_4$ Zoll und bestand grösstenteils aus fibrösem Gewebe. Mikroskopisch war zwischen Milz und Cyste ein fibröses Gewebe; die Malpighi'schen Körper waren gut entwickelt. über dem ganzen Schnitt war reichliche Pigmentausstreuung. In den dickeren Anteilen der Cyste liessen sich 3 Schichten unterscheiden, eine äussere fibro-muskuläre, eine innere fibröse und eine innere, bestehend aus den Resten des Milzgewebes mit fibrösen Veränderungen. In den inneren Schichten war viel Pigment nachweisbar, dasselbe gab die Reaktion des freien Eisens. Amyloide Degeneration bestand nicht. Die Leber war cirrhotisch mit reichlicher Fettnekrose, die Lebergefässe zeigten amyloide Degeneration; in den Nieren war interstitielle Nephritis.

Nach Heinricius unterscheidet man: a) seröse Cysten, gewöhnlich multipel infolge von Dilatation der Lymphgefässe; b) hämorrhagische Cysten, unilokulär, entstanden durch Ruptur eines Milzgefässes mit Einkapselung der Blutextravasates. Hierher gehört auch der oben beschriebene Fall. Patient hatte einmal auch Malaria durchgemacht, wodurch die Resistenzfähigkeit des Organes ebenfalls herabgesetzt wird. Dies im Verein mit Atheromatose und Amyloidose bewirkt selbst bei geringfügigen Ursachen ausgedehnte Blutungen. Herrnstadt (Wien).

Echinococco primitivo suppurato in milza malarica. Splenectomia. Guarigione. Von Giannettasio. Riforma medica 1905, No. 25.

Eine 38 jährige Arbeiterin hat mit 12 Jahren zum ersten Male Malaria durchgemacht; vor 5 Jahren abermals Malaria, durch 4 Jahre mit geringen Remissionen andauernd, im vergangenen Jahre mit Chinin behandelt; ziemlich beträchtlicher Milztumor wurde damals konstatiert. Seit 1904 bemerkt Patientin einen kleinen Tumor in der Nabelgegend, der in der letzten Zeit bedeutend gewachsen ist. Die Untersuchung ergab neben grossem Milztumor in der Nabelgegend einen runden, glatten, elastischen, etwas fluktuierenden, sehr beweglichen Tumor von mehr als Faustgrösse, vom Milztumor durch eine tympanitische Zone getrennt. Diagnose: Echinococcus juxtasplenicus. Bei der Laparotomie findet sich diese Diagnose bestätigt, der Tumor hängt durch einen Stiel mit der Milz zusammen; die Cyste enthält flüssigen, geruchlosen Eiter; bei dem Versuch, sie abzutragen, zeigt es sich, dass sie mit einer zweiten, im Innern der Milz befindlichen Cyste kommuniziert, die gegen 6 Liter Eiters enthält. Darauf wurde sofort die Splenektomie gemacht, die Wunde drainiert; nach 14 Tagen konnte Patientin das Bett, nach 6 Wochen das Spital verlassen. — Die histologische Untersuchung der Milz ergab neben den Echinococcuscysten alle Zeichen des chronischen malarischen Milztumors.

Im Anschluss an diesen Fall bespricht Verf. die Häufigkeit, die Diagnostik und operative Behandlung der Echinokokken der Milz.

H. F. Grünwald (Wien).

Contusion violente de l'abdomen chez un enfant de dix ans, laparotomie 21 heures après l'accident, rupture de la rate, splénectomie, guérison. Von Latouche. Bull. et mém. de la Société de Chirurgie de Paris. Séance du 22 novembre 1905.

Sturz von 5 m Höhe, Anstossen der rechten Bauchseite an einen Stein. Patient konnte gehen, klagte nur über Schmerzen im Bauch; nachts erbrach er die nach dem Trauma genossene Milch. Am anderen Tage Puls 130, Temperatur 37,2, Aussehen des Gesichts normal, Abdomen im Bereich der Fossae iliacae empfindlich, leicht balloniert.

Mediane Laparotomie vom Schwertfortsatz bis zur Symphyse, reichlichst schwarzes Blut, Darm gelähmt, stark ausgedehnt. Nach vollständiger Evisceration fand sich eine Ruptur der Milz von der Mitte des vorderen Randes bis zum Hilus; Abbindung des Stieles, Entfernung der Milz, sonst keine Verletzung zu konstatieren. Reposition der Därme, die wegen der Blähung schwer gelingt, Schluss der Wunde mit Drainage der Milzgegend. Nach der Operation an den nächsten Tagen Fieber und Erbrechen; Abdomen aufgetrieben. Patient bekommt Infusionen und Coffein. Allmählich Besserung, nach 3 Wochen geheilt entlassen. Blutbefund vor dem Abgang: Erythrocyten 4 800 000, Leukocyten 3 809 (polynukleäre 74 %, Lymphocyten 25 %, eosinophile 1 %), also zweifellos Verminderung der Leukocyten, speziell der Lymphocyten. Besonders interessant erscheint, dass die Milzruptur bei einem Trauma der rechten Seite eintrat, offenbar dadurch, dass dem Contrecoup zwischen Rippenbogen und grosser Curvatur des Magens die unbewegliche Milz nicht ausweichen konnte.

R. Paschkis (Wien).

Eosinophilie consécutive à l'ablation de la rate chez l'homme. Von Moynier de Villepoix. Comptes rendus de la Société de Biologie, 1905, No. 23.

Bei einem Patienten, bei dem eine totale Splenektomie vorgenommen wurde, ergab die Blutuntersuchung unmittelbar vor der Operation: rote Blutkörperchen 4 050 000, weisse Blutkörperchen 147 000, und zwar polynukleäre 90 %, mononukleäre 10 % (8 % grosse, 2 % kleine), eosinophile 0 %. 2 Monate später verliess der Patient geheilt das Spital; der Blutbefund war damals folgender: rote Blutkörperchen 3 260 000, weisse Blutkörperchen 390 000, und zwar polynukleäre 60,2 %, mononukleäre 34,6 % (2,6 % grosse, 32 % kleine), eosinophile 5,2 %. Diese Befunde stehen im Einklange mit den Ergebnissen der Versuche, die von Simon und Spillmann am Meerschweinchen ausgeführt wurden.

H. F. Grünwald (Wien).

C. Nebenniere.

Ein Fall von Morbus Addisonii infolge entzündlich-hyperplastischer Wucherung beider Nebennieren auf traumatischer Grundlage. Von R. Borrmann. Deutsches Archiv f. klin. Medizin, Bd. LXXXVI.

Ein 31 jähriger, kräftiger, robuster, stets gesunder Mann von 181 Pfund Körpergewicht erleidet einen Unfall derart, dass er von einem hochbeladenen Mistwagen herabfällt, und zwar mit der rechten Seite auf die Kante einer offenstehenden Kiste; schwere Kontusionen der rechten Seite, Fraktur dreier Rippen rechts, lange dauerndes Krankheitslager. Im Verlauf der nächsten Jahre wird eine braune Verfärbung der Haut zum erstenmal bemerkt, bald darauf dunkle Flecken in der Mundschleimhaut. Später treten Abmagerung und Mattigkeit auf sowie gastrische Krisen mit Erbrechen, Speichelfluss, Schwindelanfälle, Pulsbeschleunigung usw. Auf Grund der drei Symptome: Pigmentierung der Haut und Schleimhaut, gastrische Krisen und Abmagerung wird die Diagnose Morbus Addison gestellt. Die Sektion ergibt als Hauptbefund eine Umwandlung beider Nebennieren in grosse derbe Knoten unter völligem Schwund der Nebennierensubstanz. Die bindegewebige Wucherung strahlt in das Zwerchfell und in das prävertebrale Gewebe aus, so dass auch die Sympathicusganglien grösstenteils zugrunde gegangen sind. Verf. glaubt auf Grund seiner histologischen Untersuchung, dass es sich nicht um Nebennierentumoren handelt, sondern um eine Vergrösserung beider Nebennieren infolge chronischer hyperplastischer Bindegewebswucherung, die dauernd im Fortschreiten begriffen war. Ueberdies hält Verf. seinen Fall für den ersten veröffentlichten Morbus Addison mit sicher traumatischer Aetiologie. Leider ist der Fall sowohl klinisch als auch pathologisch-histologisch nicht eingehend genug studiert worden, so dass sich nach den Abbildungen und der Beschreibung andere Prozesse in den Nebennieren nicht mit Sicherheit ausschliessen lassen. Völlig unklar bleibt jedoch der Umstand, warum bei einem Trauma, das lediglich die rechte Rumpfseite betraf, beide Nebennieren so übereinstimmende Veränderungen aufweisen. Es ist deshalb mehr als fraglich, ob der vorliegende Fall wirklich ein sicher traumatischer Addison ist und ob man nicht auch hier an ein post hoc ergo propter hoc denken muss.

H. Raubitschek (Wien).

Zur Diagnose der Nebennierengeschwülste. Von Israel. Deutsche med. Wochenschr. 1905, No. 44.

I. beobachtete 9 Fälle von Nebennierentumoren, die er betreffs der Diagnose in 5 Kategorien teilt. Zur ersten Klasse rechnet er die Fälle. bei denen kein Tumor zu fühlen ist, noch irgend ein Symptom auf die Nebenniere hinweist, sondern nur Metastasen auf das Vorhandensein eines malignen Tumors schliessen lassen. Bei den Fällen der 2. Kategorie ist auch kein Tumor zu fühlen, aber es sind Erscheinungen vorhanden, die auf eine Erkrankung der Nebenniere hinweisen: Hämaturie, schmerzhafte Paroxysmen resp. Parästhesien im Ausbreitungsgebiet des Plexus lumbalis. Zur Differentialdiagnose zwischen Nierensteinen oder anderen Erkrankungen hilft uns das Röntgenbild. Die schmerzhaften Paroxysmen im Gebiete des Lumbalplexus entstehen durch Uebergreifen der Geschwulst auf die Nervenwurzeln. Während dieses bei Tumoren der Niere wegen der starken fibrösen Kapsel erst relativ spät geschieht, erfolgt es bei der Nebenniere schneller. Ein wichtiges Phänomen von diagnostischer Bedeutung sind die Fieberbewegungen, die bei Nierentumoren sehr selten auftreten, bei Nebennierengeschwülsten jedoch relativ häufig (57 %). Die 3. Klasse ist dadurch charakterisiert, dass ein Tumor gefühlt wird, der von der Nebenniere stammt, während die unbeteiligte Niere unfühlbar ist. Am leichtesten ist die Diagnose bei der 4. Klasse, wo der Tumor und die unveränderte Niere gefühlt werden. Bei der 5. Gruppe sind Nebennierentumor und Niere so miteinander verwachsen, dass die beiden palpatorisch nicht voneinander zu unterscheiden sind.

Da die Nebennierentumoren erst relativ spät erkannt werden, ist die Prognose eine sehr schlechte; von den operierten Patienten überlebte keiner den Eingriff länger als ein halbes Jahr.

Wiemer (Aachen).

Ueber Struma suprarenalis cystica haemorrhagica. Von Henschen. v. Bruns' Beitr. z. klin. Chir. 1906, Bd. XLIX.

Die Blutcysten der Nebenniere kommen selten vor, sie können ungeheuer gross werden, können platzen und in die Bauchhöhle durchbrechen, können lebensgefährliche Störungen verursachen. Die unmittelbare reelle Operationsmortalität ist unheimlich gross; namentlich die malignen Epinephrome geben wenig Hoffnung auf eine auch nur kurzdauernde Genesung. Histologisch-pathologisch kann man die heterogenen Cysten folgendermassen einteilen: 1. Fremdkörpercysten (parasitäre Cysten): Echinococcus uni- et multilocularis; 2. echte Cysten (Cystome): a) epitheliale Cysten: Follicularcysten und Flimmerepithelcysten, b) endotheliale Cysten: Lymphangiektasien und Lymphangiome; 3. falsche Cysten (Cystoide): a) tuberkulöse, b) Erweichungscysten, c) Blutcysten, entstanden durch hämorrhagischen Zerfall oder sekundäre Metamorphose primärer echter Cysten. — Am häufigsten sind lymphatische Cysten beschrieben; Echinokokken sind sehr selten. Die autochthonen Epithelcysten entstehen entsprechend der cystischen Follicularstruma der Schilddrüse aus den epithelialen Zellschläuchen. Die Erweichungscysten wurden in den sogenannten aberrierten Nebennierenstrumen, besonders der Niere, häufig beobachtet. Nebennierenhämatome entstehen oft durch Erweichung oder hämorrhagischen Zerfall primär strumöser Nebennieren. Beim Neugeborenen sind traumatische Nebennierenblutungen häufig, können

wohl auch eine Verödung des Organes herbeiführen, verschwinden aber gewöhnlich spurlos. Blutungen bei Erwachsenen, die seltener sind, können folgende Ursachen haben: 1. Trauma, 2. hämorrhagische Diathese (Leukämie, Diabetes, Schrumpfniere, toxische Blutung), 3. Thrombose der Nebennierenvenen, 4. bakterielle Kapillarembolien. — Nach dem klinischen Bilde kann man folgende Einteilung machen: a) Peritonealtypus: das Hämatom durchbricht die Kapsel extra- oder intraperitoneal, b) kapsuläre Insufficienz: Anämie, Muskelschwäche, Prostration, Abmagerung. Diarrhoe, selten Melanodermie, c) Nebennierenapoplexie: Delirien, Konvulsionen, Coma, rascher Exitus im hypothermischen und synkopalen Zustand. — Grosse Blutcysten sind wohl nicht auf ein Trauma zurückzuführen; sie können eine cystoide Umwandlung erfahren. Bei den benignen und cystischen suprarenalen Tumoren fanden sich nie Melanodermie, die immer als sicherstes Zeichen der gestörten Nebennierenfunktionen galt, und andere Pigmentanomalien. Diese Addison'schen Kardinalzeichen treten erst bei einer Erkrankung aller chromophilen Zellen ein, die sich in Nebennieren, Symphaticus und seinen Ganglien und den Paraganglien finden; bei einer Geschwulst einer Nebenniere brauchen also nicht die kompensatorische Hypertrophie der anderen Nebenniere, accessorische Nebennieren und vikariierende Tätigkeit maligner Geschwulstzellen herangezogen zu werden, um das Fehlen der Melanodermie zu erklären. Die grossen Cysten wachsen sehr langsam, ihre Entwicklung wurde bis 20 Jahre lang verfolgt. Gewöhnlich treten zuerst die Zeichen einer Pleurodynie, d. h. unbestimmte, schmerzhafte Empfindungen in der Tiefe des Hypochondriums auf, besonders nach der Nahrungsaufnahme. Dazu gesellen sich sehr heftige, mit Unterbrechung auftretende paroxysmale Schmerzanfälle und Krisen mit Uebelkeit und Erbrechen, wie sie aber auch bei Pankreas- und Milzcysten ähnlich beobachtet werden. Sie entstehen durch Volumszunahme der Cyste, infolge Blutung in dieselbe und sind nicht zu verwechseln mit den Schmerzanfällen und Parästhesien im Lumbalplexus, die durch Ueberwuchern maligner Epinephrome auf die Nervenwurzeln entstehen. Allmählich gesellen sich schwere Zirkulations- und Respirationsstörungen, Ausweitung und Defiguration der kranken Brustseite, Erscheinungen eines pleuralen Ergusses hinzu. Im Gegensatz zu Pankreascysten, die gewöhnlich ausserordentlich beweglich sind, sind die Nebennierencysten fast unbeweglich, machen keine Atmungsbewegungen mit, liegen natürlich immer hinter dem Magen. Sie können mit festsitzenden Pankreascysten und Cysten der Wolff'schen oder Müller-schen Körper verwechselt werden. Sie wachsen auch über die Mittellinie hinaus, während die Nierencysten sich gewöhnlich caudalwärts entwickeln. Typisch ist ihr Sitz in der Zwerchfellkuppel. Eine starke Eosinophilie des Blutes spricht für Echinococcus. Bei mehr als der Hälfte primärer Nebennierentumoren wurden Temperatursteigerungen von sehr verschiedenem Typus beobachtet. Ziemlich häufig sind sie von entzündlichen Gelenkerscheinungen begleitet. Die Neigung zur Metastasierung ist sehr gross. Die Operationsresultate sind beim malignen Lyphom schlecht. Die einseitige solitäre Nebennierentuberkulose und die grossen hämorrhagischen Cystome und Cystoide, die allerdings beide recht selten sind, bieten bessere Operationsaussichten. Die transperitoneale Operation ist der lumbalen vorzuziehen. Womöglich ist die Cyste radikal zu entfernen. sonst wenigstens zu punktieren oder offen zu drainieren. Die Ent-

fernung einer Nebenniere zieht keine Störung nach sich, da das zurückgelassene Organ eine kompensatorische Hypertrophie eingeht. Beide Nebennieren dürfen wegen der Bedeutung derselben für die Bindung und Entgiftung gewisser Körpertoxine nicht entfernt werden.

Klink (Berlin).

Contributo alla chirurgia delle capsule surrenali; voluminoso fibrosarcoma, estirpazione, guarigione. Von Dr. Ant. De-Cortes. Clinica chirurgica, 30. Nov. 1906.

Nach physiologischen Forschungen ist die komplette Entfernung der Nebennieren mit dem Fortbestande des Lebens unvereinbar, wenn nicht Noduli succenturiati bestehen, die sich häufig abdominal längs des Sympathicus finden. Die Nebennieren haben eine hervorragende antitoxische Funktion für Bakteriengifte und speziell für die muskulären, die sich sonst im Blute anhäufen und die muskuläre Erregbarkeit und Kontraktilität herabsetzen; sie haben ferner eine vasotonische Aktion und stehen auch in Beziehung zu den sexuellen Funktionen. Von Grawitz stammt die Idee, dass viele Nierentumoren in der Nebenniere ihren Ursprung haben; es wurde in zahlreichen Werken das Vorhandensein von accessorischen Nebennieren nachgewiesen, sowohl im Abdomen als auch namentlich in der Umgebung des Urogenitaltractes, und es gelang durch Einimpfen derselben Nierenlipome und cystenähnliche Bildungen zu erzeugen. Die Diagnose und Symptomatologie der Tumoren sind unsicher; die Hautpigmentierung findet sich nur in einer beschränkten Anzahl von Erkrankungen, die anderen Symptome sind allgemeiner Natur: Kräfteverlust, Abmagerung, Magendarmstörungen. Die lokalen Zeichen sind jene eines Nierentumors, nur scheint der Verlauf ein besonders rascher zu sein; im Anfange findet sich in der Regel ein Tiefertreten des unteren Nierenpols, der dadurch palpabel wird. Der Tumor ist rundlich, von glatter Oberfläche, lässt sich von der Leber perkutorisch nicht differenzieren und folgt oft den respiratorischen Bewegungen. Die Behandlung besteht in der Totalexstirpation des Organs; dabei findet sich der Tumor oft stark blutend, innig verwachsen mit Gefässen und Eingeweiden und von starker Tendenz zu früher Metastasenbildung. Für die Operation empfiehlt sich am besten der extraperitoneale Weg.

In einem von Prof. Bondi operierten Falle ist der Abdominalbefund folgender: Epi- und Mesogastrium prominent und durch eine Furche voneinander getrennt. Rechts ist die Prominenz deutlicher und präsentiert sich palpatorisch als rundlicher Tumor, glatt und irregulär, der sich unter den rechten Rippenbogen verfolgen lässt, nach abwärts bis nahe an das Darmbein reicht, nach links bis an die Mittellinie; die Konsistenz ist elastisch. Die Haut ist unverändert, der Tumor respiratorisch nicht verschieblich, ein geringer Druckschmerz besteht nur im oberen Anteile. Perkussion allgemein dumpf, eine Differenzierung der Leberdämpfung nicht möglich. Milz normal. Es handelt sich um ein Fibrosarkom. Trotz fester Adhäsionen gelang es, Niere und umliegende Organe zu schonen. Der Tumor hatte die Kopfgrösse eines Erwachsenen und wog 3200 g. Der Operationsweg war der lumbare und das Resultat ist jetzt nach Verlauf von 2 Jahren als gutes zu bezeichnen.

Herrnstadt (Wien).

III. Bücherbesprechungen.

Des appendicites kystiques. Bactériologie générale. Formes stériles. Von G. Dubos. Thèse de Paris. G. Steinheil 1905.

D. kommt zu folgenden Schlüssen:

1. In der Gruppe der Cysten des Appendix muss man die eigentlichen Cysten von Appendicitis cystica unterscheiden.
2. Die cystischen Appendicitiden bestehen in einer Dilatation des Appendix durch Flüssigkeit.
3. Die Ursache dieser Erweiterung bildet entzündliche Narbenbildung im Verlaufe chronischer Appendicitiden.
4. Die Flüssigkeit in der Cyste kann alle möglichen Stadien zwischen eitriger und seröser Natur zeigen.
5. Man kann bei den cystischen Appendicitiden alle Sorten von Mikroorganismen finden, welche man bei Appendicitis im allgemeinen beobachtet.
6. Es gibt eine Form von sterilen Cysten, deren Inhalt häufig durch Schleim aus den Drüsen gebildet ist. In anderen Fällen handelt es sich um eine ursprünglich septische, steril gewordene Flüssigkeit, wie man dies auch bei gewissen Formen von Pyosalpinx findet.

von Hofmann (Wien).

Aetiologie und Klinik der Bakteriurie. Von Kornfeld. Fr. Deuticke, Leipzig und Wien, 1906.

Das Problem der Bakteriurie ist in ätiologischer und klinischer Beziehung noch zu wenig geklärt, so dass man jeden Versuch, mehr Klarheit in dieses Krankheitsbild zu bringen, nur freudig begrüssen kann. Der Inhalt der Monographie, die reges Interesse und fleissiges Arbeiten bekundet, lässt sich ungefähr in folgende Sätze zusammenfassen:

1. Unter genuiner Bakteriurie verstehen wir die Entleerung eines durch grosse Massen von Bacterium coli getrübten Harns von stets saurer Reaktion, in dem sich zum Beweise des Fehlens jeglicher entzündlichen Affektion der Harnwege nur äusserst spärliche Leukocyten finden.
2. Die genuine Bakteriurie unterscheidet sich wesentlich von der Colicystitis, hat auch nichts gemein mit anderen Bakterienausscheidungen mit dem Harn und darf nicht als Vorstufe oder Endausgang der Cystitis betrachtet werden.
3. Die Bakteriurie kommt sowohl als akut und auch als chronisch verlaufende Erkrankung in allen Abstufungen vor. Viele Fälle von Bakteriurie bleiben trotz jahrelangen Bestehens rein auf die Blase beschränkt.
4. Das Bacterium coli scheint vom Mastdarm her durch die Gewebe zwischen Blase und Rectum in die Blase einzuwandern, namentlich bei Männern mit überstandener Gonorrhoe. Bei Frauen ist während der Gravidität oder bei Bestehen eines inneren Genitalleidens an eine Infektion per contiguitatem zu denken. Wir brauchen somit nicht alle Fälle durch Infektion der Harnblase auf dem Blutwege zu erklären.
5. Die Allgemeinerscheinungen bei schwerer chronischer Bakteriurie sind durch die Erkrankung als solche hervorgerufen, ohne dass Cystopyelitis oder Nephritis dabei im Spiele zu sein braucht.
6. Therapeutisch kommt vor allem die Installationsbehandlung der Blase mit Sublimatlösung (1 : 5000—1 : 2000) in Betracht, die innerlichen Harnantiseptica leisten dabei gute Dienste.

Es folgen am Schluss des Buches noch 4 ausführliche Krankengeschichten, die deutlich für den guten Erfolg der Sublimatinstillation sprechen. Wiemer (Aachen).

Die Zuckerkrankheit, ihre Komplikationen und ihre Behandlung. Von Lépine. Deutsche Bearbeitung von Dr. Ferdinand Kornfeld. Franz Deuticke, Leipzig und Wien 1906.

Verf. hat es verstanden, in 151 Seiten das umfangreiche Thema eingehend und gründlich abzuhandeln. Gerade die kurze und präzise Darstellung, die aber niemals oberflächlich oder schematisch wird, bildet einen Hauptvorzug des Werkes. Die Errungenschaften früherer Untersuchungen wie die Ergebnisse der neuesten Forschungen und die mancherlei Hypothesen über Art und Wesen des Diabetes werden angeführt und mit kurzen Literaturnachweisen belegt. Etwas stiefmütterlich wird die therapeutische Seite behandelt, bei der sich der Verf. zuweilen nur mit kurzen Hinweisen begnügt. Trotzdem bietet das Werk soviel Vorzüge, zu welchen nicht in letzter Linie die mustergültige Uebertragung ins Deutsche zu rechnen ist, dass es jedem Arzte, der sich über die einschlägigen Verhältnisse orientieren will, auf das angelegentlichste empfohlen werden kann. Goldstücker (Breslau).

Dictionnaire de médecine et de thérapeutique médicale et chirurgicale. Von E. Bouchet et A. Desprès (Paris). Septième édition. 1575 pag. (sehr grosses Format) et 1097 figures dans le texte. Paris. Felix Alcan 1907. 25 Francs.

Dieses grosse, schön ausgestattete Werk erfüllt seinen Zweck in vorzüglicher Weise. In tausenden Einzelartikeln sind alle möglichen medizinischen Fragen in prägnanter Kürze besprochen. Auf Diagnose, wie auf Therapie von Erkrankungen wird in gleicher Weise Rücksicht genommen, ebenso auf Aetiologie und Klinik. Auch pharmakologische Artikel, rein chirurgisch technische Erörterungen, physiologische und anatomische Ausführungen finden sich in grosser Zahl in diesem Handbuche.

Die grosse Menge von Abbildungen ist ein wesentlicher Vorzug des Werkes, das sich durch erstaunlich billigen Preis auszeichnet. Das Buch ist in Anlage wie Ausführung überaus gelungen.

Hermann Schlesinger (Wien).

Das Koch'sche Tuberkulin in der Gynäkologie und Geburtshilfe. Von R. Birnbaum, Göttingen. Berlin, J. Springer, 1907.

Im allgemeinen, 39 Seiten umfassenden Teil bespricht Birnbaum kurz die Geschichte der Tuberkulinanwendung im allgemeinen und bei gynäkologischen Erkrankungen im besonderen; im speziellen Teil, der zirka 100 Seiten umfasst, wird zuerst ausführlich die Methodik der diagnostischen Injektion dargelegt. B. hält sich an Neisser's Vorschrift — 1, 3, 6 mg, ev. 1 cg — während der Menses darf nicht injiziert werden. Versuche, Tuberkulin per os diagnostisch zu geben, fielen negativ aus. B. gibt dann eine Uebersicht der zu diagnostischen Zwecken injizierten 55 Fälle und konstatiert, dass das Alttuberkulin unter Umständen ein unentbehrliches, ja ausschlaggebendes Hifsmittel zur Sicherung der Diagnose ist. Ferner beschreibt er kurz 17 Fälle von diagnostischen Injektionen bei zweifelhaften Lungenprozessen Schwangerer und Wöchnerinnen, die er empfiehlt, wenn es sich darum handelt zu ent-

scheiden, ob eine Frau stillen dürfe, deren Befund für Tuberkulose verdächtig ist. Dann geht er über zur Beschreibung der therapeutisch injizierten Fälle; er verlangt strikte, dass die Patientin noch bei gutem Kräftezustand sei und nicht fiebere. Therapeutisch verwendet er Neutuberkulin, in gewissen Fällen auch Alttuberkulin. Es folgen nun kurze Krankengeschichten der verschiedenen Gruppen: Peritonealtuberkulose mit Ascites, trockene Form der Bauchfelltuberkulose, Adnextuberkulose und Blasentuberkulose. Jedem, der sich über diese Frage informieren will, sei das Büchlein zum eingehendsten Studium empfohlen.

Weiss (Prag).

Inhalt.

I. Sammel-Referate.

Venus, E., Der gegenwärtige Stand der Rückenmarksanästhesie, p. 289—304.

II. Referate.

A. Peritoneum, Mesenterium.

Peisser, Zur Kenntnis der peritonealen Resorption und ihrer Bedeutung bei bakterieller Peritonitis, p. 305.

Winternitz, M. A., Diplococcus peritonitis, p. 306.

Ellis, L. E., Pneumococcic peritonitis, p. 306.

Robbers, Ueber Pneumokokkenperitonitis, p. 306.

Fraser, W., Annand u. Bowen, H., Pneumococcic peritonitis in children; a study, p. 307.

B. Milz.

Weil, É. u. Clerc, A., Diagnostic des splénomégalies chroniques, p. 309.

Childe, Ch. P., Wandering spleen; haemorrhage with in the capsule, splenectomy, recovery, p. 310.

A case of enlarged wandering spleen; splenectomy, p. 311.

Federmann, Ueber einen Fall von operativ geheiltem Milzabscess nach Typhus abdominalis, p. 311.

Esan, Ein operativ geheilter Milzabscess nach Typhus abdominalis, p. 312.

Harnett, W. L., A case of haemorrhagic cyst of the spleen, p. 312.

Giannettasio, Echinococco primitivo suppurato in milza malarica. Splenectomia. Guarigione, p. 313.

Latouche, Contusion violente de l'abdomen chez un enfant de dix ans, laparotomie 21 heures après l'accident, rupture de la rate, splénectomie, guérison, p. 313.

Villepoix, M. de, Eosinophilie consécutive à l'ablation de la rate chez l'homme, p. 314.

C. Nebenniere.

Borrmann, R., Ein Fall von Morbus Addisonii infolge entzündlich-hyperplastischer Wucherung beider Nebennieren auf traumatischer Grundlage, p. 314.

Israel, Zur Diagnose der Nebennierengeschwülste, p. 315.

Henschen, Ueber Struma suprarenalis cystica haemorrhagica, p. 315.

De-Cortes, A., Contributo alla chirurgia delle capsule surrenali; voluminoso fibrosarcoma, estirpazione, guarigione, p. 317.

III. Bücherbesprechungen.

Dubos, G., Des appendicites kystiques. Bactériologie générale. Formes stériles, p. 318.

Kornfeld, Aetiologie und Klinik der Bakteriurie, p. 318.

Lépine, Die Zuckerkrankheit, ihre Komplikationen und ihre Behandlung, p. 319.

Bouchet, E. et Després, A., Dictionnaire de médecine et de thérapeutique médicale et chirurgicale, p. 320.

Birnbaum, R., Das Koch'sche Tuberkulin in der Gynäkologie und Geburtshilfe, p. 319.

Um Einsendung von Monographien und Büchern an den Redakteur Professor Dr. HERMANN SCHLESINGER, Wien, I, Ebendorferstrasse 10, wird gebeten.

Man bittet, redaktionelle Zuschriften mit dem Adressenzusatz „Für die Redaktion des Centralblattes für die Grenzgebiete" versehen zu wollen.

Lippert & Co. (G. Pätz'sche Buchdr.), Naumburg a. S.

CENTRALBLATT

für die

Grenzgebiete der Medizin u. Chirurgie.

Herausgegeben von

Dr. Hermann Schlesinger,

Professor an der Universität Wien.

Verlag von GUSTAV FISCHER in Jena.

X. Band.	Jena, 18. Mai 1907.	Nr. 9.

Das Centralblatt für die Grenzgebiete der Medizin und Chirurgie erscheint in zwanglosen Heften im Umfange von etwa 3 Druckbogen, die zu einem Bande vereinigt werden, dessen Umfang 60 Druckbogen betragen wird. Das Abonnement für das Centralblatt kostet 24 Mark für den Band. — Die Abnehmer der **Mitteilungen aus den Grenzgebieten der Medizin und Chirurgie**, herausgegeben von A. von Eiselsberg und B. Naunyn, erhalten das Centralblatt zum Vorzugspreise von 20 Mark.

I. Sammel-Referate.

Der gegenwärtige Stand der Rückenmarksanästhesie.

Von Dr. **Ernst Venus,**
Assistent der chirurgischen Abteilung der Wiener Poliklinik.

(Fortsetzung.)

Literatur.

54) Heineke und Läwen, Erfahrungen über die Lumbalanästhesie mit Stovain und Novocain mit Berücksichtigung der Neben- und Nacherscheinungen. Beitrag z. klin. Chirurg., Bd. L, H. 2.

55) Dies., Experimentelle Untersuchungen über Lumbalanästhesie. Arch. f. klin. Chirur., Bd. LXXXI, H. 1.

56) Henking, Erfahrungen über Lumbalanästhesie mit Novocain. Münchener med. Wochenschr. 1906, No. 50.

57) Herescu, Société de Chir. in Bukarest, 2. März 1905. Ref. Centralbl. f. Chirurg. 1905, No. 36.

58) Hermes, Weitere Erfahrungen über die Rückenmarksanästhesie mit Stovain und Novocain. Med. Klinik 1906, No. 13.

59) Hildebrand, Lumbalanästhesie. Berl. klin. Wochenschr. 1905, No. 34.

60) Hofmann, Die Dosierung und Darreichungsform der analgesierenden Mittel bei Lumbalanästhesie. Münchener med. Wochenschr. 1906, No. 52.

61) Hohmeier, Lumbalanästhesie. Deutsche Zeitschr. f. Chirurg., Bd. LXXXIV, H. 1—3.

62) Jedlicka, Ref. Centralbl. f. Chirurg. 1902, No. 11.

63) v. Karas, Ueber Rückenmarksanästhesie. Wiener med. Wochenschr. 1905, No. 20—21.

64) Kindirdy und Burgand, 140 Fälle von Rachistovainisation. Press. médicale 1905, No. 43.

65) Klapp, Experimentelle Studien über Lumbalanästhesie. Arch. f. klin. Chirurg., Bd. LXXV, H. 1.

66) Klemperer, Wann soll bei diabetischer Gangrän operiert werden? Therapie der Gegenwart 1907, H. 1.

67) König, Bleibende Rückenmarkslähmung nach Lumbalanästhesie. Münch. med. Wochenschr. 1906, No. 23.

68) Kopfstein, Postoperative parenchymatöse Blutung als ungünstige Folgeerscheinung der Lumbalanästhesie. Centralbl. f. Chirurg. 1907, No. 7.

69) Ders., Ref. Centralbl. f. Chir. 1902, No. 11.

70) Kozlovski, Bedeutung der Rückenmarksanästhesie für die Kriegschirurgie. Wiener med. Wochenschr. 1901, No. 46.

71) Krecke, Ueber Spinalanästhesie. Vortr. i. d. Gyn. Gesellsch. in München. Ref. Münchener med. Wochenschr. 1906, No. 6.

72) Krönig, Die Rückenmarksanästhesie bei Laparotomien im Skopolamindämmerschlaf. Vortrag am XXXV. Kongress f. Chirurg. Ref. Münch. med. Wochenschrift 1906, No. 18.

73) Ders., Ueber Rückenmarksanästhesie im Skopolamindämmerschlaf. Vortrag i. d. Aerztl. Gesellschaft in Freiburg i. Br. Ref. Deutsche med. Wochenschr. 1906, No. 26.

74) Ders., Weitere Erfahrungen über die Kombination des Skopolamin-Morphindämmerschlafes mit der Rückenmarksanästhesie bei Laparotomien. Vortrag auf der 78. Versammlung deutscher Aerzte und Naturforscher. Ref. Münchener med. Wochenschrift 1906, No. 92.

75) Kroner, Zur Vermeidung der schädlichen Nachwirkungen bei der Rückenmarksanästhesie. Therapie der Gegenwart 1906, No. 7.

76) Kümmel, Stovain-Lumbalanästhesie. Vortrag im Aerzteverein in Hamburg. Ref. Deutsche med. Wochenschr. 1906, No. 3.

77) Kurzwelly, Die Medullaranästhesie mittels Cocain-Suprarenin. Deutsche Zeitschr. f. Chirurg., Bd. LXXVIII, H. 1.

78) Läwen, Vergleichende experimentelle Untersuchungen über örtliche Wirkung einiger neuer Lokalanästhesien (Stovain, Novococain, Alypin) auf die motorischen Nervenstämme. Beiträge z. klin. Chirurg., Bd. L, H. 2.

79) Lang, Erfahrungen nach Lumbalanästhesie mit Novocain und Stovain. Deutsche med. Wochenschr. 1906, No. 45.

80) Landow, Doppelseitige Abducenslähmung, verbunden mit ausserordentlichen Nackenschmerzen nach Lumbalanästhesie. Münchener med. Wochenschr. 1906, No. 3.

81) Lazarus, Lumbalanästhesie. Vortrag in der Berliner Gesellschaft. Ref. Deutsche med. Wochenschr. 1906, No. 11.

82) Ders., Die Rückenmarksanästhesie im Dienste der physikalischen Therapie. Zeitschr. f. diät. und physik. Therapie, Bd. X, H. 12.

83) Legneu, Press. méd. 1901, No. 90.

84) Liebl, Zur Frage der gebrauchsfertigen suprareninhaltigen Lösungen in der Lokal- und Lumbalanästhesie. Beiträge z. klin. Chirurg., Bd. LII, H. 1.

85) Lindenstein, Erfahrungen mit Lumbalanästhesie. Deutsche med. Wochenschrift 1906, No. 45.

86) Löffler, Ueber Rückenmarksanästhesie. Vortrag in dem ärztl. Verein in Frankfurt a. M. Ref. Münchener med. Wochenschr. 1906, No. 2.

87) Löhrer, Zur Behandlung hysterischer Kontrakturen der unteren Extremitäten mit Lumbalanästhesie. Münchener med. Wochenschr. 1906, No. 32.

88) Loeser, Augenmuskellähmung nach Lumbalanästhesie. Med. Klinik 1906, No. 10.

89) Martin, Die Rückenmarksanästhesie bei Gebärenden. Münchener med. Wochenschr. 1906, No. 41.

90) Med. Klinik 1906, Umfrage über die Bewertung der Rückenmarksanästhesie.

91) Micheli, Clinica chirurgica 1902, No. 3.

92) Molek, Lumbalanästhesie. Časop. lék. česk. 1906. Ref. Deutsche med. Wochenschr. 1906, No. 43.

93) Mori, Das Verhalten des Blutdruckes bei Lumbalanästhesie. Deutsche Zeitschr. f. Chirurg., Bd. LXXIV, H. 2.

94) Morton, Journ. of the americ. Assoc. 1902.

95) Mühsam, Augenmuskellähmung nach Rückenmarksanästhesie. Deutsche med. Wochenschr. 1906, No. 35.

96) Müller, Ueber Lumbalanästhesie i. d. Geburtsh. und Gynäk. Monatsschr. f. Geburtsh. und Gynäk., Bd. XXI, H. 2.

(Schluss der Literatur folgt.)

Die Urteile über das Stovain sind im allgemeinen sehr günstig. Ueber seine Neben- und Nacherscheinungen sowie über die Intoxikationen und Todesfälle wird später bei der allgemeinen Wirkung dieser Tatsachen die Rede sein. Gebraucht wird das Stovain jetzt in der Dosis von 0,04—0,06 cg; eine höhere Dosis wurde zwar öfter in Anwendung gezogen, scheint aber doch nach dem ziemlich übereinstimmenden Urteile der Autoren nicht ungefährlich zu sein. Caplescu sieht die Vorzüge des Stovains darin, dass es weniger giftig ist und dabei bessere Resultate als andere Anästhetica gibt, Lazarus darin, dass es weniger toxisch wirkt und keine Vasokonstriktion erzeugt. Dean zieht es wegen seiner die Gefässe erweiternden und das Herz tonisierenden Wirkung vor. Tuffier führt das Fehlen der Nebenerscheinungen bei Stovain (unter 80 Fällen nur einmal etwas Kopfschmerzen und Erbrechen) auf eine geringe Diffusion des Stovains zurück. Ueber gute Erfahrungen über Stovain bei der Spinalanalgesie berichten ferner unter anderen auch Bier, Tillmann, Kümmel, Angelovici, Hackenbruch, Pochhammer, Ruschhaupt, Deetz, Becker, Kindirdy und Burgand, Boekel, Hohmeier, Pforte, Steiner, Saxtorph, Baisch, Hermes, Bonachi, Brehm, Varvaro etc. Nach Dönitz ist das Stovain zwar ungiftig in seiner Wirkung, diese dauert aber kürzer, doch kann eine längere Dauer durch Zusatz von Nebennierenpräparaten erlangt werden.

Urban verliess wegen mehrmals vorgekommenen Atemstörungen das Stovain und ging zum Tropacocain über. Herescu wendete das Stovain in 10 Fällen bei Operationen im Bereiche der Harnorgane an, ist aber mit dem Resultate nicht zufrieden. Preindelsberger ist auch mit den mit Stovain erzielten Resultaten nicht zufrieden. Das Tropacocain gilt jetzt ziemlich allgemein als das beste Mittel, das uns derzeit für die Lumbalanästhesie zu Verfügung steht. Wie bereits erwähnt, wurde das Tropacocain ursprünglich besonders von österreichischen Ärzten in Anwendung gezogen, fängt aber in letzter Zeit auch in Deutschland allmählich das Stovain zu verdrängen an. Auch an der Bier'schen Klinik wird nach Bier's eigener Mitteilung dem Tropacocain vor dem Stovain der Vorzug gegeben; Bier wendete es in der Regel in der Dosis 0,05 in isotonischer Lösung ohne Zusatz von Nebennierenpräparaten an. Die gewöhnliche Dosis, in welcher Tropacocain angewendet wird, ist 0,06—0,08. Die Vorzüge des Tropacocains gegenüber dem Stovain bestehen nach Dönitz in folgendem: 1. wirkt es bedeutend geringer auf die Atmungsmuskulatur, 2. fallen die Augenmuskellähmun-

gen, welche bei Stovain und Novocain beobachtet wurden, fort; 3. sind Begleit- und Nacherscheinungen viel geringer. Erbrechen während der Operation gehört zu den grössten Seltenheiten. In der Geburtshilfe wäre es noch besonders deshalb vorzuziehen, weil es durch den geringen Einfluss auf die Muskelkräfte die Presswehen am geringsten beeinflusst. Speziell auch in der Geburtshilfe wird seine Anwendung von Stolz und Trautenroth empfohlen. Nach letzterem ist es dem Stovain weitaus vorzuziehen. Trautenroth injizierte einmal sogar 0,12 und einmal 0,21 Tropacocain, ohne Nebenerscheinungen zu beobachten. Die ausgedehntesten Erfahrungen in der Anwendung des Tropacocains besitzen wohl Schwarz und Slajmer. Schwarz wandte es nach seiner letzten Publikation in 1000 Fällen mit den günstigsten Erfolgen an, so dass er sagt: Die Erzielung der Anästhesie ist nichts als eine Frage der Technik. Bei richtiger Technik gibt es kein „Versagen". Slajmer verfügt über 1200 Fälle mit nur 54 versagten, Füster 235 Fälle: in 74,7 % vollständiges Gelingen, 5,6 % eine gerade ausreichende Anästhesie, 6,3 % mangelhafte Anästhesie, 21 Fälle versagten vollständig, 25 % der Fälle waren vollständig ohne jede Nachwirkung. Sehr günstig über ihre Erfahrungen mit Tropacocain äusserten sich unter anderen Colombani (100 Fälle), Preindelsberger (331 Fälle), Defranceschi (420 Fälle), darunter zum Beispiel Gastroenterostomien mit sehr guten Erfolgen, Neugebauer (170 Fälle), Platanow (283 Fälle), ferner v. Karas, Völker, Stumme, Müller, Zahradnicky, Kopfstein, Bosse.

Ueber das Novocain sind die Meinungen noch sehr geteilt. Sonnenburg findet es dem Stovain ebenbürtig. Pantovic stellt es dem Stovain an Wert gleich, ohne dass es dessen unangenehme Nebenwirkungen sowohl im anästhetischen als auch postanästhetischen Stadium mit sich bringt. Henking und Steine sind mit den Erfolgen des Novocains in der Lumbalanästhesie sehr zufrieden, ebenso gibt ihm Hoffmann-Lindenstein gegenüber dem Stovain deshalb den Vorzug, weil es keinen Einfluss auf die Gewebe ausübt und seine Nachwirkungen einerseits selten, andererseits sehr gering sind. Ihm entgegen fand Hofmeier die gelindeste Nachwirkung gerade bei dem Stovain. Brunner rühmt dem Novocain nach, dass es 6 mal weniger giftig sei als das Cocain und 2—3 mal weniger als die anderen Ersatzmittel desselben. Diesen günstigen Aeusserungen über das Novocain stehen aber andere gewichtige Stimmen gegenüber, welche es nicht empfehlen. Vor allem nennt es Bier selbst ungeeignet, Heinecke und Läwen, welche vielleicht unter allen den

ausgedehntesten Gebrauch von Novocain in der Lumbalanästhesie machten (400 Fälle), finden, dass es $2^1/_2$ mal öfter Neben- und Nacherscheinungen als das Stovain hervorruft und dass besonders die Kreuz- und Nacken- sowie die Kopfschmerzen viel stärker seien. Hohmeier fand, dass es gegenüber dem Stovain die stärksten Nacherscheinungen habe. Baisch empfiehlt das Novocain nicht, weil man von ihm eine wesentlich grössere Dosis braucht, die Anästhesie sehr langsam eintritt, dann aber sehr rasch ansteigt, so dass es öfters zum Collaps kommt. Bei den experimentellen Untersuchungen von Heineke und Läwen zeigte sich, dass der Unterschied in der Toxicität zwischen Novocain und Cocain bei subduraler Injektion ein sehr geringer ist. Die Grenzdosis beträgt für das Novocain 0,03, für das Cocain 0,02 pro Kilogramm Kaninchen. Dagegen ist die Dosis minima letalis bei subkutaner Injektion für Novocain 0,75, für Cocain schon 0,1 pro Kilogramm Kaninchen. Subdural ist also Novocain viel toxischer.

Auch über das Alypin, das noch von wenigen und da nicht in sehr grosser Anzahl gebraucht wird und in der Spinalanästhesie als Anästhetikum gebraucht wurde, sind die Ansichten geteilt. Preindelsberger, der es am öftesten in Anwendung zog, empfiehlt es. Nach seiner Erfahrung sind die Folgeerscheinungen eher leichter denn schwerer als bei Gebrauch von Stovain, Eucain oder Tropacocain. Baisch stellt es dem Stovain als ebenbürtig an die Seite. Hingegen erklären es Bier und ebenso Heinecke und Läwen als für eine Lumbalanästhesie für ungeeignet.

Da es von Kranken oft unangenehm empfunden wird, von der Operation zwar gar keinen Schmerz zu empfinden, aber doch dem ganzen Vorgang bei vollem Bewusstsein anzuwohnen, so versuchte es zunächst Krönig, die Lumbalanästhesie mit dem Scopolamin-Morphin-Dämmerschlaf zu kombinieren, um dem Kranken die unangenehme Erinnerung an die Vorgänge während seiner Operation zu ersparen. 2 Stunden vor der Operation bekommt nach der Vorschrift von Krönig die Patientin 0,0003 Scopolamin und 0,01 Morphin subkutan, nach einer Stunde wird eventuell dieselbe Dosis noch einmal injiziert, wenn nötig, bekommt die Kranke nach einer weiteren Stunde nochmals 0,0015 Scopolamin. Bei herabgekommenen Frauen wird dies als zweite Dosis allein gegeben. Gleichzeitig kommt die Kranke in ein dunkles Zimmer, in welchem alle Geräusche ausgeschaltet sind, ausserdem bekommt sie Antiphone in die Ohren, grüne Gläser vor die Augen usw. Nach der letzten Injektion von Scopolamin wird sofort die Anästhesierung vom Rücken-

mark aus vorgenommen. Zur Vermeidung von Atmungsstörungen lässt Krönig nicht sofort die Beckenhochlagerung einnehmen, dafür aber wird eine grössere Dosis von Stovain bis zu 0,1—0,12 genommen. Die Vorteile dieser Methode erblickt Krönig darin, dass sie wohl die humanste Analgesie bildet, die Gefahren der postoperativen Bronchitiden verringert, dadurch die Sicherung des Lebens bei Laparotomien erhöht, eine bessere Entspannung der Bauchdecken herbeiführt, die Rekonvalescenz abkürzt, Nausea und Erbrechen nach der Operation kaum beobachtet werden. Der Nachteil liegt in dem Mangel einer langsamen Einverleibung des Mittels. Penkert arbeitete eine eigene Technik für die Anwendung des Scopolamin-Morphin-Dämmerschlafes in Verbindung mit Lumbalanästhesie für die Bauchchirurgie aus, durch welche starke Druckerscheinungen vermieden werden und eine viel langsamere, allmähliche chemische Bindung des Giftes an die Rückenmarksubstanz eintritt und ein Aufsteigen des Stovains zum Atmungscentrum vermieden wird. Die Einverleibung des Scopolamins und Morphins ist dieselbe wie bei Krönig, nur nimmt Penkert grössere Dosen des Stovains: 0,10 bei vaginalen Operationen mit Oeffnung des Peritoneums, 0,12 Stovain bei Laparotomien. Beckenhochlagerung wird prinzipiell vermieden. Stovain empfiehlt Penkert als am besten geeignet, weil nur Stovain die vollkommenste Entspannung der Bauchdecken, Ruhigstellung des Darmes und vollkommenste Analgesie und Anästhesie erzeugt sowie kein erheblicher Einfluss auf das Atmungscentrum konstatiert wird. Unter 400 Fällen war nur 33 mal eine Narkose notwendig, und zwar mehr auf Wunsch des Kranken oder des behandelnden Arztes. Busse wandte ebenfalls den Scopolamin-Morphin-Dämmerschlaf und die Spinalanalgesie zusammen an, nur gebrauchte er ausser in 10 Fällen, wo Stovain in Anwendung gezogen wurde, in den übrigen 170 Fällen Novocain. Der Erfolg war im allgemeinen befriedigend. Die Scopolaminwirkung äusserte sich beim Einschlafen in mehr oder weniger starkem Erröten des Gesichtes, Pulsbeschleunigung, gelegentlicher Unruhe und Verwirrung, die sich bis zu typischen Hallucinationen steigerte. Einen grossen Vorteil erblickt Busse darin, dass oft am 1. oder 2. Tage nach der Operation die Darmtätigkeit von selbst wieder einsetzt. Auszusetzen sind nach Busse von seiten der Lumbalanästhesie die subtile Technik, die Unsicherheit des Erfolges, das Auftreten einiger lästiger Begleiterscheinungen während der Operation, von Seite des Scopolamins, die Unsicherheit seiner Wirkung und seiner Nebenerscheinungen. Baisch zieht der reinen Lumbalanästhesie als schonender für eine Kranke die vorherige Gabe von

Scopolamin-Morphin vor und tritt warm für diese Methode ein. Die Dauer der Anästhesie ist bei allen Mitteln so ziemlich die gleiche, sie schwankt durchschnittlich zwischen einer halben und 3—4 Stunden. Meistens hält sie 1—2 Stunden an.

Wichtig sind die Neben- und Nacherscheinungen bei der Lumbalanästhesie. Unter Nebenerscheinungen verstehen wir die während der Operation, unter Nacherscheinungen die nach der Operation auftretenden unangenehmen Begleiterscheinungen der Lumbalanästhesie. Wofern diese in jedem einzelnen Falle zu befürchten sind, ist nicht immer klar und noch nicht aufgeklärt. Gewiss sind sie in den meisten Fällen Intoxikationserscheinungen, verursacht durch das angewendete Mittel, manchmal werden sie von dem betreffenden Autor direkt auf ein zu reichliches Abfliessen von Liquor cerebrospinalis zurückgeführt, auch ein verändertes Druckverhältnis im Wirbelkanal wird beschuldigt. Auch technische Fehler, speziell wie dies Dönitz in oben schon bereits citierter Arbeit nachweist, spielen eine grosse Rolle. Wichtig ist, wie uns Liebl nachweist, dass die suprareninhältigen Lösungen rein seien. Liebl bezeichnet die Verwendung gebrauchsfertiger Ampullen in der Lumbalanästhesie als unzulässig. Ebenso unzuverlässig ist es nach Liebl, immer nur von Novocain- oder Stovainschädigungen zu sprechen und das bezüglich der Nachwirkung sicher nicht harmlose Suprarenin so vollständig zu vernachlässigen, wie es gewöhnlich geschieht. Nach seinen Untersuchungen enthält eine farblose Lösung stets vollwirksames Suprarenin, gefärbte Lösungen zeigten in der Intensität variablen Effekt, anämisierende Wirkung und setzten konstante Reizerscheinungen. — Eine farblos wasserklare Lösung ist ein absolutes Kriterium der Ungefährlichkeit.

Die gewöhnlich häufigen und nicht gefährlichen Nebenerscheinungen sind Singultus, Erbrechen während der Operation, Muskelzittern, Schweissausbruch, die häufigen und nicht bedrohlichen Nacherscheinungen, Singultus, Nausea, Erbrechen, Kopfschmerz, ebenso Schmerzen im Nacken und leichtere Nackensteifheit, Kreuzschmerzen, Temperatursteigerungen. Diese Erscheinungen treten meistens am Tage der Operation selbst oder am Tage darauf, selten in den 2 nächsten Tagen auf, dauerten wenige Stunden bis zu 1—2 Tagen und nehmen fast nie sehr grosse Dimensionen an. Das Erbrechen kann sehr stark werden und 1—2 Tage andauern. Chaput sah 2 Fälle von sehr schwerem, unstillbarem Erbrechen, das 5 Tage lang anhielt. Opitz beobachtete einen Fall nach Lumbalanästhesie mit Novocain mit über 8 Tagen dauerndem sehr starkem Kopfschmerz.

Opitz gibt hier einem zu reichlichen Abfluss von Liquor die Schuld. Deetz beobachtete nach einer Stovain-Lumbalanästhesie einen Fall, in dem 6 Wochen lang dauernder, sehr intensiver Kopfschmerz anhielt. Temperatursteigerungen sind ebenfalls sehr häufig, vielleicht am häufigsten unter den Nacherscheinungen der Spinalanalgesie. Meistens bewegen sie sich zwischen 37,6 und 38,5, gehen aber auch auf 39°, ja bis zu 40° empor. Sie sind in der Regel ganz ungefährlich.

Zu den schweren Nebenerscheinungen gehören schwere Respirationslähmungen. Kopfstein beobachtete sie oft bei Eucain und zieht schon aus diesem Grunde das Tropacocain vor. Die anderen erwähnten schweren Respirationslähmungen kamen beim Stovain vor. Greiffenhagen beobachtete sie unter ungefähr 30 Rückenmarksanästhesien mit Stovain zweimal. Einmal handelte es sich um einen 46jährigen Mann, dem ein Bassini gemacht wurde. Unmittelbar nach Injektion von 0,10 Stovain trat ein schwerer Collaps ein. Nach dem Erwachen aus der Ohnmacht war die Atmung erschwert; bald darauf hörte die reine costale Atmung auf, der Kranke wurde cyanotisch, der Puls klein, es trat vollkommene Lähmung der unteren Extremitäten, des Zwerchfelles und der Intercostalmuskeln sowie eine komplette Anästhesie, bis zur 2. Rippe reichend, eine Schwäche in den Armen und erschwertes Sprechen auf, während das Bewusstsein erhalten blieb. Nach ungefähr 20 Minuten trat auf künstliche Atmung Besserung ein. Im 2. Falle handelt es sich um einen 46jährigen Mann mit einem Nierentumor. Gleich nach der Injektion von 0,064 Stovain traten Atembeschwerden auf, die Sprache wurde ruckweise, der Puls klein und unter Ausdehnung der Anästhesie bis zur Mammillarlinie schwand die Brust- und Bauchatmung, um unter künstlicher Atmung nach 15 Minuten wiederzukehren. Steiner beobachtete bei einer 37jährigen Frau, welche wegen einer freien Cruralhernie operiert werden sollte, 6 Minuten nach Injektion von 0,6 Stovain Respirationsparalyse, die erst nach 33 Minuten auf eingeleitete künstliche Atmung aufhörte. Die Analgesie erstreckte sich bis zum Hals hinauf, die oberen Extremitäten waren paraplegisch, das Sensorium blieb frei und der Puls zeigte keine Veränderung, so dass Steiner annimmt, dass nicht das medullare Respirationscentrum getroffen war, sondern dieser Zustand durch die Einwirkung des Stovains bis zum obersten Halssegmente hervorgerufen war. Sandberg beobachtete in einem Falle von unilateraler Nierentuberkulose nach der Injektion von 0,075 Stovain eine 25 Minuten dauernde Atmungslähmung, welche durch künstliche

Atmung wieder behoben werden konnte. Dönitz beobachtete an der Klinik Bier nach 0,04 Stovain Atmungslähmung.

Eine zweite schwere Nebenerscheinung der Spinalanalgesie ist der Collaps. Er tritt meist bald nach der Injektion, manchmal im Anschluss an dieselbe auf, am häufigsten nach Injektion von Stovain. Einen sehr schweren Collaps beobachtete Greiffenhagen, 2 sehr schwere Fälle Becker unter 137 Rückenmarksanästhesien mit Stovain, leichtere Collapse nach Rachistovainisation beobachtete Kümmel unter 131 Fällen 1 mal, Freund unter 209 Fällen 4 mal, Baisch unter 85 Fällen 2 mal, Hermes unter 205 Fällen 5 mal, Heinecke unter 70 Fällen 2 mal. Bonachi beobachtete bei einem Neurastheniker während der Operation Auftreten von kaltem Schweiss, Erbrechen, Präcordialangst. Bei Tropacocainanwendung wurde Collaps selten beobachtet. Schwarz sah unter 1000 Fällen nur 5 mal Collaps, davon 2 mal bei sehr herabgekommenen, ausgebluteten Frauen und 2 bei bereits längere Zeit inkarzerierten Hernien. Preindelsberger beobachtete einen schweren und 6 leichtere Collapserscheinungen unter 330 Fällen. Füster sah unter 235 Fällen 4 mal im Anschlusse an die Injektion Collaps, 2 von diesen waren sehr schwerer Natur, doch scheint in einem dieser Fälle, in welchem es sich um eine bereits mehrtägige inkarzerierte Hernie handelte, diese mit eine Ursache gewesen zu sein. Zahradnicky beobachtete unter 14 Fällen 1 mal einen Collaps.

Was das Eucainum anbelangt, so sah Silbermark 5 mal Collapszustände unter ungefähr 200 Fällen, Preleiter 1 mal nach einer Gabe von 0,06 cg, Zahradnicky unter 88 Fällen 5 mal. Bei Gebrauch von Novocain beobachtete Hermes unter 150 Fällen mehrere leichte Collapszustände, welche aber nie bedrohlichen Charakter annahmen, Heinecke und Läwen unter 70 Fällen 4 mal. Henking beobachtete unter 100 Fällen einen sehr schweren Collaps bei einem jungen Mädchen, Krecke unter 10 Fällen 2 mal. Bei der Verwendung von Alypin beobachtete Preindelsberger unter 96 Fällen 4 leichte Collapse, Baisch unter 37 Fällen 2 leichtere Collapse.

Stumme, welcher von Cocain 0,015 g einer 2 % Lösung gebraucht, sah 2 mal Collaps, der jedesmal vom Peritoneum aus ausgelöst worden war. Leichte Collapszustände nach Cocainanwendung erwähnen auch Kurzwelly, Mori, Senni.

Hermes beobachtete bei der Anwendung von Stovain während der Operation 2 mal vorübergehende Amaurose, die einmal mit starkem Aufregungszustand, allerdings bei einem Neurastheniker, verbunden war. In beiden Fällen reichte die Anästhesie bis zur Clavicula hinauf.

Pulsverlangsamung wird öfters beobachtet. Colombani beobachtete einmal Herabgehen der Pulsschläge auf 50 Schläge in der Minute. Finkelnburg beobachtete in 20 % der Fälle eine selten länger als 2 Stunden dauernde Pulsverlangsamung, einmal bei einem 54jährigen Manne mit gesundem Herzen eine starke Irregularität des Pulses.

Muskelzittern als Nebenerscheinung der Lumbalanästhesie wurde öfters beobachtet. In 2 von Kümmel beobachteten Fällen war es so stark, dass man nicht operieren konnte. Senni sah einmal nach einer Spinalanalgesie mittels Cocains tetanische Kontraktur der gesamten Körpermuskulatur, welche durch eine Morphininjektion zum Schwinden gebracht wurde, so dass man die Operation fortsetzen und beendigen konnte.

Ausser den bereits erwähnten Nacherscheinungen, wie Kopf-, Nieren- und Kreuzschmerzen, Nausea, Erbrechen, Temperatursteigerung und noch einer ganzen Reihe anderer Beobachtungen, welche einer näheren und genauen Beschreibung bedürfen, tritt in einer Reihe von Fällen Incontinentia urinae et alvi auf (Preleiter, Henking, Herescu), und zwar sowohl nach Stovain- als auch nach Novocain- oder Alypinanästhesien. Die Inkontinenz dauert meistens 2—3 Tage, nur in 2 Fällen von Henking dauert sie 8—10 Tage. Aber auch Harnverhaltung wurde einige Male beobachtet (Bier und Dönitz, Becker, Herescu, Baisch), aber auch diese ging meist bald vorüber und machte nur in sehr wenigen Fällen den Katheterismus notwendig.

Starke Erektionen des Gliedes nach Rückenmarksanästhesien während des Heilungsverlaufes beobachtete Urban. Nach Urban's Ansicht handelt es sich offenbar um eine übermässige Reizung des Goltz'schen Erektionscentrums im Lendenmark resp. der Nervi erigentes.

Hohmeier beschreibt 2 Fälle, in welchen nach der unter Lumbalanästhesie mit Stovain-Adrenalin durchgeführten Operation sehr schwer zu stillende Nachblutungen auftraten. Einmal handelte es sich um einen doppelseitigen Bassini, bei dem es während der Operation nur minimal blutete, das zweite Mal trat nach einer bei einem 66jährigen Manne ausgeführten handtellergrossen Exzision eines Ulcus am Unterschenkel eine sehr schwere Nachblutung auf. Hohmeier führt die geringen Blutungen während der Operation auf die Wirkung des Adrenalins zurück, während die folgenden schweren Nachblutungen auf Lähmung der Gefässe infolge der erweiternden Wirkung des Stovains zurückzuführen sind. Kopfstein

beschreibt einen Fall von postoperativer parenchymatöser Blutung als ungünstige Folgeerscheinung nach Lumbalanästhesie. Kopfstein wandte bei einem 54 jährigen Pat. die Lumbalanästhesie mit 0,05 Tropacocain an, um an einem Amputationsstumpf eine Resektion des Tibiaendes auszuführen. 5 Minuten nach der Injektion trat bei vollständiger Analgesie der unteren Extremitäten eine rasche Hellrotfärbung beider Beine bis zu den Hüften hinauf ein, dauerte 3 Minuten an und verschwand wieder. Die Resektion des Tibiaendes wurde ohne nennenswerte Blutung durchgeführt. 3 Stunden nach der Operation trat schwere parenchymatöse Nachblutung auf, die nur schwer beherrscht werden konnte. Während dieser Blutung war die Haut geradeso rosarot gefärbt wie 3 Stunden vorher. Kopfstein bringt diese parenchymatöse Blutung in einem zweifellosen kausalen Zusammenhang mit der spinalen Injektion und sucht ihre Erklärung in vasomotorischen Störungen, Erschlaffung oder Lähmung der Vasokonstriktoren. Da der Kranke ein Epileptiker war, so ist es nach Kopfstein nicht ausgeschlossen, dass dieser Zustand unter dem Einflusse der spinalen Injektion zur Entwicklung der vasomotorischen Störung beigetragen hat.

Ueber ungünstigen Einfluss der Lumbalanästhesie auf den Diabetes liegen 3 Mitteilungen vor. Becker führte bei einem 47-jährigen Diabetiker nach Injektion von 0,06 Stovain in den Duralsack und 10 Minuten dauernder Beckenhochlagerung die Operation einer Fistel an einem Amputationsstumpf aus. Während und unmittelbar nach der Operation fühlte sich der Kranke wohl, bis einige Stunden nach der Operation Kopfschmerz, Nackenschmerz und -Steifheit, Schwindelgefühl und Erbrechen auftraten, das jede Nahrungsaufnahme durch 3 Tage hindurch unmöglich machte. Gleichzeitig entstand Schlaflosigkeit. Zucker und Eiweiss war vor der Operation nur in geringer Menge nachweisbar, jetzt stieg der Zuckergehalt des Harnes auf 3,65 % und der des Eiweisses auf 4,5 %. Erst am 4. Tage trat Besserung ein. Becker gibt hierbei die Schuld, dass der Kranke unmittelbar nach der Operation heimfuhr und nicht, wie dies Bier verlangt, wenigstens 24 Stunden ruhig liegen blieb. Hohmeier operierte bei einem Diabetiker unter Rückenmarksanästhesie (0,006 Stovain) ein grosses Geschwür der linken grossen Zehe. Am Tage nach der Operation trat schweres, 3 Tage anhaltendes Erbrechen auf. Durch eine infolge des Erbrechens bedingte Unterernährung kam es zu einer schweren Acidosis. Der Kranke entrann nur mit Mühe dem Tode.

Nach Klemperer scheinen bei Diabetes sowohl die Chloroform-

narkose wie die Lumbalanästhesie gleich schädlich zu wirken. Zweimal wird berichtet, dass eine bestehende Nephritis nach der Lumbalanästhesie eine Steigerung erfuhr. Hermes erwähnt einen Fall (gebraucht wurde Stovain); ferner beobachtete Baisch einen Kranken, der vor der Operation etwas Eiweiss im Harne hatte und bei dem nach einer Lumbalanästhesie mit Alypin eine starke hämorrhagische Nephritis auftrat, welche aber nach wenigen Tagen schwand.

Zweimal werden in der Folge Psychosen erwähnt. Dandois sah nach Cocainisierung des Rückenmarkes am 9. Tage eine komplette Paralyse der unteren Gliedmassen, Incontinentia alvi et urinae, Schlaflosigkeit, maniakalische Zustände, wechselnd mit Dementia, Bewusstlosigkeit. Nach 1 Monat trat Heilung ein. Ebenso beobachtete Zahradnicky eine Psychose. Oefter wurde Schlaflosigkeit nach der Lumbalanästhesie beobachtet.

Epileptische Krämpfe beobachteten Löffler und Slajmer. Löffler sah 2mal bei Kranken im Anschluss an Injektion von 0,06 Stovain in den Rückenmarkskanal mit darauffolgender Beckenhochlagerung epileptische Krämpfe auftreten, Slajmer beobachtete 1 Stunde nach Injektion von 0,1 Tropacocain einen epileptiformen Anfall. Finkelnburg konnte sehr oft eine pathologische Steigerung der Sehnenreflexe nach Stovaininjizierung des Rückenmarks beobachten, einmal sogar mit vorübergehendem leichtem Fussklonus. Parästhesien nach Injektionen in den Duralsack wurden manchmal beobachtet. Irritationserscheinungen in Form von Spinalneuralgie nach Stovainanalgesie beobachteten Chienne und Saxtorph. Wichtig als Nacherscheinungen sind die Paresen, welche einige Male vorkommen. Füster sah nach Tropacocaingebrauch 2mal Paresen der oberen Extremitäten. Lang hatte Gelegenheit, nach Gebrauch von Novocain ebenfalls in 2 Fällen das Auftreten von Paresen zu konstatieren, in einem Falle eine linksseitige Peroneuslähmung und Atrophie des rechten Thenar, im zweiten Falle eine leichte Parese beider oberen Extremitäten. Auch Henking sah nach Novocaingebrauch eine Parese des linken Beines. Die Paresen waren leichter Natur und gingen immer in kurzer Zeit zurück. Der Fall Daudois mit kompletter Paraplegie, erloschenen Sehnenreflexen und erhaltener Sensibilität wurde bereits erwähnt.

(Schluss folgt.)

II. Referate.

A. Thyreoidea, Epithelkörperchen.

Beitrag zur Pathologie der Basedow'schen Krankheit. Von Prof. H. Pässler. Mitteilungen aus den Grenzgebieten der Medizin und Chirurgie, Bd. XIV, Heft 3.

Nach der Möbius'schen Schilddrüsentheorie gelten die Symptome der Basedow'schen Krankheit als Vergiftung mit dem durch abnorme Tätigkeit der Schilddrüse erzeugten „Basedowgift". Es ist ein häufiges Vorkommnis, dass Operationen an Basedowkröpfen eine sofort eintretende Verschlimmerung zur Folge haben, weshalb man annimmt, dass das aufgespeicherte Gift durch die Operation Gelegenheit findet, in grösserer Menge in den Organismus zu gelangen. Da frühere Autoren bei der Untersuchung dieser supponierten Giftwirkung durch Tierexperimente zu verschiedenen Resultaten gelangt sind, hat Verf. folgenden Versuch angestellt: Die resezierte Schilddrüsensubstanz eines 9 Stunden nach der Operation gestorbenen Basedowkranken wurde mit Kochsalzlösung verflüssigt und Versuchstieren intravenös injiziert. Trotz Injektion beträchtlicher Mengen von Basedowextrakt trat keine Pulsbeschleunigung auf. Wenn auch dieses Versuchsresultat die bestehende Schilddrüsentheorie nicht widerlegen kann, so beweist es doch nach Ansicht des Verf., dass das Basedowgift keine einfache direkte Giftwirkung auf den Kreislauf des Warmblütlers ausübt. Victor Bunzl (Wien).

Basedow-Symptome bei Tuberkulösen. Von Ludwig Lévy. Beiträge zur Klinik der Tuberkulose, Bd. IV, Heft 1.

In der Hamburgischen Lungenheilstätte Edmundsthal bei Geesthacht wurden unter 170 Frauen 13 mit ausgesprochener Basedow'scher Krankheit und andere 14 mit einzelnen auf Basedow'sche Erkrankung verdächtigen Symptomen beobachtet. Der Kurerfolg wurde in leichten Fällen durch das Zusammentreffen von M. B. und Lungentuberbulose nicht wesentlich beeinträchtigt. In schweren Fällen von Tuberkulose wirkte die Komplikation mit Basedow'scher Erkrankung ungünstig auf den Verlauf der Lungenerkrankung ein.

Hermann Schlesinger (Wien).

Zur Thyreoidbehandlung des Morbus Basedowii und insbesondere seiner Kombination mit Myxoedem. Von Holub. Wien. klin. Wochenschr. 1906, Nr. 19.

H. behandelte 7 Mitglieder einer Familie, die an Morbus Basedowii litten, mit Thyreoidtabletten. Namentlich bei 2 Mädchen, bei denen die Symptome sehr ausgesprochen waren (bei einer bestand Myxoedem), gingen die Struma und alle Erscheinungen zurück. Diese Besserung der Erscheinungen erklärt Verf. als Folge einer Schonungstherapie, er glaubt, „dass durch die Zufuhr von Thyreoid der sekretorische Reiz auf die Schilddrüse vergrössert werde und dass durch die zeitweilige Entlastung sie die Fähigkeit zurückerlange, normales Sekret in normaler Menge zu erzeugen." Eine strikte Indikation zur Thyreoidbehandlung

sieht Verf. in den myxödematösen Erscheinungen. Tachycardie ist keine Kontraindikation. Wiemer (Aachen).

Beitrag zur Behandlung des Morbus Basedowii mit Antithyreoidin Moebius. Von Heinze. Deutsche med. Wochenschr. 1906, Nr. 19.

H. wandte in 6 Fällen von Morbus Basedowii das Moebius'sche Serum an, doch blieb in 3 Fällen der Erfolg vollständig aus, in 2 Fällen trat hauptsächlich nur Besserung des subjektiven Befindens ein und nur bei einem Pat. konnte trotz Gewichtszunahme eine Abnahme des Halsumfanges um 1 cm konstatiert werden. Verschlechterung des Allgemeinbefindens trat nicht ein. Verf. glaubt die Besserung, die bei zweien seiner Kranken eintrat, nicht dem Serum, sondern der Sanatoriumsbehandlung zuschreiben zu müssen, die er für Basedow-Kranke von besonderer Bedeutung hält. Wiemer (Aachen).

Zur Behandlung des Morbus Basedowii mit Röntgenstrahlen. Von Stegmann. Wiener klin. Wochenschr. 1906, Nr. 3.

Anschliessend an 2 Fälle von Morbus Basedowii, von denen der eine 5 Jahre bestand, der andere erst im Beginn war und welche durch Röntgentherapie geheilt wurden, erwähnt Verf. einen neuen Fall, der allen anderen therapeutischen Versuchen getrotzt hatte und durch Röntgenbestrahlung bald geheilt wurde. Die Schilddrüse wurde 7mal, jedesmal 10—15 Min., bestrahlt, hierdurch schwanden nicht nur sämtliche Symptome, sondern die Pat., die früher sehr anämisch war, nahm während der Zeit um 20 kg zu. Wiemer (Aachen).

Zur Chirurgie des Morbus Basedow. Von K. Schultze. Mitteilungen aus den Grenzgebieten der Medizin und Chirurgie, Bd. XVI. 2. Heft.

Verf. veröffentlicht in dieser breit angelegten Arbeit die Ergebnisse der operativen Behandlung des Morbus Basedowii. Das Material umschliesst 50 operierte Fälle, die Beobachtungszeit beträgt 1—18 Jahre. Es wurden nicht alle Fälle chirurgisch behandelt, sondern in leichten Fällen wurden zunächst verschiedene interne Mittel versucht; in allen Fällen jedoch war die operative Therapie eine einheitliche. Es wurde nur die Resektion angewandt, und zwar wurde stets der grösste Teil des Kropfes entfernt. Von den 50 Kranken sind 36 vollkommen geheilt, 6 wesentlich gebessert, 1 wurde ohne Erfolg operiert, 7 sind gestorben. Nach einer ausführlichen Besprechung, speziell der 7 Todesfälle, hebt Verf. bei der Aetiologie dieser Krankheit besonders hervor, dass in 38 % der Fälle Struma in der Ascendenz war. Was die Häufigkeit der einzelnen Symptome beim Morbus Basedowii neben der Struma (100 %) anlangt, so wären Tachycardie (94 %), Herzpalpitationen (94 %), Exophthalmus (92 %), psychische Störungen (68 %), Tremor (66 %), Kopfschmerzen (52 %) hervorzuheben, dagegen seltener Graefe's Symptom (30 %), Stellwag (22 %), Möbius (14 %). Die verschiedenen Symptome werden eingehend besprochen, alle Therapien, besonders die Serumtherapie, ausführlich behandelt. Schliesslich führt Verf. die Krankengeschichte genau an.

Eine ausführliche Literaturangabe mit Angabe der Zahl der mitgeteilten Fälle beschliesst die Arbeit. H. Raubitschek (Wien).

Carcinoma ossis frontalis, parietalis et cerebelli bei einem 17jährigen Mädchen, als Metastase eines Adenoma colloides glandulae thyreoideae. Von E. Flatau und J. Kölichen. Deutsche Zeitschr. f. Nervenheilkunde, Bd. XXXI, 3. u. 4. Heft.

Verff. beschreiben in sehr eingehender Weise einen Fall, bei dem sich im Anschluss an einen durchaus gutartigen Kolloidknoten in der Schilddrüse Metastasen im Gehirn (Kleinhirnhälfte) entwickelten, die durch ihr Uebergreifen auf fremdes Gewebe und Usur des Schädels als maligne Geschwulstmassen bezeichnet werden mussten.

v. Rad (Nürnberg).

The surgical relations of the parathyroid glands. Von W. G. MacCallum. Brit. Med. Journ., 10. Nov. 1906.

Die Bedeutung der parathyroiden Drüse wurde erst in den letzten Jahren erkannt, namentlich in bezug auf Tetanie aus digestiven Ursachen und anderen Autointoxikationen. Im Beginn der Exstirpation der Thyreoidea nahm man häufig wahr, dass nachher konvulsivische Zuckungen auftraten, die nicht selten auch den Tod zur Folge hatten; man nannte dies Tetania thyreopriva; oder es trat in einem späteren Stadium Kachexie oder Myxödem auf, und so kam man zur partiellen Exstirpation. Spätere Autoren fanden, dass die Tetanie auf der Entfernung der Gland. parathyr. beruhe, was durch zahlreiche Tierversuche bewiesen wurde. Es handelt sich dabei offenbar um eine Intoxikation durch Stoffe, welche bei normaler Funktion der Parathyreoidea neutralisiert werden; dafür spricht auch, dass Blutung oder Verdünnung des Blutes durch Kochsalz die Erscheinungen für kurze Zeit zum Schwinden bringen können. Die Natur dieses Toxins ist ziemlich dunkel. In vielen Fällen handelt es sich um Stagnation im Magen und die Parathyr. wird dann durch die Arbeit der Neutralisation hypertrophisch, in anderen Fällen scheint die Quelle im ganzen Darmtrakt zu liegen. Was immer die Ursache sei, durch das Experiment lässt sich nachweisen, dass das Toxin nicht direkt auf die Muskeln, sondern auf das Centralnervensystem einwirkt. Für die Wirkung der Parathyr. braucht dieselbe nicht an ihrem anatomischen Platze zu sein, auch Injektion des Drüsenextraktes kann die Symptome zeitweise beheben wie auch Transplantation der Drüse das Leben der Versuchstiere für Monate erhalten hat; die Emulsion oder das Extrakt der Drüse muss in grossen Quantitäten intravenös zugeführt werden.

Solche Gland. parathyr. finden sich in der Regel 4 oder weniger und man findet sie gewöhnlich in dem losen, fetthaltigen Gewebe entlang der hinteren Fläche der Thyreoidea; sie sind oft nur sehr schwer zu erkennen, namentlich bei fetten Individuen und auch bei solchen, wo infolge von Fettatrophie bräunliche, isolierte Massen sich bilden, die leicht mit den Drüsen verschmelzen. Sie sind 1 cm lang, 4—5 mm breit, doch oft auch viel kleiner, weich und abgeflacht im Gegensatze zu accessorischer Thyreoidea oder Drüsen, welche eine härtere Konsistenz haben. Die Oberfläche ist glatt mit kleinen, netzförmigen Gefässchen, die Farbe lichtbraun; sie liegen zu je 2 an der Thyreoidea, doch gibt es in der Position viele Varietäten, oder 2 dieser Gland. parathyr. finden sich oft an der lateralen Fläche der Thyreoidea oder an der vorderen Fläche der Trachea. Die unteren 2, welche gewöhnlich grösser sind, liegen nahe der hinteren Fläche der Thyreoidea zwischen den

Aesten der Art. thyreoid. inf., die oberen 2 dort, wo die Art. thyreoid. sup. längs der hinteren Kante der Thyreoidea abweicht. Oft liegen sie näher beisammen, oft wird die eine oder andere vollständig separiert von der Thyreoidea angetroffen. Da die Thyreoidea eine eigene Kapsel hat, so ist es möglich, sie zu entfernen, ohne gleichzeitig die Parathyr. mitzunehmen oder ihren Blutzufluss abzuschneiden.

Herrnstadt (Wien).

Tetania parathyreopriva. Von J. Erdheim. Mitteilungen aus den Grenzgebieten der Medizin und Chirurgie 1906, Bd. XVI, 4./5. Heft.

Ausgedehnte Untersuchungen und experimentelle Versuche an Ratten berechtigen den Verf. zu folgendem Ergebnis.

Die Grundbedingung der Graviditätstetanie ist ein Hypoparathyreoidismus; ein partiell parathyreoidektomiertes Tier bleibt nämlich zunächst gesund und erkrankt dann in zwei aufeinanderfolgenden Graviditäten an Tetanie. In zwei Fällen von Tetanie bei Magendilatation und einem bei Enteritis fanden sich histologisch normale Epithelkörperchen, ebenso bei einem Fall von Kleinhirncyste mit Tetanie. Bei zwei Fällen von Tetania infantum fanden sich Blutungen beziehungsweise deren Residuen, die jedoch nur die Bedeutung eines disponierenden Momentes zu haben schienen. Bei vier Eklamptischen zeigten die Epithelkörperchen Hyperämie, zweimal auch Gewebsschädigungen, die Verf. jedoch für sekundär hält. Bei Epilepsie und Paralysis agitans waren die Befunde ungleichmässig; dass Hyperfunktion der Eklamptischen zur Myasthenie führen soll, kann Verf. nicht bestätigen. Unrichtig ist auch die Behauptung, die Thyreoidektomie verursache bei Karnivoren Tetanie, bei Herbivoren Kachexie. Bei beiden Tierarten bewirkt Parathyreoidektomie Tetanie, die aber durch Exstirpation der Schilddrüse sich nicht erzeugen lässt. Auch die Lehre, dass Tetanie in Kachexie übergehen könne, ist nach den neueren Arbeiten über Epithelkörper nicht mehr haltbar.

Raubitschek (Wien).

B. Magen.

Ueber die Beziehungen zwischen Nährstoffresorption und den enzymatischen Verhältnissen im Verdauungskanal. Von H. Lombroso. Pflüger's Archiv f. d. ges. Physiologie, Bd. CXII, p. 531.

Die Versuche beweisen, dass die innere Sekretion des Pankreas auch für die Resorption der Nahrung im Darm von fundamentaler Bedeutung ist. Wenn man in das Duodenum nach Pankreasexstirpation Pankreassekret einführt, so ist doch die Resorption der Nahrung gestört. Injektion von Bauchspeichel ins Blut veranlasst Sekretion pankreatischer Enzyme durch die Galle.

Bernh. Fischer (Bonn).

Muskelausschaltungen am Magen-Darmtrakt. Von A. Kreidl. **Die Folgeerscheinungen nach operativer Entfernung der Muskulatur vom Magen und Dünndarm des Hundes.** Von A. Müller. Pflüger's Archiv f. d. ges. Physiologie, Bd. CXVI.

Am Magen führt die Operation zu bedeutenden Motilitätsstörungen; am Dünndarm verläuft die Entfernung der Muskulatur langer Strecken fast symptomlos. Die Lähmung eines grösseren umschriebenen Darmstücks bedingt keinen Ileus paralyticus.

Bernh. Fischer (Bonn).

Sanduhrmagen. Von B. G. A. Moynihan (Leeds). Mitteilungen aus den Grenzgebieten der Medizin und Chirurgie, Bd. XVI, 1. Heft.

Als Sanduhrmagen bezeichnet man jene Veränderung, welche durch die Einschnürung des Magens an irgend einer Stelle zwischen Cardia und Pylorus zustande kommt. Die Formen des Sanduhrmagens sind mannigfach. In der Regel liegt die Einschnürung näher dem Pylorus. In den meisten Fällen ist die grosse Kurvatur zur kleinen hinaufgezogen. Verf. läugnet eine kongenitale Deformität als Aetiologie eines Teils der vorkommenden Sanduhrmagen und nimmt als Ursachen des erworbenen Sanduhrmagens perigastrische Adhäsionen, chronische Ulcera und maligne Neoplasmen an. Von den Symptomen wären besonders folgende hervorzuheben:

1. Wenn der Magenschlauch eingeführt und der Magen mit einer bestimmten Menge Flüssigkeit ausgewaschen wird, kann das Fehlen einer bestimmten Menge beobachtet werden. (Erstes Symptom von Wölfler.)

2. Wenn der Magen so lange ausgewaschen wird, bis die Spülflüssigkeit klar abfliesst, kann ein plötzlicher Erguss von fauler, übelriechender Flüssigkeit erfolgen; oder wenn der Magenschlauch zurückgezogen und wieder vorgeschoben wird, können einige Minuten später geringe Mengen schmutziger stinkender Flüssigkeit entleert werden. (Zweites Symptom von Wölfler.)

3. Paradoxe Dilatation. Wenn der Magen bei der Palpation Plätschergeräusche gibt, der Magenschlauch eingeführt und der Magen völlig entleert wird, kann auch jetzt noch deutliches Plätschergeräusch beobachtet werden.

4. Man kann beobachten, dass beim Aufblähen des Magens eine Vorwölbung in der linken Seite des Epigastriums entsteht. Nach einigen Minuten nimmt diese völlig ab und gleichzeitig entsteht eine allmählich zunehmende Vorwölbung auf der rechten Seite. (Erstes Symptom von Eiselsberg.)

5. Man kann einen gurgelnden, scharfen zischenden Ton hören, wenn das Stethoskop nach Aufblähen des Magens mit CO_2 aufgesetzt wird. (Zweites Symptom von Eiselsberg.)

6. Das Abdomen wird vorsichtig untersucht und die Magengrenze perkutorisch festgestellt. Ein Seidlitzpulver wird dann in zwei Hälften verabreicht. Ungefähr 20 oder 30 Sekunden später kann die Perkussion über dem oberen Teil des Magens einen lauten Schall ergeben, während der Schall über dem unteren Teil unverändert ist.

7. Manchmal kann man eine deutliche Furche zwischen den beiden Anteilen beim Aufblähen mit CO_2 sehen.

8. Wird der Magen mit Wasser gefüllt und die Gastrodiaphanie untersucht, so ist nur der kardiale Teil durchscheinend, der pylorische bleibt dunkel.

9. Ein Gummiballon wird eingeführt und aufgebläht. Die dadurch entstehende Vorwölbung ist begrenzt auf den cardialen Teil, welcher links von der Mittellinie liegt.

Was die Therapie betrifft, die ausschliesslich chirurgisch ist, so können folgende Operationen zur Anwendung kommen: die einfache oder doppelte Gastroenterostomie, die Gastroplastik, die Gastro-Gastrostomie oder Gastroanastomose, die partielle Gastrektomie und schliesslich die

Dilatation der Verengerung. Jede dieser Methoden wird genau und kritisch besprochen und schliesslich eine Reihe von einschlägigen Krankheitsgeschichten mitgeteilt. H. Raubitschek (Wien).

Three stomach cases from the physicians standpoint; a post graduate clinic. Von William Russell. Lancet, 12. Januar 1907.

Fall 1. Verengerung des Pylorus; Magendilatation und Ptosis.

Der Patient, ein 34 Jahre alter Mann, litt seit 6 Wochen an Erbrechen und abdominalen Schmerzen, doch gab er zu, schon seit 18 Jahren Beschwerden von seiten des Magens zu haben, die namentlich nach dem Essen auftraten und durch Erbrechen erleichtert wurden, und während der ganzen Zeit wurde er als mit Magenerweiterung behaftet behandelt. In der letzten Zeit verschlimmerte sich sein Zustand und es trat anhaltende Obstipation auf.

Verf. bestimmt die Magengrenzen auf folgende Art: durch Auflegen der Hände lässt sich eine Sukkussion des Mageninhaltes erzeugen und durch diese die untere Magengrenze bestimmen, desgleichen lässt sich damit die grosse Kurvatur ermitteln, während durch Perkussion die Lage des Fundus gefunden werden kann; Perkussion und Sukkussion ergeben schliesslich auch die Linie der kleinen Kurvatur. Nach Entfernung des Mageninhaltes lassen sich Charakter und Quantität desselben bestimmen, ferner die gesamte Acidität und freie Salzsäure.

In diesem Falle handelte es sich um Hyperacidität mit rekurrierender Dilatation des Magens, doch muss wegen der Schwere der Symptome ein mechanisches Hindernis am Pylorus angenommen werden, obwohl weder für Ulcus noch für Carcinom sichere Anhaltspunkte vorhanden sind. Verf. hält folgende Erklärung für richtig: durch einen schweren Anfall von Hyperchlorhydrie wurde die folgende Dilatation grösser als gewöhnlich und mit ihr die durch das Gewicht des Inhaltes hervorgerufene Magensenkung; es bildete sich Ptosis aus und damit kann es zur Formation von Adhäsionen am Pylorus kommen, die den Austritt des Mageninhaltes hindern. Bei der Gastroenterostomie lag der Pylorus hoch oben unterhalb der Leber. Adhäsionen fanden sich keine, doch war der Pylorusring induriert. Die Lage des Pylorus, die Dilatation und Ptosis des Magens sowie die Induration erklären zur Genüge die Schwierigkeit der spontanen Magenentleerung.

Fall 2. Duodenalgeschwür.

Seit 4 Wochen klagte Patient über Schmerzen im Epigastr. und im Rücken, die in den letzten Jahren attackenweise öfter aufgetreten waren. Die Schmerzen begannen 1—$1^1/_2$ Stunden nach der Mahlzeit und nahmen allmählich zu, bis die nächste Nahrungsaufnahme Erleichterung verschaffte; die Schmerzen wurden als brennend beschrieben und in der Lebergegend lokalisiert. Der Stuhl war stets angehalten, in der letzten Zeit trat mehrmals Erbrechen auf. Bluterbrechen bestand nicht, doch waren in den letzten 10 Tagen die Stühle blutig gefärbt. 2 Monate vorher hatte Pat. kaffeesatzartiges Material erbrochen. Der Magen war nicht erweitert, es bestand reichlich freie Salzsäure. Bei der Gastroenterostomie fand sich keine Ulceration des Magens, keine Pylorusobstruktion.

Fall 3. Maligne Erkrankung des Pylorus.

Die Erkrankung begann mit Uebelkeiten nach der Nahrungsaufnahme

und öfterem Regurgitieren, welches sich jede halbe Stunde nach der Mahlzeit wiederholte. Später trat Erbrechen hinzu. Der Appetit war gering, Zunge belegt. Patient bemerkte eine Geschwulst im oberen Anteile des Abdomens. Weder das Erbrochene, noch der Mageninhalt enthielten freie Salzsäure. Das untere Magenende reichte bis zum Nabel, der Fundus bis an die 5. Rippe. Der Tumor im Epigastrium war mehr nach rechts gelegen, hart und mässig beweglich. Kein Blutbrechen, keine blutigen Stühle. Es wurde Pylorektomie mit folgender Gastroenterostomie gemacht. Der Pylorus war verdickt und kontrahiert, nahe dem Lumen bestand eine zirkuläre Geschwulst mit fungusartigem Rande und atrophischem Centrum. Lymphdrüsen und Leber waren frei. Die mikroskopische Untersuchung ergab Carcinom.

In allen 3 Fällen trat von der 3.—4. Woche an die Heilung ein.

Herrnstadt (Wien).

Geheilter Fall von spontan entstandener Magenfistel. Von Paul Kuzmik. Orvosi Hetilap, 1906, 18.

Der Ursprung der Magenfistel ist sehr dunkel. Der Patient erinnert sich nicht, je einen Knochen oder einen anderen festen Gegenstand geschluckt zu haben, bemerkte auch nach dem Entstehen der Fistel nicht, dass durch die Fistelöffnung sich ein Fremdkörper entfernt hätte. Es liegt weder für einen Tumor, noch für einen ulcerösen Prozess oder für Bluterbrechen ein Anhaltspunkt vor. Auch keine ätzenden Getränke gelangten in den Magen. Schmerzen traten nur dann auf, als auf der kleinen Erhöhung in der linken Hälfte des Epigastriums die Haut sich rot verfärbte. Neben der Fistel war die Haut exulceriert und das Ulcus zeigte einen luetischen Charakter. Trotzdem sonstige Zeichen der Lues fehlten und auch in der Anamnese Lues negiert wurde, wurde — da das Ulcus den üblichen chirurgischen Behandlungen trotzte — mit einer antiluetischen Kur begonnen, der zufolge dasselbe augenscheinlich in Heilung überging, so dass die 1 Kronenstück-grosse Fistelöffnung von ganz normaler, aber narbiger Haut umgeben war. Die Schliessung der Fistel geschah intraperitoneal, hierdurch war zwar die Operation gefährlicher nicht nur infolge der Eröffnung der Bauchhöhle, sondern auch infolge der eventuellen Insuffizienz der Magennähte, aber die Heilung erfolgte dennoch ohne jede Störung seitens des Magens, nur die Bauchwandwunden nahmen nochmals einen luetischen Charakter an, wogegen durch eine neuere antiluetische Kur Abhilfe geschaffen wurde.

Einen ähnlichen Fall fand Verf. nirgends in der Literatur. Spontane Magenfisteln sind im allgemeinen überhaupt selten, kaum 70 Fälle fand er in der Literatur angeführt (Kronheimer), aber keiner ist dem angeführten Fall ähnlich. Die Annahme der Lues wurde teils durch den luetischen Charakter des neben der Fistelöffnung bestehenden Ulcus, teils durch den Erfolg der antiluetischen Kur bekräftigt. Aber ob der luetische Prozess vom Magen ausging oder von der Magenwand auf den Magen überging, lässt sich nicht entscheiden; wahrscheinlicher ist der erstere Weg. Chiari beschrieb 2 Formen der Magensyphilis, die diffuse und die gummöse Form; in diesem Fall ist letztere die wahrscheinlichere. Buday und Neumann beschreiben auch einige Fälle von Magensyphilis. Den Erfahrungen Neumann's gemäss sind 20 % der an

Magengeschwür leidenden Menschen luetisch und er lenkt hierauf die Aufmerksamkeit der Internisten; es würde auch interessant sein zu beobachten, ob bei Magengeschwür, ja sogar bei hartnäckigen Fällen von chronischem Magenkatarrh mit einer antiluetischen Kur keine schönen Erfolge zu erreichen sein würden. J. Hönig (Budapest).

Zur Klinik und Pathologie der Magengeschwürsperforation. Von Brentano. Arch. f. klin. Chir., Bd. LXXXI, 1. T.

In vorliegender Arbeit wird ein Material von 75 Magengeschwürsperforationen aus dem Krankenhause am Urban zu Berlin nach klinischen Gesichtspunkten besprochen. Die Krankengeschichten obiger Fälle sind der Arbeit, die insbesondere Anamnese und Symptomatologie einer eingehenden Besprechung unterwirft, angegliedert.

Victor Bunzl (Wien).

Observations on perforated gastric and duodenal ulcer based on a personal experience of forty-six cases operated upon. Von Alexander Miles. The Edinbourgh medical Journal, August/September 1906.

Verf. glaubt, die Behandlungsweise von Ulc. ventriculi et duodeni vollständig den Internisten überlassen zu können, doch hält er es für durchaus notwendig, über die Behandlung von perforierten Geschwüren einiges mitzuteilen, da er persönlich über eine reiche Anzahl selbstbeobachteter Fälle berichten kann.

Im allgemeinen kann Verf. nach seiner eigenen Erfahrung und nach der Literatur die Behauptung aufstellen, dass Perforationen bei Frauen öfters erfolgen als bei Männern, im Verhältnis 2 : 1. Auch das Alter spielt eine gewisse Rolle; jüngere Individuen werden öfters als ältere von Perforationen betroffen. Sein jüngster Fall war ein 15 jähriges Mädchen, sein ältester eine 55 jährige Frau. Die meisten perforierten Geschwüre (22) fanden sich im Alter von 30 Jahren, 14 perforierten bei Patienten von höherem Alter. Von Männern war der jüngste ein 12 jähriger Knabe, der älteste ein 71 jähriger Mann. Anamnestisch gab eine grosse Majorität der Patienten an, seit längerer oder kürzerer Zeit an Verdauungsstörungen zu leiden, ohne sich weiter viel belästigt zu fühlen. Bei einer erklecklichen Anzahl fehlen anamnestisch die obligatorischen Beschwerden: heftige Schmerzen in der Magengegend, Vomitus, Hämatemesis, Melaena. Die Perforation erfolgte in diesen Fällen, ohne vorhergehend weitere Symptome zu machen. Bei Duodenalulcera war die Anamnese verlässlicher. Die Patienten klagten über Schmerzen hauptsächlich in der Umbilicalgegend, die 1—2 Stunden post coenam sich steigerten. Bei einigen liessen sich anamnestisch Erbrechen, Hämatemesis, ebenso Melaena nachweisen. So gibt es eine Reihe von Fällen, wo die anamnestischen Angaben im Stiche liessen.

Als prämonitorische Symptome einer drohenden Perforation bei Ulc. ventriculi fanden sich: sehr heftige Schmerzattacken, viel stärker als die früheren anamnestisch eruierbaren „Indigestionen“, brennende Schmerzen im Epigastrium, Erbrechen dunkelbrauner Massen, reines Blutbrechen (in 1 Falle). Im allgemeinen kann man bei drohender Perforation ein besonderes Hervortreten der üblichen Beschwerden konstatieren. Bei den

Duodenalulcera äussern sich als Symptom brennend scharfe Schmerzen auf der rechten Seite neben dem Nabel ohne gastrische Beschwerden.

Ferner ist von einer gewissen Wichtigkeit, zu eruieren, in welcher Lage und Situation die Patienten von ihrer Perforation überrascht wurden, in ruhiger Rückenlage, während ihrer Beschäftigung oder in ihrer Arbeit; Leute, die in ihrer Arbeit von der Perforation überrascht wurden, hatten eine viel schwerere und ausgedehntere Peritonitis als die Leute, die in der Ruhelage von ihr überrascht wurden. Für die Perforation liessen sich Gelegenheitsursachen in jedem Falle finden, so ein leichter Stoss in die Seite oder von rückwärts, ein Fall, einmal beim Versuche einer Reposition einer Umbilicalhernie, ferner starker Husten oder Erbrechen, nach Ansicht des Verf. Umstände, die als wesentliche Faktoren zur Perforation zu betrachten sind. Ferner sind die Zeit der Perforation nach der Mahlzeit, die Grösse der Mahlzeit zu beachten. In 22 Fällen war der Magen im Momente der Perforation sehr stark gefüllt, wiewohl die Patienten in diesen Fällen keine stärkere Muskelanstrengung machten.

Die Perforationsöffnung fand sich in der Mehrzahl der Fälle an der Vorderseite der Magenwand, die Minderzahl an der rückwärtigen Partie des Magens, was Verf. aus der Möglichkeit, rückwärts leichter fixe Adhäsionen bilden zu können, erklärt, während die Vorderwand leichter den traumatischen Einflüssen ausgesetzt ist. Die Duodenalulcera brechen alle nach vorn durch, nur in einem einzigen Falle nach hinten. Multiple Perforationen fanden sich nur in einem einzigen Falle bei einem 20 jährigen Mädchen. Die Form der Geschwüre war rund oder oval von Heller- bis Kronenstückgrösse, der Rand der Perforation leicht induriert anzufühlen, in einigen Fällen pergamentartig. In einem Falle war der Rand des perforierten Geschwüres so hart, dass man es exzidieren musste, um die Perforationsöffnung schliessen zu können. Die Perforationsöffnung selbst ist in der Majorität der Fälle punktförmig, stets im Centrum eines Geschwüres. Die Geschwüre finden sich, wie schon erwähnt, meist auf der Vorderseite des Magens. Die Duodenalulcera unterscheiden sich nicht viel in der Form von den Geschwüren des Magens. In der grossen Anzahl von Fällen findet man so gut wie keine Adhäsionen, durch die ev. ein Durchbruch hätte verhindert werden können. Nur in 2 Fällen fand man Adhäsionen mit dem Omentum majus, in 2 anderen Fällen zwischen der Leber und der kleinen Kurvatur des Magens.

Klinische Symptome. Charakteristisch für die Perforation als Symptom einer akuten Peritonitis überhaupt ist der Schmerz, der konstante bohrende charakteristische Schmerz bei der Perforation, der von den verschiedenen Patienten aber verschieden beschrieben wird: bohrend, stechend, reissend, schneidend usw. Die Lokalisation dieser Schmerzen erfolgt stets in die Umbilicalgegend, nur in 2 Fällen konnte Verf. eine Lokalisation nach hinten zwischen die Schulterblätter beobachten. In einigen wenigen Fällen erfolgte auch eine Lokalisation in die rechte Fossa iliaca, dies kann zur Diagnose Peritonitis ex perforat. append. verleiten. Ferner: Spannung über dem ganzen Abdomen. Nach Verf. ist die Intensität der Spannung im deutlichsten über der Perforationsstelle. War die stärkste Spannung im linken Hypochondrium, so konnte man sicher auf Perforation in der Cardiagegend stossen. War die Span-

nung um die Nabelgegend, so war die Perforation in der vorderen Magenwand; war eine Spannung im rechten Hypochondrium, so war Pylorusgegend oder Duodenum perforiert. So konstant war dieses Symptom, dass Verf. danach die Stelle zur Laparotomie zur Aufsuchung der Perforationsöffnung bestimmte.

Das Erbrechen ist kein sehr sicheres Symptom und ein wenig konstantes Anzeichen einer Perforation. In 8 Fällen fehlte Erbrechen vollständig. Brechreiz bestand in 18 Fällen. Ferner war das Erbrechen in der geringeren Zahl weder profus noch persistierend.

Bauchdeckenspannung ist das früheste und konstanteste Symptom. Diese Spannung beruht einerseits auf der reflektorischen Kontraktion der Bauchdeckenmuskeln und des Diaphragmas zur Herabsetzung des Schmerzes, andererseits treten mit dem sonstigen Mageninhalt auch gasförmige Produkte in das Abdomen, die es ballonförmig auftreiben.

Die Perkussion ist nicht immer verlässlich. In frischen Fällen, wenn viel freies Gas in der Bauchhöhle ist, ist der spezifische tympanitisch helle Schall zu vernehmen, doch ist er oft von den übrigen ebenfalls geblähten Darmschlingen nicht zu differenzieren. Eine grosse Bedeutung wurde auch der Verkleinerung der Leberdämpfung von jeher zugeschrieben und Verkleinerung der Leberdämpfung galt als wichtiges Symptom einer Perforation. Doch konnte dieses Symptom in der grösseren Anzahl von den selbst beobachteten Fällen nicht nachgewiesen werden, da der tympanitische Schall, wie schon erwähnt, von geblähten Darmschlingen, die über die Leber sich geschoben haben, herrühren kann. Ein weiteres sehr wichtiges Symptom aber ist der „initiale Shock“. In allen Fällen wurde der Puls klein, niedrig, schnell (120—130), Temperatur normal. Respiration schnell und mühsam, kostal wegen der Anspannung der Bauchmuskulatur. Das Gesicht blass, verfallen, die Extremitäten kühl und feucht. Darauf folgt sofort eine Periode der Reaktion. Bei vielen Patienten bessert sich scheinbar der Zustand; sie fühlen den Schmerz nicht mehr so intensiv und sehen besser aus. Dies tritt 1—4^h p. perforat. ein. Gegen den plötzlich auftretenden Schmerz war es stets üblich, Opium zu geben. Verf. ist absolut dagegen, da Opium nur die Shockwirkung erhöht. In 22 Fällen gab er kein Opium, 5 Patienten starben, 17 erholten sich; in 12 Fällen war Opium bereits gegeben, als die Patienten ins Spital eingeliefert wurden; 10 starben, 2 erholten sich.

Anderweitige Symptome einer Perforationsperitonitis werden sich rascher oder kürzer p. perforat. zeigen je nach dem Sitze des Geschwüres. Perforieren Geschwüre an der Vorderseite des Magens, so wird rascher eine Peritonitis zustande kommen als bei solchen, die an der Hinterseite des Magens durch Adhäsionen abgegrenzt sind.

Für die Behandlung gibt es nur eine Indikation: den operativen Eingriff. Vertikalinzision auf der Höhe der stärksten Spannung und des stärksten Schmerzes, wie schon erwähnt, darauf einen senkrechten Schnitt in der Form eines liegenden ⊣. Ist nach der Perforation schon längere Zeit, 10—12^h, verstrichen, so findet sich bereits Bauchdeckenödem, das Peritoneum leicht belegt. Das etwa frei in der Bauchhöhle sich befindliche Gas riecht unangenehm, der charakteristische unangenehme Geruch nach Bacterium coli. In der Bauchhöhle findet sich neben Mageninhalt Flüssigkeit, die gelblich, gelblichgrün, dünn bis rahmähnlich ist, zuweilen auch blutig tingiert.

Bei Duodenalgeschwüren ist sie milchweiss bis orangefarben offenbar herrührend von der Gallenflüssigkeit. Die Perforationsöffnung zu finden, ist oft nicht leicht. Ist die Perforation gefunden, so wird sie nach der Czerny-Lambert-Methode geschlossen und womöglich Netz darüber genäht. Hierauf wird die Bauchhöhle mit in physiologischer Kochsalzlösung getauchten Gazestücken ausgetupft; dies geschah in jenen Fällen, die in extremis hereingebracht wurden; sonst vermied es Verf. und begnügte sich mit Ausspülung mittels physiologischer Kochsalzlösung. Hierauf wird das Abdomen niemals geschlossen, sondern drainiert. Dann 25 bis 30 cm^3 Kochsalzlösung per Rectum jede Stunde oder zwei Stunden, in besonders schweren Fällen werden intravenöse Kochsalzinjektionen gemacht.

Die Prognose ist abhängig von dem verstrichenen Zeitraum zwischen stattgefundener Perforation und Operation. Je früher, um so günstiger. Nachstehende Tabelle veranschaulicht dies am besten. Bis 12^h nach erfolgter Perforation sind die Chancen am günstigsten, nach dieser Zeit stehen sie 1 : 1. Alles, was 36^h post perforationem ist, ist dem Tode geweiht.

Operation	Zahl-totalität	Geheilt	Gestorben	Mortalität
12^h p. perforat.	19	14	5	26,3 %
12^h—24^h p. perforat.	9	5	4	44,4 %
24^h—36^h p. perforat.	6	3	3	50 %
36^h p. perforat.	12	1	11	91,7 %
Summe	46	23	23	50 %

Verf. zieht aus seinen Beobachtungen folgende Schlüsse: „Die Geschwürsperforationen finden sich in der grossen Zahl bei Frauen eher als bei Männern; je jünger das Individuum, um so günstiger die Prognose; anamnestisch ist wichtig das Betonen der schon lang währenden Indispositionen für das Bestehen eines Ulcus; oft fehlen sämtliche prämonitorischen Symptome einer drohenden Perforation. Der Sitz der Perforation ist meist vorn, seltener (in 3 Fällen) auf der Rückseite des Magens, ebenso bei den Ulc. duodeni, nämlich vorn. Es gibt nur eine Perforationsöffnung (in einem Falle multiple). Die Perforationsgeschwüre sind stets rundlich. Oft fehlen die klinischen Symptome einer Perforation. Die wichtigsten sind: plötzlich auftretende Schmerzen mit brettharter Spannung der Bauchdeckenmuskulatur, schwerer Shock; Erbrechen ist kein konstantes Symptom, ebenso ist inkonstant der Befund bei der Perkussion der Leberdämpfung. Die Stelle des grössten Schmerzes und der stärksten Anspannung ist höchstwahrscheinlich der Ort der Perforationsöffnung. Auf den Shock folgt eine Periode anscheinender Besserung. Opium ist kontraindiziert. Die Peritonitis ist abhängig von dem Sitze der Perforationsöffnung; darauf gründet sich die Prognose. Bei sicher gestellter Diagnose ist das einzige Mittel zur Rettung die Operation.

Leopold Isler (Wien).

Bericht über 52 operativ behandelte Fälle von Ulcus ventriculi. Von Hofmann. v. Bruns' Beitr. z. klin. Chir., 1906, Bd. L, 3. Heft.

An den 52 Fällen sind 9 Chirurgen, in erster Linie v. Hacker, beteiligt. Ausgeschlossen sind in die freie Bauchhöhle durchgebrochene Ulcera mit Perforationsperitonitis. Wegen akuter Verblutungsgefahr oder häufiger Blutungen kam kein Fall zur Operation. Die Kranken standen meist im 30.—60. Jahre. Der Beginn der Beschwerden lag bis zu 24 Jahren zurück. Schmerzen fehlten sehr selten. Bluterbrechen bestand bei 13. Es scheinen in Steiermark relativ häufig schwere und komplizierte Ulcera vorzukommen. — Die weitaus häufigste Ursache zu chirurgischen Eingriffen geben die Fälle mit dem ausgesprochenen Bilde der Pylorusstenose durch Narben oder offene oder teilweise vernarbte Ulcera. Selbst bei der Operation lässt sich nicht immer mit Sicherheit feststellen, ob ein Ulcus am Pylorus schon vernarbt oder noch teilweise offen ist. Von 25 Gastroenterostomien starben 2 an Lungenkomplikationen; ein Circulus vitiosus trat nur einmal ein. Der unmittelbare Erfolg der Gastroenterostomie war fast immer gut; die Dauererfolge waren nach 2 und mehr Jahren sehr gut, die durchschnittliche Gewichtszunahme betrug 25,5 kg. 3 Fälle mit Pyloroplastik und 1 mit Loretta'scher Divulsion gaben sehr gute Erfolge, 1 mit Pylorusresektion starb an Gesichtserysipel. — Von 3 Sanduhrmagen durch Ulcus starb einer nach der Operation, bei den beiden anderen waren die Erfolge gut. — Von 4 Kranken mit kallösem Ulcus der kleinen Kurvatur ohne grosse Verwachsung starb einer im Anschluss an die Operation, einer recidivierte, einer erlag einer Perforationsperitonitis, einer wurde geheilt. — Von penetrierenden kallösen Ulcustumoren wurden 15 operiert, und zwar waren 4 in die Bauchwand perforiert, 4 in die Leber, 7 ins Pankreas. Die Indikation zur Operation gaben Stenosenerscheinungen oder Carcinomverdacht oder hartnäckige Schmerzen und Verfall. Die Magen-Bauchwandgeschwüre werden exzidiert, bei zwei mit gutem Dauererfolg; bei einem war das Ulcus an der Stelle einer Gastroenterostomie aufgetreten; einer starb nach 8 Monaten an Perforationsperitonitis. Die Exzision des Magen-Bauchwandgeschwürs pflegt einfach zu sein und gibt eine gute Prognose; bei gleichzeitigem Pylorospasmus oder Pylorusstenose muss eine Gastroenterostomie angelegt werden. Die Magen-Leber- und Magen-Pankreasgeschwüre wurden mit Gastroenterostomie und einmal mit Resektion behandelt. Die Gastroenterostomie schützt nicht vor Blutungen aus dem Geschwür, aber auch die Resektion schützt nicht vor Blutungen aus Recidiven und die Gefahr der carcinomatösen Degeneration rechtfertigt nicht die weit eingreifendere Resektion. Massgebend für die Gastroenterostomie ist, dass sehr oft subjektive Besserung und Heilung eintreten und dass objektiv sichere Heilungen durch Schwinden des Geschwürs bei Relaparotomien festgestellt wurden. Von den 3 Magen-Lebergeschwüren starben 2 im Anschluss an die Operation, einer bald danach an Verblutung. Von den Magen-Pankreasgeschwüren wurden ein Fall dauernd geheilt, einer gebessert, einer starb infolge der Operation, einer bald danach, 2 andere später. Innerhalb der ersten 30 Tage starben also von den kallös-penetrierenden Geschwüren 33,3 %, die Resultate sind also mit derselben Operation hier viel schlechter als z. B. bei Pylorusstenosen durch Narben oder offene Ulcera. In einem Falle traten im 5. Jahre neue Beschwerden durch ein neues Geschwür an der Gastroenterostomiefistel auf. Auch

bei denjenigen, welche die Operation überstanden, waren die Dauerresultate nicht befriedigend. — Die Unterscheidung zwischen Carcinom und Ulcus ist während der Operation oft recht schwer; eine diffuse, oft in Strahlen auslaufende Rötung der Serosa spricht für Ulcus. Bei beweglichem, gut operierbarem Pylorustumor, wo man des gutartigen Charakters nicht sicher ist, wird die Resektion ausgeführt, sonst ist die Gastroenterostomie beim Ulcus die Operation der Wahl. Die Gastrolyse ist nur am Platze, wenn durch Adhäsionsstränge Verengerungen am Magen verursacht werden. Die Ulcusexzision käme bei progressiven Ulcera am Magenkörper in Betracht, wenn sie leicht auszuführen ist. Beim Sanduhrmagen ist womöglich eine Anastomose nach Narath herzustellen. Die Jejunostomie ist eine Notoperation und kommt nur zur Ausführung, wenn nach der Gastroenterostomie wegen schwerer Recidive der Magen zeitweise völlig ausgeschaltet werden muss. Bei lebensgefährlichen Blutungen dürfte ausser palliativen Operationen künftig auch noch die direkte Blutstillung in Anwendung kommen. Klink (Berlin).

The treatment of cancer of the stomach. Von Mayo Robson. Lancet, 18. August 1906.

Die frühzeitige Diagnose des Carcinoma ventric. ist manchmal sehr schwer, denn in 5 % verläuft die Krankheit ohne irgendwelche lokale Symptome. Doch wünscht Verf. die ausgedehntere Anwendung der explorativen Inzision. Wenn immer ein Patient, der das 40. Jahr überschritten hat, über Appetitverlust oder andere gastrische Symptome klagt, namentlich Schmerzen und Erbrechen, Anämie und Gewichtsverlust, und auf medizinische Behandlung nicht bald Besserung eintritt, so liegt der Verdacht auf Ca. nahe; wenn die Digestionskraft des Magens verringert ist, ferner bei Abwesenheit von freier Salzsäure und Anwesenheit von Milchsäure ist die explorative Operation unbedingt nötig.

Wenn die Geschwulst den Magen betrifft und dabei die Orificien freilässt, sind die lokalen Symptome sehr gering oder fehlen; es ist dies in 5 % der Fall. Im Gegensatz dazu sind nach Prof. Osler 10 %, in denen das Ca. innerhalb dreier Monate zum Tode führt.

In 59,3 % bestand ein langes Vorstadium schmerzvoller Dyspepsie, entsprechend der Möglichkeit eines dem Ca. vorangegangenen Ulcus; in allen diesen Fällen ist Gastroenterostomie oder Exzision des Ulcus angezeigt, um die Entwicklung eines Ca. zu verhindern. Für eine gewisse Spanne Zeit ist Ca. nur eine lokale Erkrankung und in diesem Stadium der Heilerfolg ein ausgezeichneter; wenn auf medizinischem Wege eine sichere Diagnose nicht zu machen ist, so empfiehlt Verf. eine kleine Inzision unter Cocainanästhesie, um sich durch die digitale Untersuchung grössere Sicherheit zu verschaffen; man mag dabei finden, dass eine maligne Erkrankung überhaupt nicht besteht, oder es mag sich nur um Trennung von Adhäsionen oder Behebung einer Stenose handeln, oder es findet sich ein bereits inoperabler Tumor, die Resultate einer Gastroenterostomie sind auch in diesen Fällen anerkennenswert. Heilerfolge jedoch, welche dadurch erzielt wurden, beruhen wohl nur darauf, dass es sich um einen entzündlichen Tumor, um ein chronisches Ulcus handelte.

Bei Vorhandensein von Ca. hängt die Behandlung von 4 Punkten ab: 1. Lage des Tumors; 2. Ausdehnung desselben; 3. vorhandene

Adhäsionen; 4. Beteiligung der regionären Drüsen oder Anwesenheit von Metastasen.

Ad 1. Bei unbeweglicher Geschwulst, welche die Cardia und angrenzende Partie des Magens betrifft, ist Gastrostomie oder Jejunostomie zu machen. Die Operation ist einfach und kann in kurzer Zeit unter Cocainanästhesie ausgeführt werden.

Ad 2. Wenn die Geschwulst am Pylorusende liegt und Stenosenerscheinungen macht und wegen Adhäsionen oder Metastasen Pylorektomie ausgeschlossen erscheint, dann ist Gastroenterostomie am Platze. Die schmerzhafte Peristaltik schwindet sofort und Patient ist frei von der Einwirkung retenierter Sekrete. In einzelnen Fällen kann zu einer sekundären Radikaloperation geschritten werden.

Die 3. Klasse umfasst jene Fälle, in denen die Erkrankung auf den Magen beschränkt ist und die Drüsen sowie umliegende Organe nur wenig beteiligt sind. Die Entfernung eines selbst beträchtlichen Teiles des Magens ist hier wohl mehr als eine palliative Operation.

Die 4. Klasse betrifft Erkrankungsformen eines grossen Anteiles oder auch des ganzen Magens; die Geschwulst selbst ist unbeweglich, Gastroenterostomie nicht vorteilhaft, jede Nahrungsaufnahme verursacht Schmerzen und Erbrechen. Für diese Fälle ist Jejunostomie zu reservieren, welche das Leben für Monate, selbst Jahre zu verlängern vermag.

Was die Spätfolgen der Gastrektomie anbelangt, so lässt sich behaupten, dass sämtliche Funktionen des Magens ersetzt werden, wobei das obere Ende des Duodenum oder das untere Ende des Oesophagus oder beide zusammen dilatiert werden, während die mechanischen Funktionen durch den Mund übernommen werden, unterstützt durch eine sorgfältige Auswahl der Diät. Die digestiven Funktionen erfüllt die Pankreas- und Darmsekretion, die Resorption findet im Dünndarm statt. Die mittels Gastrektomie operierten Patienten überlebten die Operation bis zu 8 Jahren, während bei partieller Gastrektomie die mittlere Lebensdauer in recidivierenden Fällen 2 Jahre beträgt, in nicht recidivierenden 14 % der operierten ausmacht.

Zusammenfassend kommt Autor zu folgenden Schlüssen:

1. Möglichst frühzeitige Diagnose. 2. Explorative Operation zur Sicherung der Diagnose. 3. Dieser Eingriff ist im frühen Stadium völlig ungefährlich. 4. Selbst bei palpablem Tumor ist dieselbe angezeigt, um zwischen radikaler und palliativer Behandlung unterscheiden zu können. 5. Bei vorgeschrittenen Fällen ermöglicht die Gastroenterostomie eine Verlängerung der Lebensdauer und bessere Lebensbedingungen. 6. Einzelne, fälschlich als Ca. diagnostizierte Fälle können nach Gastroenterostomie völlig zur Heilung gelangen. 7. Beim cardialen Sitze der Erkrankung ist Gastrostomie zu machen. 8. Bei Unmöglichkeit jedes anderen Eingriffes kann Jejunostomie noch von grossem Vorteile sein. 9. Wo radikale Operation möglich ist, bewirkt sie nicht nur bedeutende Besserung für den Patienten, sondern manchmal sogar völlige Heilung.

Herrnstadt (Wien).

Three cases of gastro-jejunostomy. Von Frederich C. Wallis. Brit. Med. Journal, 14. Juli 1906.

Fall 1. Eine 91 Jahre alte Frau erkrankte im Beginne 1905 unter den Erscheinungen einer Magendilatation, erbrach grosse Mengen

Flüssigkeit von kaffeesatzartigem Charakter, keine Kachexie, kein Gewichtsverlust; im März wurde die Diagnose auf Pylorusstenose gemacht und Operation empfohlen. Am 31. März Gastro-Jejunostomia post. Es bestanden Verdickung und Ulceration des Pylorus, der Magen dilatiert. Patientin wurde geheilt.

Fall 2. Ein 57 Jahre alter Mann litt an Magenschmerzen, welche von einem Punkte ausgingen und gegen das Abdomen ausstrahlten. Nach der Nahrungsaufnahme und während der Nacht nahmen dieselben zu. Kein Erbrechen, keine Uebelkeiten, Druckschmerz in der Magengegend, Anämie. Bei der Operation fand sich eine grosse Geschwulst an der kleinen Curvatur, die sich gegen den Pylorus zu erstreckte. Wegen des Zustandes des Patienten wurde vorläufig Gastro-Jejunostomie gemacht. Patient verliess nach 3 Wochen das Spital.

Einen Monat später abermals Laparotomie: der Tumor war zum grössten Teile geschwunden, im Omentum waren vergrösserte, aber nicht charakteristische Drüsen; an der vorderen Wand war ein zirkuläres Ulcus, adhärent an das Pankreas. Nach 12 Tagen wurde Patient entlassen, nahm gewöhnliche Kost ohne Schmerzen und nahm an Gewicht zu.

Fall 3. Eine 39 Jahre alte Frau klagte über heftige, gegen den Rücken ausstrahlende Leibschmerzen, welche nach der Nahrungsaufnahme sich besserten, im Erbrochenen war etwas Blut; daneben bestand Obstipation. Bei Palpation bestand Druckschmerz.

Bei der Laparotomie zeigte sich eine grosse Geschwulst von malignem Charakter am cardialen Ende des Magens, deren Entfernung unmöglich war. Es wurde Gastro-Jejunostomia post. gemacht. 3 Tage befand sich Patientin wohl, sodann trat geringes Bluterbrechen auf. 12 Stunden später Exitus letalis. Der Tumor erwies sich als eine chronisch entzündliche Verdickung um ein grosses Ulcus an der hinteren Wand der kleinen Curvatur nahe der Cardia. Der Tod trat infolge von Ruptur eines Gefässes ein, welches an der Oberfläche des Ulcus verlief.

Herrnstadt (Wien).

C. Niere, Ureter.

Floating kidney; its significance and treatment, with special reference to a method of performing nephropexy. Von H. D. Beya. Univ. of Penna. Med. Bull., Oktober 1906.

Die Literatur über diesen seit 1841 gekannten Zustand umfasst weit über 1000 Artikel. Verf. teilt die Schlussfolgerungen seiner zahlreichen experimentellen und klinischen Erfahrungen mit. Die Wanderniere ist eine Krankheit der Frauen, nur 1—2 % der Fälle betreffen Männer. Die Häufigkeit wird verschieden angegeben (4—80 % aller Patientinnen, nach Verf. etwa 10 %). Die rechte Niere ist bevorzugt. Die Patienten zeigen oft einen auffallenden Typus: nervös, schlank, abgemagert, mit schlaffen Bauchdecken, zuweilen auch fettreich. Die Symptome bestehen in chronischer Indigestion, Meteorismus, Enterocolitis, Nausea, Erbrechen, ziehende Lendenschmerzen, ausstrahlend in Leiste und Bein, Schmerzen und Druckempfindlichkeit in der Appendixgegend (nach Edebohls infolge von Druck auf die V. mesenter. sup. und Kongestion des Wurmfortsatzes). Das erste Anzeichen kann eine heftige Nierenkolik sein, mit Nausea, Erbrechen, Druckempfindlichkeit, Collaps, Harn-

verhaltung. Der Anfall kann durch manuelle Reposition gelindert werden. Diese sog. Dietl'schen Krisen entstehen durch Abknickung des Ureters infolge von Rotation oder grosser Beweglichkeit der Niere. Die weitere Folge, eine vorübergehende Hydronephrose, bildet in etwa 10 % der Fälle eine ernste Komplikation. In etwa 15 % der Fälle sieht man Icterus im Anfalle.

Die Diagnose kann oft erst nach wiederholter Untersuchung gestellt werden, da die Palpation oft Schwierigkeiten bietet oder die Niere zufällig eine normale Lage einnehmen kann. Es ist zu diesem Zwecke für vorherige Bettruhe, Stuhlgang, Vermeidung blähender Speisen zu sorgen. Man palpiert, indem man den Patienten tief ein- und dann rasch ausatmen lässt. Zur Erschlaffung der Bauchdecken während der Untersuchung dienen 2 Lagen: Beugung der Beine mit erhöhtem Oberkörper bei Rückenlage und Lagerung auf der der kranken entgegengesetzten Seite mit Vorwärtsbeugung des unteren Rumpfteils bei gebeugten Hüften. Die Niere rückt oft beim Husten, tiefen Atmen, aufrechter Stellung herab. Bezüglich der Therapie muss man beachten, dass sich neben der Wanderniere gleichzeitig auch Hepatoptose, Enteroptose, Retroversion des Uterus, Prolaps des Ovariums finden können. Verf. unterscheidet: bewegliche Niere (ohne Beschwerden), Wanderniere (höherer Grad), Wanderniere mit Enteroptose. Komplikationen sind: Albuminurie durch Zirkulationsstörung, Harnverhaltung, vielleicht auch Nephritis; cyklische Albuminurie (Southerland), Hämaturie (Newman), Hydronephrose, Inkarzeration der Niere (Dietl), schwere Adhäsionen (Riedel).

Die Behandlung richtet sich nach dem Grade der Verlagerung, dem Vorhandensein von Symptomen und der gleichzeitigen Verlagerung anderer Organe. Oft beseitigt die blosse Rückenlage die Beschwerden. Bei schweren und dauernden Symptomen ist eine interne, mechanische oder chirurgische Behandlung einzuleiten. Bei Frauen der armen, arbeitenden Klasse, bei Dietl'schen Krisen, Albuminurie oder Hämaturie macht Verf. die Nephropexie, ebenso bei gleichzeitiger Gastroptose in Kombination mit der Verkürzung des Ligam. gastrohepaticum. Gleichzeitig bestehende Retroversionen des Uterus müssen ebenfalls chirurgisch behandelt werden. Die interne Behandlung besteht in Bettruhe, Mastkur, Massage usw. Elastische Binden mit Polsterungen sind nutzlos, ja schädlich, da schon der manuelle Druck Albuminurie und Hämaturie hervorrufen kann. Nur ein geeignetes Mieder, welches die unteren 2 Drittel des Abdomens bedeckt und den intraabdominellen Druck erhöht, erfüllt den Zweck. Doch ist diese Behandlung nur palliativ und versagt oft den Erfolg.

Von den behufs Nephropexie vorgeschlagenen Operationen sind folgende in Gebrauch: 1. Annähen der Niere und deren Kapsel an die Umgebung; 2. Ablösung und Vernähung der Kapsel an die Umgebung (Edebohls); 3. Verengerung des Nierenbettes durch Naht und Annähen der perirenalen Fascie an die Umgebung (Harris); 4. Tamponade an der Aussenseite der Niere, um Adhäsionen zu bewerkstelligen; 5. dasselbe Verfahren mittels Drainröhren. Diese Methoden haben ihre Nachteile (Durchschneiden der Nähte, Fistelbildung, Schädigung des Nierenparenchyms). Durch die Dekapsulation und die Naht des Parenchyms können Schädigungen der Niere entstehen, ohne dass der klinische Nachweis möglich ist (interstitielle Nephritis mit Intaktbleiben

der Glomeruli). Emerson dekapsulierte tierische Nieren und fand nach 5—339 Tagen interstitielle Nephritis leichten Grades bis zu ausgedehnter Fibrose und Degeneration der Epithelien, selbst Atrophie und Zerstörung der Glomeruli. Diese Veränderungen greifen mehr oder weniger in die Tiefe ein, in einem Falle reichten sie bis zur Mitte des Nierendurchmessers. Die neugebildete Kapsel ist 4—5 mal dicker als die normale. Daher sollten die Dekapsulation und die Naht des Parenchyms nicht ausgeführt werden, da die Schädigungen, wenn auch nicht nachweisbar, doch latent fortbestehen können. Auch die Verdickung der Kapsel ist wegen des von derselben ausgeübten Druckes nicht wünschenswert. Verf. operiert daher auf folgende Weise: Schnitt durch die Fettkapsel der Niere, stumpfe Perforation der perirenalen Fascie im Hilus nahe dem oberen Pol, Durchstecken eines Drains durch diese Oeffnung, welches rings um die Nierenoberfläche verläuft und unter der Hautwunde sanft geknüpft wird. Einfügung eines zweiten solchen Drains um den unteren Pol derart, dass die Niere gleichzeitig dadurch in die normale Lage gebracht wird. Bei Tieren, die so operiert wurden, findet man Adhäsionen zwischen Kapsel und Quadratus lumborum, die Kapsel selbst an die Niere nicht adhärent, das Nierengewebe normal. Nur in der Area der Adhäsionen ist die Kapsel verdickt, sonst normal.

Die Operation wurde in 50 Fällen mit Erfolg vorgenommen. Zu beachten ist aber, dass derartige Operationen besondere Uebung erfordern, um die Niere nicht zu schädigen, das Spatium Garrottae nicht zu infizieren, die Blutgefässe des Hilus nicht zu verletzen und die Peritoneal- oder Pleuralhöhle nicht zu eröffnen. Karl Fluss (Wien).

Contribution à l'étude des accidents provoqués par l'abaissement du rein droit au 3 degré. Von P. Alglave. Ann. d. mal. d. org. gén.-urin., No. 1, 1907.

A. hat die Symptome, welche sich bei rechtsseitiger Wanderniere dritten Grades finden, am Lebenden, ebenso wie die anatomischen Verhältnisse am Kadaver genau studiert. Die Beschwerden intestinaler Art werden hauptsächlich durch Knickung des Duodenums und Druck auf dasselbe hervorgerufen. Nach seinen Ausführungen beseitigt die Nephropexie die meisten der bei schwerer Wanderniere sich findenden Symptome. Nur in einzelnen Fällen erscheint noch eine zweite Operation behufs Lösung von Adhäsionen des Duodenums oder des Colons angezeigt, ja mitunter wird sich sogar die Notwendigkeit einer Anastomose herausstellen. von Hofmann (Wien).

Hydronéphrose droite. Von Jeannel und Ch. Morel. Ann. d. mal. d. org. gén.-urin., No. 5, 1907.

Die Verf. berichten über einen Fall von Hydronephrose, welcher in klinisch-diagnostischer und in pathologisch-anatomischer Beziehung ein gewisses Interesse bietet.

Es handelte sich um einen 29 jährigen Mann, welcher sich wegen zunehmender Anschwellung seines Bauches ins Spital aufnehmen liess. Bei der Untersuchung zeigte sich das Abdomen unregelmässig vergrössert, indem die Regio subumbilicalis und die rechte Bauchseite mehr vorgewölbt waren. Die Palpation ergab das Vorhandensein eines halbmondförmigen Tumors, welcher bis in die rechte Regio iliaca herabreichte.

Derselbe war unbeweglich, fluktuierend. Perkutorisch war die Leberdämpfung deutlich abgrenzbar. Operation: Es wurde transperitoneal eingegangen und der Tumor blossgelegt, punktiert und etwa 10 Liter Flüssigkeit entleert. Exstirpation des cystischen Tumors. Heilung.

von Hofmann (Wien).

Uronéphrose en rétention aigue. Von R. Grégoire. Ann. d. mal. d. org. gén.-urin., No. 20, 1906.

Die 33 jährige Patientin wurde wegen seit 2 Tagen bestehender heftiger Schmerzen in der rechten Lendengegend aufgenommen. Vor 10 Jahren hatte sie ein Trauma der rechten Lendengegend erlitten, 5 Jahre später war eine rechtsseitige Wanderniere konstatiert worden. Seit dieser Zeit bestanden unangenehme Sensationen in der rechten Lendengegend. Vor 4 Jahren trat ein heftiger Schmerzanfall daselbst auf. Bei der Untersuchung fand man einen Tumor in der rechten Lumbalregion, welcher sich bei der Operation als Hydronephrose erwies. Dieselbe war verursacht durch eine Verengerung der Beckenmündung des Ureters. Nephrektomie. Heilung.

von Hofmann (Wien).

Congenital cystic kidney. Von F. B. Lund. Journ. Am. Med. Assoc., 18. August 1906.

Obwohl vom Chirurgen nicht häufig angetroffen, ist die angeborene Cystenniere von grosser praktischer Bedeutung. Der Zustand bleibt oft verborgen, Urämie und Apoplexie treten unversehens ein. Bei Neugeborenen kann die Cystenniere ein Geburtshindernis bilden. Bei Erwachsenen kann sich eine solche Niere allmählich vergrössern, ziehende Schmerzen, einen fühlbaren Tumor oder Beweglichkeit der Niere verursachen. Eine Verwechslung mit malignen Tumoren oder Hydronephrose ist möglich. Wichtig für den Operateur ist der Umstand, dass die Cystenniere gewöhnlich bilateral ist, daher nicht exstirpiert werden soll. Blossgelegte Cystennieren wurden zuweilen für Sarkome gehalten und entfernt.

Kleine Cysten kommen bei interstitieller Nephritis und nach Resorption embolischer Infarkte vor. Die angeborene Cystenniere erscheint mächtig vergrössert, selbst mehr als die Hälfte der Abdominalhöhle einnehmend und gleichmässig mit Cysten verschiedenster Grösse durchsetzt. Die Oberfläche gewinnt durch die verschiedenartige Farbe und die Durchsichtigkeit der Cysten ein eigenartiges Aussehen. Im Inhalt derselben findet man Harnbestandteile, Blut usw., zwischen den Cysten Nierenparenchym oder Bindegewebe. Die ausführenden Kanälchen sind teils unverändert, teils verengt oder obliteriert.

Bei einseitiger Cystenniere erscheint die andere Niere hypertrophiert. Bei Neugeborenen kann die Behinderung der Respiration oder der Mangel an genügendem Nierenparenchym die Todesursache sein.

Für das embryonale Entstehen der Anomalie spricht das häufige gleichzeitige Vorkommen von Cystenleber und anderen angeborenen Missbildungen. Nach der neuesten Theorie entsteht die Cystenniere durch mangelhafte Vereinigung der primären Anlage der distalen Nierenpartien (Tubuli recti usw.) mit den primitiven Glomerulusbläschen.

Milward, der die genaueste Beschreibung der Klinik der Cysten-

niere gibt, unterscheidet folgende Stadien: 1. die progressive Vergrösserung ohne subjektive Symptome; 2. Stadium der subjektiven und objektiven Symptome; 3. das Stadium der abnehmenden Harnsekretion. Die beiden ersten können Monate bis Jahre, das dritte höchstens wenige Monate dauern. Der Tod erfolgt gewöhnlich entweder im 1. oder im 4.—6. Jahrzehnt.

Die Symptome bestehen in unaufhörlichen dumpfen Schmerzen in der Nierengegend, zuweilen mit Paroxysmen, lokaler Druckempfindlichkeit, Kopfschmerz, Erbrechen usw. Der Harn hat oft wenig Charakteristisches. Eiweiss und Cylinder fehlen meist. Eiterzellen sind häufig vorhanden. Grössere Eiteransammlungen in den Cysten erfordern operatives Eingreifen. Blut ist in Spuren immer vorhanden, zuweilen auch in profusen Mengen, selbst durch Monate. Die Harnstoffausscheidung kann bis zum Ende des 2. Stadiums normal bleiben. Ritchie berichtet über 88 Fälle. Diejenigen, welche den Chirurgen in die Hände kommen, machen sich zuvor durch Schmerzen infolge des Gewichtes oder der Beweglichkeit des Tumors bemerkbar.

Verschiedene Operateure haben die Cystenniere mit wechselndem Erfolge entfernt. Sehr wichtig ist es, sich vor der Nephrektomie entweder durch Probeinzision oder Ureterenkatheterisierung von der Funktionsfähigkeit der anderen Niere zu überzeugen. Curtis, Kammerer und Verf. haben in Fällen, wo die Beschwerden unerträglich waren, die andere Niere aber nicht funktionsfähig war, die grossen Cysten eröffnet und tamponiert und die Niere fixiert. Durch Eröffnung der Cysten wird überdies der Druck auf das noch erhaltene Parenchym beseitigt. Verf. bringt einen Bericht über 8 selbst beobachtete Fälle, von denen 3 operiert wurden. Karl Fluss (Wien).

Gros reins polykystiques. Von E. Monod und E. Lomneau. Ann. d. mal. d. org. gén.-urin., No. 17, 1906.

Bei der 32jährigen Patientin zeigten sich seit 2—3 Jahren Abmagerung und Kräfteverlust, seit einiger Zeit auch eine Schwellung des Abdomens. Bei der Palpation fand man in beiden Lendengegenden je einen harten, buckligen Tumor. Es bestand Polyurie. Der Urin zeigte geringes spezifisches Gewicht und enthielt $^1/_2$ $^0/_{00}$ Eiweiss. Ausserdem bestanden Oedeme und Dyspnoe. Später stellte sich zeitweise Anurie und schliesslich Urämie ein, welcher die Kranke erlag. Bei der Autopsie fand man beide Nieren von massenhaften Cysten durchsetzt.

von Hofmann (Wien).

Beitrag zur Pathologie der Nierenkrankheiten nach klinischen Beobachtungen bei totaler Harnsperre. Von H. Pässler. Deutsches Archiv f. klin. Medizin, Bd. LXXXVII.

Eine 42jährige Frau, die vor kurzer Zeit wegen Carcinoma cervicis uteri eine Totalexstirpation durchmachen musste, wird wegen plötzlich auftretenden Harnverhaltens am 5. Tage vollständiger Anurie im Spital aufgenommen. Die vollständige Anurie dauert weitere 7 Tage und eine höchst genaue klinische Beobachtung dieses Falles gibt Verf. Gelegenheit, sich mit fast sämtlichen grossen Problemen der Nierenpathologie, für deren Lösung sich die Beobachtungsn bei totaler Harnsperre nutzbar

machen lassen, eingehend zu beschäftigen. Aus dem Decursus wäre zu erwähnen, dass eigentlich nie Zuckungen oder Krämpfe auftraten; nie konnte ein einigermassen stärkeres Oedem ausser geringem Knöchelödem nachgewiesen werden; in den grossen Körperhöhlen waren nie Flüssigkeitsansammlungen. Das Herz war nicht vergrössert, die Töne rein, der 2. Aortenton accentuiert und ausgesprochen klingend; der 2. Pulmonalton normal. Atmung immer regelmässig, gegen das Ende ähnlich der grossen Atmung des Coma diabeticum. Die Exspirationsluft riecht deutlich nach Harn. Von einem mit Salzzäure benetzten Glasstab sieht man, wenn er von Exspirationsluft bestrichen wird, deutliche Salmiaknebel ausgehen. Vom 5. bis zum 11. Tage der Anurie nahm die Patientin um 4 kg zu. Der Exitus erfolgte unversehens ohne Krämpfe unter deutlichem Schweissausbruch. Die Obduktion ergab beiderseitigen Ureterenverschluss infolge Carcinoms. Das kleine Becken ist von derben Geschwulstmassen ausgefüllt, die beiderseits die Ureteren komprimieren.

Das erste Interesse nimmt die Urämiefrage in Anspruch und Verf. glaubt, dass die Erscheinungen der Urämie nicht in allgemeingültiger Weise auf eine Harnanhäufung im Organismus zurückgeführt werden dürfen, dass vielmehr die eklamptisch-urämischen Erscheinungen wahrscheinlich auf die Wirkungen einer besonders giftigen Substanz zu beziehen sind, die im normalen Harn nicht enthalten ist.

Das 2. Kapitel der Nierenpathologie, für welche der vorliegende Fall verwertbares Material liefert, ist die Frage nach der Bildung der nephritischen Oedeme. Es ist noch nicht entschieden, ob bei Nierenkrankheiten das Oedem eine Folge der verminderten Diurese ist oder ob umgekehrt die Diurese abnimmt, weil der Körper ödematös wird. Nach eingehender Berücksichtigung und kritischer Würdigung der einschlägigen Theorien kommt Verf. zum Schluss, dass der Einwand, dass das Ausbleiben der Oedeme bei Harnsperre dadurch bedingt sein könne, dass das Gleichgewicht der Wasserbilanz trotz aufgehobener Diurese erhalten bliebe, hinfällig sei und dass auch die bei ausreichendem Blutkreislauf auftretende Wassersucht der Nierenkranken nicht einheitlich erklärt werden könnte. Während namentlich das bei manchen akuten Nierenentzündungen rapid auftretende Anasarka unmöglich allein aus der verminderten Eliminationsfähigkeit der Nieren hergeleitet werden kann, müssen wir doch die Existenz eines echten nephrogenen Retentionsödems anerkennen. Bei gleichem anatomischem Sitz einer Nierenläsion kann die Diurese bald vermindert sein und bald nicht. Hydrämische Plethora kann zwar ein Oedem bedingen, dieses Oedem unterscheidet sich aber wesentlich von der sog. typischen Nierenwassersucht bei akuter Nephritis. Auch hydrämische Plethora plus Schlackenretention vermochte in dem vorliegenden Falle nicht Oedem vom Typus Anasarka bei akuter Nephritis hervorzurufen. Die Genese des Oedems bei Nierenkrankheiten kann keine einheitliche sein. Man muss bei Nephritis sowohl ein echtes nephrogenes Retentionsödem, wie ein extrarenal bedingtes Oedem anerkennen. Was schliesslich den Blutdruck in dem Falle anlangt, so spricht die vorliegende Beobachtung der Blutdruckkurve bei Harnsperre für die Richtigkeit derjenigen Theorien, welche die arterielle Blutdrucksteigerung bei Nephritis auf die Retention harnfähiger Stoffe zurückführen.

Raubitschek (Wien).

Sur une affection rénale hématurique rare. Von J. Taddei. Ann. d. mal. d. org. gén.-urin., No. 1, 1907.

Die 23jährige Patientin erkrankte vor 2 Jahren an Hämaturie, welche 1 Monat dauerte. 1 Jahr später traten dieselben Erscheinungen wieder auf. Cystoskopisch zeigte sich, dass das Blut aus der rechten Niere stammte. Da die Patientin immer mehr herunterkam, wurde die rechte Niere blossgelegt und gespalten. Da sich scheinbar Tuberkelknötchen an der Schleimhaut des Nierenbeckens fanden, wurde die Exstirpation der Niere vorgenommen. Die Untersuchung des Präparates ergab, dass es sich nicht um Tuberkulose, sondern um eine chronische, mit kleinzelliger Infiltration der Nierenrinde und Sklerosierung der Glomeruli, Auftreten von Cysten und Lymphfollikeln im Nierenbecken und Ureter einhergehende Affektion handle.

von Hofmann (Wien).

Operationer för nefrit. Von G. Ekehorn. Hygiea, Neue Folge, November 1905, p. 1123.

Verf. berichtet zuerst über 2 Fälle von Operationen bei akuter Nephritis. Fall 1 betraf eine 42jährige Frau mit wahrscheinlich hämatogener Infektion der rechten Niere, die bei der Operation, Spaltung der Kapsel nebst Probeexzision, von zahlreichen kleinen Abscessen durchsetzt befunden wurde, welche in Heilung begriffen zu sein schienen; die pathologisch-anatomische Untersuchung zeigte eine Nephritis apostematosa ascendens. 9,5 Monate später funktionierte die kranke Niere wieder gut. Eben wegen der Heilungstendenz begnügte sich in diesem Falle Verf. mit einer Spaltung der Kapsel, meint aber, dass die Operation kaum von Bedeutung für die Heilung gewesen ist, sondern dass diese auch ohne Operation eingetreten wäre. Fall 2 betraf eine 28jährige Frau mit einer durch Ureterenkatheterisation konstatierten rechtsseitigen akuten Nierenentzündung. Da der Zustand sich besserte, wurde erst 3 Monate später wegen fortwährender Eiterabsonderung die Niere blossgelegt und eine Probeexzision sowie Spaltung der Niere und Dekapsulation gemacht. Die mikroskopische Untersuchung zeigte eine chronische herdförmige Glomerulitis mit sekundärer Atrophie sowie eine akute herdförmige infektiöse, nicht abscedierende interstitielle Nephritis mit Parenchymnekrose. Nach der Operation ging vielleicht die Besserung rascher vorwärts als vorher. 5 Wochen nach der Operation zeigte eine Funktionsprüfung beider Nieren niedrigere Werte für die operierte als für die andere Niere. Möglicherweise beruht dies nach Verf. auf der Kürze der nach der Operation verflossenen Zeit, da er in anderen Fällen ebenso umfangreiche Nephrotomien ohne Verminderung der Funktionsfähigkeit gemacht hat. Beide Fälle zeigen nach Verf., dass akute infektiöse Nephritiden mit zahlreichen Abscessen in der Niere auch ohne Operation heilen können.

Verf. berichtet weiter über 4 Fälle von renaler Hämaturie auf Grund einer chronischen Nephritis, in denen wegen Blutungen operiert wurde: in 1 Falle zuerst Nephrotomie, wegen schwerer Blutung später Nephrektomie, in 1 primäre Nephrektomie und in 2 Nephrotomie. Die anatomischen Veränderungen, welche die Blutungen bedingten, waren verschieden, im 1. Falle überwiegend chronische Veränderungen der Glomeruli, im 2. chronische parenchymatöse Nephritis mit disseminierten Schrumpfungsherden, im 3. chronische Nephritis mit Schrumpfungsherden

und Glomerulitis, im 4. endlich chronische Nephritis mit Glomerulitis und Periglomerulitis sowie Papillitis. In allen Fällen war das Resultat in betreff der Blutungen günstig. Als Normalmethode in ähnlichen Fällen ist die Nephrotomie anzusehen, inwiefern aber Folgen für die Nieren durch eine solche Spaltung auftreten, darüber ist man sich noch nicht klar, ebenso ist die Frage, wie die Nierenspaltung die Veränderungen des Nierenparenchyms beeinflusst, noch nicht zufriedenstellend beantwortet. Köster (Gothenburg).

Sur un cas de néphrite chronique unilatérale consécutive à une grosse cellule vésicale. Von P. Cuturi. Ann. d. mal. d. org. gén.-urin., No. 17, 1906.

Der 54jährige Patient litt seit längerer Zeit an Harnbeschwerden, welche sich in der letzten Zeit gesteigert hatten. Seit 2 Jahren litt der Patient auch an Hämaturie. Im Laufe des letzten Jahres war der Urin eiterig geworden und waren heftige Schmerzen in der linken Seite aufgetreten. In der allerletzten Zeit hatte sich eine linksseitige Orchitis entwickelt. Bei der Cystoskopie konnte auf der linken Seite kein deutliches Bild gewonnen werden. Linke Niere vergrössert. Nephrotomie. Kein Eiterherd nachweisbar. Heilung bis auf geringe Eitermengen im Urin. Bei einer zweiten Cystoskopie konnte das Bestehen eines grossen Blasendivertikels nachgewiesen werden.

von Hofmann (Wien).

Ueber metastatische paranephritische Abscesse. Von Albrecht. v. Bruns' Beitr. z. klin. Chir. 1906, Bd. L, 1. H.

Bei 6 Kranken schloss sich ein paranephritischer Abscess an einen Abscess in der Analgegend, 3mal an einen Furunkel, 2mal an ein Panaritium an. Als Erreger wurden beobachtet: Staphylokokken, Streptokokken, Pneumokokken, Gonokokken und Bact. coli. Der metastatische paranephritische Abscess entsteht auf dem Blutweg. Das Vorhandensein von Kokken im Blute bei gewöhnlichen Karbunkeln kannte man schon länger, doch ist zu ihrer Ansiedelung im pararenalen Gewebe eine Schädigung desselben durch ein Trauma nötig. Die primäre Erkrankung kann dann schon längst abgeheilt sein. Die Niere ist zweifellos meistens mit beteiligt, auch ätiologisch, so zwar, dass der paranephritische Abscess an eine Niereninfektion sich anschliesst, da eine Infektion der Niere durch kreisende Mikroben viel leichter ohne Trauma zustande kommt. Die Bakterien, die durch die Niere ausgeschieden werden sollen, können dann leicht aus den Kapillaren in das Fettgewebe der Kapsel statt in die Harnwege gelangen, was dadurch noch erleichtert wird, dass Arterien und Venen der Fettkapsel vielfach ihren Weg durch das Nierenparenchym nehmen. Aber auch eine Fortpflanzung der Infektion von der Niere aus durch Lymphbahnen oder durch direkten Kontakt ist möglich. Das Gewöhnliche ist wohl das Entstehen des paranephritischen Abscesses aus einem primären metastatischen Nierenabscess. Einen sehr guten Boden geben die Blutergüsse in das lockere perirenale Gewebe infolge eines Traumas, die sehr langsam resorbiert werden und die noch nach Monaten, scheinbar noch nach Jahren infiziert werden können. Die Eröffnung des paranephritischen Abscesses heilt gewöhnlich auch den primären Nierenherd aus, vorausgesetzt, dass er mit eröffnet worden ist. Eiter im Urin

ist ein Beweis für einen Nierenabscess, findet sich aber nur bei offener Verbindung desselben mit dem Nierenbecken, was selten der Fall ist. Aber bei genauer Untersuchung findet man im Urin auch bei miliaren metastatischen Nierenherden rote und weisse Blutkörperchen, Cylinder u. dgl.

Klink (Berlin).

I. The diagnosis and treatment of tuberculosis of the kidney. Von A. D. Bevan. Journ. Amer. Med. Assoc., 6. Oktob. 1906.
II. Diskussion. Ibidem.

I. Verf. gibt zunächst eine Uebersicht der Literatur. Das klinische Bild wurde schon 1833 von Ammor beschrieben. Morris (1884) empfahl die Nephrektomie bei einseitiger Erkrankung. Das cystoskopische Bild und die charakteristischen Veränderungen der Uretermündung beschrieb zuerst W. Meyer. Auch dieser legte Wert auf die frühzeitige Exstirpation der kranken Niere. Ramsey sammelte 304 Fälle mit verschiedenartiger operativer Behandlung und 191 primäre Nephrektomien. Von Israel stammt eine grosse Monographie, weitere Beiträge über chirurgische Behandlung sind von Kümmel und Rumpel und von Krönlein. Heute weiss man, dass die Nierentuberkulose eine häufige Erkrankung ist, auf der Infektion durch die Blutbahn beruht, dass mehr als 90 % der Fälle unilateral sind und dass daher vom praktischen Arzte eine frühe Diagnose gefordert werden müsse.

Die Tuberkulose des Urogenitaltrakts beginnt an: der Niere, der Epididymis, den Tuben, der Prostata, an der letzteren am seltensten. Doch ist die Erkrankung eigentlich als eine sekundäre aufzufassen, ausgehend von einem unbedeutenden Herde in den Lymphdrüsen, Knochen, Lungen. Eine Infektion von der Urethra oder Vagina ist wohl möglich, doch gewiss ausserordentlich selten. Von den operativen Verfahren kommt fast nur die Nephrektomie in Betracht, die Resektion der Niere ist zu verwerfen, die Nephrotomie höchstens bei Abscessen als Palliativoperation zu empfehlen.

Die Blasentuberkulose ist selten primär, gewöhnlich von der Niere, Prostata oder Epididymis fortgeleitet. Die Behandlung ist wenig aussichtsvoll, höchstens bei Beschränkung einer sekundären Erkrankung auf die Mucosa. Ascendierende Tuberkulose, von der Blase auf die Niere fortschreitend, ist wahrscheinlich selten. Bei Tuberkulose der Epididymis hat die Radikaloperation in 40 % der Fälle zur Heilung geführt. In allen Fällen von Tuberkulose des Urogenitaltraktes ist die Allgemeinbehandlung wichtig mit Rücksicht auf einen verborgenen primären Herd, der ja auch nach Exstirpationen fortbestehen bleibt. Die Statistiken des Seziersaales sind andere als die der Klinik. Die ersteren zeigen ein Ueberwiegen der doppelseitigen Nierenerkrankung gegenüber der einseitigen (62 % gegen 37 %), die letzteren ergeben 92 % von einseitigen Erkrankungen gegenüber 8 % der doppelseitigen. Nach Israel löst sich dieser Widerspruch durch die frühzeitige klinische Diagnose. Die Nierentuberkulose ist zuweilen kombiniert mit anderen Zuständen: gonorrhoischer Invasion, Steinen, Hypernephrom.

Das häufigste Symptom ist der Harndrang. Eiter und Blut sind wichtige Kennzeichen. Blut ist in 25 % der Fälle vorhanden und kann zuweilen den Ureter verstopfen. Ausstrahlende Krämpfe oder anfallsweise Schmerzen entstehen durch Verstopfung des Ureters mit Blut oder

Detritus. Ferner kommen Fieber, Schwäche, lokale Schwellung (vergrösserte Niere oder Abscess) vor. Differentialdiagnostisch kommen in Betracht: Pyelitis, Pyelonephritis, Steine, Neoplasmen, essentielle Blutungen und Cystenniere. Tuberkulose der Niere kann auch nach einem lokalen oder allgemeinen Infektionsprozesse entstehen; dann ist auch die Differentialdiagnose zwischen akuter Eiterung und Tuberkulose schwierig. Zur Differentialdiagnose gegenüber den genannten Zuständen dienen: Anamnese, allgemeiner und lokaler Befund, Röntgenuntersuchung, Untersuchung des Harns auf Bazillen, Cystoskopie und Ureterenkatheterismus, Kryoskopie des Blutes. Verf. glaubt, dass in Fällen von Hämaturie bei doppelseitiger Erkrankung, zum Unterschiede von einseitiger, der Gefrierpunkt des Blutes erhöht ist. Bei negativem Röntgen- und Tuberkelbazillenbefund und Bestehen eines Tumors ist Hypernephrom wahrscheinlich.

II. Van Buren Knott macht aufmerksam, dass vor der Nephrektomie die Inspektion der blossgelegten anderen Niere oft empfehlenswert, doch auch nicht immer ganz verlässlich ist. Im cystoskopischen Bilde sind charakteristisch die Kongestion einer Uretermündung und besonders die Dilatation derselben, in welchem Falle dann eine Katheterisierung unnötig ist. K. legt ebenfalls einen Wert auf die frühzeitige Diagnose und Nephrektomie.

H. A. Kelly sah 50 Fälle von Nierentuberkulose und hält die Erkrankung für eine sehr häufige. Wichtig ist, die übrigen Organe und bei Frauen besonders das Genitale zu untersuchen. Oft besteht gleichzeitig Tuberkulose der Nieren und der Tuben. Auch Tuberkulose und Stein kommen zusammen vor. Schmerzen und Nierentumor sind keine verlässlichen Symptome, da beide auf der gesunden Seite vorkommen können. Tuberkelbazillen finden sich in manchen Fällen von Lungentuberkulose im Harn ohne Mitbeteiligung der Niere. Verf. hatte einen Fall von primärer Tuberkulose der Blase mit Veränderungen beider Ureteren ohne Nierenerkrankung. Häufig erzeugt die Tuberkulose Strikturen des Ureters.

W. Meyer bezeichnet als wichtiges Symptom besonders den Harndrang mit Tenesmus (oft in Anfällen auftretend). Die Blase ist öfters kontrahiert und sehr reizbar, katarrhalisch verändert, so dass die Cystoskopie schwer, erst nach Cocainanwendung und sorgfältiger Auswaschung, ausführbar ist. Doch ist sie für die Diagnose (Veränderungen der Uretermündung) sehr wichtig, da die schmerzhafte Seite manchmal die gesunde ist. Die Katheterisierung der Ureteren kann meist entbehrt werden. Die Ulceration der Ureterenmündungen spricht für descendierende, das Fehlen einer solchen für ascendierende Tuberkulose. Nach der Nephrektomie ist eine spezifische Allgemeinbehandlung einzuleiten.

J. Ransohoff sagt, dass die Tuberkulose in dem Sinne ascendierend sein kann, als zuerst die Samenbläschen, die Prostata oder die Testikel, dann erst die Nieren und sekundär die Blase ergriffen werden. Die Nierentuberkulose ist nicht ascendierend und von der Genitaltuberkulose zu sondern. R. führt stets die Laparotomie aus, um sich von dem Zustande der anderen Niere zu überzeugen, ehe er die Nephrektomie vornimmt.

E. W. Lee entfernte beide tuberkulös veränderte Hoden eines

Patienten, der gegenwärtig, nach 2 Jahren, Tuberkulose der Nieren aufweist.

L. L. Mac Arthur warnt davor, bei Mischinfektion der Niere und lang dauerndem Fieber die Niere zu entfernen. In solchen Fällen ist zuerst die Drainage des Organs und erst später die Nephrektomie auszuführen. Karl Fluss (Wien).

Ueber Nieren- und Blasentuberkulose. Frühdiagnose und Frühoperation. Von H. Kümmel. Arch. f. klin. Chir., LXXXI. Bd., 1. Teil.

Während früher entsprechend dem Umstande, dass sich bei Nierentuberkulose meist die ersten subjektiven und objektiven Symptome in der Blase abspielen, eine aufsteigende Infektion der Niere von der Blase aus angenommen wurde, gilt es heute als sicher und ist durch experimentelle Untersuchungen festgestellt, dass fast ausnahmslos die Niere primär erkrankt und dass von hier aus die Infektion weiterschreitet. Die frühzeitige Erkennung der tuberkulösen Nierenerkrankung ist von ausserordentlicher Wichtigkeit, jedoch bei dem meist latenten Verlauf im ersten Stadium äusserst schwierig. Nach des Verfassers Ansicht muss jeder Blasenkatarrh — speziell bei der Frau — der nicht auf Gonorrhoeinfektion beruht, Verdacht erwecken, ja selbst letztere Aetiologie gibt häufig die Basis für eine tuberkulöse Infektion ab, so dass auch an ein gleichzeitiges Bestehen beider Erkrankungen gedacht werden muss. Oft verweist der trübe Harn allein ohne andere subjektive Erscheinungen des Blasenkatarrhs im Zusammenhalt mit auf Tuberkulose anderer Organe verdächtigen Symptomen auf die richtige Spur, andererseits werden häufig Blasenbeschwerden im Verlaufe von Erkrankungen des weiblichen Geschlechtsapparates als Folgen dieser aufgefasst, weshalb in allen derartigen Fällen die genaue Harnuntersuchung dringend gefordert werden muss. Verf. hat wiederholt in Fällen, wo nur Störungen des Allgemeinbefindens, Abmagerung, Blässe usw. im Vordergrunde des Krankheitsbildes standen und die Untersuchung des trüben — ja in einem Fall sogar klaren — Harnes durch Bazillennachweis die Diagnose sicherte, operiert und bereits fortgeschrittene Zerstörungen des Nierengewebes angetroffen. Hat die Erkrankung auf die Blase übergegriffen, so bildet auch hier die Exstirpation der Niere — Intaktheit der anderen vorausgesetzt — die einzige Therapie, niemals ist aber eine operative Behandlung der Blasentuberkulose selbst zu empfehlen. Zur Feststellung der Seitendiagnostik dient die Ureterencystoskopie in Verbindung mit den funktionellen Methoden. Unbedingt tritt der Verf. auch für die Untersuchung der gesunden Niere ein und will die oft erwähnte Infektionsgefahr bei diesem Vorgehen nicht anerkennen.

Mit Rücksicht auf die einzuleitende operative Therapie teilt Verf. seine Fälle in 3 Gruppen ein:

I. Im ersten Stadium erkannte Fälle, bei denen die Frühoperation ausgeführt werden kann.

II. Die eine Niere ist schwer, die andere in geringerem Masse erkrankt. Die Blutkryoskopie gibt hier den Ausschlag; bei normalem Gefrierpunkt —0,56—0,57 wird die schwer erkrankte Niere entfernt, bei einem Gefrierpunkt von —0,6 wird Nephrotomie, Entfernung der tuberkulösen Massen vorgenommen und erst nach einiger Zeit, falls die

andere Niere besser funktioniert und der Gefrierpunkt normal wird, die Nephrektomie angeschlossen.

III. Wenn infolge von starker Ulceration der Blase, von Schrumpfblase, jugendlicher Enge etc. der Ureterenkatheterismus unmöglich ist, kann oft durch Palpation des Ureters ein Anhaltspunkt für die Seitendiagnostik gefunden werden, worauf dann mit Hilfe der Blutkryoskopie nach obigen Prinzipien vorgegangen wird.

Unter solchen Umständen hat Verf. unter 148 Nephrektomien keinen Fall an Nierentod verloren. Zur Heilung der Ureterentuberkulose hat Verf. in der letzten Zeit einen zu diesem Zwecke von ihm konstruierten 10 cm langen Platinbrenner verwendet, der nach vollendeter Nephrektomie kalt in den Ureterstumpf eingeführt, hierauf bis zur Weissglut erhitzt und wieder entfernt wird.

Die Resultate seiner Operationen, die Verf. mit Zahlen belegt, sind äusserst günstige. Victor Bunzl (Wien).

Trois cas de plaies du rein par armes à feu. Von M. Masini. Ann. d. org. gén.-urin., No. 4, 1907.

1. Der 23 jährige Patient hatte einen Revolverschuss in den 9. linken Interkostalraum in der Mammillarlinie erhalten. Starke Collapserscheinungen. Der Katheterismus lieferte normalen Urin. Erst nach einigen Stunden zeigte sich Hämaturie, schon früher war in der Lebergegend eine Dämpfung aufgetreten. Da die Collapserscheinungen zunahmen, wurde die Laparotomie vorgenommen. Es zeigt sich, dass die Blutung aus der linken Niere stammte, welche einen schief von oben nach unten verlaufenden Schusskanal zeigte. Nephrektomie. Tod.

2. Ein 20 jähriger Mann hatte einen Revolverschuss links vom ersten Lendenwirbel erhalten. Bei der Laparotomie zeigte sich, dass das Projektil durch die Wirbelsäule, ohne das Rückenmark zu verletzen, und ferner durch die rechte Niere, das Colon descendens, den vorderen Leberrand gedrungen und im M. obliquus stecken geblieben war. Naht der verletzten Organe. Heilung nach 18 Tagen.

3. Der Patient hatte einen Revolverschuss in den Rücken links unterhalb der letzten Rippe erhalten. Bei der Laparotomie fand man eine starke Blutung ins Peritoneum, eine Wunde des vorderen Randes des linken Leberlappens sowie der hinteren Magenwand und eine Zertrümmerung der rechten Niere. Nephrektomie. Tod.

von Hofmann (Wien).

A case of rupture of kidney. Von H. Dodgson. Brit. Med. Journal, 28. April 1906.

Ein 21 Jahre alter Mann erlitt infolge eines Unfalles einen heftigen Shock und klagte über Schmerzen auf der rechten Seite, namentlich zwischen der letzten Rippe und der Crista ilei. P. 82, klein. Eine Stunde später deutliche Hämaturie und Entleerung von Blutcoagula unter heftigen Schmerzen. Die Diagnose lautete auf Ruptur der rechten Niere, die Behandlung bestand in Ergotin intern und subkutanen Injektionen von Morphin; auf eine erträgliche Nacht folgten Schmerzen am nächsten Tage und abermals Abgang von Blutcoagula. T. 100 F, P. 72. Am nächsten Abend wurde wieder Morphin subkutan verabreicht; am 3. und 4. Tage stieg die Temperatur auf 102 F, und es entwickelte sich all-

gemeine Peritonitis, die jedoch in 8—10 Tagen allmählich zurückging. Am 5. Tage war der Urin klar, mikroskopisch Blutzellen und Blutcylinder; als Nahrung bekam Patient nur Milch. Am 17. Tage nach dem Unfall war die Temperatur normal. Puls niemals über 96.

Am 20. Tage wiederholte sich noch einmal Hämaturie für 24 Stunden im Anschluss an einen Versuch, sich im Bette aufzurichten; nach 10tägiger weiterer Bettruhe konnte Pat. bereits zeitweilig sich aufsetzen, nach einer Woche das Bett verlassen. Herrnstadt (Wien).

Rupture sous-cutanée du rein: son mécanisme. Von L. Suarez. Ann. d. mal. d. org. gén.-urin., No. 18, 1906.

Der 21jährige Patient hatte einen Hufschlag auf die linke Thoraxseite erhalten. Er verlor das Bewusstsein. Kurz nach der Verletzung traten heftige Schmerzen und Schwellung in der linken Lendengegend und Blut im Urin auf. Da die Hämaturie nicht nachliess, legte S. die linke Niere bloss. Es fand sich an ihrem unteren Pole ein 5 cm langer Riss, welcher vernäht wurde. Heilung. An diese Krankengeschichte knüpft S. Bemerkungen über den Mechanismus und die Behandlung der Nierenruptur. von Hofmann (Wien).

Two cases of traumatic rupture of the kidney, in one of which a single kidney existed. Von James Grant Andren. Lancet, 26. Januar 1907.

Fall 1. Ein 14 Jahre alter Knabe klagte nach einem Sturz über heftige abdominelle Schmerzen und erbrach mehrere Male mit Beimengung von Blut. Auch im Urin waren Blut und grössere Blutcoagula enthalten, das Urinieren war schmerzhaft. Die rechte Bauchseite war blau verfärbt und leicht vorgewölbt bis über die letzten 3 Intercostalräume und bis zur Mittellinie, nach abwärts bis fast an das Ligam. Pouparti. Die Schwellung bot deutliche Fluktuation. Am Abend der Spitalsaufnahme — am 5. Juni 1906 — nahmen die Schmerzen neuerlich zu und es war der Stuhl mit Blut vermengt, das Erbrechen und die Schwellung nahmen zu.

Bei der Operation fand sich die Nierenkapsel durch einen Bluterguss enorm dilatiert und aus einem schmalen Kapselrisse entleerte sich Blut und Urin. Die Cavität wurde mit Jodoformgaze tamponiert und ein Drain eingeführt. Der Urin, der sich durch das Drain entleerte, enthielt Blut. Nach wenigen Tagen ging der Harn auf normalem Wege ab und verlor bald den Blutgehalt, doch enthielt er in geringer Menge Eiter. Mitte August stieg die Temperatur neuerlich an und es war neuerlich eine rechtsseitige Schwellung sichtbar. Das Abdomen wurde durch Medianschnitt eröffnet; links wurde keine Niere gefunden, die rechte Niere erwies sich nach Entfernung der Blutcoagula als ziemlich stark verletzt. Der Hohlraum wurde neuerlich gereinigt und drainiert. Unter Erbrechen und Abnahme der Urinmenge trat am 3. Oktober Exitus letalis ein.

Die linke Niere fehlte, die rechte bestand aus 3 Lappen und wog 8 Unzen, die Masse waren 12 cm vertikal und horizontal, 4, 5 und 6 cm an den Polen. Es bestanden 2 undeutlich begrenzte Hilus und das Becken zeigte eine wenig deutliche Separierung. Es fanden sich 2 Ureteren, ein kleinerer von jenem Teile, der das linke Organ repräsentierte und

dessen Funktionsfähigkeit nicht entschieden werden konnte. Die Ruptur bestand am Uebergang beider Teile und erstreckte sich durch die Nierensubstanz in das Nierenbecken.

Schon nach der 1. Operation entleerte sich durch $1^1/_2$ Tage kein Urin durch die Blase, andererseits war die durch das Drain abgehende Urinmenge nicht wesentlich vermindert; der späterhin durch Katheterisieren gewonnene Harn unterschied sich in keiner Weise von jenem, der aus dem Drain kam — schon dies führte auf den Gedanken, dass nur eine Niere bestehe. Das Eintreten der 2. Blutung lässt sich nur schwer erklären; die einzig mögliche Therapie — die Totalentfernung der Niere — musste wegen Mangels der linken Niere unterbleiben. Der Tod erfolgte offenbar durch Urämie.

Fall 2. Auch hier bestanden im Anschluss an einen Sturz Schmerzen im Abdomen, Erbrechen und blutiger Urin. Das Abdomen war rechts aufgetrieben; Fluktuation bestand nicht. Die Beschwerden besserten sich ziemlich rasch, doch konnte man nach 3 Wochen eine distinkte Schwellung in der rechten Lendengegend nachweisen, die deutliche Fluktuation zeigte. Durch Punktion wurde klare, urinähnliche Flüssigkeit entleert. Bei der Operation fand sich eine Zerreissung der Niere, die bereits vernarbt war.

Beide Fälle sind in folgenden Punkten ähnlich: 1. Sturz auf die Lendengegend. 2. Die Verletzung war in beiden Fällen eine direkte. 3. Der Urin enthielt Blut. 4. Die rupturierte Niere konnte palpiert werden. 5. Die Schwellung lag retroperitoneal.

Herrnstadt (Wien).

Les tumeurs du rein chez l'enfant. Von A. Mouchet. Annal. d. mal. d. organ. gén.-urin., No. 5, 1907.

Nierentumoren bei Kindern entwickeln sich vor allem in den ersten drei Lebensjahren. Sie sind embryonale Adenomyosarkome, ausgesprochen maligne und zeigen rasches Fortschreiten. Das erste und oft auch das einzige Zeichen der Erkrankung bildet das Auftreten des Tumors, welcher gewöhnlich eine beträchtliche Grösse erreicht. Hämaturie ist selten. Der Tod tritt ziemlich rasch nach einer Fieberperiode ein. Die Exstirpation dieser Tumoren ist schwer und gefährlich. Der abdominale Weg ist vorzuziehen. Wenn möglich, ist der Tumor mit der Fettkapsel und den Drüsen zu entfernen.

von Hofmann (Wien).

Notes upon five cases of renal neoplasm. Von David Wallace. Lancet, 14. Juli 1906.

Das Hauptgewicht für die Diagnose und Prognose ist auf folgende Punkte zu legen:

1. Für beide Nieren: a) Untersuchung des Urins auf tägliche Menge, spez. Gewicht und An- oder Abwesenheit abnormer Produkte, b) Gefrierpunkt des Blutes, c) die Phloridzin- und Methylenblauprobe.

2. Für jede Niere: a) cystoskopische Untersuchung der Blase namentlich in bezug auf Ureteröffnungen und den daselbst abgesonderten Urin, Blut oder Eiter, b) Catheterisation der Ureteren, c) Luys' Separator mit oder ohne subkutane Indigocarminreaktion.

Erwähnenswert ist, dass Hämaturie und andere Symptome verschiedener Erkrankungen und verschiedener Abschnitte des Urogenital-

tractes auf die Blase bezogen werden können, obwohl die Ursache in einer Nierenaffektion liegt, und umgekehrt; auch wenn die Niere einer Seite vergrössert und palpabel ist, so kann diese Hypertrophie eine kompensatorische sein oder eine beiderseitige Erkrankung bestehen. In einem dritten Falle besteht eine vergrösserte Niere, doch auch die Prostata ist hypertrophisch und die Blutung deutet auf eine Blasenaffektion; die Entscheidung ist dann schwer.

Es gibt wohl bestimmte Anzeichen für das Vorhandensein eines Nierenneoplasmas, doch ist es in den meisten Fällen notwendig, die Blase cystoskopisch zu untersuchen und gleichzeitig damit den aus dem Ureter austretenden Urin. Hämaturie ist häufig das erste Symptom bei Nieren- und Blasentumoren; die Untersuchung des Urins gibt keinen Aufschluss über die Quelle der Blutung, die Cystoskopie ist daher unerlässlich.

Nierentumoren werden bei beiden Geschlechtern in jedem Alter beobachtet und sind nicht selten maligne; als Anfangssymptom tritt in der Regel Hämaturie auf, doch steht die Menge des Blutes in keinem Verhältnisse zur Grösse des Tumors; die Blase kann durch Blutcoagula überfüllt sein, Urin dunkelrot.

Fall 1. 63 Jahre alter Mann, welcher seit 3—4 Monaten in Intervallen an geringen Blutungen aus der Urethra litt; Schmerzen oder andere Symptome fehlten gänzlich; die linke Niere war vergrössert, palpabel, an der Oberfläche irregulär, cystoskopisch sah man Blut aus dem linken Ureter austreten. Bei der Operation erwies sich der Tumor als Adenocarcinom.

Fall 2. Eine 30 Jahre alte Frau erkrankte plötzlich an Blutungen, welche in Intervallen von 3—4 Wochen auftraten und jedesmal 3 bis 4 Tage anhielten. Nach einigen Monaten Zunahme der Blutung und Auftreten von Blutcoagula, gleichzeitig bestanden Schmerz in der rechten Lendengegend sowie häufiger Urindrang. Nach weiteren 2 Monaten wurde die rechte Niere palpiert; der Urin enthielt reichlich Blut, jedoch keine Coagula; s = 1020, keine Cylinder. Die Menge betrug täglich 40 Unzen, die Blutung war kontinuierlich. Die Nephrektomie wurde gemacht, der Tumor war ein Adenocarcinom (Nephrom).

Fall 3. Ein 50 Jahre alter Mann, der seit einer Woche blutigen Urin hatte; nach einem grösseren Intervalle wiederholte sich die Blutung mit Bildung von Blutcoagula. Es bestand häufiger Urindrang; keine Schmerzen oder anderweitige Symptome. Die linke Niere vergrössert, palpabel, irregulär und elastisch; die Blutung sistierte, bevor die Cystoskopie gemacht wurde. Nephrektomie: es fand sich eine Tumormasse, welche die Renalgefässe ausfüllte und an die Vena cava infer. angepresst war; sie wurde zusammen mit den Gefässen abgebunden. Die mikroskopische Untersuchung ergab: Rundzellensarkom. Nach 8 Monaten Recidive in der Lumbarregion.

Fall 4. Ein 52 Jahre alter Mann beobachtete in Intervallen durch die letzten 6 Monate Blut im Urin, gelegentlich waren auch Blutcoagula sichtbar. Die Blutung kam ohne jede Ursache, hier und da bestanden Schmerzen in der Gegend des linken Ureters. Im Dezember 1903 trat eine profuse Blutung mit Schmerzen in der Blasengegend und häufigem Urindrang ein; der Urin konnte nur mit dem Katheter entleert werden. Die Blase war übermässig ausgedehnt und offenbar voll mit Blutcoagula. Die Prostata war nicht vergrössert, die Nieren waren nicht palpabel. Die

Blase wurde ausgespült, nach 4 Tagen war der Urin frei von Blutcoagula und ging spontan und blutfrei ab. Die cystoskopische Untersuchung zeigte eine normale Blase und die Ureterenmündungen frei. Bei der Operation erwies sich die linke Niere nur wenig an ihrem oberen Pole vergrössert, sie wurde entfernt; bei der mikroskopischen Untersuchung erwies sich der Tumor als Adenocarcinom (Nephrom).

Fall 5. Eine 35 Jahre alte Frau klagte über nagende Schmerzen auf der rechten Seite; 5 Wochen vorher war der Urin öfter verfärbt; der Arzt konstatierte eine ansehnliche Quantität von Eiter im Urin. Blut wurde niemals gefunden. Die tägliche Urinmenge betrug 40 Unzen. Das spez. Gew. 1020. Der Nachweis von Tuberkelbacillen war positiv; die rechte Niere palpabel, von unregelmässiger Oberfläche. Die Diagnose lautete auf Tuberkulose der Niere.

Bei Freilegung der rechten Niere fand sich ein Abscess, dessen Wand an der rechten Niere adhärent war; die Niere wurde entfernt; sie bildete eine polycystische Geschwulst, der Abscess kommunizierte mit dem Nierenbecken.

4 Jahre später Exitus an allgemeiner Peritonitis, doch nie bestanden Symptome von renaler Insufficienz.

Diese 5 Fälle illustrieren 4 Typen von Nierentumoren.

1. Adenocarcinom, die ganze Niere einnehmend; 2. Adenocarcinom (Nephrom), von Grawitz als ausgehend von der Nebenniere beschrieben; 3. Sarkom; 4. polycystische Geschwulst.

In den ersten 3 Fällen war die Niere palpabel. Im Falle 3 bestand Varicocele — nach Angabe des Patienten seit 3 Monaten. Legneu erklärt dieselbe durch Druck auf die Venae spermat. von seiten der vergrösserten Drüsen, Morris nimmt direkten Druck des Neoplasmas auf die Venen an. In Fall 5 bestand polycystische Niere; Hämaturie war nicht vorhanden; das bilaterale Vorkommen lässt uns einen operativen Eingriff eher vermeiden, um so mehr als die Entfernung einer Niere die Degeneration der anderen beschleunigt.

In allen Fällen war das 1. Symptom Hämaturie; 2. die Blutung war in 3 Fällen profus und hatte den Charakter einer Blasenblutung; 3. im Falle 1 war nur geringe Blutung bei grossem Tumor; 4. nur in 2 Fällen bestanden Blutcoagula von wurmförmiger Gestalt; 5. in keinem Falle fanden sich Tumorzellen oder Cylinder im Urin.

Herrnstadt (Wien).

A case of dermoid cyst of the kidney, malignant degeneration.
Von Alonzo G. Rider. Lancet, 8. Dezember 1906.

Patient litt seit 2 Jahren an Schmerzen in der linken Lendengegend, welche oft bis in den linken Testikel ausstrahlten, gleichzeitig trat zeitweise Hämaturie auf. Bei der Inspektion fand sich eine bedeutende Schwellung in der linken Lende von derber Konsistenz, der gedämpfte Perkussionsschall reichte in die linke Fossa iliaca hinab und bis zur Mittellinie. Das Abdomen wurde eröffnet und durch Punktion eitriger Inhalt entleert; nach Inzision entnahm man eine grosse Quantität einer grünlichen Masse, ähnlich der Gehirnrindensubstanz, ausserdem fand man noch feste Knoten und ein Stück Knochen von unregelmässiger Gestalt. Alles zusammen wog 6 Pfund; die Enden des Sackes wurden wegen der

zahlreichen Adhäsionen in die Bauchwunde eingenäht. Unter kontinuierlichem Erbrechen trat 9 Tage nach der Operation Exitus letalis ein.

Nekropsie. Der Tumorsack war mit der hinteren Abdominalwand innig verwachsen; an der hinteren Wand des Sackes befanden sich Reste von Niere, deren Rinde an der dicksten Stelle circa $^1/_2$ Zoll breit war; der Ausgangspunkt der Geschwulst war das vordere Nierenbecken. Die Innenfläche des Sackes war unregelmässig, granuliert; die rechte Niere zeigt kompensatorische Hypertrophie. Die mikroskopische Untersuchung ergab: Cylinderepithelcarcinom. Herrnstadt (Wien).

Hypernephroma renis. Von Géza Illyés (Budapest). Orvosi Hetilap, 1906, 51.

Bei einem 47 jährigen Mann konstatierte Verf. mittels des Cystoskops, dass die bei ihm seit 2 Monaten bestehende Hämaturie vom rechten Ureter stammt. Durch Feststellung der Nierenfunktion wurde konstatiert, dass die rechte Niere zum grossen Teil zugrunde gegangen war. Infolgedessen wurde die Operation empfohlen, wobei am oberen Ende der rechten Niere ein faustgrosser Tumor vorgefunden wurde, der mit der Niere exstirpiert wurde. Der Tumor war histologisch ein bösartiges Hypernephrom, am übrigen Teil der Niere war Nephritis parench. chron. Der Fall dient zum Beweise dessen, dass bei profuser spontaner Hämaturie früh der Sitz der Blutung festgestellt werden soll und, wenn das Blut aus der Niere stammt, sofort funktionelle Untersuchung ausgeführt werden soll. Zeigt die Funktion der blutenden Niere eine bedeutende Verschlimmerung im Vergleiche zur Funktion der anderen Niere, so muss in dieser Niere ein ernster, das Nierengewebe destruierender Prozess angenommen werden und in diesem Falle genügt dieser Faktor allein, bei Mangel aller anderen Symptome sich durch Operation von der Ursache der Verminderung der Nierenfunktion zu überzeugen. Auf solche Weise können wir den Nierentumor in einem solchen Frühstadium entfernen, wo ein Tumor noch nicht palpabel ist, wodurch wir die beste Aussicht auf vollkommene Heilung haben, die auch im Falle des Verf.s erfolgte. J. Hönig (Budapest).

A propos de la lithiase rénale chez les tuberculeux suralimentés. Auto-observation. Von Marcou. Arch. gén. de méd. 1906, H. 29.

Verf. hatte vor Jahren eine Anzahl von Hämoptoen, kam sehr herunter und begann dann die Uebrernährungskur; diese dauerte in toto 75 Tage.

Ca. $3^1/_2$ Monate nach Beginn der Kur plötzlich heftige Schmerzen in der rechten Nierengegend, in der Glans, im rechten Nebenhoden; Erbrechen. Nach einigen Tagen wiederholte sich die Attacke. Diagnose: R. Nephrolithiasis. Späterhin traten fast einen Monat lang täglich die Anfälle auf, bis unter Milchdiät, Bettruhe, Trinkkur die Sandmengen im Harn geringer wurden und schliesslich alle Beschwerden definitiv sistierten.

R. Paschkis (Wien).

III. Bücherbesprechungen.

Die Koronararterien des menschlichen Herzens unter normalen und pathologischen Verhältnissen. Von F. Jamin und H. Merkel. Aus der medizinischen Klinik und dem pathologischen Institut in Erlangen. 30 Tafeln mit zugehörigem Text. Gustav Fischer, Jena, 1907.

Die vorzüglich gelungenen stereoskopischen Röntgenbilder sind von Herzen angefertigt, deren Gefässe mit Mennige injiziert wurden. Die Untersuchungen wurden an über 30 teils normalen, teils pathologischen Herzen vorgenommen. Die Verf. gingen von der Voraussetzung aus, dass auf diesem Wege die Darstellung der feinen Verzweigungen der Koronargefässe gelingen müsse und dass systematische Untersuchungen von Herzarterien auf diesem Wege neue Ergebnisse zutage fördern würden. So lehren die Abbildungen manches Neue und es muss den Autoren als besonderes Verdienst angerechnet werden, eine neue Untersuchungsmethode für die anatomischen Veränderungen der Herzgefässe eingeführt zu haben. Hermannn Schlesinger (Wien).

Étiologie et pathogénie des hémorrhagies graves du nouveau-né. Von M. P. Lequeux. Thèse de Paris 1906, G. Steinheil.

Die schweren Blutungen des Neugeborenen stellen kein Krankheitsbild an und für sich dar, sondern werden durch mehrere pathologische Zustände verursacht. Das ätiologische Moment ist die Infektion und die Bildung von Toxinen. Es sind keine spezifischen Mikroorganismen, die zu Hämorrhagien führen, vielmehr sind es Staphylo- und Streptobazillen, Colibazillen usf. Diese Infektion kann vor, während oder nach der Geburt geschehen. Kaupe (Bonn).

Sur la présence de tissu lymphoïde dans la paroi de certains kystes branchiaux du cou. Von A. Coltelloni. Thèse de Paris 1906, Steinheil.

Beschreibung von zwei Halscysten, in deren Wand sich unter dem die Höhlung auskleidenden Plattenepithel reichliches Lymphdrüsengewebe, sogar echte Lymphome mit deutlichem Keimcentrum vorfanden. — Diese Art von branchiogenen Cysten wurde zuerst von Lücke (1861) als im Innern einer Lymphdrüse entstandene Atheromcyste beschrieben; dieselbe Ansicht teilte Albarran (1885). Gegen diese Auffassung spricht das nicht zu erklärende Vorkommen von Plattenepithel in einer Lymphdrüse, wenn es sich nicht um die Metastase eines malignen Neoplasmas handelt. Verf. hält diese Cysten vielmehr für entodermalen Ursprungs, und zwar entwicklungsgeschichtlich mit dem Abschnitt der ursprünglichen Pharynxwand zusammenhängend, aus der die Rachentonsillen später entstehen. Er schlägt folgende Einteilung der branchiogenen Cysten vor:

1. Echte branchiogene Dermoidcyste. Ihre Höhlung ist ausgekleidet mit geschichtetem Plattenepithel mit Verhornung und Elaidinbildung, Haaren, Schweiss- und Talgdrüsen; sie stammen von der äusseren, entodermalen Fläche der zweiten Kiemenspalte.

2. „Amygdaloide“ branchiogene Cysten, zu denen die zwei beschriebenen Fälle gehören.

3. Thyreogene branchiogene Cysten. Ihre Höhle ist bald ausgekleidet mit geschichtetem Plattenepithel, bald mit flimmerndem Cylinderepithel. In der Wand findet man Reste von Schilddrüsengewebe (Hoeckel). Diese Cysten liegen immer median (über oder unter dem Zungenbein) und entstehen aus Resten des Ductus thyreoglossus.

In der Wand dieser verschiedenen Cystenarten kommen ferner manchmal Bruchstücke von Knorpelgewebe, glatten und sogar quergestreiften Muskelfasern vor. Schrumpf (Strassburg).

Handbuch der praktischen Chirurgie. Herausgegeben von Prof. E. von Bergmann und Prof. P. von Bruns. Dritte umgearbeitete Auflage. I. Band: Chirurgie des Kopfes. Stuttgart, Verlag von Ferdinand Enke, 1907.

Verhältnismässig sehr kurze Zeit schon nach dem Erscheinen der 2. Auflage des Handbuches der praktischen Chirurgie ist die Ausgabe einer 3. Auflage nötig geworden. Dieselbe erscheint statt in 4 in 5 Bänden, da der die Chirurgie des Unterleibs enthaltende Teil in die Chirurgie des Bauches und des Beckens geteilt wurde.

Der 1. Band beginnt mit einer Darstellung der Verletzungen und Erkrankungen der Weichteile und der Knochen des Schädels von E. v. Bergmann. Hieran schliesst sich der von E. v. Bergmann, R. Krönlein, C. Schlatter und P. Wiesmann bearbeitete Abschnitt „Verletzungen und Krankheiten des Gehirns, seiner Hüllen und Gefässe“, welcher in 14 Unterabteilungen zerfällt (1. angeborene chirurgische Krankheiten, 2. Gehirnerschütterung, 3. der Hirndruck und die Operationen wegen Hirndrucks, 4. Verletzungen der intrakraniellen Gefässe, 5. Verletzungen der Hirnnerven während ihres Verlaufes in und durch den Schädel, 6. Quetschungen und Verwundungen des Gehirns, 7. traumatische Meningitis, 8. Hirnausfluss und Hirnprolaps, 9. Hirnabscesse, 10. Thrombose der intrakraniellen Blutleiter, 11. Epilepsie nach Kopfverletzungen und die chirurgische Behandlung der Epilepsie, 12. Geisteskrankheiten nach Kopfverletzungen und die chirurgische Behandlung von Geisteskrankheiten, 13. die chirurgische Behandlung von Hirngeschwülsten, 14. Technik der Trepanation, Schädelresektion, Kraniotomie, Kraniektomie und Schädelosteoplastik). Der 3. Abschnitt aus der Feder Prof. W. Kümmel's in Heidelberg handelt von den Verletzungen und Erkrankungen des Ohres. Hieran schliessen sich „Die angeborenen Missbildungen, Verletzungen und Erkrankungen des Gesichtes, plastische Operationen“ von Prof. E. Lexer in Königsberg. Im 5. Abschnitt bespricht Prof. E. Krause (Berlin) die Neuralgien des Kopfes, und zwar zunächst die Neuralgie des Trigeminus, dann die der Occipitalnerven. Therapeutisch steht K. auf dem Standpunkte, dass, wenn eine vernünftig durchgeführte Allgemeinbehandlung sich als nutzlos erwiesen hat, der operative Eingriff in Frage kommt. Derselbe soll aber nicht als Ultimum refugium betrachtet werden, da sonst viele Neuralgien, die man im Beginne durch unbedeutende Eingriffe heilen könnte, durch ihr langes Bestehen verschlimmert werden. Die Vornahme peripherer Operationen ist auch dann berechtigt, wenn sich der Sitz des Leidens nicht feststellen lässt, da die Erfahrung lehrt, dass auch in Fällen, wo auf diesem Wege dauernde Heilung nicht zu erzielen ist, wenigstens für einige oder längere Zeit die Schmerzen beseitigt werden. Der 6., von

Prof. H. Küttner in Marburg bearbeitete Abschnitt führt den Titel „Verletzungen und Erkrankungen der Speicheldrüsen". Im 7. Abschnitt besprechen Prof. C. Schlatter (Zürich) und Prof. O. Römer (Strassburg) die Verletzungen und Krankheiten der Kiefer. Hieran schliesst sich der 8. Abschnitt: „Verletzungen und Erkrankungen der Nase und ihrer Nebenhöhlen" von Prof. W. Kümmel (1. Missbildungen der Nase und des Nasen-Rachenraumes, 2. Verletzungen der Nase, 3. Hämatome und Abscesse des Septum, 4. Verbiegungen und Auswüchse des Septum, 5. Fremdkörper und Rhinolithen, 6. Nasenblutungen, 7. entzündliche Erkrankungen der Nase, 8. Entzündungen der Nebenhöhlen der Nase, 9. Ulcerationen und infektiöse Granulationsgeschwülste, 10. die gutartigen Geschwülste der Nase, 11. die bösartigen Geschwülste der Nase, 12. Voroperationen zur Freilegung des Naseninnern). Nun folgen als 9. Abschnitt „Die Verletzungen und Erkrankungen der Mundhöhle" von Prof. E. v. Bergmann (1. Missbildungen und angeborene Krankheiten der Mundhöhle und der Zunge, 2. Wunden, Verbrennungen, Verbrühungen und Aetzungen der Mundschleimhaut, 3. Stomatitis ulcerosa und Stomatitis gangraenosa [Noma], 4. Syphilis der Mundhöhle, 5. Tuberkulose der Mundhöhle, 6. Aktinomykose, 7. Leukoplakia buccalis, lingualis, 8. Glossitis phlegmonosa, 9. Hämangiome, Lymphangiome, Makroglossie, 10. cystische Geschwülste des Mundes, 11. die soliden, nicht carcinomatösen Geschwülste der Zunge, 12. Zungenkrebs). Bezüglich letzterer Erkrankung betont v. B. das überwiegende Vorkommen des Zungencarcinoms beim Manne: 142 Männer, 36 Frauen. Den letzten Abschnitt des 1. Bandes bilden die „Verletzungen und Erkrankungen des Pharynx" von W. Kümmel und E. v. Bergmann (1. Missbildungen des Pharynx, 2. entzündliche Erkrankungen des Epipharynx, 3. entzündliche Erkrankungen der Gaumenmandeln und des Mund-Rachenraumes, 4. Hypertrophie der Rachenmandeln, 5. Hypertrophie der Gaumenmandeln, 6. Syphilis, Tuberkulose, Lepra, Sklerom und Rotz des Pharynx, 7. Verletzungen und Fremdkörper des Pharynx, 8. Stenosen und Verwachsungen des Pharynx, 9. die gutartigen Geschwülste des Meso- und Hypopharynx, 10. Fibrome und Sarkome des Epipharynx, 11. Carcinome des Epi- und Hypopharynx, 12. die Freilegung der Pharynxräume für Operationen in ihnen).

Der vorliegende 1. Band enthält 167 in den Text gedruckte gute Abbildungen, wie denn überhaupt die Ausstattung eine vorzügliche zu nennen ist. von Hofmann (Wien).

Rechtsschutz und Verbrecherbehandlung. Von Emil Lobedank. J. F. Bergmann in Wiesbaden, 1907.

Diese Broschüre verfolgt die Tendenz, eine Reform des künftigen Strafrechtes auf biologischer Grundlage herbeizuführen. Der Autor vergleicht die Tätigkeit des Strafrichters mit der des Arztes und findet, es sei verfehlt, dass einerseits das Gesetz den Richter zwinge, über jede Rechtsverletzung nach einem starren Sühnesystem „ohne Ansehen der Person" zu urteilen, und dass andererseits der Richter nur die Diagnose stellen könne, die Behandlung des Falles aber einem anderen, nämlich dem Strafanstaltsbeamten, überlassen müsse. Der Bankrott des heutigen Systems mit seinen schädlichen kurzzeitigen Freiheitsstrafen zeige sich darin, dass die Zahl der Verbrechen in steter Zunahme begriffen sei. Eine Besserung dieser Zustände erwartet Lobedank, der sich als An-

hänger des Determinismus, d. h. der Verneinung der Willensfreiheit, bekennt, von einer Reform des juridischen Unterrichtes, in welchen die Elemente der Psychologie und Psychiatrie einzubeziehen wären, ferner von einer Umgestaltung des heutigen Strafsystems, das hauptsächlich zu berücksichtigen hätte, ob der Rechtsbrecher sozial schädlich sei oder nicht, und schliesslich von einer Aenderung des Strafvollzuges. In letzterer Hinsicht befürwortet Lobedank in Anlehnung an ausländische Gesetze die Einführung, dass der Richter bloss eine Minimal- und Maximalstrafzeit zu diktieren habe, der Strafanstaltsbeamte aber, welcher den Gefangenen weit eingehender beobachten könne, je nach der Führung desselben innerhalb dieses Rahmens eine weitere Entscheidung zu treffen habe. Wie aus dem vorstehenden, in gedrängter Kürze gehaltenen Resumé ersichtlich ist, behandelt der Autor zumeist juridische Fragen. Das medizinische Gebiet betritt er erst wieder bei der Behandlung geistig minderwertiger und geisteskranker Verbrecher. Für letztere verlangt er eigene Anstalten und für erstere in Anlehnung an die bekannte, auch vom Innsbrucker Juristentage acceptierte Forderung, dass sie nicht quantitativ milder bestraft werden als Vollsinnige, sondern qualitativ anders behandelt und auf diese Weise entweder der Heilung zugeführt oder aber, falls sie gemeingefährlich sind, dauernd verwahrt werden, wodurch ebensosehr der Humanität wie der Rechtssicherheit gedient wäre. Trotz des vorwiegend strafrechtlichen Inhaltes kann die vorliegende Schrift als fesselnd geschriebene Einführung in die bezüglichen Probleme auch das Interesse medizinischer Kreise, die der Strafrechtsreform insbesondere als Gutachter und Gerichtsärzte nicht ganz ferne stehen, beanspruchen. R. Imhofer (Prag).

Inhalt.

I. Sammel-Referate.

Venus, E., Der gegenwärtige Stand der Rückenmarksanästhesie (Fortsetzung), p. 321—332.

II. Referate.

A. Thyreoidea, Epithelkörperchen.

Pässler, H., Beitrag zur Pathologie der Basedow'schen Krankheit, p. 333.

Lévy, L., Basedow-Symptome bei Tuberkulösen, p. 333.

Holub, Zur Thyreoidbehandlung des Morbus Basedowii und insbesondere seiner Kombination mit Myxoedem, p. 333.

Heinze, Beitrag zur Behandlung des Morbus Basedowii mit Antithyreoidin Moebius, p. 334.

Stegmann, Zur Behandlung des Morbus Basedowii mit Röntgenstrahlen, p. 334.

Schultze, K., Zur Chirurgie des Morbus Basedow, p. 334.

Flatau, E. und Kölichen, J., Carcinoma ossis frontalis, parietalis et cerebelli bei einem 17jährigen Mädchen, als Metastase eines Adenoma colloides glandulae thyreoideae, p. 335.

MacCallum, W. G., The surgical relations of the parathyroid glands, p. 335.

Erdheim, J., Tetania parathyreopriva, p. 336.

B. Magen.

Lombroso, H., Ueber die Beziehungen zwischen Nährstoffresorption und den enzymatischen Verhältnissen im Verdauungskanal, p. 336.

Kreidl, A., Muskelausschaltungen am Magen-Darmtrakt; Müller, A., Die Folgeerscheinungen nach operativer Ent-

fernung der Muskulatur vom Magen und Dünndarm des Hundes, p. 336.
Moynihan, B. G. A., Sanduhrmagen, p. 337.
Russell, W., Three stomach cases from the physicians standpoint; a post graduate clinic, p. 338.
Kuzmik, P., Geheilter Fall von spontan entstandener Magenfistel, p. 339.
Brentano, Zur Klinik und Pathologie der Magengeschwürsperforation, p. 340.
Miles, A., Observations on perforated gastric and duodenal ulcer based on a personal experience of forty-six cases operated upon, p. 340.
Hofmann, Bericht über 52 operativ behandelte Fälle von Ulcus ventriculi, p. 344.
Robson, M., The treatment of cancer of the stomach, p. 345.
Wallis, F. C., Three cases of gastrojejunostomy, p. 346.

C. Niere, Ureter.

Beya, H. D., Floating kidney; its significance and treatment, with special reference to a method of performing nephropexy, p. 347.
Alglave, P., Contribution à l'étude des accidents provoqués par l'abaissement du rein droit au 3 degré, p. 349.
Jeannel und Morel, Ch., Hydronéphrose droite, p. 349.
Grégoire, R., Uronéphrose en rétention aigue, p. 350.
Lund, F. B., Congenital cystic kidney, p. 350.
Monod, E. und Lomneau, E., Gros reins polykystiques, p. 351.
Pässler, H., Beitrag zur Pathologie der Nierenkrankheiten nach klinischen Beobachtungen bei totaler Harnsperre, p. 351.
Taddei, J., Sur une affection rénale hématurique rare, p. 353.
Ekehorn, G., Operationer för nefrit, p. 353.
Cuturi, P., Sur un cas de néphrite chronique unilatérale consécutive à une grosse cellule vésicale, p. 354.
Albrecht, Ueber metastatische paranephritische Abscesse, p. 354.
Bevan, A. D., I. The diagnosis and treatment of tuberculosis of the kidney; II. Diskussion, p. 355.
Kümmel, H., Ueber Nieren- u. Blasentuberkulose. Frühdiagnose und Frühoperation, p. 357.
Masini, M., Trois cas de plaies du rein par armes à feu, p. 358.
Dodgson, H., A case of rupture of the kidney, p. 358.
Suarez, L., Rupture sous-cutanée du rein; son mécanisme, p. 359.
Andren, J. G., Two cases of traumatic rupture of the kidney, in one of which a single kidney existed, p. 359.
Mouchet, A., Les tumeurs du rein chez l'enfant, p. 360.
Wallace, D., Notes upon five cases of renal neoplasm, p. 360.
Rider, A. G., A case of dermoid cyst of the kidney, malignant degeneration, p. 362.
Illyés, G., Hypernephroma renis, p. 363.
Marcou, A propos de la lithiase rénale chez les tuberculeux suralimentés. Autoobservation, p. 363.

III. Bücherbesprechungen.

Jamin, F. und Merkel, H., Die Koronararterien des menschlichen Herzens unter normalen und pathologischen Verhältnissen, p. 364.
Lequeux, M. P., Étiologie et pathogénie des hémorrhagies graves du nouveau-né, p. 364.
Coltelloni, A., Sur la présence de tissu lymphoïde dans la paroi de certains kystes branchiaux du cou, p. 364.
v. Bergmann, E. und v. Bruns', P., Handbuch der praktischen Chirurgie, p. 365.
Lobedank, E., Rechtsschutz und Verbrecherbehandlung, p. 366.

Um Einsendung von Monographien und Büchern an den Redakteur Professor Dr. HERMANN SCHLESINGER, Wien, I, Ebendorferstrasse 10, wird gebeten.
Man bittet, redaktionelle Zuschriften mit dem Adressenzusatz „Für die Redaktion des Centralblattes für die Grenzgebiete" versehen zu wollen.

Lippert & Co. (G. Pätz'sche Buchdr.), Naumburg a. S.

// CENTRALBLATT
für die
Grenzgebiete der Medizin u. Chirurgie.

Herausgegeben von
Dr. Hermann Schlesinger,
Professor an der Universität Wien.
Verlag von GUSTAV FISCHER in Jena.

X. Band.	Jena, 31. Mai 1907.	Nr. 10.

Das Centralblatt für die Grenzgebiete der Medizin und Chirurgie erscheint in zwanglosen Heften im Umfange von etwa 3 Druckbogen, die zu einem Bande vereinigt werden, dessen Umfang 60 Druckbogen betragen wird. Das Abonnement für das Centralblatt kostet 24 Mark für den Band. — Die Abnehmer der **Mitteilungen aus den Grenzgebieten der Medizin und Chirurgie**, herausgegeben von A. von Eiselsberg und B. Naunyn, erhalten das Centralblatt zum Vorzugspreise von 20 Mark.

I. Sammel-Referate.

Der gegenwärtige Stand der Rückenmarksanästhesie.

Von Dr. **Ernst Venus,**
Assistent der chirurgischen Abteilung der Wiener Poliklinik.

(Schluss.)

Literatur.

97) Ders., Die Rückenmarksanästhesie und deren Bedeutung für die praktischen Aerzte. Wiener klin. Rundschau 1906, No. 18, 19 u. 21.

98) Neugebauer, Erfahrungen über Rückenmarksanästhesie. Centralbl. f. Chirurg. 1901, No. 46.

99) Ders., Ueber Rückenmarksanästhesie mit Tropacocain. Wiener klin. Wochenschr. 1901, No. 50—52.

100) Ders., Die Bedeutung der Spinalanalgesie für die Diagnose und Therapie der Erkrankungen des Anus und Rectum. Centralbl. f. Chirurg. 1905, No. 45.

101) Opitz, Ueber Lumbalanästhesie mit Novocain bei gynäk. Operationen. Münchener med. Wochenschr. 1906, No. 18.

102) Pantovic, Novocain in der Lumbalanästhesie. Časop. lék. česk. 1906. Ref. Deutsche med. Wochenschr. 1906.

103) Peukert, Lumbalanästhesie im Morphin-Skopolamindämmerschlafe. Münchener med. Wochenschr. 1906, No. 14.

104) Ders., Zur Technik der Lumbalanästhesie im Morphin-Skopolamindämmerschlafe für die Bauchchirurgie und gynäk. Laparotomien. Münchener med. Wochenschrift 1907, No. 4.

105) Pforte, Medullare Narkose bei gynäk. Operationen. Monatsschr. f. Geburtsh. u. Gynäk., Bd. XXIV, H. 3.

106) Platonow, Ref. Centralbl. f. Chirurg. 1903, No. 9.

107) Pochhammer, Zur Technik und Indikationsstellung der Spinalanalgesie. Deutsche med. Wochenschr. 1906, No. 29.

108) Pouchet, Bull. de l'acad., 12. Juli 1904.

109) Preindelsberger, Weitere Mitteilungen über Rückenmarksanästhesie. Wiener klin. Wochenschr. 1905, No. 26.

110) Ders., Rückenmarksanästhesie mit Alypin. Zeitschr. f. Heilkunde 1906, Heft 9.

111) Reclus, De la méthode de Bier. Le Bulletin Médical 1901, No. 22.

112) Ders., La méthode de Bier. La Presse Médicale 1901, No. 38.

113) Ders., Bull. de l'acad., 12. Juli 1904.

114) Röder, Zwei Fälle von linksseitiger Abducenslähmung nach Rückenmarksanästhesie. Münchener med. Wochenschr. 1906, No. 24.

115) Ruschhaupt, Lumbalanästhesie mit Stovain. Vortrag i. d. Med. Gesellschaft in Giessen. Ref. Deutsche med. Wochenschr. 1906, No. 28.

116) Sandberg, Med. Revue, Nov. 1905. Ref. Centralbl. f. Chirurg. 1906, No. 16.

117) Ders., Med. Revue, Febr. 1906. Ref. Centralbl. f. Chirurg. 1906, No. 16.

118) Saxtorph, Lumbalanästhesie mit Stovain. Ugeskrift for Läger 1906, No. 39—40. Ref. Münchener med. Wochenschr. 1907, No. 5.

119) Schnurpfeil, Medullaranästhesie durch Kombination von Adrenalin und Suprarenin. Časop. lék. česk. 1906. Ref. Deutsche med. Wochenschr. 1906, No. 18.

120) Schwarz, 1000 medulläre Tropacocainanalgesien. Wiener klin. Wochenschrift 1906, No. 30.

121) Senni, Malpighi 1902, No. 17. Ref. Centralbl. f. Chirurg. 1902, No. 52.

122) Silbermark, Ueber Spinalanalgesie. Wiener klin. Wochenschr. 1904, No. 46.

123) Šlajmer, Erfahrungen über Lumbalanästhesie mit Tropacocain in 1200 Fällen. Wiener med. Presse 1906, No. 22.

124) Sonnenburg, Rückenmarksanästhesie mittels Stovain. Deutsche med. Wochenschr. 1905, No. 9.

125) Ders., Rückenmarksanästhesie mittels Stovain und Novocain nach eigenen Erfahrungen. Denkschrift für R. v. Leuthold, 1906, Bd. II.

126) Steiner, Unsere Erfahrungen über Novocain. Münchener med. Wochenschrift 1906, No. 50.

127) Ders., Lumbalanästhesie mit Stovain. Orvosi hetilap 1906, No. 37.

128) Stolz, Spinalanalgesie in der Geburtshilfe und Gynäkologie. Vortrag am X. Kongress d. deutsch. Gesellsch. f. Gynäk. Ref. Münchener med. Wochenschr. 1903, No. 28.

129) Ders., Die Spinalanalgesie mit besonderer Berücksichtigung ihrer Verwendung in der Geburtshilfe und Gynäkologie. Arch. f. Gynäk., Bd. LXXIII, H. 3.

130) Stumme, Unsere Erfahrungen über die Cocainisierung des Rückenmarkes nach Bier. Beitrag z. klin. Chirurg., Bd. XXXV, H. 2.

131) Tilmann, Lumbalanästhesie mit Stovain. Berliner klin. Wochenschr. 1905, No. 34.

132) Trautenroth, Ein Fall von schwerer Stovainvergiftung nach Lumbalanästhesie nebst Bemerkungen über halbseitige Anästhesien. Deutsche med. Wochenschrift 1906, No. 7.

133) Trzebicky, Zur Cocainisierung des Rückenmarkes nach Bier. Wiener klin. Wochenschr. 1901, No. 22.

134) Tuffier, Ref. Centralbl. f. Chirurg. 1903, No. 11.

135) Ders., Die Rückenmarksanästhesie mit Stovain. Wiener klin. therapeut. Wochenschr. 1905, No. 15.

136) Urban, Ueber Lumbalanästhesie. Wiener med. Wochenschr. 1906, No. 52 und 1907, No. 1.

137) Van Lier, Rückenmarksanästhesie. Tijdsch. voor Geneesk. 1906, No. 21. Ref. Deutsche med. Wochenschr. 1906, No. 41.

138) Varvaro, Ein Beitrag zur Wirkung des Stovain. Il policlinico 1906, Juli-August. Ref. Münchener med. Wochenschr. 1907, No. 6.

139) Villar, Ref. Centralbl. f. Chirurg. 1902, No. 9.

140) Vincenz, Ref. Centralbl. f. Chirurg. 1903, No. 11.

141) Völker, Medulläre Analgesie mit Tropacocain. Monatsschr. f. Geburtsh. u. Gynäk., Bd. XXII, H. 4.

142) Walther, Ref. Centralbl. f. Chirurg. 1905, No. 36.

143) Wilms, Heilung hysterischer Kontraktur durch Lumballähmung. Deutsche med. Wochenschr. 1906, No. 28.

144) Zahradnicky, Ref. Centralbl. f. Chirurg. 1901, No. 11.

Von grossem Interesse sind die mitgeteilten Fälle, in welchen nach Lumbalanästhesie Meningitis spinalis und Querschnittsmyelitis beobachtet wurden.

Meningitis spinalis wurde von Hohmeier, Trautenroth nach Stovainisierung des Rückenmarks gesehen, von Füster nach Tropacocainanwendung, von Henking nach Novocaingebrauch, von Walther nach Cocainanwendung. In dem Falle von Hohmeier handelte es sich um einen 21 jährigen Mann, dem 0,06 Stovain injiziert worden waren und dann ein doppelseitiger Hallux valgus durch Osteotomie operiert wurde. 2 Tage nach der Operation trat äusserst heftiges Erbrechen auf, am 3. Tage bot Pat. bei leichter Benommenheit das Bild einer Meningitis spinalis. Die Symptome begannen am 9. Tage abzuklingen und 14 Tage nach der Operation war der Kranke ziemlich beschwerdefrei, nur bestanden noch 10 Wochen nach der Operation Kopfschmerz und leichte Ermüdung der Beine. Trautenroth beobachtete eine 39 jährige IV para, bei welcher unter Lumbalanästhesie (0,06 Stovain) ein Forceps gemacht wurde. Zunächst trat schon während der Operation Collaps ein, am folgenden Tage bestand eine leichte Parese des rechten Beines, nach 14 Tagen traten die Zeichen lokaler Meningitis spinalis und Wurzelneuritis auf. In dem Falle Henking dauerte die aseptische Meningitis 4 Tage.

Eine bisher einzeln dastehende Folgeerscheinung nach Lumbalanästhesie beschreibt Goldmann. Einem 22 jährigen Manne, der ausser Arteriosklerose mässigen Grades weiter keine abnormen Aenderungen zeigte, wurde unter Lumbalanästhesie (Novocain) eine Hernie operiert. Die Anästhesie überdauerte die Operation um 5 Stunden, dann traten in den Füssen und Waden Schmerzen auf, welche in den nächsten Tagen sehr heftig waren. Allmählich traten dazu Schmerzen in den oberen Extremitäten, welche 14 Tage andauerten. Am 2. Tage nach der Operation trat schneeweisse Verfärbung der Haut über den Fersen auf, welcher eine symmetrische Gangrän der Fersenhaut folgte. Da jede andere allgemeine oder lokale Ursache fehlte, so führt Goldmann die Gangrän auf trophische, durch die Lumbalanästhesie bedingte Störungen zurück und fordert bei alten Leuten und Kranken, welche durch Gefäss- oder anderweitige Erkrankung zu Spontangangrän prädisponiert sind, jenen Körperstellen besondere Aufmerksamkeit zu schenken, wo Druckgangrän am leichtesten zustande kommt.

Der schwerste Fall von Folgen der Lumbalanästhesie ist der von König beschriebene. Einem 35 jährigen Manne, der sich die

Patella frakturiert hatte, wurde 7 Tage später behufs Naht der Fraktur die Lumbalanästhesie (0,06 Stovain) gemacht. Die erloschenen Funktionen vom Nabel abwärts (d. h. Blase, Mastdarm und Extremitäten) kehrten von der Stunde der Operation an nicht mehr zurück. Der Kranke hatte eine komplette Lähmung, gleichmässig für Mobilität und Sensibilität, Haut- und Sehnenreflexe waren erloschen, für einige Tage rückte die Lähmung sogar bis zum Zwerchfell empor und beeinträchtigte die Atmung, im übrigen blieb das ganze Gefühl vom 7. Dorsalwirbel an tot wie bei einer Totalläsion des Rückenmarkes. Unter den gewöhnlichen Folgeerscheinungen erfolgte 4 Monate später der Tod. Hohmeier berichtet dann noch näher über den Fall. Die Autopsie ergab folgenden Befund: Meningitis spinalis, Myelitis diffusa lumbalis et dorsalis. Durch den Sturz hatte sich der Kranke wahrscheinlich eine Rückenmarkserschütterung zugezogen und dadurch hier einen Locus minoris resistentiae geschaffen. Daher soll man nach Hohmeier, wenn Verdacht auf eine Rückenmarksläsion besteht, die Lumbalanästhesie ganz unterlassen oder erst dann vornehmen, wenn eine genaue neurologische Untersuchung normale Verhältnisse ergeben hat.

Augenmuskellähmung wurde bereits verschiedene Male nach Lumbalanästhesie beobachtet, und zwar von Adam, Baisch, Bäcker, Deetz, Feilchenfeld, Hauber, Henking, Hermes, Landow, Lang, Loeser, Mühsam, Röder. Betroffen wurden von den Lähmungen die Nerven Abducens, Trochlearis und Oculomotorius. Zunächst war der Abducens allein einseitig 15 mal gelähmt, doppelseitig 3 mal, der Abducens und Oculomotorius zusammen 1 mal, der Trochlearis allein 1 mal. Bei Stovaingebrauch wurden 11 einseitige Abducenslähmungen und 1 mal die Lähmung von Abducens und Oculomotorius beobachtet, bei Novocaingebrauch 4 einseitige und 2 doppelseitige Abducenslähmungen, die Lähmung des Trochlearis ist eine einseitige. Abducenslähmung wurde nach Alypinanwendung gesehen. Die Lähmung trat einige Tage, aber auch 2—3 Wochen nach der Lumbalanästhesie ein und dauerte entweder nur 3—5 Tage oder auch mehrere Wochen hindurch an. Sie ging regelmässig ohne eine besondere Therapie von selbst wieder in Heilung über, so dass sie zwar eine unangenehme, aber keine gefährliche Nachwirkung der Spinalanästhesie bildet. Ueber ihr Zustandekommen ist man sich noch nicht im klaren. Adams, von dem zuerst ein Fall beschrieben wurde, führt ihre Aetiologie vielleicht auf eine Kontaktwirkung des Stovains auf einen Nerven, ev. auf seinen Kern, wahrscheinlich aber auf kleine

Blutungen im Kerne des Abducens, etwa als Folgeerscheinungen der Druckherabsetzung durch den Abfluss des Liquor cerebrospinalis, zurück. Röder und andere aber sind gegen die Annahme von Blutungen im Abducenskerne als Ausgang der Augenmuskellähmung. Das späte Auftreten derselben nach Lumbalanästhesie spricht nach Röder mit viel mehr Wahrscheinlichkeit für eine toxische Wirkung des Stovains. Aber auch Loeser fasst die Lähmung als eine toxische Paralyse auf, ebenso gibt Lang für diese einer eigenartigen toxischen Spätwirkung des Novocains die Schuld und weist die Lähmung eher in das Gebiet der toxischen Neuritis, als dass Blutungen im inneren Gebiete die Ursache seien. Auch Kroner beschäftigt sich mit der theoretischen Erklärung der Aetiologie der Augenmuskellähmungen und der Frage, wie das Stovain zu dem Abducens gelangt. Nach ihm ist die erste Möglichkeit, dass der Transport durch die Spinalflüssigkeit bis an den Nerven erfolgt ist. Das ist aber unwahrscheinlich. Die zweite Möglichkeit wäre, dass das unzersetzt oder gespalten in das Blut aufgenommene Mittel an einem Locus minoris resistentiae der nervösen Substanz wieder ausgeschieden wird und hier zu vorübergehenden oder bleibenden Schädigungen führt. Dass gerade der Abducens getroffen wird, ist nach der Ansicht mehrerer Autoren nicht auffallend, wenn man an die Häufigkeit der Abducenslähmungen bei Lues denkt.

Im Anschluss an die Neben- und Nacherscheinungen an die Lumbalanästhesie müssen noch die Todesfälle, welche bei ihrer Anwendung vorgekommen sind, besprochen werden.

Sonnenburg und Hermes beschreiben 2 Todesfälle nach Lumbalanästhesie. In beiden Fällen handelt es sich um Operationen an pyämischen Kranken, so dass die nach der Lumbalanästhesie auftretende eitrige Meningitis wahrscheinlich mit der Pyämie in Zusammenhang zu bringen wäre. Nach Sonnenburg ist die Infektion beim Einstich eine unwahrscheinliche, sondern wahrscheinlich wurde durch sie im Rückenmark beziehungsweise dessen Häuten ein Locus minoris resistentiae geschaffen, an dem sich dann die Meningitis als Teilerscheinung der Pyämie etablierte. Gebraucht wurde in diesen beiden Fällen einmal Novocain, einmal Stovain. Chaput berichtet über einen Todesfall nach Cocainisierung des Rückenmarks, den er aber auf eine plötzliche Entleerung eines grossen Pleuraexsudates zurückführt. Freund beobachtete bei einer 73jährigen asthmatischen Frau 8 Minuten nach der Lumbalanästhesie mit Stovain unter plötzlichem starkem Erbrechen und Atmungsstillstand den Tod. Deetz sah einen 72jährigen elenden Mann 4 Minuten nach Ein-

tritt der Anästhesie (Stovain 0,06) plötzlich unter dem Bilde der Respirationslähmung sterben. Doch lässt Deetz die Frage offen, ob hier der Tod durch das Stovain und Adrenalin oder durch die bestehende Peritonitis herbeigeführt wurde, da dies auch durch die Autopsie nicht festgestellt werden konnte. Krecke erlebte bei einem 70jährigen Manne einen Exitus. Es handelte sich um eine nahezu mannskopfgrosse inkarzerierte Inguinalhernie mit ausgesprochenen Ileuserscheinungen; Rückenmarksanästhesie mit 0,05 Stovain. Die Freilegung des Bruches ergab, dass schon ein grosser Teil des Dünndarmes gangränös war. In dem Augenblicke, da die Bauchpforte erweitert werden sollte, kollabierte der Kranke und der Tod trat durch Herzstillstand ein. Da die Sektion nicht erlaubt wurde, lässt sich kein bestimmtes Urteil fällen; bemerkenswert ist, dass sich bei der Punktion des Wirbelkanals ziemlich stark blutige Flüssigkeit entleerte. Da bei einem alten, schon kranken Manne plötzlicher Tod eintreten kann, so ist nicht bestimmt der Rückenmarksanästhesie die Schuld beizumessen. Dönitz beschreibt den ersten Todesfall durch Spinalanästhesie an der Klinik Bier. Es handelte sich um einen 75jährigen Mann, dem wegen einer Operation behufs Entfernung eines Carcinoma penis 0,13 Tropacocain, mit 10 ccm Liquor gemischt, in den Duralsack injiziert worden war. Gleich darauf trat rapide Ausbreitung der Anästhesie bis zum Hals, nach mehreren Minuten Aussetzen der Atmung und des Pulses und dann der Tod ein. Die Sektion ergab Tod durch Ersticken. Urban berichtet über 2 eventuell 3 Todesfälle, 2 nach Gebrauch von Tropacocain, den 3. nach Stovaingebrauch. Im ersten Falle handelte es sich um einen 31jährigen kräftigen Mann, doppelseitig nach Bassini operiert. Am 3. Tage starb der Kranke unter dem Bilde einer akuten Infektionskrankheit, dem auch der Obduktionsbefund entsprach. Im Gehirn und Rückenmark war weder makro- noch mikroskopisch etwas Pathologisches zu finden. Im 2. Falle wurde ein 24jähriger Mann mit geringer Cystitis und Nephritis unter Lumbalanästhesie operiert; eine forcierte Dilatation einer narbigen Harnröhrenstriktur. 4 Stunden nach der Operation traten Schüttelfrost, Collaps, später Delirium, aber keine Konvulsionen auf und am Tage nach der Operation starb der Kranke. Auch in diesem Falle ergab die Sektion keine Veränderung im Gehirn und Rückenmark, sondern chronische Pyelonephritis und akutes Lungenödem, so dass sich hier der Tod eventuell mit Rücksicht auf eine bestehende Nephritis auf eine akute, allerdings atypische Urämie (Fehlen der urämischen Eklampsie) zurückführen liesse. Den ersten Fall erklärt sich Urban

mit Rücksicht auf das klinische Bild und den Sektionsbefund (starke Fragmentierung der Muskelfasern am Herzen als erstes Stadium beginnender Verfettung der Leber und der Nieren) am ungezwungensten durch toxische Wirkung des Anästhetikums analog dem protrahierten Chloroformtode. Da die einzelnen Centren gelähmt werden können, könnte man sich auch eine kombinierte Lähmung, und zwar des Atmungs- und Herzcentrums einerseits, der vasomotorischen und trophischen Centren andererseits vorstellen. Der 3. von Urban beobachtete Todesfall ist, was seinen Zusammenhang mit der Lumbalanästhesie anbelangt, sehr fraglich. Am 3. Tage trat bei einem 33 jährigen sonst gesunden Manne, bei welchem wegen eines Bassini 0,06 Stovain injiziert worden waren und dann wegen ungenügender Anästhesie die Operation unter Chloroform beendet worden war, Temperatur bis auf 40 Grad, Collaps, am 24. Tag der Tod ein. Die Sektion ergab einen ähnlichen Befund wie in den ersten Fällen. Ob dieser Todesfall noch auf Kosten der Spinalanalgesie zu setzen ist, ist wohl sehr fraglich. Legueu beobachtete bei 2 Kranken, die schon in einem so üblen Zustande, dass man von einer Chloroformanalgesie von vornherein absah, operiert wurden, im Anschluss an die Lumbalanästhesie mit Cocain plötzlichen Tod. Hildebrand berichtet über den Todesfall einer Frau, bei welcher der vaginale Kaiserschnitt unter Cocainisierung des Rückenmarks vorgenommen wurde und welche mitten während der Operation plötzlich starb. Schnurpfeil erlebte bei einem sehr herabgekommenen Menschen nach Anwendung von Eucainum β zur Spinalanalgesie einen Todesfall. Bei der Kombination der Lumbalanästhesie (Stovain gebraucht) und des Skopolamin-Morphin-Dämmerschlafs erlebte Krönig einmal bei einer 65 jährigen Frau, welche wegen Carcinoma uteri operiert wurde, einen Todesfall unter dem Bilde der Respirationslähmung. Micheli erwähnt einen Todesfall, von dem es aber zweifelhaft ist, ob er der Cocainisierung des Rückenmarks zuzuschreiben ist oder nicht. Nach einer Bruchoperation trat am 3. Tage unter starker Temperatursteigerung und unter Auftreten eines Erythem um die Einstichstelle der Exitus ein. Da an der Leiche keine objektive Veränderung vom Obduzenten gefunden werden konnte, so wurde der Tod einer beginnenden Infektionskrankheit zugeschrieben.

Es liegen also Mitteilungen über 16 Todesfälle vor. Bei diesen wurde die Lumbalanästhesie ausgeführt: 5 mal mit Cocain, 5 mal mit Stovain, 1 mal mit Stovain und Skopolamin-Morphin, 3 mal mit Tropocain, 1 mal mit Eucain β, 1 mal mit Novocain.

Der plötzliche Tod erfolgte unter dem Bilde der Respirations-

lähmung und des Collapses (dabei wäre es bei einem Falle fraglich, ob dieser nicht von der Peritonitis ausgelöst wurde) 8 mal (3 mal Stovain, 1 mal Tropacocain, 3 mal Cocain, 1 mal Stovain und Skopolamin-Morphin), 2 mal war die Todesursache eine sich an die Lumbalanästhesie anschliessende eitrige Meningitis bei schon bestehender Pyämie, 3 mal war der Obduktionsbefund ähnlich dem einer akuten Infektionskrankheit, doch handelt es sich hier wahrscheinlich um eine toxische Wirkung des jeweilig gebrauchten Anästhetikums. Der Fall König muss ebenfalls unter die Todesfälle nach Lumbalanästhesie gerechnet werden, da hier ja der Tod als Folge der nach der Anästhesierung aufgetretenen Querschnittsmyelitis eintrat. Sehr fraglich, ob sie der Lumbalanästhesie zuzusprechen sind, sind 4 Fälle (Chaput, der 2. und 3. Fall von Urban und der Fall Michelis). In den Fällen von Deetz, Freund, Legueu handelt es sich um sehr herabgekommene Individuen, bei welchen es fraglich ist, ob sie nicht auch unter Narkose auf dem Operationstische geblieben wären.

Nimmt man auf Grund der Publikationen an, dass ungefähr 10 000 Lumbalanästhesien ausgeführt wurden, so kommen auf diese 9 Todesfälle während der Operation, die übrigen 7, von denen es in 4 überhaupt fraglich ist, ob die Lumbalanästhesie an ihnen schuld war, traten erst in den nächsten Tagen als Folge derselben ein. Viel günstiger ist es noch, wenn man nur die nach Anwendung des Stovains und Tropacocains eingetretenen Todesfälle in Betracht zieht. Es kommen auf ungefähr 3000 Lumbalanästhesien mit Stovain und 4000 mit Tropacocain 5 Todesfälle bei Stovaingebrauch und 3 bei Tropacocainanwendung. Von den 4 Todesfällen nach Stovaingebrauch sind 3 plötzliche Exitus unter dem Bilde der Atmungslähmung bei alten herabgekommenen Leuten, in einem der Fälle ist es auch fraglich, ob diese Atmungslähmung nicht durch eine Peritonitis ausgelöst wurde, im 2. Falle (Krecke) kann auch nicht bestimmt die Rückenmarksanästhesie als Ursache beschuldigt werden, 1 Todesfall (Sonnenburg) mit eitriger Meningitis und 1 Fall (Chaput), bei dem es fraglich wäre, ob er der Lumbalanästhesie zuzuschreiben ist. Bei den 3 Todesfällen nach Tropacocainanwendung handelt es sich um den Fall Dönitz, der plötzlich während der Operation starb. Wahrscheinlich wurde hier eine für den Kranken zu hohe Tropacocaindosis genommen (0,13 g). Dann sind die 2 Fälle von Urban, welche vielleicht gar nicht der Lumbalanästhesie zur Last zu legen sind.

Wenn auch die unmittelbare Mortalität der Spinalanalgesie vielleicht noch eine höhere ist als bei der Narkose, so sind doch die

Todesfälle, welche nach der Operation als Folge der Analgesie auftreten, viel geringer als nach der Narkose. Vor allem fehlen bei der Rückenmarksanästhesie vollständig die Todesfälle der postoperativen Bronchitiden und Pneumonien. Wenn es auch heute kaum mehr in den Statistiken erwähnt wird, so weiss eigentlich jeder Arzt, welcher Gelegenheit hatte, eine grosse Anzahl von Kranken nach Narkose zu beobachten, dass der späteren Wirkung der Narkose auf das Herz von seiten des Chloroforms und seiner Mischungen immerhin noch eine ganze Anzahl von Kranken zum Opfer fällt, eine Zahl, der gegenüber die genau verzeichneten und berichteten Todesfälle nach Spinalanalgesie wohl verschwindend klein sind.

Was die sogenannten „Versager" anbelangt, so ereignen sich diese, wie von den meisten Autoren offen zugestanden wurde, am häufigsten am Beginn bei der Einführung der Lumbalanästhesie, solange der betreffende Operateur mit ihrer Technik noch nicht recht vertraut ist. Wer einmal die Technik beherrscht, bei dem sind die „Versager" auch sehr selten. Und selbst wenn man dann zur Narkose greifen muss, so wird allgemein angegeben, dass dann der Gebrauch des Narcoticums ein auffallend geringer ist.

Ein grosser Vorteil der Lumbalanästhesie ist, dass sie besonders gut von alten und schwachen, ja geradezu dekrepiden Menschen ertragen wird, von Leuten, auf welche erfahrungsgemäss eine Narkose sehr schlecht einwirkt und wo diese mit grosser Gefahr verbunden ist.

Das Alter, in welchem Kranke unter Spinalanalgesie operiert wurden, war sehr wechselnd. Im allgemeinen geht die Ansicht dahin, dass 14 oder 16 Jahre die untere Altersgrenze bilden, unter welche man mit der Anwendung der Spinalanalgesie nicht herabgehen soll, wenn auch von manchen Fällen berichtet worden ist, in denen sie mit gutem Erfolge auch bei 7—10jährigen Kindern angewendet wurde. Nach oben hin ist keine Altersgrenze festgesetzt, da ja, wie schon erwähnt, gerade alte Leute im allgemeinen die Rückenmarksanästhesie besonders gut ertragen. Als Indikation für eine Lumbalanästhesie gilt allgemein: höheres Alter oder besonderes Herabgekommensein, Herz- und Lungenkrankheiten, die ja die Narkose entweder direkt kontraindizieren oder jedenfalls eine schwere Gefahr bei der Narkose bilden, Arteriosklerose, Nierenerkrankungen. Nach Kurzwelly ist sie auch anzuwenden bei Menschen mit lokaler oder allgemeiner Tuberkulose, mit latenter oder okkulter Tuberkulose, welche durch eine Narkose wieder aufflackern könnte. Als Kontraindikationen gelten kindliches Alter, akute septische oder pyämische Erkrankungen, überhaupt Infektions-

krankheiten, schlechte Pulsfühlung (Busse), am Körper vorhandene Eiterungen, Lues im 1. oder 2. Stadium (Lindenstein), Erkrankungen des zentralen Nervensystems (Jedlizka), Verdacht auf Rückenmarkläsion (Hohmeier), grosse Fettleibigkeit wegen technischer Schwierigkeiten (Busse).

Bezüglich des Diabetes, der Potatoren, der Hysterie und Neurasthenie gehen die Ansichten für eine Indikation und Kontraindikation noch auseinander. Braun, Steiner erblicken in einem vorhandenen Diabetes eine Indikation zur Lumbalanästhesie, während Hohmeier bei Diabetes für eine möglichste Anwendung von Lokalanästhesie, eventuell eines Aetherrausches wäre. Potus bildet für die meisten eine Indikation (Braun, Tilmann, Hildebrand, Füster), während z. B. Silbermark diesen für eine Kontraindikation hält. Bei Hysterie, aber auch bei sehr harmlos aufgeregten ängstlichen Personen hält man die Lumbalanästhesie für kontraindiziert (Braun, Baisch, Pforte, Henking, Stein, Schwarz), während nach Füster und Sandberg die Hysterie keine Kontraindikation bildet.

In der Chirurgie findet die Lumbalanästhesie ausgedehnte Anwendung. Alle Operationen an den unteren Extremitäten, am Damm, an den äusseren Genitalien, Hernien, Nierenoperationen, aber auch Laparotomien, sowohl gynäkologische als auch chirurgische Laparotomien (Appendicitiden, Gastroenterostomien, Totalexstirpation wegen Carcinoma oder Myoma uteri etc.) sind ganz schmerzlos verlaufen. Auch in der Geburtshilfe wurde Lumbalanästhesie allein (Müller, Martin, Stolz, Trautenroth, Baisch, Dönitz) oder mit dem Skopolamin-Morphin kombiniert (Henking, Krönig, Busse, Baisch) angewendet. Die hier erzielten Resultate sind im allgemeinen recht günstig. Nachteile werden keine wesentlichen erwähnt, nur wird von mehreren Seiten beanstandet, dass die Austreibungsperiode länger dauert, weil infolge der Lähmung der Bauchmuskulatur die Presswehen wegfallen. Deshalb empfiehlt Dönitz, für diesen Fall das Tropacocain anzuwenden, weil es nur geringen Einfluss auf die Muskelkraft nimmt.

Neugebauer empfiehlt die Anwendung der Spinalanästhesie für die Diagnose und Therapie am Anus und Rectum. Der Anus klafft in der Regel so weit, dass man ohne weiteres die unteren Teile des Mastdarmes besichtigen kann. Ist aber auch die Lähmung keine so weitgehende, so erleichtert doch eine solche Parese des Sphinkters das Sehen und Arbeiten innerhalb des Muskelringes. Neugebauer beobachtete auch 3mal bei inkarzerierten Hernien,

bei welchen für die Herniotomie die Lumbalanästhesie vorgenommen wurde, ein spontanes Zurückgehen der inkarzerierten Hernien.

In der internen Medizin wurde die Lumbalanästhesie bisher noch wenig angewendet. Tillmann wandte sie in 5 Fällen von Ischias an, in denen er die Lumbalanästhesie ausführte, dann unter dieser bei vollkommener Schmerzlosigkeit die unblutige Dehnung des Ischiadicus machte. Ein Fall von diesen heilte vollständig, drei waren bedeutend gebessert, während in einem Falle die Schmerzen wiederkehrten. Lazarus wandte die Spinalanalgesie an zur Mobilisierung eines versteiften gonorrhoischen Kniegelenkes, zur unblutigen Dehnung des Ischiadicus, ferner zur Schmerzbetäubung bei hochgradigen motorischen und sensiblen Reizzuständen, bei welchen die Lokalanästhesie oder die übrigen Analgetica nicht hinreichten und Narkose bedenklich war, wie bei den qualvollen Krisen der Tabiker, bei multipler Sklerose, in einem Falle von Paraplegia dolorosa (Rückenmarkskompression durch ein Wirbelcarcinom). Auch für die Diagnostik empfiehlt Lazarus die Lumbalanästhesie, weil sie durch eine Erschlaffung der Bauchmuskeln die genaue Palpation der Bauchorgane gestattet. Lindenstein wandte Lumbalanästhesie in einem Falle von tabischen Krisen an und erzielte eine schmerzfreie Pause von 4—5 Stunden. Achard und Lauberg versuchten die Cocainisierung des Rückenmarkes bei folgenden Erkrankungen: chronischer Lumbago, Ischias, Herpes zoster in allen Partien unterhalb des Zwerchfelles, Tabes und Bleikolik. Speziell in einzelnen Fällen von Herpes zoster abdominalis mit qualvollen Schmerzen, welche selbst 0,06 cg Morphin nicht beseitigen konnten, konnten die Autoren einen auffallenden Erfolg konstatieren. Wilms und Löhrer heilten mit Lumbalanästhesie hysterische Kontrakturen, Wilms eine sehr schwere hysterische Kontraktur des Beines, Löhrer einen hysterischen Pes equino-varus.

Gewiss ist die Lumbalanästhesie berufen, noch weiter einen grossen und immer ausgedehnteren Wirkungskreis in der Medizin überhaupt sich zu verschaffen, und wenn ihr auch heute noch viele skeptisch gegenüberstehen, so gewinnt sie doch stets neue Anhänger und ist dazu bestimmt, die allgemeine Narkose immer mehr in den Hintergrund zu drängen. Wenn es auch immer Fälle geben wird, in denen man die allgemeine Narkose nicht entbehren kann, so schränkt doch die Lumbalanästhesie den Gebrauch derselben wesentlich ein. Auch die Lumbalanästhesie ist kein indifferentes Mittel der Schmerzbetäubung und ein gewisses Risiko muss man auch bei ihrer Anwendung mit in den Kauf nehmen, aber es ist immerhin

zu erwarten, dass ihre Gefahren, ihre Neben- und Nacherscheinungen, je mehr die Technik ausgebildet wird und je ungefährlichere Ersatzmittel die Chemiker bringen, desto mehr auch eingeschränkt werden, so dass sie nicht nur eine Konkurrentin der Narkose bildet, sondern dieser auch immer mehr überlegen wird.

II. Referate.

A. Darm.

L'ileo gastrico acuto arterio-mesenteriale. Von G. Serafini. La clinica chirurgica 1906, No. 7.

Verf. liefert zwei ausführliche kasuistische Beiträge zu dem seltenen Befund des Ileus gastricus. Es handelte sich einmal um dessen Auftreten nach operativer Entfernung einer Ovarialcyste. Tod 7 Tage nach der Operation. Der andere Fall betraf ein Empyem der Pleura auf tuberkulöser Basis, bei welchem 12 Tage nach der Operation der Tod eintrat. Im Anschluss an diese beiden Fälle erklärt Serafini die Entstehungsmöglichkeiten des Ileus gastr., wobei er die anatomischen Verhältnisse einer genauen Darlegung würdigt und auch die bisher vorliegende Kasuistik einer kritischen Besprechung unterzieht.

A. Götzl (Wien).

Beiträge zur Pathologie und Therapie des akuten Darmverschlusses. Von Rubritius. v. Bruns' Beitr. z. klin. Chir. 1906, LII, 2.

Der akute Darmverschluss wird immer zu den schwersten und interessantesten Krankheiten gehören. 91 derartige Fälle aus der Prager Klinik teilt Rubritius mit; ausgeschlossen sind stenosierende Rectumcarcinome und incarcierte äussere Hernien. Der mechanische Ileus lässt sich in zwei Gruppen teilen: 1. Strangulationsileus: neben einer Abschnürung des Darmlumens ist gleichzeitig das zugehörige Mesenterium alteriert; 2. Obturationsileus: nur das Darmlumen ist verlegt. Zur ersten Gruppe gehören die Fälle von Incarceration in inneren Hernien, die Strangulationen im engeren Sinne, bedingt durch abnorme Stränge und Divertikel, der Volvulus und die Invagination; zur zweiten Gruppe gehören die Fälle von Abknickung infolge von Adhäsionen, die Stenosierungen durch Narben oder Tumoren, die Verlegung des Darmlumens durch Kotmassen, die Kompression durch Tumoren der Nachbarschaft und die spastischen Darmkontrakturen. Unter 20 Fällen von Darmabschnürung infolge abnormer Stränge musste 5 mal eine chronische Appendicitis als ätiologisches Moment der Strangbildung betrachtet werden. Weiter fanden sich als Aetiologie abgelaufene Peritonitis, lange bestehende freie Hernien, vorangegangene Laparotomien (ohne Tamponade), Netzstränge. Ist der Darm länger als 24 Stunden stranguliert, so hat

die Laparotomie sehr wenig Aussicht auf Erfolg. Bei den Achsendrehungen um die Mesenterialachse handelte es sich 2 mal um eine Drehung des ganzen Ileums, 2 mal des ganzen Dünndarms und 1 mal bestand ein Volvulus des ganzen Ileums, des Coecums und des Colon ascendens. Ein Volvulus des Coecums kann nur zustande kommen, wenn das Coecum infolge eines vorhandenen Mesenterium ileocoeci commune abnorm beweglich ist, das auf eine Störung in der embryonalen Entwicklung zurückzuführen ist. Von den Volvulusfällen wurden unter 7, die in den ersten 48 Stunden operiert wurden, 4 geheilt, von 6 später operierten nur 2. Die Intussusceptionen nehmen eine Mittelstellung zwischen Strangulations- und Obturationsileus ein, d. h. sind grössere Darmstücke invaginiert und infolgedessen auch das Mesenterium abgeschnürt, so kommt das Bild des Strangulationsileus zustande; kurze Invaginationen, wie sie oft durch Polypen des Darms hervorgerufen werden, schädigen das Mesenterium fast gar nicht und bedingen nur eine Obturation des Darmlumens. Unter 27 carcinomatösen Strikturen sass die erkrankte Stelle nur einmal am Dünndarm, sonst immer am Dickdarm. Die Resultate der Operation hierbei waren schlecht. Von 12 radikal Operierten genasen 10, bekamen aber fast alle ein Recidiv; 2 starben sofort. In einem Falle führte ein Kotballen eine vollständige Obturation herbei, die eine Operation nötig machte; die chronische Obstipation, die zugrunde lag, war durch eine abnorm lange Flexura sigmoidea bedingt und wurde erst durch operative Ausschaltung der Flexur beseitigt. In einem Falle wurde der Darmverschluss durch eine spastische Darmkontraktur herbeigeführt, die auch nach dem Tode noch weiter bestand und wahrscheinlich durch akute Gastroenteritis auf toxischem Wege ausgelöst war. In 2 Fällen führte eine spastische Darmkontraktur auf hysterischer Basis zum Darmverschluss. Unter 37 Fällen von Strangulationsileus wurden 15 geheilt, unter 54 Fällen von Obturationsileus 33, mithin im ganzen 53 %. Ist die Diagnose „Darmverschluss“ gestellt, wenn auch ohne genauere Kenntnis der Art und des Sitzes, so ist natürlich nur die Operation am Platze. Auch ein Obturationsileus kann schnell zu schwerer Schädigung der Darmwand führen und ist deshalb sofort zu operieren. Für die Operation ist nur die Allgemeinnarkose zu empfehlen. Klink (Berlin).

Zur Frage der Recidive nach Blinddarmentzündungen. Von Karrenstein. Mitteilungen aus den Grenzgebieten der Medizin und Chirurgie, XVI. Bd., 3. Heft.

Auf Grund sehr zahlreicher eigener Untersuchungen und Erfahrungen und unter Hinweis auf die gesamte einschlägige Literatur kommt Verf. in der Frage der Recidive der Appendicitiden zu folgenden Schlusssätzen: Die Blinddarmentzündung kann spontan ausheilen; die Hälfte aller Blinddarmentzündungen recidiviert, die Behandlungsart während des ersten Anfalles ist ohne wesentlichen Einfluss auf den Eintritt eines Recidivs. Fälle mit kurzer Behandlungsdauer der ersten Erkrankung recidivieren am häufigsten, ebenso fieberlose Ersterkrankungen und die mit mittelhohem Fieber, solche mit sehr hohem Fieber am seltensten. Das Recidiv verlief in 58 % leichter, in 28 % schwerer, in 14 % der Fälle ebenso wie der erste Anfall. Das Recidiv setzt zu 60 % innerhalb des 1. Jahres, zu 20 % innerhalb des 2. Jahres ein. Mit der

Zahl der Rückfälle sinkt die Aussicht auf Dauerheilung. Die Intervalloperation sollte mit Rücksicht auf die Häufigkeit der Recidive und die durch sie bedingten Komplikationen häufiger als bisher gemacht werden und mit jedem Rückfall sollte der Arzt dringender zur Operation raten.

H. Raubitschek (Wien).

Case of haemorrhagie typhoid with perforation in the ascending colon. Von Echlin d. Molyneux. Brit. Med. Journ. 27. Okt. 1906.

Patient erkrankte plötzlich unter Erbrechen und Schüttelfrost mit Hinzutritt von Dyspnoe. An der rechten Lungenbasis hörte man Crepitieren. T. betrug 103,5 F. Am nächsten Morgen bestand Crepitieren an der Basis beiderseits mit oberflächlicher, abdominaler Atmung. Ueber beiden Basen geringe Dämpfung. Zunge trocken und dick belegt. Milz nicht palpabel, Leberdämpfung nicht nachweisbar. P. 114 klein, T. 1040, kein Exanthem. Operation wegen Darmperforation wurde nicht zugegeben. Zunächst nahm die Dyspnoe zu und die Milz wurde palpabel. P. 150, R. 48, bedeutende Ausdehnung des Abdomens und Tod am 6. Tage.

Autopsie. Beiderseits Bronchopneumonie; in den Flanken und im Becken blutig verfärbte Flüssigkeit von fäkalem Geruche; die Payer'schen Plaques geschwollen, im Colon ascendens fand man eine kleine, runde Perforation in der Nähe der Flexura hepatica; in der Wand des Dünndarms zahlreiche Hämorrhagien, unter dem oberen Anteile des linken Rectus lag ein grosses extraperitoneales Hämatom, im rechten Rectus waren kleinere Hämorrhagien.

In diesem Falle zeigte das Abdomen trotz Peritonitis bis wenige Stunden vor dem Tode keine wesentlichen Veränderungen, noch bestanden subjektive Schmerzen.

Herrnstadt (Wien).

A clinical lecture on acute duodenal perforation. Von D'Arcy Power. Lancet, 3. November 1906.

Ein 24 Jahre alter Mann litt an gelegentlicher Indigestion durch 3 oder 4 Monate mit ein- oder zweimaligem Erbrechen. Am 20. Januar 1906 trat im Anschluss an eine forcierte Bicycletour am Abend plötzlich heftiger abdominaler Schmerz auf und Patient kam in collabiertem Zustande und pulslos ins Spital. T. 97,6. Nachdem Pat. sich einigermassen erholt hatte, erzählte er von Schmerzen im oberen Anteile des Abdomens schon in den vorhergehenden Tagen; dasselbe war im ganzen ziemlich gespannt. Am nächsten Tage war der rechte Rectus abdominis stärker gespannt als der linke, die Diagnose lautete auf eine Perforation nahe dem Pylorus, wahrscheinlich im Duodenum. Dieselbe fand sich auch $^1/_2$ Zoll vom Pylorus entfernt und secernierte eine kleine Quantität dunkelbrauner Flüssigkeit. Die Oeffnung wurde geschlossen und eine 2. Oeffnung ins Peritoneum oberhalb des Appendix gemacht und beiderseits drainiert. Am 23. und 24. Januar wurden die Drains entfernt.

Das Symptomenbild erinnert an jenes der Kolik. In beiden Fällen traten heftige Magenschmerzen auf, begleitet von Erbrechen. In unserem Falle kommt für die Diagnose folgendes in Betracht: Patient litt früher nie an Verdauungsstörungen und hatte bei leerem Magen eine anstrengende Tour zurückgelegt; renale Koliken waren durch den negativen Urinbefund widerlegt, die Schmerzen waren hauptsächlich auf die rechte Seite des Abdomens lokalisiert; auch biliäre Koliken konnten aus-

geschlossen werden. Die Erscheinungen der peritonealen Reizung mussten bei Mangel aller äusseren Momente auf die peritoneale Cavität bezogen werden und dafür kommen in Erwägung: Perforation, Appendicitis, Intussusception und Incarceration. Die Schmerzen sowie die Spannung im oberen Anteile des Abdomen liessen eine retro-peritoneale Hernie und Intussusception ausschliessen; auch per rectum war nichts zu fühlen; die Schmerzen in der Ileocoecalgegend sprechen für Appendicitis sowohl als auch für Duodenalgeschwür, doch auch neben dem Pylorus fand sich ein schmerzhafter Punkt und der letztere Umstand führte auch zur richtigen Diagnose. Da Patient sich nach dem 1. Collapse sofort erholte, liess sich im vorhinein eine kleine Oeffnung annehmen; das rasche Erholen vom Collaps ist erklärt durch den sonst gesunden Zustand des Patienten durch die Alkalescenz des duodenalen Inhalts, der nicht sehr septisch und frei von teilweise verdauten Massen ist.

Der Verlauf des Prozesses, wenn die Operation unterlassen wird, kann durch folgenden Fall veranschaulicht werden: Ein 41 Jahre alter Mann erkrankte am 23. März 1901 mit heftigen Schmerzen im Epigastrium und mehrmaligem Erbrechen; die Schmerzen waren mehr auf die linke Seite lokalisiert. Palpatorisch war nichts nachzuweisen. Um Mitternacht trat plötzlich Collaps ein, so dass die Operation augenblicklich vorgenommen werden musste; nach der Inzision entleerte sich flüssiger Inhalt und bei genauer Inspektion fand sich eine Perforation an der hinteren Magenwand. Während die Nähte angelegt wurden, ergoss sich eine reichliche Menge klarer, dünner Flüssigkeit aus dem Duodenum. Nach $5^1/_2$ Stunden Exitus letalis. Das Peritoneum war post mortem akut entzündet und von einer Schichte fibrinös-eitriger Lymphe bedeckt, desgleichen fand sich Eiter auch an anderen Stellen. An der rückwärtigen Wand des Duodenums fand sich eine Perforation; die Nähte hatten nicht gehalten, da Wasser und Darminhalt durch die Perforation hindurchtraten.

Die Prognose ist im allgemeinen schlecht; der Exitus ist eine Folge von Shock, Peritonitis oder Pneumonie, nur bei momentaner Operation ist ein Erfolg zu erwarten. Duodenalperforation ist 4 mal häufiger bei Männern als bei Frauen. Herrnstadt (Wien).

The office treatment of anal fissure. Von S. G. Gant. Med. Record. 28. April 1906.

Die echten Fissuren sind mit heftigen und häufigen Sphinkteralgien verbunden. Sie verlaufen parallel mit der Längsachse des Darms, sind fast immer vereinzelt, meist an der hinteren Kommissur und durchtrennen teilweise oder vollständig die Schleimhaut. Sie entstehen entweder durch ein Trauma (durch Skybala, nach Dilatationen, nach schlecht behandelten Läsionen) oder durch Ablösung einer halbmondförmigen Klappe, wobei dann die Fissur oft inmitten einer entzündeten Haut zu finden ist.

Während bei frischen Fissuren die Blutung häufig, die Schmerzen aber gering sind, sind die letzteren bei chronischer (wahrer) Fissur heftig, die Untersuchung wegen des Sphinkterspasmus schwer, der Rand des Einrisses verdickt, abgerundet und entzündet. Während und nach dem Stuhlgang entstehen quälende Schmerzen in der Kreuz- und Steissbeingegend. Oft treten reflektorisch Harnbeschwerden auf. Die Blutung

ist gering, die leicht eitrige Sekretion kann Pruritus verursachen, die Patienten halten willkürlich den Stuhl an.

Eine frische Fissur kann ohne chirurgischen Eingriff durch leichten Stuhlgang, Betupfen mit medikamentösen Lösungen (Höllensteinlösung, Ichthyol, Perubalsam usw.) geheilt werden. Bei chronischen Fissuren oder bei Sphinkteralgie ist ein chirurgischer Eingriff notwendig. Die Medikamente sollen in starker Konzentration gewählt, Caustica in fester Form jedoch vermieden werden, da sie lang anhaltende Schmerzen verursachen. Die Kauterisation kann bei Lokalanästhesie völlig schmerzlos ausgeführt werden.

Die operative Behandlung nimmt Verf. ambulatorisch und mit Lokalanästhesie vor, sei es die Inzision des Sphinkters, Dehnung oder Exzision der Fissur. Die Sphinkterdehnung genügt nicht immer, da der Muskel oft seine Tätigkeit wieder erlangt, bevor die Wunde geheilt ist. Daher ist die Inzision desselben vorzuziehen. Die Inzision des Sphincter externus allein ist ungenügend, schon weil sie schwer auszuführen und die Drainage der Wunde nicht gut möglich ist. Verf. hat in 300 Fällen mit ausnahmslosem Erfolge eine von ihm angegebene Operation angewendet. Dieselbe hat den Vorteil, dass der postoperative Schmerz geringer ist, die Art und Ausdehnung des Schnittes sichern die Inaktivität des Muskels und gestatten genügende Drainage der Wunde. Die Methode besteht darin, dass an der hinteren Umrandung des Afters Haut und Schleimhaut infiltriert und dann mit einem Scherenschlage durchtrennt werden. Die tamponierte Wunde wird täglich nach dem Stuhl gereinigt und wieder frisch tamponiert. Die Patienten können herumgehen und sollen für täglichen Stuhlgang sorgen.

Auch die Sphinkterdehnung kann unter Lokalanästhesie der hinteren Kommissur und der Seitenpartien des Anus ausgeführt werden. Die Exzision der Fissur ist wegen der Infektionsgefahr zu vermeiden. Verf. wendet nur die oben beschriebene Methode an, welche ohne Narkose und ohne Krankenlager sicher und schmerzlos zum Ziele führt.

Karl Fluss (Wien).

Perforation intestinale avec adénopathie suppurée du mésentère au cours de la fièvre typhoide. Von Toussaint. Bull. et mém. de la Soc. de chir. de Paris, Sitzung vom 23. Mai 1906.

T. wurde zu einem Typhusfall gerufen (Beginn vor 10 Tagen), der alle Symptome einer Perforationsperitonitis bot (seit 24 St.), zudem jedoch noch Blasentenesmus (Katheterismus — kein Urin) und eine leichte Dämpfung parallel zum Pouparti'schen Bande bis 1 Finger unterhalb desselben. Laparotomie: Mehr als 2 Liter schmutziger Flüssigkeit mit Fetzen von Eiter und Stuhl im Abdomen, eine grosse Perforation in einer Peyer'schen Plaque (Naht derselben) und zwei über walnussgrosse Mesenterialdrüsen, die fluktuierten. Kontrainzision der linken Fossa iliaca, gründliche Auswaschung des Bauches; nachher Erleichterung; trotzdem 36 St. später Exitus an Herzcollaps. Obduktion: Nähte haben fest gehalten; die Drüsen kleiner, mandelgross, flüssigen Eiter enthaltend. Bei solchen Drüsen besteht die Indikation, sie zu exstirpieren; je früher nach der Perforation operiert wird, desto geringer ist die Drüsenschwellung, desto geringer die Wahrscheinlichkeit, dass sie vereitert sind. Verschiedene Autoren haben schon behauptet, falls man keine Perforation

finde, solle man die Mesenterialdrüsen inspizieren, deren Ulceration und Vereiterung gleichfalls den Ausgangspunkt einer Peritonitis bilden können. In den Fällen von Entzündung der Mesenterialdrüsen soll man also je nach dem Fall die Drüsen punktieren oder exstirpieren.

R. Paschkis (Wien).

Two cases of ruptured duodenal ulcer. Von John Clay. Brit. Medic. Journal, 7. Juni 1906.

Die 2 folgenden Fälle sind Beispiele für Perforation des Duodenum ohne Erbrechen oder Meteorismus.

1. Fall. 32 Jahre alter Maler wurde am 9. Oktober 1905 wegen akuten Schmerzanfalles im Abdomen ins Spital aufgenommen; Patient litt schon seit 9 Jahren an Schmerzen in der Regio epigastrica, welche manchmal sofort nach der Nahrungsaufnahme, manchmal $1^1/_2$ Stunde später auftraten; die Schmerzen waren kombiniert mit abdominaler Auftreibung und Herzklopfen. Am Tage der Aufnahme kam der Anfall so plötzlich, dass Patient auf der Strasse zusammenstürzte; kein Erbrechen, kein Abgang von Stuhl oder Winden. Bei der Aufnahme bestand kein Collaps. P. 120, T. 101° F. Zunge feucht und schwach belegt, Abdomen schmerzhaft, eingezogen und hart. Keine abnorme Dämpfung.

Operation: Um 9 p. m. Inzision in der Medianlinie. Bei der Eröffnung des Peritoneums entwichen Gase. Im Duodenum wurde ein Geschwür gefunden, ca. 1 Zoll vom Pylorus entfernt. Das Geschwür wurde durch Catgutnähte vernäht und darüber eine Lembert-Naht angelegt, die Peritonealhöhle irrigiert, drainiert und geschlossen. Vollständige Heilung.

Fall 2. Ein 58 Jahre alter Mann fühlte am 26. Januar 1906 einen plötzlichen Schmerz im unteren Anteil des Abdomens, der rasch zunahm und in den rechten Testikel ausstrahlte. Erbrechen bestand nicht; kein Stuhl, kein Abgang von Winden. Bei der Aufnahme ist Patient collabiert, Puls klein und irregulär, 135, T. 99° F. Abdomen eingezogen und fest, in der linken Flanke gedämpft. Die Leberdämpfung war nicht nachweisbar. Im Urin Albumen, kein Eiter oder Blut.

Operation: Der Eingriff und Befund derselbe wie im ersten Falle. 24 Stunden nach der Operation trat Exitus ein.

Nekropsie: Im Duodenum 2 Geschwüre, eines davon perforiert.

Herrnstadt (Wien).

Plaie pénétrante de l'abdomen par balle de revolver de huit millimètres, plaie de l'estomac et du côlon descendant, laparotomie; guérison. Von Estor. Bull. et mém. de la Soc. de Chir. de Paris. Sitzung vom 23. April 1906.

3 Verletzungen: zwei am Thorax, die nicht perforierend waren, eine perforierende am Abdomen: Einschuss median im Epigastrium, Ausschuss in der linken Fossa iliaca bei einem 18jährigen Mädchen. 7^h nach der Verletzung ist Patientin blass, aber ruhig, klagt über starke Bauchschmerzen, Temp. 38,5, Puls 120.

Mediane Laparotomie: Man findet eine oberflächliche, nicht blutende Leberwunde, eine ovale $1^1/_2$ cm lange, durch ein Coagulum verschlossene Wunde median an der Vorderfläche des stark dilatierten Magens; Naht der Wunde ohne Untersuchung, ob sie perforierend ist. Der Richtung der Kugel entsprechend fand sich in der linken Fossa iliaca im oberen Teil

des leeren Colon descendens eine $1^1/_2$ cm grosse Perforation, aus der reichlich Gas herauskommt. Naht. Absuchen des Bauches. Schichtennaht, Drainage. Nachher Puls 170, schlecht, an den 3 folgenden Tagen reichliches Blutbrechen (also war die Magenwunde perforierend). Puls zwischen 130 und 140, Temp. um 38°. Am 3. Tag gehen Winde ab, allmählich gehen Puls und Temp. herunter; Patientin wurde geheilt.

R. Paschkis (Wien).

Kasuistischer Beitrag zur chirurgischen Behandlung der durch stumpfe Gewalt verursachten Unterleibsverletzungen. Von A. Stern und Th. Dolau. Berl. klin. Wochenschr. No. 51, 1906.

Verf. führt zwei Fälle von subkutaner Darmzerreissung an, um zu zeigen, dass in diesen Fällen nur von einem chirurgischen Eingriff etwas zu erwarten ist, und um auf den Vorteil einer frühzeitigen Operation hinzuweisen. In einem Falle handelte es sich um eine stumpfe Gewalt, die das Abdomen traf, im anderen Falle um einen Sturz aus einer Höhe von ca. 25 Fuss. Als wichtigstes diagnostisches Moment ist auf die Rigidität besonders der Rectusmuskulatur hinzuweisen, während die Schmerzen im Anfang nicht so erheblich zu sein brauchen. Es ist nicht nötig, dass die Gewalt das Abdomen selbst trifft. Die Operation ist unbedingt nötig, wenn ausser der Muskelrigidität Schmerz, Erbrechen, Shok oder andere intraabdominelle Symptome vorhanden sind. Schliesslich hebt Verf. noch hervor, dass es gefährlich ist, auf das Verschwinden der Leberdämpfung zu warten, denn dann ist der Patient auch bei der Operation verloren.

Raubitschek (Wien).

Primary malignant disease of the vermiform appendix. Von H. D. Rolleston, M. D. Cantale, F. Lond. Lancet, 2. Juni 1906.

Die Verf. waren in der Lage, 62 Fälle von primärer, maligner Erkrankung des Proc. vermiformis zusammenzustellen, von denen nach Ausschluss der durch das Mikroskop nicht bestätigten Fälle und jener, welche primär das Coecum betrafen, ungefähr noch 42 resultierten; 37 mal handelte es sich um Carcinom, 3 mal um Endotheliom, 2 mal um Sarkom; bei der grösseren Mehrzahl wurde die Diagnose während der Operation gestellt und 9 mal bei der Nekropsie. Das jüngste Erkrankungsalter war 12 Jahre, dann kamen 2 weitere mit 14 und 15 Jahren; die Altersgrenze war 81 Jahre, das mittlere Alter 30,8 Jahre. Im Vergleiche zu dem Auftreten des Ca. in anderen Darmabschnitten erscheint das durchschnittliche Erkrankungsalter für den Appendix um 17 Jahre niedriger.

Nur in 5 von den oben angeführten 42 Fällen waren Metastasen beschrieben, in 3 Fällen Beteiligung der abdominalen Lymphdrüsen, in 2 Fällen multiple Tumoren des Peritoneums und in 1 Falle Tumor der Leber und des rechten Ovariums. Die Lage der Geschwulst war in 33 Fällen beschrieben; sie betraf die ganze Länge des Appendix in 4 Fällen, an der Spitze war sie 7 mal gelegen, nahe dem Ende 9 mal, in 4 Fällen in der Mitte und 8 mal an der Basis.

Die Grösse variierte zwischen einem Taubenei und mikroskopischen Dimensionen, die Oberfläche war weiss, die Struktur derb, das Lumen des Appendix war komplett oder teilweise verschlossen.

Mikroskopisch erwiesen sich 37 Fälle als Carcinom, darunter namentlich Cylinder-Epithel- und Platten-Epithelkrebs.

Der Bau der Geschwulst ist alveolär und die Zellen füllen untereinander in einigem Kontakt die Alveoli und nur in einzelnen Alveolen findet sich ein leerer Raum, offenbar infolge von Degeneration der umgebenden Zellen, oder es finden sich an diesen Stellen spindelförmige Zellen. Diese Art der Struktur (vacuolated appearance) ist charakteristisch für die Neubildung.

Ein klinisches Bild zu zeichnen, welches geeignet wäre, eine Diagnose zu stellen, ist nicht möglich, da das Symptomenbild sich fast stets mit dem der Appendicitis deckt. Die Indikationen für die Operation waren in 33 Fällen folgende: 4 mal wegen Beschwerden, die auf Uterus oder Adnexe bezogen wurden, 2 mal wegen bestehender Fistel nach einem Abscesse in der Regio iliaca, 1 mal wegen angenommener Tuberkulose des Coecums, in den übrigen 27 Fällen wegen Verdachtes auf Appendicitis.

In 3 von den operierten Fällen wurde ein Stück des Coecums, welches die Basis des Appendix umgab, mit exzidiert, einmal Mesenterialdrüsen; zweimal mussten das Coecum sowie ein Teil des Colons und Ileums mit in die Operation einbezogen werden.

Die Resultate der Operation waren überraschend gute: 4 Todesfälle innerhalb der ersten 2 Wochen, darunter jene mit persistierender Fistel sowie jene 2 Fälle, in denen Coecum und Colon mit entfernt werden mussten. In allen anderen operierten Fällen trat Heilung ein, ohne dass Jahre nachher sich Recidive hätten nachweisen lassen, mit einer einzigen Ausnahme, wobei nach dem Symptomenbilde ein Recidiv sich nicht ausschliessen liess. Herrnstadt (Wien).

Fall af hårsvulst i tarmen. Von E. S. Perman. Hygiea, N. F., Juni 1906, p. 576.

Ein 17jähriges Mädchen, das seit Kindheit Haar zu kauen pflegte, litt vor 3 Jahren an Schmerzen rechts im Leibe, Erbrechen und Verstopfung, wurde aber durch Laxantien gebessert. Seitdem zeitweilig Schmerzen im Epigastrium. Bei der Aufnahme blass und mager, oberhalb des rechten Lig. Poupartii eine faustgrosse, harte, etwas empfindliche Geschwulst. Infolge des tuberkulösen Habitus der Patientin wurde eine tuberkulöse Peritonitis angenommen. Bei der Laparotomie fand man, dass der Tumor durch eine morsche Darmschlinge nahe dem Coecum gebildet wurde, die von mit Fäkalien durchtränkten Haarmassen erfüllt war. Der Darm war an mehreren Stellen perforiert und Haar lag frei im Bauche. Resektion, Heilung. Verf. betont die Seltenheit von Haargeschwülsten im Darme. Wahrscheinlich ist die Geschwulst primär im Magen entstanden und hat sich weiter im Darme ausgebildet.

Köster (Gothenburg).

Ueber den primären Krebs des Appendix nebst Bemerkungen über die Revision des Appendix bei jedweder Laparotomie. Von Th. Landau. Berl. klin. Wochenschrift, No. 49 u. 50, 1906.

Eine 33jährige Frau wird mit der Diagnose Myoma intramurale, Perimetritis, Salpingo-Oophoritis zwecks Enucleation der Uterustumoren und Entfernung der erkrankten Adnexe laparotomiert. Bei der Operation wird der Appendix steif, geschlängelt, mehrfach geknickt, an der Spitze kopfförmig verdickt gefunden und entfernt. Die histologische Untersuchung des Wurmfortsatzes ergab ein typisches Carcinoma simplex. Verf. berichtet anschliessend an diesen Fall über die bekannten Fälle

von primärem Carcinom des Appendix. Die Form ist wie bei den Darmcarcinomen überhaupt eine knotige oder mehr diffuse, von schiefergrauer oder weissgelber Farbe. Die meisten Tumoren sind erbsen- bis bohnengross. Die Reaktion des Gewebes in der Umgebung ist entzündlicher Natur. Fast regelmässig werden Adhäsionen gefunden. Eine typische Periappendicitis ist jedoch nicht in allen Fällen vorhanden. Die Schleimhaut zeigt sich bald in ihrer Totalität im Zustand einer akuten Entzündung, bald ist sie streckenweise ganz gesund oder es finden sich im Appendix totale oder partielle Strikturen und Obliterationen, die für sich lokale Cystenbildungen bewirken können. Von fast allen Beobachtern wird als bemerkenswertes Faktum bezüglich des Sitzes des Tumors hervorgehoben, dass die Spitze oder wenigstens das distale Drittel des Wurmfortsatzes eine Prädilektionsstelle abgibt. Metastasen sind selten, und zwar in den abdominalen Lymphdrüsen, in den Ovarien und im Peritoneum. Was die Histologie des Carcinoms anlangt, so handelt es sich fast ausschliesslich um Ca. simplex, seltener um Adenocarcinome. Das Alter und das Geschlecht des betreffenden Patienten schwanken, ohne irgend eine Regel erkennen zu lassen.

Was die Symptomatologie der Erkrankung anlangt, so kann das primär im Appendix entstehende Carcinom für sich keine Erscheinungen hervorrufen und darum ist eine pathognomonische Semiologie des primären noch jungen unkomplizierten Appendixcarcinoms nicht zu erwarten. Jede maligne Neubildung des Appendix führt früher oder später zu einer Entzündung des Organs und damit ergibt sich die Tatsache, dass das klinische Bild des Appendixcarcinoms mit dem der Appendicitis identisch ist. Die Therapie besteht selbstverständlich in der möglichst frühzeitigen Appendektomie. Verf. stellt schliesslich neuerdings die Forderung auf, dass bei jeder Laparotomie der Zustand des Appendix zu kontrollieren und letzterer in jedem Falle, in welchem er makroskopische oder palpatorische Zeichen von Veränderung zeigt oder in welchem die Anamnese auch nur im entferntesten auf eine vorangegangene Erkrankung hinweist, ohne Zögern zu exstirpieren ist. Raubitschek (Wien).

The diagnosis of rectal cancer. Von P. Lackhart Mummery. The Edinbourgh med. Journ., Februar 1907.

In einer grossen Anzahl von Fällen wird eine Untersuchung per rectum verabsäumt und so frühzeitig die Diagnose auf Tumor übersehen, bis erst später, wenn bereits Fixation eingetreten ist, diese Untersuchung und damit die Diagnose gemacht wird. — Die wichtigsten Symptome sind folgende: Drängen zum Stuhl oder Diarrhoen sind eines der frühesten Symptome. Patient hat Drang zum Stuhl, es geht etwas ab, was sich öfters am Tage wiederholt, so dass Patient wegen der unaufhörlichen Diarrhoen zum Arzt kommt. Später kommen die Klagen über andauernde Obstipation, der kolikartige Schmerzen vorhergehen, Auftreibung des Abdomens, Gefühl der Völle und Spannung. Blut im Stuhl ist kein sicheres Symptom des Carcinoma recti; dieses tritt erst bei Ulceration des Tumors auf, also in den späteren Stadien. Ferner dumpfe Schmerzen in der Lumbalgegend und ein Gefühl des Drängens beim Gehen oder Stehen im Perineum. — Das häufigste und wichtigste Symptom ist ferner der Tenesmus, Drang zum Stuhl, wobei der Stuhl nicht abgehen kann. In diesen Fällen ist es bei solchen Symptomen un-

erlässlich, eine Digitaluntersuchung vorzunehmen, und es ist nach des Verf. eigenen Worten besser, „50 unnötige Untersuchungen gemacht zu haben, als einmal ein Carcinom zu übersehen". Findet man digital nichts, so ist mit Hilfe des Rektoskopes zu untersuchen und man ist oft überrascht, ziemlich hoch oben, unerreichbar dem Finger, ein Neoplasma zu finden. Bei der Untersuchung muss ferner festgestellt werden, ob der Tumor beweglich, ob er mit der Umgebung bereits verwachsen ist, ob Metastasen bereits da sind. — Eine Fixation an das Kreuzbein rechtfertigt noch einen operativen Eingriff, dagegen ist Fixation an den Uterus oder Blase eine Kontraindikation. Fixation an die Prostata bereitet ziemlich grosse Schwierigkeit zur Exstirpation wegen der Verletzung der Urethra, doch ist auch dies keine Kontraindikation. Die meisten Methoden gehen dahin: Exstirpation des Tumors mit Erhaltung des Sphincters. Ist eine Radikaloperation nicht möglich, dann greift man zur Kolostomie.

Leopold Isler (Wien).

I. Neoplasmas of the colon. Von A. F. Jonas. Journ. Amer. Med. Assoc. 15. Sept. 1906.

II. The surgical conception of sigmoid pathology. Von H. D. Niles. Ibidem.

III. Diskussion.

I. Die Lage der Neoplasmen eines so beweglichen Organs wie des Colons ist für die Diagnose desselben nicht massgebend. Diese Neoplasmen können bei ihrem Wachstum an einer beliebigen Stelle des Abdomens fixiert werden. Zuweilen können sie selbst bei beträchtlicher Grösse und bei schon komplettem Darmverschluss nicht palpiert werden. Sie entstehen im Colon, Mesenterium, Appendix, Uterus, in den Adnexen. Anamnese und funktionelle Störungen sind für die Diagnose wichtiger als der physikalische Befund.

Die Tumoren sind benigner oder maligner Natur. Sarkome (primär oder sekundär) sind sehr selten. Die malignen Tumoren sind meist epithelialen Ursprungs (Carcinom, Adenom, entzündliches Papillom). Aus chronischen Entzündungen entwickeln sich häufig Papillome. Adenome können blumenkohlartige oder flache Bildungen darstellen und neigen zu Exulceration und Blutung. Sie finden sich meist im Rektum, die Carcinome meist im Rectum und Colon. Oberhalb des Carcinoms kommt es zur Dehnung, selbst zur Ruptur, unterhalb zur Kontraktur und Verdünnung der Wand. Ein Sechstel der Darmcarcinome kommt zwischen dem 30. und 40. Lebensjahre vor (Maydl). Komplizierte Adhäsionen können bei der Operation grosse Schwierigkeiten schaffen. Durch Erosion von Gefässen können schwere Blutungen, durch raschen Durchbruch Peritonitis entstehen.

Symptome können lange Zeit fehlen. Oft treten nur Kachexie und Obstipation, zuweilen letztere allein als Spätsymptom auf. Die gewöhnlichen Frühsymptome sind: Kolikartige Schmerzen, Druckempfindlichkeit einer Stelle, Meteorismus, abwechselnd Obstipation und Diarrhoe. Eine sichere Diagnose kann man nur dann machen, wenn ein direkter Zusammenhang des Tumors mit dem Darm nachweisbar ist (besonders Hörbarkeit von Darmgeräuschen durch den Tumor). Der Stuhl ist oft eigenartig geformt, oder eitrig, schleimig-blutig, selten Geschwulstpartikel enthaltend. Die Untersuchung muss oft und in verschiedenen Stellungen,

selbst in Narkose vorgenommen werden. Notwendig ist rectale und vaginale Untersuchung. Dickdarmneoplasmen sind in der Regel beweglich und unterhalb des Nabels gelegen, können sich aber zeitweise der Palpation entziehen. Verwechslungen mit Kotmassen sind möglich. Sichtbare Peristaltik ist ein wichtiges Symptom. Verf. gibt einen Bericht über 16 von ihm operierte Fälle. Die Mortalität der Operierten ist heute noch ziemlich gross, die Recidive häufig.

II. Die Flexura sigmoidea ist wahrscheinlich sehr häufig der Sitz chirurgisch zu behandelnder Krankheiten, von denen das Carcinom und der komplette Darmverschluss nur einen kleinen Teil bilden. Dieser sehr bewegliche Darmteil ist Knickungen und Drehungen sehr ausgesetzt, besonders an seinen beiden fixierten Enden, ohne dass man den Sachverhalt diagnostiziert. Hier sind auch die günstigsten Bedingungen für Geschwürsbildungen infolge des Durchtrittes harter Kotmassen durch eine oft sich knickende Darmpartie oder infolge von Zirkulationsstörung im geknickten Mesosigmoideum. Wenn Geschwüre und Knickungen oft gemeinsam im S romanum vorkommen, so kommt es wegen des offenen Abflusses doch nicht zu Abscessen, wenn nicht gerade eine Perforation der Darmwand stattfindet. Das Vorherrschen des Carcinoms an gewissen engen Stellen des Darmkanals führt Verf. auf frühere Ulcera zurück. Da aber diese häufiger sind als Carcinome, welche, wie besonders die Pathologie des Magens lehrt, relativ selten sind, so schliesst Verf., dass die Geschwüre des S romanum häufige Vorkommnisse sein müssen.

Den Geschwüren an Häufigkeit zunächst stehen inkomplette, nicht maligne Strikturen (Knickungen oder Narbenstrikturen nach Ulcus). Die grosse Rolle, welche das Ulcus hier spielt, erhellt aus den genannten anatomischen Verhältnissen, aus Ergebnissen des Experimentes, den sonstigen Beziehungen zwischen Ulcus und Carcinom (Magen), der Häufigkeit des Krebses an der Flexur, den Fällen von akuter, nicht maligner Obstruktion. Man beachte also in Zukunft die Möglichkeit der Geschwüre im Sromanum, welche sich keineswegs immer durch die Schwere der Symptome kenntlich machen (Anamnese, Ausschliessung anderer Erkrankungen, Druckempfindlichkeit, Blähung des Colons, Koliken, Eiter und Blut im Stuhl, Obstipation oder Darmverschluss).

Zur Untersuchung dienten vornehmlich die Inspektion, Palpation und Perkussion vor und nach der Aufblähung des Darms mit Luft oder Wasser. Die Behandlung wird eine chirurgische sein, wenn die Ulceration oder Nekrose auf das Peritoneum übergeht, wenn Darmverschluss eintritt oder lokale Peritonitis, sofern diese Zustände nicht in kürzester Zeit von selbst verschwinden. Das erste Erfordernis ist Ruhe. Zu erwägen wären ferner Enthaltung von Nahrung, Irrigationen des Darms, Flüssigkeitseinfuhr von oben oder durch eine Colonöffnung, weiter die Ileosigmoidostomie, Exzision des Ulcus, Darmresektion.

III. W. W. Wathen bemerkt, dass der Murphy-Knopf in der Patho logie der Enteroanastomose viel zur Aufklärung getan habe, dass aber die Naht das bei weitem sicherste Vereinigungsmittel sei. Einfachheit und rasche Technik sind der wesentlichste Faktor der Abdominalchirurgie.

R. H. M. Dawbarn hält für die beste Technik eine rasch ausgeführte fortlaufende (Lembert-)Naht mit unmittelbarer Darreichung von Morphin, um den Darm für einige Stunden ruhigzustellen. Den Murphy-Knopf verwirft er.

F. A. Dunsmoor benützt den Murphy-Knopf bei Anastomosen im oberen Dünndarmtrakt. Er hat bei malignen Geschwülsten grosse Teile des Colons reseziert. Lane in London entfernt bei hartnäckiger chronischer Obstipation das ganze Colon.

E. W. Andrews spricht sich für die von Connell angegebene Technik der Naht aus.

F. G. Connell bemerkt, der Vorteil der von ihm angegebenen perforierenden Naht sei deren Sicherheit, ihr Nachteil die Kapillarität.

L. Freemann bemerkt, dass die Prognose der Carcinome der Flexura sigmoidea relativ günstig sei. Er entfernte ein solches auf Blase und Peritoneum übergreifendes Carcinom mit gutem Erfolge vor $1^1/_2$ Jahren.

A. McGlannan betont die Wichtigkeit der intermittierenden Darmobstruktion als Symptom des Carcinoms, besonders wenn kein Tumor palpabel ist.

C. Stoltz berichtet über einen Fall, welcher die Schwierigkeit in der Diagnose der Natur der Obstruktion darlegt.

J. B. Boucher zieht die Indikationen für die Darmresektion sehr weit, er hat gute Erfolge beobachtet. Er glaubt bemerkt zu haben, dass diese Patienten oft eine auffallende Widerstandskraft besitzen.

J. A. MacMillan hält die Darmresektion bei Ulceration und Entzündungsprozessen für einen zu radikalen Eingriff und empfiehlt in solchen Fällen die temporäre Kolostomie.

H. D. Niles hat ebenfalls gute Resultate nach Resektion von malignen Tumoren des Dickdarms, im Gegensatz zu jenen des Dünndarms, gesehen.

A. F. Jonas betont die Wichtigkeit der Frühdiagnose, sei es auch nur einer Wahrscheinlichkeitsdiagnose, und empfiehlt für die Darmnaht die Methode Connell's.

Karl Fluss (Wien).

B. Pleura.

Ueber den intrapleuralen Druck. Von Johannes Rath. Aus der medizin. Univ.-Poliklinik zu Marburg (Prof. Brauer). Beiträge zur Klinik der Tuberkulose. Bd. IV, H. 4.

Nach eingehender Darlegung und kritischer Sichtung des Materials gelangt Autor zu der Annahme, dass alle Beweise für die Donders'sche Lehre vom negativen Drucke in der Pleuraspalte nicht ganz einwandsfrei sind. R. weist nach, dass die Adhäsionen der beiden Pleurablätter für die Druckverhältnisse im Pleuraraume von grosser Bedeutung sind. — Versuche an frisch getöteten Tieren zeigen, dass der Zug der elastischen Fasern der Lunge keineswegs — wie dies auch Sahli-Tendeloo annehmen — an allen Teilen der Lungenoberfläche denselben Wert hat. — Tierversuche (unter dem Recipienten der Luftpumpe angestellt) zeigten, dass ein Zusammenhalten der beiden Pleurablätter durch Adhäsion angenommen werden musste und recht wichtig sei. Die bisher geltende Annahme, zwischen den Pleurablättern bestände ein Druck, der um die Kraft des Zuges der Lungen geringer ist als der atmophärische Druck, beruht auf einem Irrtum. Der Autor ist der Ansicht, dass normalerweise zwischen den Pleurablättern ein negativer Druck nicht existiere. Nur bei tiefsten Inspirationen könnte er vielleicht entstehen, ist aber dann weit geringer, als früher angenommen wurde.

Hermann Schlesinger (Wien).

Ueber die paravertebrale Dämpfung auf der gesunden Brustseite bei Pleuraergüssen. Von Rauchfuss. Deutsches Arch. f. klin. Medizin 1906, LXXXIX. Bd.

Verf. konnte schon vor einiger Zeit auf gewisse Dämpfungserscheinungen hinweisen, welche sich auf der gesunden Brustseite neben der Wirbelsäule bei Pleuraergüssen wahrnehmen lassen. Der klinische Befund, um den es sich handelt, ist der konstante, durch Perkussion und Abtasten (Tastperkussion) nachweisbare, dreieckige Dämpfungsbezirk, der sich je nach der Höhe des Pleuraergusses auf der gesunden Seite längs der Wirbelsäule mehr oder weniger hoch, oft bis zum Niveau des Ergusses hinaufzieht und an seiner der unteren Lungengrenze entsprechenden Basis eine Entfernung der Hypotenuse vom Dornfortsatz von 2 bis 8 cm aufweist (Kindesalter). Jeder freie der Wirbelsäule anliegende Erguss, der bis zum 8. Wirbel hinaufreicht, also noch vor Eintritt positiven Druckes in der Pleurahöhle, gibt einen deutlichen, dem Tastgefühl durch vermehrte Resistenz und dem Gehör durch Perkussion wahrnehmbaren paravertebralen dreieckigen Dämpfungsbezirk auf der gesunden Seite, dessen Grösse mit dem Erguss zu- und abnimmt. Besonders auffällig ist die Zu- und Abnahme der Höhe des Dreiecks. Diese Schwankungen seiner Grösse folgen den Niveauschwankungen des Ergusses in einer weit mehr feinfühligen auffälligen und mit grösserer Sicherheit eruierbaren Weise als die an der vorderen Brustfläche.

Verf. führt eingehend eine Reihe von Krankengeschichten an, welche diese Verhältnisse und sein gefundenes Symptom erläutern, und kommt schliesslich nach einer ausführlichen Besprechung zur Deutung des Phänomens. Es handelt sich um eine Verschiebung des Gesamtmediastinums, wobei der Anteil des Spatium mediast. post. durch eine pralle Füllung des paravertebralen Pleurarecessus und dessen Verdrängen vor die Wirbelsäule kein geringer ist. Neben dieser Belastung des hinteren Mediastinums spielt zweifellos die Flüssigkeitsansammlung eine Rolle bei der Hemmung der perkutorischen Erschütterung der Wirbelsäule und der Rippen der gesunden Seite.

Eine kurze Ausführung über die Technik der Perkussion und den Wert der leisen Tastperkussion sowie der „Schwellenwertperkussion" beschliesst die Arbeit. H. Raubitschek (Wien).

A case of pulsating empyema. Von Collin M'Dowall. Brit. Med. Journal, 20. Okt. 1906.

Ein 18 Jahre alter Arbeiter, bisher stets gesund, wurde am 31. März 1906 mit Schmerzen in der Brust und Dyspnoe ins Spital aufgenommen; die Erkrankung hatte vor einer Woche mit stechenden Schmerzen in der linken Brustseite, mit erschwerter, tiefer Inspiration und Husten begonnen. P. 128, kaum fühlbar, Resp. 62, Temp. 103° F. An der linken Lungenbasis bestanden Zeichen von Konsolidierung und pleurales Reiben. Pat. erholte sich zusehends, klagte jedoch am 4. Tage über Schmerzen auf der rechten Seite, gleichzeitig stieg die Temperatur abermals in die Höhe und an der Basis hörte man lautes pleurales Reiben. Am 7. Tage zeigte sich rechts neben dem Sternum in der Ausdehnung von 2 Zoll die Gegend vorgewölbt und synchronisch mit der Herzaktion pulsierend; darüber war der Perkussionsschall gedämpft. Gleichzeitig wurde an der Basis der linken Lunge Exsudat nachgewiesen; die Probe-

punktion ergab Eiter. Unter Eucain wurde die linke Seite eröffnet und wurden 4 Unzen Eiter entleert, desgleichen wurde in der pulsierenden Region Eiter nachgewiesen und in der Menge eines Viertel Liters entfernt. Eine Woche später trat Exsudat an der Basis der rechten Lunge auf, auch hier wurde ca. $^1/_4$ Liter Eiters entleert. Nach weiteren 4 Tagen wiederholte sich die Pulsation auf der rechten Seite und es ergab sich die Notwendigkeit einer abermaligen Operation. Temperatur und Puls waren stets variierend und nach einem neuerlich einsetzenden Schüttelfrost entschloss man sich, eine Rippe der rechten Seite zu resezieren, worauf wieder eitriges Exsudat zum Vorschein kam. Danach erholte sich Patient vollständig und wurde am 10. Juni entlassen. In diesem Falle war wohl jedes Empyem für sich umschrieben und separiert und jedes wurde zu einer anderen Zeit gebildet, mit gleichzeitigem Anstieg der Temperatur. Herrnstadt (Wien).

Un caso di pneumotorace subfrenico. Von Gasparini. Gazetta degli ospedali No. 124, 1905.

Bei einem 23 jährigen Mädchen, das aus tuberkulöser Familie stammt, bestehen seit 3 Jahren Magenbeschwerden derart, dass Pat. nach dem Essen brennende Schmerzen, saures Aufstossen und Erbrechen, niemals aber Hämatemesis bekommt. Nach einem grösseren Excess im Essen stellen sich plötzlich nach vorangegangenem heftigem Erbrechen sehr bedeutende Schmerzen im linken Hypogastrium mit stärkster Dyspnoe ein. Die Untersuchung ergibt auf der linken Seite vom Angulus scapulae nach abwärts tympanitischen Schall mit amphorischem Atmen und fehlendem Stimmfremitus, daneben metallischen Klang. Das Herz zeigt eine sehr bedeutende Dislokation nach rechts oben, die linke Seite bleibt bei der Atmung fast unbeweglich. Probepunktion im 9. Intercostalraum fördert eine etwas blutig tingierte, fötid riechende Flüssigkeit zutage; nach einigen Tagen ist auch sehr lautes pleuritisches Reiben zu hören, das die übrigen auscultatorischen Phänomene fast völlig verdeckt. Die Dyspnoe besteht fort, die Pulszahl ist im Verhältnis zum geringen Fieber sehr hoch.

Nach etwa 3 Monaten sind die Erscheinungen zum grossen Teil zurückgegangen und Patientin vermag das Bett zu verlassen. Während der ganzen Erkrankung und auch in der Rekonvalescenz tritt häufig Erbrechen auf, nach dem sich die Patientin stets sehr geschwächt fühlt.

Verf. hatte die Diagnose auf subphrenischen Pneumothorax gestellt und meint, dass es sich wohl um den Durchbruch eines Magengeschwürs gehandelt habe.

Trotz der hereditären phthisischen Belastung des Mädchens wird ein gewöhnlicher Pneumothorax nach Perforation einer Caverne wohl auszuschliessen sein, besonders mit Rücksicht auf das Fehlen aller pneumothoracischen Symptome in den oberen Partien und den sonst normalen Lungenbefund. H. Fr. Grünwald (Wien).

Zur Chirurgie des Pneumothorax. Von L. Spengler. v. Bruns' Beitr. zur klin. Chir., XLIX. Bd., 1906.

Der Aufsatz bespricht den tuberkulösen Pneumothorax, der wohl $^4/_5$ aller Fälle von Pneumothorax betrifft. Die Heilung beträgt unter 451 bei den einzelnen Autoren $^1/_2$—30 %; die besten Resultate, 33 Fälle

mit 10 Heilungen = 30 %, hatte Spengler, darunter 6 mal gleichzeitige Heilung der Lungentuberkulose, 2—10 Jahre beobachtet. Die Kranken waren 17—32 Jahre alt; der Pneumothorax sass 5 mal rechts, 5 mal links; bei 5 Kranken war die Erkrankung einseitig, bei 5 beiderseitig; 8 Kranke unter 10 wurden durch das Auftreten des Pneumothorax mit Exsudat von dem bestehenden, z. T. hohen Fieber völlig befreit, 4 davon dauernd; bei den letzteren bestand das pleuritische Exsudat monate-, ja jahrelang und es kam zur Heilung mit völliger Entfaltung der Lunge. In allen 10 Fällen trat zum Pneumothorax ein Exsudat, 5 mal rein serös, 4 mal eiterig-serös. Für die Heilung des Pneumothorax, ob tuberkulös oder anderer Natur, ist die Heilung der Lungenfistel erste Bedingung; dies geschieht bei dem tuberkulösen viel langsamer, als bei dem traumatischen. Begünstigt wird die Heilung der Fistel durch die Kompression der Lunge von seiten des Pneumothorax. Nach Schluss der Lungenfistel dehnt sich die Lunge zugleich mit der Resorption der Luft im Pleuraraum wieder aus; dies geschieht seltener bei Tuberkulose. Geschieht die Resorption der Luft zu rasch, so kann sich, besonders bei vorgeschrittener Tuberkulose, die Fistel wieder öffnen und ein offener Pneumothorax entstehen, der über ein Jahr bestehen kann. Tritt aber ein Exsudat hinzu, so steigt dadurch der intrapleurale Druck und die Fistel schliesst sich leichter. Ein grösseres Exsudat kann bald zum Pneumothorax treten, es kann aber auch 3—5 Monate bis dahin dauern. Die Entstehung eines grösseren Exsudats ist wohl auf Reinfektion der Pleura zurückzuführen. Mit dem Auftreten des Exsudates, mit oder ohne Fieber, gehört der Kranke dauernd ins Bett. Bei weiterem fieberfreien Verlauf oder ganz leichtem Fieber soll man auch einen eiterigen Erguss nicht operieren; vorher soll man möglichst den Schluss der Lungenfistel abwarten und versuchen, auch ein eiteriges, besonders ein steriles, Exsudat durch wiederholte Punktionen zu heilen. Bei dauerndem hohem Fieber ist nur, wenn das Fieber nicht von der Lungenerkrankung kommt und wenn eine schwere purulente Infektion der Pleura vorliegt, die breite Eröffnung der Pleura vor Schluss der Lungenfistel erlaubt. Wo keine hochgradige Verdrängung besteht, soll man erst 2—3 Wochen nach vollständiger Resorption der Luft punktieren, aber vorsichtig, das erste Mal etwa 500 ccm. Die Kompression der Lunge durch den Pneumothorax ist für den tuberkulösen Prozess sehr heilsam; 2 unter den 10 Geheilten haben ihre Heilung wohl nur dem Hinzutreten des Pneumothorax zu verdanken; die Kompression muss vollständig sein und genügend lange dauern, besonders in fiebernden Fällen; der offene Pneumothorax reicht dazu nicht aus. Auf dieser Erfahrung fussend hat man durch Einbringung von Stickstoff einen Pneumothorax zu erzeugen gesucht. Selbst nach jahrelanger Kompression dehnt sich die Lunge wieder sehr gut aus. Ein Pneumothorax, der durch gasbildende Bakterien in Exsudaten hervorgerufen wird, muss radikal operiert werden. Bei traumatischem Pneumothorax soll nach Garré's Vorschlag die Lungenwunde primär genäht und die Pleurahöhle drainiert werden, wo Gefahr innerer Verblutung oder ein Spannungspneumothorax besteht. Beim Pneumothorax infolge Platzens von Emphysembläschen, von embolischem Infarkt der Lunge, septischer Pneumonie, Lungengangrän, fötider Bronchitis, Bronchiektasien, Tumoren der Pleura oder Lunge oder deren Umgebung, von Lungenabscess, Echinococcus, Aorten-

aneurysma, subphrenischem Abscess müssen Allgemeinzustand und Grundleiden das operative oder konservative Verfahren entscheiden. Der Pneumothorax bei Empyema necessitatis, nach innen oder aussen, erfordert wohl immer ausgedehnte Rippenresektion oder Thoracoplastik. Je geringer die Ausdehnungsfähigkeit der Lunge eingeschätzt werden muss, desto ausgedehnter muss der operative Eingriff sein und eventuell zugleich die Lungenfistel durch Anfrischung und Naht geschlossen werden. Der Pneumothorax kann ohne nennenswerte Erscheinungen eintreten, er kann auch 1—2 Wochen hohes Fieber bringen, das oft wieder schwindet, ohne dass ein eitriges oder gar jauchiges Exsudat sich bildet. Bei mehr oder weniger schwer doppelseitig erkrankten Phthisikern soll man den Pneumothorax symptomatisch behandeln, doch soll man die Luft ex indic. vitali mit einer nicht zu dünnen Nadel punktieren, nicht aspirieren; das gilt auch, wenn die Lunge ganz oder fast ganz gesund ist. Eine dauernde äussere Thoraxfistel soll nur bei fieberhaft eitrigen oder jauchigen Exsudaten angelegt werden. Können wir eine schwere Infektion der Pleura ausschliessen, so verhalten wir uns passiv. Als Operation genügen bei den serösen, serös-eiterigen und fieberlosen sterilen eiterigen Exsudaten Punktion und Aspiration; bei schwerer Infektion der Pleura und fieberhaftem, kokkenhaltigem eiterigem oder jauchigem Exsudat ist die breite Eröffnung der Pleura, wo nötig Thoracoplastik und Schluss der Lungenfistel am Platz. Tritt nach 3—6 Monaten zu dem Pneumothorax kein Exsudat, so ist zu empfehlen, bei gutem Allgemeinzustand durch Injektion einer schwachen Höllensteinlösung ein Exsudat hervorzurufen.
Klink (Berlin).

C. Harnblase.

Some cases illustrating cystoscopic diagnosis. Von A. L. Chute. Boston med. and surg. journ., 22. März 1906.

Fall I. Angeborenes Blasendivertikel bei einem 21 jährigen Manne. Plötzlich auftretender Harndrang mit Schmerzen, trüber und gelegentlich blutiger Harn. Spur von Albumen, im Sediment Blut, Eiter und viele Blasenepithelien. Die Blase schwer reinzuwaschen, doch gut dehnbar. Cystoskopisch erschien eine elliptische, 2 cm lange Oeffnung an der hinteren Blasenwand, an welcher man bei tiefer Inspiration eine eiter- und schleimhältige Flüssigkeit sich hin- und herbewegen sah. Dabei wurden auch die hintere Divertikelwand und die erweiterten Gefässe des abgrenzenden Septum sichtbar. Ein Eingriff wurde verweigert. Da Trauma und Hindernisse in der Harnröhre auszuschliessen waren, so wurde ein angeborener Defekt der Blasenmuskulatur mit konsekutiver Ausbuchtung der Schleimhaut angenommen. Durch Einwanderung von Organismen (von den Nieren oder Lymphwegen) kam es zur Entzündung. Bei Wiederholung der letzteren und Festerwerden der Adhäsionen kann sich ein späterer Eingriff schwierig gestalten.

Fall II. Divertikel bei einem 79 jährigen Patienten. Vor 5 Jahren partielle Prostatektomie, seither trüber Harn, Harndrang, Schmerzen. Cystoskopisch sah man entsprechend der Operationsnarbe eine längliche Oeffnung, in welcher sich bei der Respiration trüber, eitriger Urin auf- und abbewegte. Das Divertikel klaffte während der Tätigkeit der Bauchpresse. Es entstand ähnlich wie im vorigen Falle infolge eines Muskel-

defekts nach der Operation und bildete eine Brutstätte für Organismen, trotzdem kein Residualharn vorhanden war.

Fall III. Rechtsseitige Wanderniere bei einer 38jährigen Frau. Schmerzen in der rechten Niere bei längerem Stehen. Urin trübe, eine Spur von Eiweiss, Leukocyten und Epithelien enthaltend. Das Blasenbild normal. Der Harn aus dem linken Ureter normal, jener aus dem rechten Eiweiss, granulierte Zellen und Leukocyten enthaltend; geringfügige aseptische Harnretention im rechten Nierenbecken, welche bei Untersuchung in der Bettruhe nicht nachzuweisen ist. Der Schmerz steigert sich bei Füllung des Nierenbeckens mit steriler Flüssigkeit. Nephropexie mit vorläufig gutem Erfolge. Die renale Retention hatte offenbar Veränderungen im Nierenbecken, Maceration und Desquamation des Epithels zur Folge, somit eine Neigung zur Infektion. Dies ist eine besondere Indikation für die Nephropexie als eine Erleichterung der Nierenbeckendrainage.

Fall IV. Septische Retention im linken Nierenbecken bei einem 43jährigen Manne. Vor 11 Jahren Urethritis mit Schmerzen im Rücken, in der Blasen- und Leistengegend. Seit 5 Jahren trüber Harn und nächtliche Polyurie. Prostatitis und Vesiculitis. Cystoskopisch zeigt sich eine basale Cystitis, aus der linken Uretermündung tritt etwas schleimiger Eiter. Links geringe Sekretion, erst bei Katheterisation des Nierenbeckens selbst entleeren sich 60 g trüben Harns, welcher etwas Eiweiss, 0,5 $^0/_0$ Harnstoff, etwas Blut, Epithelien und reichlich Eiter und Bakterien enthielt. Keine Tuberkelbazillen. Im klaren Harn der rechten Niere eine Spur Eiweiss, $2^1/_4$ $^0/_0$ Harnstoff, reichliche Sekretion. Dem Patienten wurde Nierendrainage oder Nephrektomie empfohlen. Er war 2 Jahre erfolglos wegen Cystitis behandelt worden, ohne dass irgendwelche Symptome auf die Niereneiterung schliessen liessen.

Fall V. Bei einer 39jährigen Frau zeigte sich unmittelbar nach einer Geburt in der rechten Lendengegend ein anfangs schmerzhafter, nierenförmig gestalteter und sich vergrössernder Tumor, sechs Wochen später Erblindung des linken Auges durch Netzhautblutung. Der trübe Harn enthielt neben Epithelien und wenigen Leukocyten Tuberkelbazillen. Die Blase tolerant, am linken Ureter leichte Rötung. In den rechten Ureter drang der Katheter nur 4 cm tief ein, ohne dass sich Harn entleerte. Aus dem linken Ureter erhielt man 15 g eines Harns von der Beschaffenheit des Blasenurins, Tuberkelbazillen enthaltend. Derselbe Befund wurde 3 Wochen später erhalten. Die Ureterenkatheterisation zeigte in diesem Falle, dass die scheinbar gesunde Niere krank war und dass deren Funktionsfähigkeit nur als eine vorläufige betrachtet werden musste. Die Ursache des Verschlusses des rechten Harnleiters war vielleicht ein Stein mit nachfolgender Hydronephrose. Ein Eingriff wurde verweigert.

Fall VI. Eine 30jährige Frau mit Rückenschmerzen, Dysurie, starker Retroversio uteri, der Harn zeigt die Merkmale der chronischen Cystitis. Ventrale Fixation des Uterus, um die Cystitis zu bekämpfen. Danach einige Tage profuse Hämaturie. In der Folge Schmerzen, Harndrang, mikroskopisch Blut. Die Blase schwer zu reinigen, intolerant, nur 90 g Flüssigkeit fassend. Die Basis der Blase entzündet, verdickt, mit Schleim und Eiter bedeckt; mässig grosser Stein sichtbar. Litholapaxie. Der Harn wurde klar, Schmerzen und Harndrang verschwanden.

Fall VII. Carcinom der linken Niere bei einer 57jährigen Frau. Vor 4 Wochen blutiger Harn, seit 2 Wochen Hämaturie ohne Schmerzen. Früher geringer Schmerz und Empfindlichkeit in der linken Lende, sonst keine lokalen Symptome. Mikroskopisch nur dichtes Blut sichtbar. Die Blasenschleimhaut sehr blass, aus dem linken Ureter entleert sich Blut, aus dem rechten Harn, welcher eine Spur von Albumen, 1,4 % Harnstoff, wenige Leukocyten und Epithelzellen enthielt. Radiogramm negativ. Die Schmerzlosigkeit, das Fehlen von Cylindern und von Eiter liessen an eine maligne Geschwulst denken. An der exstirpierten linken Niere zeigte sich eine pflaumengrosse maligne Masse, welche sich am unteren Pole von der Rinde bis zum Nierenbecken erstreckte. Heilung.

Fall VIII zeigt eine schmerzlose Hämaturie aus anderer Ursache bei einem 43jährigen Chinesen. Seit 3 Monaten blutiger Harn, meist keine Schmerzen, zeitweise Harndrang. Bei Nacht oft keine Blutung. Urin hellrot, Blutklumpen und Erythrocyten enthaltend. Cystoskopisch zeigt sich eine wogende Masse mit hämorrhagischen Flocken im rechten Blasenanteil nahe der Uretermündung (Papillom).

Besonders bei der schmerzlosen renalen Hämaturie ist der cystoskopische Befund von grosser Wichtigkeit, um vor dem Auftreten lokaler Symptome entscheiden zu können, welche Seite die kranke ist.

Karl Fluss (Wien).

III. Bücherbesprechungen.

Der Schmerz. Eine Untersuchung der psychologischen und physiologischen Bedingungen des Schmerzvorganges. Von Semi Meyer. Wiesbaden, J. F. Bergmann, 1906.

Die vorliegende Monographie, die in den von Loewenfeld und Kurella herausgegebenen „Grenzfragen des Nerven- und Seelenlebens" erschienen ist, zerfällt in zwei Teile, in deren erstem der Verfasser die Psychologie des Schmerzes erörtert, um im zweiten die Physiologie des Schmerzes einer gründlichen Untersuchung zu unterziehen.

Er fasst die Ergebnisse seiner Arbeit in folgenden Sätzen zusammen:

I. Der Schmerz als Bewusstseinsvorgang ist ein Gefühl. In ihm wird, wie in jedem Gefühl, ein bestimmter Trieb, der Abwehrtrieb, bewusst. Als primitive Funktion ist das Schmerzgefühl aber auch mit der Empfindung fest verknüpft. — Der Schmerz ist deswegen ein so starkes Gefühl, weil der Schutz des Körpers seiner Obhut anvertraut ist, indem er die Aufmerksamkeit auf die Gefahr zu lenken hat. Das Gefühl richtet die Aufmerksamkeit.

Unser Gefühlsgedächtnis ist genau so beschaffen wie das für Empfindungen, es werden vornehmlich die Beziehungen der verschiedenen Bewusstseinsinhalte zueinander aufbewahrt.

II. Physiologisch betrachtet hat der Schmerz den Zweck, den Organismus auf starke Reize anders antworten zu lassen als auf schwache. Hierzu bedarf es einer Einrichtung, vermöge deren die Erregungen bei starken Reizen einen eigenen Weg im Centralnervensystem einschlagen. Ein solcher Mechanismus ist vorhanden: Der Schmerz hat keine Sinnesorgane, er entsteht durch Reizung der Nervenfasern selbst, und zwar

nur der dem mechanischen Sinn dienenden Fasern. Diese geben bei ihrem Eintritt ins Rückenmark einen feinen Seitenast ab, der die Schmerzvermittlung übernimmt. Dieses Verhalten erklärt die verschiedene Höhe der Schmerzschwelle, es erklärt die Möglichkeit des Schmerzausfalles bei erhaltener Empfindung und auch die Tatsache der Herabsetzung der Schmerzschwelle bei Rückenmarksverletzungen wird erklärt, indem in allen Fällen, wo sie beobachtet ist, der Hauptast der Nervenfasern durchschnitten ist, wodurch in dem schmerzvermittelnden Seitenast eine Verstärkung der Erregung eintreten muss.

Der Schmerz ist demnach eine an einen komplizierten nervösen Mechanismus gebundene Funktion und entwickelt sich dementsprechend erst spät in der Tierreihe. Rud. Pollak (Prag).

Nierenchirurgie. Ein Handbuch für Praktiker. Von C. Garré und O. Ehrhardt. Mit 90 Abbildungen. Berlin 1907. Verlag von S. Karger.

Wie die Verff. im Vorworte erwähnen, soll das vorliegende Handbuch der Nierenchirurgie dem beschäftigten Praktiker eine Uebersicht über den heutigen Stand der behandelten Fragen geben, weshalb auch die beiden Autoren hauptsächlich auf die einheitliche Darstellung jener Verfahren Gewicht gelegt haben, welche sich ihnen in der Praxis bewährt haben. Aus diesem Grunde stehen auch die beiden Verfasser der funktionellen Nierendiagnostik in ihrer jetzigen Form ziemlich ablehnend gegenüber, wenn sie auch der Ansicht sind, dass der einmal betretene Weg der richtige ist und dass die funktionelle Nierendiagnostik nicht mehr aus dem diagnostischen Rüstzeug des Chirurgen verschwinden wird, mögen ihre heutigen Methoden auch noch unvollkommen sein. Ebenso skeptisch beurteilen die Verff. die chirurgische Behandlung der Nephritis nach Edebohls. Hingegen treten sie warm für die Frühoperation bei Nierentuberkulose ein. Es soll operiert werden, sobald die Diagnose feststeht. Die Operation der Wahl ist die extraperitoneale Nephrektomie. In seltenen Fällen kann man mit einer partiellen Nephrektomie auskommen. Die Nephrotomie stellt nur einen palliativen Eingriff dar.

Bei Nephrolithiasis empfehlen die Verff. im allgemeinen eine chirurgische Behandlung. Nicht zu operieren sind jene Fälle, bei denen unter oft wiederholten Koliken stets kleine Konkremente entleert werden, bei denen dabei der Harn aseptisch ist und die Röntgenphotographie einen grösseren Stein nicht erkennen lässt. Als Operation der Wahl bei Nephrolithiasis ist die Nephrolithotomie mit dem Sektionsschnitt in der Zondek'schen Ebene zu betrachten.

Bezüglich der Wanderniere sind die Autoren der Ansicht, dass die Indikation zur operativen Behandlung der Wanderniere nicht eng genug gesteckt werden kann. Sie operieren: 1. Wenn häufige Kolikanfälle durch Zerrung und Abknickung des Ureters entstehen. 2. Wenn komplizierende Erkrankungen (Tuberkulose, Hydronephrose usw.) an und für sich einen Eingriff erforderlich erscheinen lassen. 3. Wenn die orthopädisch-diätetischen Massnahmen ausnahmsweise nicht zum Ziele führen und Hysterie sicher auszuschliessen ist. von Hofmann (Wien).

Action des rayons X sur les glandes génitales. Von Roulier. Thèse de Paris 1906.

Sehr inhaltsreiche Abhandlung zwecks Entscheidung der Frage der Möglichkeit der Sterilisation der Ovarien bei der Frau durch Röntgen-

beleuchtung. Verf. hält letzteres für unmöglich, weil die Ovarien nicht oberflächlich genug liegen. Ferner haben Versuche bei Frauen, einen Abortus durch X-Strahlen einzuleiten, ein negatives Resultat ergeben, dagegen gelang dies bei kleinen Tieren. — Die Wirkung der Röntgenstrahlen auf die Hoden ist dagegen eine sehr evidente. Auch kurz dauernde Beleuchtung kann eine — wenn auch vorübergehende — Azoospermie hervorrufen. Fortgesetzte Einwirkung auch geringer Dosen von Strahlen führt zur definitiven Atrophie der Hoden.

Schrumpf (Strassburg).

Studies from the Departement of Pathology of the College of Physicians and Surgeons. Columbia University, New York, 1906.

Es ist der 10. Band der Studien, welche in den Jahren 1904 bis 1905 bereits in verschiedenen Journalen veröffentlicht wurden und welche nun in einem Buche übersichtlich zusammengefasst erscheinen. Reichhaltiges Material und Vielseitigkeit charakterisieren in erster Linie dieses Werk, welches bestrebt ist, durch eine grosse Anzahl von Abbildungen die Anschaulichkeit und Klarheit des Textes zu erhöhen. Wir finden hier Arbeiten über die physiologische Differenzierung des Pneumo- und Streptococcus, Differenzierung anderer seltenerer Bazillenformen, daneben Arbeiten über perniciöse Anämie, über „Dry Jodine Catgut“; ausserdem über die elektrische Leitungsfähigkeit des Blutes während der Coagulation, endlich über Chorionepitheliomatose, Wucherungen in Teratomen.

Am Schlusse ist ein Inhaltsverzeichnis über sämtliche bisher erschienenen Bände und die in denselben enthaltenen Werke beigefügt.

Herrnstadt (Wien).

Abbazia als Kurort. Festschrift zum 60. Geburtstage des Prof. Dr. Glax. Herausgegeben von der Kurkommission, 1906.

Das im Verlage der Kurkommission erschienene, 238 Seiten umfassende Büchlein ist vom Aerzteverein Abbazia dem 60. Geburtstage des Prof. Glax gewidmet. Auf eine kurze Einleitung über den Lebenslauf des Jubilars und die Entstehung des Kurortes Abbazia folgen Beschreibungen von der Hand der dem Aerztevereine angehörigen Mitglieder, welche die hygienisch-sanitären und klimatischen Verhältnisse des Kurortes beleuchten, wobei zahlreiche in den Text eingestreute Abbildungen die Anschaulichkeit der gegebenen Schilderungen unterstützen, desgleichen zwei Pläne über die Wasserleitungs- und Kanalisationsanlage. Besonders hervorzuheben wären die Kapitel über „die interne Anwendung des Meerwassers“ von Doc. Dr. Geza Fodor und die von Dr. Koloman Szegö verfasste Skizze: Beurteilung kindlicher Charaktere vom medizinischen Standpunkte, die gewiss geeignet sind, vielen Aerzten als nützlicher Wegweiser zu dienen, besonders jenen, welche in ihrer Eigenschaft als Hausärzte neben streng medizinischer Tätigkeit auch ethische und moralische Einflüsse zur Geltung bringen mögen. Die Kapitel über „Behandlung von Herzkranken im Sanatorium“ und „das medico-mechanische Zanderinstitut und die physikalische Heilanstalt“ belehren uns darüber, welche schöne Erfolge auf diesem Wege unter ärztlicher Kontrolle zu erzielen sind.

Am Schlusse des kleinen Werkes findet sich eine kurze Angabe über die Ueberwachung des Lebensmittelverkehres, über Isolierung und Desinfektion und endlich über die Kurort-Statistik.

Herrnstadt (Wien).

Inhalt.

I. **Sammel-Referate.**

Venus, E., Der gegenwärtige Stand der Rückenmarksanästhesie (Schluss), p. 369 bis 380.

II. **Referate.**

A. **Darm.**

Serafini, G., L'ileo gastrico acuto arterio-mesenteriale, p. 380.

Rubritius, Beiträge zur Pathologie und Therapie des akuten Darmverschlusses, p. 380.

Karrenstein, Zur Frage der Recidive nach Blinddarmentzündung, p. 381.

Molyneux, E. d., Case of haemorrhagie typhoid with perforation in the ascending colon, p. 382.

Power, D'Arcy, A clinical lecture on acute duodenal perforation, p. 382.

Gant, S. G., The office treatment of anal fissure, p. 383.

Toussaint, Perforation intestinale avec adénopathie suppurée du mésentère au cours de la fièvre typhoide, p. 384.

Clay, J., Two cases of ruptured duodenal ulcer, p. 385.

Estor, Plaie pénétrante de l'abdomen par balle de revolver de huit millimètres, plaie de l'estomac et du côlon descendant, laparotomie; guérison, p. 385.

Stern, A. u. Dolau, Th., Kasuistischer Beitrag zur chirurgischen Behandlung der durch stumpfe Gewalt verursachten Unterleibsverletzungen, p. 386.

Rolleston, H. D., Cantale, M. D. u. Lond, F., Primary malignant disease of the vermiform appendix, p. 386.

Perman, E. S., Fall af hårsvulst i tarmen, p. 387.

Landau, Th., Ueber den primären Krebs des Appendix nebst Bemerkungen über die Revision des Appendix bei jedweder Laparotomie, p. 387.

Mummery, P. L., The diagnosis of rectal cancer, p. 388.

Jonas, A. F., I. Neoplasmas of the colon; Niles, H. D., II. The surgical conception of sigmoid pathology; III. Diskussion, p. 389.

B. **Pleura.**

Rath, J., Ueber den intrapleuralen Druck, p. 391.

Rauchfuss, Ueber die paravertebrale Dämpfung auf der gesunden Brustseite bei Pleuraergüssen, p. 392.

M'Dowall, C., A case of pulsating empyema, p. 392.

Casparini, Un caso di pneumotorace subfrenico, p. 393.

Spengler, L., Zur Chirurgie des Pneumothorax, p. 393.

C. **Harnblase.**

Chute, A. L., Some cases illustrating cystoscopic diagnosis, p. 395.

III. **Bücherbesprechungen.**

Meyer, S., Der Schmerz. Eine Untersuchung der psychologischen u. physiologischen Bedingungen des Schmerzvorganges, p. 397.

Garré, C. u. Ehrhardt, O., Nierenchirurgie. Ein Handbuch für Praktiker, p. 398.

Roulier, Action des rayons X sur les glandes génitales, p. 398.

Studies from the Departement of Pathology of the College of Physicians and Surgeons, p. 399.

Abbazia als Kurort, p. 399.

Um Einsendung von Monographien und Büchern an den Redakteur Professor Dr. HERMANN SCHLESINGER, Wien, I, Ebendorferstrasse 10, wird gebeten.

Man bittet, redaktionelle Zuschriften mit dem Adressenzusatz „Für die Redaktion des Centralblattes für die Grenzgebiete" versehen zu wollen.

Lippert & Co. (G. Pätz'sche Buchdr.), Naumburg a. S.

CENTRALBLATT

für die

Grenzgebiete der Medizin u. Chirurgie.

Herausgegeben von

Dr. Hermann Schlesinger,

Professor an der Universität Wien.

Verlag von GUSTAV FISCHER in Jena.

X. Band.	Jena, 20. Juni 1907.	Nr. 11.

Das Centralblatt für die Grenzgebiete der Medizin und Chirurgie erscheint in zwanglosen Heften im Umfange von etwa 3 Druckbogen, die zu einem Bande vereinigt werden, dessen Umfang 60 Druckbogen betragen wird. Das Abonnement für das Centralblatt kostet 24 Mark für den Band. — Die Abnehmer der **Mitteilungen aus den Grenzgebieten der Medizin und Chirurgie**, herausgegeben von A. von Eiselsberg und B. Naunyn, erhalten das Centralblatt zum Vorzugspreise von 20 Mark.

I. Sammel-Referate.

Die Rolle der Epithelkörperchen in der Pathologie.

Kritischer Sammelbericht von **Karl Hermann Schirmer** (Wien).

Literatur.

1) Adler und Thaler, Vorläufige Mitteilung. K. k. Ges. der Aerzte Wien. 15. Juni 1906. Wiener klin. Wochenschr. 1906, p. 779.

2) Alquier, L., Glandules parathyroïdiennes et convulsions. Gazette des hôp. 1906, No. 128, p. 1527.

3) Ders., Recherches sur le nombre et sur la situation des parathyroïdes chez le chien. Compt. rend. Soc. de Biologie, 20. Oktober 1906, p. 302.

4) Andersson, O. A., Zur Kenntnis der Morphologie der Schilddrüse. Arch. f. Anat. u. Phys., Anat. Abt. 1894, p. 177.

5) Askanazy, M., Ueber Ostitis deformans ohne osteoides Gewebe. Arbeiten aus dem patholog. Institut Tübingen 1904, Bd. IV, Heft 3, p. 398.

6) Baber, E. C., Contributions to the minute anatomy of the thyroid gland of the dog. Phil. Trans. of the Royal Soc. of London 1876. Vol. 166. Part II.

7) Ders., Researches of the minute structure of the thyroid gland. Phil. Trans. of the Royal Soc. of London 1881, No. 209, p. 279.

7a) Bayon, P. G., Erneute Versuche über den Einfluss des Schilddrüsenverlustes und der Schilddrüsenfütterung auf die Heilung von Knochenbrüchen. Würzburg 1903.

8) Benjamins, C. E., Ueber die Glandulae parathyreoideae (Epithelkörperchen). Ziegler's Beiträge, Bd. XXXI, 1902, p. 143.

9) Berkeley, Relation of parathyroids to paralysis agitans. Med. News. 2. Dezember 1905, ref. Treatment 1906, p. 118.

10) Biedl, A., Innere Sekretion (Vorlesungen im Sommersemester 1902). Wiener Klinik 1903, p. 281.

10a) Ders., K. k. Ges. der Aerzte in Wien, 10. Mai 1907. Wiener klinische Wochenschr. 1907, p. 615.

11) Blum, F., Neues und Altes zur Physiologie und Pathologie der Schilddrüse. XXIII. Kongress f. innere Medizin, München 1906, p. 183.

12) Blumreich, L. und Jacoby, M., Experimentelle Untersuchungen über die Bedeutung der Schilddrüse und ihrer Nebendrüsen für den Organismus. Vorläufige Mitteilung. Berl. klin. Wochenschr. 1896, No. 15, p. 327.

13) Dies., Experimentelle Untersuchungen über die Bedeutung der Schilddrüse und ihrer Nebendrüsen für den Organismus. Pflüger's Archiv 1896, Bd. LXIV, p. 1.

14) Cadéac, C. et Guinard, L., Quelques faites relatifs aux accidents de la thyréoïdectomie. Compt. rend. de la Soc. de Biologie 1894, 2. Juin, p. 468.

15) Dies., Quelques remarques sur le rôle du thymus chez les sujets atteints d'une altération du corps thyroïde ou éthyroïdés. Compt. rend. de la Soc. de Biologie 1894, 16 Juni, p. 508.

16) Dies., Contribution à l'étude de quelques modifications fonctionnelles relevées chez les animaux éthyroïdés. Compt. rend. de la Soc. de Biologie 1894, 16 Juin, p. 509.

17) McCallum, On the production of specific cytologic sera for thyroid and parathyroid, with observations on the physiology and pathology of the parathyroid gland. Med. News, 31. Oktober 1903.

18) Ders., Tumor of the parathyroid gland. John Hopkins Hosp. Bull. XI, 1905.

19) Ders., Die Beziehung der Parathyroiddrüsen zu Tetanie. Centralbl. für allgem. Path. u. path. Anat. 1905, Bd. LXXVI, p. 385.

20) Ders., The surgical relations of the parathyroid glands. Brit. Med. Journ., 10. November 1906, p. 1282. Diskussion: V. Horsley.

21) Ders., Further notes on the function of the parathyroid glands. Med. News, 8. April 1905.

22) McCallum and Davidson, Further notes on the function of the parathyroid glands. Med. News 1905, p. 18.

23) Capobianco, Fr., Ricerche microscopiche e sperimentali sugli effetti della tiroidectomia. Riforma Medica 1895 und Internat. Monatsschr. f. Anat. u. Physiologie 1894, p. 515.

24) Caro, L., Schilddrüsenresektionen und Schwangerschaft in ihren Beziehungen zur Tetanie und Nephritis. Experimentelle und kritische Beiträge zur Frage der Epithelkörperfunktion. Mitteilungen aus den Grenzgeb. der Medizin und Chir. 1907, Heft 4.

25) Chantemesse et Marie, Les glandes parathyroïdiennes de l'homme. Soc. méd. des hôp. 1893, Bd. X, p. 202. Semaine méd. 1893, p. 130.

26) Christens, D., Ueber die Ursachen der Tetania strumipriva. Hospitalstidende 1904, No. 39.

27) Chvostek, Bemerkungen zur Aetiologie der Tetanie. Wiener klinische Wochenschr. 1905, p. 969.

28) Ders., Beiträge zur Lehre von der Tetanie. I. Die mechanische Uebererregbarkeit der motorischen Nerven bei Tetanie und ihre Beziehung zu den Epithelkörpern. Wiener klin. Wochenschr. 1907, p. 487.

28a) Ders., Beiträge zur Lehre von der Tetanie. II. Das kausale und die auslösenden Momente. Der akute Anfall von Tetanie nach Tuberkulininjektion. Wiener klin. Wochenschr. 1907, p. 625.

28b) Civalleri, A., Sulle glandulae parathyreoideae dell' uomo. Policlinico 1902, No. 3.

29) Conradi et Marchetti, Riv. di patol. nerv. e ment. 1904, p. 255.

30) Cristiani, H., Sur les glandules thyroïdiennes chez le rat. Compt. rend. de la Soc. de biologie 1892, p. 798, 22 Octobre.

31) Ders., De la thyreoïdectomie chez le rat. Arch. de physiol. norm. et pathol. 1893, p. 39.

32) Ders., Remarques sur l'anatomie et la physiologie des glandes et glandules thyroïdiennes chez le rat. Arch. de physiol. norm. et path. 1893, p. 164.

33) Ders., Des glandules thyroïdiennes accessoires chez la souris et la campagnol. Arch. de physiol. norm. et path. 1893, p. 279.

34) Ders., Étude histologique de la greffe thyroidienne. Compt. rend. de la Soc. de biolog., 10. Nov. 1894, p. 716.

35) Ders., Evolution histologique de greffes faites avec du tissu thyreoïdien conservé. Journ. de physiol. et de path. gén. 1905, Bd. VII, p. 261.

36) Cristiani, H. et Ferrari, E., De la nature des glandules parathyroïdiennes. Compt. rend. de la Soc. de Biologie, Oktober 1897.

37) v. Ebner, V., Von den Beischilddrüsen. Koelliker's Handb. der Gewebelehre des Menschen 1902, Bd. III, p. 325.
38) Edmunds, W., Journal of Physiology 1895 und Journ. of Path. and Bacteriol. 1896.
39) Ders., The patology of exophthalmic goitre. Brit. Med. Journ. 1901, Bd. II, p. 773.
40) Ders., Journ. of Pathologie 1902.
41) v. Eiselsberg, Die Krankheiten der Schilddrüse. Deutsche Chirurgie 1901, No. 38.
42) Ders., Ueber physiologische Funktion einer im Sternum zur Entwicklung gekommenen krebsigen Schilddrüsenmetastase. Langenbeck's Arch. 1894, Bd. XLVIII, p. 489.
43) Enderlen, Untersuchungen über die Transplantation der Schilddrüse in die Bauchhöhle von Katzen und Hunden. Mitteilungen aus den Grenzgeb. der Med. u. Chir. 1898, Bd. III, p. 474.
44) Erdheim, Beitrag zur Kenntnis der branchiogenen Organe des Menschen. Wiener klin. Wochenschr. 1901, No. 41.
45) Ders., Zur normalen und pathologischen Histologie der Glandula thyreoidea, parathyreoidea und Hypophysis. Ziegler's Beiträge 1903, Bd. XXXIII, p. 158.
46) Ders., I. Ueber Schilddrüsenaplasie. II. Geschwülste des Ductus thyreoglossus. III. Ueber einige menschliche Kiemenderivate. Ziegler's Beiträge 1903, Bd. XXXV, p. 366.
47) Ders., Beiträge zur pathologischen Anatomie der menschlichen Epithelkörperchen. Zeitschrift f. Heilkunde 1904, Bd. XXV.
48) Ders., Tetania parathyreopriva. Kongress f. innere Med. München, April 1906.
49) Ders., Tetania parathyreopriva. K. k. Ges. der Aerzte Wien, 1. Juni 1906. Wiener klin. Wochenschr. 1906, p. 716 u. 817. Diskussion: Paltauf, v. Eiselsberg, Kassowitz, Weichselbaum, Frommer, Escherich, Biedl, Clairmont, Pineles.
50) Ders., Tetania parathyreopriva. Mitteilungen aus den Grenzgebieten der Med. u. Chir. 1906, Bd. XVI, 4. u. 5. Heft.
51) Ders., Zur Anatomie der Kiemenderivate bei Ratte, Kaninchen und Igel. Anatomischer Anzeiger 1906, Bd. XXIX, p. 609 u. dgl.
52) Escherich, Mitteilungen der Ges. für innere Medizin u. Kinderheilkunde, 22. Nov. 1906. Diskussion: Erdheim, Hochsinger.
52a) Ders., K. k. Ges. der Aerzte in Wien, 10. Mai 1907. Wiener klinische Wochenschr. 1907, p. 614.
53) Forsyth, D., A fatal case of myxoedema with changes in the parathyroid glands. Lancet 1907, p. 154. (Diskussion zu diesem Vortrage in der Clin. Soc. of London: Harnett, Edmunds, Brit. Med. Journ. 1907, p. 141.)
54) Ders., Observations on the parathyroids and accessory thyroids in man. Brit. Med. Journ. 1907, p. 372. Diskussion: Harnett, Bayon, p. 439.
54a) Ders., The structure and secretion of the parathyroid glands. Brit. Med. Journ., 18. May 1907, p. 1177.
55) v. Frankl-Hochwart, Die Tetanie, Nothnagel's Spez. Path. u. Ther. 1891.
56) Ders., Die Tetanie der Erwachsenen, Deutsche Klinik 1905, 151. Lieferung, p. 933.
57) Ders., Die Schicksale der Tetaniekranken, Wiener med. Wochenschr. 1906, p. 309.
58) Ders., Die Schicksale der Tetaniekranken. Neurolog. Centralbl. 1906, No. 14 u. 15.
59) Fraina, Beitrag zur patholog. Anatomie der Glandula thyreoidea und der Glandulae parathyreoideae. Pavia 1905, zitiert nach Guizzetti.
60) Frommer, V., Diskussion zum Vortrage Erdheim's, Ges. der Aerzte Wien, 22. Juni 1906. Wiener klin. Wochenschr. 1906, p. 818.
61) Ders., Experimentelle Versuche zur parathyreoidealen Insufficienz in bezug auf Eklampsie und Tetanie, mit besonderer Berücksichtigung der antitoxischen Funktion der Parathyreoideae. Monatsschr. f. Geburtsh. u. Gyn. 1906, Bd. XXIV, Heft 6.
62) Gley, E. A., Note sur les fonctions de la glande thyroïde chez le lapin et chez le chien. Compt. rend. de la Soc. de Biologie, 19. Dez. 1891, p. 843.
63) Ders., Des troubles tardifs, consécutifs à la thyroïdectomie chez le lapin. Compt. rend. de la Soc. de Biologie, 16. Juli 1892, p. 666.

(Fortsetzung der Literatur folgt.)

Die im Jahre 1880 von Ivar Sandström beschriebenen Epithelkörperchen, deren physiologische Bedeutung erst ein volles Dezennium später näher gewürdigt wurde, haben in den letzten Jahren das steigende Interesse der pathologischen Anatomen, Internisten, Chirurgen, Neurologen und Gynäkologen wachgerufen, indem ihnen bei einer ganzen Reihe von pathologischen Zuständen eine wichtige Rolle zugeschrieben wurde. Anfangs als eine anatomische Merkwürdigkeit angesehen, ist das unscheinbare Organ zum Ausgangspunkt eingehender experimenteller und biologischer Forschungen geworden, deren Ergebnisse sowohl auf dem Gebiete der Physiologie als auch der praktischen Chirurgie einen grossen Umschwung der Meinungen hervorriefen. Ausgehend von den wichtigsten, namentlich neueren anatomischen Arbeiten sollen im folgenden die experimentellen Studien, die Beziehungen zu pathologischen Zuständen und endlich die organotherapeutischen Versuche zusammenfassend besprochen werden.

Die Nomenclatur des Organes war lange keine einheitliche. Sandström nannte es Glandulae parathyreoideae, analog den Parovarien und Paradidymides, da er sie als embryonale Schilddrüse auffasste. Von Gley wurden die Drüsen „Glandule thyroïdienne", von Hofmeister „Nebenschilddrüsen", von Zielinska „Accessorische Schilddrüsen", von Jacoby und Blumreich „Nebendrüsen", von Tourneux und Verdun „Glandule thymique", von Groschuff „Parathymussystem" genannt. Alle diese Bezeichnungen haben sich als unzutreffend erwiesen, da sie einen nicht existierenden engen Zusammenhang mit der Schilddrüse voraussetzen oder wie die letzt angeführten Benennungen direkt irreführend sind. In der letzten Zeit hat sich der von A. Kohn eingeführte Name „Epithelkörperchen", der nach dem histologischen Typus des Organes gewählt ist und im übrigen nichts präjudiziert, fast allgemein eingebürgert. v. Verebély gibt ihnen den Beinamen branchiale Epithelkörperchen. Von einzelnen Autoren wird auch die Substanz aller Epithelkörperchen zusammen als der Epithelkörper schlechtweg bezeichnet.

Anatomisches.

Sandström, dessen Arbeit aus dem erschöpfenden Referate Walter Berger's [154]) bald allgemein bekannt wurde, beschrieb die „Glandulae parathyreoideae" als paarige Drüsen, die er bei 50 menschlichen Leichen konstant fand; er studierte sie ferner bei Hund, Katze, Kaninchen, Ochs und Pferd. Beide Drüsen liegen stets in der unmittelbaren Nähe der Schilddrüse an der hinteren Fläche des seitlichen Lappens oder in der Nähe des unteren Randes derselben. Die Grösse beträgt meist 6 mm, kann aber auch bis 15 mm ausmachen. Die Drüsen präsentieren sich als mehr oder weniger platt-

gedrückte Gebilde von rotbrauner Farbe mit einem Stich ins Gelbliche. Die histologische Beschaffenheit der Drüse variiert nach drei Typen: Sie erscheint 1. als eine einzige zusammenhängende Zellenmasse, durchzogen von einem ziemlich dichten Kapillarnetz; 2. das Drüsenparenchym besteht aus netzartig miteinander zusammenhängenden Zellbalken, deren Maschen von den Blutgefässen und dem diese umgebenden Bindegewebe ausgefüllt sind; 3. die Drüsenzellen sind zu mehr oder weniger zahlreichen runden Klümpchen vereinigt, die Sandström Follikel nennt. Er betont die Aehnlichkeit des histologischen Baues mit dem der Glandula pituitaria.

Die Glandulae parathyreoideae sind nach Sandström embryonale Schilddrüsen, die in verschiedenen Entwicklungsstadien stehen, mehr oder weniger weit vom Schlusspunkte der Entwicklung (dem Schilddrüsengewebe) entfernt sind. Die Frage ihrer physiologischen Bedeutung lässt er offen, ist aber geneigt, ihnen eine pathologische Rolle beizumessen. „Schon in ihrer Eigenschaft als embryonale Bildungen liegt ein ätiologisches Moment für die Entstehung krankhafter Neubildungen und, wenn man bedenkt, dass oft Geschwülste am Halse vorkommen, deren Aetiologie in Dunkel gehüllt ist, so dürften diese Drüsen vielleicht Aufmerksamkeit von pathologisch anatomischer Seite verdienen, wie sie die Glandulae thyreoideae accessoriae bereits erlangt haben."

Nicht zu verwechseln mit den Sandström'schen epithelialen Zellgruppen, den echten Glandulae parathyreoideae, sind die meist oberhalb der Schilddrüse gelegenen kleinen Lymphdrüsen, die ebenfalls häufig als Glandulae parathyreoideae bezeichnet wurden. Beim Hunde stellen sie (nach Blum) ca. bohnengrosse längsovale, weissliche, oberhalb der eigentlichen Schilddrüsen gelegene Drüsen mit lymphatischer Gewebsstruktur dar.

Sandström beobachtete bereits pathologische Veränderungen des Organes, und zwar Cysten an der Oberfläche und innerhalb desselben sowie Amyloidentartung der Gefässwände und Membrana propria der Drüsen.

Zweifelsohne wurden die Epithelkörperchen schon vor Sandström gesehen, ohne dass jedoch ihre histologische Differenzierung vom Schilddrüsengewebe klar erkannt worden wäre. So hat sie vielleicht schon Baber[6]) beim Hunde als „Parenchym" beschrieben. In einer späteren Arbeit fasst derselbe Autor die Epithelkörperchen als embryonales Schilddrüsengewebe auf (nach Forsyth unabhängig von Sandström). Sandström selbst gibt an, dass wahrscheinlich schon Remak (Untersuchungen über die Entwicklung der Wirbel-

tiere, Berlin 1858, S. 191) und Virchow (Die krankhaften Geschwülste, Bd. III 1, S. 13) diese Gebilde beschrieben haben.

Unmittelbar nach Sandström hat Wölfler[182]) eine analoge Beschreibung unter demselben Namen (Glandulae parathyreoideae) gegeben und sie gleichfalls als embryonale Entwicklungsstadien frühzeitig abgelöster Schilddrüsenkeime aufgefasst. Auch Rogowitsch[149]), der die Epithelkörperchen von Hunden untersuchte, teilt diese Ansicht, glaubt, dass sie in ihrer weiteren Entwicklung in Schilddrüsengewebe übergehen können und unter Umständen für den Ausfall des letzteren kompensatorisch eintreten. Hürthle[86]) beschreibt bei seinen histologischen Untersuchungen des Schilddrüsengewebes ein „interfollikuläres Epithel", das sind Epithelzellen, welche sich nicht an dem Aufbau der Follikel beteiligen und keine Colloidsubstanz zwischen sich führen; er fand sie in den peripheren Anteilen der Schilddrüse und fasst sie wie seine Vorgänger als unentwickeltes Drüsengewebe, als Reservematerial für die Neubildung von follikulärem Drüsengewebe auf.

L. R. Müller[125]) wies die scharfe Trennung auch des inneren Epithelkörperchens von der Schilddrüsensubstanz nach; wie dies schon Sandström für das äussere Epithelkörperchen gezeigt, erfolge die Scheidung auch hier meist durch eine Bindegewebskapsel. Im übrigen beobachtete er in höherem Alter fettige Degeneration des Epithelkörpers.

A. Kohn[98—100]) hat das Verdienst, zuerst die histologische und genetische Sonderstellung der Epithelkörperchen, die strenge Abgrenzung des Epithelkörperchen- vom Schilddrüsengewebe sichergestellt zu haben. Er unterschied nunmehr genau zwischen Glandulae thyreoideae accessoriae und Glandulae parathyreoideae; erstere sind inkonstant, in ihrer Struktur dem Schilddrüsengewebe analog, letztere kommen konstant paarig vor und enthalten niemals colloides Gewebe. Kohn gibt ferner eine eingehende Trennung von inneren und äusseren Epithelkörperchen und erwähnt, dass die letzteren infolge ihrer scharfen Abgrenzung den Eindruck eines von der Schilddrüse funktionell unabhängigen Gebildes machen. v. Ebner[37]) gibt das histologische Bild der Beischilddrüse eines 8 jährigen Kindes (Pikrin-Sublimat). Im übrigen seien von älteren Arbeiten die von Chantemesse und Marie[25]), Kollmann[101]) und Welsh[181]) erwähnt. Ein grosses Material hat Petersen[135]) untersucht; er fand unter 100 Fällen 25 mal parenchymatöse Schwellung, 15 mal Colloidbildung, 6 mal Cystenbildung, 21 mal Fettdurchwachsung.

Benjamins[8]) betont bei seinen histologischen Untersuchungen

das konstante Vorkommen von Colloid in kleinen Quantitäten, „das immer den Eindruck macht, nebensächlich zu sein.“ „Die Zelle des Organs zeigt in Grösse, Form und Verhalten gegen Färbemittel Bilder, wie wir sie bei anderen funktionierenden Organen sehen, deren verschiedene Zellen sich im Zustande der Ruhe und Funktion befinden.“

An 105 Leichen jeden Lebensalters hat Civalleri[28b]) festgestellt, dass die oberen Glandulae parathyreoideae dorsal von der Art. thyreoidea inf. und vom Nervus laryng. inf. an der hinteren Fläche des Seitenlappens, die unteren ventral von dem Gefässnervenstrang liegen, öfter in der Mehrzahl vorkommen und sich in der ganzen Gegend zwischen dem unteren Teil der Schilddrüse und dem retrosternalen Fett finden, in welches letztere sie durch die schrumpfende Thymus hineingezogen werden können.

Erdheim[45]) hat bei seinen eingehenden histologischen Untersuchungen an menschlichen Epithelkörperchen gefunden, dass der Bau derselben beim Neugeborenen ein solider ist, im 2. Lebensjahre aber durch Zerklüftung des Parenchyms in einen trabekulären übergeht. Die von Welsh beschriebenen oxyphilen Zellen finden sich in stets wechselnder Menge erst vom 10. Lebensjahre an. Im 5. Lebensjahre beginnen Fettzellen im bindegewebigen Teil des Epithelkörperchens aufzutreten, nehmen an Menge zu, bis sie in späterem Alter das Parenchym an Masse übertreffen. Zuweilen finden sich Hämorrhagien mit eigentümlichem Abkapselungsverlauf. Cysten sind beim Menschen im unteren Epithelkörperchen häufiger als im oberen, zeigen aber hier wie dort den gleichen histologischen Bau.

H. Königstein[95]) hat zum Nachweise für die Sekretion der Epithelkörperchen im Verlaufe von 3 Jahren 200 in Serien zerlegte Epithelkörper histologisch untersucht und die Präparate in der Wiener Gesellschaft der Aerzte demonstriert. Es fanden sich in lückenloser Reihe Uebergänge von einer Zellart des Epithelkörpers (grosse polygonale, stark eosinophile, scharf begrenzte Zellen) zur anderen (kleinere, geschrumpfte Zellen, welche die Eosinfärbung weniger annehmen); es handelt sich daher nur um eine Zellart, die je nach dem Stadium ihrer Funktion in verschiedener Form erscheint, die nach der Füllung mit Sekret wechselnde Gestalt und die follikuläre Anordnung der Zellen sowie der im Lumen befindliche, deutlich färbbare Tropfen rufen den Eindruck eines typischen Sekretionsbildes hervor. Anatomische Veränderungen in den Epithelkörperchen, die mit klinischen Erscheinungen in Parallele gebracht werden konnten, hat Königstein nicht beobachtet. Miliare Tuberkelknötchen daselbst verliefen symptomenlos.

v. Verebély[176]) hat die normale und pathologische Anatomie der Epithelkörperchen auf Grund eines grossen Materiales studiert. Er fand unter 138 Fällen nie mehr als 2 Epithelkörperchen auf einer Seite, 108 mal waren 4, in nur 6 % waren sie makroskopisch gar nicht oder in niederer Zahl nachweisbar. Das obere liegt entweder am Stamm der zur Thyreoidea gehenden Arterie oder gerade an ihrer Verästelung, eventuell hinter dem aufsteigenden Aste, nie am Ramus descendens; das untere liegt stets in inniger Beziehung zur oberen Spitze der Thymus, wie dies schon Kürsteiner[102]) am Fötus nachgewiesen hat. Meist liegt es einem kleineren Aste der Arteria thyreoidea inferior oder den Stämmen der Venae inferiores an. Bei der histologischen Untersuchung hebt v. Verebély die Anwesenheit leerer Lumina hervor, die er in 61 % der Fälle konstatierte. Es handelte sich stets — konform den Befunden Erdheim's — um Individuen über 20 Jahre.

In einer vorläufigen Mitteilung berichtet Forsyth[54]) über anatomische Untersuchungen an ca. 60 menschlichen Objekten sowie 70 verschiedenen Tierarten. Die menschlichen Präparate wurden möglichst bald nach dem Tode entnommen, es wurde die ganze Schilddrüse samt ihrem umgebenden Gewebe herauspräpariert. Die Zahl der Epithelkörperchen ist zunächst sehr variabel. An einer Seite des Halses wurden in weniger als der Hälfte der Fälle 1 Epithelkörperchen, in ca. 1/4 der Fälle 2 Epithelkörperchen, manchmal auch 3, in je 2 Fällen 4 und 5, in 1 Fall 6 Epithelkörperchen gefunden. Sie liegen selten symmetrisch, ihre häufigste Position ist die laterale Fläche der Schilddrüse, bei oder neben dem hinteren Rande unter der Arteria thyreoidea inferior am Uebergang vom mittleren zum unteren Drittel der Schilddrüse; an dieser Stelle fanden sie sich in mehr als einem Drittel der Fälle. Die nächst häufige Lage war am Uebergang vom oberen zum mittleren Drittel der Schilddrüse in der Gegend der Arteria thyreoidea inferior (über 1/4 der Fälle). In anderen Fällen lagen sie an dem unteren Pole der Schilddrüse oder im benachbarten Gewebe oder in der Schilddrüsensubstanz selbst, ohne an der Oberfläche kenntlich zu sein, seltener an der trachealen Oberfläche der Schilddrüse, in einem Falle versteckt hinter dem oberen Teil des Sternums, niemals vor der Schilddrüse. Die Epithelkörperchen können nur durch die histologische Untersuchung als solche agnosziert werden. Meist haben sie eine länglich-ovoide, leicht abgeplattete Form, die Oberfläche ist glatt mit mehreren verästelten Gefässen. Die Farbe ist gelblich-weiss, manchmal bräunlich, die Grösse schwankt zwischen

der eines Stecknadelkopfes und fast $2\,^1/_2$ cm. In bezug auf das Alter finden sich die meisten Epithelkörperchen im jugendlichen Alter und nehmen später progressiv an Zahl ab. Unter 1 Jahr wurden 4—6, zwischen 1—10 Jahren meist 3—4, über 10 Jahren nie mehr als 2 gefunden. Bei Individuen unter 20 Jahren wurden sie immer gefunden, bei älteren manchmal nicht. Gerade das gegenteilige Verhalten zeigten die accessorischen Schilddrüsen: unter 1 Jahre wurden sie nur selten, zwischen dem 30.—60. Lebensjahr am zahlreichsten gefunden. Dieser Antagonismus in dem Auftreten der beiden Organe in verschiedenen Lebensepochen weist nach Forsyth auf eine enge physiologische Beziehung hin.

In einer weiteren Arbeit fasst Forsyth[54a]) seine Untersuchungen über die Struktur und Sekretion der Epithelkörperchen (mit Ignorierung der Ergebnisse seit Sandström und Welsh!) in folgende Sätze zusammen:

Die Glandula parathyreoidea zeigt, gleich anderen Drüsen, histologische Unterschiede der Tätigkeit und Ruhe. Die sogenannten oxyphilen Zellen sind durch körnige Sekretion ausgedehnte Zellen und die sogenannten Hauptzellen repräsentieren das Erschöpfungsstadium. Uebergangsformen sind häufig.

Die körnige Sekretion der Zellen ergiesst sich in die umgebenden Lymphräume und oft fliesst das Produkt mancher Zellen in Tropfenform zusammen. Es kann entweder in einem irregulären Raum zwischen den Zellen liegen oder eine zentrale Stellung einnehmen, um welche sich die Zellen in Form eines Bläschens gruppieren. In beiden Fällen gelangt das Sekret in das Innere der kleineren Lymphgefässe und fliesst allmählich längs der grösseren Gefässe gegen die Oberfläche zu, wo es von der Drüse weggeschwemmt wird.

Die Sekretion der Parathyreoidea erscheint sowohl in ihren physikalischen Charakteren als auch in ihren mikrochemischen Reaktionen nicht unterscheidbar von der Kolloidsekretion der Schilddrüse.

Während der ersten paar Monate des Lebens zeigen die Glandulae parathyreoideae nur geringe, wenn überhaupt, Zeichen ihrer Tätigkeit. Spätestens Ende des dritten Monates kann kolloide Sekretion gefunden werden, obgleich der infantile Typus durch einige Jahre anhalten kann.

Genauere topographisch anatomische Untersuchungen über die Epithelkörperchen beim Menschen mit vorzüglicher Berücksichtigung der praktischen Bedürfnisse des Chirurgen wurden in neuester Zeit von Rogers und Beebe sowie von MacCallum[20]) angestellt. Die ersteren Autoren glauben konstatieren zu können, dass die Zahl der Epithelkörperchen in der Regel kleiner als 4 ist und ihr Aufsuchen auf solche Schwierigkeiten stösst, dass es förmlich ein Werk der Vorsehung sei, wenn man ihnen ausweicht. Auch Erdheim meint, dass das Präparieren

der Epithelkörperchen, beziehungsweise der sie versorgenden Gefässe bei Kropfoperationen ein unbilliges, ja oft unmögliches Verlangen an den Chirurgen wäre, doch decke sich das Gebiet des Rekurrens grossenteils mit dem, in welchem die Epithelkörperchen zu liegen pflegen (hintere Fläche der Seitenlappen, medial an die Trachea grenzend, etwa 4 cm breit).

Nach Mac Callum liegen die Epithelkörperchen, wenn man von der hinteren Oesophaguswand aus präpariert, in dem lockeren, fetthaltigen Gewebe entlang der hinteren Kante der Schilddrüsenlappen. Sie können bei sorgfältiger Präparierung in jedem Falle zur Ansicht gebracht werden. Sie sind durchschnittlich 6—8 mm lang, 3 mm breit, 1—2 mm dick, abgeplattet, elliptisch, von weicher Konsistenz, lichtbrauner Farbe, glatt und glänzend (im Gegensatz zu den opaken Lymphdrüsen). Unter 64 Fällen wurden 36 mal 4, 10 mal 3, 15 mal 2, und 3 mal nur 1 Epithelkörperchen gefunden (gemeinsam mit Dr. Whipple). Ihre Lage ist eine sehr inkonstante, der Rekurrensverlauf kein sicherer Anhaltspunkt für sie. Man spricht am besten von einem oberen und unteren (nicht inneren und äusseren) Epithelkörperchen. Das häufigste Arrangement (19—20 Fälle) ist das folgende: Das untere Epithelkörperchen, das meist das grössere ist, liegt nahe der hinteren Kante der Schilddrüse in dem lockeren Gewebe, das die runde Einkerbung des unteren Schilddrüsenlappens ausfüllt, gerade über der Eintrittsstelle der Arteria thyreoidea inferior, das obere Epithelkörperchen an der Hinterseite der Schilddrüse gegen den Oesophagus zu an der Stelle, wo die Arteria thyreoidea superior absteigt; gewöhnlich liegen sie symmetrisch.

Nach Erdheim[50]) liegt das obere, meist kleinere, der Schilddrüse etwas inniger anhaftende ungefähr entsprechend der Mitte der Lappenhöhe, das untere, grössere, mehr locker der Schilddrüse anliegende tiefer gegen den unteren Pol zu. Neben dieser Anordnung gibt es zahlreiche Ausnahmen; auch die Blutgefässversorgung ist keine ganz konstante. So fand Erdheim z. B. nach Unterbindung der Arteria thyreoidea inferior, die gewöhnlich das obere Epithelkörperchen versorgt, das letztere in einem Falle intakt.

Über das anatomische Verhalten der Epithelkörperchen bei den einzelnen Tierspezies, die dann zu Experimenten herangezogen wurden, liegen zahlreiche Angaben vor.

Bei der Ratte finden sich meist 2 Epithelkörperchen, die symmetrisch den beiden Schilddrüsenlappen eingelagert sind (Cristiani[80—82]) und von denen nach Freipräparierung an der Seiten-

kante des Schilddrüsenlappens nur die obere Fläche als ein hellerer Fleck im Schilddrüsengewebe sichtbar ist. Nach Erdheim kann das Epithelkörperchen ausnahmsweise auch ausserhalb der Schilddrüse, oft zwischen Trachea und Oesophagus eingezwängt liegen. Nach demselben Autor ist die Zahl der accessorischen Epithelkörperchen in jedem Falle eine wechselnde. Dieselben sind sehr klein, scheinen für die Funktion gar nicht in Betracht zu kommen und liegen am häufigsten um die Thymusspitze herum oder in ihr. Accessorische Epithelkörperchen fanden sich in allen Fällen mit grosser Regelmässigkeit.

Bei der Hausmaus ragt nach Cristiani[38]) das linke Epithelkörperchen mehr aus der Schilddrüse hervor als das rechte, während bei der Feldmaus das linke Epithelkörperchen ausserhalb der Schilddrüse liegt und das rechte eben im Begriffe ist, die Drüse zu verlassen.

Beim Affen sind nach Pineles[139]) 4 Epithelkörperchen vorhanden, je 2 an der Innen- und Aussenseite der beiden Schilddrüsenlappen, welche mit dem Schilddrüsengewebe sehr fest zusammenhängen und teilweise in dasselbe eingelagert sind, so dass eine Herausnahme der Epithelkörperchen ohne gleichzeitige Beschädigung des Schilddrüsengewebes sehr schwierig ist.

Erdheim[51]) hat an verschiedenen Tierspezies die Anatomie der Epithelkörperchen eingehend studiert (Affe, Pferd, Hund, Katze, Kaninchen, Meerschweinchen, weisse Maus, in neuester Zeit auch Ratte und Igel). In bezug auf das Auftreten der Fettkörner ergaben sich grosse Verschiedenheiten. Beim Affen sind sie drüsig oder granulär, beim Pferde ringförmig oder vakuolär, beim Kaninchen follikulär; bei Hund und Katze sehr klein, beim Kaninchen übertreffen sie den Zellkern an Größe; bei der Katze treten sie später, beim Kaninchen früher als in der Schilddrüse auf.

Grossen Wert misst Erdheim mit Recht den accessorischen Epithelkörperchen zu, die er bei Kaninchen und, wie erwähnt, bei Ratten mit großer Regelmässigkeit fand. Unter den 9 accessorischen Epithelkörperchen eines Kaninchens fand sich sogar 1, das grösser war als das innere Haupt-Epithelkörperchen des Tieres.

Durch den Nachweis, dass beim Kaninchen in der Thymus zahlreiche accessorische Epithelkörperchen vorkommen, hat Erdheim die widerspruchsvollen Ergebnisse früherer experimenteller Arbeiten in befriedigender Weise erklärt, beziehungsweise die Hinfälligkeit der aus diesen Experimenten gezogenen Schlüsse dargetan.

Anderson[4]) hat bei Mus decumanus in „auf einer niedrigeren Stufe stehen gebliebenen Schilddrüsenpartien“ Nerven gefunden, die

wie in der Schilddrüse den Gefässen entlang ziehen, aber auch sich in das Drüsengewebe einsenken. Anderson glaubt, daß hier wirkliche intraepitheliale Endigungen vorliegen, und erklärt den Befund dadurch, daß während der Entwicklung der Drüse die Nerven früher als das Bindegewebe in das Epithel hineinwachsen und gleichsam die Follikeleinteilung präformieren.

Forsyth, der an einen Uebergang des Epithelkörperchengewebes in Schilddrüsensubstanz (auch beim Menschen) glaubt, will bei verschiedenen Tieren Schilddrüsen von mehr parathyreoidaler Struktur gefunden haben, wobei die Schilddrüsencharaktere an der Oberfläche prädominierten, um weiter tiefer der parathyreoidalen Struktur Platz zu machen (Wüstenmaus, Beatrix-Antilope, Vogelarten u. a.). Bei einer jungen vierhörnigen Antilope fand er ein Epithelkörperchen, bei dem die ganze Rinde schon definitiv in Schilddrüsengewebe umgewandelt war und diese Veränderung sich deutlich in die Tiefe fortsetzte. (Fussnote zu seiner neuesten Arbeit [54a]).)

Von den übrigen anatomischen Untersuchungen seien nur noch die von Alquier [3]) (Hunde) erwähnt. Natürlich wurden auch anlässlich der experimentellen Forschung die anatomischen Verhältnisse bei einer ganzen Reihe von Tierarten klargestellt. Eingehende Kenntnis der Zahl und Lage der Epithelkörperchen bei jeder der genannten Tierspezies bildete eine notwendige Vorbedingung zur Ausführung beweiskräftiger Experimente.

Embryologisches.

Das embryologische Verhalten der Epithelkörperchen ist sowohl an Tieren (Kaninchen, Schweinen, Schafen, Maulwurf) wie am Menschen studiert worden, doch sind die diesbezüglichen Befunde noch nicht abgeschlossen. Stieda [164]) entdeckte in den Halsorganen eines Schweineembryos ausser der Thymus, Schilddrüse und Glandula carotica noch eine vierte Epithelanlage, die später von Schreiber [159]) als Glandula parathyreoidea gedeutet wurde. Nach Prenant [142–144]) entsteht dieses Organ aus der vierten Kiementasche zusammen mit den lateralen Schilddrüsenanlagen (Studien an Schafsembryonen). Simon [160–161]) will bei Kaninchenembryonen von 36 mm Länge ein Atrophieren und völliges Schwinden der Epithelkörperchen beobachtet haben. Nach Untersuchungen am Maulwurf schlägt Groschuff [77]) vor, das Gebilde Parathymussystem zu nennen, da es zwar aus der vierten Kiementasche stammt, aber den aus der dritten Kiementasche stammenden Organen (Thymus)

ähnlich ist. Soulié und Verdun[162]) unterscheiden beim Kaninchen bereits 2 äußere und 2 innere Epithelkörperchen, von denen die inneren (Glandules thyréoïdiennes) in der vierten Kiementasche, die äusseren (Glandules thymiques) aus der dritten Kiementasche entstehen. Beim Maulwurfsembryo fanden sie das innere Epithelkörperchen atrophisch.

Beim Menschen gelangten Tourneux und Verdun[169]) zu dem Schlusse, dass die Epithelkörperchen aus der Dorsalpartie der vierten Kiementasche entstehen und stets paarig vorkommen. Letztere Annahme wird von Schreiber bestritten, welcher meint, dass die Epithelkörperchen nur aus einer einzigen symmetrischen Anlage hervorgehen und eine grössere Zahl derselben erst sekundär durch Abschnürung von Epithelmassen zustande kommt. Bei den genannten Untersuchungen am Menschen wurden nur die äusseren Epithelkörperchen studiert. Benjamins fasst die bisherigen embryologischen Befunde und seine eigenen dahin zusammen, dass das äussere Epithelkörperchen eine selbständige Anlage hat, die in der vierten Kiementasche zu suchen ist, und dass bei einigen Tieren konstant ein inneres Epithelkörperchen gefunden wird, dessen Ursprung vielleicht in der dritten Kiementasche gesucht werden müsse. Beim Menschen komme ein inneres Epithelkörperchen so selten zur Beobachtung, „dass man zweifeln kann, ob überhaupt ein solches in der Regel besteht oder aber die bisherigen Befunde auf Entwicklungsanomalien beruhen".

Nach Zuckerkandl[187]) stammen die Epithelkörperchen, wie die Thymus, aus der dritten Schlundtasche, während die vierte keine Epithelkörperchen hervorbringt.

Experimentelles.

Gley stellte die ersten Tierexperimente zur Erforschung der physiologischen Funktion der Epithelkörperchen an. Er exstirpierte Kaninchen sowohl die Schilddrüse als auch die beiden ausserhalb derselben gelegenen Epithelkörperchen, und zwar entweder gleichzeitig oder nur eines der beiden Organe. Wenn er die Schilddrüse und die Epithelkörperchen entfernte, trat Tetanie auf, die bei isolierter Exstirpation der beiden Epithelkörperchen oder der Schilddrüse ausblieb. Gley schreibt auf Grund dieser Versuche den Epithelkörperchen die Fähigkeit zu, vikariierend für die Schilddrüse eintreten und so das Auftreten der Tetanie verhindern zu können. Da aber, wie die späteren anatomischen Untersuchungen (namentlich von Kohn) ergeben haben, das Kaninchen ausserdem noch 2 intra-

thyreoidale Epithelkörperchen besitzt, wurde nur bei der gleichzeitigen Schilddrüsenexstirpation ein totaler Ausfall der Epithelkörperchen erzielt. Gley hat daher über die Folgen des Epithelkörperchenausfalles an sich nicht ins klare kommen können.

Gley beobachtete ferner, dass nach einseitiger Exstirpation das restierende Epithelkörperchen manchmal kompensatorisch hypertrophiert.

Durch die Experimente Gley's wurde die alte Lehre, dass die Entfernung der Schilddrüse bei Nagern ein ungefährlicher Eingriff sei, während sie bei den Fleischfressern zum Tode führe, endgültig widerlegt, indem er zeigte, dass auch bei den Nagetieren die Schilddrüsenoperation eine deletäre Operation ist, wenn man nur die Epithelkörperchen mit entfernt.

Die Ergebnisse der Experimente Gley's sind in einer so grossen Zahl kurzer Mitteilungen, die in der Société de Biologie erstattet wurden, niedergelegt, dass die Uebersicht und Zusammenfassung derselben ein sehr mühevolles Unternehmen ist.[62–76])

Hofmeister[83–85]) unterzog die Untersuchungen Gley's bald einer Nachprüfung und bestätigte sie insofern, als er schwere Ausfallserscheinungen nach Exstirpation der Epithelkörperchen konstatierte, während er eine kompensatorische Hypertrophie des Organs nach isolierter Exstirpation der Schilddrüse nicht beobachten konnte. Er fand weiter, dass junge Kaninchen hierin eine Ausnahme machen, da bei ihnen das Zurücklassen einer Glandula parathyreoidea nicht genügt, um sie am Leben zu erhalten, wie dies Gley bei den übrigen Tieren feststellte; Hofmeister meinte, dass die Drüsen in diesem Alter, wo das Tier eine größere Menge von Schilddrüsensubstanz zu ihrer Wachstumsentwicklung nötig hat, noch nicht imstande sind, den Verlust der Schilddrüsenfunktion zu ersetzen.

In einer Reihe von Arbeiten (Experimente an Kaninchen und Katzen) sucht Moussu[116–124]) den Nachweis zu liefern, dass der Schilddrüse und den Epithelkörperchen je eine distinkte Funktion zukomme, die in den verschiedenen Ausfallserscheinungen nach Exstirpation eines der beiden Organe zum Ausdrucke gelangt: der Ausfall der Schilddrüse führt zu chronischen Erscheinungen, trophischen Störungen, Myxödem, fortschreitender Kachexie, bei jungen Tieren zu Kretinismus, die Exstirpation aller Epithelkörperchen führt unter akuten Krampfanfällen rasch zum Tode, die partielle Exstirpation ergebe ein an Morbus Basedowii erinnerndes Bild. Diese Lehre, welche eine strenge Trennung des thyreopriven von dem parathyreopriven Symptomenkomplex involviert, blieb lange die herrschende,

bis spätere Untersuchungen ergaben, dass diese scharfe Grenze zwischen akuten und chronischen Symptomen bei beiden Komplexen eine unhaltbare ist, indem auch dem parathyreopriven Komplex chronische (dystrophische) Symptome zukommen.

Cristiani[31—32]), der die topographisch-anatomischen Verhältnisse der Halsorgane der Ratte studiert hat, exstirpierte diesen Tieren die Schilddrüse samt den Epithelkörperchen und beobachtete mit grosser Regelmässigkeit wenige Tage nach der Operation das Einsetzen einer zum Tode führenden Tetanie. Auf eine mögliche physiologische Rolle der Epithelkörperchen hat Cristiani bei seinen Versuchen keine Rücksicht genommen. Bei seinen Schilddrüsentransplantationsversuchen hat der Autor zusammen mit Ferrari[36]) gleichzeitig die Epithelkörperchen mittransplantiert. Dieselben erwiesen sich sogar in Kochsalzlösung haltbarer als das früher nekrotisch werdende Schilddrüsengewebe. Die Schilddrüse und die Epithelkörperchen degenerieren zuerst, erholen sich dann aber wieder, und zwar entwickelt sich jede Drüsensubstanz wieder in ihrer ursprünglichen Struktur, woraus die beiden Autoren mit Recht schliessen, dass die Epithelkörperchen keine embryonalen Schilddrüsenanteile sind. Eine ähnliche Beobachtung hat Enderlen[48]) gemacht, der gleichfalls Schilddrüsen plus Epithelkörperchen transplantierte.

In der jüngsten Zeit berichtet Biedl[10a]), dass ihm die Transplantation der Epithelkörperchen, und zwar nach dem Payr'schen Verfahren (Implantation in die Milz), gelungen sei. Er hat 2 Hunden je 2 eigene Epithelkörperchen in die Milz verpflanzt. Bei dem einen Tiere wurde 13 Tage später die Totalexstirpation der Schilddrüse und der anderen 2 Epithelkörperchen vorgenommen; es traten keine Ausfallserscheinungen auf. Der 2. Hund erkrankte 4 Tage nach Exstirpation der Schilddrüse an schwerer Tetanie, nach Einführung von 30 Stück Schilddrüsentabletten mittels Schlundsonde erholte sich der Hund über Nacht vollständig. Biedl betrachtet die bei dem 2. Hunde aufgetretene vorübergehende Tetanie als ein Zeichen der funktionellen Insufficienz der in der Milz eingeheilten Epithelkörperchen gegenüber den erhöhten Anforderungen, welche an ihre Tätigkeit durch die Entfernung der 2 anderen Epithelkörperchen plötzlich gestellt wurden. Ausserdem hat Biedl 1 Hund und 1 Katze je 2 Epithelkörperchen von anderen Tieren in die Milz implantiert, die Tiere zeigten keine Störungen.

Auch Leischner[105a]) hat Epithelkörperchen erfolgreich transplantiert. Er verwendete als Versuchstiere — wie Erdheim — Ratten und wählte als Implantationsstelle einen Raum zwischen

Musculus rectus abdominis und Peritoneum oder eine Rectustasche; wegen der Unmöglichkeit der vollständigen Isolierung der Epithelkörperchen wurde stets etwas Schilddrüsengewebe mit verpflanzt. Wurden die Epithelkörperchen nacheinander transplantiert, trat niemals Tetanie auf, bei gleichzeitiger Verpflanzung beider Epithelkörperchen in die Bauchwand entstand vorübergehende typische Tetanie; nach Exstirpation der Epithelkörperchen aus der Bauchwand gingen die Ratten an Tetanie zugrunde. Mehrere Tiere mit fremden, artgleichen transplantierten Epithelkörperchen (nach Entfernung der eigenen) blieben nach zweimonatlicher Beobachtung frei von tetanischen Symptomen.

De Quervain[146]), Paladino[180]), Cadéac u. Guinard[14–15]), Capobianco[23]), Edmunds[88–10]) und Rouxeau[151–153]) haben die Befunde Gley's, „des Vaters der Thyreoidektomie", wie er von manchen Autoren genannt wird, grösstenteils bestätigt. Rouxeau konstatierte ausserdem bei Kaninchen nach inkompleter Thyreoidektomie eine deutliche Gewichtszunahme der Glandula parathyreoidea. Lusena[108]) konnte an 19 Hunden durch totale Parathyreoidektomie stets prompt Tetanie hervorrufen.

Im Jahre 1896 haben Vassale und Generali[174]) durch ihre Versuche an Katzen und Kaninchen die hochwichtige, anfangs aber völlig unbeachtet bleibende Tatsache festgestellt, dass beim Versuchstiere die Exstirpation aller vier Epithelkörperchen von tödlicher Tetanie gefolgt ist, während dieser Effekt bei Totalexstirpation der Schilddrüse mit Erhaltung der Epithelkörperchen ausbleibt. Die beiden Autoren stellten ferner fest, dass die Schwere der postoperativen Tetanie ungefähr proportional der ausgefallenen Epithelkörperchensubstanz zu sein pflegt.

Welsh[181]) hat isolierte Epithelkörperchenexstirpationen mit Belassung der ganzen Schilddrüse an Katzen vorgenommen. Die auftretenden Ausfallserscheinungen entsprachen in ihrer Intensität ungefähr der Zahl der entfernten Epithelkörperchen, indem nach Verlust von 4 Epithelkörperchen die Tiere sämtlich unter akuten Erscheinungen starben, nach Exstirpation von 3 Epithelkörperchen nur ein Teil der Tiere zugrunde ging, während der Ausfall von 2 Epithelkörperchen anstandslos vertragen wird.

Walbaum[179]) suchte durch Experimente an Kaninchen die Bedeutung der Glandulae parathyreoideae zu erforschen, indem er jedes der vier Epithelkörperchen teilweise oder vollständig exstirpierte, bzw. auf die Serosa des Magens transplantierte. Die Ausfallserscheinungen bestanden in tetanischen Erscheinungen, Krämpfen

und zunehmender Kachexie, die Tiere wurden stumpfsinnig und struppig. Walbaum glaubt, aus einigen Versuchen schliessen zu können, dass die äusseren Epithelkörperchen eine andere Funktion haben als die inneren. Den Epithelkörperchen kommt eine lebenswichtige, von jener der Schilddrüse verschiedene Funktion zu. Bei den Transplantationsversuchen ergab sich, dass die Epithelkörperchen in der Magenserosa zwar einheilten, jedoch bald degenerierten. Total parathyreoidektomierte Kaninchen können durch diese Art der Transplantation nicht am Leben erhalten werden.

Biedl[10]) hat die Befunde von Vassale und Generali durch seine eingehenden Studien über „innere Sekretion" der Schilddrüse und der Epithelkörperchen auf eine breitere Basis gestellt und klar betont, dass die alleinige Entfernung aller 4 Epithelkörperchen beim Versuchstiere zur tödlichen Tetanie führt, wobei die Entfernung oder Belassung der Schilddrüse oder eines Teiles derselben irrelevant ist. In der Kritik der bisherigen experimentellen Untersuchungen wies Biedl darauf hin, dass bei den Schilddrüsenexstirpationen und -Transplantationen früherer Autoren auf die Epithelkörperchen keine Rücksicht genommen wurde. Biedl hat an Affen, Hunden und einem jungen Fuchse experimentiert. „Exstirpierte ich einem Affen die Epithelkörperchen, welche, wie beim Menschen, ausserhalb der Schilddrüsenkapsel liegen, aber nicht leicht zu finden sind, so trat eine typische Tetanie auf, welcher das Tier nach kurzer Zeit erlag. Exstirpierte ich aber die Schilddrüse, was beim Affen spielend leicht gelingt, wenn man auch nicht im vorhinein sicher ist, ob nicht die kleinen Epithelkörperchen mitexstirpiert werden, dann blieb das Tier scheinbar gesund, konnte aber nur relativ kurze Zeit (1—2 Monate) am Leben erhalten werden. Hierbei ist allerdings zu berücksichtigen, dass die Affen unter so ungünstigen Verhältnissen wie in unseren Laboratorien meist ohnehin nicht lange ausdauern." Biedl empfiehlt den Chirurgen die Schonung der Epithelkörperchen bei Strumektomien. Bei partieller Parathyreoidektomie trat bei den Tieren keine oder nur vorübergehende Tetanie auf. Letztere Folgeerscheinung konstatierte Biedl auch bei einem jungen Fuchse, der 24 Stunden nach totaler Schilddrüsenexstirpation typische Tetanie zeigte. Nach subkutanen Injektionen von Schilddrüsensaft verschwanden die tetanischen Erscheinungen am nächsten Tage; das Tier starb nach einigen Monaten an Kachexie. Biedl meint, dass die initiale vorübergehende Tetanie durch eine bei der Operation erzeugte Störung der Blutversorgung der Epithelkörperchen bedingt war.

Pineles[187]) hat zur Klarstellung der Funktion der Epithelkörperchen eine Reihe von Versuchen an Affen, Katzen und Kaninchen angestellt. Letztere Tiergattung lieferte keine klaren Versuchsresultate. Affen schienen deshalb besonders geeignet, weil bei ihnen die Ausfallserscheinungen nach Schilddrüsenexstirpation einen mehr chronischen Charakter haben, während sie bei den anderen Tieren rasch zum Tode führen. Die Versuche wurden grösstenteils in der Weise vorgenommen, dass in 2—3 Sitzungen nach und nach alle 4 Epithelkörperchen entfernt wurden; erst nach Verlust aller Epithelkörperchen traten schwere, zum Tode führende tetanische Symptome ein, während der Verlust von 3 Epithelkörperchen zuweilen ohne merkliche Störungen vertragen wurde. Bei 2 Affen, bei denen alle 4 Epithelkörperchen exstirpiert worden waren, entwickelte sich eine progressive Tetanie mit schlaffen Lähmungen und Kontrakturen, endlich traten Apathie, Krämpfe und Exitus ein. Affen, denen neben sämtlichen Epithelkörperchen die ganze Schilddrüse exstirpiert wurde, zeigten ausserdem trophische Störungen, wie Haarausfall, Anämie, Hautgeschwüre, Oedem der oberen Augenlider. Katzen, denen alle 4 Epithelkörperchen exstirpiert worden waren, starben in durchschnittlich $5^1/_2$ Tagen an akuter Tetanie mit einfachen und spastischen Lähmungen. Wurde den Katzen die ganze Schilddrüse und nur ein Teil der Epithelkörperchen entfernt, so zeigten sie zunehmende Apathie und trophische Störungen (Cachexia strumipriva), aber keine Muskelspasmen. Auf Grund dieser Versuche hält es Pineles für sehr wahrscheinlich, dass die letale Tetanie der Exstirpation der Epithelkörperchen, die trophischen Störungen dem Ausfall der Schilddrüsensubstanz zuzuschreiben seien.

In einer weiteren Arbeit hat Pineles[188]) das Krankheitsbild der Thyreoaplasie aus allen jenen Symptomen hervorgehoben, die man früher unter der Bezeichnung sporadischer Kretinismus zusammenwarf. Die regelmässigen klinischen Erscheinungen bestehen in Zwergwuchs, kretinenhafter Gesichtsbildung, myxomatöser Hautbeschaffenheit, Anämie, Stuhlverstopfung, Nabelhernie, Genitalatrophie und hochgradiger Idiotie. Der charakteristische pathologisch-anatomische Befund besteht hierbei in einem vollkommenen Defekt der Schilddrüse und normalem Verhalten der Epithelkörperchen. Da Pineles bei thyreoaplasischen Kindern niemals tetanische Symptome fand, so gelangte er zu der Ueberzeugung, dass das Fehlen der Tetanie bei der Thyreoaplasie mit dem vollkommen normalen Verhalten der Epithelkörperchen zusammenhängt. In 2 Fällen von kongenitalem Defekt der Schilddrüse wurden die Epithelkörperchen normal ge-

funden (Maresch[111]), Peucker[186])). Pineles bringt ferner die menschliche strumiprive Tetanie mit dem Epithelkörperchenausfall in Zusammenhang, indem er darauf hinweist, dass nach Entfernung von Zungenstrumen Tetanie immer vermisst wird, während sie nach Exstirpation beider Seitenlappen der Schilddrüse auffallend häufig auftritt. Die menschliche und die bei Tieren experimentell erzeugte Tetanie bieten analoge Mérkmale: Erhöhung der galvanischen und mechanischen Erregbarkeit, tetanische Anfälle, Muskelspasmen (die Pineles besonders bei Affen beobachtet hat), schlaffe Paresen, „Intentionskrämpfe".

Manca[109]) konnte nach vollständiger Thyreoparathyreoidektomie konstant bei verschiedenen Tieren Nierenveränderungen beobachten, die nichts Spezifisches haben, sondern bald in mehr parenchymatösen, bald in mehr interstitiellen Veränderungen bestehen.

Christens[26]) hat die ätiologische Rolle des Epithelkörperchenausfalles bei der Tetanie durch Experimente an Katzen und Ziegen neuerdings bestätigt und gelangte ausserdem zu der Ansicht, dass die Parathyreoidektomie kaum einen Gewichtsverlust der Tiere hervorrufen könnte.

In der jüngsten Zeit hat Alquier[2]) an Hunden die experimentellen Folgen der totalen Entfernung der Epithelkörperchen neuerdings bestätigt; er konnte bei allen Hunden klassische Erscheinungen der Tetanie beobachten, die am 3.—5. Tage nach der Operation auftraten. Die totale Entfernung der Epithelkörperchen wurde durch histologische Nachuntersuchung verifiziert. Alquier gibt gleichzeitig eine Uebersicht über die experimentellen Ergebnisse der früheren Autoren.

Auf die von mehreren Autoren gegen die bisherigen Ergebnisse der Experimentalpathologie erhobenen Einwendungen kommen wir später im Abschnitt: „Gegner der Lehre von der Tetania parathyreopriva" zu sprechen.

Beziehungen der Epithelkörperchen zu pathologischen Zuständen.

Tetania parathyreopriva.

Der grosse Umschwung, der sich auf Grund der skizzierten experimentellen Forschungen namentlich auf chirurgischem Gebiete vollzog, bestand darin, dass die nach ausgedehnten Strumektomien auftretenden tetanischen Ausfallserscheinungen nunmehr nicht auf den Schilddrüsenverlust, sondern auf den Epithelkörperchenausfall bezogen wurden; aus dem Symptomenkomplex der Tetania thyreo-

priva wurde ein teilweise noch nicht streng abgegrenzter neuer Symptomenkomplex, der der Tetania parathyreopriva, herausgehoben. Wenngleich die Differenzierung der beiden Symptomenkomplexe noch keineswegs einstimmig gebilligt und sogar die funktionelle Bedeutung der Epithelkörperchen von einzelnen Autoren noch völlig geleugnet wird, steht doch ein grosser Teil der Chirurgen bereits auf dem Boden der neuen Lehre und zieht, wie im folgenden ersichtlich, auch die praktischen Konsequenzen. An dem Ausbau der Lehre ist namentlich die Wiener Schule (Biedl, v. Eiselsberg, Erdheim, Paltauf, Pineles) hervorragend beteiligt.

Um die Pathologie der Epithelkörperchen, besonders ihre eventuelle Beteiligung bei Strumen, zu studieren, hat Benjamins[8]) 20 Fälle von chirurgisch entfernten Kröpfen histologisch untersucht (8 colloide Strumen, 6 parenchymatöse, 2 proliferierende Strumen, 1 Struma maligna, 3 Strumen bei Morbus Basedowii). Er konnte mit grosser Regelmässigkeit konstatieren: „Keine der Parathyreoideae hatte eine Grösse, die als übermässig qualifiziert werden könnte, viele waren sogar klein. Auch mikroskopisch waren keine progressiven und aussernormalen, dagegen öfter regressive Erscheinungen zu sehen.“ (Hydropische Degeneration, Atrophie, besonders der Randpartien, Verfettung, Oedem des Stromas, Zirkulationsstörungen, die er auf den Druck durch die anwachsende Schilddrüse zurückführt). Benjamins konnte die Aufgabe, die Erdheim später mit vollem Erfolg gelöst hat, nicht zu Ende führen, nämlich in den histologisch untersuchten Fällen nachzuprüfen, ob die klinischen Erscheinungen sich in eine Beziehung zu den Befunden an den Epithelkörperchen, bzw. zu dem Fehlen derselben bringen liessen. Benjamins konnte von den 20 Fällen nur 9 Krankengeschichten erhalten, 5, bei denen die Drüsen gefunden wurden, 4, bei denen sie zu fehlen schienen. Bei den 5 Patienten der ersteren Art blieben nur einmal tetanische Folgeerscheinungen aus, während sie in den 4 Fällen, wo die Drüsen geschont worden waren, niemals zu beobachten waren. Benjamins, der aus seinen zum Teil unvollständigen Befunden keine weiteren Schlüsse ziehen will, findet dieses differente Verhalten sehr beachtenswert. Auch die Schwere der Tetanie entsprach ungefähr dem Epithelkörperchenverluste; unter den 5 Fällen war die Tetanie zweimal eine länger dauernde, in beiden Fällen wurden im exstirpierten Präparat 3 Epithelkörperchen gefunden. Es fand sich übrigens kein letal endigender Tetaniefall. (Ein Patient starb 24 Stunden post operationem an Blutung im Mediastinum.)

(Fortsetzung folgt.)

II. Referate.

A. Tumoren.

Further experimental investigations into the growth of tumors. Von Leo Loeb. Univ. of Pennsylvania, Bd. XIX, p. 113.

Verf. impfte japanische Mäuse mit Bruchstücken eines drüsigen Tumors der Submaxillargegend einer Maus und erzeugte bei denselben Tumoren identischen Baues. Bei der Uebertragung auf eine andere Serie von Mäusen zeigten die sich bildenden Neoplasmen neben drüsigen Elementen auch noch spindlige Sarkomzellen. Daraus folgert Verf., dass es einen Mikroorganismus geben muss, der in Drüsengewebe Carcinom, in Bindegewebe dagegen Sarkom zu erzeugen imstande ist.

Schrumpf (Strassburg).

Uebertragung von Tumoren bei Hunden durch den Geschlechtsakt. Von A. Sticker. Berl. klin. Wochenschrift 1906, No. 49.

Um die Frage prinzipiell zu lösen, ob Tumorzellen, welche sich durch Ulceration von den Muttergeschwülsten losgelöst haben, noch intakt sein können und nicht durch vorhandene Entzündung und Verjauchung so geschädigt werden, dass ihre Wachstumfähigkeit verloren gegangen ist, hat Verf. an Hunden Versuche angestellt, die dahin entschieden, dass auch aus ulcerierenden Tumoren lebende, zu progressivem Wachstum befähigte Geschwulstelemente in die Aussenwelt gelangen können. Ulcerierende Vaginaltumoren boten Verf. Material, um die Frage zur Entscheidung zu bringen, ob nicht durch Kontakt spontane Tumoren bei anderen Tieren entstehen können. Verf. liess eine Hündin, die in der Vagina Sarkomknoten besass, von 4 Hunden decken. Bei allen entwickelten sich nach einer Latenzzeit von ca. $3^1/_2$ Monaten hirsekorngrosse Sarkome, die als Kontakttumoren aufzufassen sind. Verf. glaubt, dass die erhobenen Befunde geeignet sind, über gewisse Erscheinungen in der Pathologie der Geschwülste des Menschen zum Nachdenken anzuregen. Raubitschek (Wien).

Beitrag zur Operabilität des Lymphosarkoms. Von Kraft. Wien. klin. Wochenschr. 1906, No. 18.

Verf. erwähnt 2 Fälle von Lymphosarkom des Darmes, die durch Resektion des erkrankten Darmteiles geheilt wurden. Im ersten Falle handelte es sich um ein 11 jähriges Mädchen, bei dem 180 cm Dünndarms reseziert wurden, im zweiten um ein 16 jähriges Mädchen, bei dem ebenfalls ein Stück des Ileums von etwa 20 cm Länge reseziert wurde. Beide Patientinnen überstanden den Eingriff gut und sind jetzt nach $1^1/_2$ und $^1/_2$ Jahr noch völlig beschwerde- und recidivfrei.

Wiemer (Aachen).

Rückbildung des Lymphosarkoms auf nicht operativem Wege. Von Ruff. Wiener klin. Wochenschr. 1906, No. 18.

Anknüpfend an die Beobachtung verschiedener Autoren, die Lymphosarkome ohne operativen Eingriff, wenigstens ohne Radikaloperation, verschwinden sahen, berichtet Verf. über zwei von ihm beobachtete Fälle.

Bei einem 29jährigen Manne handelte es sich um ein Lymphosarkom der linken Tonsille. Trotz radikaler Entfernung bildete sich nach kurzer Zeit ein Recidiv (Probeexzision), das jedoch wider Erwarten nach Gebrauch von Arsen bald zurückging. Eineinhalb Jahr später trat auf der rechten Seite ebenfalls ein Lymphosarkom auf, das vom Hals aus umschnitten wurde. Wieder bildete sich wie auf der linken Seite ein Recidiv, das auch bei Arsenbehandlung verschwand. Jetzt ist Patient schon 4 Jahre recidivfrei.

Bei einem zweiten Patienten handelte es sich um einen inoperablen Abdominaltumor, ausgehend von retroperitonealen Drüsen. Da alles andere auszuschliessen war, stellte man die Diagnose Lymphosarkom. Eine Probeexzision konnte leider nicht gemacht werden. Als sich Patient einige Wochen nach seiner Entlassung wieder vorstellte, war von dem vor der Operation (Probelaparotomie) sehr deutlich palpablen Tumor nichts mehr als eine strangförmige Resistenz zu fühlen.

Durch die erschöpfenden Literaturangaben ist der Wert der Arbeit nicht unbedeutend. Wiemer (Aachen).

The prevention of cancer regarded as a practical question ripe for solution. Von C. B. Keetley. Lancet, 13. Oktober 1906.

Gibt es eine Prophylaxe des Ulc. rotund. und des Ca. ventriculi? Alles hängt davon ab, ob die Ursache der Erkrankung auf ein lebendes Wesen zurückzuführen ist, welches von aussen in den Organismus eindringt. Es besteht viel Grund für die Annahme, dass die Entwicklung des Ca. auf der Einwirkung eines lebenden Organismus beruht und auch die einander so sehr wiedersprechenden histologischen Befunde können diese Annahme nicht zurückweisen.

Verf. frägt sich: Was hat die Nahrungsaufnahme zu tun mit der Entstehung einer chronischen Gastritis oder einer Magendilatation? Oder der Alkohol? Ist nicht Gastrit. chron. eine prädisponierende Ursache für Ca.? und nicht ebenso alte gastrische Geschwüre und Narben?

Folgende Regeln sollen zur Verhinderung der Ca.-Bildung dienen:

1. Die Nahrung ist zu sterilisieren; denn die Majorität der Ca. ergreift den Ernährungskanal und namentlich jene Teile, wo Nahrung und Fäces einige Zeit verweilen.

2. Die reguläre und sorgfältige Reinhaltung von Brustwarze und Genitale. Diese Organe werden oft durch die Sekretion benässt, namentlich während der Zeit der Laktation, wo Brustwarze und kindlicher Mund die peinlichste Reinlichkeit und Trockenheit erheischen.

3. Pflege von Mund und Zähnen.

4. Die Verbandstoffe maligner, secernierender Ulcerationen sind vorsichtig zu vernichten, ohne dass die Finger oder andere Wäschestücke mit ihnen in Berührung kommen.

5. Nicht maligne Geschwüre und Tumoren sind zu behandeln, da sie oft der Ausgangspunkt für Ca. sind.

6. Carcinomatöse sowie suspekte Tumoren und Geschwüre sind radikal zu entfernen, wobei die beste Gewähr einer vollständigen Heilung geleistet wird.

7. Abstinenz von Alkohol, Tabak und jenen Nahrungsmitteln, welche Stoffe produzieren, die durch Nieren, Eingeweide und Haut nicht leicht ausgeschieden werden können und welche chronische Entzündungs-

prozesse und Geschwüre verursachen, die oft Ca. im Gefolge haben. Warnung vor exzessivem Essen und Trinken.

8. Die grösste Zahl der Erkrankungen wird direkt oder indirekt von einem Menschen auf den anderen übertragen; daher möglichste Zurückhaltung im Verkehr geboten.

9. Die Sorgfalt des Dienstpersonals im allgemeinen Dienst und besonders in der Küche. Das erste Erfordernis ist ausgiebige Menge heissen Wassers, ferner reine Kleidung und Wäsche, Seife, Soda, genügend Licht. Ungekochte Nahrung ist sorgfältigst zu behandeln, der Gesundheitszustand des Dienstpersonals zu überwachen.

Herrnstadt (Wien).

On spontaneous cure of cancer. Von H. R. Gaylord und G. H. A. Clowes. Surgery, Gynecology and Obstetrics. June 1906.

Die Verff., denen die Ueberimpfung von Krebs auf Mäuse in einer grossen Anzahl von Fällen gelungen ist, haben die Beobachtung gemacht, dass ein nicht geringer Prozentsatz derartiger experimentell übertragener Tumoren spontan heilte. Sie gelangen auf Grund ihrer Versuche zu folgenden Schlüssen:

1. Bei mit Krebs geimpften Mäusen tritt in etwa 23 % der Fälle Spontanheilung des Carcinoms ein.

2. Die Wahrscheinlichkeit einer Spontanheilung steht im umgekehrten Verhältnis zur Grösse des Tumors.

3. Das Vorkommen spontaner Heilungen weist auf die Existenz von Immunkörpern hin, so dass man das Carcinom nicht für eine absolut unheilbare Krankheit halten darf und weitere Untersuchungen anstellen sollte, um eine serotherapeutische Behandlung zu entdecken.

von Hofmann (Wien).

A case of cancer in the male breast. Von Ernest Peachell. Lancet, 15. Dezember 1906.

Es handelt sich um einen 58 Jahre alten Mann, der wegen Melancholie ins Spital aufgenommen war; beide Brüste waren mehr als normal entwickelt, links unterhalb der Brustwarze war ein kleiner, unregelmässiger, weicher Tumor, der weder an der Haut noch den Muskeln adhärent war; die regionären Drüsen waren nicht vergrössert. Diese Geschwulst war vor 2 Jahren entstanden und nahm allmählich an Grösse zu, wurde schliesslich hart und an Haut und Muskeln adhärent; bei Druck auf die Brustwarze entleerte sich etwas Blut. Brust und Teil des Musculus pectoralis wurden entfernt, nach kurzer Erholung starb Patient an Fettherz und Synkope. Bei der Nekropsie fanden sich keine Metastasen in den anderen Organen, die Geschwulst hatte den Musculus pectoralis durchsetzt und war mikroskopisch ein Scirrhus; die axillaren Drüsen waren nicht erkrankt. Herrnstadt (Wien).

X rays in the treatment of carcinoma and sarcoma. Von Chisholm Williams. Lancet, 26. Januar 1907.

Die ersten 16 Fälle, welche mit X-Strahlen behandelt wurden, starben innerhalb 8 Monaten vom Beginn der Behandlung, in allen liess sich jedoch ein Nachlassen der Schmerzen beobachten. Im April 1900 entfernte Autor einen kleinen Tumor in der linken Parotisgegend,

es handelte sich um ein Fibrosarkom; 4 Monate später bildete sich ein etwa walnussgrosses Recidiv. Patient bekam 13 Applikationen durch je 5 Minuten mit einer weichen Röhre und der Tumor ging unter einer leichten Dermatitis rapid zurück. Im Jahre 1899 wurden einer Frau wegen Ca. die linke Brust und die regionären Drüsen entfernt; ein Recidiv wurde ebenfalls operativ entfernt, doch bildete sich nach weiteren 8 Monaten eine ulcerierte Geschwulst in der Axilla, die durch tägliche Bestrahlung von 10 Minuten mit mittelharter Röhre in einer Distanz von 4 Zoll behandelt wurde. Nach 16 Bestrahlungen wurden wegen Dermatitis unterbrochen und nach 5 Wochen noch 12 mal bestrahlt. Es trat keine Recidiv mehr auf.

Die Wirkung der X-Strahlen liegt in einer Leukocytose, die in oder um den Tumor herum produziert wird. Die Zellkerne schwellen an, lassen sich schlecht färben, ihre Konturen werden undeutlich, das irreguläre Protoplasma wird von Leukocyten absorbiert und es entsteht ein Netzwerk von dichtem Bindegewebe, dessen Gefässwände infolge der Strahlenwirkung durch Endo- und Periarteriitis verdickt sind.

Eine geringe Reaktion muss unter der Behandlung immer entstehen, Rötung, Schwellung oder Härte des Tumors, manchmal auch vermehrte Schmerzen und Hitzegefühl; oft sind die Erscheinungen allgemeiner Natur; Nachtschweisse, Kopfschmerzen, Durst und Appetitverlust, dann muss die Behandlung unterbrochen werden.

Die Bestrahlung soll präoperativ vorgenommen werden mit Anwendung der mildesten Dosen und postoperativ, sobald die Narbe geheilt ist oder schon früher, wenn sich Anzeichen eines Recidivs bilden.

Misserfolge liegen gewöhnlich in zu milder oder zu energischer Behandlung oder es ist die Erkrankung zu weit vorgeschritten. Die Schmerzen werden in der Regel gemildert, nur bei Erweichung des Centrums werden sie gesteigert, in diesen Fällen sind heisse Umschläge angezeigt.

Bei der Dosierung spielt die individuelle Idiosynkrasie eine grosse Rolle; blonde Leute erleiden rascher Verbrennungen als dunkle; die Erfahrung des Operateurs spielt hier die grösste Rolle. Schmerzen, die infolge der Behandlung entstehen, müssen wohl getrennt werden von den Schmerzen, welche die Geschwulst verursacht; bei Uterinfällen dürfen die Menstruationsbeschwerden nicht ausser Acht gelassen werden.

Die Drüsen werden unter der Bestrahlung steinhart, bevor sie schwinden; sie sind oft bloss entzündet und nicht wirklich infiziert.

Herrnstadt (Wien).

Hydatid cyst of the neck, with cellulitis caused by rupture and escape of hydatid fluid. Von Edm. C. Bevers. Brit. Med. Journ., 19. Januar 1907.

Patient litt seit dem 18. Jahre an einer kleinen Schwellung der linken Halsseite, die allmählich bis zur Grösse eines Cricketballes anwuchs, ohne Beschwerden zu verursachen. In Anschluss an eine anstrengende Arbeit vergrösserte sich diese Schwellung plötzlich, nahm den Raum zwischen Unterkiefer und Schlüsselbein ein und erstreckte sich von der vorderen bis zur hinteren Mittellinie. Die Haut über ihr war rot, entzündet und ödematös, der Tumor fluktuierend, aber nicht schmerzhaft; Schlingbeschwerden bestanden nicht. Am nächsten Tage

nahm die Schwellung bis auf Doppelfaustgrösse ab, war weich, beweglich und durchscheinend; auch das Oedem ging allmählich zurück.

Operation. Der Tumor wuchs hinter dem Sterno-cleido-mastoideus hervor und occupierte das rückwärtige und supraclaviculäre Dreieck, war adhärent an der Innenseite der Clavicula und Vena jugular. int. und lag nach innen und hinten von der Carotis. Nach Eröffnung der Cyste entwichen Hydatidenflüssigkeit und gelatinöse Massen; nach Trennung der Adhäsionen wurde die Cystenwand entfernt und der Hohlraum drainiert.

Der erste Gedanke war, dass das plötzliche Wachstum auf Hämorrhagie in der Cyste zurückzuführen sei, dagegen sprach, dass die Cyste durchscheinend war; die Hydatidenflüssigkeit drang in das subkutane Gewebe und gleichzeitig erfolgte offenbar eine Exsudation in den Cystenraum. Der Austritt von Flüssigkeit erfolgte durch Ruptur der Cyste infolge von körperlicher Ueberanstrengung. Herrnstadt (Wien).

Echinococcuscyste am Zwerchfell. Von Johann Seyfried. Orvosi Hetilap 1906, No. 23.

Bei einer 26 jährigen Frau trat in der linken Bauchhälfte plötzlich ein Tumor auf, der zwar keine Schmerzen verursachte, jedoch durch das rasche Wachstum zu Befürchtungen Anlass bot. Bei der Untersuchung war ein kindskopfgrosser, gleichförmiger, elastischer Tumor unter dem linken Rippenbogen palpabel, der nach unten bis zum Nabel, nach rechts bis zur Mittellinie reichte, nach links mit der Milzdämpfung zusammenfloss, nach oben die normale Höhe des Zwerchfells nicht überragte. Bei plötzlichem Druck auf den Tumor ist jenes charakteristische Symptom bemerkbar, das unter dem Namen von Hydatidenschwirren bekannt ist. Da die Leber und Milz frei waren, konnte der Ausgangspunkt des Tumors nicht festgestellt werden. Bei der Feststellung der Operationsindikation bot die Wahl der Operationsmethode Schwierigkeit, da eben bei der Echinococcusoperation ein solches Labyrinth von gegenseitigen Ansichten vorherrscht, dass ein Zurechtfinden darin schwer fällt. Von der einfachen Punktion bis zur Radikalexstirpation sind die Ansichten und Erfahrungen bezüglich der operativen Behandlung der Echinococcuscysten höchst verschiedenartig, dies erschwert aber die Wahl der Operation. Zwei Hauptgruppen sind aber dennoch zu unterscheiden: Nach der einen ist es nicht erlaubt oder wenigstens nicht angezeigt, tiefere Eingriffe zu vollführen als die Punktion (Bacelli, Beret, Bokay, Cavassani, Hanot, Franke, Bendix): bei den empfohlenen Injektionen kamen sie u. a. soweit, dass die Sublimatinjektionen direkt in die Venen gegeben wurden. Hingegen warnen Vertreter der anderen Gruppe ernstlich vor der Punktion (Gneim, Champenois, Chauffard, Broca, Jonnesen, Steiner) und bemerkenswert ist bezüglich dieser Ansicht der Fall, bei welchem 25 Minuten nach der Pravazpunktion der letale Exitus eintrat. Unter diesen Umständen ist der Standpunkt von Llobet acceptabler, der bis zum Jahre 1888 punkierte, 2 Jahre das Ausnähen versuchte, dann versenkte Nähte anwendete, aber dennoch zu keinem endgültigen Entschluss gelangen konnte, sondern den obwaltenden Umständen gemäss die Operationsmethode in jedem einzelnen Falle wählte. In dem vorliegenden Falle, wo der Sitz des Tumors nicht feststellbar war, wurde die Bauchhöhle in der Mittellinie eröffnet und mit Vertikal-

schnitt die Oeffnung bis zur Axillarlinie erweitert, wobei die letzten zwei linken Rippen reseziert wurden.

Bei Aushöhlung der Cyste waren die Verwachsungen dem Zwerchfell zu stets vermehrt und fanden ihre Wurzel im rückwärtigen Viertel der Zwerchfellskonkavität. Die Heilung erfolgte ungestört; nach 3 Wochen konnte der Patient bereits das Spital verlassen. Die exstirpierte Echinococcuscyste war polycellular, mit zahlreichen Tochtercysten versehen, das Gewicht betrug 650 g. In der Literatur fand sich bisher bloss 1 Fall vor, wo die Echinococcuscyste aus dem Zwerchfell hervorging, aber über den operativen Eingriff und den Erfolg bestehen keine Daten.

J. Hönig (Budapest).

Vereiterter Echinococcus der Bauchhöhle. Von Reinecke. Deutsche med. Wochenschr. 1906, No. 18.

R. operierte eine 36jährige Frau wegen eines Echinococcus der Bauchhöhle. Die Diagnose war nicht gestellt worden, man hatte an ein Myom des Uterus gedacht. Der Inhalt war vollständig vereitert, erst die pathologische Untersuchung der inneren Membran des Sackes ergab Chitinlamellen, die zur Diagnose des Echinococcus berechtigten. Wegen der zahlreichen Verwachsungen wurde der Sack nicht vollständig exstirpiert, sondern in der Bauchwunde festgenäht und drainiert. Glatte Heilung.

Wiemer (Aachen).

B. Gehirn, Meningen.

Zur Kenntnis der tuberösen Sklerose des Gehirns. Von F. Geitlin. Arb. a. d. Path. Inst. d. Univ. Helsingfors, I, 3, p. 436.

Die 1880 von Bourneville zuerst beschriebene „Sclérose tubéreuse“ ist eine Cerebralaffektion, die sich durch das Auftreten multipler, begrenzter lokaler Verhärtungen in der Hirnrinde auszeichnet. Einen solchen Fall bei einem 15jährigen Knaben hat Verf. genau histologisch untersucht. Die Ursache dieser Erkrankung sucht Verf. in einer Entwicklungshemmung eines Teiles der Neuroblasten. Er betrachtet die Herde in der Hirnsubstanz als echte Tumoren, und zwar als Neurogliome. Ein Zusammenhang der Krankheit mit Lues kann nicht nachgewiesen werden.

Schrumpf (Strassburg).

Ein Fall von Lues hereditaria tarda des Nervensystems mit Sektion. Von A. de la Chapelle. Arb. a. d. Path. Inst. d. Univ. Helsingfors, I, 3, p. 425.

Besprechung des klinischen Verlaufes eines Falles von Lues hereditaria tarda, der in 13 Jahren zur Sektion kam und vom Verf. pathologisch-anatomisch näher untersucht wurde. Es wurde nachgewiesen: ein chronischer, von bedeutenden degenerativen und destruktiven Veränderungen begleiteter entzündlicher Prozess in grossen Teilen der Pia mater und der Cortikalsubstanz des Gehirns, besonders der zentralen Windungen, und als Folge hiervon sekundäre Degeneration des Rückenmarkes.

Schrumpf (Strassburg).

Hirnchirurgische Mitteilungen. Von Krönlein. Arch. f. klin. Chir., Bd. LXXXI, 1. T.

I. Zur Diagnose und Therapie der subduralen Hämatome wird folgende Krankengeschichte mitgeteilt: Ein junger Mann

fiel von einer Leiter und es traten im Anschluss an diesen Unfall heftige Schmerzen in der rechten Schläfengegend auf. Am 6. Tage stellten sich epileptiforme Anfälle ein, welche die Ueberführung auf die chirurgische Klinik veranlassten. Am Schädel findet sich kein Trauma, Lähmungen bestehen nicht, Patient ist soporös, am 2. Tage nach der Spitalsaufnahme sistieren die Anfälle. Auf Grund der Anamnese wird eine endokranielle Blutung entsprechend der rechten motorischen Region vermutet. Da das vorliegende Krankheitsbild, insbesondere das plötzliche Auftreten von Jackson'scher Epilepsie sowie das Fehlen von Lähmungssymptomen, mit den Beobachtungen bei supraduralem Hämatom nicht im Einklang steht, wird an die Möglichkeit eines subduralen Hämatoms gedacht, hervorgegangen aus den Gefässen der Hirnrinde sowie der weichen Hirnhäute. Die am folgenden Tage entsprechend der Mitte der vorderen Centralwindung vorgenommene Eröffnung des Schädels ergibt das Vorhandensein einer Blutung des Subduralraumes. Die Contusion der Hirnrinde hatte im vorliegenden Falle ursprünglich nur zu einer leichten Blutung geführt und erst die nach 6 Tagen erfolgte Nachblutung hatte das schwere Krankheitsbild — epileptiforme Anfälle, konstant wachsenden Hirndruck usw. — zur Folge. Der vorgenommene, auf richtiger Diagnose basierte Eingriff führte zur vollständigen Heilung des Patienten.

II. Erfolgreiche Exstirpation eines malignen Glioms des Grosshirns. Mitteilung einer sehr ausführlichen und interessanten Krankengeschichte eines vom Verf. beobachteten und mit Erfolg operierten Falles.

Victor Bunzl (Wien).

Sexual infantilism with optic atrophy in cases of tumor affecting the hypophysis cerebri. Von H. Cushing. Journ. of nervous and mental diseases, Nov. 1906.

Störungen der Menstruation kommen bei gewissen Hirntumoren vor, möglicherweise infolge von Funktionsstörung der Glandula pituitaria. Es gibt Fälle von Amenorrhoe durch direkte anatomische Läsion dieses Organs und Menstruationsstörungen durch anderswo gelegene Hirntumoren. Verf. kommt nur auf die erstere Gruppe zurück. Auch bei Männern wurde Hypoplasie des Genitales aus der gleichen Ursache beschrieben. Der Zustand wurde mit Akromegalie und Amenorrhoe bei Vergrösserung der Hypophyse verglichen. In einem Falle war Hypoplasie des Genitales mit Atrophie des Optikus verbunden (Axenfeld). Andere Fälle wurden von Abelsdorff und Müller veröffentlicht. Verf. sah eine Patientin, welche seit ihrem 16. Jahre blind war, mit Optikusatrophie, nie menstruiert, Beckenorgane und Brüste unentwickelt, Spasmus und Schwund der Extremitätenmuskulatur. Verf. beschreibt 2 Fälle. In dem ersten hat ein die Hypophysis komprimierender Tumor jahrelang fast keine Symptome verursacht und war mit einer Entwicklungshemmung des Genitales verbunden. Die plötzlich einsetzenden Symptome (Stauungspapille usw.) lassen auf Entwicklung eines Hydrocephalus infolge Kompression des dritten Ventrikels schliessen. Der zweite Fall ist dem ersten klinisch ähnlich und daher die Diagnose einer ähnlichen anatomischen Läsion sehr wahrscheinlich. Die primäre beiderseitige Optikusatrophie in diesem Falle weist auf eine Erkrankung des Chiasma hin. Die lange Dauer deutet wie im ersten Falle auf eine gutartige Geschwulst (kongenitale Anlage). Die Amenorrhoe spricht für eine Be-

teiligung der Hypophysis. Verf. meint, dass Amenorrhoe (und sexueller Infantilismus, wenn die Erkrankung in früher Jugend begonnen hat), verbunden mit Optikusatrophie, die Diagnose sichert. Gleichzeitig findet man eigentümliche Ernährungsstörungen mit reichlicher Bildung von subkutanem Fett. Karl Fluss (Wien).

Cases of spontaneous intracranial hemorrhage associated with trigeminal nevi. Von H. Cushing. Journ. of the Amer. Med. Assoc. 1906, 21. Juli.

Zwischen der Lokalisation der im Gesichte vorkommenden Naevi vasculosi und dem Verteilungsgebiet der Trigeminusäste bestehen enge topographische Beziehungen, wenn auch die Abgrenzung diesbezüglich ebenso wenig scharf ist wie die eines nach Verletzung des Ganglion Gasseri auftretenden Herpes. Diese Beziehungen deuten auf eine fötale Läsion des Ganglions. Verf. berichtet über 3 Fälle, aus welchen ersichtlich ist, dass die Dura mater der Hautpartie analoge Gefäßabnormitäten gezeigt hat und von demselben Nerven versorgt ist.

Fall I. Naevi vasculosi im ganzen rechten und teilweise linken Trigeminusgebiete bei einem 4 jährigen Kinde. Plötzlich auftretende Konvulsionen der linken Körperhälfte mit Fieber, linksseitiger Lähmung und Spasmen (intrakranielle Hämorrhagie). Das rechte Auge grösser als das linke, die Iris breiter, die Farbe wie die eines Puppenauges, Grössendifferenz der beiderseitigen Extremitäten. Bei einem Versuche, den Schädel zu trepanieren, um etwaige Adhäsionen zu lösen, erwiesen sich die Kopfschwarte und der Schädelknochen so gefässreich, dass die Blutung kaum zu stillen war und die Operation unterbrochen werden musste. Nach einem Monat Tod durch eine fieberhafte Erkrankung. Bei der Autopsie zeigten sich die rechte Hemisphäre und Diploë sehr gefässreich, der Schädelknochen rechts weich und schwammig. Gehirnwindungen rechts atrophisch, durch Adhäsionen an die Dura fixiert. Kleinhirn asymmetrisch. Ganglion Gasseri rechts auffallend klein, kaum entwickelt.

Fall II. 5 jähriger Knabe, nach operativer Entbindung asphyktisch zur Welt gekommen. Naevus vasculosus im Bereich des 1. Astes des Trigeminus. Im 10. Lebensmonat plötzlicher Anfall von epileptiformen Konvulsionen mit Fieber (intrakranielle Hämorrhagie) und häufiger Wiederholung der Konvulsionen. Das rechte Auge grösser als das linke, die rechte Iris breiter, die Farbe wie die eines Puppenauges. Zur Vermeidung einer Hämorrhagie wie im Falle I wurde die Carotis externa unterbunden und erst dann die Trepanation über dem motorischen Centrum vorgenommen. Der der Begrenzung des Hautnävus entsprechende Teil der Dura erschien ungewöhnlich gefässreich, von einem mächtigen Venennetz bedeckt, welches mit den Gefässen der Diploë in Verbindung gestanden war. Lösung von Adhäsionen zwischen Dura und Pia. Die Konvulsionen verschwanden in der Folgezeit. Obwohl der nach der Ligatur der Carotis abgeblasste Naevus wieder in die Erscheinung trat, ist es dennoch möglich, dass eine verringerte kollaterale Verbindung der Meningealgefässe die Wiederholung einer Hämorrhagie hintanhält.

Fall III. 8 jähriger Patient mit ausgebreitetem rechtsseitigem Naevus vasculosus des Kopfes, Gesichtes, Thorax und Arms. Plötzlich auftretende

Bewusstlosigkeit und Konvulsionen mit nachfolgender spastischer Hemiplegie (intrakranielle Hämorrhagie) und wiederholten epileptiformen Anfällen. Augenveränderungen wie in den obigen Fällen. Mit Rücksicht auf die physischen und geistigen Defekte des Kindes wurde in diesem Falle von einer Operation Abstand genommen. Ohne den Befund des Naevus hätte man diesen Fall für spastische Hemiplegie infolge von Encephalitis gehalten, welche Fälle übrigens nach des Verf.'s Erfahrungen ebenfalls auf intrakraniellen Hämorrhagien beruhen.

Im Falle I war auf der Seite des Gesichtsnävus ein in der Entwicklung zurückgebliebener Naevus trigeminus, ein Naevus an der Dura und teilweise kortikale Atrophie mit Adhäsionen (wie auch sonst bei kortikalen Hämorrhagien) vorhanden (Autopsiebefund). Im Falle II konnten ein Naevus der Dura und Anzeichen einer früherer Hämorrhagie intra vitam konstatiert werden. Vermutlich hat auch im Falle III eine ausgebreitete Hämorrhagie stattgefunden.

Analoge Fälle wurden auch von einzelnen anderen Autoren beschrieben. Bemerkenswert ist die oft beobachtete Hypertrophie der unter dem Naevus liegenden Gewebe. Karl Fluss (Wien).

Zur Kenntnis der primären Epithelgeschwülste der Adergeflechte des Gehirns. Von Max Bielschowsky und E. Unger. Arch. f. klin. Chir., Bd. LXXXI, 1. H.

Bei einer nach klinischer, auch durch Probepunktion gestützter Diagnose eines Hirntumors vorgenommenen Operation wurde vom Verf. entsprechend dem Gyrus paracentr. eine unter der Rinde sitzende, etwa walnussgrosse Geschwulst entfernt, wobei in der Tiefe ein derber, gegen die Seitenkammer ziehender Strang zu tasten war. Bei einer zweiten nach mehreren Monaten vorgenommenen Operation gelangte man nach Einschneiden an der alten Operationsstelle in mit klarem Liquor gefüllte Cysten und stiess — bereits in der Tiefe — wie bei der 1. Operation auf einen aus Gefässen des Plex. chorioid. gebildeten Strang. Der Versuch, diesen zu entfernen, führte zu einer starken Blutung und Zertrümmerung von Gehirnsubstanz und in der Folge zum Exitus letalis.

Die Autopsie ergab das Vorhandensein eines Tumors an der Basis cerebri, der mit dem Plexus chorioid. cerebelli lat. verwachsen und in das Kleinhirnmark vorgedrungen war. Die weitere Untersuchung des Gehirns im Frontalschnitt ergab auch eine grosse Zahl kleinerer Geschwülste, über die ganze Rinde der Hemisphären zerstreut und obigem Tumor gleichend. Dieselben waren allenthalben von der benachbarten Hirnsubstanz scharf abgetrennt und bei allen liess sich ein Zusammenhang mit der Pia mater feststellen. Mikroskopisch setzten sich die Tumoren aus zahlreichen Gefässen zusammen, deren Wandungen einen stark gewucherten Epithelmantel aufwiesen. Eine bindegewebige Zwischensubstanz war vorhanden und der Aufbau ähnelte im wesentlichen dem des Plexus chorioideus. Gegen die aus Obigem resultierende Annahme von Geschwülsten des Plexus chorioideus spricht die Multiplizität der Tumoren und ihr infiltratives Wachstum. Diese Zeichen von hochgradiger Malignität stehen im Gegensatz zu den bisher beschriebenen Merkmalen der Adergeflechtsgeschwülste und würden die vorliegenden Tumoren eher in die Klasse der Peritheliome der Hirngefässe verweisen. Trotz dieser Schwierigkeit in der Differentialdiagnose tritt Verf. für eine

Trennung obiger Tumoren ein, und zwar deshalb, weil die Peritheliome mesodermalen, die Epitheliome sicher ektodermalen Ursprung haben. In vorliegendem Falle müsste man den exstirpierten Tumor als den primären betrachten, von dem aus durch Verschleppung von Keimen mittels Liquor cerebrospin. eine Aussaat von Metastasen gesetzt wurde. Der Fall lehrt also, dass die Epithelgeschwülste des Plexus chorioid. gelegentlich einen malignen Charakter annehmen können. Victor Bunzl (Wien).

Ueber Cysticerken im 4. Ventrikel. Von Arthur Stern. Zeitschr. für klin. Med., Bd. LXI, 1. u. 2. H.

Es werden 4 Fälle von Cysticerkus mitgeteilt, die klinisch ziemlich differente Symptome boten.

1. Angeblich im Zusammenhange mit einem Trauma traten folgende klinischen Symptome auf: Erbrechen, Schlafsucht, Unbesinnlichkeit, Nackensteifigkeit, Schwindel; Taumeln beim Gehen, beiderseitige Abducens- und partielle Oculomotoriuslähmung, Nystagmus, träge Pupillenreaktion, Verlangsamung von Puls und Respiration. Keine Stauungspapille. Keine Kopfschmerzen. Starker Wechsel dieser Symptome. — Fehlen sicherer organischer Zeichen liessen anfänglich an Hysterie denken. Die Lumbalpunktion ergibt anfangs stark erhöhten Druck, beeinflusst den Zustand auffallend günstig, geringer Druck später ohne jeden Einfluss. Nach mehreren Wochen erfolgt unter zunehmendem Stupor, hohem Fieber, Schlucklähmung, Atmungslähmung Exitus letalis. Die Sektion ergab Cysticercus racemosus im 4. Ventr. (solitär), Hydrocephalus intern. et extern.

2. Bei einem vorher ganz gesunden jungen Mann traten plötzlich folgende Symptome auf: Kopfschmerzen, speziell beim Beugen und Drehen des Kopfes; Supraorbitalneuralgie, Nackensteifigkeit, beiderseitige Stauungspapille, Doppelbilder; unsicherer Gang. Die Heftigkeit der Schmerzen wechselte stark. Diagnose: Tumor cerebri. Die 1. Lumbalpunktion ergibt erhöhten Druck (35 ccm werden abgelassen), Zustand unverändert. 2. Lumbalpunktion (14 Tage später) ergibt normalen Druck (5 ccm abgelassen). Am Abend desselben Tages tritt plötzlich Exitus ein. Die Sektion ergibt einen im 4. Ventrikel eingebetteten Cysticerkus. Hydrocephalus intern. et extern.

3. 40 jährige Frau, sonst vollkommen gesund, erkrankt in längeren Zeitintervallen mehreremal (2 mal im Anschluss an Partus) mit heftigen cerebralen Erscheinungen: Bewusstlosigkeit, Erbrechen. Der Anfall dauerte das erstemal etwa 2 Tage, das zweitemal 10 Minuten und ging vorüber, ohne irgendwelche körperliche Veränderungen zu hinterlassen. In der Zwischenzeit viel Kopfschmerzen, Erbrechen, auch Schwindel. Im 3. Anfall plötzlich Exitus. Das rasche Kommen und Schwinden der Anfälle ohne schwereren organischen Befund werden als hysterisch gedeutet, zumal bei dem sonst nervösen Habitus der Patientin. Die Sektion ergibt: Cysticercus des 4. Ventrikels. Nebenbefund: Cysticerken der Leber. Patientin litt an Tänie und soll kurz vor dem Tode einen 2 cm langen Bandwurm erbrochen haben.

4. 30 jähriger Bauer, sonst gesund, leidet seit $^1/_4$ Jahr an fortwährendem Erbrechen, Nacken- und Kopfschmerzen, Schwindel (oft beim Bücken), Schmerzen beim Drehen des Kopfes. Stauungspapille, Depression und Apathie. Rechtseitige Abducens- und Facialisparese. Wechsel in der Intensität der Symptome. Diagnose: Tumor cerebri

event. Lues. Patient stirbt plötzlich unter Atemlähmung. Die Sektion ergibt 2 Cysticerken im linken Seitenventrikel und 4. Ventrikel.

Verf. gibt in einer Tabelle eine Uebersicht über die Fälle dieser Art nach klinischen und pathologisch-anatomischen Gesichtspunkten. Es sind mit seinen 4 Fällen 68 Fälle.

Verf. bespricht den Infektionsmodus: 1. Autoinfektion, indem der mit Cysticerkus behaftete selbst Träger eines Bandwurmes ist; 2. durch Genuss von Tänieneier. Ueber die Wanderung des Cysticerkus in das Gehirn, speziell den 4. Ventrikel, werden als Ursache die Enge der Gefässe, die Endgefässe, bzw. die Verlangsamung des Blutstromes angegeben. Weiter wird eine aktive Wanderung des Cysticerkus selbst angenommen. Im 4. Ventrikel ist die günstigste Lage für den Parasiten: gute Ernährungsbedingungen, freie Beweglichkeit, geschützte und ruhige Lage. Beim Wachstum im 4. Ventrikel findet sich als Begleiterscheinung stets der Hydrocephalus internus 1. durch Verlegung der Subarachnoidalräume und Verlegung des Aquaed. Sylv., 2. durch chronische entzündliche Reizungszustände, speziell des Ependyms, dadurch Vermehrung des Liquor cerebrospinalis. — Zur Symptomatologie wird bemerkt, dass ein Unterschied gemacht werden muss zwischen lokalem Herd und allgemeinen Hirndrucksymptomen. Zu den allgemeinen Erscheinungen gehören: Kopfschmerz, Schwindel, Erbrechen. Charakteristisch sind der stete Wechsel dieser Symptome, ihre Sprunghaftigkeit, Auftreten und Verschwinden in einer Art von Intermittenz, so dass die Diagnose Hysterie wegen Mangels eines jeden pathologisch-anatomischen Befundes in vivo nicht selten ist. Kopfschmerz ist konstanter; doch hängt er offenbar von dem Wechsel des Hirndruckes ab. Die Nackensteifigkeit ist nicht immer Begleitsymptom, doch sehr häufig. Erbrechen ist konstant, stets ebenso Schwindel. Taumelnder, unsicherer Gang findet sich in der Hälfte der beobachteten Fälle, so dass fast stets Tumor cerebelli diagnostiziert wird. Ferner tritt regelmässig das Bruns'sche Symptom auf: Beim Bücken, bei schnellen seitlichen Kopfbewegungen Auftreten von Schwindel und Erbrechen, so dass die Patienten oft jäh zu Boden stürzen. Charakteristisch für Cysticerkus ist der akute Tod, der das Symptomenbild beschliesst. Urplötzlich, wie aus heiterem Himmel tritt der Tod auf, offenbar durch plötzlichen Verschluss des Duct. Sylvii Lähmung des Atmungszentrums. Die Leute werden cyanotisch, das Herz schlägt aber weiter. — Es wird noch eine Reihe anderer Symptome erwähnt, die zeitweilig aufzutreten pflegen, wie Glykosurie, Diabetes insipidus, Acetonurie, Pulsverlangsamung; zuweilen Stauungspapille; Trägheit der Pupillenreaktion; selten Pupillenstarre; Abducenslähmung; Ohrensausen. Sehr selten Facialisläsion, häufiger Hypoglossusaffektion. Psychisch finden sich: Somnolenz, Apathie, Unbesinnlichkeit, Verwirrtheit, Abnahme des Gedächtnisses, zuweilen paralytische Symptome (Grössenwahn, Verfolgungsideen), so dass progressive Paralyse diagnostiziert wird. Viel mehr ausgeprägt ist oft der neurasthenische oder hysterische Charakter, namentlich bei Frauen eben wegen des Wechsels der Symptome. Die Diagnose ist daher zu stellen in Berücksichtigung der früher erwähnten Symptome, des Bruns'schen Symptoms, speziell der Intermittenz der Erscheinungen und des plötzlichen Todes. Prognose sehr ungünstig. Therapeutisch nur Prophylaxe. Operativer Eingriff sehr fraglich.

Leopold Isler (Wien).

Cerebrospinal fever. Von William Osler. The Edinbourgh med. Journ. März 1907.

Verf. betont zunächst die Verschiedenheit in der Intensität im Auftreten dieser Krankheit, dass sie periodenweise erscheint, dass sie sprungartig bald in diesen, bald in jenen Ländern auftaucht, ohne dass sich irgendwie eine Verschleppung sicher nachweisen liesse. Am gefährlichsten scheint das Auftreten im Herbste zu sein. — Es wird zunächst die Periode 1805 erwähnt mit Beginn der Erkrankung in Amerika, dann in den Binnenländern Europas, hierauf 1837 wieder in Amerika und teilweise in Europa. Dann Ruhe bis 1850 zur Zeit des Bürgerkrieges in Amerika, dann 1871 durch 5 Jahre und endlich 1901 eine grössere Epidemie mit 4000 Erkrankungen, unter diesen 3000 Todesfälle. Gleichzeitig eine grössere Epidemie in Schlesien (Europa). — Der spezifische Erreger ist der bekannte Diplococcus intracellularis meningitidis, der im Sekret der Nase und auch des Mundes gefunden wird. Bei allen Epidemien ist die wichtige Frage, ob eine Infektion von Person zu Person erfolgt, dies ist entschieden nach eigener Beobachtung des Verfassers zu bejahen. — Er betont nochmals die auffällige Verschiedenheit in der Intensität der Krankheitserscheinungen. Ueber die Symptome der Erkrankung geht Verf. rasch hinweg, die er als bekannt voraussetzt. Doch als auffällig erwähnt er eine Hautaffektion. Es tritt öfters eine Art von Erythem auf, zuweilen in bullösen Eruptionen, die sich bei einigen Epidemien finden. Taubheit und Erblindung sind die gewöhnlichen Endergebnisse bei etwaiger Gesundung. — Zur Prophylaxe wird bemerkt, dass es eigentlich gar kein Mittel gibt. Gewöhnlich tritt diese Erkrankung im Frühjahr auf, man soll daher sorgfältig Nase, Mund, Rachenhöhle schützen, da die Bakterien in ihnen gefunden werden. Therapeutisch ist die Lumbalpunktion die bekannteste und am meisten angewendete Methode. Ausserdem existiert von Flexner und Wassermann ein Serum, das, injiziert, nach den Untersuchungen dieser Entdecker Wirkung haben soll.

Leopold Isler (Wien).

Septicémie streptococcique consécutive à une amygdalite phlegmoneuse avec méningite séro-purulente. Traitement par les injections intrarachidiennes et intraveineuses d'argent colloïdal. Guérison. Hypertrophie musculaire à forme hémiplégique de la face et du membre supérieur gauche consécutive. Von Oettinger und Malloizel. Bull. et mém. de la Soc. médic. des hôp. de Paris. No. 7, 1906, p. 201.

Da die Ueberschrift referierend der interessierenden Momente der Beobachtung Erwähnung tut, seien noch zwei Punkte ausführlicher erläutert:

1. Im ganzen wurden 27 Silberinjektionen an aufeinanderfolgenden Tagen (1 cg pro die) verabreicht, am 1. und 7. Tage je 1 cg intradural, die übrigen 25 Male 1—3 cg intravenös (im ganzen 55 cg).

2. Die echte Hypertrophie der funktionell normalen Muskeln der linken Gesichtshälfte und der linken Oberextremität will der Autor mangels fehlender Gefässalterationen auf eine hypertrophische postinfektiöse Myositis zurückgeführt wissen (?).

Fritz Tedesko (Wien).

Case of otitic extra-dural abscess, associated with paralysis of sixth cranial nerve and double optic neuritis — with remarks.

Von J. Stoddart Bar. The Glasgow medical Journal, August 1906.

17jähriger junger Bursche, der seit 16 Monaten an chronischem eitrigem Ohrenausfluss litt. Plötzlich auftretende Kopfschmerzen, stirnwärts bis zum Hinterhaupte von grösserer oder geringerer Konstanz, Gefühl von Stumpfheit, Schüttelfrost, Erbrechen, Doppelsehen. Kein Schwindel. Patient war auffallend blass. Temperatur 37,5. Puls 72. Patellarreflexe positiv, kein Fussklonus. Zunge rein, keine Geschmackssinnstörung. Die Untersuchung des rechten Ohres ergab: Zerstörung des Trommelfelles, reichliche Mengen von Cholestearinmassen im Meatus auditorius; keine besonderen Schmerzen beim Beklopfen des rechten Proc. mastoid. Das Ticken einer Uhr wird in einer Entfernung von $^1/_2$ Zoll gehört. Linkes Ohr vollkommen normal. Augenuntersuchung: Paralyse des Rect. lat. des rechten Auges. Dies ist die Ursache des Doppelsehens. Pupillen reagieren auf Licht und auf Accommodation gleich gut. Linke Pupille etwas weiter als rechts. Augenhintergrunduntersuchung ergibt beginnende Neuritis optica mit reichlich gefüllten Blutgefässen, links ebenfalls mehr ausgeprägt als rechts. Man macht die Radikaloperation: Proc. mostoid. wird aufgemacht, das Antrum eröffnet, das vollständig mit Cholesteatommassen erfüllt ist. Hierauf wird oberhalb des Sinus mit einer horizontalen Inzision eingegangen, der Sinus sigmoideus aufgesucht und zwischen ihm und Dura wird Eiter gefunden. Doch lokalisiert er sich nur hier, die Sinus erscheinen frei; die Höhle wird mit 2 $^0/_0$ Carbollösung bespült und mit Jodoformgaze tamponiert.

Bald darauf sank die Temperatur; Puls, Temperatur blieben normal. Kopfschmerzen liessen nach. Die Pupillen wurden gleich und die Parese des 6. Hirnnerven (N. abducens) begann sich zu heben. Die Neuritis optica nahm aber ihren Fortgang; 4 Wochen später findet man anscheinend eine Retinitis albuminurica. Die Harnuntersuchung ergab weder Albumen, noch Saccharum. Die Wundhöhle heilte ohne Zwischenfälle zu. — 6 Monate später wurde Patient wieder ophthalmoskopisch untersucht. Da findet sich: Augenmuskeln intakt, kein Strabismus, kein Doppeltsehen. Pupillen reagieren auf Licht und Accommodation normal, gleich gut. Augenhintergrund rechts zeigt eine alte abgelaufene Neuritis optica mit kleinen geschrumpften Blutgefässen, Regio maculae normal. Links ähnlicher Befund wie rechts, doch nicht so ausgeprägt.

Der Fall ist deshalb bemerkenswert, weil die Anwesenheit bestimmter Symptome, die den Sitz einer Eiterung lokalisieren konnten, fehlten.

Die Neuritis optica, Paralyse eines Hirnnerven (N. abduc.), Kopfschmerzen mit Dumpfheit, doch begleitet von nicht allzuhoher Temperatur und normaler Pulsfrequenz sprachen für abgesackten Abscess. Gegen Hirnabscess sprachen: das erhaltene Bewusstsein, die geringe Beteiligung der anderen Hirnnerven; gegen Leptomeningitis oder eiterige Sinusthrombose sprach die niedere Temperatur. Abwesenheit der Schmerzen oberhalb des Proc. mastoid. und die Temperatur sprachen eher für eine Suppuration zwischen oder über dem Sinus sigmoid. mit Einbruch in seine Wandungen, also zwischen Dura und Knochen. Eine Erklärung für die gleichzeitig mit der Paralyse des 6. Hirnnerven einhergehende Neuritis bei der räumlichen Entfernung vom Eiterherd zu geben, fällt Verf. schwer. Er meint, dass entweder eine zirkumskripte Leptomeningitis

sich doch etabliert habe und basalwärts gekrochen sei oder eine Thrombose, die sich im untersten Teil des Sinus sigmoideus befunden habe, noch weiter basalwärts fortgeschritten sei und eine Kompression auf das Chiasma und Opticus sowie N. abducens ausgeübt habe.

Leopold Isler (Wien).

C. Pankreas.

Funktionelle Pankreasachylie. Von A. Schmidt. Deutsches Archiv für klinische Medizin. Bd. LXXXVII.

Die Schwierigkeit der Erkennung pankreatischer Sekretionsstörungen wird nicht bloss durch die Unzugänglichkeit des Organs und die Mangelhaftigkeit unserer Methoden bedingt, sondern zu einem nicht geringen Teil auch durch den weitgehenden funktionellen Ausgleich ungenügender Bauchspeichelabsonderung in den Darm. Hier kommt die vikariierende Tätigkeit der übrigen Verdauungssekrete in Betracht. Sodann gehört hierher die oft sehr weitgehende kompensatorische Leistung kleiner erhalten gebliebener Drüsenreste resp. von accessorischem Pankreasgewebe. Endlich gehört unter die Ausgleichsvorrichtungen die durch experimentelle Untersuchung der jüngsten Zeit gestützte Möglichkeit, dass die verdauenden Fermente des Pankreas, wenn der Zufluss seines Sekretes zum Darm aufgehoben ist, noch auf dem Umweg durch die Zirkulation an die Stelle ihrer Wirksamkeit gelangen können, dass also gewissermassen die äussere Sekretion des Organs in eine innere verwandelt werden kann. Die hier aufgezählten Möglichkeiten erklären es, warum wir bei klinisch und anatomisch sichergestellten Erkrankungen des Pankreasgewebes gar nicht selten Ausfallserscheinungen hinsichtlich der Verdauung vollkommen vermissen. Von den Methoden, die wir besitzen, um Pankreasstörungen nachzuweisen, steht oben an die aus der Beschaffenheit des Faeces zu erschliessende Resorptionsbehinderung, über die wir durch zahlreiche tierexperimentelle und klinische Studien ziemlich gut unterrichtet sind. Aus mehreren Gründen jedoch, die im Original nachgelesen werden müssen, sind sie keineswegs immer von ausschlaggebendem Wert. Verf. ging zur Lösung seines Problems von der bei Gelegenheit früherer Versuche gemachten Erfahrung aus, dass der Pankreassaft das einzige Sekret des Verdauungskanals ist, welches die Kernsubstanzen verdaut. Bei seinem Wegfall kann höchstens längere Zeit einwirkende starke Darmfäulnis die Kerne frischer Gewebsstücke zum Schwinden bringen. Auf Grund dieser Bearbeitung hat Verf. eine „Säckchenprobe“ ausgearbeitet, die im wesentlichen darin besteht, dass in Alkohol fixierte und aufbewahrte Würfel von Ochsenfleisch in Gazebeuteln durch den Darmkanal der Patienten geschickt, in den Faeces aufgesucht und in gefärbten Schnittpräparaten auf die Anwesenheit von Muskelkernen untersucht werden.

Eine Reihe von einschlägigen Krankengeschichten gibt schliesslich Verf. Gelegenheit, die Brauchbarkeit seines diagnostischen Hilfsmittels zu erläutern. Raubitschek (Wien).

Observations on several cases of acute pancreatitis. Von W. S. Thayer. Johns Hopkins Hosp. Bull. 1905. Nov.

Verf. berichtet über vier gangränöse und einen suppurativen Fall von Pankreatitis, welche in bezug auf Diagnose und chirurgisches Ein-

greifen von Interesse sind. Fall I. Eine 51 jährige Frau hatte vor 10 Jahren einige Anfälle von Schmerzen im Epigastrium und rechten Hypochondrium, zuweilen mit Nausea und Erbrechen. In letzter Zeit zwei ähnliche Schmerzanfälle mit Ikterus, der letztere besonders im linken Epigastrium lokalisiert, mit Fieber, Nausea und Erbrechen verbunden. Temperatur 43,3. Im Epigastrium, besonders links, ein tiefliegender Tumor tastbar, bis zur Höhe der Spina ant. und in die linke mittlere Axillarlinie reichend, unter dem Darm liegend. Nach der vorangegangenen Gallenkolik wurde ein parapankreatischer Abscess vermutet. Der Tumor erscheint nach 8 Tagen etwas weniger prominent, links hinten eine Dämpfung, bis zum Angulus scapulae hinaufreichend, mit abgeschwächter Atmung und Stimmfremitus. Nach weiteren zwei Tagen prominierte der Tumor stärker und zeigte Fluktuation; über dem Darmbeinkamm Hautödem. Bei der Operation wurde eine von der Flanke gegen das Pankreas sich erstreckende Höhle gefunden, aus welcher sich Eiter, nekrotisches Fett und nekrotische Massen entleerten. Nach einigen kritischen Wochen mit Fieber, Erbrechen, Nausea, Delirien erholte sich die Patientin. Grosse, aus der Wunde (Abscesshöhle) sich entleerende Gewebsmassen erwiesen sich als nekrotisches, hämorrhagisches Fett.

Fall II. 34 jähriger Mann. Seit 2 Jahren Anfälle von Nausea mit Erbrechen sowie krampfartigen Schmerzen im Epigastrium und um den Nabel, welche sehr heftig waren. Vor 10 Tagen Gefühl von Schwere im Epigastrium, Unbehagen, Erbrechen, dann heftige, kontinuierliche Schmerzen. Schwellung oberhalb des Nabels, Obstipation, Fieber, Delirien. Oberhalb des Nabels eine tiefsitzende Masse tastbar, über welcher der Schall tympanitisch ist. Keine Druckempfindlichkeit. Der Tumor reicht links bis zur Rippengegend. Diagnose: akute Pankreatitis mit disseminierter Fettnekrose und möglicher Sequestration des Pankreas. Bei der Operation wurde in der Mittellinie eine Fettmasse, an Magen, Leber und Colon adhärent, gefunden. Im Innern der Fettmasse fanden sich Eiter und nekrotisches Fettgewebe. Der Finger konnte tief, scheinbar in eine Höhle im Pankreas, eindringen. Aus der Wunde entleerte sich Eiter mit Fettkristallen und nekrotischem Fett. Vollständige Heilung.

Fall III. 47 jähriger Patient. Vor 6 Monaten Ikterus, Schmerzen im Abdomen, Nausea und leichtes Fieber. Vor 18 Tagen plötzlicher Anfall von Nausea mit Erbrechen und Bauchkrämpfen, Collaps, Meteorismus, der Zustand war von fünftägiger Dauer. Am siebenten Tage wurde eine Schwellung im rechten Hypochondrium gefunden. Unregelmässiges Fieber, Schüttelfröste, Obstipation. Die Schmerzen liessen nach, die Druckempfindlichkeit im rechten Hypochondrium blieb bestehen, der Meteorismus wuchs. Patient lag meist auf der rechten Seite mit gebeugten Beinen. Hypochondrium, Epigastrium und Lendengegend rechterseits vorgewölbt, resistent. Atmung rechts weniger deutlich, Pulsation im Epigastrium. Der Rand des Tumors ist 10 cm unterhalb des rechten Rippenbogens tastbar, der Tumor respiratorisch verschieblich, oben, unten und nach links abgrenzbar, die Oberfläche unregelmässig. In der Flanke geht die Dämpfung in diejenige der Leber über. In den Stühlen Fettkristalle. In den folgenden Tagen der Zustand unverändert, Fieber bis 40°. Diagnose: Suppurative Pankreatitis. Bei der Operation zeigten sich in der Peritonealhöhle zahlreiche Stellen von Fettnekrose, zwischen den verklebten Netzpartien eine braunschwarze Flüssigkeit. Tod am

Tage der Operation. Die Autopsie ergab Cholelithiasis, einen Stein im D. choledochus, eine alte Hämorrhagie im Pankreas und neben demselben lokale und Fettnekrose des Pankreas, chronische interstitielle Pankreatitis, Abscess neben dem Pankreas.

Fall IV. 49 jährige Patientin. Vor 4 Jahren heftige Magenschmerzen, verbunden mit Frost und Schweissausbruch. Seither ähnliche Anfälle, welche stets am folgenden Tage verschwanden. Vor vier Wochen neuerdings sehr heftiger Schmerz in der Magengrube mit Frost und Schweiss, Obstipation, seither konstante dumpfe Schmerzen im Epigastrium, zeitweise Erbrechen. Seit 3 Wochen bemerkt Pat. einen Tumor im Abdomen. Im Epigastrium und in der rechten Mittelbauchgegend ein harter, druckempfindlicher Tumor tastbar, welcher respiratorisch verschieblich und nicht scharf begrenzt ist und dessen relative Dämpfung in die Lebergegend übergeht. Leichtes Fieber. Diagnose: Pankreatitis. Bei der Operation fand man eine 10 cm tiefe Abscesshöhle mit dickem, gelbem, nekrotisch aussehende Massen einschliessendem Inhalt. Die in der Tiefe durch eine harte Masse begrenzte Abscesshöhle wurde tamponiert. Heilung.

Fall V. 37 jähriger Mann. Vor 7 Monaten plötzliche, heftige Magenschmerzen mit Erbrechen und Diarrhöen, Schmerzen intermittierend durch 2 Monate. Vor 3 Wochen neuerdings Magenschmerzen mit Schweiss und Erbrechen, Obstipation, Gewichtsverlust. Gleichzeitig bemerkte Pat. einen pulsierenden Tumor in der Gallenblasengegend. Resistenz im Epigastrium, besonders rechts. Puls 116, kollabierter Zustand. Epigastrische Pulsation. Oberhalb des Nabels und im Epigastrium andauernde Resistenz, Druckempfindlichkeit und willkürliche Muskelspannung. Gegen den linken Rippenbogen hin ein anscheinend unter dem Magen liegender Tumor tastbar. Temperatur normal. Leukocytose. Diagnose: Akute Pankreatitis. Bei der Operation fand man die Gallenblase verdickt, das Netz induriert, an einer Stelle anscheinend nekrotisch. Aehnlich aussehende Stellen am Mesocolon. Verdickung des Pankreas, besonders am Schwanze. Nach der Operation Fieber, Erbrechen, nach 6 Monaten blutige Diarrhöen und Tod. Nekropsie: Akute gangränöse Pankreatitis, Fettnekrose, Magen, Duodenum und Colon perforiert, Erosion der Art. splenica mit Hämorrhagien im Pankreas und Quercolon. Cholelithiasis, Coronarsklerose.

Experimentelle Forschungen haben ergeben, dass akute Pankreatitis nach mechanischen und chemischen Läsionen des Organs eintreten kann. Erwiesen ist die direkte Beziehung zwischen dem Austritt von Pankreassaft in das umliegende Gewebe und der Entwicklung von Fettnekrose (durch Einwirkung des fettspaltenden Fermentes). Beobachtungen und Experimente haben gezeigt, dass akute Pankreatitis auch durch den Rückfluss von Galle bei vorhandenem Hindernis (Stein) im Diverticulum Vateri entstehen kann. Nach Opie und Halsted tritt die Erkrankung tatsächlich häufig nach Cholelithiasis auf. In einem Falle des Verf. entwickelte sich akute, hämorrhagische Entzündung des Pankreas unmittelbar nach der Passage eines im gemeinsamen Ausführungsgang gefundenen Steines. Peiser machte auf das Vorkommen der Erkrankung im Puerperium aufmerksam. Er nimmt hierbei einen toxischen Ursprung, Münzer eine Embolie durch Placentazellen an.

Nur bei den subakuten, in Eiterung übergehenden Formen ist an

eine chirurgische Behandlung zu denken. Der Beginn ist ähnlich wie bei der hämorrhagischen Form, aber der Verlauf ein milderer. Aus den nekrotischen und den sekundären Infektionsherden entstehen Abscesse, in welchen nekrotische Pankreasteile enthalten sind. Hinsichtlich eines raschen Eingreifens ist die Frühdiagnose wichtig. Zu beachten ist hierbei folgendes: Zuweilen entsteht nach einer Gallenkolik ein plötzlicher heftiger Abdominalschmerz, seltener im Epigastrium lokalisiert, mit hartnäckigem Erbrechen und Collaps. Das Fieber ist mässig, Icterus kann vorhanden sein. Nach einigen Tagen bleiben zurück: Empfindlichkeit im Epigastrium, Fieber oder Schüttelfrost, Schweisse, Zeichen eines tiefen Abscesses, oft hartnäckiges Erbrechen. Der fühlbare Tumor kann über die normalen Grenzen des Pankreas hinausgehen, so dass man an einen paracholecystitischen (Fall IV) oder paranephritischen (Fall I) Abscess denken könnte. Eine Verwechslung mit Perforation von Abdominalorganen ist möglich. Kann man diese ausschliessen, so muss man an eitrige Pankreatitis denken, besonders wenn Gallenkolik voranging. Von einigem Nutzen kann die Untersuchung der Faeces sein. Nach Ury und Alexander ist der Abgang grosser Fettmengen nach festen Stuhlmassen charakteristisch. Bei ausgebreiteter Erkrankung erfährt die normale Fettspaltung Veränderungen, indem sie bei vermehrtem oder normalem Fettgehalt der Stühl vermindert oder normal sein kann. Nach Oser ist die Menge der festen Stühle gewöhnlich gross. Opie hat in einem Falle auf das Vorhandensein von fettspaltendem Ferment im Harn hingewiesen. Nach ihm und Hewlett wäre auch auf das Vorkommen von Lipase im Harn zu achten. In drei der vom Verf. beschriebenen Fälle war Cholelithiasis nachgewiesen, die richtige Diagnose wurde in allen gestellt. Von den vier operierten Fällen genasen drei. Verf. betont besonders die Beziehungen zwischen Cholelithiasis und Pankreatitis und die Wichtigkeit der Frühdiagnose und Frühoperation. Karl Fluss (Wien).

Ueber die sogenannte akute Pankreatitis und die Ursachen des schweren, oft tötlichen Verlaufes derselben. Von Doberauer. v. Bruns' Beitr. z. klin. Chir. 1906, XLXIII, 2.

Die abdominelle Fettgewebsnekrose entsteht durch die proteolytischen Fermente und das Fettferment des Pankreassaftes; seine Wirkung auf die Zellen des Pankreas und der übrigen Bauchorgane tritt bei allen Erkrankungen des Pankreas ein, von der sogenannten akuten Pankreatitis bis zur Abscessbildung und der vollständigen Nekrose, ebenso bei Verletzungen desselben. Bei der Pancreatitis haemorrhagica acuta ist in vielen Fällen die abdominelle Fettgewebsnekrose der einzige positive Befund; erliegt ihr der Mensch nicht, so können echte und Pseudocysten, Abscesse und Nekrose entstehen. Die Diagnose ist schwer. An der Wölfler'schen Klinik wurden 6 Fälle beobachtet, die alle operiert wurden, doch wurde nur einer gerettet, und zwar durch Drainage nach aussen. Die Patienten erkrankten alle plötzlich unter heftigen Erscheinungen: Leibschmerz, Erscheinung von Darmverschluss, raschem Verfall; bei 3 bestanden schon einige Zeit Leibschmerzen. Gegenwärtig ist eine Differentialdiagnose gegen akuten Darmverschluss wohl nicht möglich. Typisch sind allerdings die Schmerzen und die Druckschmerzhaftigkeit im Epigastrium, während der übrige Leib ganz oder fast ganz schmerzlos ist. Man muss auch an ein perforiertes Magengeschwür denken. Gegen

Darmverschluss spricht der Umstand, dass, wenn der initiale Shock etwas abgeklungen ist, nicht selten die aufgehobene Darmtätigkeit sich wieder einstellt. Oft werden klumpige Verdickungen des Netzes als unklare Resistenz in der Oberbauchgegend gefühlt. Fast immer besteht grosse Fettleibigkeit; Arteriosklerose und Alkoholismus scheinen zu prädisponieren. Von der Lähmung werden besonders Magen, Duodenum und Quercolon, d. h. die Organe in der Nachbarschaft des Pankreas, betroffen. Zucker im Harn tritt erst auf, wenn das ganze oder fast ganze Pankreas ausgeschaltet ist; das Gleiche gilt für die mangelhafte Fett- und Fleischverdauung. Die Operation soll möglichst früh vorgenommen werden und soll in Entfernung der krankhaften Produkte aus der Bauchhöhle und Drainage bestehen. Eine Lokalisation im Epigastrium durch peritoneale Verklebungen kommt nur selten vor, deshalb darf man nicht darauf warten. Beim chronischen Pankreas- oder Bursaabscess soll man lumbal incidieren und drainieren, bei der akuten Pankreatitis aber per laparotomiam. Stumpfe Verletzungen des Pankreas sind viel gefährlicher als scharfe wegen der grösseren Menge von untergegangenem Gewebe. Die Krankheit ist besonders häufig bei Leuten, die durch Alter und Konstitution zu Gefässerkrankungen besonders veranlagt sind. Neuerdings sucht man nicht in Veränderungen der Drüse, sondern in solchen des Sekretes derselben die Ursache zur Autodigestion, denn etwas anderes ist die sogenannte Pankreatitis nicht. Jedenfalls wird in der Drüse kein fertiges Trypsin, sondern nur ein Proferment gebildet, das durch Hinzutreten von Darmsaft, Galle, Bakterien oder Blut zu Trypsin wird; vielleicht aber ist auch das Trypsin fertig in der Drüse vorhanden und die Zellen werden durch Schutzstoffe gegen Verdauung geschützt, welcher Schutz bei Schädigung der Zellen verloren geht. Die Fettgewebsnekrose des Pankreas kann bestehen, ohne Erscheinungen zu machen, sie kann spontan auch ausheilen. Um die Todesursache bei Pankreatitis festzustellen, hat D. bei Hunden folgende Versuche gemacht: Durch die doppelte Ligatur und Durchtrennung des Pankreas kann man bei Hunden regelmässig eine schwere, fast immer tötliche Krankheit erzeugen, die unter Collapstemperaturen und raschem Verfall der Tiere verläuft und bei der hämorrhagisches Exsudat im Bauchraum, subseröse Blutungen und Fettgewebsnekrosen sich bilden, aber keine Peritonitis im anatomischen Sinne. Im Exsudat finden sich meist, selten auch im Blut verschiedenartige Mikroben, deren Uebertragung auf gesunde Tiere aber nicht schädigend wirkte. Der Tod der operierten Tiere erfolgt nicht durch bakterielle Infektion. Die Einverleibung des Pankreas krankgemachter Tiere tötet Hunde immer unter denselben Erscheinungen, wie sie die operierten Hunde zeigten, während Einverleibung von gesundem Pankreas gut vertragen wird. Es entsteht also wohl in dem unterbundenen Pankreas eine Schädlichkeit, ein Zerfallsprodukt durch die Autodigestion des Pankreas, die durch das chemisch gereizte Peritoneum schnell resorbiert wird und giftig wirkt und die schwere Krankheit und den Tod der Versuchstiere verursacht. Im Blut ist dieses Pankreastoxin nicht nachweisbar, doch scheint man durch Einführung kleinerer Mengen von krankem Pankreas Hunde unempfindlich machen zu können. Die Ergebnisse des Tierversuches können auf den Menschen übertragen werden. Klink (Berlin).

A case of acute haemorrhagic pancreatitis. Von Dr. L. Durno. Lancet 10. November 1906.

Ein 52jähriger alter Mann erkrankte plötzlich des Morgens unter starken abdominalen Schmerzen und Erbrechen; trotzdem unternahm er eine Reise von 20 Meilen. Bei der Untersuchung zeigte er die Facies abdominalis, war stark collabiert und klagte über erhebliche Schmerzen im Epigastrium; der Stuhl war seit 2 Tagen angehalten. Nach 30 Stunden trat Exitus letalis ein. Die Diagnose lautete: Akute hämorrhagische Pankreatitis, die Peritonealhöhle enthielt eine beträchtliche Menge brauner Flüssigkeit, und in der Pankreasregion war eine dunkle Masse ca. 3mal so gross als das Pankreas, dieselbe schien ein blosses Blutcoagulum ohne Pankreasgewebe zu sein. Im Magen bestand neben katarrhalischen Erscheinungen ein chronischer Ulcus. Herrnstadt (Wien).

Zur Pathogenese der akuten Pankreasblutung und Pankreasnekrose. Von E. A. Polya. Berl. klin. Wochenschrift No. 49, 1906.

Verf. konnte in der vorläufigen Mitteilung auf Grund seiner Experimente schliessen, dass das Hineingelangen von Duodenalinhalt in den Ausführungsgang des Pankreas schon in geringen Mengen eine in kürzester Zeit zum Tode führende Erkrankung bei Hunden erzeugt, welche mit den schweren Formen der menschlichen Fettgewebsnekrose sowohl im Verlauf wie auch im pathologisch anatomischen Bild vollkommen übereinstimmt. Hineingelangen von Trypsin in den Ausführungsgang des Pankreas erzeugt in demselben schwere Degenerationen, Nekrose und Blutungen, welche meist mit Fettgewebsnekrose einhergehen und letal endigen. Auch bei schweren, vom Pankreas ausgehenden Fettgewebsnekrosen können auffallende makroskopische Veränderung am Pankreas selbst vollständig fehlen. Raubitschek (Wien).

Some affections of the pancreas. Von Sidney P. Phillips. Brit. Med. Journ., 19. Januar 1907.

Viele Fälle von Ca. des Pankreas wurden bisher als Ca. der Leber gedeutet. Das Hauptsymptom besteht in Icterus, Ascites ist bei unkomplizierten Fällen nur selten nachweisbar; in den Fäces finden sich nach Robson Fett und unverdaute Muskelfasern. Die chronische interstitielle Pankreatitis macht fast die gleichen Symptome wie eine maligne Erkrankung und das nämliche gilt vom Carcinom der Gallenwege. Selbst bei der Operation ist die Differentialdiagnose zwischen einfach entzündlicher und maligner Erkrankung schwer zu machen; im allgemeinen findet sich der katharrhalische Icterus häufiger bei entzündlichen Schwellungen des Pankreaskopfes, die ihren Ursprung in einem Duodenalkatarrh haben. Der Icterus kann durch Drainage der Gallenblase behandelt werden.

Mr. Mayo Robson glaubt, dass, wenn die Diagnose einer malignen Pankreaserkrankung feststeht, die Operation nicht anzuraten ist, bis auf jene Fälle, wo das Carcinom den Körper oder den Schweif des Pankreas ergriffen hat. Herrnstadt (Wien).

D. Männliches Genitale.

The operation treatment of acute gonorrheal epididymitis. Von F. R. Hagner. Med. Record, 13. Okt. 1906, p. 565.

Verf. hat 6 Fälle von akuter gonorrhoischer Nebenhodenentzündung mit bestem Erfolg operativ behandelt; die Operation wird in Narkose

ausgeführt; es wird die Tunica vaginalis propria gespalten und die Epididymis an den Stellen, wo sie am stärksten geschwollen ist, reichlich skarifiziert. Die Schwellung des Nebenhodens nimmt sehr rasch ab, die Schmerzen hören sofort auf. Die Gefahr einer dauernden Schädigung des Hodens und Nebenhodens wird auf diese Weise stark vermindert, ferner werden so die Gonokokken am besten durch Drainage und Irrigation beseitigt. Schrumpf (Strassburg).

Traitement de la tuberculose du testicule. Von L. Batut. Ann. d. mal. d. org. gén.-urin. 1906, No. 16.

B. bespricht zunächst die verschiedenen Behandlungsmethoden der tuberkulösen Epididymitis von den radikalsten Eingriffen bis zu den rein symptomatischen Methoden. Er ist kein Freund allzu radikaler Operationsverfahren und bevorzugt die totale oder partielle Epididymektomie und das Kurettement. Nur in Ausnahmsfällen führt er die Kastration aus. Den Schluss der Arbeit bilden 10 Krankengeschichten von Patienten, welche B. operierte. von Hofmann (Wien).

Zur Kastration bei Hodentuberkulose. Von Beck. Deutsche Zeitschr. f. Chir. Bd. LXXXIV, Sept.

Im Hinblick darauf, dass über die Frage, ob bei Hodentuberkulose konservativ oder radikal vorgegangen werden soll, noch keine endgültige Entscheidung gefällt ist und besonders in letzterer Zeit wieder die Kastration warm empfohlen wird, sieht sich der Verf. veranlasst, die am Kantonspital St. Gallen wegen Hodentuberkulose operierten Fälle bezüglich ihrer Dauerresultate zu untersuchen. Das Ergebnis ist im wesentlichen folgendes: Nach Kastration bei einseitiger Hodentuberkulose wurde in 45 % Dauerheilung, in 27 Recidiv auf der anderen Seite beobachtet. Die in der Statistik enthaltenen Fälle sind in der Mehrzahl mit Tbc. der Prostata und Samenblasen oder der Harnwege kombiniert, wobei die letztgenannte Komplikation die schlechteste Prognose bietet. Die sowohl experimentell als auch klinisch gewonnene Anschauung von dem ascendierenden Verlauf der Genitaltuberkulose würde bei Epididymitis für die partielle Entfernung des Nebenhodens sprechen, doch kann selbst die diagnostische Spaltung des Hodens keinen sicheren Aufschluss über eventuelle mikroskopische Veränderungen geben, weshalb obiger Konservativismus nur für ganz beginnende Fälle reserviert bleiben muss. Andererseits muss der Wert ausgedehnter Exstirpation der erkrankten Prostata und der Samenblasen als zweifelhaft bezeichnet werden, da erstens auch bei blosser Kastration die Erkrankung obiger Organe sich häufig zurückbildet, andererseits bei schwererem Ergriffensein derselben auch die Totalexstirpation keine sichere Gewähr für die Dauerheilung bietet.

Victor Bunzl (Wien).

Etude sur les kystes Wolffiens du cordon. Von Vantrin und Apffel. Ann. d. mal. d. org. gén.-urin. 15. November 1906.

Bei dem 40 jährigen Patienten fand sich neben einer linksseitigen Inguinalhernie ein orangengrosser, mit dem Samenstrang im Zusammenhange stehender Tumor. Derselbe bestand seit 3 Jahren. Bei der Operation fand man, dass es sich um eine Cyste handelte, welche mit

dem Vas deferens nicht in Verbindung stand, aber massenhaft Spermatozoen enthielt. von Hofmann (Wien).

Conservatism in the treatment of senile hypertrophy of the prostate. Von J. Van der Poehl. Med. Record, 26. Mai 1906.

Es gibt zuweilen Fälle, welche durch die Prostatektomie nicht gebessert werden, indem der Harndrang nicht aufhört, der Katheterismus weiter fortgesetzt werden muss oder eine Inkontinenz oder eine Fistel zurückbleibt. Wo der Katheterismus auf die Dauer nicht aseptisch ausgeführt werden kann und die Operation sonst indiziert ist, muss die Wahl zwischen beiden Behandlungen dem Patienten anheimgestellt werden.

Zu den mit Unrecht operierten Fällen zählt Verf. jene mit überdehnten atonischen Blasen, deren mangelhafte Kontraktionsfähigkeit man an der geringen Kraft des aus dem Katheter hervortretenden Strahles bemessen kann. Solche Patienten müssen auch nach der Operation weiter katheterisiert werden. Auch bei den kleinen reizbaren Blasen mit chronischer Cystitis, bei kleinen Trabekelblasen mit partieller Retention (sklerotische Blasen) dürfte der Erfolg der Prostatektomie sehr zweifelhaft sein, da hier die Blasenmuskulatur fast geschwunden ist. Bei einer dritten Gruppe von Patienten findet man eine mässige Vergrösserung der Prostata mit leicht gesteigerter Harnfrequenz und einer geringen Menge von Residualharn. Bei diesen kommt es oft auch nach Jahren nicht zu vollständiger Retention; hier ist nicht nur die Operation, sondern auch der Katheter kontraindiziert. Man begnüge sich mit hygienischen Massnahmen und Harnantisepsis.

In septischen (toxischen) Fällen kann der Katheter noch eher zu einem fatalen Ende führen, als wenn eine Radikaloperation ausgeführt worden wäre. Für die verschiedenen Phasen in den verschiedenen Krankheitstypen lassen sich allerdings keine Regeln aufstellen.

Da viele Patienten erst zur Zeit der gastrointestinalen Störungen des dritten Stadiums ärztliche Hilfe aufsuchen, wenn die Lokalerscheinungen nicht mehr das Bild beherrschen, so ist es wichtig, die drei Krankheitsstadien gut zu unterscheiden.

1. Stadium: Die Blase ist vollständig entleerbar, aber es besteht Harndrang, später erschwertes Harnlassen, auch nächtliche Polyurie, manchmal auch ein schwacher, senkrecht herabfallender Harnstrahl. Es handelt sich um Hyperämie der Prostata und des submukösen Gewebes. In allen Stadien sind die prostatischen, vesikalen und rektalen Venen mit Blut überfüllt; hiermit steht die Exacerbation der Symptome bei dauerndem Liegen, Sitzen, bei Obstipation in einer Wechselbeziehung, daher auch die Verkleinerung der Prostata nach systematischem Katheterismus als eine „Dekongestion“ bezeichnet wird. Nach v. Frisch folgen auf die Kongestion die Reizung und der Spasmus des Sphinkters, Retention und, wenn diese zu lange anhält, Blasenlähmung durch Ueberdehnung (zweites Stadium). Die Kongestion muss also durch entsprechende Lebensweise verhütet werden. Von inneren Mitteln sind nur Cathartica und Antiseptica anzuraten (letztere auch bei reiner Blase). Bei der glandulären (nicht der fibrösen) Form der Hypertrophie sollte Prostatamassage zur Verminderung der Kongestion, Entleerung der Follikel und Anregung von Kontraktionen geübt werden. Aehnlich und

auch die Blasenmündung erweiternd wirkt die Sondenbehandlung. Eine Tatsache ist es, dass auch Bauchmassage den Harndrang und das schmerzhafte Harnlassen günstig beeinflusst. Bei Retention ist der Katheter temporär oder permanent anzuwenden. In Anbetracht der Gefahr des Katheterismus führt man prophylaktische Operationen aus. Es gibt Fälle von akuter Retention (infolge akuter Kongestion), wo durch Katheterismus der frühere Zustand wieder hergestellt werden kann. Daher hält Verf. die prophylaktische Operation in solchen Fällen nicht für gerechtfertigt. Der Katheterismus kann bei kompletter Retention oft durch eine Cocain-Adrenalininstillation in die Pars prostatica erleichtert werden. Ist die Einführung des Katheters unmöglich, so soll man die Blasenpunktion nicht zu lange aufschieben, da sonst leicht eine Blasenlähmung entsteht.

Das zweite Stadium kennzeichnet sich durch Blaseninsufficienz und Residualharn. Erreicht die Menge des letzteren etwa 150 g, so ist die Katheterbehandlung angezeigt, durch welche zuweilen eine Rückkehr zum ersten Stadium erzielt wird. Soll nun im zweiten Stadium die Prostata exstirpiert werden? Ist der Katheterismus ausführbar und der Blasenmuskel noch nicht paretisch, so kann nach einiger Zeit eine vollständig spontane Entleerung der Blase bewerkstelligt werden, selbst bei hohem Alter und grosser Prostata. Bei Prostataabscess, bei unerträglichem Harndrang mit heftiger Cystitis ist nach v. Frisch die Operation angezeigt. In Anbetracht der Komplikationen und Todesfälle nach der Prostatektomie ist Verf. der Ansicht, dass zunächst immer eine Katheterbehandlung versucht werden solle, ehe man sich zur Operation entschliesst.

Mit Erfolg wurde die Sectio alta ausgeführt, wo der Katheterismus unmöglich war oder zur Verhütung von falschen Wegen, von Hämorrhagien und Infektionen vermieden wurde. Aber sobald mit der Abnahme der Schwellung der Prostata der Harn per urethram abfloss, kam es dann gewöhnlich zur Infektion der Blase von der Fistel aus. Daher ist die Anlegung der suprapubischen Fistel nur ausnahmsweise (bei schwächlichen Leuten, bei Blasenlähmung, bei Unmöglichkeit des Katheterismus) zu empfehlen.

Das dritte Stadium (Inkontinenz infolge von Blasenlähmung) ist wegen der Strangurie, der Schädigung der Nieren, der Toxämie mit Fieber wegen der Mastdarmstörungen und der Kachexie das gefährlichste. Auch hier kann der Katheterismus eine Rückkehr zum zweiten Stadium bewirken. Allerdings können bei schwächlichen Leuten durch unvorsichtige Manipulationen an der Urethra die septischen Symptome gesteigert werden. Anderseits werden durch ganz allmähliche und nur teilweise Entleerung der Blase Hämorrhagien, Shock und Infektion der wenig resistenten Blasenschleimhaut vermieden. In reinen Fällen soll daher zur Vermeidung der Infektion anfangs nur selten katheterisiert werden, bis sich die Blase an den Eingriff sozusagen gewöhnt hat.

Bei chronischer Retention ist die Unterscheidung der reinen und der infizierten Fälle wichtig. In den reinen Fällen möchte Verf. den vorsichtigen Katheterismus der Operation vorziehen. Andrerseits kann durch Katheterisieren eine später zu operierende Blase infiziert werden, während doch die Operation vor Toxämie, septischer Infektion, Prostatitis, Pyelonephritis zu schützen berufen ist. Die Chancen für beide Be-

handlungsmethoden sind besser bei inkompleter Retention. Bei septischen Fällen nützt selbst der Verweilkatheter in der Regel wenig und es bleibt das sicherste Verfahren die Operation, wenn der Allgemeinzustand es gestattet, besonders bei gleichzeitiger Hämaturie.

Die Grösse der Prostata ist für die Wahl der Behandlung nicht immer massgebend, obwohl heftigere Symptome bei geringer Vergrösserung des Organes nur durch eine geringe Kontraktilität der Blase bedingt sein können. Mit zunehmendem Alter ist die Chance der Operation geringer, wenngleich eine plötzliche Indikation für dieselbe eintreten, andrerseits die Fortsetzuug des Katheterismus bei Urosepsis zu raschem Tode führen kann. Nach Rovsing soll immer zuerst ein Versuch mit dem Katheterismus gemacht werden, während im übrigen ein gelähmter Blasenmuskel eine konservative, ein noch funktionierender eine operative Behandlung indiziert. Eine sehr häufige Todesursache nach der Operation ist Urämie, doch bilden Nierenerkrankungen leichten Grades keine Kontraindikation. Karl Fluss (Wien).

Discussion on enlargement of the prostate and its treatment. Von A. Bingham und J. Lynn Thomas. Brit. med. Journ. 10. November 1906.

Anatomie: Verf. bespricht hier die Entstehungsart und die anatomische Beschaffenheit der Prostata.

Hypertrophie. Dieselbe kann sich auf einen oder auf alle Teile der Drüse erstrecken und so entstehen eine reine Hypertrophie oder Myome, Fibrome, Adenome oder auch ein maligner Tumor; in der grössten Mehrzahl der Fälle sehen wir Adenome. Durch das kontinuierliche Wachstum werden die normalen oder weniger affizierten Teile gegen die Peripherie verdrängt, bis endlich der neue Tumor durch eine dünne fibromuskuläre Schicht nur bedeckt wird, innerhalb deren sich dünne Schichten ungestreifter Muskelfasern und fibrösen Stromas befinden. Der chirurgische Mittellappen entsteht entweder durch Ausdehnung eines lateralen Tumors nach rückwärts oder hat seinen Ursprung in den Drüsen oder dem Stroma des anatomischen Mittellappens. Die Frage der richtigen Behandlung erfordert eine dreifache Teilung der Fälle: 1. jene, in denen der Abfluss des Urins erschwert ist; 2. jene, wo gleichzeitig Cystitis oder Pyelitis besteht; bei den letzteren ist die Operation nach Bottini angezeigt, da die sklerosierten Gefässe und der allgemeine Zustand gewöhnlich die Prostatektomie ausschliessen. Hierher gehören auch jene Fälle, wo sich Steine finden. Verf. empfiehlt, dieselben durch Cystotomia suprapubica zu entfernen und dann die Operation nach Bottini anzuschliessen; 3. jene, die zwischen den beiden genannten liegen und deren Allgemeinzustand eine Radikaloperation zulässt. Wenn der Mittellappen allein oder hauptsächlich vergrössert ist, dann ist die Cystotomia suprapubica zu empfehlen; wenn die Hypertrophie gegen Perineum und Rektum sich ausdehnt, ist der perineale Weg vorzuziehen, doch müssen vorerst immer die septischen Verhältnisse der Blase gebessert werden.

Enukleation der Prostata. Für die Praxis gibt es zwei Mittel der Untersuchung: 1. Elongation der Urethra, 2. Palpation per rectum. In Fällen ohne Elongation unterstützt auch das Cystoskop den Befund. Enukleation der Prostata ist ausgeschlossen bei Kontraktur des Orif.

urethr. int. und bei harter, fibroider Prostata; dagegen ist sie am Platze, wenn die Notwendigkeit eines kontinuierlichen Kathetergebrauches sich einstellt. Bei akuter oder subakuter Cystitis ist es ratsam, zweizeitige Prostatektomie zu machen. Was die suprapubische oder perineale Operation anbelangt, so ist der Mortalitätssatz im ersteren Falle 7,7 %, im letzteren 6,8 %, doch gibt die suprapubische einen besseren Ausblick auf völlige Heilung.

Die Gefahren der Operation bestehen in folgendem: 1. Anästhesie; 2. Länge der Operation und der mit ihr verbundene Shock; 3. Sepsis; 4. Verletzung des Perineums; 5. Verletzung des Rectums; 6. perineale Fistel. Der perineale Weg ist zweifellos geeigneter zur Drainage der Höhle nach Prostatektomie, während bei septischer Blase durch Cystot. suprapubica die Drainage erleichtert wird.

Operationstechnik. Transversaler Schnitt durch Haut und subkutanes Gewebe mit Durchtrennung der Muskeln; Einführung eines Katheters und Belassen desselben, bis die Prostata völlig freigelegt ist. Nach Eröffnung der Blase wird ein löffelförmiges Instrument (Spoon elevator) in das Rectum geschoben, welches gleichsam die eigenen Finger zu ersetzen hat. Nach Entfernung der Prostata wird die muskuläre Wand der Blase an die Rectumscheide angenäht, um sie vor dem Kontakt mit Urin zu schützen und accidentelle Blutungen vom prävesikalen Raum der Blase zu vermeiden. In der Blase wird ein 1 Zoll langes Drain belassen, bis die Blutung völlig steht, und wird sodann durch einen Katheter ersetzt, bis die Wunde nahezu geschlossen ist.

Schlussfolgerungen. 1. Sowohl bei suprapubischer als auch bei perinealer Operation ist der Prozentsatz der Mortalität fast der gleiche. 2. Die Resultate sind oft enttäuschend, es bilden sich Strikturen, Fisteln und die Aussicht auf völlige Heilung besteht nur in ca. 14 %. 3. In septischen Fällen soll die Enukleation zweizeitig gemacht werden. 4. Der suprapubische Weg eignet sich für Tumoren des Mittellappens, für Entfernung von Steinen und zur Kontrolle der Blutung. 5. Sie ist nicht zu empfehlen für Chirurgen mit kurzen Fingern und biegsamen, dünnen Nägeln. 6. Es kann kaum jemals die Prostata in toto entfernt werden. 7. Anatomisch müsste, um die Prostata als Ganzes zu entfernen, auch die Pars prostatica der Urethra mitgenommen werden.

Herrnstadt (Wien).

III. Bücherbesprechungen.

Chirurgie du foie et des voies biliaires. Von F. Terrier und M. Auvray. Paris, Felix Alcan, 1907. Mit 47 Abbildungen im Text. p. 361.

Nachdem im ersten Teil die Verletzungen der Leber und der Gallenwege, die Lageveränderungen und die Geschwülste der Gallenwege behandelt sind (in Revue de Chirurgie 1897 No. 1 u. 1906 No. 2 u. 3) folgt jetzt die Besprechung des Leber-Echinococcus, der Cysten, der intrahepatischen Eiterungen und der Aktinomykose der Leber. Wie im ersten Teile wird zunächst ein historischer Ueberblick gegeben, dann folgen in jedem Kapitel die Aetiologie, pathologische Anatomie und die

Symptome der einzelnen Erkrankungen sowie die Aufzählung der verschiedenen Operationsmethoden und ihrer Resultate.

Die ersten 191 Seiten befassen sich mit dem Echinococcus, dessen Taenie in der Leukart'schen und dessen Scolices in Krabbe'schen Abbildungen sich im Text befinden; über die in der Flüssigkeit vorhandenen Ptomaine oder Toxine, die durch Austritt z. B. in der Bauchhöhle schwerere allgemeine Intoxikationszustände verursachen, erfahren wir, dass Viron (Arch. d. méd. expérim. Paris 1892 p. 136) beim Hammelleber-Echinococcus eine besondere eiweissähnliche Substanz gefunden hat, die chemisch und physiologisch die Ursache der Intoxikation abgeben soll. Demgegenüber werden die Kirmisson'schen Versuche erwähnt, welche bei Intoxikationsversuchen negativ ausfielen. Die schematische Darstellung der Echinococcusblasen mit Tochterblasen (nach Dévé und Blanchard) geben ein klares Bild der verschiedenartigen Entwicklung und deren einzelner Stadien. Sehr genau sind aus der Literatur viele Fälle von Echinococcen zusammengestellt, darunter 196 Fälle von Madelung (aus seiner Rostocker Zeit, Ref.), unter welchen 132 Leberechinococcen aufgezählt werden, und 900 Neisser'sche Beobachtungen mit 451. Die verschiedenen Abschnitte der Leber, in welchen sich die Echinococcuscyste befinden kann, sind durch 4 Rumpfschnitte (Schwartz) schematisch klargelegt. Sie geben die Grundlage für die im weiteren ausserordentlich ausführlich beschriebenen einzelnen Methoden des operativen Eingriffs; die Verfasser setzen dabei voraus, dass die Diagnose sicher vorher gestellt wird, in welchem Teile der Leber der Echinococcussack sitzt. Welche Lageveränderungen aber vorliegen können und auf welche Schwierigkeiten man selbst bei geöffnetem Leib noch stossen kann, beweist die aus Frerich's Leberkrankheiten beigefügte Abbildung (Fig. 15): Déplacement des organes thoraciques par un kyste du foie. Dass hier aber die Radiographie hilfreich zur Hand gehen kann, darf nach den klaren beigefügten Bildern nicht bestritten werden. Für jeden, der sich mit dem Thema der Leberechinococcen beschäftigen will, kann die Lektüre dieser alles bisher Erschienene zusammenfassenden Arbeit nur dringend empfohlen werden.

Das 2. Kapitel handelt von den Alveolarcysten der Leber (Echinococcose Bavaro-Tyrolienne) unter besonderem Hinweis auf die Arbeit Posselt's (Stuttgart 1900) und die in ihr angeführten örtlichen Grenzen ihres Vorkommens auf der Basis des von Virchow 1855 festgelegten Begriffes. Operativ kommt hier nur die Hepatektomie in Frage.

Eine Monographie über Lebereiterungen und den Leberabscess bildet das 3. Kapitel. „Jedem Leberabscess liegt eine Mikrobeninfektion zugrunde", es wird dabei auf das bei den stumpfen und scharfen Verletzungen der Leber Gesagte hingewiesen. Vier Eingangspforten gibt es für die Infektion der Leber: durch die Galle, das arterielle, das venöse Blut und durch die Lymphgefässe. Der arterielle Weg ist scheinbar der bevorzugte; um die Capillaren herum treten die Embolien auf, die den Kern für die Entstehung des Abscesses abgeben. Puerperale Infektionen gehen auf dem Wege der Venen zur Leber. Im übrigen muss auf das Original verwiesen werden, da genaueres Eingehen den Rahmen eines Referates überschreiten würde.

Dabei muss aber auf die gesonderte Abhandlung über die intrahepatischen tuberkulösen Abscesse und die perihepatische Tuberkulose

im 4. Kapitel hingewiesen werden, zumal es ein ausgedehntes Literaturverzeichnis am Schlusse enthält, welches nur 6 deutsche Autoren zählt. Ueber die Aktinomykose der Leber handelt das letzte Kapitel, dem ebenfalls die Literatur beigefügt ist. Eine Schlusstafel führt sieben Fälle von Aktinomykose speziell auf, wir entnehmen, dass alle sieben Fälle, und zwar in einem Zeitraum von 14 Tagen bis 6 Monaten nach dem Eingriff, der in Punktion oder Abscesseröffnung bestand, gestorben sind. Sie standen in einem Alter von 22—60 Jahren.

Die Ausstattung des Werkes, der Druck und die Zeichnungen verdienen besondere Anerkennung. v. Bardeleben (Bochum).

Handbuch der praktischen Chirurgie. Herausgegeben von Prof. E. v. Bergmann und Prof. P. v. Bruns. Dritte umgearbeitete Auflage. II. Band. Chirurgie des Halses, der Brust und der Wirbelsäule. Mit 256 in den Text gedruckten Abbildungen. Stuttgart. Verlag von Ferdinand Enke 1907.

Den Anfang des zweiten Bandes bildet ein Artikel „die angeborenen Missbildungen, Verletzungen und Erkrankungen des Halses“ von Prof. M. Jordan in Heidelberg. Im zweiten Abschnitt besprechen Prof. P. v. Bruns und Prof. Hofmeister „die angeborenen Missbildungen, Verletzungen und Erkrankungen des Kehlkopfes und der Luftröhre“. Es folgt nun der dritte Abschnitt „die Krankheiten und Verletzungen der Schilddrüse“ von Prof. A. v. Eiselsberg. v. E. schildert zunächst die chirurgischen Erkrankungen der Schilddrüse und deren Behandlung und geht sodann auf den Zusammenhang zwischen Kropf und Kretinismus über. Letzterer zeichnet sich durch drei charakteristische Merkmale aus: 1. Wachstumsstörungen, spezifische Veränderung der Haut und mangelhafte Entwicklung der Genitalien. 2. Idiotie. 3. Kropfige Entartung der Schilddrüse oder völliges Fehlen derselben. Weiterhin bespricht v. E. das spontane Myxödem der Erwachsenen, die durch den Schilddrüsenausfall bedingten Krankheitsbilder und den Morbus Basedowii. Im vierten „Angeborene Missbildungen, Verletzungen und Erkrankungen der Speiseröhre“ betitelten Abschnitt schildert zunächst v. Hacker (Graz) die Untersuchungsmethoden der Speiseröhre, dann die Verletzungen und entzündlichen Erkrankungen dieses Organs, während G. Lotheissen (Wien) die angeborenen Missbildungen und die Erweiterungen und Divertikel sowie die Neubildungen des Oesophagus bespricht. Der fünfte Abschnitt führt den Titel „die Verletzungen und chirurgischen Erkrankungen des Thorax und seines Inhaltes“ und ist von Prof. F. Riedinger (Würzburg) und H. Kümmel (Hamburg) bearbeitet. Am interessantesten sind die Kapitel über Herznaht und Lungenchirurgie, welche von den grossen Fortschritten Zeugnis geben, welche in den letzten Jahren auf diesem Gebiete gemacht wurden. Im sechsten Abschnitt bespricht Prof. O. v. Angerer die „Erkrankungen und Verletzungen der Brustdrüse“. Bezüglich des Mammacarcinoms hebt v. A. hervor, dass die definitiven Heilungen nach der Operation sich von Jahr zu Jahr dank der verbesserten Operationsmethode zu mehren scheinen. Den Schluss des zweiten Bandes bilden „die Verletzungen und Erkrankungen des Rückenmarks und der Wirbelsäule“ von Prof. A. Henle (Dortmund). Derselbe beginnt mit einigen sehr lehrreichen diagnostischen Vorbemerkungen und schildert sodann eingehend die Patho-

logie und Therapie der einzelnen Erkrankungen. Ein grosser Teil dieses Abschnittes ist der Orthopädie gewidmet, wo die Arbeiten Hoffa's, Lorenz' u. a. entsprechend berücksichtigt werden.

v. Hofmann (Wien).

Eritema da micrococco tetrageno simulante l'eritromelalgia. Von F. Pedrazzini. Mailand, Verlag Vallardi, 1906.

Kasuistischer Beitrag zur Klinik eines durch den Micrococcus tetragenus erzeugten Erythems, das durch seinen Sitz an beiden unteren Extremitäten und die übrigen Symptome (brennenden Schmerz, ödematöse Schwellung, fleckige Röte) lebhaft an Erythromelalgie erinnerte, die der Autor insbesondere wegen des Fehlens jeglicher sonstiger neuropathischer Anlage ausschloss. Die bakteriologische Untersuchung des aus den Erythemflecken entnommenen Blutes ergab die Anwesenheit des oben genannten Micrococcus, dessen Pathogenität durch die vorgenommenen Impfversuche bestätigt wurde. Der durch die Schwere der Erkrankung erzeugte Verdacht, dass es sich vielleicht um eine Mischinfektion mit Tuberkulose handle, wurde durch den weiteren Verlauf — die Kranke genas — glücklicherweise nicht bestätigt. Verf. warnt zum Schlusse vor einem zu ausgedehnten Gebrauch des Wortes Erythromelalgie, das er auschliesslich für die Gefässneurosen reserviert wissen will, und gibt endlich einige biologische Daten über den von ihm gezüchteten Micrococcus.

A. Götzl (Wien).

Tumeurs du testicule. Von M. Chevassu. Thèse de Paris. G. Steinheil. 1906.

Ch. hat 128 Fälle von Hodentumoren zusammengestellt, und zwar fand er in der Mehrzahl der Fälle von den Samenkanälchen ausgehende Epitheliome; häufig waren auch Mischgeschwülste und Teratome. Sarkome und Fibrome fanden sich nur je einmal. Anschliessend an die Schilderung der einzelnen Geschwulstformen bespricht Ch. sodann im allgemeinen die Aetiologie, Symptomatologie und Therapie der Hodentumoren. Das vom Jahre 1889 an beginnende Literaturverzeichnis am Ende des Buches umfasst 243 Nummern.

v. Hofmann (Wien).

Inhalt.

I. Sammel-Referate.

Schirmer, K. H., Die Rolle der Epithelkörperchen in der Pathologie, p. 401 bis 420.

II. Referate.

A. Tumoren.

Loeb, L., Further experimental investigations into the growth of tumors, p. 421.

Sticker, A., Uebertragung von Tumoren bei Hunden durch den Geschlechtsakt, p. 421.

Kraft, Beitrag zur Operabilität des Lymphosarkoms, p. 421.

Ruff, Rückbildung des Lymphosarkoms auf nicht operativem Wege, p. 421.

Keetley, C. B., The prevention of cancer regarded as a practical question ripe for solution, p. 422.

Gaylord, H. R. und Glowes, G. H. A., On spontaneous cure of cancer, p. 423.

Peachell, E., A case of cancer in the male breast, p. 423.

Williams, Ch., X rays in the treatment of carcinoma and sarcoma, p. 423.
Bevers, E. C., Hydatid cyst of the neck, with cellulitis caused by rupture and escape of hydatid fluid, p. 424.
Seyfried, J., Echinococcuscyste am Zwerchfell, p. 425.
Reinecke, Vereiterter Echinococcus der Bauchhöhle, p. 426.

B. Gehirn, Meningen.

Geitlin, F., Zur Kenntnis der tuberösen Sklerose des Gehirns, p. 426.
Chapelle, A. de la, Ein Fall von Lues hereditaria tarda des Nervensystems mit Sektion, p. 426.
Krönlein, Hirnchirurgische Mitteilungen, p. 426.
Cushing, H., Sexual infantilism with optic atrophy in cases of tumor affecting the hypophysis cerebri, p. 427.
Ders., Cases of spontaneous intracranial hemorrhage associated with trigeminal nevi, p. 428.
Bielschowsky, M. und Unger, E., Zur Kenntnis der primären Epithelgeschwülste der Adergeflechte des Gehirns, p. 429.
Stern, A., Ueber Cysticerken im 4. Ventrikel, p. 430.
Osler, W., Cerebrospinal fever, p. 432.
Oettinger und Malloizel, Septicémie streptococcique consécutive à une amygdalite phlegmoneuse avec méningite séro-purulente. Traitement par les injections intrarachidiennes et intraveineuses d'argent colloïdal. Guérison. Hypertrophie musculaire à forme hémiplégique de la face et du membre supérieur gauche consécutive, p. 432.
Stoddart, J., Case of otitic extra-dural abscess, associated with paralysis of sixth cranial nerve and double optic neuritis — with remarks, p. 433.

C. Pankreas.

Schmidt, A., Funktionelle Pankreasachylie, p. 434.
Thayer, W. S., Observations on several cases of acute pancreatitis, p. 434.
Doberauer, Ueber die sogenannte akute Pankreatitis und die Ursachen des schweren, oft tötlichen Verlaufes derselben, p. 437.
Durno, L., A case of acute haemorrhagic pancreatitis, p. 439.
Polya, E. A., Zur Pathogenese der akuten Pankreasblutung und Pankreasnekrose, p. 439.
Phillips, S. P., Some affections of the pancreas, p. 439.

D. Männliches Genitale.

Hagner, F. R., The operation treatment of acute gonorrheal epididymitis, p. 439.
Batut, L., Traitement de la tuberculose du testicule, p. 440.
Beck, Zur Kastration bei Hodentuberkulose, p. 440.
Vantrin und Apffel, Etude sur les kystes Wolffiens du cordon, p. 440.
Van der Poehl, J., Conservatism in the treatment of senile hypertrophy of the prostate, p. 441.
Bingham, A., und Thomas, J. L., Discussion on enlargement of the prostate and its treatment, p. 443.

III. Bücherbesprechungen.

Terrier, F. und Auvray, M., Chirurgie du foie et des voies biliaires, p. 444.
v. Bergmann, E. und v. Bruns, P., Handbuch der praktischen Chirurgie, p. 446.
Pedrazzini, F., Eritema da micrococco tetrageno simulante l'eritromelalgia, p. 447.
Chevassu, M., Tumeurs du testicule, p. 447.

Um Einsendung von Monographien und Büchern an den Redakteur Professor Dr. HERMANN SCHLESINGER, Wien, I, Ebendorferstrasse 10, wird gebeten.
Man bittet, redaktionelle Zuschriften mit dem Adressenzusatz „Für die Redaktion des Centralblattes für die Grenzgebiete" versehen zu wollen.

Lippert & Co. (G. Pätz'sche Buchdr.), Naumburg a. S.

CENTRALBLATT

für die

Grenzgebiete der Medizin u. Chirurgie.

Herausgegeben von

Dr. Hermann Schlesinger,

Professor an der Universität Wien.

Verlag von GUSTAV FISCHER in Jena.

X. Band.	Jena, 3. Juli 1907.	Nr. 12.

Das Centralblatt für die Grenzgebiete der Medizin und Chirurgie erscheint in zwanglosen Heften im Umfange von etwa 3 Druckbogen, die zu einem Bande vereinigt werden, dessen Umfang 60 Druckbogen betragen wird. Das Abonnement für das Centralblatt kostet 24 Mark für den Band. — Die Abnehmer der **Mitteilungen aus den Grenzgebieten der Medizin und Chirurgie,** herausgegeben von A. von Eiselsberg und B. Naunyn, erhalten das Centralblatt zum Vorzugspreise von 20 Mark.

I. Sammel-Referate.

Die Rolle der Epithelkörperchen in der Pathologie.

Kritischer Sammelbericht von **Karl Hermann Schirmer** (Wien).

(Fortsetzung.)

Literatur.

64) Gley, E. A., Gland et glandules thyroïdes du chien. Compt. rend. de la Soc. de Biologie, 25. Febr. 1893, p. 217.

65) Ders., Nouvelle note sur les effets de la thyroïdectomie chez le lapin. Compt. rend. de la Soc. de Biologie, 1. Juli 1893, p. 691.

66) Ders., Des effets de l'exstirpation des glandules parathyroïdes chez le chien et chez le lapin. Compt. rend. de la Soc. de Biologie, 9. Januar 1897, p. 18.

67) Ders., Sur la fonction des glandules parathyroïdes. Compt. rend. de la Soc. de Biologie, 16. Januar 1897, p. 46.

68) Ders., Effets de la thyréoïdectomie chez le lapin. Archiv de Phys. norm. et path. 1892.

69) Ders., Recherches sur la fonction de la gland thyréoide, ibidem 1892.

70) Ders., Nouvelles recherches sur l'effet de la thyr. chez le lapin, ibidem 1892.

71) Ders., Exposé critique des recherches relatives à la physiologie de la glande thyréoïde, ibidem 1892.

72) Ders., Contributions à l'étude des effets de la thyréoïdectomie chez le chien, ibidem 1892.

73) Ders., Recherches sur le rôle des glandules thyréoïdiennes chez le chien, ibidem 1893.

74) Ders., Les résultats de la thyréoïdectomie chez le lapin, ibidem 1893.

75) Gley, E. et Nicolas, A., Premiers résultats de recherches sur les modifications histologiques des glandules thyroïdiennes après la thyroïdectomie. Compt. rend. de la Soc. de Biologie 1895, S. 216.

76) Gley, E. et Phisalix, C., Sur la nature des glandules thyroïdiennes du chien. Compt. rend. de la Soc. de Biologie, 25. Febr. 1893, p. 219.

77) Groschuff, K., Bemerkungen zur vorläufigen Mitteilung von Jacoby: Ueber die Entwicklung der Nebendrüsen der Schilddrüse und der Karotidendrüse. Anatom. Anzeiger 1896, Bd. XII, p. 497.

78) Gross, E., Ueber die Beziehungen der Tetanie zum weiblichen Sexualapparat. Münchener med. Wochenschr. 1906, p. 1616.

79) Guizzetti, P., Veränderungen der Glandulae parathyreoideae in 3 Fällen von Tetanus traumaticus. Centralbl. f. Allgem. Path. u. pathol. Anat. 1907, No. 3.

80) Halsted, An experimental study of the thyreoid gland of dogs. Baltimore. 1896.

81) Haškovec, L., Die Basedow'sche Krankheit als Krankheit und Syndrom. Časopis lékařů českých 1906, p. 751, ref. Schmidt's Jahrbücher, Bd. CCXCII, p. 161.

82) Hecker, Zur Pathologie der Schilddrüse und der Nebenschilddrüsen. Ges. f. Natur- und Heilkunde zu Dresden, 15. Dezember 1906, ref. Münchener Med. Wochenschrift 1907, p. 493. Diskussion: Schmorl.

83) Hofmeister, Zur Physiologie der Thyreoidea. Fortschritte der Med. 1892.

84) Ders., Experimentelle Untersuchungen über die Folge des Schilddrüsenverlustes. Bruns' Beiträge zur klin. Chir. 1894, Bd. XI.

85) Ders., Zur Frage nach den Folgezuständen der Schilddrüsenexstirpation. Deutsche Med. Wochenschr. 1896.

86) Hürthle, K., Beiträge zur Kenntnis des Sekretionsvorganges in der Schilddrüse. Archiv f. d. ges. Physiologie 1894, Bd. LVI, p. 1.

87) Hulst, J. P. L., Ein Tumor der Glandula parathyreoidea. Centralbl. f. allgem. Pathol. und pathol. Anat. 1905, Bd. XVI, p. 103.

88) Hutchison, R., Further observation on the chemistry and action of the thyroid gland. Journ. of Physiology 1898.

89) Jacoby, M., Studien zur Entwicklungsgeschichte der Halsorgane der Säugetiere und des Menschen. Inaug.-Diss., Berlin 1895.

90) Ders., Ueber die Entwicklung der Nebendrüsen der Schilddrüse. Anat. Anzeiger 1896, Bd. XII, p. 152.

91) Jeandelize, P., Insuffisance thyroïdienne et parathyroïdienne. Étude expérimental et clinique. Nancy 1902.

92) Kishi, K., Beiträge zur Physiologie der Schilddrüse. Virchow's Arch. 1904, Bd. CLXXVI, p. 260.

93) Kocher-Kraus, Ueber die Pathologie der Schilddrüse. XXIII. Kongress für innere Medizin, April 1906. Münchener Med. Wochenschr. 1906, No. 18.

94) Königstein, H., K. k. Ges. der Aerzte Wien, 27. Mai 1904. Wiener klin. Wochenschr. 1904, S. 636.

95) Ders., H., Demonstration von Sekretbildern im Epithelkörper. K. k. Ges. der Aerzte Wien, 15. Juni 1906. Wiener klin. Wochenschr. 1906, p. 778.

96) Ders., K. k. Ges. der Aerzte Wien, 7. Dez. 1906. Wiener klin. Wochenschrift 1906, p. 1532.

97) Königstein, R., Mitteilungen der Ges. f. innere Medizin u. Kinderheilk., 6. Dez. 1906, p. 191.

98) Kohn, A., Studien über die Schilddrüse, Archiv f. mikroskop. Anat. 1895, Bd. XLIV.

99) Ders., Studien über die Schilddrüse, Archiv f. mikroskop. Anat. 1897, Bd. XLVIII.

100) Kohn, Die Epithelkörperchen. Sammelreferat. Ergebnisse der Anat. u. Entwicklungsgesch. 1899, Bd. IX.

101) Kollmann, J., Lehrbuch der Entwicklungsgeschichte des Menschen 1898.

102) Kürsteiner, Die Epithelkörperchen des Menschen und ihre Beziehungen zur Thyreoidea und Thymus. Anat. Hefte von Merkel und Bonnet 1898, Bd. IX, 3. Heft und 1899, Bd. XI.

103) Lange, M., Die Beziehungen der Schilddrüse zur Schwangerschaft. Zeitschrift f. Geburtsh. u. Gyn. 1899, Bd. XL, p. 34.

104) Lanz, Volkmann's Vorträge 1894, No. 87.

105) Ders., Beiträge zur Schilddrüsenfrage. Mitteilungen a. d. Klinik u. med. Institut, Schweiz 1895.

105a) Leischner, K. k. Ges. der Aerzte in Wien. 17. Mai 1907. Wiener klin. Wochenschr. 1907, p. 645. Diskussion: v. Eiselsberg.

106) Loewenthal u. Wiebrecht, Ueber Behandlung der Tetanie mittels Nebenschilddrüsenpräparaten. Deutsche Zeitschr. f. Nervenheilk. 1906, Bd. XXXI, 5. Heft, p. 415.

(Schluss der Literatur folgt.)

Jeandelize[91]) dürfte zuerst für die strenge Trennung der chronischen (trophischen) Störungen nach Schilddrüsenverlust von den konvulsivischen, dem Epithelkörperverlust entsprechenden auf Grund eigener Experimente und der bisherigen Forschungsergebnisse plaidiert haben. Ihm folgten Biedl und Pineles. Kocher[93]) unterscheidet in seinem jüngsten Referate thyreoprive und thyreotoxische Erkrankungen. Erstere sind Folge teilweisen oder totalen Ausfalles der Schilddrüsenfunktion. Zu .unterscheiden ist der Ausfall der eigentlichen Thyreoidea unter dem Bilde einer chronischen Stoffwechselkrankheit und der Ausfall der Parathyreoidea unter dem Bilde einer Intoxikation, auftretend als Tetania parathyreopriva. Diese beiden zusammen bilden die Gruppe der Hypothyreosen.

v. Eiselsberg, der in seinem bekannten Schilddrüsenbuche[41]) die Frage noch offen lässt („jedenfalls sind weitere Beobachtungen zur Aufklärung der physiologischen Rolle der Nebendrüsen nötig"), erklärt in der Diskussion zu dem Vortrage Erdheim's in der Gesellschaft der Aerzte in Wien,[49]) es bestehe kaum ein Zweifel mehr, dass die Tetanie beim Versuchstier durch den Ausfall des Epithelkörperchens bedingt ist. Die Experimente von Biedl, Pineles und Erdheim geben ihm auch eine Erklärung für die seinerzeit angestellten Versuche, bei denen Katzen $^5/_6$, $^7/_8$ und mehr der Schilddrüse exstirpiert wurden und der Verlauf der Tetanie ein verschiedener war, je nachdem der kleine zurückgelassene Rest dem oberen oder unteren Pol entsprach. Wenn ein Epithelkörperchen zurückgelassen wurde, so blieb eben die tödliche Tetanie aus. Während also das Tierexperiment in diesem Punkte nach v. Eiselsberg eindeutig ist, so sind die klinischen Tatsachen bei der menschlichen Tetanie nicht alle durch den Ausfall der Epithelkörperchenfunktion ungezwungen zu erklären. Er beanständet die Erklärung von Pineles für das synchronische Auftreten der Tetanie mit dem eines Kropfrezidivs, dass nämlich der wachsende Kropfrest einen Druck auf den Epithelkörper ausübt. „Wie soll man sich aber diesen Druck vorstellen? Wenn das Epithelkörperchen in Hunderten von Fällen anstandslos das Wachsen des Kropfes als solchen verträgt — die Fälle von spontaner Tetanie bei wachsendem Kropfe sind ja äusserst selten — wie soll man sich vorstellen, dass nun auf einmal ein kleiner wachsender Kropfrest das Epithelkörperchen schädige! . . . Man muss eben dann annehmen, dass auch ein Epithelkörperchen hypertrophiert." Erdheim hat demgegenüber auf die Befunde Benjamins hingewiesen, denen zufolge die Epithelkörperchen bei vorhandenem Kropf atrophisch werden können; allerdings beruht

dies nicht auf Druckwirkung, sondern auf Dehnung des Organes, das mit der Kropfkapsel primär verwächst. Es handelt sich also nur um den Modus der Schädigung, nicht um die Existenz der letzteren überhaupt.

Auch ein von v. Eiselsberg beobachteter und 1894[42]) publizierter Fall stimmt nach seiner Anschauung nicht mit einer gänzlichen Trennung der Funktion der Schilddrüse von der des Epithelkörperchens. Eine 38jährige Frau wurde nach totaler Exstirpation des Kropfes wegen Adenomknoten tetanisch, später entwickelte sich das Bild leichter chronischer Kachexie. Nach 2 Jahren entstand ein metastatischer Tumor im Brustbein, mit dessen Wachstum die kachektischen Beschwerden nachliessen. Wegen starker Schmerzen wurde das Manubrium sterni reseziert: 9 Tage nach der Operation trat deutliche Tetanie mit späterer Kachexie ein. Nach v. Eiselsberg müsste als Erklärung dieses Falles das hinter dem Brustbein liegende accessorische Epithelkörperchen, welches nach der ersten Operation vikariierend hypertrophisch wurde, bei der zweiten Operation mitexstirpiert worden sein. Erdheim erklärt diesen Fall dadurch, dass bei der ersten Operation ein Teil der Epithelkörperchen mitentfernt wurde, bei dem zweiten Eingriff aber die im Bereiche der Thymusspitzen liegenden unteren Hauptepithelkörperchen direkt oder indirekt geschädigt wurden. Auch dieser Fall beweist also nicht die thyreoprive Herkunft der Tetanie.

Paltauf erklärt, seit Jahren an der Lehre festzuhalten, dass die sogenannten akuten Ausfallserscheinungen (Tetanie) nach Entfernung der Schilddrüse auf dem Fehlen der Epithelkörperchen, die chronischen (Wachstumsstörungen, Marasmus, Cachexia strumipriva) auf dem Ausfall der Schilddrüse selbst beruhen.

Die in jüngster Zeit erschienene fundamentale Arbeit Erdheim's[50]) gibt die Resultate einer grossen Zahl von Tierexperimenten sowie die Befunde bei 3 an Tetanie nach Kropfoperation verstorbenen Patienten wieder, Resultate, die infolge der übereinstimmenden Ergebnisse der klinischen und histologischen Beobachtung und der minutiösen technischen Ausführung (Zerlegung der Halsorgane in lückenlose Serien) wohl einwandsfrei sind und die ganze Frage zur Entscheidung gebracht haben.

Erdheim hat an zahmen Ratten partielle und totale Thyreoidektomien in grosser Zahl vorgenommen (50 Tiere); die Epithelkörperchen wurden mit einem feinen galvanokaustischen Spitzbrenner zerstört. Beim Studium der Rattentetanie ergab sich, dass die tetanischen Erscheinungen verschiedene Grade zeigen: Tremor und

Zuckungen, kontinuierliches Schwirren der gesamten Körpermuskulatur, Zittern und Zuckungen, ferner auch tonische Krämpfe, Laufen auf geballten Pfoten und selbst Status epilepticus. Meist traten diese Erscheinungen in den ersten 24—36 Stunden auf. Die Tiere zeigten auch auffallende Aufregungszustände. Die histologische Nachuntersuchung ergab zunächst, dass in den allermeisten Fällen ein bei der Operation stehen gelassener Rest eines Epithelkörperchens nachträglich nekrotisiert und resorbiert wird. Bei 29 Ratten wurden beide Epithelkörperchen exstirpiert, in allen bis auf 2 Fälle, die nur kurze Zeit (7 und 3 Tage) beobachtet werden konnten, trat Tetanie auf. Es ergab sich, dass die Mitentfernung der accessorischen Epithelkörperchen — es wurde bei 3 Tieren gleichzeitig auch die Spitze der Thymus, der häufigste Sitz der accessorischen Epithelkörperchen bei der Ratte — keinen Einfluss auf den Verlauf der Tetanie ausübt.

In 12 von diesen total parathyreoidektomierten Fällen wurde der Tod des Tieres abgewartet, der nach 54—162 Tagen eintrat; die Tetanie zeigte einen ausgesprochen chronischen Charakter. Diese 12 Tiere zeigten ferner eigentümliche trophische Störungen an den Nagezähnen: es treten auf den normalerweise gelblich gefärbten Zähnen opake weisse Flecken auf (Schmelzdefekte), der Zahn wird brüchig und verursacht, wenn der Bruch innerhalb der Alveole sitzt, heftige Schmerzen, es kommt bei Lokalisation an den unteren Zähnen zu gangränöser Stomatitis mit Durchbruch der Zahnstümpfe am Unterkiefer, während die oberen Nagezähne übermässig lang werden. Erdheim fasst diese trophischen Störungen als absolut konstantes Symptom der Tetanie auf, das in mangelhafter Kalkablagerung im wachsenden Gewebe besteht (histologische Untersuchungen). Auch Kataraktbildung wurde analog der menschlichen Tetanie bei den Ratten beobachtet.*) Bei der Exstirpation von $1^1/_2$ Epithelkörperchen trat die Tetanie entweder gar nicht oder ungewöhnlich milde auf. In 8 Fällen war nur das eine Epithelkörperchen exstirpiert worden, meist weil das andere wegen seiner atypischen Lage bei der Operation verfehlt wurde; es trat nur in $^1/_8$ der Fälle Tetanie flüchtiger Natur ein. Eine kompensatorische Hypertrophie des restierenden Epithelkörperchens, wie sie Paltauf bei der Ziege und Gley beim Kaninchen beobachteten, konnte Erdheim nicht mit Sicherheit konstatieren. Bei 8 Ratten wurde eine partielle Schilddrüsenexstirpation mit Schonung beider Epithelkörper vorgenommen, in

*) Siehe auch A. Peters, Tetanie und Starbildung. Inaug.-Diss. Bonn 1898.

keinem dieser Fälle trat Tetanie (auch keine Kachexie) ein. Die Tetanie kann daher keineswegs mit dem bei der Parathyreoidektomie unvermeidlichen Schilddrüsenverlust in Zusammenhang gebracht werden.

Erdheim schliesst aus seinen Tierexperimenten, dass dem parathyreopriven Symptomenkomplex auch trophische Störungen eigen sind. Die letzteren haben auch insoferne eine grosse Bedeutung, als zwei Autoren, Stoeltzner (Jahrb. f. Kinderheilk. XIII, 1906, p. 661) und Quest (Wiener klin. Wochenschr. 1906, p. 830), die Tetanie mit Anomalien des Kalkstoffwechsels in Zusammenhang bringen.

Um die praktisch eminent wichtige Frage zu beantworten, ob die Tetanie nach partieller Kropfexstirpation beim Menschen eine thyreoprive oder parathyreoprive sei, hat Erdheim drei letal endigende Fälle histologisch untersucht (Zerlegung in Serienschnitte). In allen drei Fällen fand sich ein genügender und wohlerhaltener Schilddrüsenrest, es fehlten die 4 Epithelkörperchen, im Falle 1 fanden sich 2 winzige accessorische Epithelkörperchen. Aus diesen unzweideutigen Befunden folgert Erdheim, dass es für den Chirurgen die unabweisbare Pflicht sei, künftighin die Epithelkörperchen zu schonen. Deshalb empfiehlt er die Resektionsenukleation Kocher's oder die Keilresektion Mikulicz' gegenüber der Billroth'schen Methode. Aus den anatomischen Verhältnissen ergibt sich nämlich, dass die Epithelkörperchen am besten geschont werden, wenn das Gebiet des Nervus recurrens vermieden wird; bei der Billroth-schen Methode wird der Recurrens direkt präpariert.

Gegenüber diesen an die Chirurgen gerichteten Vorschlägen erklärte v. Eiselsberg, es sei nach den guten Resultaten in bezug auf die postoperative Tetanie kein Grund vorhanden, nach neuen Methoden zu suchen, sondern man könne je nach der Eignung des Falles eine der drei genannten Methoden wählen. Unter 356 Kropfoperationen wegen gutartiger Prozesse fand sich kein einziger Fall von tödlicher Tetanie, meist verlief sie vollkommen harmlos. Nur in einem Falle war die Tetanie eine schwerere, besserte sich aber nach Implantation eines bei einer Kropfoperation frisch gewonnenen Stückes Schilddrüse und gleichzeitiger Thyreoideafütterung. „Hier müsste man annehmen, dass die Tabletten eben nebst getrockneten Schilddrüsen auch getrocknete Epithelkörper enthielten.“ v. Eiselsberg achtet übrigens seit Jahren bei Kropfoperationen nach Tunlichkeit auf die Epithelkörperchen.

Dieser Standpunkt scheint sich unter den Chirurgen in der letzten Zeit immer mehr Bahn zu brechen; so hebt auch E. Payr[131]) im Lehrbuch der speziellen Chirurgie (herausgegeben von Hochenegg) hervor, dass die Epithelkörperchen bei der operativen Behandlung des Kropfes Beachtung verdienen. Nach einer brieflichen Mitteilung an Weichselbaum hat Kocher bei seinen letzten 1000 Kropfoperationen nur 5 mal Tetanie beobachtet (= 0,5 %). In diesen 5 Fällen handelte es sich um Rezidivoperationen, bei denen Kocher wegen der oft starken Adhäsionen seine Methode nicht in der gewohnten Weise ausführen konnte. Die jüngsten anatomischen Studien Mac Callum's[20]) (November 1906) beschäftigen sich mit der für den modernen Chirurgen obligaten Schonung der Epithelkörperchen, wobei eine genaue Kenntnis ihrer Lage und der Art ihrer Blutversorgung unerlässlich ist. Seiner Befunde, die sich mit denen Erdheim's nicht ganz decken, wurde schon oben gedacht. Mac Callum schliesst aus seinen Befunden, dass es immer möglich ist, einen oberen oder unteren Schilddrüsenlappen zu entfernen, ohne die Epithelkörperchen zu verletzen oder mit den sie versorgenden Blutgefässen in Konflikt zu kommen.

Mit Rücksicht auf die Forderung Erdheim's, dass bei Strumektomien der Verlauf des N. recurrens möglichst vermieden werden soll, ist es nicht uninteressant, dass M. Grossmann schon 1898 (Pflüger's Archiv Bd. 73, p. 184) bei seinen Versuchen zur Resektion der Trachea die weitestgehende Schonung der Nn. recurrentes empfohlen hat.

Leischner[105a]) rät auf Grund seiner schon erwähnten Versuche an Ratten, „bei den schwierigen Kropfoperationen, die für ein Zurücklassen von genügend Epithelkörperchengewebe nicht bürgen können, die exstirpierten Strumenstücke sofort im sterilen Zustande auf anhaftende Epithelkörperchen zu untersuchen, um dieselben zu reimplantieren“. Bei einfachen einseitigen intrakapsulären Cystenenukleationen hält es Leischner für erlaubt, ein Epithelkörperchen zu entnehmen, um es einem Tetaniekranken — am besten zwischen Peritoneum und Fascie — einzupflanzen. v. Eiselsberg[105a]) hat dieses Verfahren bereits bei einer Frau angewendet, die nach einer vor 27 Jahren ausgeführten Totalexstirpation der Schilddrüse an ziemlich schwerer Tetanie litt, „anscheinend mit Erfolg“. Die Patientin, der das zur Transplantation nötige Epithelkörperchen entnommen wurde, zeigte bei genauester Beobachtung keinerlei Erscheinungen von Tetanie.

Gegner der Lehre von der Tetania parathyreopriva.

„... Es besteht zwischen der geringen Grösse der Epithelkörper und dem schweren, oft tödlichen Krankheitsverlauf nach ihrer Entfernung ein so auffälliger Kontrast, dass die Wirkung der Parathyreoidektomie geradezu ans Wunderbare streift, und darum auch mit einiger Skepsis aufgenommen wurde“ (Erdheim). Mehrere Autoren versuchten teils durch Kritik der früheren Experimente, teils durch eigene Versuche zu beweisen, dass die funktionelle Rolle der Epithelkörperchen, namentlich bei der Entstehung der postoperativen Tetanie, zumindest stark überschätzt werde.

Bei ihren Experimenten an Kaninchen sind Blumenreich und Jacoby[12–13]) zu einer völligen Negation des Einflusses der Parathyreoidektomie auf die von anderen Autoren beobachteten Ausfallserscheinungen gelangt. Sie exstirpierten 12 Tieren beide Schilddrüsenlappen und beide Epithelkörperchen (nur die äusseren!), 5 Tieren die Schilddrüse und 1 Epithelkörperchen, 4 Tieren nur die Schilddrüse. Sie fanden, dass die Zurücklassung oder Mitentfernung der Epithelkörperchen bei der Thyreoidektomie keinen Einfluss auf die Lebensprognose der Kaninchen habe. Bei ihren histologischen Untersuchungen fanden sie weder eine Hypertrophie der zurückgelassenen Epithelkörperchen noch einen abnormalen Gefässreichtum; die Epithelkörperchen könnten nicht für die Schilddrüse vikariierend eintreten. Bezüglich der Tetanie schlossen die beiden Autoren, dass sie erstens keine regelmässige, zweitens aber nicht einmal eine häufige Folge der totalen Thyreoidektomie (Entfernung der Schilddrüse plus 2 äusseren Epithelkörperchen) sei.

F. Blum[11]), der eine grössere Zahl von Arbeiten über die Physiologie und Pathologie der Schilddrüse veröffentlicht hat, nimmt in der Frage der Glandulae parathyreoideae eine vollständig ablehnende Haltung ein. In seiner letzten Arbeit erklärt er ausdrücklich, die Beischilddrüsen seien nichts anderes als „jugendliches Schilddrüsengewebe ohne jegliche eigenartige Verpflichtung und Verrichtung im Körper.“ Als Beweis für diese Ablehnung in Bausch und Bogen citiert Blum zunächst die Arbeit Kishi's[92]), wo sich auch die einschlägige Literatur finden soll. Dieser Hinweis ist kein glücklicher; denn schon Erdheim hat die Arbeit Kishi's mit dem harten, aber gerechten Urteil charakterisiert: „Die ebenfalls ablehnende Arbeit Kishi's verrät ihre Unverlässlichkeit schon durch die souveräne Ignorierung der nach mühsamer Arbeit zahlreicher Forscher nun endlich klargestellten embryologischen und anatomischen Stellung

des Epithelkörperchens und durch völligen Mangel der Literaturkenntnis."

Neben diesen literarischen Mängeln ist die Fassung der Thesen Kishi's keine glückliche, sie enthalten a priori einige vielleicht auf die unklare Fassung zurückzuführende Widersprüche, wie wohl aus der einfachen Anführung hervorgeht: „Hund und Katze können oft sterben, obgleich die Glandulae parathyreoideae zurückgelassen sind. Wenn die Schilddrüsen normal sind, üben die Glandulae parathyreoideae keine Funktion aus. Ihre Funktion ist nicht so wirksam, wie Gley und andere behaupten. Sie tritt nur dann ein, wenn die Schilddrüse mit entfernt wurde oder wenn die Menge der zurückgelassenen Schilddrüse ungenügend ist, um das Leben zu erhalten. Wenn die Menge der Glandulae parathyreoideae der Menge der Schilddrüse, welche zur Lebenserhaltung der betreffenden Tiere nötig ist, gleich oder über ist, dann bleibt das Tier am Leben." Kishi schliesst sich im übrigen der Ansicht älterer Autoren an und fasst das Organ wie diese als embryonale Schilddrüsenkeime auf.

Als weiteres Beweismittel für seine Ansicht erwähnt Blum, dass es ihm gelungen sei, bei einer Reihe von Hunden durch Zurücklassung kleiner Schilddrüsenteile bei sorgsamer Entfernung der Epithelkörperchen die Tiere lebend und gesund zu erhalten. Er teilt 4 kurze Auszüge von Experimenten an Hunden mit, aus denen hervorgeht, dass 3 Hunde nach Thyreoektomie bis auf einen einzigen Schilddrüsenrest von der Grösse einer halben Erbse 7 Monate, bzw. 3 und 6 Jahre ohne Tetanieerscheinungen weiterlebten; der 4. Hund, bei dem ein Knötchen von nur ca. 2 mm Höhe und 1—2 mm Dicke zurückgelassen wurde, starb am 28. Tage an Tetanie. Bei 2 Hunden wurden 1 Monat nach der ersten Exstirpation die beiderseits zurückgelassenen Drüsenreste exstirpiert, beide Tiere erkrankten an Tetanie, das eine erlag derselben nach 2 Monaten. Die zurückgebliebenen Schilddrüsenreste zeigten bei der histologischen Untersuchung eine ausserordentliche Zellenvermehrung, wodurch sie in ihrem Bau den Epithelkörperchen ähnlich wurden, und völliges Fehlen der Colloidsubstanz. Blum meint, dass die kleinen Drüsenreste nunmehr die Aufgabe des gesamten Schilddrüsensystems, der Glandula thyreoidea und parathyreoidea, verrichten; nimmt man auch diese Drüsenreste fort, so kann Tetanie eintreten. Er gelangt zu dem Schlusse: „Die vermeintlichen Sonderfunktionen der Glandula parathyreoidea sind nur Verrichtungen, wie sie jeder überlebende Schilddrüsenrest in gleicher Weise versieht."

Ueber die Technik der „sorgsamen Entfernung“ der Epithelkörperchen beim Hunde ist den Angaben Blum's nichts Näheres zu entnehmen. Namentlich scheint aber das von Erdheim mit voller Berechtigung aufgestellte Postulat nicht erfüllt zu sein, dass nämlich die gesamten Halsorgane in eine komplette Serie zerlegt werden sollen.

H. Munk[127]) fasst die Tetanie als Folge von Nebenverletzungen von Nerven bei der Operation auf.

Bayon[7a]) hat anlässlich seiner Versuche über den Einfluss des Schilddrüsenverlustes auf die Heilung von Knochenbrüchen festgestellt, dass die vollständige Exstirpation der Schilddrüse einschliesslich der Glandulae parathyreoideae für Kaninchen kein tödlicher Eingriff ist, falls die Operation mit der nötigen Vorsicht unter möglichster Vermeidung der Antiseptika, welche die Kaninchen nicht vertragen, ausgeführt wird. Hierbei wurden die accessorischen Epithelkörperchen nicht berücksichtigt.

In jüngster Zeit hat Caro[24]) die von Pineles und Erdheim vertretenen Anschauungen bekämpft und gegen die Versuchsresultate dieser Autoren eine Reihe von Einwendungen erhoben, welche er durch eigene Versuche an Hunden und Katzen noch zu verstärken suchte. Er bekämpft in seiner Arbeit zunächst das Theoretische in den Ausführungen von Pineles; auf Grund seiner Ansicht, dass lediglich der Schilddrüsenverlust für die Ausfallserscheinungen, sowohl die tetanischen als die kachektischen, verantwortlich zu machen sei, weist er darauf hin, dass in einem Versuche von Pineles am Affen ein kleiner Rest reinen Schilddrüsengewebes offenbar den Tod an Tetanie verhindert habe. Man müsste ferner, wenn die Tetanie an die Schädigung der Epithelkörperchen gebunden wäre, die leicht durch eine wachsende Struma eine Kompression erleiden könnten, häufig Tetanie bei endemischem Kropf sehen, während bekanntlich diese beiden Affektionen fast nie nebeneinander vorkommen.

Hiergegen wäre allerdings in erster Linie einzuwenden, dass bisher von keinem Autor behauptet wurde, durch einfache Kompression der Epithelkörperchen liessen sich parathyreoprive Symptome hervorrufen, sondern dass die letzteren eben immer nur als Folgen des Substanzverlustes der Epithelkörperchen aufgefasst wurden. Ob und in welcher Weise die Epithelkörperchen durch eine wachsende Struma geschädigt werden, ist bisher noch nicht völlig geklärt. Auch die erwähnten Untersuchungen von Benjamins haben ja hierin eine definitive Entscheidung nicht gebracht und weisen nur wieder auf die deletären Folgen des totalen Epithelkörperchenverlustes hin.

Caro glaubt, wie dies auch die meisten älteren Autoren meinten, dass sich die Ausfallserscheinungen von seite der Schilddrüse von jenen seitens der Epithelkörperchen nicht abgrenzen lassen. Seine eigenen Versuche an Hunden führten ihn zu dem Schlusse, dass nach ausgedehnter Schilddrüsenresektion ein bestimmtes Minimum von Drüsenrest die Tetanie, bzw. den Tod an Tetanie verhindern kann und dass regelmässig die Exstirpation dieses Restes ohne die geringste Entfernung anderer Gewebsteile den Tod des Tieres an Tetanie zur Folge hatte. Der Schilddrüsenrest erwies sich als reines Schilddrüsengewebe ohne Epithelkörperchen. Caro sieht die bei den Hunden konstatierte Nephritis, die Tetanie und den Exitus als nur durch den Schilddrüsenverlust bedingt an.

Bei trächtigen Hunden hatte Caro inkonstante Resultate; bei manchen dieser Tiere ergab sich die völlige Einflusslosigkeit sehr ausgedehnter Schilddrüsenresektion, in anderen Fällen traten nach minder grossen Resektionen vorübergehende Krämpfe auf. Auch bei trächtigen Katzen waren die Resultate nicht uniform. „Allerdings scheinen diese Beziehungen der Schwangerschaft zur grösseren Empfindlichkeit der Tiere gegen Substanzverluste der Schilddrüse bei Katzen schärfer in die Erscheinung zu treten als bei Hunden."

Gegen die Ergebnisse Erdheim's wendet Caro hauptsächlich ein, dass Erdheim die tetanieartigen Symptome nicht scharf von den tetanischen trenne, und erinnert neuerdings an die von Erdheim selbst zugegebene (und genau studierte) starke nervöse Erregbarkeit der Ratten und ihre Neigung zu Krämpfen. Ferner findet es Caro bemerkenswert, dass die trophischen Störungen an den Rattenzähnen der Schwere der Tetanie nicht parallel gehen, wie besonders Erdheim's Fall 28 beweise. Den Experimenten Cristiani's, der bei derselben Tiergattung zu dem Ergebnisse kam, dass nur der zurückgebliebene Schilddrüsenrest die Ursache für das Amlebenbleiben der Ratten sei, misst Caro neuerdings grosse Bedeutung bei, obwohl Erdheim's Kritik den Wert dieser Experimente schon stark erschüttert hat. Schliesslich weist Caro darauf hin, dass Erdheim niemals kompensatorische Hypertrophie der zurückgebliebenen Epithelkörperchen oder deren Reste beobachten konnte.

Wenn man die auf einem grossen, mit seltenem Fleisse bearbeiteten und ausgenützten Materiale beruhende Arbeit Erdheim's, in der die technischen und histologischen Details mit minutiöser Genauigkeit klargelegt werden, der Arbeit Caro's gegenüberstellt, der sich in manchen Punkten sehr kurz fasst und recht wichtige Details mit Fussnoten abtut (beispielsweise: „Diese zurückgebliebene

Hälfte des Schilddrüsenlappens auf Epithelkörperchen zu untersuchen, ist verabsäumt worden“), so wird man wohl zu der Ueberzeugung gelangen, dass Caro bisher nicht imstande war, das reiche Beweismaterial Erdheim's zu entkräften.

Tetanie der Erwachsenen, Tetania gastrica.

Neben der postoperativen wurden bald auch andere Tetanieformen mit der Epithelkörperchenfunktion in Zusammenhang gebracht. „Wir sehen, es beginnt sich auf dem Gebiete der Epithelkörperchen etwas Aehnliches abzuspielen, wie seinerzeit auf dem der Schilddrüse. Es werden dem Epithelkörperchen allerhand Krankheiten, deren Aetiologie uns unbekannt ist, in die Schuhe geschoben, in der Hoffnung, nun endlich die ersehnte Lösung gefunden zu haben. Wie viele dieser Hoffnungen werden sich wohl als trügerisch erweisen?“ (Erdheim).

Jeandelize[91]) brachte zuerst die Tetanie der Erwachsenen mit dem Ausfall der Epithelkörperchenfunktion in Zusammenhang. Lundborg[107]) fasst die Tetanie (zusammen mit der Myotonie, Myoklonie und Paralysis agitans) als durch Hypofunktion der Epithelkörperchen bedingt auf.

Pineles[139—140]) weist auf die übereinstimmenden Merkmale der Tetania strumipriva bei Menschen und Tieren einerseits und bei den verschiedenen Formen der idiopathischen Tetanie andererseits hin: tetanische Anfälle, Paresen, Kontrakturen, myotonieähnliche Muskelspannungen mit Nachdauer der Reaktion, Geburtshelferstellung usw. Die Uebereinstimmung spricht nach Pineles für die elektive Wirkung eines Giftes und die Zusammengehörigkeit aller dieser Tetanieformen. „Es liegt deshalb die Annahme nahe, dass allen Formen der idiopathischen Tetanie — analog der Tetania strumipriva — dieselbe pathologisch-physiologische Basis zugrunde liegt: die Insufficienz der Epithelkörperchen. Die in vielen Fällen von idiopathischer Tetanie beobachteten Magen-Darmstörungen und das epidemische Auftreten aller Formen der idiopathischen Tetanie in den Monaten März und April lassen vermuten, dass eine Schädlichkeit die Funktionsstörung der Epithelkörperchen hervorrufe.“

In einer weiteren Arbeit führt Pineles[141]) aus, dass bei allen Typen der menschlichen Tetanie (Tetania strumipriva, Arbeitertetanie, Tetanie der Schwangeren, Kindertetanie und Magentetanie) Starbildung beobachtet wird, dass dieses Symptom also ein wichtiges unterstützendes Moment für die pathogenetische Zusammengehörigkeit

aller dieser Typen bildet. Da zwischen Schilddrüsenausfall und Starbildung keine engeren Beziehungen vorhanden sind — sowohl bei Thyreoaplasie und Myxödem als auch beim endemischen Kretinismus wird Starbildung sehr selten beobachtet —, so weist nach Pineles die relativ häufige Kombination von Tetanie und Kataraktbildung auf eine ursächliche Beziehung zwischen dem Ausfall der Epithelkörperchenfunktion (also dem supponierten „Tetaniegift" und der Starbildung hin. Der Tetaniestar wäre also eine Starform, die dem Ausfall einer Blutdrüse, einer Drüse mit innerer Sekretion, ihre Entstehung verdankt. Pineles weist hier nochmals darauf hin, dass bei der menschlichen Tetanie die entwicklungsgeschichtlich zusammengehörigen, ektodermalen Gebilde, Zentralnervensystem, Haare, Nägel und Linse erkranken.

Diese klinischen Befunde bei der menschlichen Tetanie werden ja auch durch Erdheim's Tierexperimente erhärtet, der neben anderen trophischen Störungen auch solche an den Nagezähnen bei Ratten nach Exstirpation beider Epithelkörperchen beobachtete. Erdheim erwähnt (l. c. S. 673) besonders einen Fall, bei dem 4 Monate nach Exstirpation beider Epithelkörperchen und der Thymusspitzen eine beiderseitigo Linsentrübung, die sicher nicht traumatischen Ursprunges war, auftrat. Der Kataraktbildung waren zwei Tetanieanfälle, zuerst ein leichterer, dann ein schwererer mit Verlust aller Nagezähne vorangegangen.

F. Chvostek[27]) acceptiert die Anschauungen von Pineles über die generelle Identität aller Tetanieformen. Er führt aus, dass die Variabilität der Erscheinungen im Krankheitsbilde, das intensive Schwanken derselben und der negative anatomische Befund für eine funktionelle Erkrankung sprechen, während die meist typische Beschaffenheit der Krämpfe und die mechanischen und elektrischen Veränderungen an Muskeln und Nerven gegen die Annahme einer rein funktionellen Erkrankung sprechen, so dass die Tetanie eine Mittelstellung zwischen organischen Läsionen des Nervensystems und rein funktionellen Erkrankungen einnehme. Daher wurde vielfach nach einer toxischen Genese der Erkrankung gesucht. Das typische Krankheitsbild kann auf zweifache Art entstehen: entweder durch einen bestimmten Giftstoff oder aber die Individuen besitzen eine spezifische tetanische Reaktion, welche bewirkt, dass Schädigungen oder Einflüsse, die bei anderen Personen ohne Tetanie verlaufen, bei ihnen tetanische Krankheitserscheinungen auslösen. Da das Suchen nach einer toxischen Substanz bei Tetaniekranken (Chvostek erinnert hier auch an die Untersuchungen Schlesinger's) ver-

geblich blieb, muss von den beiden oben genannten Möglichkeiten auf die zweite, auf eine spezifische tetanische Reaktion der Individuen rekurriert werden; diese liegt eben in einer Funktionsstörung der Glandulae parathyreoideae. Dieselbe kann man sich angeboren vorstellen, wie in Fällen, wo die Tetanie bei mehreren Mitgliedern derselben Familie beobachtet wurde (H. Schlesinger[167]), oder sie kann erworben sein. Sie braucht keine nennenswerten Erscheinungen zu setzen, bis ein accidentelles äusseres Moment (bei Schustern etwa die gesenkte Kopfhaltung und die dadurch bedingte Zirkulationsstörung in den Halsorganen) die Tetanieerscheinungen auslöst. Chvostek glaubt ferner, dass die Tetanie bei Magendilatation, welche nach Magenausspülung und Erbrechen auftritt, vielleicht durch die Zirkulationsstörungen an den Halsorganen infolge des Würgaktes bedingt ist.

Chvostek hebt schliesslich hervor, dass die Tetanie ganz ähnlich wie der Kropf an bestimmte Orte gebunden erscheint und vorwiegend zu bestimmten Zeiten auftritt. Nach v. Frankl-Hochwart ist die Tetanie gegenwärtig nur in Wien und Heidelberg endemisch, während sie in Paris früher häufig war und jetzt selten geworden ist. Nach Mattauschek existieren ausser in Wien auch in Mähren und Galizien Tetanieherde. Das Maximum der Tetaniefälle in Wien wird in den Monaten März und April beobachtet; das Hauptkontingent stellen eingewanderte slavische Schuster und Schneider. Es besteht nach Chvostek zwischen Tetanie und Kropf ein gewisser Antagonismus, da Tetanie in Kropfgegenden selten, endemischer Kropf in Tetaniegegenden ebenso selten vorkommt, ferner der Kropf in Wien ständig zu-, die Tetanie aber abnimmt. Nach Mattauschek's Statistik sind Tirol und Steiermark, wo der Kropf endemisch ist, auffallend tetaniearm. Die Art dieser geographischen Einflüsse bleibt vorläufig ebenso wie beim Kropf völlig dunkel. Das gehäufte Auftreten zu bestimmten Jahreszeiten erklärt Chvostek dadurch, dass beim Uebergang von der kalten zur wärmeren Jahreszeit mit den Temperaturschwankungen, Stürmen, Niederschlägen usw. auch im menschlichen Organismus irgendwelche bisher unbekannte Vorgänge ablaufen, wie sich ja auch bei nervösen Personen zu dieser Zeit schwere Störungen fühlbar machen und auch andere Erkrankungen im Frühjahr gehäuft auftreten.

In einer weiteren Arbeit erörtert Chvostek[28]) speziell die mechanische Uebererregbarkeit der motorischen Nerven bei Tetanie,

in erster Linie das Facialisphänomen, welches das konstanteste und in den meisten Fällen das einzige Symptom der latenten Tetanie sei. Es findet sich sowohl beim Tierexperiment wie bei der menschlichen Tetanie. „Die Zugehörigkeit auch jener Fälle mit nur isoliertem Facialisphänomen zur Tetanie erweist die Abnahme der Häufigkeit dieser Fälle gleichzeitig mit der Abnahme der Tetanie in Wien und das gleichsinnige Schwanken der Häufigkeit in Monaten, in welchen Tetanie häufiger oder seltener angetroffen wird." Chvostek hält das Facialisphänomen für ein leicht nachweisbares und gewichtiges Symptom der Erkrankung der Epithelkörper, für ein feines Reagens, welches uns eine Funktionsstörung dieser Organe anzeigt. Er verweist auf die Häufigkeit des Facialisphänomens bei Tuberkulose, worauf zuerst H. Schlesinger[158]) aufmerksam gemacht hat. Während der letztere Autor zur Erklärung des Zusammenhangs Veränderungen im Nerven oder in der Umgebung des Nerven heranzieht, glaubt Chvostek, dass durch die vorwiegende Lokalisation des Prozesses in den Lungenspitzen die Epithelkörper ungemein leicht in Mitleidenschaft gezogen werden können. Schliesslich erinnert Chvostek an Fälle, bei denen klinisch nur das Facialisphänomen bestand und histologisch Veränderungen an den Epithelkörperchen nachgewiesen werden konnten. So seien bei einem an der Klinik von Hochenegg beobachteten Falle von Morbus Basedowii mit ausgesprochenem Facialisphänomen ohne sonstige Tetanieerscheinungen bei der histologischen Untersuchung der bei der Strumektomie mitexstirpierten Epithelkörperchen tuberkulöse Veränderungen in denselben nachgewiesen worden.

Im zweiten Teile seiner Arbeit[28a]) rekapituliert Chvostek noch einmal alle jene Tatsachen, welche dafür sprechen, dass der Tetanie des Menschen eine Funktionsstörung der Epithelkörperchen zugrunde liegt, und betont, dass ein konstitutionelles Moment und nicht ein spezifischer Erreger die Ursache ist, dass die verschiedensten auslösenden Faktoren eine spezifische tetanische Reaktion der so beschaffenen Individuen bedingen. Um neue Beweise für diese Auffassung beizubringen, verfolgte Chvostek den Gedanken, ob bei Menschen mit insufficienten Epithelkörpern nicht durch Einwirkung toxischer Substanzen ein Tetanieanfall ausgelöst werden könne, in analoger Weise wie dies durch eine febril verlaufende Attacke von Cholelithiasis oder Angina beobachtet werde. Chvostek experimentierte nun in der Weise, dass er Kranken, „bei welchen das Vorhandensein einer Tetanie festgestellt worden war, nach dem Ab-

klingen der Erscheinungen, oder solchen Personen, die ein oder das andere Symptom der Tetanie aufwiesen, ohne dass die Diagnose Tetanie mit Sicherheit festgestellt werden konnte," Koch'sches Alttuberkulin (0,001—0,005) injizierte. Es gelang, wie die Auszüge aus den Krankengeschichten beweisen, bei 6 derartigen Patienten (5 Fällen von Arbeitertetanie und einer Schwangerschaftstetanie) durch die Injektionen typische tetanische Erscheinungen hervorrufen, was wohl dafür spricht, dass das Auftreten der Anfälle nicht an die schädigende Noxe als solche gebunden ist, sondern in der spezifischen Reaktionsfähigkeit des Individuums begründet sein muss. In zwei weiteren Fällen konnte Chvostek beobachten, dass neue Tetanieanfälle durch das Eintreten des Menses, bzw. durch eine febril verlaufende Angina ausgelöst wurden.

(Schluss folgt.)

II. Referate.

A. Knochen, Gelenke.

A case of ankylosis of the spine. Von Walter K. Hunter. The Glasgow med. Journ., März 1907.

Der folgende Fall ist bemerkenswert durch Steifheit und Unbeweglichkeit der ganzen Wirbelsäule, verbunden mit generalisierter Muskelatrophie und Muskelkontrakturen.

48jähriger ehemaliger Matrose, der vor 10 Monaten Schmerzen in der Hüfte, Lenden, Nacken und Schultern hatte, dass er kaum sich bewegen konnte. Seit dieser Zeit blieb ihm der Hals steif, das Gehen und Bücken wurde ihm schwer und bereitete ihm grosse Schmerzen. Anamnestisch Gonorrhoe, Typhus, keine Lues, kein Rheumatismus. — Die Untersuchung ergibt eine Atrophie fast aller Brust- und Rückenmuskeln. Die Atmung ist flach ohne Hilfe der Brustmuskeln. Patient ist nicht imstande, sie anzuwenden. Die Wirbelsäule ist steif und rigid. Nirgends wird ein Vorsprung oder eine Exostose gefunden. Die Schultern können nicht bewegt werden, dagegen ganz gut die oberen Extremitäten. Der Muskeltonus ist herabgesetzt; sehr geringe fibrilläre Muskelzuckung auf mechanische Reize. Reflexe der unteren Extremitäten nicht auslösbar, dagegen schwach an den oberen Extremitäten. Die Haut der Brust und des Rückens ist dünn und atrophisch. Keine Dyspnoe. Puls gut und voll. Sonst nichts Abnormes am Herzen und anderen inneren Organen.

Diese Steifigkeit der Wirbelsäule wurde unter den folgenden Namen beschrieben: Arthritis ossificans, Stifness of the spine, Spondylosis, Spondylose rhizomélique, Osteoarthritis columnae vertebralis, Arthritis deformans, Arthritis rheumatica, chron. Rheumatismus, heredit. traumat.

Kyphosis, Bechterew-Krankheit, Kümmel'sche Krankheit, Marie-Strümpell-Erkrankung.

Diesen Fall hält Verf. doch für eine rheumatische Arthritis, die sich in der Wirbelsäule lokalisierte, weil bei keiner anderen Erkrankung diese Symptome gemeinsam auftreten: generalisierte Muskelatrophie, fibrilläre Muskelzuckungen auf mechanische Reize, Muskelkontrakturen, dünne pergamentartige Haut. Verf. erörtert nun eingehend die früher erwähnten Krankheitsformen, die einen angeblichen Unterschied untereinander zeigen. Leopold Isler (Wien).

Ueber die Ablösung von Gelenkteilen und verwandte Prozesse. Von Dr. Konr. Büdinger. Deutsche Zeitschr. f. Ch., Bd. LXXXIV, p. 311.

Verf. hatte besonders häufig Gelegenheit, bei posttraumatischen Gelenkerkrankungen mit Incarcerationserscheinungen breite Eröffnung des Gelenkes vorzunehmen, welche Methode er kleineren Inzisionen, für die seltener eine Indikation besteht, meist vorzieht. In der Nachbehandlung legt Verf. Wert auf möglichste Einschränkung der Bettruhe und Bewegung des Gelenkes meist schon vom 3.—5. Tage an. In der ersten Gruppe der 20 hier besonders berücksichtigten Arthrotomien behandelt Verf. die „Knorpelrisse,“ welche bisher noch nicht als Ursache von incarcerationsähnlichen Erscheinungen beschrieben wurden. Es handelt sich hier um ein entweder direkt an das Trauma anschliessendes oder nach einem Stadium der Beschwerdefreiheit einsetzendes Krankheitsbild, das dem durch kleine incarcerierte Arthrophyten hervorgerufenen ähnelt. Die erkrankten Knorpel weisen Risswunden auf, die zur Loslösung von Knorpelanteilen führen können. Die Behandlung dieser Verletzungen, welche das Kniegelenk betrafen, bestand in Exzision des verletzten Knorpelanteiles und führte zu überaus guten Resultaten. Im weiteren bespricht Verf. seine Beobachtungen über traumatische Arthrophyten. Der klassische Sitz dieser ist die Kuppe der Femurcondylen, und zwar finden sich hier die sogenannten Flächenarthrophyten, aus abgesprengten Knorpeln hervorgegangen; jedoch ist der Beweis nicht erbracht, dass die Entstehung derselben durch primäre Ablösung erfolgt, vielmehr ist es wahrscheinlich, dass die traumatischen Flächenarthrophyten langsam entstehen. Die durch Kantenbruch hervorgerufenen Arthrophyten, zu deren Illustration auch 2 Fälle des Ellenbogengelenkes angeführt werden, können naturgemäss sofort frei sein, können jedoch auch vorübergehend oder dauernd fixiert bleiben.

Von den Formen der traumatischen Arthritis sind die übrigen Arthritiden häufig nicht zu unterscheiden und kommt es auch bei letzteren oft zur Ablösung von Gelenkteilen. Ueber den Anfang der Gelenksveränderungen bei nicht traumatischen Arthritiden liegen noch keine genügenden Erfahrungen vor. Victor Bunzl (Wien).

Le rheumatisme blennorrhagique et son traitement. Von A. Robin. Ann. d. mal. d. org. gén.-urin., No. 2, 1907.

Im Anschluss an die Vorstellung dreier an gonorrhoischem Gelenksrheumatismus leidender Patienten bespricht Robin die Therapie dieses Leidens, wobei er besonders auf die Notwendigkeit einer individualisierenden Behandlung aufmerksam macht. Bei akuter Polyarthritis emp-

fiehlt er das salicylsaure Natron, welches zum mindesten die Schmerzen lindert. Bestehen Zeichen von Nierenreizung, so ist die Salicylbehandlung kontraindiziert und man gibt in solchen Fällen Urotropin bei gleichzeitiger Milchdiät. Lokal empfiehlt Robin salicylhaltige Linimente und Ruhigstellung der erkrankten Gelenke. Von der Bier'schen Stauungsbehandlung, welche er allerdings nur in 2 Fällen angewendet hat, hat Robin keine guten Erfolge gesehen. Gute Resultate geben Metallcolloide, und zwar besonders das Palladium colloidale in Form von subkutanen Injektionen zu 3 mg und das Collargol, als Salbe angewendet. In einem Falle zeigten Bestrahlungen mit Radium sehr gute Wirkung. Bei chronischer Arthritis gonorrhoica ist eines der wichtigsten Heilverfahren die Massage. Auch elektrische, und zwar besonders faradische Behandlung gibt gute Resultate. Gute Dienste leisten oft Revulsiva (Jodtinktur, Terpentin, Points de feu etc.), ferner heisse Sandbäder, Heissluftapparate, Bäder. Die Gonorrhoe ist in der Regel weiter zu behandeln. In manchen Fällen erscheint eine Arsen-, Jod- oder Eisenbehandlung angezeigt. In schweren Fällen kann man das erkrankte Gelenk punktieren und antiseptische Flüssigkeiten einspritzen. Die Arthrotomie hält Robin nur bei Vereiterung des Gelenkes für gestattet.

von Hofmann (Wien).

Erfahrungen über Beckenosteomyelitis. Von Dr. A. Bergmann. Arch. f. klin. Chir., Bd. LXXXI, 1. H.

Mitteilung von 71 Fällen mit Wiedergabe der Krankengeschichten. Das vorliegende Material wird vom Verf. in folgende 3 Gruppen geteilt:

I. Partielle Resektionen: a) bei lokalisierter Osteomyelitis des Darm-, Scham- und Sitzbeines kein letal verlaufener Fall; b) bei diffuser Erkrankung von 21 Fällen sind nur 3 Heilungen zu verzeichnen.

II. Bei 28 Fällen von diffuser Erkrankung führt die Totalresektion 7 mal zu letalem Ausgang.

III. 3 Fälle (1 Todesfall) mit Exartikulation der unteren Extremität und Exstirpation des Os innominatum.

Aus dem Studium des behandelten Materiales ergibt sich, dass nur eine ausgiebige Resektion der erkrankten Beckenknochen zu einer Besserung der bisher überaus ungünstigen Prognose dieser Erkrankung führen kann.

Victor Bunzl (Wien).

Fractura vertebrae lumb. II, Paraplegia motorica, Laminectomia et Resectio partis corporis vertebrae. Von Manninger, Budapest. Budapesti Orvosi Ujság, 1907, No. 2.

Verfasser teilt einen Fall bei einem 24 jährigen Ackerbauer mit, der einen Unfall erlitten hat, indem er von einem mit Fässern beladenen Wagen in einen Strassengraben fiel, so dass sich sein Rumpf stark nach vorwärts beugte. Er fühlte heftige Schmerzen im Kreuz und konnte sich nicht mehr auf die Füsse stellen: die Beweglichkeit in den unteren Extremitäten war ganz unmöglich. Mastdarm und Blase zeigen keine Anomalie. Ausser der totalen Lähmung der unteren Extremitäten war in der Sensibilität derselben keine besondere Anomalie; die elektrische Untersuchung zeigte eine partielle Entartungsreaktion, an den Muskeln war die Atrophie ausgesprochen. Es wurde beim Patienten an dem 1., 2. und 3. Lumbalwirbel eine Laminektomie ausgeführt. Der Duralsack

war dem 2. Wirbel entsprechend spindelförmig erweitert, nach Eröffnung des Sackes war an den Wurzeln makroskopisch keine Veränderung nachweisbar. In der Höhe des 2. Wirbels war ein transversal verlaufender Splitter fühlbar, an welchem in Form gespannter Saiten einige Nervenwurzeln sichtbar waren. Nach Schliessung der Durawunde wurde der abgespaltene Teil des Wirbels reseziert, so dass die Dura jetzt ohne Knickung im Wirbelkanal lag. Die ersten Zeichen der Bewegung zeigten sich nach ca. 5 Wochen an den grossen Zehen, 5 Wochen danach schon an sämtlichen Muskeln. Elektrisieren, Massage und Bäder brachten den Patienten auch zum Gehen, erst mit Krücken, dann auch ohne Stock. — Der Fall dient zum Beweise dessen, dass bei entsprechenden Indikationen die Laminektomie und die Entfernung der das Rückenmark drückenden Knochensplitter einen günstigen Erfolg aufweisen. Schliessen wir aus der Laminektomie diese Fälle aus, wo eine transversale Quetschung oder Verletzung des Rückenmarks angenommen werden muss, so sind die Resultate der Laminektomie viel günstiger, als dies aus der Statistik Chipault's gefolgert werden könnte. J. Hönig (Budapest).

Zur Kasuistik der knöchernen Tumoren des Schädeldaches. Von Prof. Freih. von Eiselsberg. Arch. f. klin. Chir., Bd. LXXXI, 1. T.

Fall I. Ein wahrscheinlich vom Periost des Sinus frontalis ausgehendes Osteom; wegen Auftretens von Hirnreizsymptomen wird an die Exstirpation des Tumors geschritten, wobei ein Teil des Siebbeins mitentfernt wird. In einer 2. Sitzung wird der Defekt des Schädeldaches durch Einlegen einer Celluloidplatte gedeckt. 7 Wochen nach erfolgter Heilung geht Patient an einer durch einen Schnupfen hervorgerufenen eitrigen Meningitis zugrunde.

Fall II. Multiple Exostosen des Schädels, die bereits von früher Jugend an bestanden und nach einem im 12. Lebensjahre erfolgten Trauma an Grösse zunahmen. Entfernung mächtiger Knochenmassen in mehreren Sitzungen. In einer folgenden Operation wurde wegen fortgesetzt bestehender Protrusio bulbi sin. ein orbitaler Tumor, der sich als alveoläres Sarkom erwies, entfernt. Es handelt sich hier wohl nicht um gleichzeitiges, voneinander unabhängiges Auftreten zweier differenter Tumoren, sondern eher um Entwicklung des malignen Tumors auf Basis der Exostosen. Nach einem Jahre, während welchem Patient fast beschwerdefrei war, trat Recidiv des retrobulbären Tumors auf.

Im Anschluss an diese beiden Fälle wird noch ein dritter mitgeteilt, in welchem es sich um einen von der hinteren Partie des Jochbeines, wahrscheinlich auch vom Os petrosum ausgehenden Tumor handelt, der im Anschluss an ein Trauma entstanden war. Trotz ihrer histologischen Malignität — Knochencyste, zum Teil aus Spindelzellensarkom bestehend — zeichnete sich die Geschwulst durch langsames Wachstum aus; Druckerscheinungen auf das Auge veranlassen die Operation, bei welcher eine allerdings nicht radikale Entfernung des Tumors vorgenommen wird. 14 Monate nach der Operation ist Patient recidiv- und beschwerdefrei.

Victor Bunzl (Wien).

A case of dermoid cyst in the ramus of the jaw. Von N. Vazifdar. Lancet, 12. Januar 1907.

Patient, 22 Jahre alt, wurde wegen Tumors des rechten Unterkiefers ins Spital aufgenommen; derselbe begann am Kiefergelenke 4 Jahre vor-

her als kleine, harte, rundliche Masse, völlig schmerzlos und hinderte nicht die Bewegungen des Kiefers; durch allmähliches Wachstum erreichte derselbe einen Durchmesser von 3 Zoll. Erst in den letzten 6 Monaten konnte der Mund nicht ganz geöffnet werden, gleichzeitig traten geringe Schmerzen auf; der Tumor erstreckte sich vom Jochbein bis an den unteren Kieferrand, reichte nach vorn bis an den vorderen Rand des Musc. masseter, nach hinten bis zum hinteren Rand des Unterkiefers. Er war am Knochen fixiert, die Haut über ihm beweglich. Die Drüsen waren nicht vergrössert. Die Diagnose lautete auf Myeloidsarkom. Nach Inzision und Aufmeisselung der oberflächlichen Knochenschicht fand sich eine Cyste, die mit weichen, epithelialartigen Flocken gefüllt war. Die die Knochen ausdehnende Cyste wurde entfernt, die Kavität gereinigt und mit Jodoformgaze ausgefüllt. Die Heilung trat durch Granulation ein.

Bei der Geburt ist der Unterkiefer eine Knochenschale, welche die Alveolen der Mahlzähne enthält, die durch die muköse Membran des Zahnfleisches gedeckt sind. Durch irgend ein Accidens kann ein Teil der Schleimhaut in diese Knochenschale gelangen, dort verbleiben und zu cystischer Degeneration führen. Herrnstadt (Wien).

A case of periarthritis with anaemia and enlarged spleen. Von Dr. J. Gordon Sharp. Lancet, 19. Januar 1907.

Ein 9 Jahre alter Knabe klagte nach einem Stoss in den Bauch über Schmerzen namentlich in der Cöcalregion, die nach einer Woche unter Bettruhe verschwanden. Nach weiteren 3 Wochen bildete sich eine Schwellung des Hand- und Fussgelenkes, Patient wurde anämisch und dyspnoisch. In der Mammillargegend war ein deutliches präsystolisches Geräusch hörbar; die Milz war vergrössert. Die Behandlung war folgende: 1. Bettruhe. 2. Steigende Dosen von Eisen. 3. Die affizierten Gelenke wurden durch Salbeneinreibungen behandelt. Nach 3 Monaten waren Anämie und Dyspnoe geschwunden, desgleichen das Geräusch über dem Herzen. Die Milz blieb noch ein wenig vergrössert. Entlang der Musculi sternocleidomastoidei waren kleine, harte Drüsen fühlbar. Die Verdickung der Gelenksgegend war nicht die Folge von Knochenverdickung, sondern auf Sehnen und periartikuläres Gewebe zu beziehen.

Herrnstadt (Wien).

B. Periphere Nerven.

Ueber das Fehlen von Funktionsstörungen nach der Resektion von peripheren Nerven. Von Goldmann. Bruns' Beitr. z. klin. Chir. 1906, Bd. LI, 1. H.

Es sind schon früher Fälle mitgeteilt worden, wo Durchschneidung eines Nerven keine Funktionsstörungen zur Folge hatte. Einen solchen Fall beschreibt Goldmann: Bei einer Frau hatte sich im Sulcus ulnaris am Ellenbogen ein Neurom des N. ulnaris gebildet, das wegen der Parästhesien und ausstrahlenden Schmerzen reseziert werden musste. Durch plastische Methode wurden die beiden Nervenstümpfe, die 5 cm voneinander abstanden, wieder miteinander verbunden. Danach stellte sich keinerlei Motilitätsstörung, sondern nur eine Sensibilitätsstörung des kleinen Fingers ein; dieser Befund blieb bestehen, doch traten vorübergehend trophische Störungen im Gebiete der sensiblen Lähmung auf. Die vom

N. ulnaris versorgten Muskeln und der periphere Teil des N. ulnaris sind 3 Wochen nach der Operation elektrisch normal erregbar. Nach 3 Monaten ist der N. ulnaris allerdings weder am Oberarm noch an den 2 oberen Dritteln des Unterarmes, wohl aber oberhalb des Handgelenkes erregbar. Medianus und Radialis ergaben nur die für sie typische Reaktion, versorgten also die Ulnarismuskulatur nicht. Gegen eine hohe Teilung des Ulnaris sprach der Umstand, dass die Ulnarismuskulatur nur von der Ulnarisstelle oberhalb des Handgelenkes aus erregbar war. In einem anderen Falle wurde der N. ulnaris oberhalb des Handgelenkes wegen eines Neurofibroms auf eine Strecke von 5 cm reseziert, dann durch Lappenplastik wieder verbunden. Auch hiernach trat keine typische Lähmung ein, sondern es trat nur eine verminderte Aktion der Ulnarismuskulatur auf, die sich auch nach 2 Jahren noch nicht gebessert hat. Eine sensible Lähmung zeigte sich nur auf der ulnaren Seite des kleinen Fingers, sie blieb bestehen. Die schwächeren Muskeln zeigten nach 2 Jahren auch leichte Atrophie. — Von anderer Seite ist zur Erklärung derartiger Erscheinungen gesagt worden, dass doch wohl eine hohe Teilung des Nerven bestand oder dass bei der allmählich eintretenden Leitungsstörung infolge der Geschwulstentwicklung sich kollaterale Leitungen entwickeln. Goldmann lässt die Sache unentschieden.

Klink (Berlin).

On preservation of the nerve supply to the brow, in the operative approach to the Gasserian ganglion. Von H. Cushing. Annals of surgery, 1906, Jan.

Infolge der Durchtrennung des oberen Zweiges des N. facialis folgt der Operation am Ganglion Gasseri fast immer eine Lähmung des Stirnmuskels und zuweilen auch des M. orbicularis palpebrae. Verf. legt daher den Hautschnitt etwas höher unter der behaarten Kopfhaut an und gelangt unter Zurückschiebung der Weichteile, auf diese Weise den Nervenast umgehend, zum Ganglion. In 5 derart operierten Fällen zeigte sich auch der erwartete Erfolg, den Verf. durch die entsprechenden Illustrationen veranschaulicht.

Karl Fluss (Wien).

Der Plexus coeliacus und mesentericus und ihre Rolle beim Abdominalshock. Von L. Buerger und Churchmann. Mitteilungen aus den Grenzgebieten der Medizin und Chirurgie, Bd. XVI, 4. u. 5. Heft, 1906.

Verf. haben zahlreiche Versuche an Hunden angestellt, denen sie die Hauptganglien des Bauchsympathicus exstirpierten. Die Tiere zeigten nach dem Eingriff weder unmittelbaren Shock noch irgendwelche dauernde physiologische Störungen. Ebenso wenig konnten Verf. durch galvanische oder faradische Reizung der freigelegten Ganglien oder der grossen Nervenstämme (Splanchnicus) Shock erzeugen, sondern nur deutlichen Schmerz. Wurden jedoch die Ganglien elektrisch gereizt und gleichzeitig experimentell durch Terpentin eine Peritonitis erzeugt, so zeigten die Tiere Shockwirkungen; Verf. nehmen daher an, dass beim klinisch beobachteten Abdominalcollaps die zur Erschöpfung führende fortwährende Reizung vonseiten des entzündeten Peritoneums durch den Sympathicus eine wichtigere Rolle spielen könne als die sogenannte Reflexhemmung und die Intoxikationen.

Raubitschek (Wien).

Ueber chirurgische Behandlung der Ischias. Von Pers. Deutsche med. Wochenschr., 1906, No. 15.

Verf. legte den N. ichiadicus eine grosse Strecke am Oberschenkel bloss und fand, dass der Nerv in ein Netzwerk feiner roter Adhärenzen eingebettet lag, die er für die Erkrankung verantwortlich macht. Diese löste er ab, bis der Nerv wieder weiss, glänzend aussah, und schloss dann die Wunde. In 2 Fällen, in denen Verf. diese Operation ausführte, trat völlige Heilung ein und sind die Patienten nach 1 resp. 2 Jahren noch völlig recidivfrei. Wiemer (Aachen).

Two cases illustrating sciatica of abdominal origin; laparatomy. Von Forbess Ross. Lancet, 13. Jan. 1906.

Verf. behandelte 2 Fälle von Ischias, in welchen die Ursache des Leidens innerhalb der Abdominalhöhle gelegen war.

1. Fall. Eine 43 Jahre alte Frau, verheiratet, multipara, welche seit einem Jahre mit Menorrhagien und profusen Leukorrhöen in Behandlung stand; gleichzeitig litt sie seit 5—6 Jahren an konstanten Schmerzen im Bereiche des 10. Brustwirbels und häufigen Attacken von Ischias. Bei der Untersuchung fanden sich ein kleines Cervixpapillom, eine Erosion und eine unbestimmte Resistenz in der linken Bauchseite. Das Papillom und ein breiter Keil des Cervicalgewebes wurden entfernt, die mikroskopische Untersuchung ergab, dass es sich um einen benignen Tumor handle; gleichzeitig fand sich ein kleiner Tumor im Becken links, frei beweglich, wahrscheinlich in Beziehung zum Ovarium. Auch dieser Tumor wurde nach 3 Wochen entfernt; er war mässig derb, im Centrum cystisch, von der Grösse einer kleinen Orange und gehörte dem Ovarium an. Nach der Operation schwanden die Schmerzen im Rücken und die Ischias vollkommen.

2. Fall. Es ist der Typus von Druckerscheinungen auf beide Nervi ischiadici; die Ursache war ein Myom an der vorderen Cervixwand von $4^1/_2$ Pfund Gewicht. Die Patientin, 47 Jahre alt, multipara, litt an kontinuierlichen Metrorrhagien, seit 4 Jahren an heftigen Schmerzen in beiden Beinen und Wadenkrämpfen. Bei der Untersuchung erwies sich der Uterus von einer Grösse entsprechend dem 5. Schwangerschaftsmonate; derselbe wurde total exstirpiert, nachdem die Adhäsionen nach allen Richtungen hin gelöst waren. Infolge der schon vorher bestandenen Schwäche und des Blutverlustes starb die Patientin.

In diesem Falle war die Ischias wohl nur die Folge der mechanischen Kompression. Herrnstadt (Wien).

Elephantiasis nervorum of the scalp; a manifestation of von Recklinghausen's disease. Von H. F. Helmholz u. H. Cushing. Amer. Journ. of Med. Sciences, 1906, Sept.

Der von den Verff. beobachtete Tumor war an der Seite des Kopfes gelegen, der häufigsten Lokalisation der Erkrankung. Der 19jährige Patient hat seit jeher Pigmentationen und kleine Tumoren am ganzen Körper. Ein Jahr nach einem im 7. Lebensjahr erlittenen Trauma begann sich die Geschwulst über dem linken Ohr zu entwickeln. An der linken Schädelseite sieht man einen weichen, schlaffen Tumor, welcher das Ohr tief herabdrängt und den Augenwinkel herabzieht; die Haut darüber verdickt, pigmentiert. Im Verlauf des zweiten Astes des Trige-

minus mehrere gegen den grossen Tumor in einer Reihe sich erstreckende kleinere Geschwülste, welche aus dem gelatinösen, sehr gefässreichen Grundgewebe exzidiert werden. Auch bei der Entfernung des grossen Tumors trat profuse Hämorrhagie auf. Das exzidierte 3 cm lange Neurofibrom lag im Verlaufe des verdickten zweiten Astes des Trigeminus und bestand aus einem feinen bindegewebigen, stellenweise zellreichen Netzwerke. Mitten im Tumor verläuft ein bindegewebiger Strang, in welchem Nervenfasern erkennbar sind. Der grosse Tumor der Kopfhaut bestand aus ödematösem Bindegewebe, unter der Haut desselben fanden sich zahlreiche kleine Neurofibrome im Verlaufe der Nerven.

Diese Tumoren wurden unter verschiedenen Namen beschrieben: Elephantiasis mollis, Neuroma plexiforme, Rankenneurom usw. Verf. gibt eine Zusammenstellung der bisher publizierten Fälle und eine Reihe von Abbildungen des besonders auffallenden unter ihnen.

Karl Fluss (Wien).

Resezione periferica totale del nervo mascellare superiore per nevralgia facciale. Von F. Crosti. La clinica chirurg., anno XIII, No. 12.

Im Anschluss an einen selbst beobachteten Fall von Neuralgie des 2. Trigeminusastes, der, jeder internen Medikation trotzend, zur totalen Resektion führte, bespricht der Autor die Aetiologie derartiger Erkrankungen sowie die Operationsmethoden, die insbesondere von deutschen und französischen Autoren angegeben wurden. Er selbst bediente sich der Methode von Guinard, kombiniert mit der Kauterisation des centralen Stumpfes nach Tansini. Heilung p. p.; $2^1/_2$ Jahre nach der Operation war Patient anhaltend schmerzfrei. A. Götzl (Wien).

Contributo alla cura delle paralisi traumatiche inveterate mediante il trapianto tendineo. Von B. Formiggini. La clinica chirurgica, 1906, No. 4.

Um eine etwa 7 Jahre andauernde, durch die Durchtrennung des N. peroneus bei einer Kniegelenksresektion entstandene traumatische Paralyse zu korrigieren, wurde mit Erfolg nach vorausgegangener Skelettkorrektur nach Phelps eine Sehnentransplantation zwischen M. tibial. post. und M. extensor commun. einerseits und der halben Achillessehne und M. peron. long. andererseits ausgeführt. Daran schloss sich eine Verbindung der verkürzten Sehne des M. peron. brev. mit dem transplantierten Teile der Achillessehne; der unverändert gebliebene Teil der Achillessehne wurde durch einen Z-schnitt verlängert. Heilung per primam; nach 8 Monaten beträchtliche Funktionstüchtigkeit der betroffenen Extremität. A. Götzl (Wien).

Sur les sutures nerveuses. Bull. et mém. de la Soc. de Chir. de Paris. Séance du 31. I. 1906. **Diskussion.**

Reynier fügt zu den von Chaput erwähnten Möglichkeiten bei der Nervennaht hinzu, dass der Erfolg dadurch hinfällig werden kann, dass eine Entzündung an der Nahtstelle mit Bildung fibröser Massen das bewirken kann. Er berichtet über 2 solcher Fälle. In einem glaubte man den Radialis komprimiert durch einen Callus nach Humerusfraktur, resezierte den Callus und, da die Lähmung trotzdem persistierte, machte man nochmals auf und fand den Nerven eingebettet in dickes fibröses Ge-

webe, nach dessen Entfernung der Nerv normal funktionierte. Im zweiten Falle war es Narbengewebe nach Nervennaht, welches den Nerven behinderte.

Chaput erwähnt, dass nicht immer Lähmung nach Durchtrennung des Nerven eintreten muss; die Nervenwunde kann unvollständig sein oder die Stümpfe können sich spontan vereinigt haben.

R. Paschkis (Wien).

Paralysie cubitale par section du nerf cubital. Suture du nerf. Rétablissement de la sensibilité et de la motilité. Von Potherat. Bull. et mém. de la Société de Chir. de Paris. Séance du 17. I. 1906.

Vor 20 Jahren Fraktur des rechten Olekranon, Ausreissung des kleinen Fingers; Naht des Olekranon; elektrische Therapie. Nach 14 Monaten völlige Heilung. Vor 3 Monaten Sturz auf den rechten Elbogen, Schwellung, Crepitation, Parästhesien am Ulnarrand der Hand und des Vorderarmes; allmähliche Muskelatrophie; völlige Lähmung von Ulnaris und Radialis. Atrophie am Hypothenar, Thenar, der Interossei; Finger flektiert; Extension unmöglich, ebenso Adduktion und Abduktion der Finger. Pronation ausführbar, Supination erschwert. Haut cyanotisch, kühl. Anästhesie im Ulnarisgebiet. Die Ulnarismuskeln elektrisch nicht erregbar, die Streckmuskeln kontrahieren sich.

Objektiv: Deformation des Elbogengelenkes (Valgusstellung, Callus); Flexion erhalten, Extension nur bis 45°. Palpation empfindlich.

Operation: Es fand sich Durchtrennung des Ulnaris; Anfrischung der Enden, Naht. An demselben Abend noch war die Sensibilität in der anästhetischen Zone zurückgekehrt, am anderen Tage waren Streckung und Beugung der Hand, des Armes, der Finger möglich, nur konnten die Finger noch nicht adduziert und abduziert werden. 15 Tage post op. fast geheilt entlassen. Vortr. glaubt, dass die Radialislähmung nur durch traumatische Hysterie erklärbar ist, und konstatiert die Schwierigkeit der Erklärung der raschen Wiederherstellung der Sensibilität so kurz nach der Nervennaht. R. Paschkis (Wien).

Eine Operation bei motorischen Lähmungen. Von Gersuny. Wien. klin. Wochenschr., 1906, No. 10.

Anstatt den Nerven des gesunden Muskels mit dem des gelähmten zu verbinden, versuchte Gersuny, den gelähmten Muskel direkt an einen gesunden anzuschliessen, um so die motorische Leitung wieder herzustellen. In dem einen der mitgeteilten Fälle handelte es sich um eine Facialislähmung, hier wurde die gesunde Hälfte des Musculus orbicul. oris mit der kranken verbunden, im anderen Falle der gelähmte Deltoideus mit dem Musc. cucullaris. Der Erfolg war in beiden Fällen zufriedenstellend, so dass die Mitteilung wohl zu weiteren Versuchen anregen dürfte. Wiemer (Aachen).

Contributo allo studio delle lesioni traumatiche dei nervi periferici. Von Medea Eugenio und Rossi Baldo. La clinica chirurgica, anno XIII, No. 2 u. 3.

An 17 Fällen, deren Krankengeschichten wiedergegeben werden, studierten die Verff. sowohl die Physiologie und Histologie als auch die Symptomatologie der Läsion peripherer Nerven und deren Heilungsvorgänge nach den entsprechenden operativen Eingriffen, ohne zu wesentlich neuen Resultaten zu gelangen. A. Götzl (Wien).

Operierter Tumor des Ganglion Gasseri. Von Hofmeister und E. Meyer. Deutsche Zeitschrift für Nervenhlkde., Bd. XXX, 3. u. 4. Heft.

Die bei dem 26 Jahre alten Patienten vorhandenen Symptome (Schwäche der rechten Kaumuskulatur, Hypästhesie und Hypalgesie in der rechten Gesichtshälfte, daselbst auch sehr heftige Schmerzen sowie rechtsseitige Stauungspapille) sprachen für eine Geschwulst im Ganglion Gasseri. Bei der Operation fand sich ein kirschgrosser Tumor, der die Stelle des Ganglion Gasseri einnahm, und sich mikroskopisch als ein mit der Neubildung von Plasmazellen beginnendes Sarkom erwies. Durch die Operation wurde Patient auf 3 Monate von seinen Schmerzen befreit, dann verschlimmerte sich der Zustand wieder und nach 5 Monaten trat der Tod ein.

Eine Sektion wurde nicht gemacht. v. Rad (Nürnberg).

C. Oesophagus.

Om kongenitala oesophagusstenoser. Von S. Lindqvist. Upsala Läkarefören. Förh., N. F., Bd. X, p. 322.

Ein 21 jähriger Mann hatte seit der frühesten Kindheit an Schluckbeschwerden gelitten und sich nur unvollständig ernähren können. Irgend eine Ursache war nicht vorhanden, wie Trauma, Aetzung mit Lauge, Syphilis, Tuberkulose. Bei der Aufnahme schlecht entwickelter Mann, mehr einem 10—12 jährigen Knaben ähnelnd, besonders die Genitalien pueril. Magensonde von 5 mm nur mit Schwierigkeit in den Magen zu führen, das Hindernis sitzt 15 cm von den Zähnen entfernt. Unter regelmässiger Sondierung Erweiterung der Stenose, so dass eine 1 cm dicke Sonde passieren konnte.

Eine Literaturübersicht der bisher bekannten Fälle von kongenitaler Oesophagusstenose ist der Krankengeschichte angefügt.

Köster (Gothenburg).

A case of abnormal development of the oesophagus. Von J. E. Spicer. Lancet, 19. Januar 1907.

Die Abnormität besteht in einer Missbildung des tracheo-ösophagealen Septums im vorderen Anteile des primitiven Oesophagus. Der obere Teil des Oesophagus endet als blinder Sack, während der untere Anteil oberhalb der Bifurkation direkt in die hintere Wand der Trachea mündet.

Das Kind wurde nach der Geburt wegen Atresia ani ins Spital gebracht. Bei der Operation wurde das Rectum nicht gefunden und das Kind starb 22 Stunden nach der Geburt. Ein anderes Kind derselben Mutter war nach wenigen Stunden gestorben; die Mutter sagte von ihm: „Es war ein blaues Kind mit einem Loch im Herzen.“ Die Eltern sind vollkommen normal.

Bei der Nekropsie fand sich folgender Befund: Das rechte Herz hypertrophiert und dilatiert, im Foramen ovale keine Spur eines Septums. Die Venen der rechten Lunge gingen in dem linken Vorhof so nahe an das Foramen ovale, dass das Blut wahrscheinlich direkt in den rechten Vorhof eindrang. Kein Aortenbogen. Der linke Ureter zeigte deutliche Einschnürung. Der Anus war nicht perforiert, die Flexura sigm. jedoch gut entwickelt. Lunge, Darm und andere Organe normal.

Herrnstadt (Wien).

Un cas d'anémie pernicieuse avec spasme de l'oesophage. Von Tolot. Revue de médecine, 1906, Heft 2.

Ausführliche Besprechung eines Falles von perniciöser Anämie, der mit Schluckbeschwerden und Schmerzen längs des Sternums beim Schluckakt begann; die Dysphagie nahm bis zur Unmöglichkeit des Schluckens zu; nach einmaliger Bougierung alles wieder in Ordnung. Bei der Obduktion fand sich kein Carcinom, keine Tuberkulose, sondern nur ein kleines submuköses Myom des Magens.

Vielleicht war das die Ursache des reflektorischen Spasmus, vielleicht war dabei der Alkoholismus im Spiel, der eine höhere Erregbarkeit der Magenschleimhaut verursacht haben könnte. Die Oesophagusspasmen kommen bei diversen Erkrankungen vor: bei Neurosen, bei Magencarcinom (auch Pyloruscarcinom), reflektorisch bei Larynxulceration, Metritis, Gravidität usw., bei Dyspepsie, Ulcus ventriculi. Im vorliegenden Fall dürften der Alkoholismus mit dem Myom des Magens die Ursache gewesen sein. R. Paschkis (Wien).

Mit retrograder Erweiterung geheilter Fall von schwerer narbiger Oesophagusstriktur. Von Borszeky. Orvosi Hetilap, 1906, No. 15.

Bei einem 16jährigen Patienten trat nach Laugenvergiftung eine solche Oesophagusstriktur auf, dass er nicht einmal Flüssigkeit hinunterbringen konnte, infolgedessen eine retrograde Erweiterung ausgeführt werden musste. Nach der Gastrostomie aber gelang die Sondierung auch auf retrogradem Wege sehr schwer und bloss mit einer sehr dünnen Sonde; dieselbe blieb 24 Stunden lang liegen, dann konnte schon eine dickere Sonde eingeführt werden. Der Kranke wurde selbstverständlich nur durch die Magenfistel ernährt. Nach einer Woche war die Striktur schon erweitert, so dass täglich nur auf einige Stunden die Bougie eingeführt wurde; nach 3 Wochen war schon die normale Weite der Speiseröhre erreicht, worauf die Magenfistel geschlossen wurde. Seitdem kann der Patient ganz gut schlucken und er nahm rapid zu. — Dieser Fall beweist also, dass bei undurchdringlichen Strikturen im günstigen Fall auch durch die Oeffnung einer einfachen Magenfistel die Einführung der Sonde gelingen kann, und es ist nicht nötig, am Magen eine die ganze Wand umfassende Oeffnung anzulegen, wie dies Hacker empfohlen hat. Die Erweiterung selbst geschieht am richtigsten nach Analogie der Harnröhrenstrikturen durch ständiges Liegenlassen der Sonde. Durch das einige Tage lang oder höchstens eine Woche lang fortgesetzte Liegenlassen der Sonde kann die Striktur am raschesten und sichersten behoben werden. Mit diesem Verfahren kann die Striktur rascher erweitert werden als durch die Einführung der vorher angewendeten Hacker'schen elastischen Draintuben. J. Hönig (Budapest).

Myoma of the esophagus. Von J. Bryant. Journ. of the Amer. Med. Assoc., 30. Dez. 1905.

Verf. berichtet über 2 Fälle von Oesophagusmyom bei Patienten im Alter von 60 und 62 Jahren. Im zweiten Falle bestanden multiple Tumoren und Symptome von Obstruktion der Speiseröhre in den letzten Lebenstagen infolge von Erweiterung oberhalb des Tumors. Verf. fand in der Literatur 9 Fälle von Leiomyom der Speiseröhre, welche in Kürze zusammengestellt sind. Karl Fluss (Wien).

Suc gastrique et cancer de l'oesophage. Von Marcou. Arch. génér. de médecine, 1906, Heft 27.

Die ersten Symptome des Oesophaguscarcinoms sind Dysphagie, bei genauerem Zusehen findet man jedoch Angaben über Störungen bloss vom Magen aus (Appetitlosigkeit, Aufstossen, Druckgefühl, Erbrechen), so dass man an ein Carcinom des Magens denken muss. Erst die Sondenuntersuchung ergibt die Stenose des Oesophagus. Jedoch ist die Unpassierbarkeit dieser Stenosen sehr selten bloss auf das Carcinom zurückzuführen, sondern die Ursache ist teilweise auch der Spasmus; der Beweis dafür ist, dass die Kranken nach Bettruhe, Diät, Belladonna usw. besser schlucken können.

Auf Grund der Untersuchungen des Mageninhaltes und des Magens zweier obduzierter Patienten schliesst M., dass im Laufe des Oesophaguscarcinoms die Magenmucosa erkrankt infolge der atrophischen, degenerierenden Gastritis, und dass diese letztere die bekannten dyspeptischen Symptome verursacht. Der Magensaft enthält keine HCl, keine Peptone; viel Schleim, oft altes Blut; zuweilen Spirillen. Die chronische Gastritis ist auch die Ursache für die Kachexie wie das Carcinom und vermehrt den Speiseröhrenspasmus; die Besserung der Gastritis vermindert die Dysphagie. R. Paschkis (Wien).

Dentier arrêté dans l'oesophage à 30 cm des arcades dentaires. Extraction manuelle par la cardia après gastrotomie. Von Bluysen. Bericht von Chaput. Bull. et mém. de la Soc. de Chir. de Paris. Séance du 10. I. 1906.

Das Gebiss wurde nach Gastrotomie durch Eingehen mit der ganzen Hand in den Magen mit dem Zeigefinger längs einer per os eingeführten Schlundbougie aus dem untersten Teil des Oesophagus entfernt. Magen- und Hautnaht, Heilung. Chaput bemerkt, dass Bluysen mit Recht sowohl das Instrument von Gräfe als auch die Oesophagotomia externa thoracica nicht anwandte; bezüglich der Vorzüge der Gastrotomie oder der Oesophagotomia cervicalis lässt er die Frage offen und sagt nur, dass es noch nicht erwiesen ist, ob die Gastrotomie den ungefährlicheren Eingriff darstellt. Bis zu dieser Entscheidung würde er zuerst einen Oesophagoskopieversuch, dann eine cervicale Oesophagotomie und erst bei Fehlschlagen dieser Methoden die Gastrotomie machen.

R. Paschkis (Wien).

Oesophagotomie externe pour dentier arrêté au niveau de la portion cervicale inférieure de l'oesophage. Von Mauclaire. Bull. et mém. de la Soc. de Chir. de Paris. Séance du 17. I. 1906.

Mauclaire zeigt ein Gebiss, das durch cervicale Oesophagotomie entfernt wurde; 7—8 Monate bestand nachher eine Fistel, jedoch keine Striktur.

Mauclaire zeigt ferner das Röntgenbild eines Falles, in dem ein Kind ein metallisches Spielzeug schluckte; es sitzt quer in der Ampulle und wurde digital leicht entfernt.

Dubet erzielte in einem Falle von Oesophagotomie Heilung ohne Fistel.

Tuffier operierte eine Frau mit einer eitrigen lokalen Peritonitis in der rechten Fossa iliaca als Appendicitis. Es fand sich 20 cm über

dem Coecum eine quere Perforation des Darmes durch einen 8 cm langen Fremdkörper, der sich bei histologischer Untersuchung als vegetabilisch erwies; nachher erfuhr man, dass die Frau Rhabarberblätter zu kauen pflegte und dabei einige Wochen vorher einen Blattnerven schluckte.

R. Paschkis (Wien).

Sur un cas d'oesophagotomie externe pour corps étranger de l'oesophage. Von Richelot. Bull. et mém. de la Soc. de Chir. de Paris. Sitzung vom 2. Mai 1906.

Ein 65jähriger Mann, der sein Gebiss Tag und Nacht trug, schluckte es nachts während eines Erstickungsanfalles; heftige Schmerzen. Am nächsten Tage und an den 2 folgenden Tagen mehrfach Extraktionsversuche mit verschiedenen Instrumenten ohne Erfolg. Schlucken unmöglich. Daher Oesophagotomie, Extraktion des Fremdkörpers, der quer im Oesophagus steckte, ihn aber nicht perforiert hatte. Vorher hatte R., um der Verweilsonde im Oesophagus auszuweichen, eine Gastrostomie angelegt. Patient befand sich völlig wohl nach der Operation, starb aber 3 Tage nachher an Pneumonie. R. schiebt die Schuld auf die — allerdings durch die äusseren Umstände bedingte — zu späte Operation.

Sebileau sagt, er hätte in dem Falle sofort die Oesophagotomie ausgeführt, und bemerkt, dass die Gastrostomie überflüssig war, da er sogar bei Kindern durch Naht des Oesophagus oft eine Primaheilung erzielt.

Pozzi meint, die Extraktion sei bei unregelmässigen Körpern kontraindiziert; man müsse sofort operieren; er ist gleichfalls ein Gegner der Gastrostomie und macht immer die exakte Naht. Die Schlundsonde wendet man nur bei nicht tadelloser Naht an.

Picqué frägt, warum vor der Operation nicht eine Röntgenaufnahme gemacht wurde. Auch er näht den Oesophagus prinzipiell.

Tuffier, Kirmisson, Delbet, Quénu sprechen sich gleichfalls für sofortige Oesophagotomie aus.

Richelot sagt im Schlusswort, dass die ungünstigen äusseren Umstände schuld an der Verzögerung seien, dass ohne die Pneumonie Patient nicht davongekommen wäre, dass zwar eine Röntgenaufnahme gemacht wurde, die aber schlecht war; er verwahrt sich entschieden dagegen, dass die kaum 10 Minuten dauernde Gastrostomie eine Komplikation darstellt.

R. Paschkis (Wien).

Oesophagotomie externe pour extraire un dentier avalé depuis vingt-trois jours. Von Mauclaire. Bull. et mém. de la Soc. de chir. de Paris. Sitzung vom 16. Mai 1906.

Eine 33jähr. Frau verschluckte ein Metallgebiss (2 Zähne). Es wurden sofort Extraktionsversuche mit dem Gräfe-Korb gemacht, jedoch umsonst. Das Röntgenbild zeigte das Gebiss in der Höhe des zweiten Brustwirbels; da Patientin eine starke Bronchitis hatte und flüssige Nahrung schlucken konnte, wartete man. Patientin hält den Kopf steif nach vorn geneigt, daher Palpation schwierig; sie gibt an, einen konstanten Schmerz hinter dem Manubrium sterni zu spüren, und dass das Gebiss seinen Platz verändert. Daher wollte man ösophagoskopieren, was aber aus äusseren Gründen unterblieb. Daher Oesophagotomie; man fand mit der eingeführten Schlundsonde das Gebiss im Bereich der Wunde, wo es früher nicht war. Heilung. M. glaubt, dass man das Gebiss hätte ösophago-

skopisch entfernen können; ihm sind nur 2 Fälle bisher bekannt. Interessant ist das lange, beschwerdefreie Verweilen des Gebisses.

R. Paschkis (Wien).

Der praktische Wert der Oesophagoskopie. Von M. Arnold Winternitz. Orvosi Hetilap, 1906, No. 6.

Das Wesen der Oesophagoskopie ebenso wie das der Bronchoskopie besteht in Einführung gerader Metalltuben, mit deren Hilfe jedwede Partie der Speiseröhre der direkten Betrachtung und den Instrumenten zugänglich gemacht werden kann. Die Technik der Oesophagoskopie ist leichter und einfacher als die der Bronchoskopie, da einesteils der Oesophagus reflektorisch weniger empfindlich ist, anderenteils ein weiteres Kaliber als die Respirationswege besitzt. Bei Erwachsenen gelingt die Tubuseinführung nach energischer Cocainisierung des Pharynx und des Kehlkopfeinganges ohne Narkose, Kinder müssen narkotisiert werden, und zwar genügend tief. Der Sicherheit halber können der Kehlkopfeingang und die Rachengebilde noch mit einer 5 %igen Cocain-Antipyrinlösung $\widetilde{aa}$ gepinselt werden. Die Einführung der Tuben vollzieht Vortr. bei linksseitiger Lagerung des narkotisierenden Patienten am Operationstisch, so dass der Kopf, den ein geübter Gehilfe hält, über den Operationstisch reicht. Jetzt zieht er mit dem linken Zeigefinger die Zungenwurzel und Epiglottis vor und führt das Oesophagoskop am Rande seines Fingers in den Eingang des Oesophagus. Nun beugt der den Kopf haltende Assistent den Kopf des Patienten langsam nach rückwärts, wobei der Tubus vorgeschoben wird und, das in der Gegend der Cartilago cricoidea stets fühlbare kleine Hindernis überwindend, in den Oesophagus gelangt. Die Weiterführung stösst auf keinerlei Hindernisse, und wird der Kopf gut gehalten, so geht sie ganz leicht und unbehindert. Wenn man in die thorakale Partie gelangt, entsteht im Tubus ein eigentümliches Plätschern, das dadurch verursacht wird, dass die thorakale Oesophaguspartie offen steht und die Wände bei den Inspirationen undulieren. Da die thorakale Partie des Oesophagus der massigen Wirbelsäulenbiegung folgt, muss der Kopf, wenn wir mit dem Tubus hierher gelangt sind, ein wenig nach vorwärts gebeugt werden. Allgemeine Regel ist, dass, sobald die Cartilago cricoidea überschritten ist, sofort ins Instrument eingeleuchtet und dasselbe unter Kontrolle der Augen weitergeführt werde, wobei sich das Lumen der Speiseröhre vor dem Instrument ausbreitet und auch die Wände sichtbar werden. Bei dem geringsten Widerstand muss stillgehalten und das Lumen durchsucht werden. Mit Gewalt darf das Instrument keinesfalls vorgeschoben werden. Wollen wir eingekeilte Fremdkörper entfernen, so muss die Höhe der Einkeilung durch vorhergegangene Bougierungen, von der Zahnreihe an in Zentimetern berechnet, genau festgestellt werden. Die Oesophagoskope müssen ebenfalls mit einer Zentimetereinteilung versehen sein. 4 Fremdkörper entfernte Vortr. nach diesem Verfahren bei einem $1^{1}/_{2}$ jährigen Knaben, und zwar einen grösseren Glasknopf, der in der Höhe der Cartilago cricoidea eingekeilt war, 2 Zweihellerstücke, die in der Höhe des Manubrium sterni stecken blieben, und eine seit Wochen eingekeilte Hosenschnalle, die er aus der Höhe der Bifurkation hervorbrachte. Guten Nutzen sah er von der Oesophagoskopie in solchen Fällen von Oesophagusstrikturen, wo die Sondierung durch den Mund teils infolge der excentrischen Lage der

Stenose, teils infolge der tiefen Lage derselben nicht einmal mit filiformen Bougies gelang. In solchen Fällen gelang es mehrere Male, mit Hilfe des Oesophagoskops die Striktur einzustellen, eine filiforme Bougie durchzuführen und nach der Gastrostomie die retrograde Erweiterung zu beginnen. Bei Entfernung von Fremdkörpern ist die Oesophagoskopie ein hochzuschätzendes Verfahren, da dieselbe bei Kontrolle der Augen ausführbar ist. Spitzige Fremdkörper, wie Knochenstücke, Nadeln, Nägel usw., dürfen überhaupt nicht auf andere Weise entfernt werden als mittels Oesophogoskops, da bei den blindlings vollführten Entfernungsversuchen fatale Verletzungen entstehen können.

J. Hönig (Budapest).

III. Bücherbesprechungen.

Précis de coprologie clinique. Von R. Gaultier. Paris 1907, J. B. Baillière. in-8 ^{0}, 350 Seiten mit 65 Mikrophotogrammen und einer farbigen Tafel.

Das Buch ist in 2 Teile eingeteilt. Der erste umfasst eine theoretische Besprechung der Zusammensetzung der Fäkalmassen und der Methoden, dieselbe zu bestimmen, ferner der Zusammenhänge zwischen ihr und dem Ernährungsmodus und der Funktion des Digestionsapparates.

Der zweite Teil ist rein praktisch und stellt eine Anleitung zur Untersuchung der Fäkalien dar, ferner zur Bestimmung des Ausnutzungskoeffizienten der Ingesta usw. Schrumpf (Strassburg).

Chirurgie des praktischen Arztes mit Einschluss der Augen-, Ohren- und Zahnkrankheiten. II. Hälfte. Mit 96 Abbildungen. Zugleich Ergänzungsband zum **Handbuch der praktischen Medizin.** Zweite Auflage. Herausgegeben von W. Ebstein und J. Schwalbe. Stuttgart, Verlag von Ferdinand Enke, 1907.

Der vorliegende zweite Teil bringt zunächst den Schluss von Garré's Abhandlung über die Chirurgie des Halses usw., in welchem er hauptsächlich die Operationen an den Lungen bespricht. Daran schliesst sich ein Artikel F. König's, die „Chirurgie des Gefässsystems“, in welchem er zunächst die Symptome und die Behandlung der chirurgischen Erkrankungen des Herzens bespricht. Bei Verletzungen des Herzens steht er nicht mehr auf dem nihilistischen Standpunkte früherer Chirurgen, sondern befürwortet die Blosslegung des Herzens und die Naht der Wunde. Nach der neuesten Statistik (Goebell) wurden bis jetzt 86 Fälle von Herzverletzung operiert und von ihnen 27 geheilt. Auch bei Verletzungen von Arterien wäre die Gefässnaht das ideale Verfahren, doch sind in dieser Hinsicht noch keine besonders günstigen Resultate zu verzeichnen, während die Venennaht bessere Erfolge ergeben hat. Der nächste Abschnitt von G. Ledderhose gibt eine Darstellung der „Chirurgie der Blutdrüsen“ und der „Chirurgie der Brustdrüse“. Es folgt nun die „Chirurgie der Speiseröhre, des Magens, des Darms, der Leber, des Pankreas, des Bauchfells und der Bauchdecken“ von H. Häckel in Stettin. Während H. betont, dass das unkomplizierte Ulcus ventriculi

nur selten Gegenstand eines operativen Eingriffs ist, befürwortet er bei Perforationen die Naht des Geschwürs, bei Blutungen die Gastroenterostomie. Bezüglich der Appendicitisbehandlung scheint H. ein Anhänger der Frühoperation zu sein. Bei Cholelithiasis ist die Operation indiziert: 1. Bei Hydrops und Empyem der Gallenblase. 2. Bei chronischer recidivierender Cholelithiasis. 3. Bei chronischem Choledochusverschluss. Den nächsten Abschnitt bildet die „Chirurgie der männlichen Harn- und Geschlechtsorgane" von H. Kümmel. Bei der operativen Behandlung der Nephrolithiasis hält K. die Spaltung der Niere für das richtigere Verfahren. Bei Nierentuberkulose befürwortet er die möglichst frühzeitige Operation.

Bei Prostatahypertrophie rät K. zur Operation, wenn chronische Retention den Patienten zum dauernden Gebrauch des Katheters nötigt, der Allgemeinzustand es gestattet und Komplikationen bestehen. Wenn möglich, ist die Prostatektomie auszuführen. Den Schluss des Bandes bildet die „Chirurgie der Extremitäten" von W. Müller in Rostock.

von Hofmann (Wien).

De l'intervention chirurgicale dans l'ulcère non perforé de l'estomac. Indications-choix du procédé. Von Charles Gaudemat. Thèse de Paris 1906.

An der Hand der in der Klinik des Prof. Ricard gesammelten Erfahrungen bespricht der Verf. die dort übliche Indikationsstellung zum operativen Eingreifen bei dem nicht perforierten Magenulcus. Irgend welche bemerkenswerte Unterschiede gegenüber den in Deutschland gebräuchlichen Prinzipien finden sich nicht. Als Operation der Wahl gilt die hintere Gastroenterostomie mit senkrechter Fixierung der zur Anastomose benützten Darmschlinge. 40 Krankengeschichten illustrieren durch die in ihnen niedergelegten Operationserfolge den hohen Wert der beschriebenen Methode. Goldstücker (Breslau).

La septicémie gonococcique. Von Faure-Beaulieu. Thèse de Paris 1906.

Genaue Angaben über die Technik des Nachweises von Gonokokken im Blute. Sie befinden sich daselbst in Fällen von gonorrhoischer Arthritis, Pneumonie, Meningitis, Endocarditis und sogar manchmal, wenn jede metastatische Komplikation der Urethritis ausbleibt. Es sind dies die Fälle von unkomplizierter Urethritis, welche fieberhaft und mit septischen Allgemeinerscheinungen einhergehen; das Fieber ist dann meist intermittierend, seltener remittierend oder kontinuierlich. Ein Drittel der Fälle, bei denen Verf. im Blute Gonokokken nachgewiesen hat, ist tötlich verlaufen. Schrumpf (Strassburg).

Le réflexe crémastérien chez les hernieux. Von E. Bottemer. Thèse de Lyon 1906.

Verf. machte die interessante und unter Umständen klinisch bedeutsame Beobachtung, dass nach der Radikaloperation einer Inguinalhernie des Cremasterreflex für die Dauer von 10—12 Monaten verschwindet, nach dieser Zeit sich aber wieder, wenn auch schwächer als normal, einstellt. Schrumpf (Strassburg).

Inhalt.

I. **Sammel-Referate.**

Schirmer, K. H., Die Rolle der Epithelkörperchen in der Pathologie (Fortsetzung), p. 449—464.

II. **Referate.**

A. Knochen, Gelenke.

Hunter, W. K., A case of ankylosis of the spine, p. 464.

Büdinger, K., Ueber die Ablösung von Gelenkteilen u. verwandte Prozesse, p. 465.

Robin, A., Le rheumatisme blennorrhagique et son traitement, p. 465.

Bergmann, A., Erfahrungen über Beckenosteomyelitis, p. 466.

Manninger, Fractura vertebrae lumb. II, Paraplegia motorica, Laminectomia et Resectio partis corporis vertebrae, p. 466.

v. Eiselsberg, Zur Kasuistik der knöchernen Tumoren des Schädeldaches, p. 467.

Vazifdar, N., A case of dermoid cyst in the ramus of the jaw, p. 467.

Sharp, J. G., A case of periarthritis with anaemia and enlarged spleen, p. 468.

B. Periphere Nerven.

Goldmann, Ueber das Fehlen von Funktionsstörungen nach der Resektion von peripheren Nerven, p. 468.

Cushing, H., On preservation of the nerve supply to the brow, in the operative approach to the Gasserian ganglion, p. 469.

Buerger, L. und Churchmann, Der Plexus coeliacus und mesentericus und ihre Rolle beim Abdominalshock, p. 469.

Pers, Ueber chirurgische Behandlung der Ischias, p. 470.

Ross, F., Two cases illustrating sciatica of abdominal origin; laparatomy, p. 470.

Helmholz, H. F. und Cushing, H., Elephantiasis nervorum of the scalp; a manifestation of von Recklinghausen's disease, p. 470.

Crosti, F., Resezione periferica totale del nervo mascellare superiore per nevralgia facciale, p. 471.

Formiggini, B., Contributo alla cura delle paralisi traumatiche inveterate mediante il trapianto tendineo, p. 471.

Sur les sutures nerveuses; Diskussion, p. 471.

Potherat, Paralysie cubitale par section du nerf cubital. Suture du nerf. Rétablissement de la sensibilité et de la motilité, p. 472.

Gersuny, Eine Operation bei motorischen Lähmungen, p. 472.

Eugenio, M. und Baldo, R., Contributo allo studio delle lesioni traumatiche dei nervi periferici, p. 472.

Hofmeister u. Meyer, E., Operierter Tumor des Ganglion Gasseri, p. 473.

C. Oesophagus.

Lindqvist, S., Om kongenitala oesophagusstenoser, p. 473.

Spicer, J. E., A case of abnormal development of the oesophagus, p. 473.

Tolot, Un cas d'anémie pernicieuse avec spasme de l'oesophage, p. 474.

Borszeky, Mit retrograder Erweiterung geheilter Fall von schwerer narbiger Oesophagusstriktur, p. 474.

Bryant, J., Myoma of the esophagus, p. 474.

Marcou, Suc gastrique et cancer de l'oesophage, p. 475.

Bluysen, Dentier arrêté dans l'oesophage à 30 cm des arcades dentaires. Extraction manuelle par la cardia après gastrotomie, p. 475.

Mauclaire, Oesophagotomie externe pour dentier arrêté au niveau de la portion cervicale inférieure de l'oesophage, p. 475.

Richelot, Sur un cas d'oesophagotomie externe pour corps étranger de l'oesophage, p. 476.

Mauclaire, Oesophagotomie externe pour extraire un dentier avalé depuis vingt trois jours, p. 476.

Winternitz, M. A., Der praktische Wert der Oesophagoskopie, p. 477.

III. **Bücherbesprechungen.**

Gaultier, R., Précis de coprologie clinique, p. 478.

Ebstein, W. und Schwalbe, J., Chirurgie des praktischen Arztes mit Einschluss der Augen-, Ohren- und Zahnkrankheiten, p. 478.

Gaudemat, Ch., De l'intervention chirurgicale dans l'ulcère non perforé de l'estomac. Indications-choix du procédé, p. 479.

Faure-Beaulieu, La septicémie gonococcique, p. 479.

Bottemer, Le réflexe crémastérien chez les hernieux, p. 479.

Um Einsendung von Monographien und Büchern an den Redakteur Professor Dr. HERMANN SCHLESINGER, Wien, I, Ebendorferstrasse 10, wird gebeten.

Man bittet, redaktionelle Zuschriften mit dem Adressenzusatz „Für die Redaktion des Centralblattes für die Grenzgebiete" versehen zu wollen.

Lippert & Co. (G. Pätz'sche Buchdr.), Naumburg a. S.

CENTRALBLATT

für die

Grenzgebiete der Medizin u. Chirurgie.

Herausgegeben von

Dr. Hermann Schlesinger,

Professor an der Universität Wien.

Verlag von GUSTAV FISCHER in Jena.

X. Band.	Jena, 22. Juli 1907.	Nr. 13.

Das Centralblatt für die Grenzgebiete der Medizin und Chirurgie erscheint in zwanglosen Heften im Umfange von etwa 3 Druckbogen, die zu einem Bande vereinigt werden, dessen Umfang 60 Druckbogen betragen wird. Das Abonnement für das Centralblatt kostet 24 Mark für den Band. — Die Abnehmer der **Mitteilungen aus den Grenzgebieten der Medizin und Chirurgie,** herausgegeben von A. von Eiselsberg und B. Naunyn, erhalten das Centralblatt zum Vorzugspreise von 20 Mark.

I. Sammel-Referate.

Die Rolle der Epithelkörperchen in der Pathologie.

Kritischer Sammelbericht von **Karl Hermann Schirmer** (Wien).

(Schluss.)

Literatur.

107) Lundborg, Spielen die Glandulae parathyreoideae in der menschlichen Pathologie eine Rolle? Deutsche Zeitschr. f. Nervenheilk. 1904, Bd. XXVII, p. 217.

108) Lusena, Fisiopatologia dell' apparecchio tiro-paratiroideo, Firenze 1899.

109) Manca, P., Il rene del cane dopo l'ablazione completa dell' apparecchio tiro-paratiroideo. Lo Sperimentale 1905, p. 835, Fasc VI.

110) Marinesco, G., Tétanie d'origine parathyroïdienne. Semaine médicale 1905, p. 289.

111) Maresh, Kongenitaler Defekt der Schilddrüse bei einem 11 jährigen Mädchen mit vorhandenen Epithelkörperchen. Zeitschr. f. Heilkunde 1898.

112) Mattauschek, E., Zur Epidemiologie der Tetanie. Ges. für innere Med. u. Kinderheilk. in Wien, 14. Februar 1907, ferner Wiener klin. Wochenschr. 1907, No. 16.

113) Meuron de, P., Recherches sur le développement du thymus et de la glande thyréoïde. Dissert. Genève 1886.

114) Michelazzi, Fortschritte der Therapie im Jahre 1906. Italienischer Kongress für innere Medizin. Ref. Münchener med. Wochenschr. 1907, p. 397.

115) Mossaglia, A., L'influenza della fatica nei cani parzialmente sparatiroidati. Gazetta degli osped. 1906, No. 105, 2. Sept.

116) Moussu, G., Sur la fonction thyroïdienne. Crétinisme expérimental sous ses deux formes typiques. Compt. rend. de la Soc. de Biologie, 17. Dezember 1892. p. 972.

117) Ders., Sur la fonction thyroïdienne. Compt. rend. de la Soc. de Biologie, 11. März 1893, p. 280.

118) Moussu, G., Sur la fonction thyroïdienne. Compt. rend. de la Soc. de Biologie, 15. April 1893, p. 394.
119) Ders., Fonction parathyroïdienne. Compt. rend. de la Soc. de Biologie, 16. Januar 1897, p. 44.
120) Ders., Sur la fonction parathyroïdienne. Compt. rend. de la Soc. de Biologie, 30. Juli 1898, p. 867.
121) Ders., De la médication parathyroïdienne. Compt. rend. de la Soc. de Biologie, 25. März 1899, S. 242.
122) Ders., Effets de la thyréoïdectomie. Mémoires de la Soc. de Biologie tome IV.
123) Ders., Recherches sur les fonctions thyréoïdiennes et parathyréoïdiennes. Paris 1897.
124) Ders., Internat. Physiologenkongress. Cambridge 1898.
125) Müller, L. R., Beiträge zur Histologie der normalen und erkrankten Schilddrüse. Ziegler's Beiträge 1896, Bd. XIX, p. 127.
126) Müller, W., Ueber die Entwicklung der Schilddrüse. Jena'sche Zeitschr. f. Medizin und Naturwissenschaft 1891, Bd. VI.
127) Munk, H., Sitzungsbericht der königl. preuss. Akademie der Wissenschaften 1888.
128) Nicolas, A., Glande et glandules thyroïdes (parathyréoïdes) chez les cheiroptères. Bullet. des séances de la Soc. des sciences de Nancy 1893.
129) Ders., Recherches sur les vésicules à épithélium cilié annexies aux dérivés branchiaux. Bibliographie anatomique, Nancy 1895.
130) Paladino, Atti della reale acad. med. chir. di Napoli 1893.
131) Payr, E., Krankheiten der Schilddrüse in Lehrbuch der speziellen Chirurgie, herausgegeben von Hochenegg, Bd. I, Heft 1, p. 489—490, 1906.
132) Pepere, A., Lo Sperimentale 1905. Fasc. 5.
133) Ders., Schwangerschaftseklampsie und Parathyroidkörperinsufficienz. Verhandlg. d. ital. Patholog. Ges. 1905, ref. Centralbl. f. Path. 1906, p. 313.
134) Ders., Le chiandole paratiroidee. Turin 1906, Union.
135) Petersen, Anatomische Studie über die Glandulae parathyreoideae des Menschen. Virchow's Archiv 1903, Bd. CLXXIV, p. 413.
136) Peucker, H., Ueber einen neuen Fall von kongenitalem Defekte der Schilddrüse mit vorhandenem „Epithelkörperchen". Zeitschr. f. Heilk., Bd. XX, 1899.
137) Pineles, Fr., Ueber die Funktion der Epithelkörperchen. Sitzgber. der Kais. Akad. der Wissensch., Wien 1904, Bd. CXIII, p. 199.
138) Ders., Zur Physiologie und Pathologie der Schilddrüse und der Epithelkörperchen beim Menschen. K. k. Ges. d. Aerzte Wien, 29. April 1904, Wiener klin. Wochenschr. 1904, p. 517. Diskussion: Escherich, Jonas, S. Loebl, Redlich, v. Frankl-Hochwart, ebendort p. 636.
139) Ders., Klinische und experimentelle Beiträge zur Physiologie der Schilddrüse und der Epithelkörperchen. Mitteilg. aus d. Grenzgeb. der Med. u. Chir. 1904, Bd. XIV, p. 120.
140) Ders., Zur Pathogenese der Tetanie. Archiv f. klin. Med. 1906, Bd. LXXXV, p. 491.
141) Ders., Tetaniestar — Zuckerstar — Altersstar. Wiener klin. Wochenschr. 1906, p. 691.
142) Prenant, A., Recherches sur le développement organique et histologique des dérivés branchiaux. Compt. rend. de la Soc. de Biologie, 27. Mai 1893, p. 546.
143) Ders., Contributions à l'étude du développement organique et histologique du thymus, de la glande thyroïde et de la glande carotidienne. La Cellule, tome X, 1. 1894.
144) Ders., Eléments d'embryologie de l'homme et des vertébrés. Livre deuxième. Paris 1896.
145) Quadri, G., Sulla funzione antitossica delle paratiroidi, Gazz. med. ital. 1906, No. 7.
146) Quervain de, F., Ueber die Veränderungen des Centralnervensystemes bei experimenteller Cachexia thyreopriva der Tiere. Virchow's Arch. 1893, Bd. CXXXIII.
147) Rensburg u. Rey, Bericht über die 24. Sitzung der Vereinigung niederrheinisch-westphälischer Kinderärzte zu Cöln, 4. Februar 1906, ref. Jahrbuch für Kinderheilkunde 1906, Bd. LXIII, p. 759.
148) Rogers and Beebe, zitiert nach McCallum.
149) Rogowitsch, Sur les effets de l'ablation du corps thyroïde chez les animaux. Archives de physiologie norm. et pathol. 1888.

151) Rouxeau, A., Note sur soixante-cinq opérations de thyroïdectomie chez le lapin. Compt. rend. de la Soc. de Biologie, 27. Juli 1895, p. 638.

152) Ders., De l'influence de l'ablation du corps thyroïde sur le développement en poids des glandules parathyroïdes. Compt. rend. de la Soc. de Biologie, 28. November 1896, p. 970.

153) Ders., Relation de cent-troi opérations de thyroidectomie. Arch. de Physiologie. Tome XXIX, 1897, p. 136.

154) Sandström, J., Om em ny Körtel hos menniskan och ats Killiga dogg djur., Upsala, Läkare förenings Förhandlingar 1880, ref. Schmidt's Jahrbücher 1880, Bd. CLXXXVII, p. 114. (Ref. W. Berger.)

155) De Santi, Parathyreoidgeschwulst. Laryngolog. Ges., London. Internat. Centralbl. f. Laryngol. u. Rhinologie 1900, p. 546.

156) Schaper, A., Ueber die sog. Epithelkörper (Glandulae parathyreoideae) in der seitlichen Nachbarschaft der Schilddrüse und der Umgebung der Carotis der Säuger und des Menschen. Archiv f. mikrosk. Anat. u. Entwicklgsg. 1895, Bd. XLVI.

157) Schlesinger, H., Versuch einer Theorie der Tetanie. Neurologisches Centralblatt 1892, S. 66.

158) Ders., Ueber einige Symptome der Tetanie. Zeitschrift für klin. Medizin 1891, Bd. XIX, p. 468.

159) Schreiber, L., Beiträge zur Kenntnis der Entwicklung und des Baues der Glandulae parathyreoideae (Epithelkörperchen) des Menschen. Inaug.-Diss. und Archiv für mikroskop. Anatomie 1898, Bd. LII.

160) Simon, Thyroïde latérale et glandule thyroïdienne chez les mammifères. Thèse de Nancy 1895.

161) Ders., Contribution à l'étude du développement organique de la gland thyroïde chez les mammifères. Revue biol. du Nord de la France. Tome VI.

162) Soulie, A. et Verdun, P., Sur les premiers développements de la glande thyroïde du thymus et des glandules satellites de la thyroïde chez le lapin et chez la taupe. Journal de l'Anat. et Physiol. 1897, Bd. XXXIII.

163) Spieler, Fr., Mitteilungen der Gesellsch. f. innere Med. u. Kinderheilk. in Wien, 14. Februar 1907.

164) Stieda, Untersuchungen über die Entwicklung der Glandula thymus, Glandula thyreoidea und Glandula carotica, 1881.

165) Stoeltzner, W., Kinder-Tetanie (Spasmophilie) und Epithelkörperchen. Jahrbuch f. Kinderheilk. 1906, Bd. LXIV, p. 482.

166) Stradivari, zitiert nach Vassale.

167) Swale Vincent, Journal of Physiologie 1904, No. 1.

168) Thiemich, Anatomische Untersuchungen der Glandulae parathyreoideae bei der Tetanie der Kinder. Monatsschr. f. Kinderheilk. 1906, Bd. V, p. 165.

169) Tourneux, F. et Verdun, P., Sur les premiers développements de la thyroïde, du thymus et des glandules parathyréoïdiennes chez l'homme. Journal de l'Anat. et de la Physiol. norm. et path. 1897, Bd. XXX.

170) Vassale, G., Tetania da allatamento in una cagna parzialmente paratiroidectomizzata. Rivista experim. di freniatria 1897, Bd. XXIII, p. 915.

171) Ders., Tétanie provoquée par l'allaitement chez une chienne partiellement parathyréoïdectomisée. Arch. italiennes de Biol. Vol. XXX, 1898, p. 49.

172) Ders., Ueber Behandlung der Eclampsia gravidarum mit Parathyreoidin. Soc. med.-chir. di Modena, ref. Wiener med. Presse 1906, p. 364.

173) Ders., Eclampsia gravidica ed insufficenza paratiroidea. Società medico-chirurgica die Modena, 4. Luglio 1906, ref. Annali di Ost. e Gin., Bd. XXVIII, No. 10.

174) Vassale et Generali, Suggli effeti dell' estirpazione delle ghiandole paratiroidee. Riv. di patol. nerv. et mentale 1896 u. Arch. ital. de Biol. 1896.

175) Dies., Mitteilungen in der Med.-Chir. Ges. zu Modena. Münchener med. Wochenschr. 1897.

176) v. Verebély, Beiträge zur Pathologie der branchialen Epithelkörperchen. Virchow's Archiv 1906, Bd. CLXXXVII, p. 80.

177) Verstraeten et van der Linden, Mémoires de l'acad. de méd. de Belgique 1894.

178) Vincent and Jolly, Journ. of Physiologie. Vol. XXXII, 1905.

179) Walbaum, Untersuchungen über die Bedeutung der Epithelkörperchen beim Kaninchen. Mitteilungen aus den Grenzgeb. der Med. u. Chir. 1903, Bd. XII, p. 298.

180) Weichselbaum, Vers. deutscher Naturf. u. Aerzte. Stuttgart. September 1906.

181) Welsh, D. A., Concerning the parathyroid glands. Journ. of Anatomy and Physiology 1898, Bd. XXXII.
182) Wölfler, A., Ueber die Entwicklung und den Bau der Schilddrüse mit Rücksicht auf die Entwicklung der Kröpfe, Berlin 1880.
183) Zanfrognini, Insufficenza paratiroidea e gravidanza. Bolletino della R. Accad. Med. di Genova 1905.
184) Ders., Eclampsia e anomalia paratiroidea. Instituto ostetrico-ginecologico della R. U. di Genova 1905.
185) Ders., La paratiroidina Vassale nel trattamento dell' eclampsia puerperale. Clinica ostetrica 1905.
186) Zielinska, M., Beiträge zur Kenntnis der normalen und strumösen Schilddrüse des Menschen und des Hundes. Virchow's Archiv 1894, Bd. CXXXVI, p. 170.
187) Zuckerkandl, E., Die Epithelkörperchen bei Didelphys azara nebst Bemerkungen über die Epithelkörperchen des Menschen. Anat. Hefte 1902, 1. Abt., Bd. XIX.

Die histologischen Befunde der Epithelkörperchen bei der Tetanie der Erwachsenen sind bisher äusserst spärlich. Bei Tetania gastrica (Pylorusstenose nach Ulcus ventriculi) fand Mac Callum[17] in den 5 Epithelkörperchen grosse Gruppen eosinophiler Zellen und reichliche Mitosen, welchen Befund er als Hyperplasie auffasst. Die Tetanie kam nach Mac Callum in diesem Falle dadurch zustande, dass autochthon entstandene Toxine auf das Centralnervensystem wirken und eine Insufficienz der Epithelkörperchen hervorrufen. Dagegen fand Erdheim bei zwei Fällen von Tetania gastrica histologisch vollkommen normale Epithelkörperchen. Derselbe Autor fand bei Tetanie in einem Falle von Hirntumor (Kleinhirncyste) alle 4 Epithelkörperchen normal.

Jonas[188] hält speziell für die Magendilatationstetanie die bisherigen ätiologischen Theorien (Bluteindickung, Autointoxikation) für nicht ausreichend. „Magendilatationstetanie ist nichts anderes als Tetanie bei Magendilatation, nach der Annahme des Dozenten Pineles also: Insufficienz der Epithelkörperchen bei — nicht durch — Magenerweiterung.“

Gegen diese Auffassung wendet S. Loebl ein, dass bestimmte klinische Symptome für einen kausalen Zusammenhang der Dilatatio ventriculi und Tetanie sprechen; er hat an der Abteilung Prof. H. Schlesinger's (Wien) bei allen schwereren Gastroenteritiden das Chvostek'sche, Erb'sche und Hofmann'sche, in 2—3 Fällen auch das Trousseau'sche Phänomen beobachtet; diese Symptome schwanden mit dem Abklingen der Magen-Darmsymptome. Nach Loebl könnte die von italienischen Autoren experimentell festgelegte Tatsache, dass nach Exstirpation des Plexus coeliacus beim Tiere tetanieähnliche Zustände entstehen, gegen die Insufficienztheorie verwertet, mit der Autointoxikationstheorie aber wohl in Einklang gebracht werden. H. Königstein[96] fand bei der mikroskopischen Untersuchung der Epithelkörperchen eines klassischen Falles von

Tetanie bei einer 47jährigen Frau, die auf der Abteilung Prof. H. Schlesinger's beobachtet wurde und an einem Pankreascarcinom starb, keine Blutungen und Residuen von solchen. Es zeigte sich aber bei der Jodreaktion und bei der Glykogenfärbung nach Best ein charakteristisches tinktorielles Verhalten, das in normalen Epithelkörperchen fehlt oder nur angedeutet ist: eine überraschend grosse Anzahl roter Körnchen und Schollen in den Zellen, und zwar viel zahlreicher in den oxyphilen Zellen. Die genannten Reaktionen fielen im Pankreas und in der Schilddrüse desselben Falles negativ aus. Ob die Gegenwart einer Substanz in den Zellen, die sich tinktoriell wie Glykogen verhält, in der Pathogenese der Tetanie eine Rolle spielt, müssen weitere Untersuchungen lehren.

Kindertetanie.

In 2 Fällen von Kindertetanie konnte Erdheim Hämorrhagien und Residuen von solchen in den Epithelkörperchen nachweisen, doch waren die letzteren keineswegs zerstört, sondern vielleicht nur etwas in ihrer Funktion behindert. Die Epithelkörperchenhämorrhagien stellen nach Erdheim nur ein disponierendes, aber nicht auslösendes Moment bei der Tetania infantum dar. Das kindliche Epithelkörperchen scheint leicht zu Blutungen zu neigen, welche meist durch intrauterine Asphyxie hervorgerufen werden. Diese letztere Anschauung hält v. Verebély[176]) für unbewiesen, der selbst in 3 Fällen Blutungen in den Epithelkörperchen gefunden hat, bei einem Erwachsenen (mit Cysten in der Nachbarschaft der Epithelkörperchen) und 2 Kindern (19 Monate altes Mädchen und 50 Tage alter Knabe); die klinischen Befunde fehlen.

Neuerlich hat Erdheim[52]) in einem dritten Falle, bei einem 5 Monate alten Kinde, das an typischer Tetanie litt und in einem Anfalle von exspiratorischer Apnoe starb, in allen 4 Epithelkörperchen Hämorrhagien konstatiert. Die Blutungen schienen älteren Datums zu sein, so dass sie jedenfalls nicht durch die Laryngospasmusanfälle hervorgerufen wurden. In der Diskussion zu dieser Demonstration in der Gesellschaft für innere Medizin und Kinderheilkunde in Wien erklärt Erdheim auf eine Anfrage Hochsinger's, dass sich gleichzeitig auch in anderen Organen, Thymus, Epikard, Pleura, Blutungen oder Pigmenthaufen als Residuen von solchen nachweisen lassen.

R. Königstein[97]) untersuchte die Epithelkörperchen sowohl in einem typischen Falle von Kindertetanie als auch bei einem an

Gastroenteritis und beiderseitiger Lobulärpneumonie verstorbenen $1^1/_2$ Monate alten Kinde. Während in dem ersteren Falle die Epithelkörperchen nur relativ gross, sonst aber normal waren, zeigten im zweiten Falle die beiden oberen Epithelkörperchen die Zeichen frischer Blutung. H. Königstein[96]) hat bei der Nachuntersuchung des ersten Falles (wohlausgebildete Tetanie bei einem 9 Monate alten Kinde) die gleichen tinktoriellen Unterschiede bei der Jod- und Glykogenfärbung wie in dem oben erwähnten Falle desselben Autors konstatieren können.

Thiemisch[168]) hat die Epithelkörperchen dreier an Tetanie leidender Kinder und ferner zur Kontrolle jene von 6 an anderweitigen Erkrankungen verstorbenen Kindern untersucht; er fand in allen 9 Fällen einen völlig gleichen normalen histologischen Aufbau.

Allerdings halten die von Thiemisch beschriebenen Fälle von klinischer Seite einer strengeren Kritik nicht stand, indem die Diagnose Tetanie keineswegs über jeden Zweifel erhaben war. In zwei von den drei Fällen wird sogar ausdrücklich nur von „pathologischer Spasmophilie“ gesprochen, womit natürlich die Echtheit der tetanischen Symptome keineswegs genügend charakterisiert ist.

In bezug auf die Kindertetanie erklärt sich Kassowitz[49]) entschieden gegen die Annahme, dieselbe als eine Insufficienz der Epithelkörperchen aufzufassen. Die Kindertetanie tritt nach diesem Autor fast ausschliesslich in dem Alter, das die Rachitis bevorzugt, und fast immer gleichzeitig mit sicheren Zeichen florider Rachitis auf. Fälle ohne Rachitis sind viel seltener als die Arbeiter- und Magentetanien der Erwachsenen. Die Kindertetanie reagiert auch prompt auf spezifische antirachitische Behandlung mit Phosphorlebertran. Man müsste nach Kassowitz annehmen, dass zwar in allen Fällen von Tetanie die dabei in Frage kommenden Krampfcentren durch toxisch wirkende Substanzen in krankhafte Erregung versetzt werden, dass diese Stoffe aber verschiedenen Ursprung haben. Bei der operativen Parathyreoprivie wären es endogene toxische Reize, die durch das innere Sekret der Epithelkörperchen nicht mehr neutralisiert werden, in den nicht operativen Fällen von aussen eindringende chemisch reizende Substanzen, „respiratorische Noxen,“ die durch den bekannten Armeleutegeruch repräsentiert werden, welcher den Proletariern anhaftet. Dadurch erkläre sich auch das Auftreten der Tetanie zu bestimmten Jahreszeiten und bei an geschlossene Räume gebundenen Berufen.

Auch Escherich glaubt nicht, dass die Epithelkörperchen, speziell die Hämorrhagien in denselben, bei der Tetanie eine regel-

mässige Rolle spielen. Die Tetanie als eine in der Regel funktionelle Erkrankung setzt eine reparable, vorübergehende Störung voraus. Blutungen und Degeneration der Epithelkörperchen können die Menge des funktionstüchtigen Gewebes verringern und auf diese Weise zu funktionellen Störungen disponieren. Bei anderer Gelegenheit erklärt Escherich[52]), dass er die idiopathischen Tetanien für durch Stoffwechselstörungen entstandene Autointoxikationen halte. „Es fehlt mir aber die Brücke, wieso diese den ganzen Organismus treffenden Momente zu einer isolierten und primären Funktionsstörung der Epithelkörperchen Veranlassung geben können.“

Escherich[52a]) hat bei einem 7jährigen Knaben eine symptomatische Tetanie im Verlaufe einer Meningitis tuberculosa beobachtet. Neben Muskelkrämpfen, leichter Nackenstarre, Opisthotonus und leichtem Fieber waren das Chvostek'sche, das Erb'sche und Trousseau'sche Phänomen auf das deutlichste nachweisbar. Zunehmender Sopor und Exitus nach 8 Tagen, während welcher Zeit die elektrische Uebererregbarkeit bestehen blieb. Die Sektion ergab typische tuberkulöse Meningitis. „In den anscheinend intakten Epithelkörperchen finden sich nach der von Dr. Janasse vorgenommenen Untersuchung deutliche Anzeichen einer abgelaufenen Erkrankung, die sehr wohl zu einer Funktionsschwäche Veranlassung gegeben haben kann.“

Schwangerschaftstetanie, Eklampsie.

Eine der ersten Affektionen, die mit der Epithelkörperchenfunktion in Zusammenhang gebracht wurden, ist die Schwangerschaftstetanie. Vassale und Generali[174]) haben hervorgehoben, dass bei partiell parathyreoidektomierten Tieren, welche gewöhnlich nur leichte und vorübergehende Tetanieerscheinungen zeigen, nach Hinzutreten besonderer Faktoren, wie Schwangerschaft und Puerperium, schwere Tetanie entsteht, die sie als Folge der Epithelkörpercheninsufficienz auffassen. Schon Lanz[104–105]) stellte fest, dass trächtige Katzen zur Erhaltung der Gesundheit und des Lebens eine grössere Masse von Schilddrüsensubstanz brauchen als nicht trächtige, wobei er auf die Epithelkörperchen noch keine Rücksicht nahm. Er sah nach ausgedehnten Schilddrüsenresektionen (+Epithelkörperchen) bei trächtigen Katzen schwere Tetanie auftreten. Das gleiche konnte Halsted[80]) bei Hunden beobachten.

Zum Beweise der Theorie, dass die Schwangerschaftstetanie auf

einer Insufficienz der Epithelkörperchen beruhe, haben Adler und Thaler[1]) über Anregung Erdheim's systematische Untersuchungen an 40 Ratten vorgenommen, die bis zu 200 Tage beobachtet wurden. Zunächst wurden bei mehreren graviden Tieren teilweise die Epithelkörperchen zerstört, worauf alle Tiere sofort an schwerer Tetanie erkrankten, während nicht gravide Tiere nach der gleichen Operation keine oder leichtere Tetaniesymptome zeigten. In einer weiteren Versuchsreihe wurden nicht gravide Ratten parathyreoidektomiert und der Eintritt der späteren Gravidität abgewartet. Von 4 Tieren, denen ein ganzes Epithelkörperchen belassen wurde, wurden 3 später gravid, 2 von ihnen erkrankten an Tetanie. Von 20 Tieren mit nur einem halben Epithelkörperchen wurden 14 später gravid und erkrankten ausnahmslos an typischer Tetanie. 8 Ratten zeigten keine postoperativen Symptome, sondern eine reine Schwangerschaftstetanie. Konstant liess sich einige Tage vor Ausbruch der Tetanie starker Haarausfall beobachten.

Schon vorher hat Erdheim einer Ratte beide Epithelkörperchen exstirpiert (es blieb ein ungewöhnlich grosses accessorisches Epithelkörperchen zurück); das Tier blieb frei von Tetanie, doch, als es gravid wurde, kam es zur typischen Tetanie und Frühgeburt. In der darauffolgenden Gravidität recidivierte die Tetanie und sistierte nach erfolgter Geburt. Interessant ist, dass der zweite Tetanieanfall sich bei diesem Tiere durch Parästhesien anzukündigen schien, wie dies auch beim Menschen vorkommt: das Tier kratzte sich krampfhaft an der Schnauze und Kopfhaut, auch mit Hilfe der hinteren Extremitäten. Auch Rouxeau[152]) hat bei Kaninchen, denen er die Schilddrüse und 4 Epithelkörperchen exstirpiert hatte, heftiges Schnauzenkratzen, Vassale[170]) bei einer Hündin nach Exstirpation dreier Epithelkörperchen während der Laktationstetanie Pruritus der Nase beobachtet. Erdheim schliesst aus seinem Versuche, dass die Graviditätstetanie, die eine Unterart der idiopathischen Tetanie ist, auf einem Hypoparathyreoidismus beruht. Durch die Experimente Adler's und Thaler's sieht Erdheim seine Beobachtung zum Gesetze erhoben.

Die Versuche, die an bereits graviden Tieren angestellt wurden (Moussu[123]), Pineles[139]), Gross[78]), Zanfrognini[183]), sind natürlich für die Beurteilung einer echten Schwangerschaftstetanie wertlos, da nach Epithelkörperchenexstirpationen auch ausserhalb der Gravidität Tetanie auftritt.

Frommer[60—61]) hat parathyreoidektomierten Kaninchen 5—12 g zerstückelter menschlicher Placenta unter antiseptischen Kautelen

in die Bauchhöhle implantiert. Die Kaninchen, die vorher keine Tetanieerscheinungen gezeigt hatten, gingen sämtlich unter Vergiftungssymptomen ein, der Sektionsbefund war negativ. Frommer hat ferner einer trächtigen Hündin 3 Epithelkörperchen exstirpiert, das Tier zeigte in den nächsten beiden Tagen Zuckungen am Facialis, Masseter, Rücken und krampfartige Kontraktionen an den hinteren Extremitäten. 5 Tage nach der Operation wurden dem Tiere 12 g menschlicher Placenta intraperitoneal einverleibt; es traten 4 Tage später während des Werfens ausgesprochen tetanische Anfälle auf, später erholte sich das Tier. Die 3 ausgetragenen Jungen gingen ein. Frommer fasst diese letztere Erscheinung als toxische Reaktion auf und meint, dass die Epithelkörperchen eine antitoxische Funktion haben, welche bei ungestörtem Stoffwechsel die toxischen Substanzen der menschlichen Placenta neutralisieren könne, während bei Störungen der Epithelkörperchenfunktion die toxische Reaktion frei werde.

E. Gross[78]) konnte bei einer Frau sowohl vom puerperalen als auch vom nicht schwangeren Uterus aus durch Erregung von Kontraktionen tetanische Anfälle auslösen. Er stellt diese Erregbarkeit in Analogie mit dem Trousseau'schen Phänomen. Um der Frage einer eventuellen Funktionsstörung der Epithelkörperchen näher zu kommen, stellte er 2 Experimente an Katzen an, die in einem Nachtrage zu seiner Arbeit ziemlich aphoristisch mitgeteilt werden. Er entfernte den 2 trächtigen Katzen auf der einen Seite das äussere, auf der anderen das äussere und innere Epithelkörperchen. Bei der ersten Katze traten 25 Tage nach der Operation Muskelzuckungen im Facialisgebiet auf; 12 Tage später erfolgte der Wurf lebender Jungen, es traten keine Krämpfe mehr auf. Das zweite Tier bekam überhaupt keine Krämpfe und blieb bei längerer Nachbeobachtung gesund.

Die Eklampsie wurde schon mehrfach mit einer Schädigung der Epithelkörperchen in Zusammenhang gebracht, zuerst von Vassale und Generali auf Grund ihres Experimentes an der trächtigen Hündin. Auch Jeandelize hat dies in hypothetischer Form ausgesprochen. Anatomische Untersuchungen liegen von Pepere[182–184]), Zanfrognini[183–185]) und Erdheim vor. Pepere fand unter 4 Fällen von Eklampsie 3 mal Fehlen von 2 Epithelkörperchen, im 4. Falle cystische Entartung eines Epithelkörperchens, Zanfrognini in 1 Falle nur 2 (bei der histologischen Untersuchung unveränderte) Epithelkörperchen. Beide Autoren fassen die Eklampsie als eine Insufficienz der restierenden Epithelkörperchen

auf, welche durch Parathyreoidinfütterung gebessert werden könne, welcher letzteren Ansicht auch Vassale beipflichtet. Erdheim hat in 4 Fällen von sicher diagnostizierter Eklampsie bei meist jungen Individuen die Epithelkörperchen an Zahl und Grösse normal gefunden. Bei der histologischen Untersuchung fand sich in allen 4 Fällen eine Hyperämie, 2mal in je 1 Epithelkörperchen eine kleine zirkumskripte Stelle, die auf eine Schädigung des Parenchyms schliessen liess, einmal eine kleine Hämorrhagie. Erdheim fasst die in allen 4 Fällen konstant beobachtete Hyperämie als eine Folge und nicht als die Ursache der Eklampsie auf. Auf Grund der stets vollzähligen Anwesenheit aller 4 Epithelkörperchen hält Erdheim die Hypothese der genannten italienischen Autoren für unzutreffend und weist auf die grossen klinischen Unterschiede der Eklampsie und Tetanie hin. Frommer konnte bei seinem Versuche an einer trächtigen Hündin die Symptome nicht mit eklamptischen Anfällen identifizieren: die Pupillen reagierten prompt auf Lichtreize, die Hündin verlor nie das Bewusstsein.

Vassale berichtet in jüngster Zeit (4. Juli 1906)[173]) über 3 neuerliche Experimente an graviden Hündinnen, denen er 3 Epithelkörperchen exstirpiert hatte; 2 Tage vor der Entbindung traten bei den Tieren, die früher keine Störungen zeigten, Krämpfe auf. Zwei der Tiere erhielten Parathyreoidin eingeflösst, das dritte der operierten Tiere blieb unbehandelt. Die beiden ersteren Hündinnen gebaren ohne weitere Krampfanfälle lebende Junge und blieben gesund, während das dritte Tier innerhalb 48 Stunden an Krämpfen zugrunde ging, ohne geboren zu haben. Während der Schwangerschaft enthielt der Harn der Hündinnen 0,5—1,0 ‰ Eiweiss; der Eiweissgehalt nahm mit fortschreitender Schwangerschaft zu und ging nach erfolgter Entbindung wieder zurück. Ausserdem zeigten die Tiere vor Eintritt der Krämpfe ausgesprochene Oligurie oder Anurie, boten also der menschlichen Eklampsie sehr ähnliche Symptome dar. Vassale meint, dass diese Nierenfunktionsstörung nicht nur autotoxischen sondern auch mechanischen Ursprunges war, indem der gravide Uterus die Ureteren komprimiert habe.

Vassale weist darauf hin, dass bei Erstgebärenden, bei denen die Kompression der Ureteren leichter zustande kommt, Eklampsie häufiger ist; er konnte bei Hündinnen, denen die Epithelkörperchen (partiell) exstirpiert worden waren, experimentell feststellen, dass Ureterocclusion ein sorfortiges Auftreten von Krämpfen herbeiführt. Genauere Mitteilungen über die Details dieser Experimente, denen eine grosse prinzipielle Bedeutung zukäme, wären sehr erwünscht.

Leider beschränken sich die Publikation Vassale's und die anderer italienischer Autoren über dieses Thema nur auf sehr kurz gehaltene vorläufige Mitteilungen. Die Theorie Vassale's wird auch insoferne auf Schwierigkeiten stossen, als die Mehrzahl der neueren Gynäkologen die Ursache der Eklampsie in das Schwangerschaftsprodukt verlegt (nach erfolgter Entbindung sistieren die Anfälle!) und die älteren Theorien, welche die Ursache der Eklampsie in Anomalien des mütterlichen Organismus (Ureterocclusion usw.) sahen, grösstenteils verlassen sind.

Mossaglia[115]) stellte an einseitig parathyreoidektomierten Hunden fest, dass sie auf eine mehr oder weniger starke Ermüdung durch konvulsivische Anfälle, begleitet von Albuminurie, antworten. Er deutet diesen Befund im Sinne der Theorien Vassale's als Folge der mangelnden Funktion der Epithelkörperchen (Hypoparathyreoidismus), wie eine solche ja auch bei der Eklampsie vorliege, bei der ebenfalls Albuminurie vorkommt. Da die Ermüdung durch physische Arbeit an sich nicht imstande ist, den Eiweissgehalt im Urin bedeutend zu erhöhen, spricht das experimentelle Ergebnis für die Existenz eines funktionellen Zusammenhanges zwischen Epithelkörperchen und Niere. Hierfür spricht nach Mossaglia auch die Tatsache, dass die Erscheinungen von seite der Niere nach Aufhören der eklamptischen Anfälle verschwunden sind.

Auch Quadri[145]) nimmt einen Zusammenhang zwischen Niere und Epithelkörperchen an; er konnte bei Kaninchen nach Anlegung einer doppelseitigen Ligatur der Ureteren durch Injektion von Parathyreoidinextrakt das Leben um viele Stunden verlängern.

Epilepsie, Paralysis agitans.

Auch Epilepsie wurde mehrfach mit Epithelveränderungen in Zusammenhang gebracht (Jeandelize, Vassale), zumal dieselbe manchmal mit Tetanie kombiniert auftritt. Erdheim hat bei einem 56jährigen an Morbus Basedowii, periodischer Geistesstörung und Status epilepticus leidenden Manne die Epithelkörperchen vollkommen normal gefunden; der zweite Fall betraf einen 23jährigen Mann, der im Status epilepticus verstorben war, die Obduktion ergab chronische Tuberkulose der Lungen und beider Nebennieren (Morbus Addisonii), Hirnödem, chronische Leptomeningitis, Osteom des Schädeldaches. Bei der histologischen Untersuchung des letzten Falles zeigte sich das Stroma aller 4 Epithelkörperchen in ganz ungewöhnlicher Weise vermehrt, so dass das Parenchym stellenweise

zurücktritt. Im Stroma fanden sich nur ganz vereinzelte Fett- und oxyphile Zellen.

Nach Lundborg[107]) obliegt den Epithelkörperchen die Aufgabe, für eine reguläre Muskeltätigkeit zu sorgen; die Hypoplasie derselben habe Tetanie, Myotonia congenita, Myoklonie und Paralysis agitans zufolge, während die Hyperplasie der Epithelkörperchen zu Myastenia gravis pseudoparalytica führt. Auch Berkeley[9]) glaubt an einen Zusammenhang der Epithelkörperchenfunktion mit Paralysis agitans. Auch Alquier[3]) erwägt theoretisch diese Möglichkeit. Erdheim hat zunächst die Hypothese Lundborg's durch seine histologischen Untersuchungen in 3 Fällen von Paralysis agitans widerlegt, indem er niemals eine Hypoplasie der Epithelkörperchen, sondern in einem Falle sogar eine Hyperplasie derselben konstatieren konnte. In diesem letzteren Falle, einen 68jährigen Mann betreffend, der an Paralysis agitans, Dementia senilis und Encephalomalacia multiplex gestorben war, war das rechte untere Epithelkörperchen abnorm vergrössert (33 : 10 : 5). Diese Vergrösserung erwies sich bei der histologischen Untersuchung als Folge einer ganz ungewöhnlichen Vermehrung der oxyphilen Zellen. Die übrigen 3 Epithelkörperchen waren normal. Im rechten Schilddrüsenlappen fand sich ein grosses Adenom. In den beiden anderen Fällen Erdheim's waren die Epithelkörperchen normal (Fall II: 64jähriger Mann, Paralysis agitans, kombiniert mit Diabetes; Obduktion: ausgedehnte Lungentuberkulose, Acetonämie, 5 Epithelkörperchen. Fall III: 30jährige Frau, Paralysis agitans (?); Obduktion: Hirnsklerose, bloss mässige Erweiterung der Hirnventrikel, leichtes Oedem und Anämie des Gehirns, Emphysem, Lobulärpneumonie, Myodegeneratio, Dekubitus).

Morbus Basedowii, Myxödem.

Auch Psychosen sowie Morbus Basedowii wurden mit dem Ausfall der Epithelkörperchenfunktion in Beziehung gebracht. Vassale[172]) und Moussu haben gegen diese Affektionen das Parathyreoidin und das Parathyreoantitoxin empfohlen. In dem bereits erwähnten Falle Erdheim's[50]) war der Morbus Basedowii mit Epilepsie kombiniert; die Epithelkörperchen erwiesen sich bei der histologischen Untersuchung als normal. Alle vier waren stark fettdurchwachsen, was physiologischen Vorgängen entspricht (53jähriger Mann). Benjamins[8]) fand in einem Falle von Morbus Basedowii,

der mit Lebercirrhose kombiniert war, nach der Strumektomie die Epithelkörperchen ziemlich unverändert.

Haškovec[81]) gelangt bei seinen experimentellen Untersuchungen über die Wirkung des in der Schilddrüse vorhandenen und im Blute zirkulierenden Stoffes zu dem Schlusse, dass der Morbus Basedowii thyreogenen Ursprungs sei, gibt aber eine Mitbeteiligung der parathyreoidalen Drüsen zu.

Mit Rücksicht auf die oben erwähnte Theorie Lundborg's ist die Tatsache nicht ohne Interesse, dass bei Myxödem Störungen von seite des Muskelsystems vorkommen. Einen derartigen Fall hat H. Schlesinger beobachtet (Ges. f. innere Med. u. Kinderheilk. in Wien, Sitzung vom 16. November 1905): einen Knaben mit typischer Pseudatrophia musculorum und gleichzeitigen myxödematösen Veränderungen im Gesicht, hochgradiger Apathie. Auf Verabreichung von Thyreoidtabletten (1 pro Tag) wurde der Knabe sehr lebhaft, nach Aussetzen dieser Therapie kehrte die Apathie zurück. Die Muskelveränderungen blieben durch die Therapie unbeeinflusst. An gleicher Stelle teilt W. Rosenberg mit, einen Fall von Myxödem mit schweren dystrophischen Erscheinungen beobachtet zu haben; während das Myxödem durch Thyreoideabehandlung günstig beeinflusst wurde, blieb die Dystrophie unverändert.

Edmunds,[39]) der die Hundeversuche Gley's nachprüfte, sprach die Ansicht aus, dass der Morbus Basedowii durch Aparathyreoidie, das Myxödem aber durch Athyreoidie bedingt sei.

Forsyth[53]) hat in jüngster Zeit die Epithelkörperchen bei einem zur Sektion gekommenen Fall von Myxödem untersucht.

Es handelte sich um eine 58jährige verheiratete Frau, die wegen „allgemeiner Schwäche“ ins Spital aufgenommen wurde. Die Erkrankung begann bei der hereditär nicht belasteten Patientin vor 4 Jahren schleichend mit einer Unlust, ins Freie zu gehen, bis sie endlich völlig inaktiv wurde und nicht allein das Bett verlassen konnte. Alle Haare fielen in kurzer Zeit aus. In den letzten 2—3 Monaten wurde sie völlig kindisch, klagte über ständige Schmerzen in der hinteren Nackengegend und liess den Urin und Kot ins Bett. Sie zeigte bei der Untersuchung einen gelblichen Teint, ähnlich wie bei perniciöser Anämie. Die Haut war über allen Knochen auf leiseste Berührung äusserst empfindlich, besonders an den Sohlen beider Füsse. Die Schilddrüse schien atrophisch. Die Patientin starb 2 Tage nach der Aufnahme; die 12 Stunden nach dem Tode vorgenommene Obduktion ergab linksseitige hypostatische Pneumonie, fettige Degeneration des Myokards, Hypertrophie des linken Ventrikels, Atheromatose der grossen Arterien, fettige

Degeneration der Leber, interstitielle Nephritis. Es wurden die ganzen Halsorgane von der Zunge bis zum oberen Mediastinum entnommen. Jede aufgefundene Drüse wurde für die mikroskopische Untersuchung aufbewahrt (Zerlegung der ganzen Region in Serien nach dem Vorgange Erdheim's scheint nicht vorgenommen worden zu sein). Die Schilddrüse war an der richtigen Stelle, deutlich blässer und klein und ging unmerklich in das umgebende Gewebe über. Das ganze Organ erwies sich aus fibrösem Gewebe bestehend. In innigem Zusammenhang mit dem rechten Lappen fanden sich 2 Epithelkörperchen, eines an der Unterseite der lateralen Fläche, das andere ein Stück unterhalb der Drüse. Auf der linken Seite lagen vier Epithelkörperchen, zwei grosse und zwei kleine. Von den ersteren lag das eine an der lateralen Fläche der Drüse, das andere gerade an der Eintrittsstelle der Arteria thyreoidea inferior. Dicht daran lagen die kleinen Epithelkörperchen. Alle 6 Drüsen waren in viel Fett eingebettet und erlitten bei ihrer Entfernung keine Depression an der Oberfläche. Die vier grössten waren längliche Ovoide von 0,5—1 cm Länge, die kleinsten stecknadelkopfgross. Alle waren von weicher Konsistenz und gelbbrauner Farbe.

Die histologische Untersuchung ergab in der Thyreoidea die bekannten charakteristischen Veränderungen des Myxödems, fast völligen Schwund des Drüsengewebes und Ersatz desselben durch fibröses Gewebe, deutliche Verdickung der Drüsenarterien.

Der Befund an den Epithelkörperchen wurde mit zahlreichen Präparaten von normalen Fällen verglichen und es ergaben sich charakteristische Unterschiede in drei Punkten: in der Anordnung der Zellen, in der Quantität ihrer Sekretion und im geringsten Grade am Stroma und an den Gefässwänden. Die Anordnung der Zellen zeigte die deutliche Tendenz, kleine Bläschen zu bilden, so dass sie sich dem acinösen Baue näherten und das Gewebe dem der Schilddrüse ähnlich wurde. Das Epithel jedes Bläschen bestand aus kubischen Zellen. Es bestand eine kopiöse kolloide Sekretion fast in allen Bläschen, wie sie sich sonst in Epithelkörperchen nicht nachweisen lässt. Ausserdem fanden sich leichte Veränderungen im Stroma, Vermehrung des Bindegewebes, Verdickung einiger Trabekel, einmal auch leichte Verdickung der Wände der Arteriolen.

Forsyth meint, dass die geänderte Zellenanordnung und Vermehrung der Sekretion nicht als pathologische Veränderungen sondern als Ausdruck einer exzessiven Drüsentätigkeit anzusprechen sind. Die Beurteilung der abnormalen colloiden Sekretion hängt davon ab, ob man die Epithelkörperchen als Drüsen sui generis betrachtet oder als Drüsen, die eine echte thyreoidale Funktion besitzen. Acceptiert man die letztere, wahrscheinlichere Hypothese, so sind diese Veränderungen als ein Versuch der Epithelkörperchen aufzufassen, für die atrophisch gewordene Schilddrüse selbst in der colloiden Funktion einzutreten. Die wenn auch nicht exzessive Vermehrung der fibrösen Gewebe, die sich sonst bei keinem Säugetier (mit Ausnahme des malayischen Bären) normalerweise in den Epithelkörperchen findet,

ist als das Pathologische, als ein frühes Stadium der Fibrose zu betrachten, welche in der Schilddrüse schon so weit vorgeschritten war.

In der Diskussion zu diesem Vortrage Forsyth's erwähnt W. L. Harnett, der mehrere Epithelkörperchen untersucht hat, dass nach seiner Ansicht gleichfalls die Anwesenheit colloider Substanz auf eine vermehrte Aktivität der Drüse hinweise. W. Edmunds betont, dass die Experimente an niederen Tieren widersprechende Resultate ergeben haben. Vielleicht seien die sekretorischen Nerven beteiligt; er frägt an, ob nicht Tuberkulose vorlag. Forsyth erwidert, dass keine Zeichen von Tuberkulose zu konstatieren waren bis auf einen verkalkten Herd in der linken Lungenspitze; Experimente haben ergeben, dass die Durchschneidung der sekretorischen Nerven von keinerlei Folgen begleitet ist.

Zu dem Falle von Forsyth ist zu bemerken, dass das Vorkommen colloider Substanz in den Epithelkörperchen nach Erdheim eine physiologische Alterserscheinung ist. Hiermit sind die aus diesem Befunde gezogenen Schlüsse hinfällig. Uebrigens hat schon Bayon bei einer späteren Diskussion in der Pathological Society of London [54]) diese Deutung der Forsyth'schen Befunde bestritten.

Osteomalacie, Rachitis.

In einem zur Obduktion gelangten Fall von Osteomalacie konnte Erdheim [50]) einen gewissen Grad von Hyperplasie der Epithelkörperchen nachweisen. Dass dieser Befund wohl ein zufälliger war, beweise die Kontrolluntersuchung bei einem zweiten (mit Diabetes kombinierten) Fall von Osteomalacie, bei welchem die Epithelkörperchen normal waren.

Hecker [82]) meint unter Hinweis auf die von Erdheim beobachteten trophischen Störungen an den Zähnen total parathyreoidektomierter Ratten, dass die Nebenschilddrüse analog wie die Schilddrüse auf das Skelett eine Wirkung auszuüben vermag. Er selbst beobachtete eine Kranke, welche früher an idiopathischer Tetanie litt und später an Osteomalacie erkrankte. Vielleicht bestehe zwischen Nebenschilddrüsenausfall und Osteomalacie ein Zusammenhang, ev. auch mit Rachitis. Hecker erinnert daran, dass sich Tetanie und Spasmophilie bei rachitischen Kindern findet, ferner dass sowohl Laryngospasmus wie Schichtstar (wie er auch bei den Ratten Erdheim's auftrat) der Tetanie und Rachitis gemeinsam sind. Man könnte sich nach Hecker den Zusammenhang so vorstellen, dass giftige Stoffwechselprodukte, welche eine schädliche Wirkung

auf das Knochensystem ausüben, unter normalen Verhältnissen durch die Epithelkörperchen entgiftet werden. Entsprechend der Angabe Stoeltzner's, dass eine überreiche Menge von Calcium im Organismus zur Tetanie führt, könne man vielleicht einen Einfluss der Nebenschilddrüsen auf den Calciumstoffwechsel annehmen. Wie oben erwähnt, hat auch Quest einen Zusammenhang der Tetanie mit dem Kalkstoffwechsel angenommen.

Schmorl hat in mehreren Fällen von Rachitis und Osteomalacie die Epithelkörperchen histologisch untersucht; er fand in 4 Fällen von Rachitis und 2 Fällen von Rachitis tarda keine Veränderungen. In 3 von 4 Osteomalaciefällen ergaben sich an den Epithelkörperchen vollständig normale Verhältnisse, bei dem vierten Falle waren die beiden unteren normal, das rechte obere fehlte, das linke obere war auf das Vierfache vergrössert, hyperplastisch. Mit dem von Askanazy beschriebenen Falle von Ostitis deformans ohne Bildung von kalklosem Knochengewebe und einem höchstwahrscheinlich von den Epithelkörperchen ausgehenden Tumor sowie mit dem soeben erwähnten Falle Erdheim's sei dies der dritte Fall, der für einen eventuellen Zusammenhang der Osteomalacie mit der Parathyreoidea spräche. Esser bemerkt zu der Ansicht Hecker's (in seinem Vortrage „Die Aetiologie der Rachitis“, Münchn. Med. Wochenschr. 1907 Nr. 17): „Ob nun zum Zustandekommen der Kindertetanie usw. noch eine besondere Schädigung der Epithelkörperchen angenommen werden muss (Pineles u. a.) oder nicht (Stoeltzner), was zur Entscheidung wohl noch weiteren Untersuchungen vorbehalten ist, so scheint doch eine gemeinsame Ursache für Rachitis und die genannten nervösen Störungen eine Ueberfüllung zu sein.“

Tetanus traumaticus.

Guizetti[79]) untersuchte die Epithelkörperchen in drei Fällen von Tetanus traumaticus (I. Fall 24stündige, II. siebentägige, III. viertägige Krankheitsdauer); er fand im ersten Falle starkes akutes Oedem, im zweiten eine Anhäufung von körniger Substanz um die grossen Blutgefässe herum, wahrscheinlich das Residuum einer Hämorrhagie, in allen vier entzündliche Herde von Lymphocyten. Das Glykogen war in allen Fällen nur sehr spärlich vorhanden. Guizetti fasst dies als durch den Tetanus selbst bedingt auf, analog der Glykogenverminderung, wie sie bei Tetanus in den Muskeln nach andauernder Kontraktion eintritt. Die histologische Untersuchung

eines vierten nachträglich beobachteten Falles blieb negativ. Erdheim [50]) konstatierte in zwei Fällen von Tetanus traumaticus normale Zahl, Grösse und Struktur der Epithelkörperchen.

Tumoren der Epithelkörperchen.

Entsprechend der experimentell festgestellten Tatsache, dass der Ausfall oder die Schädigung der Epithelkörperchensubstanz zu schweren klinischen Erscheinungen führt, könnte man vielleicht erwarten, dass in den seltenen Fällen von Tumoren der Epithelkörperchen tetanische Symptome oder — nach der bereits erwähnten Theorie Lundborg's — Myasthenie auftritt. Erst kürzlich hat Horsley [20]) dazu aufgefordert, auf die Adenome des Epithelkörpers, besonders bei Operationen von Schilddrüsenadenomen, genau zu achten. Die diesbezüglichen Erwartungen haben sich nicht erfüllt. Die bisher publizierten Fälle sind folgende:

De Santi [155]) (Adenom des Epithelkörpers; bei dem 58 jährigen Manne, der an starken Phonationsbeschwerden litt, wurde nach Inzision in der rechten Halsgegend der Tumor entfernt; Heilung).

Benjamins [8]) (kindskopfgrosser Tumor des rechten Epithelkörpers bei einem 57 jährigen Manne; Operation, Heilung).

Mac Callum [18]) (Nephritis, Tumor des Epithelkörpers).

Askanazy [5]) (Tumor des Epithelkörperchens, Ostitis deformans ohne osteoides Gewebe).

Hulst [87]) (sehr alte Frau, Dementia senilis, Commotio cerebri nach Sturz aus dem Fenster, Hypertrophie und Hyperplasie oder Adenom der Epithelkörperchen).

Weichselbaum [180]) (Tumor des linken oberen Epithelkörperchens, der Epithelkörperstruktur hatte).

Erdheim [45]) [46]) [50]) 1. 18 jähriges Mädchen, Epithelkörperchentumor (Adenom). 2. 56 jährige Frau, perniciöse Anämie, „fötales Adenom" des linken unteren Epithelkörperchens. 3. 34 jähriges Individuum, Syphilis maligna, Adenom des Epithelkörperchens. 4. Frau, Hirnembolie nach Ligatur der Carotis bei Exstirpation eines rezidivierenden Schilddrüsencarcinoms, kleine herdförmige Wucherung in einem Epithelkörperchen. 5. 44 jährige Frau, Osteomalacie, Tuberkulose der Lungen, Nephritis, Uterus puerperalis, Struma colloides, Hyperplasie der Epithelkörperchen).

v. Verebély [176]) (42 jährige Frau, Struma colloides, „diffuse Hyperplasie" des rechten unteren Epithelkörperchens). In keinem

dieser Fälle finden sich klinisch Symptome von Tetanie oder Myasthenie verzeichnet.

H. Königstein[94]) hat in einem Falle von Bronchialcarcinom mit mächtigen Metastasen in der Schilddrüse, welche die ganze Drüse und 3 Epithelkörperchen infiltrierten, während das vierte intakt blieb, keine Tetanie beobachtet. Dies stimmt mit den Versuchen von Pineles überein, bei welchen Katzen nach Entfernung von 3 Epithelkörperchen mit Belassung eines inneren Epithelkörperchens am Leben blieben. Nach Pineles macht dieses eine innere Epithelkörperchen weniger als den vierten Teil des gesamten Epithelkörpergewebes aus.

Therapeutische Versuche.

Die logische Folgerung aus der Voraussetzung einer inneren Sekretion und entgiftenden Funktion der Epithelkörperchen war der Versuch, Parathyroidextrakt zur Neutralisation der Tetania parathyreopriva anzuwenden, sowohl bei der experimentellen Tetanie der Versuchstiere als auch zu therapeutischen Zwecken bei den verschiedenen Formen der menschlichen Tetanie.

Schon Gley und Vassale haben bei ihren Versuchstieren mit Schilddrüsenemulsionen, in denen sich auch Epithelkörperchen befanden, gute Resultate erzielt. Edmunds[40]) konnte allerdings selbst durch grosse Quantitäten von Epithelkörperchen ein tetanisches Tier nicht retten. Lusena[108]) hatte sowohl durch transplantierte Epithelkörperchen wie durch subkutane Injektion einer Emulsion derselben geradezu brillante Erfolge: durch subkutane Injektionen der Emulsion durch 8 Tage und hierauf Transplantation eines Epithelkörperchens konnten Hunde durch mehr als 4 Monate, durch die blosse Implantation durch mehr als 2 Monate am Leben erhalten werden. Mit Recht vermisst Mac Callum[20]) bei den Versuchen Lusena's eine Angabe über die anatomische Beschaffenheit dieser implantierten Epithelkörperchen nach dem Tode der Tiere, da sie doch gewöhnlich rasch degenerieren. Mac Callum stellte selbst zusammen mit Davidson[22]) derartige Versuche an Hunden an und erhielt viel schlechtere Resultate; er hat intravenöse Injektionen mit $2^1/_2$ cm^3 einer Emulsion der Epithelkörperchen von 20 Hunden, die in steriler Bouillon aufgelöst und durch einen Gazestreifen geseiht wurden, vorgenommen. Nach Mac Callum gelingt es nach vollständiger Parathyroidektomie nur mit der grössten Schwierigkeit,

durch intravenöse Injektion relativ grosser Quantitäten von Epithelkörperchenmaterial das Tier am Leben zu erhalten. Jene auffallend günstigen Erfolge anderer Autoren sind offenbar darauf zurückzuführen, dass die Exstirpation der Epithelkörperchen keine vollständige war und nur eine Epithelkörperinsufficienz bestand. Daher empfiehlt sich die Behandlung mit Parathyreoidsubstanz nach Mac Callum vorwiegend bei solchen Formen der menschlichen Tetanie, die auf dieser Insufficienz beruhen.

In dem von Halsted beobachteten Falle, der als parathyreoidale Insufficienz aufgefasst werden kann, wurde einer Frau zuerst ein stark vergrösserter Schilddrüsenlappen, der die Trachea komprimierte, exstirpiert, wobei den Epithelkörperchen keine Aufmerksamkeit geschenkt wurde. Mehrere Jahre später vergrösserte sich der zweite Schilddrüsenlappen und komprimierte die Trachea von der anderen Seite. Bei der Operation dieser zweiten Struma wurde auf die Epithelkörperchen sorgfältig geachtet, trotzdem zeigte sich an dem Präparat, dass ein Epithelkörperchen mitgenommen worden war. Die Patientin erhielt sofort frisch aus dem Schlachthaus geholte Ochsenepithelkörperchen und erlitt in der Folge nur leichte, abortive Tetanieanfälle, die durch das gleiche Medikament prompt beseitigt wurden.

Biedl[49]) kann „aus eigener Erfahrung versichern, dass die Einverleibung von Schaf- oder frischer Schweinsschilddrüse bei der Tetanie insofern einen Erfolg hat, als die akuten Erscheinungen rapid sistieren. Man kann auf diese Weise den Verlauf der Tetanie mildern, ich konnte allerdings niemals ein Tier, dem alle 4 Epithelkörper entfernt waren, definitiv retten, die Tetanie ist schliesslich doch stets tödlich . . . . Die Tatsache, dass man durch sehr grosse Dosen von Schilddrüsensubstanz die Tetanie vorübergehend bessern kann, halte ich für sichergestellt, wenn uns auch heute noch eine Erklärung hiertür fehlt." Die neueren therapeutischen Erfolge Vassale's an zwei von seinen partiell parathyreoidektomierten Hündinnen wurden schon oben erwähnt.

Hutchison[88]) konnte bei Myxödem und Cachexia strumipriva mit der Fütterung von Glandulae parathyreoideae, selbst in grossen Mengen, keine Besserung erzielen, während die Schilddrüsenfütterung in denselben Fällen von Erfolg begleitet war. Auch Moussau[123]) hatte bei den genannten Affektionen negative Resultate, es trat eher eine Verschlimmerung auf. Er konnte beobachten, dass nach totaler Thyreoidektomie (Schilddrüse plus Epithelkörperchen) bei alleiniger Parathyreoideafütterung nur die tetanischen

Krämpfe ausblieben, die Kachexie aber fortschritt. Bei einem Basedowkranken erzielte Moussu mit Epithelkörperchenverabreichung einen eklatanten Erfolg, die Besserung der Symptome liess nach Aussetzen des Präparates sofort nach, mit Wiederaufnahme der Behandlung besserte sich der Zustand neuerdings.

Berkeley[9]) gibt an, in 11 Fällen von Paralysis agitans mit Parathyreoidin in Dosen von 0,004 2—4 mal täglich gute Erfolge erzielt zu haben. Grössere Dosen erwiesen sich als schädlich, sie riefen Steigerung der Krankheitssymptome, Obstipation und Schwächezustände hervor. Vassale[178]) will sowohl mit Parathyreoidin als auch mit einem aus Ochsenepithelkörperchen dargestellten Parathyreoantitoxin bei allen Tetanieformen, ferner bei M. Basedowii, Eklampsie, Epilepsie, und Psychosen Erfolge erzielt haben. Zanfrognini[185]) hat das Vassale'sche Parathyreoidin in 5 Fällen von Eklampsie nachgeprüft und Schwinden der Krämpfe, Steigerung der Diurese, Besserung des Allgemeinbefindens beobachtet. Nach Michelazzi[114]) erwies sich in den Kliniken von Modena, Genua und dem Gebärhause in Cremona das Parathyreoidin bei Eclampsia gravidarum wirksam. Rensburg und Rey[147]) berichten über völlig negative Versuche mit Epithelkörperchensubstanz bei kindlicher Tetanie; die Anfälle verschlimmerten sich sogar während der Behandlung. Auch Spieler[168]) hatte mit Parathyreoidintabletten bei kindlicher Tetanie keinen Erfolg.

Dagegen haben Loewenthal und Wiebrecht[106]) in vielen, wenn auch nicht allen Fällen von Tetanie durch Nebenschilddrüsenfütterung eine günstige Beeinflussung gesehen. Da die Epithelkörperchen sehr klein und schwer zu präparieren sind, wurden dieselben in den meisten Fällen samt den sie beherbergenden Schilddrüsen verabreicht. Es trat nie Thyreoidismus oder Abnahme des Körpergewichtes ein (im Gegensatz zu Versuchen an Gesunden). Sie behandelten im ganzen 4 Fälle, von denen besonders der erste sehr genau und lange beobachtet ist; in demselben fand sich die seltene Kombination von Morbus Basedowii und Tetanie. Mit Schilddrüsentabletten sind bekanntlich schon seit längerer Zeit therapeutische Versuche bei Tetanie gemacht worden (Literatur bei Loewenthal und Wiebrecht), ohne dass auf die Beigabe der Epithelkörperchen besonders geachtet worden wäre. Marinesco[110]) hat durch Verabreichung von Ochsenbeischilddrüsen bei einem 17jährigen Mädchen Verschwinden der tetanischen Symptome erzielt.

* * *

Ueberblickt man die grosse Reihe von Tatsachen und die noch grössere von Theorien, die bisher für die normale und pathologische Physiologie der Epithelkörperchen herangezogen wurden, so ergibt sich, dass wir auf diesem Gebiete über die Anfänge der Erkenntnis nicht hinaus sind. Zahlreiche hochwichtige Fragen harren noch ihrer endgültigen Lösung; hierher gehört in erster Linie die genauere histologische Ergründung der Sekretion der Epithelkörperchen, der Ausbau der experimentellen Forschung namentlich in bezug auf das zum ungestörten Wohlbefinden unbedingt nötige Quantum, bzw. Minimum der Epithelkörperchensubstanz, zumal die bisherigen Experimente in dieser Frage keine Klarheit gebracht haben, endlich der stringente Nachweis der ätiologischen Rolle der Epithelkörperchenfunktion bei pathologischen Zuständen. Wenn auch dieser Nachweis für die postoperative Tetanie in ziemlich überzeugender Weise erbracht zu sein scheint, für alle übrigen Tetanieformen, für Eklampsie, Myxödem usw. ist der Zusammenhang mit einer Schädigung der Epithelkörperchen bisher völlig hypothetisch. Hier müssen erst beweisende pathologisch-anatomische Befunde beigebracht werden. Das dunkelste Kapitel bleibt vorläufig die Nebenschilddrüsentherapie, ob sie nun als antitoxische oder als Organotherapie gedacht ist.

Vielleicht könnten als neuer experimenteller Weg auch die Röntgenstrahlen herangezogen werden, deren Wirkung auf die Schilddrüse durch die neueren therapeutischen Versuche bei Strumen und Morbus Basedowii bekannt wurde. Ein derartiges unfreiwilliges Experiment ist ja beispielsweise in dem von Kienböck und v. Decastello (III. Kongress der deutschen Röntgengesellschaft Berlin 1907) beschriebenen Falle angestellt worden, in dem nach Röntgenbehandlung und Schrumpfung der Struma Erscheinungen von Thyreoidismus auftraten. Wahrscheinlich könnte man auch die Epithelkörperchen durch Röntgenstrahlen beeinflussen und derart in unblutiger und schonender Weise Tierversuche anstellen. Die histologische Beschaffenheit des Organs spräche a priori für eine Empfindlichkeit gegen Röntgenstrahlen. Derartige Versuche sind allerdings unseres Wissens bisher nicht unternommen worden.

II. Referate.

A. Lymphgefässsystem.

Ueber Sondenpalpation der Bronchialdrüsen bei gewissen leichtesten Formen der Tuberkulose. Von E. Neisser. Deutsches Archiv f. klin. Medizin, Bd. LXXXVI, 1.—3. Heft.

Verf. untersuchte eine grosse Zahl von jugendlichen Personen mit spezifischem Habitus, die unter minderwertigen hygienischen und Ernährungsbedingungen standen, mehrmals auf Lungentuberkulose, ohne irgendwelchen objektiven Befund zu erhalten. In vielen Fällen fand er einen recht charakteristischen stechenden Schmerz zwischen Schultern und Brustbein, den er auf Schwellungszustände der Bronchialdrüsen zurückführt. Da sich diese Annahme als allererstes Zeichen der Tuberkulose mit den betreffenden pathologisch anatomischen Kenntnissen deckt, ging Verf. daran, die eventuelle Druckschmerzhaftigkeit tuberkulös geschwellter Bronchialdrüsen exakt klinisch nachzuweisen. Neben der Spinalgie (Petruschky) gelang es ihm, durch folgende Art der Oesophagussondierung befriedigende Resultate zu erzielen. An einer gewöhnlichen mittelstarken Schlundsonde, deren Oeffnungen mit Paraffin zugeschmolzen sind, wird etwa 10 cm unterhalb der Spitze ein längliches Fenster angebracht. Dann wird an einer ganz feinen, starren, hohlen Sonde in gleicher Höhe ein ganz kleines Loch eingeschnitten und darüber ein Condomgummi angebracht, derart, dass derselbe nach Einführung dieses Apparates in den Oesophagus mittels einer guten Spritze aufgeblasen werden kann. Wird nun die dünne Sonde in die dicke eingeschoben, so wird sich die Gummiblase durch das Fenster der dickeren Schlundsonde aufblähen lassen. Es wird auf diese Weise erreicht, dass der Druck im wesentlichen nur nach einer Richtung hin wirken kann, und zwar bei richtiger Einführung nach vorne, dem Sitz der Bronchialdrüsen (22—28 cm unterhalb der Zahnreihe etwa). Verf. glaubt, mit Hilfe dieser Methode eine Druckschmerzhaftigkeit geschwellter Bronchialdrüsen sicher erkennen zu können und auf diese Weise Personen, die bereits eine tuberkulöse Drüseninfektion, aber noch keine Lungentuberkulose haben („tuberkulosoide"), sogar von inzipienten tuberkulösen Individuen trennen zu können. Verf. glaubt, dass eine tuberkulöse Infektion in der Brust bestehen kann und häufig besteht, auch bis zu einem gewissen Grade nachweislich wird, ohne dass es zu einer ausgesprochenen Krankheit kommt. Derartige Fälle will Verf. durch Sondenpalpation der Bronchialdrüsen rechtzeitig und relativ sicher diagnostizieren. Raubitschek (Wien).

Zur Lehre der Tuberkulose im Kindesalter mit besonderer Berücksichtigung der primären Darm-Mesenterialdrüsen-Tuberkulose. Von H. Brüning (Leipzig). Beiträge zur Klinik der Tuberkulose, Bd. III, Heft 4.

Unter 400 Autopsien im Kinderkrankenhause fand B. in 44 Fällen (11 %) tuberkulöse Organveränderungen. Am häufigsten waren Bronchialdrüsen (77 %), Milz- und Mesenterialdrüsen (57 %) erkrankt. In der Mehrzahl der Fälle waren mehrere Körperorgane gleichzeitig an Tuberkulose erkrankt. Unter 44 Fällen waren 8 mal (18 %) Ver-

änderungen am Darme und an den Mesenterialdrüsen vorhanden, die als primäre Infektionen angesprochen werden mussten. In sämtlichen Fällen konnte eine hereditäre Belastung ausgeschlossen werden.

Hermann Schlesinger (Wien).

Ueber einen mit Röntgenstrahlen behandelten Fall von v. Mikuliczscher Krankheit. Von E. Ranzi. Mitteilungen aus den Grenzgebieten der Medizin und Chirurgie, 1906, Bd. XVI, 4. u. 5. Heft.

Auch bei dieser Krankheit bewährte sich die elektive Wirkung der Röntgenbestrahlung auf lymphatisches Gewebe. Die doppelseitig geschwellte Parotis ging wiederholt nach entsprechender Behandlung zurück, von einer dauernden Heilung kann allerdings noch nicht gesprochen werden.

Raubitschek (Wien).

Un cas de lymphadénie lymphatique aleucémique soignée par la radiothérapie. Von E. Weil et Noiré. Bull. et Mém. de la Soc. méd. des Hôp. de Paris, 22. année.

Bei einer 52jährigen Frau mit pseudoleukämischen Lymphdrüsentumoren wurde nach erfolgloser Arsenmedikation die Röntgenbehandlung eingeleitet. In 15, über 3 Monate ausgedehnten Sitzungen, die bis auf ein leichtes Erythem keine üblen Nachwirkungen hervorriefen, schwanden die mächtig intumeszierten Abdominal- und Inguinaldrüsen und die Kranke fühlte sich subjektiv vollkommen geheilt.

Im Blutbilde ging eine mässige Verminderung der Erythrocyten (4,080000—3,670000) mit einer starken Abnahme sämtlicher Mononukleären einher (von 61 % auf 33 %).

Die Autoren raten, die Röntgenbestrahlung rechtzeitig einzuleiten, bevor die Krankheit einen progressiv-perniciösen Charakter zeigt.

Fritz Tedesko (Wien).

Ueber die Hodgkin'sche Krankheit. Von F. Warnecke. Mitteilungen aus den Grenzgebieten der Medizin und Chirurgie, Bd. XIV, 3. Heft.

Auf Grund klinischer und anatomischer Untersuchungen einer grösseren Anzahl von Fällen pseudoleukämischer Erkrankungen kommt Verf. übereinstimmend mit früheren Autoren zu dem Resultate, dass sich aus der grossen Gruppe der Pseudoleukämie das Krankheitsbild der Hodgkin'schen Krankheit scharf abgrenzen lässt. Charakteristisch ist folgender pathologisch anatomischer Befund: Makroskopisch finden sich Schwellung des gesamten lymphatischen Apparates und Knotenbildung in dem adenoiden Gewebe der Organe, mikroskopisch fällt die grosse Variabilität der Zellformen auf. Neben verschieden grossen Lymphocyten findet man reichlich Epitheloidzellen, Fibroblasten und Riesenzellen, deren Kerne z. T. an diejenigen der Knochenmarkriesenzellen erinnern, aber niemals den Langhans'schen Riesenzellen gleichen. Eosinophile Leukocyten sind stets vorhanden. Das häufige Zusammentreffen der Hodgkin'schen Krankheit mit Tuberkulose scheint nur eine zufällige Kombination zu sein. Absolut unwahrscheinlich ist es, dass es sich bei obiger Krankheit um eine typische Tuberkulose mit virulenten Erregern handelt, es bleibt nur die Möglichkeit, dass wir es mit einer abgeschwächten Form der Tuberkulose zu tun haben. Sicherlich können

jedoch auch andere Reize toxischer oder bakterieller Natur in Frage kommen. Victor Bunzl (Wien).

A case of Hodgkin's disease with but slight enlargement of the superficial lymphglands. Von H. F. Stoll. Medical Record, Vol. 67, 20. Mai.

Die Diagnose des beschriebenen Falles wurde aus dem histologischen Befund an den supraklavikularen Lymphdrüsen gemacht. Folgende Punkte aus der vorliegenden Krankengeschichte sind von Interesse: Entwicklung acuter Symptome fast 4 Jahre nach Beginn der Erkrankung, die geringe Beteiligung der superfiziellen Drüsen, wechselnde Perioden von Fieber und Fieberlosigkeit, hochgradige Anämie und schliesslich das Verschwinden der Drüsen durch Röntgenbestrahlung. Patient starb unter dem Bilde einer Peritonitis, die Sektion wurde — bis auf obige Untersuchung — verweigert. Victor Bunzl (Wien).

An adress of carcinoma of the breast and its spread into the lymphatics. Von Charles Barrett Lockwood. Brit. Med. Journal, 27. Januar 1906.

Die Raschheit, mit der sich das Carcinom in die Lymphwege verbreitet, hängt zum grossen Teil vom Sitz der primären Neubildung ab; bei muskulärem Sitz kann es Monate, selbst Jahre isoliert bleiben, bei Ergriffensein der Mamma, der Zunge oder des Pharynx besteht kaum ein Zeitintervall zwischen Beginn der Neubildung und Uebergreifen auf die Lymphwege, wie Verf. in einer Reihe von Fällen trotz Operation im frühesten Stadium nachweisen konnte. Es können sogar schon in den frühesten Stadien des Carcinoma mammae die ergriffenen Lymphdrüsen einen grösseren Tumor bilden, als das primäre Carcinom repräsentiert; daher ist selbst bei kleiner und unschuldig erscheinender Neubildung in der Brust die mikroskopische Untersuchung unerlässlich.

Im ersten Stadium des Ergriffenseins der Drüsen finden sich dieselben vergrössert, lassen jedoch häufig auch mikroskopisch die Struktur des Carcinoms nicht erkennen. Wenn wir erwägen, dass das Carcinom eine Art von Drüse ohne Ausführungsgang ist, frei geöffnet in die Lymphwege, dann müssen wir die letzteren als fortleitende Organe ansprechen.

In welcher Reihenfolge zeigt sich die Carcinomdegeneration der Drüsen?

Wir müssen zunächst annehmen, dass die Carcinompartikelchen entlang der Lymphkanäle in der Richtung des Lymphstromes fortgeführt werden; nun besteht aber nach klinischen Untersuchungen zweifellos eine Kommunikation der Lymphwege quer durch das Sternum, ein Umstand, der vielleicht die Erklärung für folgenden Fall bietet: Ein Carcinom der linken Mamma wurde mit Muskel, Fascien, Drüsen und Fettgewebe entfernt, 9 Monate später zeigte sich ein kleiner Knoten rechterseits von genau derselben histologischen Struktur wie links. Doch gibt es auch Fälle, in denen der histologische Befund different ist, was die obige Annahme weniger wahrscheinlich macht, z. B. Carcinom rechts, Cystadenom links.

Die Invasion der axillären Drüsen erfolgt in der Weise, dass zunächst die Pektoralgruppe ergriffen wird, es folgen sodann jene der Axillar- und Subclaviaregion und späterhin die subscapular und brachial

gelegenen; selten aber befolgt die Invasion so reguläre Wege, denn neben diesen Hauptgruppen gibt es noch zahlreiche Kanäle durch den Musc. pectoralis oder zwischen Sternum und Clavicula, welche sich in die axillären und Subclaviadrüsen entleeren. Vergrösserte Carcinomdrüsen können sich auch ganz unerwartet vorfinden, z. B. an der Aussenseite des Proc. coracoid. zwischen Muscul. pector. und deltoideus; ferner liegt eine kleine Gruppe von Drüsen am Ende der axillären und Beginn der Brachialgefässe, die bei Radikaloperation nicht übersehen werden dürfen.

In einem späten Stadium der Erkrankung kommt es zur Invasion der Halsdrüsen; der gewöhnliche Weg dabei ist die Ausbreitung in der Claviculararegion von den äussersten axillären Lymphwegen in jene der Subclaviagegend; möglicherweise aber findet sich auch ein kürzerer Weg entlang einer morphologisch interessanten Vene, der Vena jugulo-cephalica. Wenn wir überlegen, dass einzelne mammäre Lymphgefässe direkt gegen die Clavicula verlaufen, und ferner, dass zahlreiche Kommunikationen zwischen benachbarten Lymphwegen bestehen, dann ist es nicht schwer einzusehen, dass manchmal einzelne dieser Lymphgefässe auf kurzem Wege in die Cervicaldrüsen gelangen, indem sie die Clavicula kreuzen; ohne Entfernung dieser Drüsengruppe ist eine Heilung nicht zu erwarten.

Herrnstadt (Wien).

Ein Fall von Lymphangiektasie mit Lymphorrhoe. Von O. Müller. Arch. f. Derm. u. Syph., 1906, Bd. LXXXII, 1. Heft.

Bei dem 20jährigen Patienten hatten sich im Laufe von 3 Jahren zahlreiche Bläschen am Skrotum und am linken Oberschenkel entwickelt. Die Haut des Skrotums und Oberschenkels war verdickt. Den Inhalt der Bläschen bildete eine wasserhelle Flüssigkeit. Mikroskopisch fanden sich in der verdickten Haut zahlreiche Lymphektasien. Die Behandlung hatte keinen wesentlichen Erfolg.

von Hofmann (Wien).

Eine besondere Art von Schmerzen an Unterschenkel und Fuss (Lymphangitis rheum. chr.). Von Wilms. v. Bruns' Beitr. z. klin. Chir., 1906, Bd. L, 2. Heft.

Eine acute Lymphangitis kommt bei der uratischen Arthritis, aber nicht bei dem acuten Gelenkrheumatismus vor. Eine chronische Lymphangitis schliesst sich verhältnismässig oft an einen acuten Gelenkrheumatismus an, teils unmittelbar, teils nach einem freien Zwischenraum. Die Hauptbeschwerden bei dieser Krankheit sind Schmerzen, die meist in die Gegend des Fussgelenks, der Ferse oder des Fusses im allgemeinen, seltener in den Unterschenkel verlegt werden. In vielen Fällen ist keine objektive Veränderung zu erkennen. Die Schmerzen lassen sich scharf lokalisieren, und zwar entspricht der Sitz des Schmerzes dem Verlauf der A. tibial. post. hinter dem Malleolus internus bis zur Kniekehle; auch die Gegend des Canalis Hunteri ist schmerzhaft, in einzelnen Fällen zeigt sich auch die Zone des Verlaufes der A. und V. tibial. ant. schmerzhaft. Man muss aber einen Druck in die Tiefe ausüben. Die Schmerzen sind sehr hartnäckig und lassen sich oft nicht beseitigen. Manchmal ist ein Zusammenhang mit dem Wetter festzustellen. Am besten wirkt Anwendung von Wärme, eventuell mit Sandbädern und Einreibungen, und Ruhe mit Hochlagerung der Füsse. Von Myositis unterscheidet sich die Erkrankung durch die fehlende Schmerzhaftigkeit

der Muskulatur, von Plattfussbeschwerden durch die Verschiedenheit der Schmerzpunkte; Schwierigkeit kann die Unterscheidung von Sehnenscheidenentzündung, speziell des Tibialis post. und der Zehenbeuger, machen. Das Vorkommen von tiefen Varicen bezweifelt W. stark, so dass er die Differentialdiagnose gegen die Lymphangitis nicht in Betracht zu ziehen braucht. Eine Neuritis der in Betracht kommenden Nervenstämme glaubt W. durch das Fehlen von Störungen der Sensibilität und Motilität sowie das Fehlen der Druckschmerzhaftigkeit des N. peroneus ausschliessen zu können. Möglich wäre aber eine gleichzeitige Affektion der Nerven, wie sie ja auch beim acuten Gelenkrheumatismus vorkommt. Veränderungen im Bereich der tiefen Venen, z. T. Thrombosen, können mit ihren Zirkulationsstörungen dasselbe Krankheitsbild hervorrufen. Ein wesentlicher Faktor für die Beschwerden ist eine Stauung im Lymphgefässgebiet und z. T. wohl auch in den Venen; die kleinen Nerven, welche die grossen Gefässe und wohl auch die Lymphgefässe begleiten, übermitteln die Schmerzen. Klink (Berlin).

B. Darm.

Anatomisches und Chirurgisches über die Flexura coli sinistra. Von O. Madelung. Arch. f. klin. Chir., LXXXI. Bd., 1. Heft.

Verf. hat auf Grund eigener Erfahrungen und mit Berücksichtigung der in der Literatur mitgeteilten Fälle die Chirurgie der Flexura coli sinistra eingehend studiert und berichtet hierüber in vorliegender Arbeit. Von anatomischen Bemerkungen ist die im Verhältnis zu anderen Darmabschnitten geringe Entwicklung des zugehörigen Lymphdrüsenapparates, die ein Hindernis für die Weiterverbreitung des Krebses abgibt, hervorzuheben. Während Verletzungen, Entzündungsprozesse, Strikturen nach Geschwüren nur verhältnismässig selten chirurgisches Interesse gewinnen, ist das Carcinom eine ziemlich häufig angetroffene Erkrankung und basieren die Mitteilungen des Verf. auf ca. 100 in der Literatur enthaltenen Fällen.

Es handelt sich immer um Cylinderzellencarcinome, die im allgemeinen Cirrhuscharakter haben und nur ausnahmsweise Gallertkrebse darstellen. Während von vielen Autoren auf die typische geringe Grösse des linksseitigen Flexurcarcinoms hingewiesen wird, stellt Verf. fest, dass die Geschwulst sehr häufig bedeutende Dimensionen, bis zu Kindskopfgrösse, erreichen kann. Fast stets breitet sich das Carcinom ringförmig aus; die durch dasselbe bedingte Striktur ist verschiedenartig und hat, was hervorgehoben wird, häufig bei nur geringgradiger Verengerung zum Tode führende Ileuserscheinungen im Gefolge. Der Grund hierfür liegt u. a. in der Vermehrung der Abknickung an der Flexurstelle, was durch verschiedene Umstände bedingt wird. Auffallend klein ist die Zahl der beobachteten Metastasen, die überhaupt nur in der Leber und im Magen-Darmtrakt, niemals in Lunge und Niere beobachtet wurden.

Bezüglich der Häufigkeit des Auftretens rangieren die linksseitigen Flexurcarcinome nach denen des Coecums und der Flexura sigm. Die klinische Diagnose wurde nur in seltenen Fällen gestellt, wohl deshalb, weil die Symptome die Lokalisation des Tumors nicht ermöglichen, auffallend ist jedoch die verhältnismässig grosse Zahl von scheinbar unmotiviertem, völligem Darmverschluss bei Fällen von Carcinom der Flexura sin. und

dieser Umstand wäre in der Folge für die Diagnostik zu beachten. Die Palpation führt meistens nur bei sehr grossen, schon inoperablen Carcinomen zu einem Resultate. Dasselbe gilt für die zur Diagnose etwa verwertbaren Schmerzen. Auch die Darmsteifung, Aufblähungsversuche, Abgang von Blut und Schleim können in der Diagnose keine Rolle spielen, ja selbst die Probelaparotomie hat in dieser Hinsicht vielfach versagt. Unter 83 Eingriffen (die Probelaparotomien nicht gerechnet) wurden 34 mal Darmresektionen ausgeführt, in 6 Fällen wurde Dauerheilung (über 3 Jahre) erzielt, eine im Verhältnis zum Carcinom anderer Darmanteile günstige Ziffer. Victor Bunzl (Wien).

Die Radikalheilung des Nabelbruches nach Pfannenstiel-Menge. Von Hültl (Budapest). Orvosi Hetilap, 1906, No. 49.

Bei Schenkel- und Leistenbrüchen kann das gut verfertigte Bruchband ausgezeichnete Dienste leisten, aber beim Nabelbruch entspricht es selten, da es schwer ist, eine entsprechende Pelotte zu verfertigen. Die konvexe Pelotte senkt sich in den Nabelring ein und erweitert, indem sie denselben durch den Druck atrophisiert, den Ring noch mehr. Die Pelotte muss unförmig gross sein, damit sie sich überall der Bauchwand anpasse; ist der Bruchinhalt nicht reponibel, so ist auch die ausgehöhlte Pelotte nicht gut. Aber zu allen diesen Mängeln kommt noch, dass die Pelotte nicht recht fixierbar ist. Der Kranke sollte das Bruchband Tag und Nacht tragen, da er aber dies nicht tut, wächst der Bruch weiter und infolgedessen entspricht schon das Band nicht, da die ausgehöhlte Pelotte den vergrösserten fixierten Bruch nicht aufnehmen kann. Ein bei vollkommen nicht reponiblem Bruchinhalt applizierte Pelotte zwickt die Gedärme ein, der Druck derselben verursacht die verschiedensten Verwachsungen im Bruch. Infolge aller dieser Misslichkeiten lassen sich die Frauen in letzterer Zeit die Nabelbrüche operieren. Die Aufgabe der Operation ist, die Oeffnung des Nabelringes durch ein widerstandsfähiges Gewebe zu schliessen. Aber das erste und grösste Hindernis der Schliessung ist der Nabelring selbst, der infolge des vielen Druckes, der Erweiterung und Entzündung aus schlecht genährtem fibrösem Bindegewebe besteht. Dieses Gewebe kann auf beliebige Weise, mit irgendwelchem Nähmaterial vernäht werden, die entstandene gefässarme Narbe erweitert sich und der Bruch erneuert sich wieder. Von wahren Erfolgen kann erst seit Einführung der Omphalektomie (Ausschneiden des Nabelringes) gesprochen werden. Maydl, Condamin, Ostermeyer usw. vereinigten in mehreren Schichten die durch das Ausschneiden entstandene Bauchwandwunde, separat das Bauchfell, die rückwärtige Wand der Rectusscheide, die Recti, die vordere Wand der Scheide und die Haut. Die Statistik weist 45 $^0/_0$ Recidiven auf, die Ursache derselben liegt in folgendem: 1. mehrfache Nahtschichten liegen übereinander; 2. die massenhaften Nähte — oft über 100 — vereitern häufig; 3. die auseinanderstehenden Recti werden in der Nabelgegend vereinigt und bekommen einen nach aussen konkaven Verlauf. Nimmt nun der Patient die Bauchpresse in Anspruch, so suchen sich die Mm. recti auszugleichen, wodurch die genähten Teile auseinandergezogen werden. Eine bessere Methode ist die Pfannenstiel-Menge'sche, die aus folgenden Phasen besteht: 1. Querschnitt an der grössten Konvexität des Bauches; 2. an beiden Seiten der Bruchpforte ein sämtliche Gebilde

der Bauchwand durchdringender Schnitt, um den Nabelring auszuschneiden: 3. beide vordere Rectushüllen werden quer durchschnitten und die vordere Aponeurosisfläche nach oben und unten abgezogen; 4. die Mm. recti werden an der vorderen und hinteren Fläche womöglich stumpf präpariert; 5. in vertikaler Richtung werden Peritoneum und rückwärtige Hülle vereinigt, ebenso vertikal die beiden Recti vernäht, die Aponeurosisflächen aber in transversaler Richtung, und zwar ausschliesslich mit dichter Knopfnaht. Die Operation geht mit grosser Verwundung einher, das Resultat ist aber den bisherigen Erfahrungen gemäss glänzend. Das Geheimnis des Erfolges liegt in der Prima Reunio und der exakten Naht, also sind die genaueste extravulnäre Antisepsis mit Handschuhen und Larve, rasche Operation und schonungsvolles Verfahren mit den Geweben sowie genaue Blutstillung Bedingung. Verf. hat bisher 8 Fälle mit Erfolg operiert, sämtliche sind sehr dick, multiparae, bei einer Frau (160 kg) war die Wunde der Laparotomie 56 cm lang. Die Fälle heilten alle ideal per primam, die Schliessung des Bruches ist vollkommen. J. Hönig (Budapest).

Ett fall af intraabdominelt bråck genom en öppning i mesocolon transversum och omentum minus. Von E. S. Perman. Hygiea, N. F., 1906, Mai, p. 467.

Eine 22 jährige Frau litt seit 1—2 Jahren an Schmerzen im Magen gleich nach dem Essen sowie Kopfschmerzen und Erbrechen. Diagnose: Dilatatio et Ptosis ventriculi (Stenosis pylori ex ulcere ventriculi?). Untere Grenze des Magens 8 cm unterhalb des Nabels, die obere ein paar cm oberhalb desselben. Bei der Operation fand Verf., dass das ganze Jejuno-Ileum durch ein 4 Finger breites Loch im Mesocolon transversum und ein ähnliches im Omentum minus gedrungen war und über die Curvatura minor des Magens und auf der Vorderseite des Magens und Colon transversum hinunterhing. Nach Reposition Gastro-enterostomia posterior. Patient starb eine Woche später an einer acuten Pneumonie; keine Peritonitis, Lage der Eingeweide normal.

Die Ursache der in diesem Falle vorhandenen ausschliesslichen Magensymptome war in der durch die Senkung des Magens verursachten Zerrung des Pylorus und des Duodenums mit folgender verhinderter Passage zu suchen. Köster (Gothenburg).

Stricturae multiplices intestini tenuis tuberculosae. Von G. Naumann. Hygiea, N. F., 1906, April, p. 17 in Göteborgs Läkaresällskaps Förhandlingar.

Bei einem 11 jährigen Mädchen, das seit 5 Jahren an zeitweisen Schmerzen im Leibe litt, besonders nach dem Essen, und in der letzten Zeit ausserdem erbrach, entfernte Verf. bei der Operation 3 tuberkulöse Strikturen des Darmes mit günstigem Resultate.

Köster (Gothenburg).

Intestinale obstruction with or following disease of the vermiform appendix. Von N. A. Powell. Brit. Med. Journ., 10. Nov. 1906.

R. Z., ein 17 Jahre alter Student, erkrankte das dritte Mal an Appendicitis mit Schmerzen, Erbrechen und Fieber. Bei der Operation war der Appendix infiltriert, dilatiert und aufs äusserste verdünnt; nach

der Entfernung desselben trat bei der Untersuchung spontan eine Ruptur ein und es entwich grüner Eiter. Am 5. Tage nach der Operation setzten abermals Schmerzen ein, welche links neben dem Nabel lokalisiert waren, und der linke Rectus war rigid; das obere Abdomen war ausgedehnt und es bestand häufiges Erbrechen. Bei Eröffnung des Abdomens traten stark ausgedehnte Dünndarmschlingen hervor, dieselben waren schwarz und glänzend, links bestand eine alte, derbe Adhäsion, die in Form eines Ringes den Darm nach abwärts zog, das dahinterliegende Ileum mächtig dilatiert. Die erkrankte Darmpartie wurde entfernt und die Darmenden wurden durch Anastomose geschlossen.

Die Mortalität, welche bei acuter Obstruktion 50 $^0/_0$ erreicht, kann durch frühzeitige Operation auf 5—10 $^0/_0$ herabgesetzt werden.

Die Inzision soll median und lang angelegt werden, die Eingeweide sind mit heissen Kompressen zu bedecken, sodann muss eine systematische Untersuchung des Darmes vorgenommen, die eitrigen Stellen oberhalb der Obstruktion rasch drainiert werden. Während der Operation werden die Eingeweide mit warmer physiologischer Kochsalzlösung irrigiert. In Fällen, wo die Operation rasch beendigt werden muss, leistet der Murphy-Knopf gute Dienste, sonst ist eine Anastomose zu machen, erst in letzter Linie kann Enterostomie in Frage kommen. Bei Resektion muss an der proximalen Seite immer ein Anteil von gesundem Gewebe belassen werden; man kann ausgedehnte Darmpartien ohne besonderes Risiko resezieren, doch kann eine einzige Naht durch erkranktes Gewebe gefahrbringend wirken. Herrnstadt (Wien).

The treatment of chronic constipation. Von W. Knowsley Sibley. Brit. Med. Journ., 1. Dez. 1906.

Im Dickdarm ist den Exkreten der Nahrungsstoffe Gelegenheit gegeben, viel länger zu verweilen, als es wünschenswert wäre. Weiss man erst, welcher Teil des digestiven Apparates hauptsächlich zur Obstipation beiträgt, dann muss die Behandlung ihr Augenmerk auf die Gewohnheiten und die Diät des Individuums richten und dieselbe durch angemessene medizinische Medikation unterstützen. Die grösste Mehrzahl der Menschen isst mehr und öfter als notwendig und die Nahrung besteht mehr aus weichen Stoffen, während gerade harte Körper geeignet wären, durch mechanische Irritation die Peristaltik anzuregen; durch lang dauernde Ueberlastung der digestiven Organe entsteht zuerst Schwäche, dann Atonie der muskulären Wand und es kommt dadurch zu verschiedenen Graden von Obstipation. Zur Behebung derselben ist regelmässige Evakuation in erster Linie erforderlich, am besten direkt nach einer Nahrungsaufnahme und nach dem Schlafe; dabei wäre die Lage auf der linken Seite anzuraten, um den Inhalt das Colon transvers. leichter in das Colon descend. gelangen zu lassen und gleichzeitig das Colon ascendens zu entlasten. Die aktive Behandlung zerfällt in eine interne und externe. Die externe besteht in aktiven und passiven muskulären Uebungen, die passive wiederum in allgemeiner und lokaler Massage. Es ist wichtig zu wissen, dass bei länger dauernder Obstipation namentlich das Colon ascend. und transvers. sich in einer veränderten Lage befinden. Die Handmassage lässt sich unterstützen durch Elektrizität, Vibration oder auch Succussion. Die interne Behandlung besteht in Diätregelung, Verabreichung von Medikamenten und Klysmen.

Zu vermeiden sind Tannin als Bestandteil von Tee und roten Weinen, ferner cellulosearme Speisen, wie Erdäpfel, Reis, Sago, Tapioca, weiter Milch und hartes Wasser.

Dagegen sind zu verordnen die diversen cellulosereichen Gemüse, süsses Obst, Honig, Marmelade, Salate und Fette. Ferner muss die Flüssigkeitsaufnahme reguliert werden.

Von Medikamenten unterscheidet man: 1. Laxativa; 2. Sekretion anregende, Leber- und Gallenstimulantien; 3. solche, welche Peristaltik erzeugen, wie Strychnin und Nux vomica; 4. Sedativa, wie Brom, Belladonna, Valeriana; 5. Nervino-Tonica, wie Arsen, Silbernitrat usw.

Von allen Mitteln werden Calomel, Rheum, Magnes. und Senna am meisten bevorzugt, doch soll das gleiche Medikament nicht durch lange Zeit fortgebraucht werden. Einem gewöhnlichen Laxativum soll immer ein Tonicum beigegeben werden, wobei mit der Zeit die Dosis des ersteren zu vermindern, jene des letzteren zu steigern wäre; nebenbei sind auch Mineralwässer zu verwenden.

Klysmen verordnen wir als Wasser- und Seifenklysmen mit Zusatz von Oliven- oder Ricinusöl. Die Lage dabei ist Rücken- oder Knieellbogenlage, die Temperatur nahezu jene des menschlichen Körpers. Aehnlich wirken bei harten Massen im Rectum Mikroklysmen von Glycerin oder Suppositorien. Herrnstadt (Wien).

Ueber acuten, mechanischen Ileus. Von Ringel. Mitteilungen aus den Grenzgebieten der Medizin und Chirurgie, Bd. XVI, 2. Heft.

Bei der Betrachtung jenes Symptomenkomplexes, den wir als Ileus bezeichnen, haben wir zunächst die beiden vollkommen voneinander verschiedenen Arten des dynamischen und mechanischen Ileus zu trennen. Bei der ersteren Form unterscheiden wir wiederum die seltenere des dynamischen Ileus im engeren Sinne, den wir auch spastischen nennen, und den adynamischen oder paralytischen, wie er sich namentlich im Gefolge entzündlicher Vorgänge in der Bauchhöhle abspielt. Auch bei dem mechanischen Ileus kann man zwei in ihrer Entstehung und Art verschiedene Gruppen einander gegenüberstellen, und zwar den Obturationsileus und den Strangulationsileus. Der Obturationsileus wird hauptsächlich hervorgerufen durch stenosierende Tumoren, durch Geschwürsbildung im Innern des Darmlumens oder in seltenen Fällen durch Fremdkörper (Gallensteinileus). Das erste und wichtigste Symptom, welches in keinem Falle von acutem mechanischem Ileus fehlt, ist der ganz plötzlich aus voller Gesundheit heraus auftretende intensive Schmerz in der Bauchhöhle. Gleichzeitig treten Collaps und nicht fäkulentes Erbrechen ein; der Puls wird klein und frequent, die Gesichtszüge verfallen mehr und mehr. Der acute mechanische Ileus unterscheidet sich von allen anderen acuten Erkrankungen der Bauchhöhle darin, dass das Stadium, in welchem sich die Erkrankung befindet, bis zum gewissen Grad unabhängig ist von der Zeitdauer, die seit ihrem Beginn verflossen ist. Eine Heilung ist nur durch eine Laparotomie zu erwarten. Die Technik der einschlägigen Operation wird genau besprochen. Eine Reihe von kasuistischen Krankengeschichten vervollständigt diese Zusammenstellung. H. Raubitschek (Wien).

Ueber die Pathogenese der merkuriellen Colitis und Stomatitis. Von J. Almkvist. Dermat. Zeitschr., Dez. 1906.

Nach A. entsteht die Quecksilberstomatitis und -Colitis in der Weise, dass durch Fäulnisprozesse in der Mundhöhle und im Dickdarm die Schleimhaut etwas aufgelockert oder erodiert und das von den Fäulnisprozessen gebildete H_2S-Gas teilweise resorbiert wird. Enthält nun das Blut Quecksilber, so entsteht dabei in den oberflächlichen Kapillarschlingen ein Niederschlag von Schwefelquecksilber, welches sich in den Endothelzellen der Gefässwand niederschlägt und so zu Störungen der Zirkulation und der Ernährung des Gewebes führt. Der Organismus hat das Bestreben, durch die Leukocyten den Quecksilberniederschlag wieder aus der Gefässwand fortzuschaffen, weshalb wir in älteren Fällen in den Leukocyten reichlich Quecksilberkörnchen finden. Ist der Niederschlag zu gross, um von den Leukocyten weggeschafft werden zu können, so kommt es zur Nekrose des Gewebes.

von Hofmann (Wien).

The surgical treatment of duodenal ulcer. Von William J. Mayo. Brit. Med. Journ., 10. Nov. 1906.

Ca. 40 % der Fälle sind im Duodenum primär gelegen, doch lautet in 90 % die Diagnose auf Magengeschwür. Verf. weist statistisch nach, dass unter 635 Fällen von Magen- und Duodenalgeschwüren 188 als duodenale beschrieben wurden; von den letzten 200 Fällen waren 86 duodenal, von diesen wieder erstreckten sich 27 in den Pylorusring, in 9 Fällen bestanden in beiden Teilen unabhängige Geschwüre. Nur 11 mal erstreckte sich ein primäres Magengeschwür ins Duodenum. Die Inzision muss durch den rechten Rectus $^3/_4$ Zoll von der Medianlinie gemacht werden und die Gefässe geben den Anhaltspunkt für die Lage des Pylorus. Die grössere Anzahl der Magengeschwüre ist präpylorisch und häufiger an der hinteren Wand gelegen. Das Ulcus rotund. kommt bei Männern und Frauen annähernd im gleichen Perzentsatz vor, das Duodenalgeschwür in 73 % bei Frauen; die Ursachen sind in beiden Fällen veränderte Magensekretion, besonders Hyperacidität. Normalerweise wird die Selbstverdauung verhindert durch Entwicklung von Antifermenten in den Geweben und durch das Sekret des oberflächlichen Epithels. Mechanische Schädigung und Anämie gehören zu den primären Ursachen des Geschwüres; die Diagnose des Duodenalgeschwüres ist fast immer schon vor der Operation möglich; für eine Beteiligung des Peritoneums sprechen lokaler Schmerz und muskuläre Rigidität im Epigastrium. In der grösseren Mehrzahl der Fälle fand man Induration und viele Adhäsionen an den umgebenden Darm, welche für alte chronische Perforation sprachen; solche rekurrierende Attacken von lokaler Peritonitis sind ähnlich prolongierten Gallensteinkoliken.

Sowohl bei Duodenal- als auch bei Magengeschwür ist Blutung das gewöhnlichste Symptom, entweder finden wir das Blut im Erbrochenen oder im Stuhl, oder es ist eine occulte Blutung. Die Basis des Geschwüres ist gewöhnlich rein und mit Narbengewebe durchsetzt. Störungen der Motilität, wie Stagnation oder Retention, sind für die Diagnose von grosser Bedeutung. Schon in der Jugend finden sich in der Regel Störungen von seiten des Magens, daneben wieder wochen- und monatelange Perioden der Ruhe, reduzierte Diät mindert die Beschwerden.

Acute Perforation in die freie Bauchhöhle tritt plötzlich ein, wobei die Flüssigkeit gegen die Appendixregion gravitiert, so dass die Möglichkeit einer bestehenden Appendicitis oft schwer auszuschliessen ist. Die Hauptindikation für die Operation sind die Schmerzen mit der chronischen Unterernährung und die Wege, die uns offen stehen, sind zweifacher Art: 1. Exzision der Läsion; 2. Ablenkung des irritierenden Materials. In allen Fällen muss eine genaue Untersuchung auch der Gallenwege und des Pankreas gemacht werden, Gallensteine sind zu entfernen, und wenn kein Ulcus gefunden wird, so sind diese oft als die Ursache der Erkrankung zu betrachten. Wir unterscheiden 2 Klassen von Geschwüren: a) indurierte von milch-ähnlicher Farbe, mit Adhäsionen und peritonealen Exsudaten; b) nichtindurierte, mucöse Geschwüre, speziell im Magen, die oft nicht auffindbar sind. Gastrojejunostomie ist die übliche Operationsmethode bei chronischen Duodenalgeschwüren. Unter 1112 Fällen von Magen- und Duodenalgeschwüren sah man nur 2 mal Entwicklung von Carcinom des Duodenums auf Basis eines Ulcus; 3 mal bestand Carcinom auf der gastrischen Seite des duodenalen Ulcus; dagegen fand sich unter 100 Fällen 50 mal Carcinom auf Grund eines präpylorischen Ulcus. Bei rekurrierender Blutung kann man das Ulcus ganz exzidieren oder die blutende Fläche vernähen; bei acuter duodenaler Perforation ist neben der Naht die Gastrojejunostomie angezeigt. Nach der Operation soll die Lage des Patienten eine fast sitzende sein; das vom Becken absorbierte Material geht durch die Lymphwege oder durch die Leber, bevor es in die allgemeine Zirkulation eintritt, und ein Teil der Bakterien wird in der Leber durch die Galle zerstört oder eliminiert. Von 188 duodenalen Fällen wurden 175 wegen chronischen Geschwüres operiert, 10 wegen acuter Perforation und 3 wegen wiederholter Blutungen.

Herrnstadt (Wien).

Appendix vermiformis in relation to pelvic inflammation. Von T. Arthur Helme. Brit. Med. Journ., 15. Dez. 1906.

Die Association von Appendix- und Beckenaffektionen ist den Gynäkologen schon lange bekannt, doch wurde das häufige Vorkommen erst in letzter Zeit hervorgehoben.

Die Position des Appendix ist häufiger nach innen als nach aussen. Lockwood fand denselben in 17 % im Becken liegend, Hawkins in 19 % und Robinson in 40 %; dadurch kommt der Appendix in nahe Beziehung zum weiblichen Genitale und kann in zweifacher Weise erkranken: a) sekundär vonseiten des Genitales, besonders der Tuba Fallopiae; b) primär mit sekundärer Infektion der Beckenstrukturen. Ferner gibt der Appendix durch seine Position leicht Veranlassung zur Adhäsionsbildung. Vom Mesoappendix zum Lig. infundibulopelvic. verläuft das Clado'sche Ligament und durch diese Lymphbahnen vom basilaren Lymphsinus des Appendix zum Ligam. lat., zum Beckenbindegewebe und zu den Gland. iliac. int. Es erhält also der Appendix eine vaskuläre Zufuhr von den Ovarialarterien der rechten Seite; dadurch erklärt sich der Zusammenhang zwischen Appendicitis und Beckenerkrankung. Oft aber fehlt das Clado'sche Ligament oder ist nur rudimentär entwickelt, auch besteht entwicklungsgeschichtlich keine Beziehung zwischen Appendix und rechtem Ovarium und so bleiben nur

die kleinen Lymph- und Blutkapillaren des Periton. pariet., welche die Kommunikation besorgen.

Association von Appendix- und Beckenerkrankung.

1. Primäre Appendixerkrankung. Acute Appendicitis ist häufig kombiniert mit periappendic. Abscess, der sich bei Frauen oft im kleinen Becken findet, er kann den Douglas völlig füllen und sich in verschiedenen Richtungen ausbreiten; er perforiert in Rectum, Blase, Uterus, Ureter oder Vagina und wird oft mit Pyosalpinx, Ovarialabscess oder vereiterter Ovarialcyste verwechselt.

In milderen Formen führt er zu Peritonitis des kleinen Beckens ohne Abscess und der Appendix wird an die Beckenorgane durch Adhäsionen fixiert oder die Appendicitis heilt aus und führt zu Adhäsionen, welche Tuben, Ovarien, Uterus mit bleibender Dislokation und Sterilität fixieren. Appendicitis verursacht ferner Tuboovarialabscess oder Pyosalpinx, in 7 Fällen wurde auch Ovarialcystom beobachtet.

2. Primäre Erkrankung der Beckenorgane. Die Entzündung betrifft in der Regel beide Adnexe und die Uebertragung auf den Appendix erfolgt direkt oder indirekt, im ersteren Falle durch die Kontiguität, im letzteren entstehen zirkulatorische oder nutritive Störungen, welche zum Verschluss des Lumens führen, oder es bilden sich Adhäsionen, welche die Peristaltik hindern und die Drainage mangelhaft machen. Häufig ist der Appendix beteiligt bei Tuberkulose oder maligner Erkrankung der Beckenorgane oder bei Stieldrehung oder bei extrauteriner Gravidität. Diese Associationen kommen in ca. 5 % vor.

3. Postoperative Appendicitis, wobei der Appendix am Narbengewebe adhärent ist.

4. Appendicitis, eine Beckenerkrankung vortäuschend oder umgekehrt. Oft findet sich bei Operation wegen Appendicitis der Appendix normal, dagegen strangulierte Ovarialcyste, Tuboovarialabscess oder ektopische Schwangerschaft. Appendicitis ist jedoch oft auch die Ursache menstrualer Schmerzen, offenbar durch gegenseitige Innervation des Appendix und der Beckenorgane. Auch Dysmenorrhoe und mucöse Colitis können durch Appendicitis verursacht werden.

5. Beziehung von Appendicitis zu Schwangerschaft und Puerperium. Die Operation der Appendicitis hat keine nachteiligen Folgen für die Gravidität; durch die Gravidität wird oft eine Recidive der Appendicitis prädisponiert; eine nicht operierte Appendicitis kann Peritonitis im Puerperium hervorrufen.

6. Gleichzeitige, jedoch unabhängige Erkrankung des Appendix und der Beckenorgane. Bei Operation wegen Erkrankung der Beckenorgane fand man oft Veränderungen am Appendix, auch ohne dass dieselben klinische Symptome machten; auch in diesen Fällen sollte man eine systematische Entfernung des Wurmfortsatzes vornehmen. Auch post mortem findet man oft einen kranken Appendix oder alte Adhäsionen, ohne dass intra vitam wirkliche Symptome bestanden. Doch hebt Verf. ausdrücklich hervor, dass nach seiner eigenen Erfahrung die Nichtentfernung des Appendix bei Erkrankung der weiblichen Beckenorgane fast niemals zu späteren Störungen geführt hat.

Histologie. Nach J. A. Berry ist bei warmblütigen Tieren und den höheren Wirbeltieren das Coecum der Sitz von lymphoidem Gewebe. Bei den Menschen repräsentiert der Proc. vermiform. die

Spitze des Coecums und für den normalen Appendix ist lymphoides Gewebe charakteristisch.

Physiologie. Nach William Macewen hat der Appendix eine wahre Funktion im Prozess der intestinalen Digestion. Er beobachtete peristaltische Bewegung des Coecums und des Appendix, fand, dass eine Sekretion vom Appendix in das Coecum stattfinde und dass sie in einer Weise ähnlich der Speichelsekretion beeinflusst wird. In einem Falle, wo die vordere Wand des Coecums entfernt war, das Ileocöcal- und Appendixorificium freilagen, konnte er beobachten, dass, nachdem Nahrung in den Magen gelangt war, ein beträchtlicher Zufluss von Schleim vom Appendix ins Coecum stattfand, kurz bevor die Nahrung die Ileocöcalklappe passierte. Diese Flüssigkeit ist stets alkalisch. Der Darminhalt tritt am Orificium des Appendix in Kontakt mit dessen Sekretionsinhalt. Die saure Sekretion des Ileums wird durch nervöse Einflüsse so reguliert, dass sie durch die alkalische Sekretion des Coecums und Appendix neutralisiert wird. Ferner glaubt der Autor, dass erst durch die Bewegungen des Appendix die Peristaltik des Coecums eingeleitet wird, dass durch dieselbe Energie die Exsudation des Appendix reguliert wird, und dies wiederum in Uebereinstimmung mit einem Impulse, der vom Dünndarm ausgeht.

Aus dem Gesagten geht folgendes hervor:

1. Die Association zwischen Appendix und Beckenerkrankung liegt mehr in der Kontiguität als in der Kontinuität der Struktur.

2. Der Hauptfaktor der Association liegt in der nach innen gerichteten Position des Appendix.

3. Appendix und Beckenorgane können gleichmässig primär erkranken.

4. Appendicitis ist oft die Ursache von Dysmenorrhoe und Colitis mucosa.

5. Die Association von Appendix und Beckenerkrankung ist eher Ausnahme als Regel.

6. Der Appendix spielt eine bedeutende Rolle in der intestinalen Digestion.

7. Die systematische Entfernung des Appendix bei Laparotomie wegen Erkrankung der Beckenorgane ist nicht gerechtfertigt.

Herrnstadt (Wien).

Gall-stones in the appendix. Von H. A. Lediard. Lancet, 12. Jan. 1907.

Patient litt seit 2 Jahren an gelegentlichen, abdominalen Schmerzen nach der Nahrungsaufnahme und Schmerzen in der Lumbarregion, in der letzten Zeit bestand Obstipation; vor der Aufnahme ins Spital hatte er 2 Attacken, die als Appendicitis diagnostiziert wurden. Einen Monat vorher klagte er über Schmerzen im ganzen Abdomen, erbrach und hatte dunklen Urin; die Beschwerden waren am stärksten in der Regio iliaca dextra. Niemals bestand Icterus.

Der Appendix fand sich bei der Operation lang, seine Wandung verdickt und enthielt 11 Gallensteine von verschiedener Grösse; sie bestanden aus Cholesterin und enthielten Gallenpigment.

In der Regel sind Gallensteine zu gross, um in den Kanal des Appendix eintreten zu können, dasselbe gilt für Fruchtkerne, wobei es sich gewöhnlich um Stercolithen handelt; die chemische Analyse schafft

immer eine sichere Aufklärung. Konkretionen im Appendix lassen sich manchmal ohne Narkose durch die Abdominalwand bei dünnen Bauchdecken und völlig entspannten Muskeln palpieren, auch bei obigem Patienten war dies der Fall. Herrnstadt (Wien).

Resektion af 2 m 15 cm tarm. Hälsa. Von A. Karlow. Hygiea, N. F., 1906, p. 267.

Als Beitrag zur Frage, wie grosse Strecken des Darmes ohne schädliche Folgen entfernt werden können, berichtet Verf. über einen 33jährigen Mann, der nach Entfernung von 2 m 15 cm des Dünndarms sich vollkommen wohl befand. Köster (Gothenburg).

C. Haut.

Ueber einige Tropenkrankheiten der Haut. Von O. Henggeler. Monatsh. f. prakt. Derm., 1. Oktober 1906.

H. bespricht in diesem Artikel die Tinea imbricata, eine durch einen bestimmten Pilz hervorgerufene, kontagiöse, juckende, mit reichlicher Schuppenbildung einhergehende Oberhauterkrankung, die sich durch das Auftreten von Effloreszenzen auszeichnet, die in regelmässigen konzentrischen Ringen angeordnet sind. Die Krankheit findet sich in den tropischen Gegenden Ostasiens und Polynesiens. Der Erreger ist ein Trichophytonpilz. von Hofmann (Wien).

A case of ainhum. Von D. Moore Alexander und Robert Donaldson. Lancet, 29. Sept. 1906.

Diese seltene Erkrankung betraf einen 44 Jahre alten Seemann. Als derselbe 24 Jahre alt war, bildete sich eine kleine Excrescenz an der Innenseite der kleinen Zehe des rechten Fusses, welche vom Patienten als Hühnerauge angesehen und behandelt wurde. Die Geschwulst nahm nur langsam an Grösse zu und die kleine Zehe hatte das Aussehen, als ob ein Haar oder eine feine Ligatur fest um das distale Gelenksende zusammengezogen wäre, umsomehr, als der jenseits liegende Anteil der Zehe mächtig hypertrophiert war. Die Zehe war frei beweglich, die Bewegung jedoch schmerzhaft; der hypertrophische Anteil war straff gespannt. Der Anteil, welcher jenseits der abgeschnürten Partie lag, wurde ohne die geringste Blutung des harten abschnürenden Gewebes entfernt.

Eine Beschreibung dieser Erkrankung findet sich bloss in Patrik Mansons „Tropical Diseases". Sie betrifft in der Regel nur die dunklen Rassen und beginnt gewöhnlich an der kleinen Zehe; am häufigsten kommt sie bei männlichen Individuen vor. Es handelt sich um eine Hypertrophie des Fettgewebes in dem jenseits der Abschnürung gelegenen Teile, welches den Knochen infiltriert. Als Ursache werden trophische Störungen angenommen; Lepra, Sklerodermie, das Tragen von Zehenringen wurden zur Erklärung herangezogen. Patrik Manson führt die Krankheit auf kontinuierliche, kleine Verletzungen zurück, welche durch das Passieren von Gräsern und Dickicht erfolgen, wobei die kleine Zehe der am meisten exponierte Anteil des Fusses ist. Manchmal kombiniert sich die Erkrankung mit Schmerzen in der Lendengegend, auch hereditäres Auftreten wurde manchmal beobachtet.

Herrnstadt (Wien).

Herpes zoster mit generalisierter Lokalisation. Von Beyer. Arch. f. Derm. u. Syph., 1906, Bd. LXXVIII, Heft 2.

Bei dem 45 jährigen Patienten hatte sich 8 Tage nach einer Erkältung ein typischer Interkostalzoster entwickelt. Ausserdem fanden sich an verschiedenen Stellen des Körpers vereinzelt stehende Bläschen, von denen einzelne gangräneszierten. Die Heilung erfolgte innerhalb eines Monats. von Hofmann (Wien).

Ueber Arsenzoster. Von B. Solger. Dermatol. Centralblatt, Okt. 1906.

Der 34 jährige Patient hatte wegen Ekzems im ganzen 0,375 Acid. arsenicos. genommen, worauf sich Vergiftungserscheinungen einstellten, weshalb die Arsentherapie ausgesetzt wurde. 3 Tage später zeigte sich ein ausgedehnter Herpes zoster, welcher in erster Linie die linke, teilweise aber auch die rechte Körperhälfte befallen hatte. Die Affektion heilte unter indifferenter Behandlung.

von Hofmann (Wien).

Ueber Pellagra mit besonderer Berücksichtigung der Verhältnisse in Ungarn. Von F. v. Veress. Arch. f. Derm. u. Syph., 1906, Bd. LXXXI, 2. u. 3. Heft.

Die Pellagra beschränkt sich in der ungarischen Reichshälfte Oesterreichs nahezu ausschliesslich auf Siebenbürgen und tritt hauptsächlich bei den walachischen Bauern auf, deren Hauptnahrung der Kukuruzbrei bildet. Aber auch in rein magyarischen Komitaten, wo Mais erst in zweiter Linie konsumiert wird, ist Pellagra häufig. Verf. richtet an die Regierung die Aufforderung, durch Volksaufklärung und Prüfung des Maises in pellagrösen Gegenden die Weiterverbreitung dieser Krankheit hintanzuhalten. von Hofmann (Wien).

Beitrag zur Klinik, Histologie und Pathogenese der Pityriasis rubra (Hebra). Von H. Kanitz. Arch. f. Derm. u. Syph. Bd. LXXXI, 2. u. 3. Heft, 1906.

Kanitz beschreibt genau einen an Marschalko's Klinik in Klausenburg beobachteten Fall von Pityriasis rubra. Auf Grund genauer Untersuchungen kommt er zur Ansicht, dass ein Teil der in die Klasse der Pityriasis rubra eingereihten Krankheitsprozesse mit grösster Wahrscheinlichkeit auf tuberkulöser Basis zustande kommt und dass das relativ häufige Zusammentreffen exfoliativer Erythrodermien und tuberkulöser Erkrankungen (insbesondere Lymphdrüsentuberkulose) kein zufälliges sei.

von Hofmann (Wien).

The use of nitroglycerin in the treatment of erysipelas. Von J. W. Wherry. Journal of the Amer. Med. Association. No. 19. 5. November 1906.

Verf. gelangt auf Grund der Beobachtung von 4 Erysipelfällen, bei denen er 4 stündlich $^1/_2$ mg Nitroglycerin darreichte, zum dem Schlusse, dass dieses Mittel eine Herabsetzung der Temperatur und der Pulszahl schon nach dem ersten Tage und ein rasches Verschwinden des Entzündungsprozesses bei relativ gutem Allgemeinbefinden bewirkt.

Karl Fluss (Wien).

A study of fifteen cases of erysipelas treated by injections of antistreptococcus serum. Von J. C. Ayer. Med. Record. 4. März. Vol. LXVII. Nr. 9.

Der Erfolg der Serumbehandlung hängt von der Zeit ab, die zwischen dem Beginn der Erkrankung und dem der Behandlung verstrichen ist. Je später die Kur beginnt, desto mehr Serum ist notwendig. Oft, doch nicht immer, ist die Injektion von 10—20 ccm von einem auffallenden Erfolge begleitet, von plötzlichem Temperaturabfall, ruhigem Schlaf, Euphorie, Desquamation nach wenigen Stunden. Das Serum hat ferner einen günstigen Einfluss auf die Albuminurie, die Leukocytose, die Entwicklung von Eiterungen und Drüsenschwellungen. 4 wöchentliche Injektionen zu 10 ccm schützen angeblich vor Rezidiven. Ein Todesfall kam unter den 15 mit Serum behandelten Fällen des Verf. nicht vor. Fast immer sank die Temperatur schon unmittelbar nach der ersten Injektion ab. Das Serum wurde nach einer der Marmorek'schen ähnlichen Methode hergestellt. Unangenehme oder schädliche Nebenwirkungen kommen nicht vor. Karl Fluss (Wien).

Ueber die Therapie des Erysipels. Von J. Kaczvinszky. Monatsh. f. prakt. Derm. No. 4, 1906.

Kaczvinszky's Verfahren, welches er an zahlreichen Fällen erprobt hat, besteht darin, dass man den Patienten 0,25 Chininsalz sechsstündlich per os eingibt, oder subkutan einspritzt, solange nicht zwei bis drei fieberfreie Tage zu verzeichnen sind. Kaczvinszky erklärt den Erfolg dieser Behandlung durch die antiseptische Wirkung der chininhaltigen Lymphflüssigkeit auf den Streptococcus erysipelatis. Aeusserlich gibt er nur kalte oder Bleiwasserumschläge.

von Hofmann (Wien).

Ein Fall von Folliculitis cutis gonorrhoica. Von C. Cronquist. Arch. f. Derm. u. Syph. 1906. Bd. LXXX, H. 1.

Bei dem 21 jährigen, an akuter Gonorrhoe leidenden Patienten fand sich 3 cm unterhalb des Nabels ein kaum erbsengrosses, entzündliches Knötchen mit stark infiltrierter Umgebung, welches Eiter sezernierte, in welchem Gonokokken nachweisbar waren. Exstirpation des Knötchens. Bei der mikroskopischen Untersuchung erwies sich dasselbe als entzündeter Follikel. von Hofmann (Wien).

Zum Nachweis der bazillären Aetiologie der Folliklis. Von Leiner und Spieler. Archiv für Dermatologie und Syphilis. Bd. LXXXI, 2. u. 3. Heft.

Verf. berichten aus dem Wiener Karolinen-Kinderspitale über Versuche, welche sich mit der Frage beschäftigen, ob die zuerst von Darier unter dem Namen „Tuberkulide" zusammengefassten Dermatosen auf bazilläre Aetiologie oder Toxinwirkung zu beziehen seien.

Die Ansichten der Autoren sind in dieser Frage geteilt. Während Darier, Neisser, Jadassohn, Philippsohn u. a. für die bazilläre Aetiologie eintreten, halten Hallopeau, Klingmüller, Sternberg, Alexander an der Toxintheorie auf Grund von experimentell erbrachten Beweisen fest.

Leiner und Spieler gingen in der Weise vor, dass sie von 2 Fällen ausgedehnter Follikliseruption nach Masern, beziehungsweise nach Scharlach, eine grössere Zahl (12—15) von Folliklisknötchen nach vorausgegangener gründlicher Hautdesinfektion mit dem scharfen Löffel möglichst tief aus dem subkutanen Gewebe heraushoben, steril mit Bouillon verrieben und von der so entstandenen feinen Emulsion je 2 bzw. 1 vollkommen gesunden Meerschweinchen 1—2 ccm subkutan oder teils subkutan, teils intraperitonal injizierten.

Nach der Obduktion der Tiere wurde die makroskopisch konstatierte Drüsen- bzw. Organtuberkulose derselben jedesmal noch durch die histologische Untersuchung und den Bazillennachweis im Gewebe sichergestellt.

Den beiden Autoren ist es gelungen, bei allen drei Tieren sowohl lokal an der Impfstelle als auch allgemeine Drüsen- und Organtuberkulose zu erzeugen. Aus dem positiven Ausfall dieser 3 einwandfreien Inokulationsversuche auf Meerschweinchen sehen die Autoren die bazilläre Aetiologie der Folliklis als unzweifelhaft sichergestellt an.

Otto Sachs (Wien).

Blastomykosis of the skin in man. Von A. Primoose. The Edinbourgh medical Journal. September 1906.

Die Haut, als äusseres Deckblatt, ist der mannigfache Sitz von Krankheitserregern. Als eine eigentümliche Erkrankung, erst seit kurzem näher gekannt, ist die Blastomykosis, in Deutschland zuerst von Buschke und Busse, gleichzeitig von Gilchrist in Baltimore erkannt und beschrieben.

Die Affektion äussert sich in papillomatösen Efflorescenzen, die nach dem Abheben eine serös blutige Fläche zeigen; es bilden sich dann grössere Krusten. Die Diagnose kann nur auf mikroskopischem Wege gestellt werden; das ganze Krankheitsbild hat sehr grosse Aehnlichkeit mit Tuberculosis verrucosa cutis. Doch nicht bloss die Haut wird affiziert, sondern auch, was sogar viel häufiger ist, Larynx, Trachea, Lunge, Pleura, Myocardium, Leber, Milz, Pankreas, Nebennieren. Es wird nun eine Serie von Krankheitsgeschichten aus der Literatur kurz mitgeteilt, die in vivo zu allen möglichen Vermutungsdiagnosen — meist Pyämie und miliare Tuberkulose — Veranlassung gegeben haben.

Die Krankheitsgeschichte dieses Falles ist folgende: Ein 28jähr. Mann bemerkt das Auftreten multipler Tumoren im Gesichte, an Schultern und Nacken im Laufe von 6 Monaten. Zuerst war ein Tumor auf der rechten Schulter, zuletzt hatten sich Tumoren in der Regio glut., poplit., am Bauche gebildet. Anamnestisch kann Pat. nichts Besonderes angeben. Lues negiert. Keine Tuberkulose in der Ascendenz. Diese Tumoren sind umschriebene Knoten von gelblich-grüner Farbe, untersetzt mit Ekchymosen. Das Gewebe ist eigentümlich matsch, am Grunde der Basis nicht induriert. Geringe Sekretion aus dem Zentrum auf Druck gegen die Peripherie in Form von gelblichen Körnern. Eine mikroskopische Untersuchung ergibt sofort die charakteristischen Blastomycesgebilde. Es werden nun in Chloroformnarkose die Tumoren mit dem scharfen Löffel ausgekratzt, der Grund mit dem Pacquelin verschorft, hierauf noch mit Tct. jodi ausgetupft. Das ganze Krankheitsbild hat eine ziemlich grosse Aehnlichkeit mit dem der Aktinomykose, doch ist ersteres häufiger als Aktinomykose.

Die Blastomyceten sind kleine, birnförmige Gebilde, die eine Kapsel besitzen. Meist sind sie von Riesenzellen oder Lymphocyten eingeschlossen. Sie besitzen ein sehr starkes Lichtbrechungsvermögen. Ueber die Art der Infektion gibt Verf. nichts an.

Leopold Isler (Wien).

Weitere Mitteilungen über den Wert der statischen Elektrizität für die Behandlung parasitärer Dermatosen. Von Suchier. Dermat. Zeitschr. No. 11, 1906.

Suchier hat durch elektrostatische Behandlung bei Lupus vulg. und Erythem, bei chronischem Ekzem, bei Mycosis fung. und bei malignen Tumoren günstige Erfolge erzielt und zwar bei den letzteren in Verbindung mit kleinen operativen Eingriffen (Kurettement). Anschliessend an die mit statischer Elektrizität erzielten Heilerfolge bei malignen Tumoren entwickelt Suchier seine Ansichten über die Aetiologie der letzteren. Er glaubt, dass der Erreger derselben ein Parasit — ob Protozoon oder Bakterium, muss vorderhand noch dahingestellt bleiben — sei.

von Hofmann (Wien).

Ueber konjugale, familiäre Lepra und erblich lepröse Entartung (Paraleprose). Von Mathias Hirschberg. Dermat. Zeitschrift, Bd. XIII, 4. Heft.

Die einzelnen Fragen, welche hier in Betracht kommen, sucht Verf. an der Hand des statistischen Materiales aus dem Riga'schen Leprosorium zu beantworten. Seit Oktober 1891 bis zum Mai 1905 haben 389 Neuaufnahmen stattgefunden. 210 Individuen waren verheiratet. Im Riga'schen Leprosorium bekam man nur 2 ausgetragene Geburten zu Gesicht. Aborte konnten mehrmals verfolgt werden. Kinder, welche schon bei der Geburt leprös waren, wurden in Riga nicht beobachtet. Meist verschonte die Lepra mit wenigen Ausnahmen die ersten 3 bis 5 Lebensjahre. Konjugale Lepra konnte an 6 Paaren beobachtet werden. Bei diesen zwölf ist aber, abgesehen von zweien, nur zu konstatieren, dass die konjugale Lepra zur Zeit der Ehe entstanden ist, nicht aber sicher im Austausch unter den Eheleuten durch direkte Uebertragung aufeinander.

An der Hand von Familientafeln weist Hirschberg nach, dass unter 32 Familien im ganzen 90 verwandte Leprakranke sich befanden, bei denen

1 mal 12 Familienmitglieder (?)
1 „ 6 „
2 „ 5 „
6 „ 3 „
22 „ 2 „

krank waren.

Diese Zahlen reden deutlich genug für die auffallende Häufigkeit familiärer Lepra. Aehnlich wie bei der Tuberkulose kommt auch für die Lepra die Disposition zur Erkrankung in Frage. Selbst bei der direkten Einwirkung (Uebertragung der Bazillen auf Individuen) sind Verhältnisse vorhanden, welche einmal die bazilläre Krankheit aufkommen lassen, ein anderes Mal schwach oder gar nicht. Für die direkte Uebertragung der Lepra von einem Familienmitgliede auf das

andere wird auch der Umstand angeführt, dass jüngere Geschwister vor den älteren, Kinder vor den Eltern an Lepra erkranken können. Also auch hier kann die familiäre Disposition nicht von der Hand gewiesen werden, die erst durch den Hansen'schen Bacillus zur Auslösung kommt.

Die familiäre Disposition führt uns auf die erbliche Entartung bei Kindern, die von leprösen Eltern stammen (Paraleprose). Die Prädisposition der Abkömmlinge zur Lepra ist durch ererbte verminderte Widerstandsfähigkeit bedingt, nicht durch typische Stigmata wie bei der Tuberkulose.

Von der angeborenen Lepra (Zambaco, Babes, Kaliendero, Reschetillo, Novarro, Head, Ferrari, Azovedo-Lima) ist die Paraleprose durchaus zu scheiden. Die Paraleprose ist nicht die uterin übertragene Infektionskrankheit Lepra, welche als solche, wie die Infektionskrankheiten überhaupt, nicht vererbt werden kann, sondern ein Krankheitsbild, das durch Keimschädigung der Nachfolger infolge elterliche Lepra entstanden zu denken ist. Die Paraleprose ist somit eine Form der Abortiv- oder Erschöpfungslepra.

Die Symptome der erblichen leprösen Entartung oder Paraleprose waren: I. Allgemeine Ernährungs- und Wachstumsstörungen. II. Hautkeratosen (squamöse, Lichen pilaris, Ekzemata chronica). III. Nervenverdickungen (Ulnaris, Auricularis). IV. Zahn- und Nagelveränderungen. V. Anästhesien (Hypästhesien). VI. Formveränderungen der Nase, auf welche bis jetzt von den Autoren bei der Lepra familiaris noch nicht hingewiesen ist.

Otto Sachs (Wien).

Ueber die Pathologie und Therapie der Lepra. Von P. G. Unna. Monatsschr. f. prakt. Dermat., 1906, No. 12.

Nach U. haben wir es bei der Lepra mit einer sehr schwierig zu heilenden Krankheit zu tun, für welche wir kein einheitliches und bequemes Spezifikum, wie das Quecksilber bei Syphilis, besitzen. Nichtsdestoweniger ist man gerade bei dieser Krankheit durch sachgemässe Behandlung imstande, Besserungen, vielleicht auch Heilungen zu erzielen. Zu diesem Zwecke dienen ausser mechanischen Behandlungsmethoden: Bäder, Massage, Verätzung der Knoten usw., verschiedene spezifische äusserlich brauchbare Lepramittel, in erster Linie Pyrogallol, Resorcin, Carbol, Chrysarobin, Schwefel und Ichthyol. Von inneren Mitteln bewährt sich am meisten das Oleum gynocardii in Dosen von ca. 5,0 g pro die, am besten in keratinierten Pillen.

von Hofmann (Wien).

Ein schmerzhaftes Knötchen ungewöhnlicher Art. Von Alfred Fuchs. Neurol. Centralblatt, 24. Jahrg., No. 18.

Es handelt sich um einen 48jährigen Mann, bei dem seit 5 Jahren ein sehr heftiger, brennender, von einem bestimmten Punkte ausgehender Schmerz bestand. An dieser Stelle fand sich ein Knötchen, das exzidiert und als Neurofibrom gedeutet wurde. Die histologische Untersuchung ergab jedoch, dass das Knötchen als eine Drüse ohne Ausführungsgang, am ehesten ein Epithelkörperchen, oder als ein einem Nebennierenadenom

ähnliches Gebilde aufgefasst werden musste. Es bleibt unerklärlich, auf welchem Wege ein solches Gebilde in bzw. unter die Haut gelangen und so heftige Schmerzen sowohl spontan als auch auf Druck hervorrufen konnte. Nach der Exstirpation verschwanden alle Beschwerden.

v. Rad (Nürnberg).

Zur Radiumbehandlung des Lupus. Von P. Wichmann. Monatsh. f. prakt. Derm. No. 12, 1906.

Um bei tief sitzenden Lupusherden die oberflächlichen Strahlen möglichst auszuschalten, umgibt Wichmann die Radiumkapsel mit dem üblichen Glimmerverschluss, einer Lage starken Kondomgummis und einer Lage starken Papiers. Auf diese Weise wird ein Filter hergestellt, welches in der Regel genügt, um unangenehme Nebenwirkungen auszuschliessen.

von Hofmann (Wien).

Ueber tumorbildenden Lupus. Von W. Heuck. Arch. f. Derm. u. Syph. Bd. LXXXII, H. 1, 1906.

Heuck kommt zu folgenden Schlüssen:

1. Die klinische Eigenart des tumorbildenden Lupus besteht neben der Grösse und der polsterartigen Konsistenz in seiner bei makroskopischer Betrachtung scharfen Abgrenzung gegen die Umgebung bei auffallend geringer Tendenz zum Weitergreifen auf das benachbarte Gewebe und zur degenerativen Metamorphose.

2. Die histologische Struktur zeigt das charakteristische Bild des tuberkulösen Gewebes mit ausserordentlich grossen und zahlreichen Riesenzellen. Tuberkelbazillen wurden in mehreren Fällen in nur ganz vereinzelter Zahl, in anderen nicht gefunden.

3. Ueber die Art der Infektion lässt sich keine allgemein gültige Theorie aufstellen. In einigen Fällen finden sich Gefässtuberkel ausser Zusammenhang mit den Tumormassen, die eine metastatische Verschleppung von einem entfernt gelegenen Herd aus vortäuschen können, die aber durch örtliche Verschleppung innerhalb arrodierter Venen erklärbar sind.

von Hofmann (Wien).

Bericht des Kreisarztes Medizinalrat Dr. Urbanowicz über Versuche mit der Behandlung Leprakranker mit Röntgenstrahlen. Angestellt durch O. Lassar, A. Siegfried und Urbanowicz. Dermat. Zeitschr. H. 10, 1906.

Es wurden 9 Patienten mit vorwiegend tuberöser Lepra der Röntgenbehandlung unterzogen. In allen Fällen kam es zu einer Reaktion der bestrahlten Partien. Das Dauerresultat der bisherigen Bestrahlungen bei weit vorgeschrittenen Krankheitsfällen ist gleich Null. Hingegen sind lokale Wirkungen unverkennbar, so dass die bisherigen Beobachtungen zu weiteren Versuchen bei Initialfällen mit zerstreuten isolierten Knoten und Knotenhaufen sowie bei Infiltrationen anspornen.

von Hofmann (Wien).

Beitrag zur Kenntnis des Xeroderma pigmentosum (Kaposi). Von O. Löw. Dermatol. Zeitschr., Juli 1906.

L. hat an der Klinik Finger 2 Brüder im Alter von $3^1/_2$ und 1 Jahr beobachtet, deren Krankengeschichten er ausführlich wiedergibt. Auf-

fallend ist wie in vielen anderen Fällen auch hier die Blutsverwandtschaft der Eltern; Vater und Mutter sind Geschwisterkinder, ferner besteht Neigung zu Pigmentanomalien bei der Mutter.

von Hofmann (Wien).

Leprosy simulating syringomyelia. Von Herbert u. C. Moffilt. The journal of nervous and mental diseases. April 1906.

Ein 11 jähriger Knabe, dessen Leiden vor 5 bis 6 Jahren begann. An der linken Hand vor 3 Jahren eine Congelatio. Die Haut ist von irregulären grünlich-braunen Flecken bedeckt, hauptsächlich Nacken, Stamm, Hände und Füsse. Zahlreiche kleine harte Drüsen am Halse, in axilla; Ohr nicht deformiert. Zähne normal. Keine Symptome von Lues. Funktion der Hirnnerven normal. Die beiden Nervi ulnar. über dem Ellbogen deutlich verdickt. Keine Scoliosis vertebralis. Die linke Hand ist eine typische Klauenhand, Atrophie der linken Handmuskeln; die Haut verdünnt; kleine, nicht spezifisch charakteristische Geschwüre; die Hand tiefpurpurfarben. Die Finger können nur in der 1. Phalange bewegt werden. Die Reflexe normal. Die rechte Hand beginnt Veränderungen zu zeigen, keine Muskelatrophie. — Der rechte Fuss ist in Equinovarusstellung; zwei perforierte Geschwüre an der Aussenseite des Fusses, angeblich verursacht durch Schuhnägel. Die Nägel verkümmert und verdickt wie an der Hand. Die Reflexe normal. Keine Ataxie; kein Romberg-Phänomen. — Temperatursinnsstörung am linken Ohr. Thermoanästhesie am linken Arm, hauptsächlich im Verlaufe des Nerv. ulnaris, daselbst Analgesie, Hypaesthesie; ebenso am rechten Arme in derselben Weise. Tiefenempfindung ist normal. Keine Sensibilitätsstörungen am Stamme. Am rechten Fuss sind Thermoanaesthesie, Analgesie, Anaesthesie, ebenso an der unteren Hälfte des linken Beines, über der Sohle und an der 4. und 5. Zehe. Röntgendurchleuchtung ergibt keine pathologische Veränderung des Knochens. Es handelt sich also um die Differentialdiagnose zwischen Syringomyelie und Lepra. — Gegen Syringomyelie sprechen: 1. die Abwesenheit sichtbarer Zeichen der symmetrischen Atrophie der kleinen Handmuskeln. 2. Die Abwesenheit einer Skoliose. 3. Abwesenheit der Steigerung der Reflexe; sogar ein Fehlen der Reflexe der unteren Extremitäten. 4. Die Verteilung der Lähmung: linke Hand und rechter Fuss. 5. Abwesenheit von Ataxie und Sphinkterstörung. 6. Geringe Temperaturstörung am linken Ohr und geringe Sensibilitätsstörung am rechten Arm, hauptsächlich im Verlaufe des Nerv. ulnar., 7. ausgedehnte Sensibilitätsstörung an den unteren Extremitäten. 8. Die Verdickung der peripheren Nerven und 9. die Veränderung der Haut, die alle für Diagnose Lepra sprechen.

Leopold Isler (Wien).

Zur Kenntnis der multiplen Dermatomyome. Von C. Gutmann. Dermat. Zeitschr., Juli 1906.

Bei dem 42 jährigen Manne waren vor 23 Jahren die ersten Geschwulstbildungen an der linken oberen Brusthälfte aufgetreten. Seither entwickelten sich Tumoren an den verschiedensten Teilen des Körpers. Im Laufe der Jahre traten spontane, an Intensität zunehmende Schmerz-

attacken auf, auch wurden die Knoten mit zunehmender Grösse auf Druck empfindlich. Die histologische Untersuchung ergab, dass es sich um multiple Dermatomyome handelte, eine Erkrankung, von welcher in der Literatur höchstens 21 Fälle beschrieben sind.

von Hofmann (Wien).

Ueber einen seltenen Fall von Paget'scher Krankheit. Von C. Vignolo-Lutati. Monatsh. f. prakt. Dermat., No. 5, 1906.

Bei der jetzt 40jährigen Patientin hatte sich vor 20 Jahren an der linken Brustwarze eine kleine rötliche Plaque entwickelt, welche nach mehrfacher Salbenbehandlung operativ entfernt wurde, aber bald recidivierte, im Laufe der Jahre exulcerierte und eine enorme Grösse erreichte. Die Beschwerden waren gering. V. beschreibt genau die Resultate der histologischen Untersuchung. Auffallend sind in diesem Falle das rasch eintretende Recidiv nach der Operation, die ungeheure Ausdehnung der Erkrankung über Brust und Rücken sowie das makroskopisch und mikroskopisch nachweisbare Fortbestehen der sogenannten „Période d'état“ noch mehr als 20 Jahre nach dem Beginne der Krankheit.

von Hofmann (Wien).

Beitrag zur Pathologie und Therapie der Mycosis fungoides. Von L. v. Zumbusch. Arch. f. Derm. u. Syph., 1906, Bd. LXXVIII, Heft 1 u. 2.

v. Z. berichtet über 5 Fälle von Mycosis fungoides, 3 Frauen und 2 Männer, von denen 3 tödlich endeten, 2 nicht bis zum Ablauf des Prozesses verfolgt wurden. Nach v. Z. ist die Mycosis fungoides eine Krankheit, welche der Leukämie und Pseudoleukämie bis zu einem gewissen Grade verwandt erscheint, da man bei ihr Veränderungen des Blutes beobachtet, welche allerdings andere sind als bei jenen besser bekannten Blutkrankheiten. Ausserdem ist die Mycosis fungoides fähig, sich ihrer Natur nach einem Sarkom ähnlich zu gestalten, wobei Blutveränderungen ausbleiben können. Therapeutisch kommen Arsenik und Röntgenbehandlung in Betracht. Besonders die letztere stellt ein wertvolles Mittel für die Therapie dar, da sie das Allgemeinbefinden der Patienten hebt und deren Beschwerden verringert, wenn sie auch den Tod nur etwas verzögert. von Hofmann (Wien).

10 Fälle von Mycosis fungoides mit Bemerkungen über die Histologie und Röntgentherapie dieser Krankheit. Von K. Herxheimer u. H. Hübner. Arch. f. Derm. u. Syph., Bd. LXXXIV.

Wenn auch Erfahrungen über Dauererfolge der kombinierten Arsen-Röntgentherapie noch nicht vorliegen, so glauben doch die Verfasser sagen zu können, dass dieselbe einen grossen Fortschritt in der Behandlung der Mycosis fungoides bedeutet, und resumieren dahin, dass wir jetzt eine Behandlungsweise der Mycosis fungoides kennen, die, rechtzeitig angewandt, oft heilend und das Umsichgreifen des Prozesses kupierend wirkt und die gestattet, eine bedeutend günstigere Prognose zu stellen, als das bisher möglich war.

von Hofmann (Wien).

Ein Fall von Mycosis fungoides mit Berücksichtigung der Röntgentherapie. Von Schourp u. Freund. Dermat. Centralbl., 1906, No. 6.

Der 58jährige Patient war vor einigen Monaten unter dem Bilde einer universellen Psoriasis in Behandlung gekommen. Unter Arsenbehandlung verschwanden die Erscheinungen fast vollständig. 2 Monate später traten am ganzen Körper und am Kopfe zahlreiche verschieden grosse, zu Exulceration geneigte Tumoren auf, welche bei mikroskopischer Untersuchung das bekannte, an Sarkom erinnernde Bild ergeben. Es wurde eine Röntgenkur eingeleitet und nach 20 Sitzungen waren sämtliche Geschwüre überhäutet und die Tumoren nahezu vollständig verschwunden. Die Rückbildung hatte sich von dem Momente, als der Patient noch Arsenik erhielt, beschleunigt.

von Hofmann (Wien).

Mycosis fungoides oder Pseudoleukaemia cutanea. Von F. Radäeli. Arch. f. Dermat. u. Syph., 1906, Bd. LXXX, Heft 3.

Der von R. beobachtete Fall bot das klinische Bild einer Mykosis fungoides d'emblée dar; die Struktur der Hautgeschwülste entsprach den Angaben, welche uns verschiedene Autoren bezüglich typischer Fälle von Mycosis fungoides liefern. Als Komplikation der Hautaffektion trat eine Pseudoleukämie auf; die histologische Untersuchung der lymphatischen Organe ergab, dass es sich nicht um eine Hyperplasie, sondern um eine Neoplasie handelte. Das neugebildete Gewebe der Lymphdrüsen, Tonsillen, der Milz und des Knochenmarkes erinnerte an die Struktur der Hautgeschwülste. von Hofmann (Wien).

Multiple Endotheliome der Kopfhaut. Von P. Haslund. Arch. f. Dermat. u. Syph., 1906, Bd. LXXXII, Heft 3.

Im Anschluss an die Krankengeschichte eines von ihm beobachteten Falles bespricht H. die unter dem Namen Endotheliom zusammengefassten Erkrankungen. Er erkennt ihnen nur eine bedingte Benignität zu, da sie lokal sehr häufig recidivieren und unter Umständen Metastasen bilden können. von Hofmann (Wien).

Ueber Leukonychia totalis. Von S. Bettmann. Dermat. Zeitschr., Juli 1906.

Bei einer 23jährigen nervösen Patientin hatte sich unter parästhetischen Erscheinungen von Seite der Finger, welche sich in 4 Anfällen innerhalb 3 Jahren wiederholten, eine eigenartige, porzellanartige Verfärbung des proximalen Nagelanteils eingestellt. Ausserdem bestand eine typische Vitiligo. Neben den Parästhesien waren einige Male auch epileptiforme Konvulsionen aufgetreten. von Hofmann (Wien).

III. Bücherbesprechungen.

La cure de déchloration chez les cardiaques. Von Jean Digne. Paris, G. Steinheil. 1905.

Die Retention der Chloride ist ein konstant zu beobachtendes Phänomen im Verlaufe von schweren Kompensationsstörungen. Die Einführung von Kochsalz während dieser Periode vermehrt die Oedeme sowie auch alle anderen Störungen. Bei Herzkranken, welche vor kurzem eine schwere Kompensationsstörung überwunden haben, vermag die Einführung von Kochsalz Oedeme wieder hervorzurufen. Die Retention der Chloride scheint also in pathogenetischer Beziehung für die Kompensationsstörung von grosser Bedeutung zu sein.

Bei einer grossen Anzahl von Herzkranken ohne funktionelle Störungen ist die Ausscheidung der Chloride normal. In jenen Fällen, bei welchen bereits leichte subjektive Störungen vorhanden sind, wie leichte Dyspnoe, abends Malleolarödem usw., ist die Ausscheidung der Chloride verlangsamt und intermittierend. Bei stärkerer Kompensationsstörung fehlt die Ausscheidung der Chloride vollständig.

Die Untersuchung auf Chloride ist also in prognostischer und therapeutischer Beziehung von Bedeutung. Die Verfütterung mit Chloriden und die Messung der Ausscheidung derselben bei dem zu untersuchenden Individuum gestatten einen genauen Einblick in den funktionellen Zustand des cardiovaskulären Systems.

„Die Ausscheidung der zurückgehaltenen Chloride ist die Basis aller Herztherapie.“ Bei Herzkranken mit geringen funktionellen Störungen empfiehlt sich neben sonstigen therapeutischen Massnahmen eine Verminderung der Aufnahme von Chloriden. In manchen Fällen kann dieses Regime auch ohne Medikamente, nur mit Ruhelage kombiniert, die Heilung herbeiführen. Wilhelm Neutra (Wien-Gainfarn).

Ueber einige neuere Gesichtspunkte für die Diagnose und Therapie der Nierenkrankheiten. Von Gerhardt. Würzburger Abhandlungen, Stuber, Bd. VII, 1. Heft.

Verf. bespricht die Resultate, welche die physiologische Forschungsmethode der letzten Jahre bei der Nephritis und ihren Hauptsymptomen, der Albuminurie und den Kreislaufsstörungen, gezeitigt hat. Er beschäftigt sich mit der Frage der orthostatischen Albuminurie und kommt zu der Schlussfolgerung, dass es sich hierbei wohl in der Mehrzahl der Fälle nicht um Nephritis handelt, wenn auch häufig allerhand andere Störungen des Organismus mit im Spiele sind. Grosse Bedeutung für die Diagnostik misst Verf. der Messung des arteriellen Blutdruckes bei, die auch für die Prognose nutzbringend zu verwerten ist. Durch das Studium des Salzstoffwechsels ist man in den Erklärungsversuchen der Oedeme bedeutend weiter gekommen, und zwar in dem Sinne, dass die Salzretention von Wichtigkeit für die Flüssigkeitsretention und somit für die Entstehung der Oedeme ist. Weniger fruchtbringend sind die Untersuchungen für die Frage der Urämie gewesen. Therapeutisch geben die Forschungsresultate eine wissenschaftliche Grundlage für die schon lange empirisch angewandte Milchkost und die Schwitzprozeduren.

Salzarme Diät und nicht allzu reichliche Flüssigkeitsmengen in Verbindung mit vorsichtiger Anwendung von Diureticis vervollständigen das therapeutische Rüstzeug. Goldstücker (Breslau).

Relation de la chorée de Sydenham avec la tuberculose. Von Toutann. Thèse de Paris. Steinheil 1906.

Verf. sucht auf Grund von 20 Beobachtungen, einen Zusammenhang zwischen der Chorea und der Tuberkulose aufzustellen. Die Lumbalpunktion wies häufig eine Lymphocytose der Cerebrospinalflüssigkeit nach. Verf. glaubt, dass das Choreasyndrom durch das Entstehen von Miliartuberkeln in der Pia mater im Bereich der motorischen Zone ausgelöst werde; in anderen Fällen wurden solche längs der Gefässe in der Nähe der Zonula Rolandi entstehen! Schrumpf (Strassburg).

Recherches sur l'involution utérine. Von Martin Camacho. Thèse de Paris. G. Steinheil. 1906.

Der Autor hat mittels eines von Budin angegebenen Instrumentes äussere und mittels eines Hysterometer genannten Sondenapparates innere Messungen des Uterus im Wochenbette vorgenommen und die so gewonnenen Erfahrungen in der vorliegenden, von fleissiger Lektüre zeugenden Dissertation niedergelegt.

Von den Ergebnissen seiner Studien seien die wichtigsten wiedergegeben: Die Rückbildung der Gebärmutter, ein natürliches und von keinerlei pathologischen Symptomen, insbesondere einer Temperatursteigerung, begleitetes Phänomen, beginnt unmittelbar nach der Nachgeburtsperiode und nimmt eine Reihe von Tagen in Anspruch, derart, dass in der Mehrzahl der Fälle zwischen dem 9. und 12. Tage post partum die Gebärmutter hinter der Symphyse verschwindet. Das ist der eine Typus der Rückbildung, der andere bedarf längere Zeit, bis 15 Tage, zum Verschwinden des Gebärmuttergrundes hinter dem Schambeine.

Die Rückbildung vollzieht sich rascher bei Mehrgebärenden (durchschnittlich in 11 Tagen) als bei Erstgebärenden (durchschnittlich in 12 Tagen).

Die Involution ist ebenso regelmässig bei Fehl-, wie bei Termingeburten, es scheint sogar im Gegensatze zur früher herrschenden Meinung die Rückbildung bei Fehlgeburten sich in kürzerer Zeit zu vollziehen als bei Geburten am normalen Ende. — Ebenso unabhängig wie von der Einstellung des Kindes zur Geburt ist die Rückbildung der Gebärmutter von der Dauer der Geburtsarbeit, vom Gewichte des Kindes und der Nachgeburt, vom Quantum der Lochien und von geburtshilflichen Operationen.

Eine im Endometrium lokalisierte Puerperalinfektion ist die einzige Ursache der Verzögerung der Rückbildung.

Der Zustand der Gebärmutter, welcher mit dem Ausdruck Subinvolution bezeichnet wird, ist nach Ansicht des Verf. eine Verzögerung der Rückbildung, hervorgerufen durch eine latente Infektion, und sollte logischerweise Subinfektion genannt werden. Fälle von Superinvolution hat er nie gesehen und ist daher nicht in der Lage, über diesen Zustand sich auszusprechen. Rudolf Pollak (Prag).

Second annual report of the Henry Phipps Institute for the study, treatment and prevention of tuberculosis. (450 Seiten.)

Das im Jahre 1903 von Henry Phipps (Philadelphia) gegründete Institut liefert in seinem zweiten Jahresbericht einen stattlichen Band. Im Jahre 1904—1905 wurden im Ambulatorium 1382, im Hospital 294 Kranke behandelt. Lawrence Flick bearbeitet das Material statistisch von verschiedenen Gesichtspunkten; dabei fallen interessante Streiflichter auf die trostlosen Wohnungsverhältnisse. Die deutschen Verhältnisse in bezug auf Krankengesetzgebung und Heilstätten sollten jedem zivilisierten Lande vorbildlich sein. Weitere Kapitel bearbeiten die Sektionen, dann spezialistisch einzelne Symptome und Organe (Nerven, Larynx, Leber, Nieren usw.). Recht interessant sind die Ausführungen von Carncross über die Psyche der Tuberkulösen. Er leugnet im allgemeinen eine spezifische Psychose, hält auch die Lungenkranken nicht für Optimisten. Weiter bearbeitet Pearson historisch die Immunisierung von Tieren gegen Tuberkulose. Der Bericht über die Behandlung mit Maragliano's Serum im Institut stützt sich wohl auf eine zu geringe Zahl von Fällen um einen grossen Wert zu besitzen (Vergleich von 2 Serumfällen mit 3 nicht mit Serum behandelten Fällen).

Baer (Sanatorium Wienerwald).

Inhalt.

I. Sammel-Referate.

Schirmer, K. H., Die Rolle der Epithelkörperchen in der Pathologie (Schluss), p. 481—501.

II. Referate.

A. Lymphgefässsystem.

Neisser, E., Ueber Sondenpalpation der Bronchialdrüsen bei gewissen leichtesten Formen der Tuberkulose, p. 502.

Brüning, H., Zur Lehre der Tuberkulose im Kindesalter mit besonderer Berücksichtigung der primären Darm-Mesenterialdrüsen-Tuberkulose, p. 502.

Ranzi, E., Ueber einen mit Röntgenstrahlen behandelten Fall von v. Mikuliczscher Krankheit, p. 503.

Weil, E. et Noiré, Un cas de lymphadénie lymphatique aleucémique soignée par la radiothérapie, p. 503.

Warnecke, F., Ueber die Hodgkin'sche Krankheit, p. 503.

Stoll, H. F., A case of Hodgkin's disease with but slight enlargement of the superficial lymphglands, p. 504.

Lockwood, Ch. B., An adress of carcinoma of the breast and its spread into the lymphatics, p. 504.

Müller, O., Ein Fall von Lymphangiektasie mit Lymphorrhoe, p. 505.

Wilms, Eine besondere Art von Schmerzen an Unterschenkel und Fuss (Lymphangitis rheum. chr.), p. 505.

B. Darm.

Madelung, O., Anatomisches und Chirurgisches über die Flexura coli sinistra, p. 506.

Hültl, Die Radikalheilung des Nabelbruches nach Pfannenstiel-Menge, p. 507.

Perman, E. S., Ett fall af intraabdominelt bråck genom en öppning i mesocolon transversum och omentum minus, p. 508.

Naumann, G., Stricturae multiplices intestini tenuis tuberculosae, p. 508.

Powell, N. A., Intestinale obstruction with or following disease of the vermiform appendix, p. 508.

Sibley, W. K., The treatment of chronic constipation, p. 509.

Ringel, Ueber acuten, mechanischen Ileus, p. 510.

Almkvist, J., Ueber die Pathogenese der merkuriellen Colitis und Stomatitis, p. 511.

Mayo, W. J., The surgical treatment of duodenal ulcer, p. 511.

Helme, T. A., Appendix vermiformis in relation to pelvic inflammation, p. 512.

Lediard, H. A., Gall-stones in the appendix, p. 514.
Karlow, A., Resektion af 2 m 15 cm tarm. Hälsa, p. 515.

C. Haut.

Henggeler, O., Ueber einige Tropenkrankheiten der Haut, p. 515.
Alexander, D. M. und Donaldson, R., A case of ainhum, p. 515.
Beyer, Herpes zoster mit generalisierter Lokalisation, p. 516.
Solger, B., Ueber Arsenzoster, p. 516.
v. Veress, F., Ueber Pellagra, mit besonderer Berücksichtigung der Verhältnisse in Ungarn, p. 516.
Kanitz, H., Beitrag zur Klinik, Histologie und Pathogenese der Pityriasis rubra (Hebra), p. 516.
Wherry, J. W., The use of nitroglycerin in the treatment of erysipelas, p. 516.
Ayer, J. C., A study of fifteen cases of erysipelas treated by injections of antistreptococcus serum, p. 517.
Kaczvinszky, J., Ueber die Therapie des Erysipels, p. 517.
Cronquist, C., Ein Fall von Folliculitis cutis gonorrhoica, p. 517.
Leiner und Spieler, Zum Nachweis der bazillären Aetiologie der Folliklis, p. 517.
Primoose, A., Blastomykosis of the skin in man, p. 518.
Suchier, Weitere Mitteilungen über den Wert der statischen Elektrizität für die Behandlung parasitärer Dermatosen, p. 519.
Hirschberg, M., Ueber konjugale, familiäre Lepra und erblich lepröse Entartung (Paraleprose), p. 519.
Unna, P. G., Ueber die Pathologie und Therapie der Lepra, p. 520.
Fuchs, A., Ein schmerzhaftes Knötchen ungewöhnlicher Art, p. 520.
Wichmann, P., Zur Radiumbehandlung des Lupus, p. 521.
Heuck, W., Ueber tumorbildenden Lupus, p. 521.
Lassar, O., Siegfried, A. und Urbanowicz, Bericht des Kreisarztes Medizinalrat Dr. Urbanowicz über Versuche mit der Behandlung Leprakranker mit Röntgenstrahlen, p. 521.
Löw, O., Beitrag zur Kenntnis des Xeroderma pigmentosum (Kaposi), p. 521.
Herbert und Moffilt, C., Leprosy simulating syringomyelia, p. 522.
Gutmann, C., Zur Kenntnis der multiplen Dermatomyome, p. 522.
Vignolo-Lutati, C., Ueber einen seltenen Fall von Paget'scher Krankheit, p. 523.
v. Zumbusch, L., Beitrag zur Pathologie und Therapie der Mycosis fungoides, p. 523.
Herxheimer, K. und Hübner, H., 10 Fälle von Mycosis fungoides mit Bemerkungen über die Histologie und Röntgentherapie dieser Krankheit, p. 523.
Schorup und Freund, Ein Fall von Mycosis fungoides mit Berücksichtigung der Röntgentherapie, p. 524.
Radäeli, F., Mycosis fungoides oder Pseudoleukaemia cutanea, p. 524.
Haslund, P., Multiple Endotheliome der Kopfhaut, p. 524.
Bettmann, S., Ueber Leukonychia totalis, p. 524.

III. Bücherbesprechungen.

Digne, J., La cure de déchloration chez les cardiaques, p. 525.
Gerhardt, Ueber einige neuere Gesichtspunkte für die Diagnose und Therapie der Nierenkrankheiten, p. 525.
Toutann, Relation de la chorée de Sydenham avec la tuberculose, p. 526.
Camacho, M., Recherches sur l'involution utérine, p. 526.
Second annual report of the Henry Phipps Institute for the study, treatment and prevention of tuberculosis, p. 527.

Um Einsendung von Monographien und Büchern an den Redakteur Professor Dr. HERMANN SCHLESINGER, Wien, I, Ebendorferstrasse 10, wird gebeten.
Man bittet, redaktionelle Zuschriften mit dem Adressenzusatz „Für die Redaktion des Centralblattes für die Grenzgebiete" versehen zu wollen.

Lippert & Co. (G. Pätz'sche Buchdr.), Naumburg a. S.

′

CENTRALBLATT

für die

Grenzgebiete der Medizin u. Chirurgie.

Herausgegeben von

Dr. Hermann Schlesinger,

Professor an der Universität Wien.

Verlag von GUSTAV FISCHER in Jena.

X. Band.	Jena, 8. August 1907.	Nr. 14.

Das Centralblatt für die Grenzgebiete der Medizin und Chirurgie erscheint in zwanglosen Heften im Umfange von etwa 3 Druckbogen, die zu einem Bande vereinigt werden, dessen Umfang 60 Druckbogen betragen wird. Das Abonnement für das Centralblatt kostet 24 Mark für den Band. — Die Abnehmer der **Mitteilungen aus den Grenzgebieten der Medizin und Chirurgie,** herausgegeben von A. von Eiselsberg und B. Naunyn, erhalten das Centralblatt zum Vorzugspreise von 20 Mark.

I. Referate.

A. Rückenmark.

Die Röntgenbehandlung der Syringomyelie. Von G. Ranzoni. Gazzetta Med. Ital., 15. Nov. 1906.

In einem Falle von Syringomyelie wurde durch eine 6 Wochen dauernde Röntgenbehandlung vollständige Remission erzielt. Es handelte sich um einen Patienten, bei dem, als er ins stellungspflichtige Alter kam, eine Kyphoskoliose entdeckt wurde. Im Alter von 22 Jahren begann die Erkrankung allmählich und ohne Schmerzen einige Monate nach einer Influenzaattacke. Pat. merkte zuerst ein rasches Ermüden bei der Arbeit, dann ein Prickeln und andere Parästhesien sowie Schwächegefühl in den Beinen. Er konnte nicht gehen, ohne in Schweiss zu geraten und Schmerzen in den Beinen zu empfinden. Es traten häufig Geschwüre auf, die nur langsam heilten und deutliche Narben hinterliessen. Im weiteren Verlaufe bemerkte Patient eine Verminderung der thermischen Empfindung. Im Jahre 1904 kam er, 30 Jahre alt, in Behandlung. Es zeigte sich ausgesprochene Kyphoskoliose mit der Konvexität nach rechts vom 7. Hals- bis zum 8. Brustwirbel. Wirbelsäule nirgends schmerzhaft, weich oder geschwollen. An den Handgelenken Arthritis deformans, die Nägel zeigen trophische Störungen, die Hand ist klauenförmig, ödematös. Die Muskeln der Arme atrophisch, besonders rechts und hier wieder besonders an der distalen Partie des Armes. Es besteht muskuläre Parese mit fibrillären Zuckungen. Tiefe Reflexe erhöht, Plantarreflex ersetzt durch das Babinski'sche Phänomen. Taktile Sensibilität durchaus normal. Es bestehen absolute Analgesie und Thermoanästhesie an der Innenseite der Oberarme von der Axilla bis zu den Fingerwurzeln, an der Vorderseite des Rumpfes vom Angulus

Ludovici bis zur Inguinalgegend und am Rücken vom 7. Halswirbel bis zum Kreuzbein. An den Unterarmen, an der Aussenseite der Vorderarme und am oberen Teile der Brustwand bestand eine diffuse und wechselnde Hypästhesie sowohl für Hitze als auch für Schmerz. Die elektrische Untersuchung zeigte Unerregbarkeit des Thenar, Hypothenar, der Interossei und Lumbricales beiderseits. An den anderen Muskelgruppen der oberen Extremität bestand keine Entartungsreaktion, aber eine deutliche Verminderung der Erregbarkeit, speziell an der rechten Seite. Auf Grund dieser Symptome wurde die Diagnose Syringomyelia vera mit anatomischen Läsionen der Medulla, des Halsmarkes und oberen Brustmarkes, die speziell die gekreuzten Fasern für die Leitung der spezifischen Sensibilität und die spinalen Zellen des Ursprungs des Plexus brachialis betreffen, gestellt. Im Februar 1906 wurde auf Grund der Mitteilung Raymond's, der zwei Fälle von Syringomyelie auf gleiche Weise behandelt hatte, mit der Radiotherapie begonnen. Es wurden 15 Sitzungen, zuerst zweimal, dann dreimal wöchentlich abgehalten. Jede Sitzung dauerte zuerst 5 Minuten, später wurde sie allmählich auf 12 Minuten verlängert. Es wurde die ganze Wirbelsäule, besonders der Halsteil, bestrahlt. Entfernung der Röhre von der Haut 10—15 cm. Ausserdem täglich Massage und jeden 2. Tag galvanische und faradische Stimulation der motorischen Fasern an den Oberextremitäten. Ferner 15 Jodipininjektionen an aufeinanderfolgenden Tagen. Im April verliess der Patient gebessert das Spital. Die Circumferenz des mittleren Drittels des rechten Vorderarms hatte um 3 cm zugenommen ($15^1/_2$—$18^1/_2$), die des linken ebenfalls um 3 cm ($16^1/_2$—$19^1/_2$), die des rechten Armes um $1^1/_2$ cm ($24^1/_2$—26), die des linken um $^1/_2$ cm ($26^1/_2$—27). Dynamometer wurde vor der Behandlung nicht bestimmt, nachher betrug er 15 links und 10 rechts. Babinski'sches Symptom nunmehr bedeutend schwächer. Die Regionen der absoluten Analgesie und Thermoanästhesie blieben unverändert, die Hypästhesie an den anderen Stellen sehr vermindert. Der Zustand der Unerregbarkeit der kurzen Handmuskeln blieb unverändert, die anderen Muskelgruppen jedoch antworteten viel prompter auf elektrische Erregung als vor der Behandlung. Ranzoni erklärt diese Besserung in seinem Falle sowie die guten Erfolge in den 2 Fällen Raymond's (eine Besserung, eine Heilung) als die Folge der günstigen Wirkung der Röntgenstrahlen auf Neugebilde, fasst also die Syringomyelie als eine durch ein Neoplasma des Halsmarkes bedingte Erkrankung auf. K. H. Schirmer (Wien).

Die spontane Rückenmarksblutung. Von Carl Dörr. Deutsche Zeitschrift f. Nervenheilkunde, Bd. XXXII, 1. Heft.

Verf. bringt hier in einer grösseren Arbeit eine monographische Darstellung unserer Kenntnisse über die spontane Hämatomyelie. Seine Ausführungen stützen sich auf 4 eigene Fälle und eine eingehende Verwertung der gesamten Literatur. Blutungen im Rückenmark sind ungemein selten. Ausser traumatischen Einwirkungen ist über die Aetiologie nicht viel bekannt. Herzhypertrophie, chronische Nephritis und Arteriosklerose scheinen hier im Gegensatz zu den Gehirnblutungen keine begünstigende Rolle zu spielen. Die Haematomyelia spontanea tritt meist schon in jungen Jahren, hauptsächlich im 2. und 3. Dezennium auf. Aehnlich wie die Apoplexia cerebri kann auch die Hämatomyelie zu einer Höhlenbildung führen.

Die Symptomatologie ist natürlich von der Höhenlokalisation der Blutung abhängig. Die Lähmung tritt in der Regel plötzlich ohne alle Prodromalerscheinungen ein, und zwar unter heftigen Schmerzen im Rücken und auf der Brust. Die motorischen Lähmungserscheinungen steigern sich sehr rasch zu einer völligen oder unvollständigen Paraplegie. In selteneren Fällen kann es auch zu einer spinalen Hemiplegie kommen. Störungen vonseiten der Sensibilität sind nicht stets nachweisbar, sie entsprechen im allgemeinen den motorischen Ausfallserscheinungen, doch kann es ausnahmsweise zur Entwicklung des Brown-Séquard'schen Symptomenkomplexes und zu einer syringomyelischen Empfindungslähmung kommen.

Blasen- und Mastdarmstörungen sind ungemein häufig und natürlich in der Art ihres Auftretens vom Sitze der Blutung abhängig. Oculopupilläre Symptome sind in einzelnen Fällen von spontaner Hämatomyelie des Halsmarks beobachtet worden. Decubitus entwickelt sich oft erstaunlich schnell und kann rasch eine enorme Ausdehnung erreichen.

Das in manchen Fällen auftretende Fieber ist als Lokalsymptom aufzufassen (Halsmark). Die Diagnose bietet bei genauer Berücksichtigung der Anamnese und der Symptome, namentlich wenn der Tod nicht allzurasch erfolgt, keine allzugrossen Schwierigkeiten. Der plötzliche Beginn, das Fehlen ausgeprägter Prodrome und jeglicher peripherer Reizerscheinungen, der heftige, mit dem Eintritt der Lähmung meist verschwindende Rückenschmerz, das Erhaltensein des Sensoriums und das normale Verhalten der Gehirnnerven sprechen für Hämatomyelie. Die Prognose ist insofern schlecht, als völlige Heilung kaum vorkommt. Je höher aber im Rückenmark die Blutung stattfand, desto ungünstiger liegen die Verhältnisse. v. Rad (Nürnberg).

Ein Beitrag zur Klinik und zur operativen Behandlung der Rückenmarksgeschwülste. Von L. Bregmann. Deutsche Zeitschrift f. Nervenheilkunde, Bd. XXXI, 1. u. 2. Heft.

Der ganze Verlauf des Falles sprach für einen extramedullären Tumor im Bereich der letzten 2 dorsalen sowie der obersten Lendenwurzeln. Bei der Operation fand sich ein $2^1/_2$ cm grosses Fibromyom, das leicht aus dem Arachnoidealgewebe herauszuschälen war. Am 6. Tage nach der Operation ging Patient infolge Meningitis cerebrospinalis zugrunde. Im 2. Falle, der auch letal endete, wurde die Diagnose auf einen extramedullären Tumor in der Höhe des obersten Dorsalmarks gestellt und es wurde bei der Operation auch an der diagnostizierten Stelle eine Geschwulstmasse gefunden, die mit dem Rückenmark fest verwachsen war und sich nicht exstirpieren liess. Bei der Sektion fand sich eine diffuse Sarkomatose, die das ganze Rückenmark mit einem cylinderförmigen Geschwulstmantel umgab. An der Stelle, wo der Tumor vermutet worden war, fand sich eine knotenförmige Wucherung der Geschwulst, welche ganz unzweifelhaft selbständige klinische Erscheinungen bedingt hatte. Der Fall ist bemerkenswert durch die Kombination von diffuser und nodoser Form der Sarkomatose der Häute. v. Rad (Nürnberg).

Ueber einen Fall von Solitärtuberkel im Rückenmark mit Nebenbefund von sogenannter artefizieller Heterotopie desselben. Von G. Rystedt. Zeitschrift f. klin. Med., Bd. LXIII, 1.—4. Heft.

Ein 25jähriger Arbeiter, früher vollkommen gesund, konnte das rechte Bein nicht mehr so gut gebrauchen wie früher. Bald stellte sich

vollkommene Parese desselben mit Empfindungslosigkeit ein. Pat. wird in diesem Zustande aufgenommen. Im Spitale entwickelt sich Heiserkeit, als deren Grund eine laryngoskopische Untersuchung Ulcus tbc. des Stimmbandes ergibt. Die Wirbelsäule ergibt nichts Auffälliges. Vollkommene Parese der rechten unteren Extremität mit vollkommener Berührungsanästhesie, teilweiser Thermoanästhesie und Analgesie. Gleichzeitig entwickelt sich in der Beobachtungszeit eine ausgesprochene Infiltration der rechten Lungenspitze, die rasch progredient wird und zum Exitus führt. — Wegen der spastischen Parese des Beines, dann der später aufgetretenen Parese der Bauchmuskulatur, Sensibilitätsstörung, die sich über die ganze Extremität und über einen umschriebenen Teil des Abdomens und Rückens erstreckt, wurde eine herdförmige Erkrankung des Rückenmarkes angenommen. Man dachte wegen der raschen Zunahme der Parese zuerst an Gliom; wegen der anderen auftretenden Symptome wurde die richtige Diagnose dann gestellt: Solitärtuberkel des Rückenmarkes. — Es wird nun ziemlich ausführlich der wahrscheinliche Sitz des Tumors durch die gegebenen pathologischen Erscheinungen bestimmt, wobei sich, wie fast immer bei intramedullären Veränderungen, dasselbe ereignet, dass der Sitz des Tumors zu niedrig diagnostiziert wird. Nach den Störungen erwartete man 7. Brustwirbelsegment, bei der Obduktion fand sich der Tumor (Solitärtuberkel) im 5. Brustwirbelsegment. Das wird damit erklärt, dass eine Schädigung nicht nur das betreffende Segment trifft, sondern höchstwahrscheinlich auch die nächst gelegenen Segmente getroffen oder mindestens in Mitleidenschaft gezogen werden, was sich eben durch Sensibilitätsstörungen kundgibt.

Leopold Isler (Wien).

Abdominaltumor. Von Miller. Brit. Med. Journ., 10. Nov. 1906.

Ein 38 Jahre alter Mann klagt über Schmerzen und eine Geschwulst in der linken Scrotalhälfte; der linke Testikel war stets grösser als der rechte. Bei der Operation am 29. April wurde der linke Hode entfernt. Im März des folgenden Jahres traten Schmerzen im Abdomen und rechten Oberschenkel auf und im Epigastrium war ein ca. faustgrosser, pulsierender, schmerzloser Tumor von unregelmässiger Oberfläche; kurz vor dem Tode zeigte sich ein 2. Tumor in der linken Fossa iliaca; es entstanden Cystitis und Inkontinenz, Paraplegie und Verlust der Sensibilität bis 3 Zoll über der Nabellinie. Patient starb am 2. Oktober 1906. Bei der Autopsie fand sich im Becken reichlich grüner Eiter, die Ureteren verdickt und entzündet, die Blase ulceriert; auf den lumbalen Wirbeln lag ein Tumor, der durch die Foramina vertebralia in den Spinalkanal vordrang und die Cauda equina komprimierte. Der Tumor war von weicher Konsistenz und blasser Farbe und war mikroskopisch ein Rundzellensarkom. Die gleichen Eigenschaften zeigte der $2^1/_2$ Jahre vorher entfernte Hodentumor.

Herrnstadt (Wien).

A case of carcinoma of the spinal cord. Von C. L. Allen. Journ. of the Amer. Med. Assoc., 1907, 9. März.

Das Carcinom des Rückenmarks ist äusserst selten, nach Schlesinger immer sekundär und in der Regel von den Meningen ausgehend.

In dem berichteten Falle handelte es sich um eine 65 jährige Patientin mit terminaler Demenz, kompletter Anästhesie und Blasenlähmung.

Die Autopsie ergab Verdickung der Dura mater spinalis, Entzündung und Erweichung der unteren Teile des Rückenmarks. In Lunge, Leber und Nieren zahlreiche Krebsknoten. Die mikroskopische Untersuchung ergab Verdickung der Pia der unteren Rückenmarksabschnitte, im ersten Segment der oberen Lumbalgegend des Rückenmarks eine scheinbar von der Pia aus in die vordere Fissur einwachsende Krebsmasse, welche die Pyramiden komprimierte, die vorderen Nervenwurzeln ergriff und von welcher Zellnester in die Vorderstränge und ein Vorderhorn eindrangen. Die Nervenzellen hier und tiefer unten erschienen geschwollen und zeigten Chromatolyse und Kernschwund. Degeneration der Hinterstränge, vornehmlich des Lumbalmarks. Der Krebsknoten war, wie der primäre Tumor in der Brust, ein Adenocarcinom. Die primäre Paraplegie war durch das Wachsen und den Druck des Tumors entstanden, die Myelitis der Lumbosakralgegend durch Ausbreitung der Entzündung von einem bis auf den Knochen reichenden Decubitus, der auch die Ursache der aufsteigenden Degeneration bildete. Karl Fluss (Wien).

Zwei Fälle von diagnostizierten und operierten Tumoren der Rückenmarkshäute. Von Köster. Zeitschr. f. klin. Med., Bd. LXIII.

Die Diagnostik der Rückenmarkstumoren hat in den letzten Jahren immer mehr an Sicherheit gewonnen. Wenn man sich bloss auf die Symptome, Wurzelreizung mit folgender Rückenmarkskompression verlässt, ist man oft Täuschungen ausgesetzt, weil Meningomyelitis ebenfalls Wurzelreizungssymptome mit folgender Markläsion mit sich bringt. Deshalb sind die 2 folgenden Fälle bemerkenswert wegen der sicher gestellten Diagnose, die der operativen Behandlung zugeführt wurden.

1. Bei einer 58 jährigen, früher stets gesunden Frau traten vor 1 Jahr Schmerzen im linken Knie auf, es folgten dann: Eingeschlafensein des rechten Oberschenkels mit Schwächegefühl im Bein mit immer stärkerer Zunahme dieses Zustandes; später krampfartige Zuckungen. Deutliches Gürtelgefühl um den Nabel. Schwierigkeit, Urin zu lassen. Diese Symptome nahmen an Intensität zu. Bei Aufnahme das typische Bild einer spastischen Paralyse der unteren Extremitäten mit schmerzhaften Zuckungen, besonders beim Versuche, sie zu gebrauchen. — Anästhesie der unteren Extremitäten, Hypästhesie der unteren Rumpfhälfte bis zur Nabelhöhe auf der Vorderseite und bis zum 8. Wirbeldorn auf der Rückseite. Hochgradig gesteigerte Reflexe. Schmerzen bald im Kreuz, bald in den Extremitäten neben Parästhesien. Während der Beobachtungszeit trat vollständige Lähmung der unteren Extremitäten ein. Die Sensibilitätsstörungen gingen weiter in die Höhe bis zum unteren Rand der Mammilla und nach rückwärts bis zum 4. Brustwirbel. Incontinentia urinae et alvi. Druckempfindlichkeit der Wirbeldorne; sie nahm gleichmässig mit der beobachteten nach oben gewanderten Sensibilitätsstörung vom 8., 9., 10. Brustwirbel bis zum 4. Brustwirbel zu. Das stete, konstante Zunehmen der Symptome sprach für einen das Rückenmark komprimierenden, wahrscheinlich extramedullären Tumor, da dauernde motorische Wurzelsymptome (Muskelkrämpfe, die an Ausdehnung zunahmen) vorhergingen; ferner Fehlen partieller Sensibilitätsstörungen, wie Temperatursinnsstörung, Fehlen jedweder Atrophie der Muskulatur (nach Herm. Schlesinger ein sicheres Symptom eines intramedullär gelegenen Tumors); Abwesenheit jedweder Veränderung der Form der

Wirbelsäule, wechselndes Resultat der Empfindlichkeit bei der Perkussion der Wirbelsäule machten es wahrscheinlich, dass der Tumor im Rückenmarkskanale sass und nicht von dem Wirbelkörper seinen Ausgang nahm. Der Tumorsitz wurde daher entsprechend dem 5. Dorsalsegment diagnostiziert und auch operiert; es zeigte sich ein typisches Psammosarkom der Rückenmarkshüllen. Resultat: Befreiung der Patientin von den unerträglichen Schmerzen und krampfartigen Kontraktionen der unteren Extremitäten; sonst Zustand unverändert.

2. Ein 38 jähriger Maurer, der seit 2 Jahren über Sensationen im linken Bein mit folgender Schwäche und Steifigkeit klagte. Ein Jahr später Auftreten dieser Symptome auf dem rechten Beine. In letzter Zeit Incontinentia urinae. Bei der Aufnahme zeigte sich spastische ataktische Parese beider unterer Extremitäten mit hochgradiger Rigidität; gesteigerte Reflexe; starke Schmerzen in den Beinen, Herabsetzung der Sensibilität, successiv nach oben zunehmend. Sehr geringe Algesie. Incontinentia urinae et alvi. Decubitus ossis sacralis. Wirbelsäule zeigt nichts Abnormes. Während der Beobachtungszeit Auftreten von Atrophie der Oberschenkel-, Unterschenkelmuskulatur und Beckengürtelmuskulatur. Die langsame Zunahme der Symptome sprach für eine langsam fortschreitende Kompression des Rückenmarkes (2 Jahre lang); keine Veränderung der Wirbelsäule in dieser Zeit. Annahme eines intravertebral gelegenen Tumors, wahrscheimlich im Lumbalmark zum Unterschiede von Caudatumoren, die stets doppelseitige Symptome von allem Anfang machen. Die gesteigerten Reflexe sprachen für Ergriffensein des 1. Lumbalsegmentes. Es wurde auch tatsächlich ein extramedullärer Tumor daselbst gefunden (Hämangiosarkom). Subjektive Erleichterung p. operat, Aufhören der lanzinierenden Schmerzen; Aufheben der Incontinenz. Patient starb schliesslich aber an Sepsis. Leopold Isler (Wien).

Surgery of the spinal cord. Von J. B. Murphy. Journ. of the Amer. Med. Assoc., 1907, 2. März.

1. Kontusionen. Diese können bloss oberflächliche Verletzungen, Bluterguss in den Kanal oder das Mark oder Entzündungen mit Lähmung verursachen. Die Symptome variieren sehr, können fehlen oder erst einige Zeit nach dem Trauma sich bemerkbar machen. Zuweilen tritt nach Monaten Heilung ohne chirurgische Hilfe auf. Verf. glaubt nicht, dass hier Regeneration nach Zerstörung Platz greife, sondern dass es sich um entzündliche Lähmungen handle, welche nach Aufsaugung der Entzündungsprodukte zurückgehen. Auch nach Laminektomien sieht man öfters komplette Paraplegie mit Wiederherstellung.

2. Erschütterungen. Darunter versteht man Funktionsstörungen ohne grobe traumatische Läsionen. Man zählt dazu Fälle mit segmentaler Hyper- oder Anästhesie und verminderten Reflexen oder mit Lähmungen. Ein gleiches klinisches Bild bietet allerdings die Hämorrhagie in den Rückenmarkskanal. Das Verschwinden der Lähmungen spricht für Erschütterung, andererseits hat man bei ausgesprochenen Lähmungen anatomische Veränderungen post mortem vermisst.

3. Stichwunden des Rückenmarks. Von Wagner-Stolper wurden 86 solche Fälle zusammengestellt, welche das Hals- und obere Brustmark betrafen (Angriffe gegen den Kopf, geräumige Wirbelinterstitien). Meist wird nur die eine Hälfte des Markes lädiert. 44 Fälle boten das

Bild der Halbseitenlähmung. 20 % starben, die meisten wurden gebessert, der Verlauf war aseptisch. Eingriffe sind nicht angezeigt, ausser bei Infektion oder Kompression infolge von Hämorrhagie. Kurz nach dem Trauma kann ein Bluterguss durch Lumbalpunktion mit dicker Nadel entfernt werden. Auch Nahtvereinigungen sind zwecklos, daher Eingriffe im allgemeinen verboten.

4. Hämorrhagien der Dura und des Rückenmarks (Hämatorrhachis, Hämatomyelie), meist auf traumatischer Grundlage. Die Symptome bestehen gewöhnlich in Schmerzen, Spasmen, Opisthotonus, Konvulsionen und endlich Paraplegie, welche letztere zum Unterschiede von Rückenmarksverletzungen bei der Hämatorrhachis in allmählicher Steigerung eintritt und nach 4—6 Wochen verschwindet. Allerdings gibt es auch Fälle von plötzlicher und kompletter Paraplegie. Den besten Nachweis bildet die Spinalpunktion. Die Hämorrhagie ist entweder extra- oder intradural, bei Zerreissung der Dura gewöhnlich venös und bei höher gelegenen Läsionen ausgebreiteter wegen der Senkung des Blutes. Janeway berichtet über einen Fall von spontaner, subarachnoidealer Blutung am Halsmark, welche bei einem Bluter nach Influenza aufgetreten und von plötzlichem Tode gefolgt war. Hämatomyelie, meist die Gegend des 4. bis 6. Halswirbels befallend, entsteht durch Hyperflexion der Wirbelsäule. Muskelschwund mit Anästhesie deutet auf Erguss in der grauen, Paraplegie auf Erguss in der weissen Substanz. Auch Gliosis spinalis kann zu Hämatomyelie führen. Die Prognose ist zweifelhaft, zumindest bleibt eine Muskelschwäche zurück.

5. Dislokationen und Frakturen. Erstere sind immer eine Folge der letzteren, die seltenen Luxationen abgerechnet. Die Symptome sind die der Kompression und gehen bei Intaktheit der Medulla bald zurück. Frakturen entstehen durch direkte oder indirekte Gewalt (forcierte Beugung), in der Regel fehlt eine Dislokation der Fragmente, welche in seltenen Fällen in das Rückenmark eingetrieben werden. Zu den indirekten Gewalten gehören der Fall auf die Fersen und Schultern, extreme Beugungen oder Streckungen, wobei die Fraktur gewöhnlich in der dorsolumbaren Verbindung sitzt. Chirurgische Hilfe ist nur bei blosser Kompression des Rückenmarks möglich. Bei kompletter Durchtrennung (motorische und sensible Lähmung, Schmerzen und Fehlen der Reflexe) ist jede Hilfe ausgeschlossen. Die inkompletten Kompressionslähmungen treten nicht unmittelbar nach dem Trauma auf, vorher entstehen hyperästhetische Zonen, in welchen dann die Reflexe verschwinden. Eine Differentialdiagnose zwischen Kontusion und fortdauernder Kompression ist nicht immer möglich. Dagegen stellt die Laminektomie an sich eine Steigerung des Traumas dar, darf also nicht wahllos vorgenommen, in suspekten Fällen aber nicht aufgeschoben werden. Bei Durchtrennung des Rückenmarks in der Dorsal- und Cervicalgegend sind Operationen zwecklos. Anders sind die Verhältnisse unterhalb des 12. Rückenwirbels. Die motorischen und sensorischen Fasern der Cauda sind regenerationsfähig und können durch exakte Naht vereinigt werden. Bis zum 7. Tag nach dem Trauma kann man durch elektrische Reizung der Faserbündel der Cauda die rechtsseitigen und die linksseitigen derselben unterscheiden, wenn der Reiz unterhalb des Traumas einwirkt, wobei man periphere Muskelzuckungen erhält.

6. Schusswunden. Previtt sammelte 49 Fälle und rät zur so-

fortigen Operation, wenn die Wunde erreichbar und in den hinteren oder seitlichen Rückenmarksanteilen gelegen ist. Wenn ein Geschoss im Rückenmarke oder Knochenfragmente das Rückenmark komprimieren, was sich radiologisch feststellen lässt, so müssen diese Fremdkörper entfernt werden. Innerhalb der Meningen angesammeltes Blut ist mittels Lumbalpunktion zu entfernen, da es in der Spinalflüssigkeit nicht gerinnt. Der Tod kann nach Frakturen der Halswirbelsäule durch direkte Schädigung der Centren erfolgen, die Temperatur bis zu 42° und 44° C steigen (Wärmecentrum), die Respiration geschädigt werden. Bei Frakturen der oberen Dorsalregion treten Darmlähmung, Tympanie, Respirationsstörung durch Druck auf das Diaphragma ein, bei Frakturen über dem 2. Lumbalwirbel Sphinkterenlähmung. Zu den sekundären Todesursachen gehören Infektion der Blase und der oberen Harnwege und Infektion von einem Decubitus aus. Man vermeidet den Katheter durch rektale Massage zur Erschlaffung des Sphinkters. Die nicht oder spät operierten Fälle von Frakturen und Dislokationen haben eine günstigere Statistik als die sofort operierten.

7. Indikationen und Zeitpunkt der Operation. Verf. verhält sich abwartend, bis die Diagnose feststeht, dass das Rückenmark nicht vollständig durchtrennt ist. Sofortige komplette bilaterale (motorische und sensible) Lähmung beweist eine vollständige Durchtrennung.

8. Tuberkulöse Wirbelkaries. Das Tuberkulom ist ein extraduraler, vor dem Rückenmark gelegener Tumor. Die ersten Symptome sind daher motorische Störungen. Die Lokalisation des Tumors wird leicht zu tief geschätzt. Die Topographie der Rückenmarkssegmente mit Bezug auf ihre Lage zu den Wirbelkörpern ist von V. Horsley gründlich studiert und beschrieben worden. Da die Prognose davon abhängt, in welcher Ausdehnung das Rückenmark geschädigt ist, so ist ein operativer Eingriff möglichst frühzeitig auszuführen. Die Operation besteht in der Laminektomie, Entfernung der tuberkulösen Massen und Einlegung einer Knochenplombe ohne Eröffnung der Meningen. Die Paraplegie kann dann zurückgehen, wenn sie nicht zu lange bestanden hat, doch kann andererseits durch eine Wundinfektion das Rückenmark zerstört werden. Verf. beschreibt die Technik der Operation und die Nachbehandlung. Der Erfolg dieser Eingriffe tritt erst nach 6 Monaten bis 2 Jahren auf.

Spina bifida. Diese zeigt die verschiedensten Formen bis zur totalen Rhachischisis. Bei der umschriebenen Form findet man einen gewöhnlich nach hinten vorragenden Tumor. In seltenen Fällen erscheint dieser infolge eines Defekts der Wirbelkörper vorn, so in 2 Fällen, wo der mit Spinalflüssigkeit gefüllte Sack sich ins Becken (Willard, Emmet), und in einem 3. (Robinson), wo er sich gegen die vordere Bauchwand erstreckte. Man unterscheidet nach Dana Meningocele, Meningomyelocele und Syringomyelocele, wozu noch Spina bifida occulta hinzuzufügen wäre. Die Behandlung besteht in der kaum zweckdienlichen und nicht gefahrlosen Injektion von Jodglycerin und in der Exzision des Meningealsackes. Die Exzision nimmt man von der Seite aus vor, da die Rückenmarksfasern gewöhnlich an der hinteren Wand des Sackes angehaftet sind. Bei kompletter Syringomyelie soll man das Rückenmark oben und unten an der Grenze der normalen Zone amputieren, und wenn es sich um die Cauda handelt, die Fasern wieder sorgfältig vernähen.

10. Schlussfolgerungen. Die weisse und graue Substanz des Rücken-

marks und des verlängerten Marks können sich nach ihrer Durchtrennung nicht mehr regenerieren. Nur der caudale Anteil des Rückenmarks, dessen Achsencylinder ein Neurilemm besitzen, ist regenerationsfähig, ebenso wie die Nervenwurzeln innerhalb des Craniums und des Rückenmarkskanals, ferner die peripheren Nerven und die sympathischen Nervenstränge. Hämorrhagien, Erschütterungen und Kontusionen ohne Zerreissung können dasselbe klinische Bild geben. Zwischen der Schwere des Traumas und dem Grade der Verletzung besteht kein direkter Zusammenhang. Wichtig sind das zeitliche Auftreten der Symptome und deren zeitliche Reihenfolge. Lähmungen können sich noch nach Tagen und Wochen einstellen. Komplette Lähmungen infolge von Hämatorrhachis nach Schuss- und Stichwunden, welche eine Durchtrennung des Rückenmarks vortäuschen können, können durch Spinalpunktion behoben werden. Die Mehrzahl der Lähmungen nach Frakturen heilt ohne operativen Eingriff, ein Zeichen, dass eine Durchtrennung des Rückenmarks gewöhnlich nicht vorhanden ist. Ein Eingriff ist nur vorzunehmen, wenn die Durchtrennung keine komplette ist, ausgenommen in der caudalen Zone. Ein unmittelbarer Eingriff ist von Nutzen bei Kompression oberhalb der Cauda oder Kompression und Durchtrennung in der Cauda. Ist eine Operation indiziert, so soll sie nicht aufgeschoben werden, da sonst degenerative Veränderungen eintreten. Bei Frakturen ohne Dislokation ist eine Operation zwecklos und daher kontraindiziert. In solchen Fällen sind etwaige Lähmungen auf Zerreissung oder Kontusion zurückzuführen und ist daher von einem Eingriffe nichts zu erwarten. Bei Zerreissungen der Nerven in der caudalen Zone (Stich- und Schusswunden) ist die Nervennaht angezeigt. Bei nicht malignen Tumoren des Rückenmarks ist eine Operation bei den ersten Zeichen von Parese vorzunehmen. Spätoperationen sind kontraindiziert, was in gleicher Weise von der Kompression durch Tuberkulome gilt. Im allgemeinen muss in der Chirurgie des Rückenmarks das Prinzip des frühzeitigen Handelns aufrechtgehalten werden. Karl Fluss (Wien).

Erfahrungen über Lumbalanästhesie mit Stovain, Alypin und Novocain. Von Baisch. v. Bruns' Beitr. z. klin. Chir., 1906, Bd. LII, 1. H.

B. teilt 130 Lumbalanästhesien der Czerny'schen Klinik mit. Als Anästheticum dienten Stovain, Alypin und Novocain, das letztere nur 8 mal. Die Injektion erfolgte mit einer mit einem Mandrin bewaffneten Nadel im Sitzen unterhalb des 2. oder 3. Lendenwirbels. Nach der Injektion wurde der Kranke in Horizontallage oder auch mässige Beckenhochlage gebracht. Die Lösung wurde in der Spritze mit dem Liquor cerebrospinalis vermischt. Stovain wurde in 10 % Lösung, immer ohne Nebennierenpräparat, verwendet, Alypin in 5 % und 10 % Lösung, mit und ohne Nebennierenpräparat, auch in Form der Tabletten zu 0,02 Alypin und 0,00013 Suprarenin boric. (Firma G. Pohl in Schönbaum); Novocain wurde in frischer Lösung oder in Ampullen (Höchst) oder in Tabletten (C. Höchst) angewandt. Die Altersgrenze wurde nach unten mit 16—17 Jahren, nach oben unbegrenzt gezogen. Bei alten Leuten hat sich die Lumbalanästhesie sehr bewährt. Im ganzen betrachtet, finden sich aber viele Fälle, wo die Methode ganz versagte; z. T. mag dies auf Fehler der Technik zurückzuführen sein, z. T. hatten wohl die Nerven des Operationsgebietes einen höheren Ursprung, als die anästhe-

sierende Wirkung der Injektion reichte, z. B. bei Oberschenkelamputationen, wo die Anästhesie des Ischiadicus unvollständig war, bei Prostatektomie, wobei das Herunterziehen der Blase schmerzhaft war, und bei Herniotomien. Wurde bei Stovain die Dosis von 0,06 nicht überschritten, so zeigte es keine Nebenwirkungen, wohl aber bei einem Viertel der Fälle Nachwirkungen, bisweilen in Gestalt von Urinretention oder Blasenstörung, die bisweilen bis 14 Tage anhielt. Bei Alypin hingegen waren die Nebenwirkungen häufig, ebenso die Nachwirkungen, auch bei Adrenalinzusatz. Einmal rief es bei einem alten Manne doppelseitige Abducenslähmung hervor, eine leichte Albuminurie wurde vorübergehend zu schwerer hämorrhagischer Nephritis gesteigert, es traten Blasenstörungen auf. Das Novocain-Adrenalin erforderte viel grössere Dosen als Stovain und Alypin, auch waren die Neben- und Nachwirkungen bei seiner Anwendung schwer und häufig. Stovain und Alypin erwiesen sich als gleichwertige Präparate; sie wirkten ohne Zusatz eines Nebennierenpräparates sehr gut und zeigten viel weniger Neben- und Nachwirkungen als mit einem solchen zusammen. Vielleicht spielt hierbei die Wirkung der Nebennierenpräparate selbst eine Rolle, jedenfalls aber die Verlängerung der Wirkung des Anästheticums durch das Nebennierenpräparat. Klink (Berlin).

Spinal anaesthesia, its advantages and disadvantages. Von J. W. Struthers. The Edinbourgh medical Journal, Nov. 1906.

In den letzten Jahren hat die Spinalanästhesie eine ziemlich verbreitete Anwendung gefunden, weil sie weniger riskant erscheint als die Anwendung der allgemeinen Anästhesierungsmittel Chloroform und Aether. Ueber die Technik wird folgendes gesagt: Zur Anästhesierung wird gewöhnlich zwischen den Lumbalwirbeln eingespritzt. Dönitz (Bier's Klinik) verlangt für Abdominaloperationen die Injektion zwischen 1. und 2. Lumbalwirbel, genau so wie die Quincke'sche Lumbalpunktion. Der Rücken des Patienten muss vollkommen gekrümmt sein. Als Anästhesierungsmittel verwendet man Stovain mit Hinzufügung eines Adrenalinpräparates. Es hat geringere toxische Wirkung als das Cocain, grösseren Effekt auf die motorische Zone, lähmt vollkommen die glatte Muskulatur des Anus (Maximaldosis 0,06 g Dönitz, 0,08 g Chaput). In einigen Fällen versagte die Wirkung des Stovains auf das motorische Erregungscentrum. Verwendung von Tropacocain (Chaput nimmt 1 Teil Cocain, 3 Teile Stovain); dieses ist etwas schwächer als Stovain und ist vorzuziehen, wenn höher gelegene Teile der Medulla spinalis anästhesiert werden sollen (Schwarz in circa 1000 Fällen; Maximaldosis 0,06 g). Ein anderes Mittel ist Novocain. Heinecke und Läwen beobachteten nach demselben Auftreten von Kopfschmerzen. Maximaldosis 0,15.

Das Resultat ist in der Mehrzahl der Fälle eine komplete sensible und motorische Paralyse des Sacral- und Lumbalmarkes und ein operativer Eingriff ist in diesem Gebiete völlig möglich. Die Anästhesie dauert $1^1/_2$—2 Stunden. In 60—70 % der Fälle ist die Anästhesie ohne jegliche Komplikation, einige Todesfälle sind jedoch schon bekannt.

1. (König) 35 jähriger Mann mit Patellarfraktur. Lumbalanästhesie mit Stovain 0,06 im 3. Lumbalzwischenwirbelraum. Komplete Anästhesie mit motorischer Paralyse der Extremitäten, der Blase und des Rectums.

Die Paralyse ging aber nicht zurück; Patient starb an Cystitis und aufsteigender Pyelonephritis. Die Dura fand sich etwas adhärent, doch sprach nichts für eine Infektion vom Stichkanal aus. Die Cerebrospinalflüssigkeit war steril.

2. (Dönitz) 75jähriger Mann mit Peniscarcinom. Exitus einige Momente nach Injektion von Tropacocain (0,13 g). Eine etwas grössere Dosis wegen der länger andauernden Operation (Ausräumung der Inginualdrüsen).

3. (Chaput) 30jähriger Patient mit Empyem der Pleurahöhle. Injektion von Cocain 0,02 g und Stovain 0,06 g. Nach Entleerung des Empyems Collaps und Exitus.

4. (Schwarz) 60jähriger Mann mit Hernia inguinalis incarcerata. Exitus während der Operation.

Autor meint, dass im Falle König ein solches Resultat unerwartet war, in den übrigen 3 Fällen es alte oder heruntergekommene Individuen waren, bei denen Allgemeinnarkose auch gefährlich gewesen wäre.

Paralyse der Respiration wurde in 4 Fällen beobachtet. Dönitz sah nach Stovaininjektion (0,04 g) Asphyxie; künstliche Atmung durch 5 Minuten.

Greiffenhagen sah 2mal nach Stovaininjektion (0,08 g und 0,10 g) Asphyxie, künstliche Atmung durch 25 Minuten.

Sandberg sah nach Stovaininjektion (0,07 g) Respirationslähmung, durch 25 Minuten künstliche Atmung.

Collaps wurde in einer grossen Zahl von Fällen gleich nach der Injektion von Tropacocain oder Stovain beobachtet. Allgemeine Schwäche, Erbrechen, Necessitas involuntaria sind häufige Begleiterscheinungen.

Unvollkommene Anästhesie sah Deetz 4mal in 126 Fällen an den unteren Extremitäten, 23mal bei 228 Abdominal- und Beckenoperationen. Becker sah sie 10mal bei 87 Abdominaloperationen, 2mal unter 34 Operationen der unteren Extremitäten, keine Anästhesie bei 20 Rektaloperationen.

Chaput hatte 19mal Misserfolge unter 309 Fällen. An Sonnenburg's Klinik gab es 18 wirkungslose Anästhesien in 114 Fällen mit Stovaininjektion, 8mal in 78 Fällen mit Stovain, Adrenalin; kein Versagen in 82 Fällen mit Novain-Adrenalin. Dönitz hatte nur 4 Misserfolge bei über 300 Fällen.

Andere Nebenwirkungen sind Kopfschmerzen, die sehr intensiv und heftig zu sein pflegen. Schwarz beobachtete sie in 5 % von 300 Fällen, Deetz 50mal unter 360 Fällen; in einem Falle hielten sie mehr als 6 Wochen an. Chaput beobachtete sie in 10 % seiner Fälle, oft begleitet von Schmerzen neuralgischen Charakters in den Füssen. — Erbrechen, Fieber wurden gelegentlich beobachtet, aber ohne dass sie von langer Dauer waren. Dönitz sah Paraplegie in 2 Fällen nach vorhergegangener Spinalanästhesie. Nach diesen Erfahrungen, meint Verf., ist es schwer, der Spinalanästhesie den Vorzug vor der Allgemeinanästhesie zu geben. Leopold Isler (Wien).

Experimentelle Untersuchungen über Lumbalanästhesie. Von H. Heineke und A. Laewen. Arch. f. klin. Chir., Bd. LXXXI, 1 T.

Die Arbeit beschäftigt sich mit der Frage, welchen Umständen die gefährlichen Nebenwirkungen bei der Lumbalanästhesie — Erbrechen,

Sinken des Blutdruckes usw. — zuzuschreiben sind, ob sie als Folge des durch Aufsteigen der injizierten Lösung im Duralsacke bedingten direkten Contacts mit den lebenswichtigen Centren des Nervensystems oder durch Resorption in den Kreislauf hervorgerufen werden. Während Klapp für ein Vorwiegen der Resorptionswirkung eintritt, gipfeln die Untersuchungen des Verfassers darin, dass die giftige Wirkung in erster Linie durch direkten Einfluss der Injektionsflüssigkeit auf die Substanz des Centralnervensystems bestimmt wird, während die Resorption hierbei keine wesentliche Rolle zu spielen vermag.

Victor Bunzl (Wien).

Ueber Lumbalanästhesien. Von Hauber. Arch. f. klin. Chir., Bd. LXXXI, II. T.

Verf. teilt in vorliegender Arbeit seine Erfahrungen über Lumbalanästhesie mit. Von 200 Fällen war bei 160 die Anästhesie vollständig. Bei 26 Patienten war die Schmerzempfindung stark herabgesetzt und es konnte ohne Narkose ausgekommen werden, während in den übrigen 14 Fällen Allgemeinnarkose verwendet werden musste. Schwere Folgeerscheinungen wurden nicht beobachtet. Am häufigsten traten Kopf- und Kreuzschmerzen, daneben auch Erbrechen, Singultus, Appetitlosigkeit und Nackenschmerzen auf. Hervorzuheben wären 3 Fälle von Abducensparese, die aber ohne Therapie zur Heilung kamen. — Verf. ist ein unbedingter Anhänger der Lumbalanästhesie und rät nur von ihrer Verwendung bei jungen, nervösen Leuten sowie bei blossen Untersuchungen wie Cystoskopie usw. ab, während er im übrigen nicht nur bei kleineren Eingriffen, sondern auch bei grösseren intraabdominalen Operationen für sie eintritt, insbesondere bei Leuten mit Herzfehlern, Lungenleiden und bei Patienten im höheren Alter sowie überall dort, wo der Körper durch die Allgemeinnarkose gefährdet wird.

Victor Bunzl (Wien).

B. Magen.

Beitrag zur Operation des perforierten Magengeschwürs. Von N. Körte. Arch f. klin. Chirurg. Bd. LXXXI, 1. Teil.

Verf. berichtet über Erfahrungen, die er an 18 operierten Fällen von perforiertem Magengeschwür gesammelt hat, wovon folgendes erwähnt werden soll: 13 mal erzielte er Heilung, d. i. gegenüber der bisher beobachteten Mortalität ein besonders günstiges Resultat. Im Gegensatze zur relativen Häufigkeit von Ulcus ventriculi bei Weibern gehörten 14 von den citierten Fällen dem männlichen und nur 5 dem weiblichen Geschlechte an, die Mehrzahl der Patienten stand zwischen dem 20. und 40. Lebensjahre und die Chancen der Operation waren in diesem Alter am günstigsten. Sehr auffallend und bemerkenswert ist die Tatsache, dass unter 19 Perforationen viermal solche nach vorausgegangener Gastroenterostomie beobachtet wurden, welcher Umstand den obigen Eingriff in seiner therapeutischen Bedeutung herabzusetzen geeignet ist. Die Wahl der Methode war dabei gewiss nicht von bestimmendem Einfluss, da die verschiedensten Methoden zur Anwendung gelangt waren. Das wichtigste objektive Symptom der eingetretenen Perforation ist die abnorme Spannung der Bauchmuskulatur, welche be-

sonders im Epigastrium, wo auch die Druckempfindlichkeit am stärksten ist, am deutlichsten hervortritt. Die „freie Gasblase" im Bauch sowie das Schwinden der Leberdämpfung sind kein sicheres Symptom und häufig zur Zeit der Indikationsstellung für die Operation noch nicht entwickelt. Die Operation muss möglichst früh nach erfolgter Perforation erfolgen, von welchem Umstand die Prognose in erster Linie abhängt. Der Sitz der Perforation fand sich 8 mal in der Gegend des Pylorus, 8 mal in der Mitte der kleinen Kurvatur, 2 mal mehr cardialwärts, 2 mal ferner an Stelle der früheren Gastroenterostomie, je einmal im Jejunum und Duodenum; in einem Falle führte ein 2. Ulcus, das bei der Operation nicht bemerkt worden war, zum Exitus.

Die Resektion des Geschwürs ist nur in jenen Fällen ratsam, wo der Allgemeinzustand des Patienten diesen längeren Eingriff gestattet, empfehlenswert hingegen ist die Umschneidung der Ränder, weil dies zu einer sicheren Vereinigung derselben führt. Zur Entlastung des Magens, resp. der genähten Partie ist ferner die Hinzufügung der Gastroenterostomie anzuraten, welcher Eingriff vom Verf. 9 mal vorgenommen wurde.

Die Spülung des Bauches mit warmer Kochsalzlösung ist stets vorzunehmen, der Wert der Drainage hingegen ist ein geringer und ist es am besten, in geeigneten Fällen den Bauch völlig zu schliessen. Die Krankengeschichten obigen Materials sind am Schlusse der Arbeit angefügt.

Victor Bunzl (Wien).

Rupture of gastric ulcer into the posterior mediastinum. Von Francis Haswell. Brit. Med. Journ. 23. Febr. 1907.

J. A. litt seit 6 Jahren an Magendilatation, seit 18 Monaten bestanden Erscheinungen einer Ulceration. Im Januar 1907 traten Schmerzen im Epigastrium sowie braunfarbiges, flüssiges Erbrechen auf, der Darm war konstipiert; die Beschwerden gingen auf medizinische Behandlung zurück. Am 4. Januar plötzlicher Rückenschmerz in der Höhe des 6. Dorsalwirbels, der von Erbrechen brauner, krümlicher Flüssigkeit begleitet war. Die Bauchmuskeln waren stark gespannt ohne Druckschmerz. Am Nachmittag bildete sich eine Geschwulst am Halse und in kurzer Zeit zeigt sich beiderseits ein beträchtliches Emphysem. Um 3 Uhr a. m. Exit. let. Das Magenulcus hatte das hintere Mediastinum perforiert.

Herrnstadt (Wien).

Lymphosarcoma of the stomach and abdominal glands. Von Dr. Norman Dalton. Lancet, 15. Dez. 1906.

Ein 15 jähriger Bursche litt an abdominalen Schmerzen und Schwellung seit circa 4 Monaten. Bei der Nekropsie waren mediastinale und retroperitoneale Drüsen vergrössert und weich, am Zwerchfell sah man kleine, weisse Tumoren und eine grössere Geschwulst betraf den Magen und das Omentum; auch in Leber und Nieren waren kleine Knötchen. Der Magentumor begann an der grossen Kurvatur 3 Zoll vom Pylorus entfernt und war an der inneren Seite ulceriert; eng verbunden mit ihr war die Geschwulst des Omentums, so dass sich der Ausgangspunkt nicht feststellen liess. Mikroskopisch sah man kleine, runde Zellen mit starkem Stroma und wenig Blutgefässen; es bestand die Aehnlichkeit mit den Zellen des Rundzellensarkoms. Verf. verlegt

den Beginn in die abdominalen Lymphdrüsen aus folgenden Gründen: 1. da die Ausbreitung wahrscheinlich auf dem Wege der Lymphgefässe stattfand, 2. die Drüsen auf dem Wege vom Magen zum Ductus thoracicus waren nicht affiziert, 3. die affizierten Drüsen waren gleich gross und weiss, wie sie bei Lymphadenomen gefunden werden.

Herrnstadt (Wien).

C. Milz.

Ein Beitrag zur Beleuchtung der sogenannten Bantischen Krankheit. Von J. Hedenius. Zeitschr. f. klin. Med. Bd. LXIII, 1.—4. H.

Der Begriff Bantische Krankheit ist seit 10 Jahren etwa bekannt. Sie entwickelt sich schleichend, hat 3 Stadien ohne jede nachweisbare Aetiologie; sie tritt in den 3 Stadien auf: das anämische dauert 3—5 Jahre, bisweilen 10—12 Jahre, wird schliesslich durch einen grossen Milztumor begleitet. Bemerkenswert ist das Auftreten von Nasenbluten. Urin normal; keine Digestionsstörungen, kein Fieber. Im 2. Stadium von nur einigen Monaten Auftreten eines leichten Icterus, Leber etwas vergrössert; Magen-, Darmfunktion etwas gestört. Harnmenge verringert, Auftreten von Gallenfarbstoff. — Das 3. Stadium führt zur Verkleinerung der Leber, Auftreten von Ascites; zunehmende ausgeprägte anämische Kachexie. Harnmenge wird sehr klein. Abends können Temperatursteigerungen auftreten, nach 5—7 Monaten Exitus. Das Blut zeigt eine dem Grade der Anämie entsprechende Verminderung der roten Blutkörperchen, Poikilocytose, spärliche Normoblasten; weisse Blutkörperchen etwas vermindert; Lymphocyten percentuel etwas vermehrt. Ausserdem bemerkenswert die hämorrhagische Diathese.

Ein genau beobachteter Krankheitsfall illustriert diese Krankheit mit ihrem Symptomenkomplex. Bei einem 71 jährigen Manne ohne erklärende anamnestische Angaben tritt ein Milztumor auf, der den Patienten jetzt belästigte, aber schon vor 6 Jahren ihm aufgefallen war. — Eine damalige Untersuchung hatte Milztumor ohne Lebervergrösserung gezeigt. Blut: rote Blutkörperchen 4 200 000, 58 % Hämoglobingehalt, weisse Blutkörperchen 3500, Verhältnis der weissen zu den roten wie 1:2100. — Dann nach 3 jähriger Beobachtung Auftreten von Oedemen an den Füssen und Händen, Digestionsbeschwerden mit Erbrechen. Kein Ascites. 1 Jahr später Auftreten von Ascites, Verkleinerung der Leberdämpfung, Abnahme der Urinmenge. Blutbefund blieb stationär. Temperatursteigerung gegen Abend, Blutbrechen gegen das Ende der Krankheit. Unter zunehmender Kachexie Exitus letalis, 9 Jahre nach der ersten Beobachtung. — Die pathologisch-anatomische Untersuchung ergab Milzschwellung sowohl des bindegewebigen Anteiles wie der Follikel, ferner Blutpigmentzellen neben Riesenzellen. Das ganze Bild kann als chronisch entzündliche Hyperplasie der Milz gedeutet werden. Die Leber zeigt deutlich einer cirrhotischen Entzündungsprozess und eine mantelartige Bindegewebsproliferation um die Portalgefässe. Ausserdem wurde eine offenbar von entzündlichen Prozessen herrührende Verdickung der mesenterialen Blutgefässe gefunden, was leider mikroskopisch nicht weiter untersucht wurde.

Verf. kommt nach eingehenden Betrachtungen über die von Banti selbst aufgestellten charakteristischen Merkmale, die aber hier nicht ganz

eindeutig so gefunden wurden, und über die von anderen Autoren gemachten Beobachtungen zu folgenden Schlussfolgerungen:

1. Die Bantischen Krankheitsstadien und das ganze nach Banti von Osler, Senator u. a. modifizierte, als charakteristisch hervorgehobene Symptomenbild wird bisweilen in Fällen getroffen, die den von Banti geschilderten pathologisch-anatomischen Befund nicht zeigen.

2. Die klinischen Merkmale des Blutes bei Morbus Banti können auch in anderen Krankheiten mit Splenomegalie vorkommen.

3. In gewissen Fällen von Lebercirrhose sind wahrscheinlich Umstände begünstigend für das Auftreten und das Krankheitsbild beherrschende Erscheinen eines Milztumors, der dadurch als primäres Symptom imponiert. Leopold Isler (Wien).

Beitrag zur operativen Behandlung der Bantischen Krankheit. Von A. Thiel, Deutsche Zeitschr. f. Chir., 1906, p. 576.

Verf. berichtet über einen Fall von Bantischer Krankheit, welcher von ihm im dritten Stadium operiert wurde. Die Milzexstirpation hatte in vorliegendem Fall einen ausserordentlich günstigen Einfluss, weshalb Verf. auch bei vorgeschrittenem Stadium obiger Erkrankung die Operation empfiehlt. Victor Bunzl (Wien).

Splenectomie and Banti's disease. Von G. E. Armstrong. Brit. Med. Journ., 10. Nov. 1906.

Unter dem Namen Banti's disease ist folgender Symptomenkomplex zu verstehen: Die Milz vergrössert sich aus unbekannten Ursachen, wird härter, behält jedoch ihre normale Kontur bei. Später entwickelt sich progressive Anämie mit Perioden von Remission, es entstehen Pigmentierung der Haut und leichter Icterus der Konjunktiven. Dieses Stadium dauert bis zu mehreren Jahren. Im 2. Stadium finden sich im Urin reichlich Urate und Urobilin, im 3. Stadium die Erscheinungen der Laennec'schen Cirrhose. In der Milz bestehen Sklerose der Kapsel und des Reticulums, Atrophie der Malpighischen Körper und der Pulpa. Im Blute finden sich Oligocythämie, Leukopenie und verminderter Hämoglobingehalt.

Verf. beschreibt einen Fall von oben erwähnter Krankheit, in welchem die Milz die folgenden Dimensionen angenommen hatte: sie reichte nach abwärts bis an die Crista ilei — 8 Zoll — nach rechts 2 Zoll über die Medianlinie, Oberfläche glatt, linksseitige Varicocele, die Venen des linken Beines dilatiert. Augen und Haut icterisch, Leukocyten 2,96 %, polymorph-nucleäre 79 %, mononucleäre 3 %, Lymphocyten 11,5 %, eosinophile 2,5 %, basophile 1 %. Kein Albumen. Am 2. Jan. 1906 wurde die Milz enfernt. Dieselbe war allseits frei, nur am unteren Ende waren enorme Venen, welche gegen den Hilus zu verliefen; zahlreiche kleine Venen verliefen zum Mesocolon transvers. Nach der Operation traten häufige Anfälle von Tetanie auf, die durch subkutane Morphiuminj. bekämpft wurden. Das Gewicht der Milz war 1 kg, die Masse 22 und 13 cm. Kapsel verdickt, die Schnittfläche dunkelrot und blutend, das Reticulum hyperplastisch; Pulpa leicht abstreifbar. Mikroskopisch ist das Bindegewebe vermehrt, die Blutsinus erweitert und mit phagocytischen Endothelien gefüllt, nur wenige lymphatische Zellen sichtbar. Die Malpighischen Körperchen sind klein und von

geringer Zahl, im Centrum sind kleine, hyaline Massen, die Gefässe derselben zeigen einen diffusen, sklerotischen Prozess.

Am 16. Juli präsentierte sich Patient als völlig geheilt, alle lokalen Erscheinungen waren geschwunden. Rote Blutkörperchen: 5200000, weisse 14600, Hämoglobin 95 %.

Unter 32 Fällen beträgt die Mortalität 28 %; die Erkrankung fällt zwischen das 10. und 40. Lebensjahr. Das Gewicht der Milz schwankt zwischen 790,0 und 5670 g. Die erhaltenen Resultate sprechen dafür, dass in der Milz irgend ein Toxin gebildet wird, welches die Anämie und später die Veränderungen in der Leber hervorruft. In vielen Fällen besteht eine extreme Dilatation der Milzvenen und ihrer Aeste, welche manchmal Plaques enthalten, manchmal klappenartig konstringiert sind. Das Blut ist oft durch Jahre nicht wesentlich verändert, die Dilatation der Vasa brevia verursacht eine Stockung der Zirkulation in den Milzgefässen und infolge dessen Anämie. Es ist möglich, dass die primäre Ursache in den Venen liegt, die Vergrösserung der Milz durch die langdauernde, passive Hyperämie hervorgerufen wird und dass das Toxin, welches die Veränderungen im Blut und in der Leber erzeugt, als Resultat der alterierten Milzzirkulation anzusehen ist. Der Ascites ist wohl eine Folge der Obturation des Blutstromes gegen die Vena mesenter.

Behandlung: 3 Punkte müssen hier in Betracht gezogen werden: 1. Die Krankheit ist progressiv und führt zum Exitus. 2. Nur die Splenektomie kann auf die Anämie und die Entwicklung der Lebercirrhose günstig wirken. 3. Nach der Operation tritt eine sofortige und oft auch permanente Besserung ein. Je früher die Operation vorgenommen wird, desto günstiger stellt sich die Prognose. Man legt eine vertikale Inzision am äusseren Rande des linken Rectus vom Rippenrande in die linke Lendengegend an und kann dann leicht alle Adhäsionen lösen. Spezielle Sorgfalt ist der Hämorrhagie aus den Vasa brevia zuzuwenden.

Herrnstadt (Wien).

Zur Frage der chirurgischen Eingriffe bei lienaler Leukämie. Von H. Lindner. Deutsches Archiv für klin. Medizin, Bd. LXXXV, 1.—2. Heft.

Da es durch vielfältige Erfahrung sichergestellt ist, dass die Exstirpation der Milz als solche gut vertragen werden kann, so sieht Verf. den Grund der relativ ungünstigen Erfolge der Milzexstirpation bei lienaler Leukämie weniger in dem Eingriff selbst als in der zu weitgehenden Indikationsstellung. Fortgeschritteneres Stadium der Leukämie, hochgradige Anämie, ausgedehnte Adhäsionen kontraindizieren den Eingriff; alle Todesfälle sind auf Blutungen oder Collaps zurückzuführen. Die Gefahr steigert sich, je mehr Adhäsionen zu trennen und je flächenhafter diese sind, denn sie bluten wie aus einem Schwamm. Handelt es sich dagegen um leichte Fälle, Patienten von gutem Kräftezustand, Milztumoren ohne ausgedehnte Adhäsionen und werden durch dieselben peinliche lokale Störungen ausgelöst, so wird man aus symptomatischer Indikation operieren. Ein solcher Fall wird mitgeteilt. Eine 44 jährige Patientin mit allen Symptomen einer Leukämie und starken Milzschmerzen wird operiert. Die exzidierte enorm vergrösserte Milz erweist sich bei der histologischen Untersuchung als wahrscheinlich leukämisch. Der Verlauf nach der Operation war gut, die Zahl der

Leukocyten ging rapid herunter und zwei Jahre nach der Operation fühlte sich Patientin völlig wohl und war frei von allen Beschwerden im Abdomen. Eine völlige Heilung bringt die Operation natürlich nicht, aber alle verhängnisvollen Folgen des rasch wachsenden Milztumors, die Druck- und Verschiebungseffekte für die Magen- und Darmverdauung sind abgewendet und immerhin der Krankheitsprozess durch die Verminderung der Leukocytenzahl im günstigen Sinne beeinflusst.

Raubitschek (Wien).

Rupture of the spleen; splenectomy; recovery. Von W. Alexander. Lancet, 12. Jan. 1907.

Im Anschluss an ein Trauma traten bei einem 34 Jahre alten Manne Schmerzen in der linken Abdominalseite und Erbrechen auf. Die Temperatur war normal, keine Rippenfraktur. Am nächsten Abend verschlimmerte sich der Zustand plötzlich, das Erbrechen wiederholte sich 3 mal, die Atmung wurde frequent und oberflächlich, Puls klein, Temperatur: 97,6 F. Das Abdomen war eingezogen. Nach Incision zeigte sich das linke Hypochondrium voll mit Blutcoagula und die Milz rupturiert, das Colon ausgedehnt. Die Milz wurde mit den Blutcoagula entfernt, der eintretende Collaps mit Kochsalzinfusionen bekämpft, nachher die Wunde drainiert und geschlossen. 2 Tage später wurden die Drains durch schmale Gazestreifen ersetzt. Das anfängliche Erbrechen sistierte, doch traten Bronchitis und Reiben an der rechten Lungenbasis auf. In der Milz fanden sich 2 Risse.

Die Milz war durch Adhäsionen an dem Diaphragma fixiert und war durch die Bewegungslosigkeit der Wirkung des Traumas mehr ausgesetzt. Die Blutung war im Beginne intra-capsulär, und der Kapselriss trat erst später hinzu; dadurch war es dem Patienten möglich, nach erfolgter Verletzung noch kurze Zeit zu arbeiten. Nach der Operation wurden der Blutverlust und der schwere Collaps durch intravenöse Injektion von physiol. Kochsalzlösung und Adrenalin behoben; die Wirkung trat sofort ein. An einer Stelle, wo Nachblutung erfolgte, genügte das Anpressen eines in Adrenalin getauchten Gazestreifens, um die Blutung zum Stehen zu bringen.

Herrnstadt (Wien).

A successfull case of splenectomy for rupture of the spleen. Von Graham v. Simpson. Lancet, 11. Aug. 1906.

Ein 27 Jahre alter Mann fiel bei einem Bau von einem 20 Fuss hohen Gerüste herab und wurde mit Fraktur des linken Oberschenkels ins Spital aufgenommen. 4 Stunden nach dem Unfalle klagte Patient über heftige Schmerzen im Abdomen. P.: 140, T.: 100 F., Resp.: 50. Erbrechen bestand nicht; seit der Aufnahme kein Abgang von Stuhl und Urin; das Abdomen im oberen Anteile hart, ging bei der Respiration nicht mit, die Perkussion ergab im Epigastrium gedämpften Schall. $5^3/_4$ Stunden nach dem Unfalle wurde die Laparotomie gemacht; es fand sich im oberen Anteile des Abdomens eine bedeutende Quantität dunkelroten Blutes. Die Leber war intakt, in der Milz dagegen fand sich ein breiter, querer Riss, ausgehend vom Hilus und nahezu 2 Drittel des Organes durchsetzend. Nach Anlegen von Klemmen am Stiele stand die Blutung. Die Milz wurde in toto entfernt und die Bauchhöhle vom Blut gereinigt, worauf eine Kochsalzinfusion gemacht wurde. In der folgenden

Nacht erbrach Patient einmal und klagte über Leibschmerzen. Wegen Urinretention wurde katheterisiert. 5 Tage nachher wurden die Schmerzen wieder heftiger. P.: 120, T.: 101° F. Pulsation im Epigastrium. Die Pulsation wurde auf den rechten Ventrikel bezogen. Die Schmerzen liessen bald nach und die Besserung war von nun an eine kontinuierliche. Die Fractura femor. brauchte 12 Wochen zur Heilung. Während des Spitalsaufenthaltes wurde das Blut öfter untersucht. Im Anfang bestand Verminderung der Erythrocyten, nach 4 Wochen normale Anzahl. Leukocyten, im Beginn 44,000, waren nach 3 Wochen gleichfalls normal. Die Zunahme der Leukocytenzahl lässt sich durch eine Wundeiterung erklären. Eine Zeit lang bestand Vergrösserung der linken Axillar- und Inguinaldrüsen, niemals Knochenschmerzen. Der Puls war nach den ersten 14 Tagen stets normal. Verf. hat 70 Fälle von Milzruptur zusammengestellt, darunter $^4/_5$ bei Männern. In bezug auf die Diagnose kommen 3 Punkte in Betracht: 1. Die Anamnese. Die gewöhnliche Ursache ist Schlag oder Fall auf das Abdomen oder die Seite; dann kommen an Häufigkeit Stoss oder Quetschung, eine geringe Anzahl ist auf plötzliche Bewegung zurückzuführen, dabei handelt es sich gewöhnlich um grosse, weiche Malariamilzen. 2. Zeichen der inneren Blutung. Blässe, Durstgefühl, Unruhe, Urinretention, Shock. 3. Die lokalen Symptome. Schmerzen im Abdomen, namentlich links, Spannung der abdominalen Wand, Flankendämpfung, wobei bei Lagewechsel die Dämpfung der rechten Seite schwindet, die der linken jedoch nicht; es findet sich dieses Zeichen nur bei Ruptur der Milz oder der linken Niere.

Was die Behandlung anbelangt, so kommen 4 Gruppen in Betracht: 1. Patient stirbt sofort oder innerhalb weniger Minuten nach dem Unfalle. 2. Die Symptome treten erst später auf, nach 24 Stunden bis 25 Tagen; in diesen Fällen kann die Blutung temporär aufhören oder sie ist im Beginn subkapsulär und bricht erst später durch die Kapsel. 3. Patient übersteht den Shock und die ersten Symptome der Blutung zeigen sich nach 1—24 Stunden. 4. Wenige Fälle, in denen sich die Symptome der Milzruptur spontan rückbilden.

Alle diese 4 Gruppen erfordern operative Behandlung: In der 1. Gruppe sofortige Laparotomie, es bestehen jedoch nur geringe Chancen für die Heilung. In der 2. Gruppe ist eine explorative Laparotomie zu machen, sobald sich die Zeichen einer intraabdominalen Blutung einstellen; in der letzten Gruppe endlich sind es 2 Gründe, welche für Laparotomie sprechen: eine Autoinfektion des ergossenen Blutes oder Bildung eines subphrenischen Abscesses.

Die Mortalität bei Milzruptur ist folgende: Unter 70 Fällen wurden 42 operiert, von diesen starben 15 (36 %). Die Ursachen der hohen Mortalität sind: 1. Peritonitis, 2. Komplikationen, wie Rupturen von Eingeweiden, besonders der linken Niere, oder Frakturen der Schädelbasis, 3. zu spät durchgeführte Operation.

Folgen der Splenektomie. Die grösste Zahl der Fälle zeigt nur vorübergehende Anämie und Leukocytose, die in einem Monat zurückgeht, Vergrösserung der linken Axillar- und Inguinaldrüsen. In einem Falle bildete sich eine Ventralhernie, ein anderer erkrankte nach der Operation an Typhus abdominalis; in 5 Fällen traten Spätsymptome auf: epigastr. Schmerzen, Durstgefühl, Puls- und Respirationbeschleunigung,

Kopfschmerzen und Schwindel. Nach Mr. Balance ist dies darauf zurückzuführen, dass es einige Zeit erfordert, bis die anderen Organe die Funktionen der Milz übernehmen. Der Blutbefund ist nach Ehrlich folgender: Ein Zunehmen der Lymphocyten im 1. Jahre nach der Operation und mässige Eosinophilie nach dem ersten Jahre.

Herrnstadt (Wien).

Ett fall af mjältruptur. Von Leo Klemperer. Hygiea, N. F., Okt. 1906, S. 1056.

Ein 51 jähriger Mann, der vor 12 Jahren an leichter Malaria gelitten hatte und seitdem gesund gewesen war, bekam 2—3 Monate vor seiner jetzigen Krankheit eine Glykosurie mit 4—5 % Zucker, die nach Diät und Karlsbader Kur wieder verschwand. Vor 4 Wochen nach einem Diätfehler Urticaria, seitdem fühlte er sich matt und unwohl, der Appetit verschwand, Uebelkeit und Schmerzen im Magen blieben bestehen; bald Icterus, Leberschwellung und Milzvergrösserung ohne Fieber oder Frösteln mit dunklem aber eiweiss- und zuckerfreiem Harn; Diagnose: atypische Lebercirrhose oder Neubildung des Pankreas, letztere auf Grund der früheren Glykosurie. Bei der Untersuchung in Karlsbad durch Verf. dieselben Symptome, am 4. Tage nach einem Bade vermehrte Spannung im Bauche und Aufstossen und in der Nacht beim Aufsuchen des Klosetts plötzlich Ohnmacht. Bei der Untersuchung Bauch sehr aufgetrieben und schmerzhaft, besonders links bei Injektionen, Tod 2 Stunden später. Bei der Sektion reichlich Blut im Leibe, teilweise koaguliert, die Oberfläche der Milz von Koagulis bedeckt, nach deren Entfernung ein 10—13 cm langer Riss in der vorderen Milzkapsel zum Vorschein kam, durch den man in eine faustgrosse, von Koagulis und Milzmasse erfüllte Höhle kam. Die ungefähr 8 mal vergrösserte Milz war sehr weich, mürbe und zeigte an der Schnittfläche mehrere frischere und ältere Blutungen. Die Leber war vergrössert, weich, das Pankreas normal. Im retroperitonealen Gewebe um die Porta hepatis eine diffuse Eiteransammlung und im untersten Teil des Ileums nahe der Valvula Bauhini ein nagelgrosses scharfkantiges, nach Ansicht des Obducenten möglicherweise ein typhöses Geschwür; die Mesenterialdrüsen markig geschwollen.

Eine vom Darmkanale ausgehende Infektion ist nach Verf. mit Sicherheit anzunehmen.

Köster (Gothenburg).

Zur Diagnose und Behandlung der subcutanen traumatischen Milzrupturen. Von Borelius. Zeitsch. f. klin. Mediz., Bd. LXIII, 1.—4. Heft.

Im Verhältnis zur Verletzung des Darmtractus und der Leber scheint isolierte Milzverletzung relativ selten Folge einer schweren Bauchkontusion zu sein.

Gesunder 35 jähriger Bauer wird, von einer Lokomotive niedergestossen, circa $1^1/_2$ h p. trauma eingeliefert, zeigt nur Zeichen eines schweren Shockzustandes. Bauch nicht besonders schmerzhaft. Keine Flankendämpfung. Kein Blut im Urin. Guter, voller, kräftiger Puls. — In den folgenden 2 Stunden zeigten sich ausgesprochene Anämie, kleiner niedriger Puls. Dämpfung in beiden abhängigen Partien des Abdomens. Diagnose: Ruptur der Milz oder Leber oder beider gleichzeitig. Auch jetzt im Harn kein Blut. Laparotomie. Die Leber zeigt sich unversehrt,

die Milz ist von ihren Verbindungen losgelöst, an zahlreichen Stellen ist die Kapsel eingerissen. Reichliche Menge von Blutflüssigkeit im Abdomen. Unterbindung der zuführenden Gefässe der Milz und Exstirpation der Milz. Heilung. — Die Diagnose war ziemlich leicht auf Grund der Symptome zu machen. Möglichkeit einer Heilung bietet nur der operative Weg; dabei ist folgendes zu erwägen:

1. Tamponade, 2. Naht der Ruptur, 3. Unterbindung der Milzgefässe und Reposition der Milz, 4. Ausräumung des Hämatoms (die Milz bleibt unberührt), 5. Milzexstirpation. — Tamponade und Naht ist nicht sicher für Hämostase. — Bei Unterbindung ist gleichzeitig auch Nekrose der Milz die Folge. Daher ist am besten und sichersten die Exstirpation der Milz, die offenbar ohne Schaden für den menschlichen Organismus vertragen wird. Ausfallserscheinungen ergaben sich keine. — Die Blutuntersuchung ergibt in den ersten Tagen Herabsetzung der roten Blutkörperchen (2,800.000), sie steigen dann im Laufe der nächsten Monate auf normale Zahl (5,500.000). Von weissen Blutkörperchen finden sich alle Formen ohne Vermehrung, nur Lymphocyten, eosinophile Lymphocyten etwas vermehrt. Leopold Isler (Wien).

D. Peritoneum, Mesenterium.

Kasuistische Beiträge zur Kenntnis der von Enteritis ausgegangenen Peritonitis. Von G. K. Lennander und G. Nyström. Zeitschr. f. klin. Med., Bd. LXIII, 1—4. Heft.

In 10 sehr ausführlich mitgeteilten Krankengeschichten kommen Verf. zu folgenden Resultaten:

Es gibt keine acuten Infektionskatarrhe im Coecum oder im Ileum, die nicht auch gleichzeitig die Schleimhaut das Proc. vermiformis angreifen. Die Bedingungen für eine vollständige Genesung sind weit schlechter im Proc. vermiformis als im Coecum und im Ileum. Viele Patienten mit Ileotyphlitis genesen daher, ohne dass Peritonitissymptome auf den Proc. vermiformis hinweisen. Es geht dann die Krankheit im Proc. vermiformis in ein chronisches Stadium über, sie wird noch mehr gesteigert durch Fäcalsteine, Narben, Abknickungen. Es kann aber in wenigen Fällen der Prozess im Proc. vermiformis auch Fortschritte machen, nachdem eine Enterotyphlitis bereits abgeklungen ist.

Betreffs der Aetiologie fand man in den untersuchten Fällen nur in 3 Fällen Streptococcenenteritis. In den übrigen Fällen fand sich bei der Operation reichlich seröse oder seröspurulente Flüssigkeit in der freien Bauchhöhle, wo die bakteriologische Untersuchung entweder gar keine oder nur eine sehr geringe Anzahl von Bakterien nachwies; auch Kulturen waren negativ. Stets fand sich kolossale Gefässinjection der Serosa der dünnen Därme, daneben Lymphdrüsenschwellungen im Mesenterium. Es fiel auch auf, dass bei grösster Schmerzhaftigkeit und Bauchdeckenspannung für die untersuchende Hand stets starke Schwellung der mesenterialen Lymphdrüsen vorhanden war.

Verf. fassen die als Appendicitis beschriebenen Fälle als eine nur einen relativ kleinen Teil des Darmtraktes befallende Erkrankung auf, die mit Lymphangitis, Lymphadenitis, mit Secretion eines rein serösen oder eitrigen, aber sterilen oder sehr wenig bakterienhältigen Exsudates in die freie Bauchhöhle einhergeht; sie zögern daher nicht, die Ver-

änderung in der Darmwand (Hyperämie, Blutungen, Anschwellungen) als eine Enteritis, begleitet von Lymphangitis, Lymphadenitis und acuter Peritonitis, aufzufassen, während der Kern des Krankheitsprozesses — der Proc. vermiformis — im Centrum liegt.

Leopold Isler (Wien).

Seven cases of general peritonitis treated by operation, with five recoveries. Von B. Meyhew Bone. Lancet, 27. April 1907.

Fall 1. Eine 52 Jahre alte Frau war seit 5 Tagen mit leichter Gelbsucht erkrankt; die Schmerzen begannen in der rechten Fossa iliaca und dehnten sich allmählich über das ganze Abdomen aus, doch konnte ein Tumor nicht palpiert werden. Nach Eröffnung des Peritoneums entleerte sich Eiter, der Appendix war zum Teile gangränös und perforiert und an die Blase adhärent; im Douglas bestand ein Abscess, der sich in die Peritonealhöhle geöffnet hatte; der Hohlraum wurde drainiert und geschlossen. Patientin wurde nach 1 Monat geheilt entlassen.

Fall 2. Auch hier bestanden die Erscheinungen allgemeiner Peritonitis nach Appendicitis. Der Appendix war in übelriechenden Eiter eingebettet, am distalen Ende gangränös und perforiert. Auch in diesem Falle heilte die drainierte Wunde, doch blieb eine enge Fistel zurück, durch welche nach 6 Wochen 2 kleine Konkretionen abgingen; nach einer weiteren Woche war die Wunde geschlossen.

Fall 3. Symptome und Verlauf wie im Falle 1. Im Cavum peritoneale fand sich Eiter ohne irgendwelche Adhäsionsbildung, der Appendix war an der Basis ulceriert und wurde entfernt. Die drainierte Wunde schloss sich im Laufe eines Monates.

Fall 4. Der Patient, 48 Jahre alt, war am 4. Erkrankungstage. P.: 140. Abdomen mächtig dilatiert, Zunge trocken, Erbrechen. In der Bauchhöhle war Eiter, der Appendix war gangränös mit Konkretionen, welche die Spitze perforierten. Patient kollabierte und starb am nächsten Morgen.

Fall 5. Eine 36 Jahre alte Frau klagte über Schmerzen in der rechten Reg. iliaca. Das Abdomen war dilatiert und enthielt freien Eiter; auch in der rechten Tube fand sich Eiter, dieselbe war rupturiert. Appendix normal. Tube und Ovarium der rechten Seite wurden entfernt. Mittels Drainage trat Heilung in 3 Wochen ein.

Fall 6. Es handelte sich um ein 3 Tage altes Kind, bei dem per rectum in der rechten Bauchseite ein Tumor gefühlt wurde. Das Abdomen enthielt seropurulente Flüssigkeit, der entzündete Appendix war zur Hälfte an das Coecum adhärent und wurde entfernt. Am nächsten Tage trat Exit. letal. ein.

Fall 7. Eine 24jährige Primipara erkrankte an Appendicitis. Auf heisse Kataplasmen trat Frühgeburt ein. Das Abdomen war dilatiert, der Uterus nicht zu fühlen, aus der Vagina bestand freie Blutung. Der Appendix war injiziert und an der Basis perforiert, in der Bauchhöhle fand sich übelriechender Eiter; auch hier trat nach Drainage Heilung ein.

Das Hauptgewicht in der Behandlung dieser Fälle liegt in folgenden Punkten: 1. Entfernung der Ursache; 2. Entfernung des Eiters durch trockene, aseptische Gaze; 3. Drainage mittels Drains und Gaze; 4. grösstmögliche Schonung der Gewebe; 5. Vermeidung von Shock. Bei Erbrechen ist Magenspülung vor und nach der Operation angezeigt. Die

Ernährung unmittelbar nach der Operation ist hauptsächlich rectal; Abführmittel und Klysmen begünstigen den Abgang von Winden und verhindern die Dilatation des Abdomens. Herrnstadt (Wien).

Chronic peritonitis causing elephantiasis. Von Jul. Bernstein und Frederick W. Price. Brit. Med. Journ., 16. März 1907.

Die Patientin, eine 43 Jahre alte Frau, litt seit März 1904 an Dyspnoe, Mattigkeit und Kräfteverfall, dazu kamen Erbrechen, Protrusio bulbi und Schwellung der Gland. thyreoid., die Hautfarbe wurde dunkler, das Abdomen nahm an Umfang zu, doch bestand kein Ascites; auch die unteren Extremitäten schwollen mächtig an und waren braun gefleckt, im Urin kein Albumen.

Im Februar und März 1905 bestanden Diarrhoeen, Puls klein, irregulär, systolisches Geräusch an der Mitralis, an der Lungenbasis beiderseits freie Flüssigkeit, das Oedem der unteren Extremitäten und des Abdomens reichte allmählich bis in die Höhe der Axilla und es entstand Ascites. Der Umfang der Waden betrug 20 Zoll, die äussere Haut wurde bronzefarbig, Schleimhäute waren nicht pigmentiert.

Am 25. September wurden 12 Liter freier Flüssigkeit durch Punktion entfernt, sie enthielt rote Blutkörperchen, Lymphocyten, wenige polymorphe Leukocyten. Am 10. Oktober trat Oedem der Arme auf, der Puls wurde links kleiner. Am 12. Oktober wurden 9 Liter entfernt und Adrenalinlösung injiziert, über beiden Lungenbasen bestand Bronchialatmen. Am 26. Oktober plötzlicher Exitus. Die Diagnose lautete auf Graves' Erkrankung und Lebercirrhose, kombiniert mit chronischer Peritonitis, die Schwellung der Beine wurde durch Druck auf den Duct. thorac. erklärt.

Autopsie. Untere Extremitäten und Abdominalwand sind der Sitz von braunem Oedem, die Haut induriert, Wadenumfang 19 Zoll, Oberschenkel 28 Zoll, Abdomen 46 Zoll; die Abdominalwand hatte eine Dicke von 3 Zoll, sie verdünnte sich gegen den Nabel zu bis zu $^1/_2$ Zoll. Thyreoidea hypertrophiert, Augen prominent. Im Abdomen und in der rechten Thoraxhälfte gelbliche, seröse Flüssigkeit. Peritoneum verdickt mit Adhäsionen in der Lebergegend, zwischen Colon transvers. und Duodenum und um das Pankreas herum. Duct. thorac. im Beginne involviert in eine prävertebrale Fibrose, weiter oben bis zum Eintritt in die Vena subclav. stark dilatiert. Nebenniere und Ureter waren gleichfalls von fibrösem Gewebe umgeben, aber nicht dilatiert. Perihepatitis, Perisplenitis; die Leber am Durchschnitt fein granuliert und etwas derber. Die ausgedehnte Gallenblase enthielt einige Steine. Das Herz war hypertrophiert.

Mikroskopischer Befund. Die Fibrose im Beginne des Duct. thorac. enthielt Lymphdrüsen mit varicösen Hohlräumen, die von Endothel und Lymphkanälen begrenzt waren, ebenso verhielt sich das Bindegewebe um die Drüsen herum. In der Haut waren die Lymphgefässe dilatiert und umgeben und gefüllt mit kleinen, runden Zellen, das Bindegewebe hyperplastisch. Die Leberkapsel verdickt, zwischen den feinen Granulationen Rundzelleninfiltration. Keine ausgesprochene Cirrhose. Nieren hyperämisch, in der Rinde an einzelnen Stellen zellige Infiltration. Das subendotheliale Bindegewebe des Mesenteriums war verdickt mit Anhäufung von Rundzellen um die Gefässe. In der Thyreoidea fand sich nur wenig colloide Masse, die Lumina der Acini waren mit sphäroidalen Zellen gefüllt.

Es handelte sich also um chronische Peritonitis und prävertebrale Fibrose, die Ursache war vielleicht Alkoholismus.

Herrnstadt (Wien).

Beobachtungen über tuberkulöse Peritonitis an Hand von teils operativ, teils intern behandelten Fällen. Von Gelpke. Deutsche Zeitschr. f. Chir., Bd. LXXXIV, S. 512.

Bei Besprechung der Beobachtungen, die Gelpke an 64 Fällen obiger Erkrankung gemacht hat, kommt derselbe zu interessanten Schlussfolgerungen über die Bedeutung der Ascitesflüssigkeit, die er auf Grund von Tierversuchen und klinischer Beobachtung nicht als schädliches Produkt, sondern als ein für die Selbstheilung äusserst nützliches, antitoxisches Agens ansieht. Dieser Anschauung gemäss darf ein Exsudat erst nach längerer Wirksamkeit entfernt werden, und zwar dann, bis es durch einige Zeit stationär bleibt, worauf wieder durch Platzschaffung für neues wirkungsvolles Serum an Stelle des verbrauchten der Heilungsprozess befördert wird. Die Drainage ist hierbei zu vermeiden, weil sie zu Fisteln führt und dem Körper fortwährend nützliche, zur Heilung nötige Produkte entzieht. Ueberhaupt soll sich der operative Eingriff auf Ablassung des Exsudates beschränken, während Kochsalzspülungen, Jodoformstäubungen sowie Auskratzungen, Adhäsionslösungen usw. — letztere wegen Gefahr von Kotfisteln — zu unterlassen sind. Aus obigem geht auch hervor, dass bei den trockenen Formen der tuberkulösen Peritonitis ein Eingriff keinen Erfolg versprechen kann. Miterkrankte Tuben dürfen nur dann entfernt werden, wenn sie leicht zugänglich und hochgradig afficiert sind.

Victor Bunzl (Wien).

Laparotomy in tubercular peritonitis. Von Duncan Macartney. The Glasgow medical Journal, Mai 1906.

Verf. berichtet zunächst, dass er eine Reihe von Fällen von Abdominaltuberkulose durch Laporotomie geheilt oder mindestens Besserung in den nächsten Jahren gesehen habe, und teilt jetzt wieder 3 Fälle mit, die nicht bloss Tub. peritonei, sondern allgemeine Drüsenschwellungen tuberkulöser Natur hatten. Merkwürdigerweise gingen nach Laporotomie, nachdem früher alle andern Behandlungen (diätetischer, physikalischer, interner medicamentöser Natur) nichts gefruchtet hatten, die Drüsenschwellungen in 2 Fällen zurück; im 3. Falle sank zwar dann das Abdomen ein, die Drüsen blieben aber weiter bestehen, ohne eine Rückbildung zu zeigen.

Leopold Isler (Wien).

A fatal case of peritonitis and septicaemia, probably pneumococcic in origin. Von H. C. Lecky. Brit. Med. Journal, 6. Oktober 1906.

Ein 29 Jahre alter Mann wurde am 22. November 1905 ins Spital mit der Angabe aufgenommen, er leide seit 4 Wochen an Magenschmerzen, welche in letzter Zeit schlechter würden. Am 22. Oktober war er unter Schüttelfrost erkrankt und hatte seither Schmerzen in der rechten Flanke sowie Husten, beides bestand seither fast kontinuierlich fort; vor der Spitalsaufnahme hatte er 4 Schüttelfröste. T : 101 ^{0}, P : 100, R : 28, am Thorax bestanden keine Zeichen einer inneren Erkrankung ausser einem leichten systolischen Geräusche; auch das Abdomen schien normal, es bestanden nur geringe Spannung in der rechten Flanke und

Schmerzhaftigkeit in der rechten Nierenregion. Im Urin Spuren von Albumen. In den nächsten Tagen variierte die Temperatur zwischen 100,5 und 103°, der Puls zwischen 80 und 100. Respiration zwischen 28 und 36. Während der Nacht bestanden starke Schweisse, das Gesicht war stark cyanotisch. Am 28. November war das Abdomen leicht gespannt und unter dem linken Rippenbogen war eine Resistenz tastbar; am 30. bestanden an der rechten Basis eine Dämpfung und Abschwächung des Stimmfremitus. Im Blute fand man 23480 Leukocyten, 7320000 Erythrocyten. Widal war negativ. Im Dezember wurde der Stuhl, der bisher flüssig und licht war, dunkel, fast braun; zwischen mittlerer Axillar- und Medianlinie war am linken Rippenrande eine umschriebene Masse palpabel, welche in den nächsten Tagen rasch anwuchs und nach Incision eine grosse Quantität übelriechenden Eiters enthielt; nach der retroperitonalen Lage des Abscesses hielt man ihn für einen perinephritischen, der vom Darme aus inficiert war. Vom 1.—7. Januar blieb die Temperatur normal, erhob sich jedoch dann neuerlich und es erschien eine fluktuierende Schwellung in der Gegend der rechten Synchondrosis sacroiliaca, welche nur eine geringe Quantität eitriger Flüssigkeit enthielt; mit der Sonde gelangte man auf rauhen Knochen. Bald darauf begannen Schmerzen im rechten Beine und Ende Januar wurde über dem Poupartischen Bande ein Abscess eröffnet, welcher nach abwärts in das Bein sich verfolgen liess und Mengen von Eiter enthielt. Bald nach der Operation folgten Collaps und Exitus.

Die Autopsie wurde verweigert und man beschränkte sich auf Erweiterung der Operationswunde und Untersuchung des Inhaltes. Der Dünndarm war durch alte und frische Adhäsionen an der Wand des kleinen Beckens adhärent und am Rande war auch das Colon descend. mit einbezogen. Im obern Anteile des Abdomens war der Darm frei. Freie Flüssigkeit bestand nicht. Im übrigen Anteil des Darmes keine wesentlichen Veränderungen. Mikroskopisch wurde in den Adhäsionen Diplococcus pneumoniae nachgewiesen. Herrnstadt (Wien).

A discussion on acute septic peritonitis. Von C. J. Bond. Brit. Med. Journ., 15. Dez. 1906.

Der diaphragmatische Anteil des Peritoneums ist die aktive Area der Absorption von Flüssigkeit und soliden Partikeln; hier geht die Phagocytose am raschesten vor sich, und wenn dies infolge eines Reizes des Staphyloc. alb., der häufig der Invasion anderer pathogener Organismen vorausgeht, mit ausreichender Schnelligkeit geschieht, dann vergrössert sich die Chance der Heilung. Weiter wird durch die septische Infektion am meisten diejenige Portion des Peritoneums in Anspruch genommen, welche den Dünndarm auskleidet.

Wir wissen, dass bei nicht zu virulenter Infektion die Endothelzellen des Peritoneums durch eine fibrinöse Exsudation geschützt werden, welche die Oberfläche der Eingeweide bedeckt, wodurch der Austritt von Organismen aus dem Darme gehemmt und die Ausbreitung der Infektion gehindert wird. Von der Erhaltung oder Zerstörung der Endothelialzellen hängt auch die Bildung von Adhäsionen ab.

Peritonitis nach Hämorrhagien, sei sie auch von sehr geringer Virulenz, hängt stets von der Anwesenheit von Organismen ab; Entfernung eines Fremdkörpers oder des Blutes durch Irrigation und Ver-

schluss der Wunde ohne Drainage vermag die Entzündung zum Heilen zu bringen. Ebenso verhält es sich bei Eintritt von Blut oder Galle in die Peritonealhöhle; es entsteht jenes Bild der Entzündung, welches der Infektion des intestinalen Kanales entspricht. Von grösserer Virulenz ist die septische Peritonitis nach Erkrankung der weiblichen Beckenorgane und namentlich bei gonorrhoischer Infektion, noch mehr der durch Bacc. coli verursachte, diffuse Form nach Ruptur einer vereiterten Ovarialcyste. Bei Peritonitis nach Perforation eines Magen- oder Duodenalgeschwüres ist die Kokkenvirulenz weniger gefahrdrohend als der Austritt von fremden Partikeln oder Darmsaft, welcher das Endothel schädigt. Jene Formen von diffuser Peritonitis nach Appendicitis mit oder ohne Perforation, nach Perforation eines Ulcus oder maligner Neubildung, nach Traumen, typhoider Perforation oder Perforation der Gallen-, Pankreas- oder Urinwege haben gewisse gemeinsame Züge. Auch ohne Perforation kann die Infektion erfolgen, indem Organismen durch die entzündeten Schichten der affizierten Darmpartie durchtreten; dazu gehören eine Ausdehnung der Darmwand mit ungenügender Blutzufuhr und die Anwesenheit virulenter Organismen, wie sie stets bei Darmobstruktion oder Parese gefunden werden. Den Beginn macht in diesen Fällen der Staphylococc. alb., er gibt Anlass zur Phagocytose und bereitet gleichsam die Wege für die nachfolgende virulentere Invasion des Bacc. coli vor. Daneben gibt es eine Gruppe von Erkrankungen, wo die Invasion des Bacc. coli vorangeht, sei es allein oder mit anderen Organismen, wie namentlich Streptoc. pyogenes. Es bleibt noch zu erwähnen die diffuse pneumokokkale Form, die hauptsächlich bei Kindern und da wieder mehr beim weiblichen Geschlechte beobachtet wird; der Invasionsherd scheint in diesen Fällen häufig das weibliche Genitale zu sein. Laparotomie mit lokaler Irrigation und Drainage gibt gute Resultate.

Behandlung. Morphium ist in mehrfacher Beziehung schädlich: es maskiert die Symptome und verzögert dadurch die Operation, es hat einen hemmenden Einfluss auf die Leukocytose, es vermehrt die Darmparese und befördert dadurch die Accumulation von toxischem Materiale im Darm. Nur ganz im Beginne mag es in einmaliger, ausreichender Dosis gestattet sein, um eventuell die Ausbreitung der Infektion durch vermehrte Darmperistaltik zu vermeiden. Purgantien, per os gegeben, bewirken Erbrechen und intestinale Störungen, per rectum können dieselben stets verabreicht werden; hierher gehören in 1. Linie Kalomel, sodann Kochsalzklysmen. Nach der Operation kommen in Betracht Kochsalzinfusionen oder reichliche Kochsalzklysmen; sie bewirken peritonitische Exsudation und vermehren die Leukocytose. Bei Anwesenheit von Bacc. coli ist die Serumtherapie am Platze.

Der grösste Spielraum bleibt der operativen Behandlung vorbehalten; bei jener Form von diffuser Peritonitis, bei der sich Bacc. coli und Staphylococcus finden, ist der obere Teil der Peritonealhöhle der Hauptsitz der Infektion; jede stärkere Irrigation würde die serösen Exsudate entfernen und die aktive Phagocytose verhindern. Fernerhin ist es eine Regel, den primären Herd zuerst anzugehen: lokale Abscesse sind zu drainieren, der perforierte oder gangränöse Appendix zu entfernen, desgleichen eitrige Exsudate; perforierte Därme werden durch die Naht verschlossen. Nur in jenen schweren, allgemeinen Infektionen, hervorgerufen durch Streptoc. pyog. und Bacc. pyocyan., müssen reichliche Irrigationen mit

Drainage des Beckens vorgenommen werden. Doch ist auch hier die diaphragmatische Area möglichst zu schonen; dasselbe gilt für intraperitoneale Blutung, für perforiertes Magen- oder Darmgeschwür, für Gonokokkeninfektion und Pneumokokken-Peritonitis. Bei Typhusperforation ist das wichtigste die Naht. Bei lokalen Abscessen sind Drainage und Tamponade unerlässlich, dagegen sind sie schädlich, wenn die obere abdominale Partie primär infiziert ist; in der mittleren Zone oder im Dünndarme ist sie von geringem Nutzen, bietet aber grössere Vorteile in der Lendengegend und den abhängigen Beckenpartien.

Herrnstadt (Wien).

Ueber Hydrops toxicus. Von H. Quincke. Berl. klin. Wochenschrift, No. 40, 1906.

Verf. zeigt an der Hand von mehreren Krankengeschichten die Möglichkeit, dass auch für den Hydrops des Menschen Giftwirkungen eine Rolle spielen können. Verf. glaubt, dass für die Entstehung der arzneilichen wie der toxischen lokalen Oedeme folgende Entstehungsmöglichkeiten in Betracht kommen: 1. Durch örtliche Wirkung des Giftes a) auf die Gefässwandungen, b) auf das Gewebe selbst, c) auf beide; 2. durch Giftwirkung auf die Nerven des betreffenden Gebietes (central oder im Verlauf). Dies können sein a) Gefässnerven, und zwar solche, die nicht nur die Weite, sondern auch die Wanddurchlässigkeit beeinflussen (trophische Gefässnerven); b) „trophische“ Nerven, welche auf das Gewebe selbst einwirken; c) beide. Wahrscheinlich wird in der Natur manchmal der eine, manchmal der andere Weg beschritten. Die neurogene Entstehung würde in denjenigen Fällen manches für sich haben, welche zugleich mit Aenderung der Gefässfüllung einhergehen; mit ihr würde der Anschluss an die Oedeme bei Lähmungen gegeben sein. Eine derartige Entstehung würde auch das Wandern und Springen der lokalen Oedeme leichter verständlich machen.

H. Raubitschek (Wien).

Ett fall af empyema bursae omentalis; ett bidrag till kännedomen om den variga peritoniten och dess behandling. Von W. Forssell. Upsala Läkareförenings Förhandlingar, N. F., Bd. XI, S. 210.

Verf. lenkt die Aufmerksamkeit auf eine seiner Ansicht nach vielleicht oft übersehene Sache, nämlich Eiterbildung in der Bursa omentalis als Komplikation einer diffusen Peritonitis oder einer Peritonitis in unmittelbarer Nachbarschaft der Bursa. Er führt als Stütze für diese Ansicht einen Fall von begrenzter Peritonitis mit Totalnekrose des Omentum majus und Empyem in der Bursa omentalis an; letzteres wurde erst bei der Sektion entdeckt. Das Nichtvorhandensein subjektiver und objektiver, auf Empyem in der Bursa deutender Symptome macht es nach dem Verf. wahrscheinlich, dass dieses stets übersehen wird, wenn man nicht bei einer Operation wegen Peritonitis in der Umgebung der Bursa beständig die Möglichkeit einer Infektion der Bursa im Auge behält. Endlich wird darauf aufmerksam gemacht, dass man oft mit Erfolg Bauchabscesse mit Paraffingflüssigkeit füllen kann, anstatt sie zu tamponieren, während man bei letzterer Behandlung häufig Eiterretention erhält. Auf Grund von Versuchen an Kaninchen, bei welchen

Paraffinflüssigkeit in die Bauchhöhle eingespritzt worden war und bei der 17 Tage nachher vorgenommenen Sektion sich gezeigt hatte, dass sich dieselbe nicht an tiefliegenden Stellen gesammelt hatte, sondern mit der serösen Flüssigkeit eine feine Emulsion bildete, die sämtliche Serosaflächen in der Peritonealhöhle bekleidete, glaubt Verf., dass Paraffin. liqu. auch bei diffuser Peritonitis verwendbar ist, um eine Verwachsung zu verhindern und dadurch eine effektive Drainage zu ermöglichen, ebenso bei anderen Operationen, wo die Entstehung peritonealer Verwachsungen zu befürchten steht. Köster (Gothenburg).

Ueber die Ascaridenerkrankung der Bauchhöhle. Von Sehrt. v. Bruns' Beitr. z. klin. Chir., 1906, Bd. XI, Heft 3.

Der Ascaris lumbricoides gehört zu den medizinisch wichtigsten Parasiten des Menschen. Im vorliegenden Falle handelte es sich um eine 49jährige Frau, die plötzlich mit heftigen Leibschmerzen und hohem Fieber erkrankte. Dabei Erbrechen, wobei sich Ascariden entleerten. Nach Abklingen der Erscheinungen schmerzhafter Tumor im Epigastrium. Diagnose: Magencarcinom. Laparotomie: Tumorartige, apfelgrosse, teilweise abscedierte, entzündliche Veränderung des kleinen Netzes ohne Verbindung mit Darm oder Magen. In den Abscesshöhlen fand sich ein Hohlgebilde, das einem nekrotischen, stark verdickten Wurmfortsatz nicht unähnlich war und das den Rest eines weiblichen Ascaris darstellte. Die Serosa des Magens, die Oberfläche des Tumors, Leberoberfläche waren mit ungezählten miliaren und submiliaren weisslichen Knötchen bedeckt. Mikroskopisch fanden sich Ascariseier in grosser Menge im Eiter, in dem Granulationsgewebe, in der Wand des Abscesses und in der Wand des Ascarisrestes sogar in Furchung übergegangene Ovula. Die miliaren Knötchen zeigen in ihrem Centrum ein Ascarisei. Es ist anzunehmen, dass ein Ascaris aus dem Darm ausgewandert war, in der Bauchhöhle Eier entleerte und sich am kleinen Netz festsetzte, wo er dann abgekapselt wurde. Die Eier enthaltenden Knötchen konnten beim Meerschweinchen durch Injektion einer Aufschwemmung von Ascariseiern erzeugt werden. Sehr interessant ist im vorliegenden Falle auch, dass die eingekapselten Eier sich im Zustande der Furchung befanden. Ausgewandert war der Parasit wohl bei einer Wurmfortsatzentzündung, welche die Frau allem Anschein nach früher überstanden hatte.

Klink (Berlin).

A case of subcutaneous rupture of Pouparti-ligament and laceration of peritoneum. Von R. H. Luce. Lancet, 24. Nov. 1906.

Ein junger Mann wurde plötzlich von Schwindel ergriffen und fiel über eine Höhe von 60 Fuss. Bei der Untersuchung war Patient kollabiert, klagte über Schmerzen im unteren Abdomen, die Haut fühlte sich kalt an, Puls kaum fühlbar. Das Abdomen war hart und unbeweglich, die Perkussion normal. Eine Stunde später entstand eine Schwellung in der rechten Fossa iliaca über dem Poupartischen Bande, welche allmählich zunahm und sich bei der Inzision als breites Hämatom erwies; das Ligam. Pouparti und die Aponeurose des Musc. obliqu. ext. waren laceriert, es bestand leichte Blutung. Am Grunde des Hämatoms war ein peritonealer Riss sichtbar, durch welchen Blut in die peritoneale

Höhle sickerte. Das Peritoneum wurde vernäht, die Haut wurde am inneren Winkel für die Drainage offen gelassen. Völlige Heilung.

Herrnstadt (Wien).

Exstirpation einer mesenterialen Chyluscyste durch Darmresektion. Von Eugen Pólya (Budapest). Budapesti Orvosi Ujság, 1906, No. 40.

Bei einem 5 jährigen Mädchen schwoll der Bauch innerhalb eines Jahres dermassen an, dass der Umfang um den Nabel herum 74 cm betrug. Etwas unter dem Nabel zeigt der Bauch eine nach oben konkave, auffallende Furche, die den Respirationsbewegungen deutlich folgt; Perkussionsschall über dem Bauch dumpf, nirgends eine Resistenz palpabel, ausgesprochene Fluktuation über dem ganzen Bauch. Trotzdem hieraus auf einen Ascites gefolgert werden konnte, stellte sich bei der Operation nach Eröffnung der Bauchhöhle heraus, dass hier eine riesige Cyste vorliegt, die vor den Gedärmen liegt und den ganzen Bauch vom Epigastrium bis zum Becken ausfüllt, die Furche aber einer Darmschlinge entspricht, wo die Cyste stark eingezogen ist. Nach Punktion der Cyste ergossen sich aus ihr unter hohem Drucke $1^1/_2$ Liter einer zinnoberroten Flüssigkeit, wonach der Ursprung der Cyste aus dem Mesenterium sich herausstellte. Die Cyste konnte nur zusammen mit der anhaftenden Darmpartie exstirpiert werden. Nach der Operation genas bald die kleine Patientin und nimmt seitdem ständig zu. — Der exstirpierte Tumor zeigte (nach Ausstopfen mit Watte sowie nach Härtung nach dem Kayserling'schen Verfahren und ziemlicher Schrumpfung) folgende Masse: Länge 29 cm, Breite 26 cm, anteroposteriorer Durchmesser 12 cm, grösste Zirkumferenz 76 cm. An der vorderen Fläche des Tumors war die 23 cm lange, mitresezierte Darmschlinge sichtbar. Die Masse des Tumors bilden Cysten, deren Wandungen durchscheinend, cigarettenpapierdünn und mit vielen verästeten Gefässchen versehen sind. Von den Cysten waren zwei grössere, eine gut faustgrosse und eine kindskopfsgrosse in der Gegend des Epigastriums, eine mannskopfgrosse und $1^1/_2$ faustgrosse Cyste sassen im Becken. Der Inhalt der Cyste betrug $3^3/_4$ Liter; die Flüssigkeit ist zinnoberrot, etwas alkalisch, schon nach kurzem Stehen bildet sich an der Oberfläche eine ziemlich hohe, rahmdicke, weissliche Schichte. Spez. Gewicht war 1019, Trockensubstanz 5,71 %, Asche 2,06 %, Albumen 4,07 %, Fette 0,56 %. Mikroskopisch waren ausser zahlreichen roten Blutzellen viele kleine Fettröpfchen nachweisbar. Die histologische Untersuchung der Cystenwand ergab, dass der grösste Teil derselben aus faserigem Bindegewebe besteht, das im allgemeinen zellenarm ist und genug zahlreiche dünnwandige Gefässe enthält, um die herum sich stellenweise eine rundzellige Infiltration zeigt. An der einen Fläche der Cystenwand ist eine zellige Bindegewebsschicht vorhanden, die nur wenige Fasern enthält, an der anderen Fläche sind aus glatten Muskelzellen bestehende, hauptsächlich eine Richtung befolgende Fascikeln sichtbar, zwischen denen wenig faseriges Bindegewebe sich befindet. Eine ausgesprochene Endothelschicht ist weder an der einen noch an der anderen Seite sichtbar.

J. Hönig (Budapest).

Om mesenterialcystor. Von J. Åkerman. Hygiea, N. F., 1906, S. 385.

Im Zusammenhang mit einem Berichte über 3 Fälle von operierten Mesenterialcysten, der erste bei einem 43 jährigen Manne mit einer Cyste

mit gleichzeitigem alveolären, gefässreichen Sarkom, der 2. bei einem 39jährigen Manne mit einem Lymphangioma cysticum und der 3. bei einer 63jährigen Frau mit einer retroperitonealen Cyste, die jedoch von der Nebenniere ausging, gibt Verf. eine ausführliche Darstellung der Klinik dieser Cysten. In allen diesen Fällen war das Resultat günstig wie auch in den 3 anderen in Schweden von Sjövall (Hygiea 1898), v. Unge (Hygiea 1899) und Wennerström (Hygiea 1902) veröffentlichten Fällen. Köster (Gothenburg).

Mesenterial cyst causing intestinal obstruction. Von Francis Colby. Brit. Medic. Journ., 13. November 1906.

Diese Fälle sind selten und machen gewöhnlich die Erscheinungen acuter Incarceration. Folgender Fall wurde als Intussusception diagnosticiert. Bei Eröffnung des Abdomens fand sich eine Cyste von der Grösse einer Orange, welche zwischen den Schichten des Mesenteriums gelegen war, und oberhalb der Circumferenz der Cystenwand lag der Darm. Die Cyste wurde ausgeschält, sie enthielt Cholesterin und der Patient — ein 12 Jahre alter Knabe — wurde vollständig geheilt entlassen. Herrnstadt (Wien).

Solitäre Echinococcuscyste des Mesenterium. Von Riese. Deutsche med. Wochenschr., 1906, No. 22.

Der Tumor machte anfangs den Eindruck eines Ovarialdermoids, doch als in Beckenhochlagerung die Operation gemacht werden sollte, war der Tumor aus dem kleinen Becken verschwunden und bis unter den Magen ausgewichen. Er gehörte dem Mesocolon an und wurde nach sorgfältiger Abstopfung der Bauchhöhle excidiert. Glatte Heilung. Nach Verf. sind die solitären Cysten sehr selten. Seit der Infektion waren etwa 20 Jahre vergangen. Wiemer (Aachen).

II. Bücherbesprechungen.

Beiträge zur Diagnostik und Therapie der Geschwülste im Bereich des centralen Nervensystems. Von H. Oppenheim. Berlin 1907. S. Karger.

Wenn auch durch die zahlreichen zusammenfassenden und kasuistischen Arbeiten der letzten Jahre die Diagnose der Gehirn- und Rückenmarkstumoren sehr an Sicherheit gewonnen hat, so sind doch im Interesse eines weiteren Ausbaues und einer Verfeinerung der Diagnostik noch weitere Veröffentlichungen auf diesem Gebiete erwünscht. Um so mehr trifft das zu, wenn eine so gewichtige Autorität auf diesem Gebiete wie Oppenheim seine Beobachtungen und Erfahrungen mitteilt. Diese dürfen von vornherein des lebhaften Interesses der Fachgenossen sicher sein.

In der Ernst v. Bergmann, dem Führer der modernen Gehirnchirurgie, zu seinem 70. Geburtstage gewidmeten Monographie verwertet Verf. aus seinem erstaunlich reichen und vielseitigen Materiale nur solche Fälle, die einer operativen Behandlung unterzogen wurden. Es handelt

sich um Tumoren aus den verschiedensten Gehirnabschnitten. Erstaunlich ist die Sicherheit der Lokaldiagnose, von 27 Hirntumoren wurden 23 richtig diagnostiziert. Die Resultate der chirurgischen Behandlung sind nicht sehr günstig, wirkliche Heilung trat nur in 10 % der Fälle, Besserung in 22 % und absolute Misserfolge in 55 % ein. Von 10 oder 9 für die chirurgische Therapie sorgfältig ausgewählten und grösstenteils richtig diagnostizierten Fällen von Tumor cerebri hat also nur einer Aussicht auf vollen Erfolg der operativen Behandlung.

Bei der Beurteilung dieses Ergebnisses ist allerdings zu berücksichtigen, dass unter Oppenheim's Material das starke Ueberwiegen von Neubildungen der hinteren Schädelgrube in Anschlag zu bringen ist. Weit günstiger sind die Resultate der chirurgischen Behandlung bei Rückenmarksgeschwülsten. Hier ist die Operation dringend indiziert und in ca. 50 % auf einen Heilerfolg zu rechnen. Die Diagnose hat hier allerdings auch oft mit fast unüberwindlichen Schwierigkeiten zu kämpfen. Das geht nur zu klar aus den einzelnen Beobachtungen hervor. Alle Krankengeschichten und Epikrisen zeichnen sich durch Feinheit und Exaktheit der Beobachtung und grosse Klarheit der Darstellung aus. Die Differentialdiagnose erfährt nach allen Richtungen hin eingehenste Würdigung. Das Studium dieser Mitteilungen kann allen Fachgenossen auf das wärmste empfohlen werden. Keiner wird das Buch aus der Hand legen, ohne reiche Belehrung und Anregung aus ihm empfangen zu haben. v. Rad (Nürnberg).

Ueber Cystitis. Von Felix Schlagintweit. (Würzburger Abhandlungen aus dem Gesamtgebiet der praktischen Medizin. Bd. VII. 4. Heft.). Würzburg. A. Stuber's Verlag. 1907.

Sch. unterscheidet 1. Cystitiden, die durch spontanes oder instrumentelles Fortleiten von der Nachbarschaft entstehen; 2. die Cystitis durch Erkältungen, scharfe Speisen, heftige Getränke, Medikamente (idiopathische Cystitis); 3. die Cystitis traumatica; 4. die Retentionscystitis; 5. die Cystitis bei Blasentumoren; 6. die tuberkulöse Cystitis; 7. die symptomatische Cystitis bei Typhus, Pyämie usw.

In der Therapie spielen bei Sch. Instillationen (1 : 1000) oder Spülungen (1 : 3000) mit Hydrargyrum oxycyanatum eine grosse Rolle. Ferner verwendet Sch. zu Spülungen und Instillationen noch das Argentum nitricum. Das souveränste Mittel in der Cystitisbehandlung ist, wenn er von der Harnröhre vertragen wird, der Verweilkatheter. Bei tuberkulöser Cystitis bewährt sich ebenfalls das Hydrargyrum oxycyanatum. Von anderen Eingriffen bei dieser Erkrankung hält Sch. nicht viel.

von Hofmann (Wien).

Liebe und Psychose. Von Georg Lomer. Grenzfragen des Nerven- und Seelenlebens, Heft 49. Wiesbaden, 1907, Verlag von J. F. Bergmann.

Eine anziehend geschriebene Abhandlung. Verf. sucht das Liebesproblem gewissermassen von der biochemisch-physikalischen Seite her zu erfassen; er vergleicht die in der Sexualattraktion sich manifestierenden Vorgänge mit denen auf Grund der Polaritäts- und Affinitätsgesetze: In der Liebe und den mit ihr in Verbindung stehenden, resp. durch sie

bedingten Vorgängen würde sich wesentlich die Tendenz zweier im Sinne analoger Gesetze einander attrahierender komplementärer Keimplasmen zur Verbindung resp. Verschmelzung manifestieren. In dieser Weise erklärte sich auch das Mächtige, Zwingende des das ganze psychische Leben beherrschenden Triebes zur Paarung zweier einander liebender Wesen. Wenig glücklich erscheint dem Ref. der Vergleich des Liebenden mit dem Paranoiker; Ref. möchte da der Kürze halber nur auf die Auseinandersetzungen Neisser's in seinem Vortrage „Individualität und Psychose" über die grundsätzlichen Schwierigkeiten hinweisen, die der Vergleich zwischen physiologischen und krankhaften Geisteszuständen — nicht auch blosser Einzelsymptome — an sich hat.

Erwin Stransky (Wien).

Lehrbuch der Hygiene. Von Max Rubner. Mit 295 Abbildungen. 8. Aufl. Franz Deuticke, Leipzig-Wien, 1907. Preis 25 Mk.

Ein Beweis für die Beliebtheit des Rubner'schen Lehrbuches ist schon der Umstand, dass seit der ersten Auflage erst 16 Jahre vergangen sind; die Beliebtheit ist aber auch eine berechtigte, denn das Buch erfüllt seinen Zweck als Lehrbuch in fast einwandfreier Weise. Dass einzelne Kapitel, die dem Verf. besonders wert sind, in Sorgfalt und Umfang bevorzugt wurden — z. B. Ernährung — darf man kaum als einen Nachteil ansehen. Sehr zu loben ist die kurze und präzis gehaltene Einleitung, die einen Abriss der Geschichte der Gesundheitspflege bringt. Nicht einverstanden kann sich Ref. mit dem Kapitel Alkoholismus erklären! Der Standpunkt, dass durch Steuererleichterungen für „leichte Biere" als „Ersatz" für Branntwein eine Bekämpfung des Alkoholismus möglich sei, ist doch heute wohl als ganz falsch anerkannt, und sollte in einem Lehrbuch der Hygiene nicht mehr anzutreffen sein. Eine besondere Erwähnung verdient aber das Kapitel über Gewerbehygiene; ebenso anerkennenswert ist die strikte Forderung nach radikaler Wohnungsreform als wirksamstes Mittel im Kampfe gegen die Tuberkulose. Die Ausstattung des 1029 Seiten starken Buches ist eine musterhafte.

Weiss (Prag).

Inhalt.

I. Referate.

A. Rückenmark.

Ranzoni, G., Die Röntgenbehandlung der Syringomyelie, p. 529.
Dörr, C., Die spontane Rückenmarksblutung, p. 530.
Bregmann, L., Ein Beitrag zur Klinik und zur operativen Behandlung der Rückenmarksgeschwülste, p. 531.
Rystedt, G., Ueber einen Fall von Solitärtuberkel im Rückenmark mit Nebenbefund von sogenannter artefizieller Heterotopie desselben, p. 531.
Miller, Abdominaltumor, p. 532.
Allen, C. L., A case of carcinoma of the spinal cord, p. 532.
Köster, Zwei Fälle von diagnostizierten und operierten Tumoren der Rückenmarkshäute, p. 533.
Murphy, J. B., Surgery of the spinal cord, p. 534.
Baisch, Erfahrungen über Lumbalanästhesie mit Stovain, Alypin und Novocain, p. 537.
Struthers, J. W., Spinal anaesthesia, its advantages and disadvantages, p. 538.

Heinecke, H. und Laewen, A., Experimentelle Untersuchungen über Lumbalanästhesie, p. 539.
Hauber, Ueber Lumbalanästhesien, p. 540.

B. Magen.

Körte, N., Beitrag zur Operation des perforierten Magengeschwürs, p. 540.
Haswell, F., Rupture of gastric ulcer into the posterior mediastinum, p. 541.
Dalton, N., Lymphosarcoma of the stomach and abdominal glands, p. 541.

C. Milz.

Hedenius, J., Ein Beitrag zur Beleuchtung der sogenannten Bantischen Krankheit, p. 542.
Thiel, A., Beitrag zur operativen Behandlung der Bantischen Krankheit, p. 543.
Armstrong, G. E., Splenectomie and Banti's disease, p. 543.
Lindner, H., Zur Frage der chirurgischen Eingrifie bei lienaler Leukämie, p. 544.
Alexander, W., Rupture of the spleen; splenectomy; recovery, p. 545.
Simpson, G. v., A successfull case of splenectomy for rupture of the spleen, p. 545.
Klemperer, L., Ett fall af mjältruptur, p. 547.
Borelius, Zur Diagnose und Behandlung der subcutanen traumatischen Milzrupturen, p. 547.

D. Peritoneum, Mesenterium.

Lennander, G. K. und Nyström, G., Kasuistische Beiträge zur Kenntnis der von Enteritis ausgegangenen Peritonitis, p. 548.
Bone, B. M., Seven cases of general peritonitis treated by operation, with five recoveries, p. 549.
Bernstein, J. und Price, F. W., Chronic peritonitis causing elephantiasis, p. 550.
Gelpke, Beobachtungen über tuberkulöse Peritonitis an Hand von teils operativ, teils intern behandelten Fällen, p. 551.
Macartney, D., Laparotomy in tubercular peritonitis, p. 551.
Lecky, H. C., A fatal case of peritonitis and septicaemia, probably pneumococcie in origin, p. 551.
Bond, C. J., A discussion on acute septic peritonitis, p. 552.
Quincke, H., Ueber Hydrops toxicus, p. 554.
Forssell, W., Ett fall af empyema bursae omentalis; ett bidrag till kännedomen om den variga peritoniten och dess behandling, p. 554.
Sehrt, Ueber die Ascaridenerkrankung der Bauchhöhle, p. 555.
Luce, R. H., A case of subcutaneous rupture of Pouparti-ligament and laceration of peritoneum, p. 555.
Pólya, E., Exstirpation einer mesenterialen Chyluscyste durch Darmresektion, p. 556.
Åkerman, J., Om mesenterialcystor, p. 556.
Colby, F., Mesenterial cyst causing intestinal obstruction, p. 557.
Riese, Solitäre Echinococcuscyste des Mesenterium, p. 557.

II. Bücherbesprechungen.

Oppenheim, H., Beiträge zur Diagnostik und Therapie der Geschwülste im Bereich des centralen Nervensystems, p. 557.
Schlagintweit, F., Ueber Cystitis, p. 558.
Lomer, G., Liebe und Psychose, p. 558.
Rubner, M., Lehrbuch der Hygiene, p. 559.

Um Einsendung von Monographien und Büchern an den Redakteur Professor Dr. HERMANN SCHLESINGER, Wien, I, Ebendorferstrasse 10, wird gebeten.

Man bittet, redaktionelle Zuschriften mit dem Adressenzusatz „Für die Redaktion des Centralblattes für die Grenzgebiete" versehen zu wollen.

Lippert & Co. (G. Pätz'sche Buchdr.), Naumburg a. S.

CENTRALBLATT

für die

Grenzgebiete der Medizin u. Chirurgie.

Herausgegeben von

Dr. Hermann Schlesinger,

Professor an der Universität Wien.

Verlag von GUSTAV FISCHER in Jena.

X. Band.	Jena, 20. August 1907.	Nr. 15.

Das Centralblatt für die Grenzgebiete der Medizin und Chirurgie erscheint in zwanglosen Heften im Umfange von etwa 3 Druckbogen, die zu einem Bande vereinigt werden, dessen Umfang 60 Druckbogen betragen wird. Das Abonnement für das Centralblatt kostet 24 Mark für den Band. — Die Abnehmer der **Mitteilungen aus den Grenzgebieten der Medizin und Chirurgie**, herausgegeben von A. von Eiselsberg und B. Naunyn, erhalten das Centralblatt zum Vorzugspreise von 20 Mark.

I. Referate.

A. Gefässe, Blut.

Ueber peripheren Gefässtonus im Splanchnicusgebiet. Von R. Magnus. Pflüger's Archiv f. d. ges. Physiol. Bd. CXV.

Nachweis, dass auch nach Trennung sämtlicher Nervenverbindungen sich der Gefässtonus durch die in der Gefässwand selbst liegenden Nervenapparate wiederherstellt. Bernh. Fischer (Bonn).

Die Circulationsstörungen im Mesenterialgebiet. Eine experimentelle Studie von Niederstein nebst klinischen Schlussbemerkungen von Sprengel. Deutsche Zeitschr. f. Chir. Bd. LXXXV.

Den bei thrombotischem resp. embolischem Verschluss von Gefässen des Darmtraktes auftretenden verschiedenartigen Krankheitsbildern legte Sprengel folgende hypothetische Deutung zugrunde: Er unterscheidet einerseits den blutigen Infarkt als Folge der Verstopfung eines arteriellen oder venösen Bezirkes, andererseits die anämische Gangrän bei Verstopfung eines arteriellen Bezirkes ohne nachfolgenden rückläufigen Blutstrom. Der ersteren anatomischen Grundlage würde das klinische Bild der Darmblutung mit später auftretendem Darmverschluss und Spätperitonitis, dem letzteren ein schnell einsetzender Ileus sowie Frühperitonitis entsprechen. Zur Ueberprüfung dieser Anschauungen unternommene sehr zahlreiche und eingehende experimentelle Versuche des Verf. haben ergeben, dass die 2 angeführten Gruppen wohl zu Recht bestehen, dass aber daneben auch 2 weitere Formen, ein anämischer Infarkt sowie eine hämorrhagische Gangrän, zur Beobachtung kommen. Ferner wird durch die Versuche richtiggestellt, dass die anämische Gangrän nicht, wie Sprengel meint, durch rückläufige venöse Ver-

sorgung, sondern nur durch kollateral zusammenfliessendes arterielles Blut verhindert werden und dass die hämorrhagische Infarcierung bei Verschluss der Arterie stets nur durch arterielle Blutzufuhr zustande kommen kann. Diesen komplizierten anatomischen Verhältnissen entsprechend, gestaltet sich, wie Sprengel in seinen Schlussbemerkungen ausführt, auch die klinische Beurteilung sehr schwierig, indem im Gegensatz zu seiner ursprünglichen Annahme Infarcierung auch ohne Blutung, andererseits Gangrän des Darmes mit Blutung einhergehen kann. Im allgemeinen glaubt er, dass die schwereren Krankheitsbilder mit diffuser Ausbreitung öfter auf Infarkt, die mehr lokalisierten Erscheinungen auf Gangrän des Darmes hinweisen. Victor Bunzl (Wien).

Ueber die septische Thrombose der Wurzeln der Vena portae und über Pylephlebitis mit einigen Bemerkungen zur Bauchfellsepsis. Von Gerster. Orvosi Hetilap, 1907, 10.

Septische Pylephlebitis entsteht dann, wenn in den Wurzeln der Vena portae sich ein Thrombus bildet und derselbe sich ablöst. Die häufigste Ursache ist die Appendicitis. Von 1189 Appendicitisoperationen, die Verf. von 1892—1902 ausführte, kam Pylephlebitis nur in 9 Fällen vor, diese Komplikation ist also genug selten, vom therapeutischen Standpunkte aber kaum beeinflussbar und verspricht kaum ein Resultat. Pathologisch-anatomisch zeigt sie sich entweder als ein sich fortsetzender Thrombus oder als Embolus. Bildet sich in der Vene infolge der Infektion eine sehr flüssige Jauche, so gelangt dieselbe durch die Venen der Leber direkt in den grossen Kreislauf, und ist die Jauche von grosser Quantität und genug infektiös, so stirbt der Kranke rasch unter den Symptomen der vehementesten Intoxikation. In solchen Fällen wird der Tod irrtümlich oft dem chirurgischen Shock zugeschrieben, obzwar der Kranke weder einem grösseren Trauma angesetzt war, noch aber Blut in grösserer Menge verlor. Ist der sich ablösende Thrombus fester, so bleiben die Partikeln in der Leber stecken und führen zur Abscessbildung. Pylephlebitis kann entstehen, auch wenn die Appendicitis im intermediären Stadium von einem geübten Operateur mit gut geübtem Personal und in einem reinen Operationssaal operiert wird. In diesen Fällen ist wohl nicht anzunehmen, dass eine solche Menge von septischer Substanz in die Bauchhöhle eingeführt wurde, dass sie eine vehement auftretende Sepsis bewirken könnte, sondern nach der Ansicht des Verf. war in solchen Fällen schon vor der Operation eine septische Phlebitis oder Thrombose um den Appendix herum vorhanden, die infolge des Operationstraumas mit ihrer septischen Substanz eine Toxämie bewirkte. Die Prognose der Krankheit ist infaust, der Erfolg der Therapie ist bloss vom raschen operativen Eingriff zu erwarten. Wo Nekrose gefunden wird, wäre es angezeigt, nach thrombosierten Venen zu forschen, aber die anatomischen Verhältnisse erschweren sehr den Eingriff. Die Entleerung von septischen Substanzen aus der Vena jugularis ging bei den Jugularisphlebitiden nach Erkrankungen des Processus mastoideus mit so ausgezeichnetem Erfolg einher, dass die Anwendung dieses Verfahrens auch bei den Aesten der Vena portae sehr natürlich erscheint; aber wie günstig die anatomischen Verhältnisse dort liegen, ebenso ungünstig sind sie bei dieser Erkrankung, da die Phlebotomie des Portalstammes im Ligamentum duodeno-hepaticum zwar nicht unmöglich ist, aber die Entfernung der

Thromben dennoch sehr riskiert erscheint, die technischen Schwierigkeiten, mit denen die Schliessung der Vene einhergehen kann, gar nicht erwähnt. Die Leberabscesse sind gewöhnlich multipel, eben deshalb sind die Inzision und Drainierung von 1—2 Abscessen ganz wertlos. Bei fulminanter Toxämie ist es der Mühe wert, mit grossen Injektionen von Salzlösung Versuche zu machen. In einem Fall wendete Verf. Marmorek's Antistreptococcusserum an, aber ohne Erfolg.

J. Hönig (Budapest).

Die postoperative Thrombo-Embolie. Von O. Witzel. Deutsche Zeitschr. f. Chir., Bd. LXXXV.

Verf. schildert die Gefahren der progressiven Thrombose und der Embolie und macht auf die Wichtigkeit der frühzeitigen Erkennung thrombotischer Vorgänge sowie deren Prophylaxe aufmerksam. Eine sogenannte Thrombosis insensibilis gehört zur Heilung jeder Wunde und verläuft ohne irgendwelche klinische Erscheinungen. Während nun im Arteriensystem ein zentripetales Fortschreiten des Thrombus bis über die nächste Abzweigung zu den Seltenheiten gehört, bildet im Venensystem die progressive Thrombose mit eventueller Embolie eine der grössten und gefürchtetsten postoperativen Gefahren. — Die Erscheinungen der fortschreitenden Venenverstopfung werden häufig übersehen und anderen Ursachen zugeschrieben, so dass oft erst durch embolische Lungeninfarcierung die Diagnose gemacht wird. Von Bedeutung ist hier das selten versagende Mahler'sche Symptom des staffelförmigen Ansteigens des Pulses bei normaler Temperatur. Sicherlich wird eine genauere Beobachtung auch eine grosse Zahl von postoperativen Lungenstörungen auf Rechnung embolischer Vorgänge stellen, die heute auf Narkose und andere accessorische Ursachen zurückgeführt werden. Bei der Aussichtslosigkeit therapeutischen Handelns gegenüber den Folgen der Thrombo-Embolie ist der Prophylaxe das grösste Augenmerk zuzuwenden. Sie besteht darin, vor der Operation die Stromkraft des Blutes zu heben, was durch längere Darreichung von Cardiacis sowie systematische Atemgymnastik erreicht wird, daneben ist durch die verschiedensten Massnahmen eine allgemeine Kräftigung des Organismus vorzubereiten. Die Operation selbst muss durch möglichste Verhinderung von Wärme- und Blutverlust, durch Schmerzverhütung, Vermeidung von Hämatombildung, vorsichtiges Hantieren an den Venenstämmen usw. obigem Prinzipe Rechnung tragen. Den Hauptpunkt in der Prophylaxe der progressiven Thrombose bildet jedoch der Grundsatz, nach der Operation die Funktionen sämtlicher Organe zu fördern und die Ruhe des Körpers nach Möglichkeit einzuschränken. Wo es nicht angeht, den Kranken nach der Operation aufsitzen oder aufstehen zu lassen, muss durch Atembewegungen, aktive und passive Bewegungen, durch Massage usw. Ersatz geschaffen, die Herzaktion durch Kampferinjektion oder andere Mittel auf voller Höhe erhalten werden; kurz es ist in jeder Weise die Nichtbeschränkung natürlicher Funktion anzustreben. Bei bereits eingetretener progredienter Thrombose muss man sich darauf beschränken, den Blutstrom zu kräftigen, wobei natürlich wegen Gefahr einer Embolie gröbere mechanische Eingriffe zu vermeiden sind.

Victor Bunzl (Wien).

Note on a case of simultaneous rupture of a carotid aneurysm and an atheromatous aorta. Von E. L. Sandiland. Lancet 1. Dez. 1906.

Eine 77 Jahre alte Frau litt an Dementia alcoholica. Bei der Untersuchung fand sich der 2. Aortenton accentuiert, die Arterien waren hart und verdickt. Im Laufe eines Jahres traten mehrere Ohnmachtsanfälle auf, wobei schliesslich plötzlicher Exitus letalis eintrat.

Nekropsie: Im Pericard etwas Blut und Serum, der rechte Ventrikel erschlafft. Aortenklappen verdickt, Coronargefässe atheromatös; der Arcus aortae dilatiert. Im Verlaufe der Aorta fanden sich noch zahlreiche atheromatöse Flecke. Unterhalb der Wurzel der grossen Gefässe war an der hinteren Wand eine V-förmige Ruptur und das Gewebe war daselbst hämorrhagisch infiltriert. Desgleichen war eine ausgedehnte Blutung an der Gehirnbasis. An der linken Carotis int. zwischen dem Ort des Eintrittes in die Schädelhöhle und der Teilung in vordere und mittlere Hirnäste bestand ein Aneurysma; dasselbe mass $^3/_4$ Zoll im Durchmesser und war von länglicher Gestalt; durch die Ruptur desselben entstand die basale Hämorrhagie. In den Nieren war vorgeschrittene Cirrhose, die Leber und Milz waren vergrössert.

Herrnstadt (Wien).

An adress on thoracic aneurysm. Von Thomas Oliver. Brit. Med. Journ. 16. März 1907.

Die Erkrankung tritt gewöhnlich im mittleren Alter auf, und zwar häufiger bei Männern als bei Frauen; das Verhältnis ist ungefähr 9 : 1. Das Aneurysma lässt sich unterscheiden in ein Aneur. fusiforme und sacculat.; im ersten Falle ist die Arterie in ihrer ganzen Circumferenz dilatiert und spindelförmig, im zweiten nur ein Teil der Wand, nicht unähnlich einem Darmdivertikel; die mittlere Schicht ist dabei stark verdünnt, die äusseren Schichten blass, während sich innen rote und weiche Blutcoagula finden. Manchmal bildet sich ein Riss in der Intima, der sich in der Media fortsetzt und dadurch 2 Schichten bildet, zwischen denen das Blut wie in einen Kanal eindringt, man nennt dies „Dissecting form“ des Aneurysmas.

In wenigstens 50 % ist Lues die Ursache der Erkrankung, dazu kommen noch harte Arbeit und der Einfluss des Alkohols. In kleineren Arterien ist häufig ein Embolus die erste Veranlassung, andererseits wird auch dem Adrenalin atheromatöse Veränderung der Gefässe zugeschrieben.

Zu den ersten Symptomen gehört Brustschmerz, der durch körperliche Anstrengung und während der Nacht zunimmt, und der 2. Aortenton ist laut und klingend; die aufgelegte Hand fühlt eine leise Vibration. Die Schmerzen können herrühren von Druck auf die Umgebung, von vermehrter Spannung, von Dehnung der Nerven, die in der Aortenwand verlaufen, oder von Neuritis; durch Digitalis werden die Schmerzen gesteigert, da die arterielle Spannung zunimmt, Jodkali verringert dieselben. Zu den physikalischen Zeichen gehören Dämpfung und Pulsation sowie Gefässgeräusche. Durch das Einströmen des Blutes und Vibration der Aortenwand entsteht ein systolisches Geräusch, während das diastolische Geräusch durch Kontraktion des Sackes oder durch Regurgitation des

Blutstromes hervorgerufen wird, was gleichzeitig die Hypertrophie des linken Ventrikels erzeugt.

Der Aortenbogen wird in 3 Partien geteilt: einen aufsteigenden, transversalen und absteigenden. Aneurysmen direkt oberhalb der Aortenklappen sind gewöhnlich klein und entziehen sich der Untersuchung, wogegen jene, die aus der konvexen Seite des 1. Anteiles des Bogens entspringen, in der Regel beträchtliche Grösse erreichen, ohne jedoch schwere Störungen zu verursachen. Diese Aneurysmen machen Pulsation im 2. und 3. rechten Intercostalraum oder wachsen nach hinten gegen die rechte Lunge, indem sie dieselbe komprimieren und respiratorische Geräusche verursachen; sie können sich gegen die Cava sup. zu erstrecken, in dieselbe sich öffnen und ein arteriovenöses Aneurysma mit einem kontinuierlichen blasenden Geräusch bilden; bei Druck auf die rechte Subclavia entsteht Oedem des Armes, bei Kompression des rechten Nerv. recurrens Lähmung des rechten Stimmbandes. Liegt der Ursprung an der konkaven Seite des Bogens, so präsentiert sich derselbe am linken Sternalrande und bewirkt Verlagerung des Herzens.

Aneurysmen des transversalen Anteiles sind ernster infolge von Kompression der Trachea und des Oesophagus. Die ersten Symptome sind paroxysmaler Husten und Stridor; die Dämpfung zeigt sich über oder neben dem Sternum oder im Jugulum, durch Druck auf den linken Recurrens entsteht Lähmung des linken Stimmbandes, ferner können der Duct. thoracicus oder die sympathischen Ganglien komprimiert werden.

Aneurysmen des absteigenden Anteiles erzeugen durch den Kontakt mit dem Perioste der Wirbel Erosion des Knochens und in weiterer Folge Kompression des Rückenmarkes. Manchmal sieht man links von der Wirbelsäule eine pulsierende Geschwulst.

Inequalität von Radial- und Temporalpuls wird oft beobachtet; bei Ergriffenheit der Art. innominata ist gewöhnlich der rechte Radialpuls schwächer, bei Aneurysma des Aortenbogens zwischen Innominata und linker Subclavia ist der linke Radialpuls schwächer; oft sind auch festhaftende Blutcoagula, die das Lumen eines grossen Gefässes verschliessen, die Ursache der Pulsdifferenz.

Die Ruptur eines Aneurysmas kann plötzlich sein und der Tod durch die Blutung oder bei Ruptur in die Trachea durch Asphyxie erfolgen, oder es öffnet sich der Sack an einer zirkumskripten Stelle, wobei nur wenig Blut entweicht.

Behandlung. Die Hauptbedingungen sind Bettruhe und restringierte Diät. Jodkali vermag oft die Schmerzen und die paroxysmale Dyspnoe zu vermindern; von der Verabreichung von Calciumsalzen sah Autor weniger Erfolg, desgleichen von der Durchstechung mit einer Silbernadel. Durch subkutane Gelatineinjektionen kam es in einzelnen Fällen zu Schrumpfung, doch abgesehen von den Schmerzen, welche diese Injektionen erzeugen, wurde in der Folge einigemal das Auftreten von Tetanus beobachtet. Herrnstadt (Wien).

Aneurysma art. coronariae ventriculi sinistri. Von E. Herczel. Budapesti Orvosi Ujság 1906, 24.

Die Aneurysmen der Abdominalaorta sind höchst selten. Schrötter fand unter 19300 Nekroskopien bloss 7 diesbezügliche Fälle, aber in keinem der Fälle ging das Aneurysma von der Coronararterie des Magens

aus, wie dies Verfasser in einem Falle zu beobachten Gelegenheit hatte. Die 32 jährige Patientin beklagte sich über häufiges Erbrechen und Schmerzen in der Magengegend; bei der Untersuchung konnte im Epigastrium eine starke Pulsation beobachtet und ein pulsierender Tumor palpiert werden, über dem bei der Systole ein lautes, bei Diastole ein schwächeres Geräusch hörbar war. Die Diagnose schwankte zwischen einem Tumor an der kleinen Curvatur des Magens und zwischen einem Aneurysma der Art. coeliaca oder eines Zweiges derselben. Bei der Laparotomie stellte es sich heraus, dass ein durch die Coronaria sin. gebildetes Aneurysma vorhanden war; da dasselbe aber bloss mit einer gleichzeitigen Exstirpation des grössten Teils des Magens hätte entfernt werden können, zu einem so grossen Eingriff aber der relativ gute Zustand der Patientin nicht berechtigte, sah Verfasser davon ab und vereinigte die Bauchwand. Nach einem Jahr hatte Verfasser Gelegenheit, die Patientin wieder zu sehen, das Erbrechen stellte sich wieder 2—3 mal täglich ein, aber das Allgemeinbefinden ist gut, der Zustand verschlimmerte sich nicht wesentlich, infolge dessen ist ein operativer Eingriff nicht indiziert. J. Hönig (Budapest).

Arteriovenous aneurysm of the occipital vessels. Von H. Cushing. New York Med. Journ. Vol. LXXXII.

Verfasser berichtet über den Fall eines Patienten, der nach einem Trauma ein pulsierendes Aneurysma am Hinterhaupt bekam. Trotz Unterbindung der Art. occipit. und lokaler Kompression der betreffenden Seite trat das Aneurysma bald wieder in seiner früheren Grösse auf. Von demselben gingen zahlreiche dilatierte Venen aus, welche in tiefen Dellen des Knochens eingebettet waren. Darüber ist ein vibrierendes systolisches Geräusch fühlbar und hörbar. Die linke Carotis ext. wurde ligiert und der Varix aneurysmaticus exzidiert. Dabei gestaltete sich die Unterbindung der erweiterten Gefässe sehr schwierig. Zwischen Arterie und Vene bestand eine direkte Kommunikation (ohne aneurysmatische Erweiterung).

In der Literatur finden sich einige Fälle von arteriovenösen Aneurysmen an der Kopfschwarte verzeichnet, und zwar der Temporalgefässe, ein einziger Fall betrifft die Occipitalarterie. Es gibt auch intrakranielle Kommunikationen zwischen Sinus cavernosus und Carotis, mit Exophthalmus verbunden, gewöhnlich als Folge von Frakturen der Schädelbasis. Die subjektiven Geräuschempfindungen sind viel bedeutender als bei extrakraniellen Aneurysmen. Es gibt folgende Formen: 1. tangentiale Fistel (Varix aneurysmaticus), oft mit Sackbildung verbunden. 2. Kommunikation durch einen intermediären Sack (Aneurysma varicosum), welcher in der Regel aus einem traumatischen Hämatom entsteht, seltener ein arterielles Aneurysma darstellt. In dem beschriebenen Falle handelt es sich um eine einfache tangentiale Fistel, mit welcher gewöhnlich eine starke Venenerweiterung verbunden ist, und zwar an einer Stelle, wo die Venenwand die schwächste Stütze hat. In einem von Osler mitgeteilten Falle war die Kommunikation unten am Bein, der pulsierende venöse Sack im Hypogastrium. Gewöhnlich jedoch passt sich die Venenwand dem gesteigerten Druck an, was auch experimentell von Carrel nachgewiesen wurde.

Die Ursache dieser Aneurysmen sind gewöhnlich aseptische Stich-

(Aderlass) oder Schusswunden. In einzelnen Fällen, so auch dem hier beschriebenen, handelt es sich um eine auf Grund einer Kontusion durch Nekrose sekundär entstandene Kommunikation der Gefässe.

Neuere Experimentatoren haben Anastomosen zwischen Cava inf. und Pfortader sowie zwischen Arterien ohne Thrombenbildung angelegt und Carrel ist dies sogar bei kleinen Gefässen gelungen. Carrel verlagerte eine Niere in den Hals eines Hundes, indem er die Nieren- und Halsgefässe verband, wobei die Harnsekretion ungestört vonstatten ging, und in derselben Weise verfuhr er mit dem Herzen eines Tieres, so dass es wieder zu pulsieren begann. Er verpflanzte Venenstücke in Arteriendefekte und setzte die exstirpierte Schilddrüse in der Weise wieder ein, dass er durch arteriovenöse Anastomose die Zirkulationsrichtung ohne Funktionsstörung der Drüse verändern konnte. Wie weittragend diese Experimente für die Praxis sein werden, lässt sich noch nicht absehen. Auch für die schweren Extremitätenverletzungen ist die Tatsache wichtig, dass man an amputierten Gliedern Gefässe wieder eingesetzt und vernäht und so die Zirkulation wieder hergestellt hat. Die Methoden der Kompression, Galvanopunktur und Ligatur des Hauptstammes zur Beeinflussung von Aneurysmen sind verlassen und es ist zu hoffen, dass diese und andere Gefässläsionen durch erfolgreichere Eingriffe werden behandelt werden können. Die komplette Exstirpation kann, wie im beschriebenen Falle, an der Kopfschwarte ohne Gefahr ausgeführt werden. Karl Fluss (Wien).

Large arterio-venous aneurysm of the neck treated by excision.
Von James Berry. Lancet, 22. Dez. 1906.

Die Patientin, 39 Jahre alt, bemerkte vor 20 Jahren eine kleine Schwellung im unteren Teile der rechten Halsseite, die zwar allmählich an Grösse zunahm, jedoch keine wesentlichen Beschwerden verursachte; erst im August 1895 traten im Anschluss an ein Trauma Dyspnoe und Herzklopfen, Schmerzen im Halse, im Arme und in der Hand und klopfende Schmerzen in der Geschwulst auf; die Stimme wurde heiser. Bei der Aufnahme ins Spital sah man einen prominenten, irregulären Tumor der rechten Halsseite von der Grösse einer männlichen Faust zwischen der Mittellinie und der Mitte der rechten Clavicula; der untere Anteil lag hinter dem Sternum und der Clavicula, nach oben war die Grenze der oberste Punkt der Cartil. thyreoidea. Der Tumor wurde durch den Musc. sternocleido-mastoid. in 2 Portionen geteilt, eine grössere vordere und kleinere hintere. Der ganze Tumor war weich, kompressibel und überall mächtig pulsierend; durch konstant zunehmenden Druck liess er sich fast völlig zum Schwinden bringen; ein lautes, rauhes, systolisches Geräusch konnte bei der Palpation und Auskultation wahrgenommen werden; die rechte Carotis war durch den Tumor gedeckt, die Trachea nach hinten gedrängt, beim Atmen ein schwacher Stridor hörbar.

Operation: Längs des vorderen Randes des rechten Stern.-cleid.-mastoideus bis zum Sternum wurde eine Inzision gemacht und eine zweite vom unteren Ende der ersteren nach auswärts längs der Clavicula, der Muskel selbst oberhalb des Ansatzes quer durchtrennt; die dilatierte Vena jugul. int. lag nach innen und unten vom Tumor, die Carotis kommunizierte nicht direkt mit der Geschwulst, doch verlief von dieser nach abwärts unter dem Schlüsselbeine eine grosse Vene in den Thorax.

Dieselbe wurde gefasst und durchtrennt, desgleichen die Thyreoid., Lingual. und Facial. und $1^1/_2$ Zoll der Carotis ext., welche mit dem mit ihr innig verwachsenen Tumor entfernt wurde.

Der durchtrennte Muskel wurde sodann vernäht und im vorderen und hinteren Anteile je ein Drain belassen.

Der Tumor bestand aus einer Menge gewundener, erweiterter Venen von den durchschnittlichen Dimensionen des kleinen Fingers.

Am 1. und 2. Tage nach der Operation wurden die Drains entfernt, die Temperatur erreichte am 3. Tage 100,4 F. 5 Wochen nachher konnte Patientin das Spital geheilt entlassen, der Muscul. sterno-cleidomastoid. funktionierte völlig normal.

Der Tumor präsentierte sich in seiner geschrumpften Form als aneurysmatischer Varix, bestehend aus erweiterten und geschlängelten Venen mit eigener, arterieller Pulsation, ähnlich dem Angioma racemosum, welches nach der Ansicht des Verfassers eher aus dilatierten Venen als aus Arterien zusammengesetzt ist. Herrnstadt (Wien).

A case of femoral aneurysm; excision; cure. Von Mr. Bilton Pollard. Lancet, 27. April 1907.

Der Patient, 37 Jahre alt, klagte über Schwäche und Schwellung des linken Beines sowie über einen pulsierenden Tumor in der linken Leistengegend. Nach Ligatur der Art. iliac. ext. schwand die Pulsation, trat jedoch nach 14 Tagen neuerlich auf. 5 Jahre später, im Jahre 1906, war der Befund folgender: Die Schwellung war walnussgross und lag direkt unterhalb des Ligam. Pouparti. Die Haut über ihr war normal, in der oberflächlichen Prominenz bestand sichtbare Pulsation; der Arterienpuls war links schwächer und etwas verzögert, durch Druck auf die Art. iliac. ext. liess sich die Pulsation vermindern, doch nicht völlig aufheben. An der Herzspitze waren 2 Geräusche hörbar, der 2. Ton war wesentlich accentuiert. Digitale Kompression der Arterie durch $8^1/_2$ Stunden blieb ohne Effekt. Nachdem die Haut über dem Tumor gespalten war, zeigte sich, dass die pulsierende Prominenz eine sekundäre Dilatation des eigentlichen Tumors bildete, der selbst tiefer lag. Es wurden die Art. iliac. sowie epigastrica ligiert, desgleichen die oberflächlichen Art. femoral., trotzdem dauerte die Pulsation fort, da die Femoralvene an der Innenseite mit dem Aneurysma zusammenhing; der adhärente Anteil wurde getrennt und das Aneurysma entfernt. Nach Ligatur der getrennten Gefässe wurde ein Drain in die Wunde eingelegt. Die Wunde heilte mit Ausnahme einer kleinen nekrotischen Hautpartie. Das Aneurysma hatte einen Durchmesser von $3^1/_2$ Zoll.

Herrnstadt (Wien).

A case of traumatic popliteal aneurysm. Von C. R. Kayser. Lancet, 19. Januar 1907.

Patient wurde am 1. März 1905 durch eine Schusswunde im rechten Kniegelenke verletzt und die Wunde heilte in 3 Monaten per secund. intentionem. Infolge einer schmerzhaften Schwellung konnte Patient das Bein nicht gebrauchen. Diese Schwellung nahm in den letzten 9 Wochen noch an Grösse zu, ausserdem bildete sich an der Unterfläche der grossen Zehe ein kleines Geschwür mit eitriger Sekretion. Das Bein war ödematös und abgemagert, die Haut verdickt und dunkelrot-braun, auch die

Haut der Zehe war dorsal mächtig verdickt. Unter der Haut fühlte man 2 kleine Schrote, das eine über dem Köpfchen der Fibula, das andere an der Aussenseite oberhalb der Patella. In der Kniekehle bestand eine derbe, an Haut und Fascie adhärente Narbe und im Centrum sowie der Aussenseite eine orangegrosse Schwellung mit sichtbarer Pulsation. Über der dorsalen Fläche des Beines, des Fusses und der Zehen mit Ausnahme der kleinen Zehe bestand Verlust der Sensibilität, Sprung- und Zehengelenke waren aktiv und passiv unbeweglich. Am 27. November wurde eine 6 Zoll lange Inzision in die Poplitea gemacht und durch Trennung der Adhäsionen der Sack freigelegt. Der innere Poplitealnerv wurde so weit als möglich von dem Sacke getrennt, desgleichen der äussere sowie Arterien und Venen. Die Arterie wurde sodann distal und proximal mit Catgut ligiert und nach Einführung eines Drains die Wunde geschlossen. Die Zirkulation im Beine blieb eine gute, nur an der grossen Zehe entstand ein gangränöser Fleck, der langsam austrocknete. Durch Massage wurde die Beweglichkeit des Beines wiederhergestellt und am 9. Dezember konnte Patient das Spital geheilt verlassen. Die Beweglichkeit im Sprunggelenke sowie die Sensibilität kehrten bald zurück, nur an der gangränösen Stelle kam es manchmal zum Aufbruch und zu seropurulenter Secretion. Herrnstadt (Wien).

Operierter Fall von Aneurysma art. dorsalis pedis. Von Karl Borszéky. Orvosi Hetilap, 1906, 44.

Bei einem 32 jährigen Fleischhauer wurde am rechten Fussrücken über dem Talocruralgelenk ein kleinapfelgrosser pulsierender Tumor bemerkt; die Pulsation folgte den einzelnen Herzstössen verspätet und verschwand auf Druck auf die Art. tib. antica. Nachdem durch Kompression der Art. tib. antica nach 3 tägiger Anwendung des Kompressors das Aneurysma sich sogar vergrösserte, wurde dasselbe nach Antillus exstirpiert. Das exstirpierte circa männerfaustgrosse Aneurysma war mit halbflüssigem Blut gefüllt; unter dem Mikroskop erwies sich die Wand desselben als Gefässwand. Es war also ein Aneurysma verum sacciforme vorhanden. Die Aetiologie ist ganz dunkel. Stich, Schuss oder ein anderes Trauma erlitt der Fuss nicht an dieser Stelle, Lues wird negiert und es fehlen auch Zeichen derselben, Atheromatose ist ebenfalls nicht nachweisbar. Das Antyllus'sche Verfahren gelang in diesem Falle vollkommen und 2 Wochen nach der Operation war der Patient vollkommen geheilt, er kann den Fuss gut flektieren und extendieren. Dies ist das einzige Radikalverfahren, mit dem die Recidiven bestimmt verhütet werden können. Körte nähte in einem Falle von Aneurysma popliteum die Oeffnung der Arterie zu. Le Fort beobachtete in einem in solcher Weise operierten Falle eine Recidive, welche die Exstirpation des Aneurysmas nötig machte. Sollte die Exstirpation aus welcher Ursache immer unmöglich sein, so ist das Hoffmann'sche Verfahren das beste, das darin besteht, dass über dem Aneurysma die Arterie abgebunden wird; nach einigen Wochen wird der Sack, wenn er schon eingeschrumpft ist, aufgeschlitzt. Auf diese Weise behandelte Verf. ein durch Stich entstandenes Aneurysma an der Art. brachialis. Das Extremitätenabsterben, das nach solchen Aneurysmaexstirpationen aufzutreten pflegt, motiviert die Bestrebung, das im Aneurysma zirkulierende Blut zu coagulieren. Diese Verfahren sind nicht neu, nur die

Gelatine als die Coagulation beförderndes Mittel ist neu. Man machte Gelatineinjektionen in den Sack, zo heilte Zaragosa ein Aneur. popliteum, aber die direkte Injektion ist gefährlich; ebenfalls ein gutes Resultat ergibt die subkutane Injektion in Verbindung mit der systematischen Kompression der zuführenden Arterie. Auf solche Weise erzielte Verf. bei einem Aneur. poplit. eine entschiedene Verkleinerung des Sackes und Aufhören der Pulsation nach 3 monatlicher Behandlung.

J. Hönig (Budapest).

Notes on two cases: rupture of the aorta and rupture of the left ventricle. Von Reginald A. Forster. Lancet, 2. April 1907.

Der 1. Fall betrifft eine 79 Jahre alte Frau, die ohne vorausgegangene Erkrankung plötzlich starb. Beide Lungen waren emphysematös, das Pericardium ausgedehnt, enthielt Blutcoagula und 4 Unzen Serum. Herz breit, Aorta dilatiert, an der hinteren Wand des Bogens ein breiter Riss, der ca. 3 Zoll lang war und $^3/_4$ der Circumferenz umfasste. Das Gewebe zwischen Aorta und Pulmonalarterie war mit Blut getränkt, die Aortenwand verdickt und atheromatös.

Der 2. Fall betrifft einen 57 Jahre alten Mann, der an Atheromatose und Marasmus litt; auch hier trat der Tod plötzlich ein. Die linke Lunge war total collabiert, die rechte wenig emphysematös. Im Pericard 6 Unzen Serum und $5^1/_2$ Unzen weicher Blutcoagula. An der vorderen Wand des linken Ventrikels zwischen dessen Spitze und Basis bestand eine $^1/_2$ Zoll lange Ruptur. Die Aorta war atheromatös. Die linke Coronararterie war durch Atheromatose völlig stenosiert, die Konsistenz steinhart; es bestand deutliche Myomalacia cordis.

Herrnstadt (Wien).

Late phlebitis following clean abdominal operations. Von W. W. Grant. Journ. of the Amer. Med. Assoc., 1907, 16. Februar.

Die etwa 2 Wochen nach aseptischen Abdominaloperationen mit primärer Wundheilung auftretenden Phlebitiden der Vena iliaca und femoralis sind eine auffallende Erscheinung, ohne vorangehende Pulsbeschleunigung, Temperaturerhöhung oder sonst ein warnendes Symptom auftretend und wohl zu unterscheiden von der acuten septischen Phlebitis. Cordier sammelte 232 Fälle, davon 200 nach Abdominaloperationen aufgetretene. Die Lungenembolien, die mit Vorliebe nach Hysterektomien wegen grosser Fibrome auftreten, haben wohl keinen Zusammenhang mit der Phlebitis femoralis, in deren Gefolge sie äusserst selten entstehen. Haward fand unter etwa 3300 Appendicitisoperationen 29 Fälle von Phlebitis und 8 Lungenembolien. Verf. beschreibt 2 von ihm nach Appendektomien beobachtete Fälle. Das Operationsfeld war rein, die epigastrischen Gefässe wurden nicht verletzt, kein Trauma konnte beschuldigt werden. Verf. sah diese Zufälle gewöhnlich bei anämischen Leuten mit schwacher Zirkulation und sieht in dieser ein prädisponierendes Moment. In der Mehrzahl der Fälle tritt die Phlebitis im linken Beine auf und dies ist besonders auffallend bei reinen Operationen im rechten Hypogastrium. Die Erklärung liegt in der anatomischen Anordnung der Gefässe. Keen erklärt die linksseitigen Phlebitiden beim Typhus durch die Herzschwäche und die Kreuzung der linken Vena iliaca comm. mit der rechten Art. iliaca comm. Verf.

zitiert die Meinungen zahlreicher Autoren über diesen Gegenstand. Nach Wright neigt das an Kohlensäure reichere Blut der Femoralvenen eher zur Koagulation. Daher empfehlen viele Chirurgen die Beckenhochlagerung, ausserdem Zartheit der Manipulationen und Vermeidung von Traumen beim chirurgischen Eingriff als Präventivmittel. Verf. glaubt, dass diese Thrombosen keinen septischen Ursprung haben und dass systematische Blutuntersuchungen vor und nach Operationen einiges Licht in die Sache bringen könnten. Karl Fluss (Wien).

An unusual case of Raynauds disease. Von J. A. Milne. Brit. Med. Journal, 8. Dez. 1906.

Patient befand sich schon im Alter von 10 Jahren wegen Ringwurms in Spitalsbehandlung; schon während dieser Zeit bemerkte man, dass die Finger der rechten Hand, die Nasenspitze und die Ohrläppchen blau und kalt wurden; nach 6—7 Wochen traten ähnliche Veränderungen am rechten Knöchel auf, die Haut barst und es blieb eine offene Wunde zurück; nach einiger Zeit fand man bei genauer Untersuchung, dass der Knochen gebrochen war und es wurden Teile von totem, weichem Gewebe von Zeit zu Zeit entfernt, wonach ein granulierender Stumpf zurückblieb, der rasch heilte. Nach einem Jahre wiederholte sich derselbe Prozess mit denselben Konsequenzen am anderen Beine; von da an litt Patient ununterbrochen durch 6 Jahre und bekam stets Morphin wegen bestehender grosser Schmerzen. Die lokale Asphyxie verschlimmerte sich bei kaltem Wetter und wurde mit Bettruhe, Wärme und Opium behandelt. Es bestand nie Hämoglobinurie, nie periphere Neuritis.

Im 14. Jahre war der Status folgender: Ueber der Spitze ein systolisches Geräusch, keine wesentliche Verbreiterung des Herzens. Der linke Stumpf war konisch, die Tibia $8^1/_2$ Zoll lang und auf Druck schmerzhaft, der rechte war gleichfalls konisch, die Länge der Tibia $8^1/_4$ Zoll, an der Spitze war ein Ulcus von Guldengrösse. Beiderseits war reichlich Narbengewebe. Die Fingerspitzen der rechten Hand waren atrophisch, zur besseren Gebrauchsfähigkeit der Hand wurden dieselben operiert.

Einen Monat später konnte man im Spital die 1. Attacke von lokaler Asphyxie an den Ohren beobachten, von da an wiederholten sich dieselben öfter. Nach einem weiteren Monate traten Temperaturerhöhung und leichter Husten hinzu, an der Basis der rechten Lunge war feinblasiges Rasseln hörbar. Gegen die Asphyxien wurden elektrische Bäder, jedoch ohne Erfolg angewendet; besser wirkten warme Bäder und Massage. In der Folgezeit machte Patient eine Pneumonie und Endocarditis durch. Ueber der Spitze war ein blasendes, lautes, systolisches Geräusch hörbar, desgleichen am Rücken, Spitzenstoss diffus, die Herzdämpfung reichte bis zur Mammillarlinie; über der rechten Lunge waren Dämpfung an der Basis und gelegentlich Krepitieren. Einen Monat später waren Nase und linker Ellenbogen purpurrot, rechte Hand und Finger bis zum Handgelenke geschwollen und intensiv gerötet sowie schmerzhaft; nach kurzer Besserung häuften sich die Attacken und endeten mit trockener Gangrän und Substanzverlust an Ohren und Nasenspitze; dazu kamen Dyspnoe, Husten und Schmerzen auf der rechten Brustseite sowie Temperatursteigerung. Kurz vor dem Exitus wurde das Gesicht an Augen, Kinn und Wangen purpurrot, desgleichen Arme, Hände, beide Kniee und die Spitze des rechten Stumpfes.

Bei der Nekropsie war die Rötung unverändert; das Herz war wesentlich verbreitert, die Mitralklappe z. T. kartilaginös und stenosiert. Die rechte Pleura adhärent, die Lunge an der Basis verdichtet. Leber vergrössert, desgleichen Milz und Nieren, der Magen war unter den Nabel verlagert.

Der Fall ist interessant wegen der Kombination von Raynaud'schem Symptomenkomplex und Herzaffektion. Herrnstadt (Wien).

Ein schwerer Fall von Morbus Raynaud. Von E. Arning. Arch. f. Derm. u. Syph., Bd. LXXXIV, 1. Heft.

Die 33jährige Patientin litt seit ihrem 3. Lebensjahre an Frostbeulen an Händen und Füssen. Vor 10 Jahren hatten sich die ersten Spuren symmetrischer Gangrän an den Fingerspitzen eingestellt, welche seither allmählich zugenommen hatten, so dass die Finger und die Zehen bis auf Reste verloren gegangen waren. Durch energische Behandlung der Koprostase und systematische Anwendung der Bier'schen Stauungshyperämie konnte der Krankheitsprozess zum Stillstand gebracht werden.

Eine Schwester der Patientin, welche aus einer sonst gesunden Familie stammt, hatte an der gleichen Krankheit gelitten. Schliesslich teilt A. zwei weitere von Rennert und von Nonne beobachtete Fälle von Morbus Raynaud mit, bei denen die Stauungshyperämie mit bestem Erfolge angewendet worden war.

von Hofmann (Wien).

Klinisches und Kasuistisches von den syphilitischen Erscheinungen an den Schlagadern der Extremitäten. Von L. Merk. Arch. f. Derm. u. Syph., Bd. LXXXIV, 1907.

Der 47jährige Patient kam mit den Erscheinungen einer Phlegmone der linken Hand und des Unterarmes zur Aufnahme. Das Leiden hatte mit Verlust des Gefühls in den Fingern, welchem Parästhesien vorausgegangen waren, vor 8 Tagen begonnen. Abgesehen von den phlegmoneähnlichen Erscheinungen fanden sich asphyktische Partien an den Fingerspitzen. Der Puls war erst in der Subclavia und im proximalen Teile der Axillaris zu fühlen. Da die Anamnese ergab, dass der Patient vor 8 Jahren an Lues gelitten hatte, wurde neben lokaler Behandlung mit Eis usw. eine antiluetische Kur vorgenommen, worauf der Patient nach Abstossung, respektive chirurgischer Entfernung der gangränösen Fingerpartien geheilt wurde. von Hofmann (Wien).

Ueber die Einwirkung des Lichts auf das Blut. Von Oerum. Pflüger's Arch. f. d. ges. Physiol., Bd. CXIV. Aus Finsen's Lichtinstitut.

Eingehende Untersuchungen über den Einfluss des Lichtes auf Blutdruck, Blutmenge, Hämoglobingehalt usw. Einige der wichtigsten Resultate seien hier wiedergegeben:

Die Grösse der Blutmenge ist vom Lichte abhängig, indem die Dunkelheit die Blutmenge im Laufe von 1—2 Monaten um 3—4 % des Körpergewichts herabsetzt. Dunkelheit ergibt Verminderung des Gesamthämoglobins.

Rotes Licht übt ungefähr dieselbe Wirkung auf die Blutmenge wie die Dunkelheit aus, blaues Licht dagegen

vermag eine Plethora vera und eine Vermehrung des Gesamthämoglobins zu geben.

Das Lichtbad kann die Blutmenge im Laufe von 4 Stunden um ca. 25 % vermehren.

Die Dunkelheit ruft einen vermehrten Blutdruck, intensives Licht einen verminderten Blutdruck durch direkte Einwirkung auf die Haut hervor. Aufenthalt im Dunkeln beim Aderlass unter $^1/_4$ der Blutmenge kann eine augenblickliche Verdünnung des Blutes hindern. Tiere, geboren im Dunkeln und roten Licht, haben ein grösseres Gewicht, aber eine Blutmenge von ca. der Hälfte der normalen.

Bernh. Fischer (Bonn).

The surgical aspects of haemophilia with especial reference to two cases of Volkmanns contracture resulting from this disease.
Von Ernest W. Hey Groves. Brit. Med. Journ., 16. März 1907.

W. W. litt schon in zartester Kindheit an zahlreichen und verschiedensten Blutungen; schon durch 4 Generationen seiner Familie bestand Hämophilie, an welcher fast ausschliesslich die männlichen Glieder litten und z. T. starben, während die weiblichen Glieder frei blieben. Mit 11 Jahren fiel Patient auf das rechte Ellbogengelenk und es entstand eine breite Schwellung, die gegen den Arm zu verlief; einige Tage später trat eine Flexion des Fingers hinzu und es bildeten sich Blasen. Ein Arzt machte einen Verband, der durch 4 Wochen liegen blieb; nach dieser Zeit war der Vorderarm abgemagert und konnte nicht supiniert werden. Mit der Zeit liessen sich die Finger wieder strecken, nur der Zeigefinger verblieb in geringer Flexionsstellung und die Supinationsbewegung blieb unmöglich. Mit 13 Jahren wurde Pat. durch einen Steinwurf am linken Knie verletzt; die Schwellung schwand zwar, trat jedoch oft ohne äussere Ursache wieder auf und auch das andere Knie war nicht völlig frei. Mit 15 und 16 Jahren hatte Pat. schwere Attacken von Hämaturie. In der letzten Zeit erlitt er beim Verlassen des Bycicles eine Distorsion des Beines und im Anschluss daran eine harte Schwellung an der Vorderfläche des Oberschenkels, offenbar infolge der starken muskulären Kontraktion, um den Sturz zu verhüten; in den Knien und Knöcheln bestanden Schmerzen und beiderseits neben der Achillessehne war Fluktuation.

Der nächste Fall betrifft 2 Brüder, in deren Familie gleichfalls durch 4 Generationen zahlreiche männliche Mitglieder an Hämophilie litten. Von 10 Geschwistern sind 6 weibliche Glieder völlig frei, während von 4 Söhnen 3 erkrankt sind. Der ältere von ihnen litt an häufigen Blutungen und Störungen in den Kniegelenken; in der Gegend der Gelenksknorpel bestehen knotige Verdickungen und bei Bewegungen ist Reiben fühlbar, offenbar die Folge einer Osteoarthritis.

Der 3. Fall ist der 14 jährige Cleophas H. Unter vielen Blutungen war die stärkste nach einem Biss in die Lippen, die ihn durch 3 Wochen im Spital ans Bett fesselte. Mit 7 Jahren bekam Pat. nach einer Zerrung am linken Arm Schwellung und Steifheit im Ellbogen- und Handgelenke, nach einiger Zeit war der Arm schwächer und konnte nicht supiniert werden. Auch später liess sich noch in beiden Ellbogengelenken Flüssigkeit nachweisen, neben der Tricepssehne bestand beiderseits Fluktuation.

Im linken Kniegelenk verspürte man bei Bewegungen Reiben, im rechten flüssiges Exsudat und Ballotement der Patella, offenbar als Folge eines Ergusses von Blut.

In beiden oben beschriebenen Fällen stand die Hand in fast kompletter Pronationsstellung, doch waren geringe Bewegungen im Radio-Ulnargelenke möglich. Ferner bestand muskulärer Schwund, im 1. Fall auch leichte Flexion des Zeigefingers, der jedoch bei gebeugtem Handgelenke gestreckt werden konnte. Die Sensibilität und elektrische Erregbarkeit war ungestört. Neben der Abmagerung konnte auch Verkürzung der Knochen konstatiert werden. Dieser Symptomenkomplex wird unter dem Namen Volkmann's Kontraktur beschrieben. Nach Dudgeon findet sich diese Affektion hauptsächlich nach Frakturen, die mit lang liegenden Verbänden behandelt wurden, in einem Falle entstand sie, nachdem die Essmarch'sche Binde eine Stunde lang gelegen war, in einem anderen Falle war sie das Resultat einer Thrombose der Axillararterie. Durch Druck auf die Muskeln kommt es zum Absterben einzelner Fasern, die durch Bindegewebe oder manchmal durch Knochen ersetzt werden.

Die Verkürzung der Knochen lässt sich dadurch erklären, dass durch verminderte Blutzufuhr infolge der Atrophie der Muskeln auch die wachsenden Knochenenden weniger Blut erhalten, weil die zu ihnen führenden Gefässe Aeste der Muskelgefässe sind.

In den obigen Fällen handelt es sich um schwere Hämorrhagien ins Bindegewebe des Vorderarmes, welche die Muskeln komprimierten und die Zirkulation beeinflussten.

Die Behandlung dieser Formen von Hämophilie besteht in Ruhe und Druckverband. Die Blutungen nach aussen erfordern ebenfalls Bettruhe. Lokale oder allgemeine Mittel bleiben in der Regel ohne Effekt. Herrnstadt (Wien).

Amylnitrite in haemoptysis. Von George A. Crace-Calvert. Lancet, 6. April 1907.

Die bisher gegen Hämoptoe angewandten Mittel — Ergotin, Adrenalin, Morphin, Chlorcalcium — haben sich nicht als sehr wirksam erwiesen. Morphin speziell beruhigt wohl und setzt den Blutdruck herab, doch beeinflusst es auch das respiratorische Centrum und unterdrückt den Husten, was bei Ueberfüllung der Bronchien mit Blut oft von nachteiliger Wirkung ist, da das sich leicht zersetzende Blut einen günstigen Boden zur Entwicklung septischer Organismen abgibt und zu septischer Pneumonie sowie zu Tuberkulose führen kann. Von Medikamenten scheint das verlässlichste das Amylnitrit zu sein; durch Herabsetzung des Blutdruckes und Coagulation kommt die Blutung fast immer sofort zum Stillstand; da der Husten nicht unterdrückt wird, so kann das einmal ausgetretene Blut leicht aus den Bronchien entfernt werden. Um die Wirkung zu erzielen, genügt Inhalation mit 3 Tropfen, die Blutung steht, obwohl auch einige Zeit noch coaguliertes Blut ausgeführt wird. Bei sehr erregten Patienten kann nachher eine Morphiuminjektion gemacht werden. Verf. wendete das Medikament in 22 Attacken an und war mit dem prompten Erfolg stets zufrieden.

Herrnstadt (Wien).

Amylnitrite in haemoptysis and in other haemorrhages; recent results. Von Francis Hare. Lancet, 24. Nov. 1906.

Verfasser publizierte bereits einmal 7 Fälle von Hämoptoe, die durch Inhalation von Amylnitrit zum Stillstand gebracht wurden, desgleichen beschreibt Georges Bourland 13 Fälle mit gleich gutem Erfolge. Die Dosis ist zwischen 3 und 9 Tropfen. Dasselbe wurde im Tierexperiment bewiesen: Bei Hunden wurde der Thorax eröffnet und künstliche Respiration eingeleitet; in die Femoralvene wurde Amylnitrit injiziert. Innerhalb weniger Sekunden bildeten sich in der Lunge anämische Flecke, die sich rasch verbreiteten, bis in 2—3 Minuten das Lungenparenchym blutleer war; bei Einschnitten mit der Schere ins Lungengewebe entwich kaum ein Tropfen Blut. Es handelt sich hier um aktive Vasokonstriktion der Lungengefässe und Vasodilatation des peripheren Systems.

Die gleich gute Wirkung wurde beobachtet bei Menorrhagien, bei Blutung nach Entfernung von Ovarialcysten und bei Ruptur einer extrauterinen Gravidität, desgleichen häufig bei Blutungen post partum.

Herrnstadt (Wien).

Weitere Beobachtungen über die Verwertbarkeit der Leukocytenzählungen bei der acuten Appendicitis. Von E. Sonnenburg. Arch. f. klin. Chir. 81. Bd. II. Teil.

Verfasser weist auf die Wichtigkeit der Leukocytenzählung für die Diagnose und Prognose der Appendicitis hin und erläutert das Verhalten der Leukocytose an der Hand von Kurven, die er der Besprechung der in Gruppen zusammengestellten Erkrankungsformen beifügt. Es ist wichtig, durch richtige Technik der Zählung Fehlerquellen möglichst zu vermeiden und die Verwertung der Leukocytenkurve nur im Zusammenhalte mit den übrigen Symptomen vorzunehmen. Hauptsächlich von 2 Faktoren ist die Leukocytenvermehrung abhängig: von der Virulenz der Bakterien sowie von der Widerstandsfähigkeit des Organismus; dabei zeigt es sich oft, dass manche Leute mit einer besonders hohen Leukocytenvermehrung reagieren, ohne dass diese in der Schwere des objektiven Befundes begründet wäre. Verfasser weist im Gegensatz zu anderen Autoren darauf hin, dass nicht hohe Leukocytenzahlen die Schwere des Falles beweisen, sondern dass vielmehr oft gerade die niedrigen Zahlen auf die durch Toxinwirkung eingetretene Erlahmung des Organismus hinweisen. Verfasser ist ein Gegner der Frühoperation und empfiehlt den Eingriff nur dort, wo die natürlichen Kräfte des Organismus nicht ausreichen. Victor Bunzl (Wien).

A study of the blood in Dengue fever with particular reference to the differential count of the leucocytes in the diagnosis of the disease. Von E. R. Stitt. Philippine Journ. of Sc. I 1906 p. 513.

Da die klinischen Symptome des Denguefiebers nicht charakteristisch genug sind, um die Diagnose dieser Erkrankung sicher zu stellen, so kann dies oft durch die Untersuchung des Verhaltens der Leukocyten geschehen. Die Zahl der polymorphkernigen Leukocyten ist herabgesetzt (40 %), die der kleinen Lymphocyten im Beginn der Krankheit gesteigert (40 %), sinkt aber bald auf 10 %; die Anzahl der grossen Lymphocyten

steigt am 3. und 4. Tag auf 30 %, ebenso die der grossen mononukleären Leukocyten (40 %). Charakteristisch ist also, dass die graphischen Kurven der kleinen Lymphocyten und der grossen mononukleären sich X-förmig kreuzen.

Verfasser hat nie im Blut den beschriebenen Micrococcus, ebenso auch kein Protozoon nachweisen können. Er ist der Ansicht, dass die Krankheit durch Mücken übertragen wird; in Canaco, wo solche nicht vorkommen, ist eine Ansteckung Eingeborener durch dorthin gebrachte Denguekranke immer ausgeblieben, dagegen nicht in Cavite, wo die Moskitos sehr zahlreich sind. Von 24 Matrosen der „Baltimore", die in Cavite an das Land stiegen, erkrankten 20, während die an Bord zurückgebliebenen gesund blieben. Schrumpf (Strassburg).

Observations upon malaria; latent infection in natives of the Philippine Islands. — Intracorpuscular conjugation. Von C. F. Praig. Philippine Journ. of Sc. I p. 523.

In 5 Monaten wurden in Stotzenberg (Philippinen) 386 Fälle von Malaria beobachtet, von denen 98 von benigner Tertiana, 8 von Quartana und 272 von maligner Tertiana, ferner 8 mixte Fälle von benigner und maligner Tertiana.

Von 225 untersuchten, beliebig gewählten und anscheinend gesunden Eingeborenen waren 115 = 51,1 % infiziert. Von untersuchten Kindern waren im 1.—5. Jahr 72,5 %, im 5.—10. Jahr 37 %, im 10.—15. Jahr 25,5 % Träger von Malariaerregern.

Verfasser betont den lokalen, familialen Charakter der Malaria, ferner das häufige Vorkommen einer „intraglobulären Conjugation" der jugendlichen, ringförmigen, hyalinen, noch nicht pigmentierten Parasitenformen; letztere sollen sexuell nicht differenziert sein, ferner morphologisch nicht unterschieden werden können. Verf. scheint sich daher durch die theoretische Auffassung leiten zu lassen, dass diese Conjugation durch Verjüngung der Keime das Zustandekommen von Degenerationserscheinungen verhindere. Doch könnte es sich nach der Beschreibung des Prozesses ebenso gut um eine einfache Teilung wie um eine Conjugation handeln. Schrumpf (Strassburg).

Dicromia del micrococco tetrageno in un caso di setticopiemia. Von T. Boni. Gaz. d. osped. et d. cliniche 1906 No. 72.

Ein junger Mann bekam im Anschluss an eine infizierte Hautwunde am Vorderarm multiple Hautabscesse, dann eine Osteomyelitis des Femur, nach deren chirurgischen Behandlung die Heilung eintrat. Aus der Wunde am Vorderarm wurde ein Tetragenus aureus, aus dem Blut und dem Femurmarke ein Tetragenus albus gezüchtet. Trotzdem glaubt Verf., es hier mit derselben Art von Bakterien zu tun zu haben, denn

1. das Serum des Kranken agglutinierte beide Tetragenus in derselben Verdünnung (1 : 600), ebenso auch Meerschweinchenserum;

2. wurde der Tetragenus aureus Meerschweinchen beigebracht und erlagen dieselben rasch, so besass der aus dem Herzblut des Versuchstieres isolierte Tetragenus noch sein volles Pigmentationsvermögen. Trat der Tod dagegen erst nach einigen Tagen ein (bei resistenteren Tieren oder bei Versuchen mit älteren Kulturen), so erschien die Gelbfärbung erst nach mehrtägigem Verweilen der Kulturen im Brutschranke, ja sie

blieb manchmal ganz aus. Es scheint also der Tetragenus aureus sein Chromogenvermögen einzubüssen, wenn er weniger virulent wird.

Schrumpf (Strassburg).

Ueber die durch Friedländer'sches Bacterium pneumoniae verursachten allgemeinen septischen Erkrankungen. Von Karl Schiller. Orvosi Hetilap, 1906, 51.

Das Bacterium pneumoniae Friedländer gehört zu den Bakterien, die nur selten septische Erkrankungen hervorrufen. Lenhartz berichtet in seiner Monographie bloss über 67 bezügliche Fälle, zu denen er eine eigene Beobachtung hinzufügt. Verf. fand in der Literatur als bakteriologisch zweifellos erwiesen bisher bloss 54 Fälle, denen er nur einen Fall aus seinem Beobachtungsmateriale anschliesst. Der Fall bezieht sich auf eine 30jährige Frau mit septischer Erkrankung, die aus einem eingekapselten perimetritischen Abscess hervorging. Es gelang bei der Operation sowohl aus dem Abscess wie auch aus dem Blute der Lebenden und den Organen der Leiche bei Tieren sehr virulente Bact. pneum. Friedländer zu kultivieren. Ein solcher Ausgangspunkt der allgemeinen Sepsis ist im Falle des Verf. zum erstenmal beobachtet worden. Am häufigsten gesellte sich die Sepsis zur Pneumonie, dann ist auch die aus den Gallenwegen entstehende Sepsis sehr häufig, wie auch eine solche unbekannten Ursprungs ohne Metastase, dann die Endocarditis septica, die otogene Sepsis, die das Ulcus duodeni perforans begleitende Sepsis, aus den Tonsillen hervorgehende Sepsis, nach Appendicitis zur Thrombose der Vena portae sich gesellende Sepsis, die die Osteomyelitis, Perimetritis und das Trauma begleitende und schliesslich die puerperale Sepsis. Nach Lenhartz' Einteilung entstand die Sepsis 3mal nach Infektion durch die Haut, 1mal durch die Leber und Nasen-Rachenhöhle, von der Nase 2mal, vom Ohr 4mal, von den Luftwegen 17mal, aus dem Magen-Darmtrakt 8mal, von den Harnwegen 3mal, aus den Frauengenitalien 2mal, kryptogenetische Sepsis war 11mal vorhanden. Von den 55 Friedländer'schen Sepsisfällen war 18mal Sepsis ohne allgemeine Metastasen vorhanden, 37mal metastatische Sepsis. Die vorigen Fälle sind patholog.-anatomisch von den übrigen septischen Erkrankungen nicht zu unterscheiden. In 9 Fällen war hämorrhagische Sepsis vorhanden. — Die metastatische Sepsis gesellt sich am häufigsten zur Pneumonie. Die Metastasen lokalisieren sich mit Vorliebe an den serösen Häuten, und zwar am häufigsten an der Gehirnhaut und am Bauchfell. Endocarditis ulcerosa war in 18 % vorhanden. Selten erkrankten die Haut, die Gelenke und die Knochenhaut. In 32 % der Tierfälle sind metastatische Nierenabscesse vorhanden. Die vom Friedländer'schen Bakterium hervorgerufene Pneumonie ist als charakteristisch anzusehen. Eine Spezialität dieses Prozesses besteht nach Stühlern und Moisejew darin, dass die Lungeninfiltration nicht zellig ist und nicht aus zelligfibrinösem Exsudat besteht, sondern eher aus Bakterien und sich schlecht färbenden Schleimmassen. Die pathologisch-histologischen Veränderungen der Niere bestehen in ausgedehnter Nekrose und hyaliner Degeneration, in den Gefässen sind Bakterien mit grossen Kapseln vorhanden. Der klinische Verlauf entspricht dem anderer septischer Erkrankungen.

In den bisherigen 55 beobachteten Fällen waren in $^2/_3$ der Fälle Metastasen vorhanden, in $^1/_3$ war die Sepsis ohne Metastasen. Hämor-

rhagische Sepsis war in 7 Fällen zu beobachten. Vom pathologisch-histologischen Standpunkte sind in einzelnen Fällen nebst der Entzündung der serösen Häute auch die Nierenveränderungen in Form von eitrigen multiplen Abscessen charakteristisch, die Diagnose ist bloss bakteriologisch feststellbar. J. Hönig (Budapest).

La septicémie gonococcique. Von M. Faure-Beaulieu. Thèse de Paris. G. Steinheil. 1906.

Verf. gelangt zu folgenden Schlüssen: Die Menge der Fälle von Gonokokkämie, welche durch den Nachweis von Gonokokken im lebenden Blute konstatiert sind, hat eine solche Zahl erreicht, dass der Moment gekommen ist, um ein Gesamtbild der Gonokokkenseptikämie aufzustellen.

Der Gonococcus gelangt durch die Venen in den Blutkreislauf, und zwar besonders dann, wenn die primäre Erkrankung nicht mehr auf die vordere Harnröhre beschränkt ist. Die Gonokokkenbakteriämie zeigt sich nur ausnahmsweise als reine Septikämie ohne sekundäre Lokalisationen.

Fast alle Fälle von Gonokokkenseptikopyämie sind von Gelenkserscheinungen begleitet. Die gonorrhoische Natur zahlreicher ungewöhnlicher Lokalisationen der Blennorrhoe wird durch das Studium von Fällen sicherer Gonokokkämie bewiesen. Die Gonokokkenseptikämie geht in 70 % in Genesung aus. In fast allen tödlichen Fällen besteht Endocarditis. Die Diagnose kann nur durch den Nachweis von Gonokokken im Blute sichergestellt werden.

Die Gonokokkämie scheint nichts Konstantes zu sein, sondern es dürfte sich um zeitweise Einfälle von Gonokokken in den Kreislauf handeln, welche sich durch intermittierendes oder remittierendes Fieber verraten. von Hofmann (Wien).

Der Pseudoleukämie ähnliche Hauterkrankung bei schwerer Anämie mit Leukopenie des Blutes (aplastische Anämie Ehrlich's?). Von K. Touton. Arch. f. Derm. u. Syph., Bd. LXXXV, 1907.

Bei der 29 jährigen Patientin war im Anschluss an eine Entbindung eine knötchenförmige Hautaffektion aufgetreten, welche besonders die oberen Extremitäten, die unteren Partien des Rückens und die Brust einnahm. Starke Anämie, heftiges Jucken, Cervikal- und Axillar- sowie Inguinal- und Schenkeldrüsen deutlich vergrössert. Gelenkschmerzen und -Schwellungen. Abnahme der Kräfte. Bei der Blutuntersuchung fand man mit Ausnahme starker Grössendifferenzen keine wesentliche Veränderung der roten Blutkörperchen und des Hämoglobingehaltes, aber Verringerung der weissen Blutkörperchen auf etwa $^1/_3$ der Norm. Durch Arsenbehandlung konnte der Zustand gebessert werden.

von Hofmann (Wien).

Ett fall af pseudoleukemi behandladt med Röntgenstrålar jämte några ord om Röntgenljusets inverkan på blodet. Von Ernst Wikner. Hygiea N. F., August 1906, S. 757.

Ein 56 jähriger Mann bekam vor 3 Jahren geschwollene Drüsen in der linken Axilla, bald von ähnlichen der rechten gefolgt, ohne Schmerzen oder Empfindlichkeit; später auch Anschwellung der Inguinal- und 1905 endlich auch der Halsdrüsen. Husten und Fieber die drei ersten Monate

1905 und Pleuritis rechts. Nach und nach Verschlechterung des Allgemeinbefindens, Kraftlosigkeit und Atemnot. Der Bauch wurde aufgetrieben und zeitweilig waren auch die Beine geschwollen. Bei der Aufnahme auch die Kubitaldrüsen geschwollen, die Hautvenen des Brustkorbes erweitert, der Bauch aufgetrieben, rechts Pleuritis, rote Blutkörperchen 4152000, weisse 14000, Hämoglobin 68 %; die Zahl der polynukleären Leukocyten 51—54 %, die der kleinen Lymphocyten 31—35,5 %, der Rest grosse einkernige Leukocyten und sogenannte Uebergangszellen, also eine relative Vermehrung der Lymphocyten und der grossen einkernigen Zellen. Leber und Milz vergrössert. Röntgenbehandlung vom 3. November 1905 bis 5. Januar 1906, täglich 2—3 der ergriffenen Partien durch 20—30 Minuten. Schon nach 2—3 Seancen wurden die Halsdrüsen weicher und auch nach beendeter Bestrahlung einer Partie setzte sich die Verkleinerung der Drüsen fort. Bemerkenswert war, dass im Beginne der Behandlung die Anzahl der weissen Blutkörperchen von 14000 auf 1000 zurückging, bei diesem niedrigen Werte durch 3 Wochen bestehen blieb und erst nach und nach die Leukocytenzahl normale Werte erreichte. Bei der Entlassung die Drüsengeschwülste noch palpabel aber nicht mehr sichtbar, das Allgemeinbefinden abgesehen von einer geringen Kraftlosigkeit und Atemnot besser.

Verf. bespricht die Möglichkeit einer Lymphdrüsentuberkulose in diesem Falle; gegen dieselbe sprechen das Resultat der Behandlung, die Abwesenheit aller tuberkulösen Veränderungen in einer exstirpierten Drüse und negative Uebertragungsversuche auf Tiere sowie die Abwesenheit von Fieber. Die Pleuritis ist wahrscheinlich durch Druck der mediastinalen Drüsen entstanden. Zuletzt bespricht Verf. den Einfluss der Röntgenstrahlen auf die weissen und roten Blutkörperchen unter Betonung, dass in seinem Falle keine wesentliche Veränderung der Zusammensetzung des Blutes eingetreten ist, da die Zahl der weissen Blutkörperchen zu Anfang und am Schluss der Behandlung innerhalb der normalen Grenzen lag; nur die anfängliche Verminderung deutet auf eine solche Einwirkung, wenigstens im Beginne der Behandlung.

In einer Nachschrift teilt Verf. mit, dass 5 Monate später eine Anschwellung der Brustdrüsen eintrat, die nach 20 Behandlungen fast verschwand; Patient war im übrigen gesund.

Köster (Gothenburg).

B. Mundhöhle, Pharynx.

Zur Statistik der Schleimhautcarcinome des Mundes und Rachens. Von A. Meller. Deutsche Zeitschr. f. Chirurg., Bd. LXXXIV, Sept. 1906.

Verf. bespricht in vorliegender Arbeit die Ergebnisse der Statistik von 207 Fällen von Carcinomen der Mund- und Rachenhöhle, die auf der II. chirurgischen Klinik in Wien während der Jahre 1894—1904 in Beobachtung standen. Von den Schlussfolgerungen seien folgende erwähnt: Die Krankheit tritt bei Männern 15 mal häufiger auf als bei Weibern, was als Folge der mit dem Gasthausbesuch verbundenen Schädlichkeit aufgefasst wird; Lues und Pfeifenrauchen hingegen tragen nicht nachweisbar zur Aetiologie bei. Die Dauer der Erkrankung be-

trägt bei nicht Operierten bis zu 2 Jahren. Der Erfolg der Operation ist in erster Linie von der Grösse und dem Sitze des Tumors abhängig, ihre Mortalität beträgt durchschnittlich 13 %, Radikalheilung wird in 14,6 % erreicht. Recidive tritt bei operierten Fällen in 79 % auf. Eine Lebensverlängerung, die im Durchschnitt 13,4 Monate beträgt, wird in 57 % aller Fälle beobachtet. Victor Bunzl (Wien).

La macroglossia; contributo di clinica e di istologia. Von F. Bindi und F. Faldi. La clinica chirurgica, 13. Jahrg., No. 10.

Ein kasuistischer Beitrag zur Klinik und Pathologie der Makroglossie, der in folgenden Schlusssätzen gipfelt:

1. Die pathologisch-anatomische Grundlage der Makroglossie kann von Fall zu Fall eine verschiedene sein.
2. Wir unterscheiden eine lymphatische, muskuläre, lymphangiomatöse und fibroneuromatöse Form der Makroglossie.
3. Im vorliegenden Falle handelte es sich um eine Mischform von Lymphangiom und Angiom der Zunge mit Bindegewebshypertrophie und deutlichem Schwund der Muskulatur.
4. Bezüglich des elastischen Gewebes besteht kein Unterschied zwischen den Lymph- und Blutgefässen der Neubildung.
5. Die Lymph- und Bluträume der Neubildung besitzen keine eigene elastische Wandung; diese wird vielmehr von den vereinzelten elastischen Fasern der bindegewebigen Grundsubstanz gebildet.
6. Im interpapillären Stratum ist das elastische Gewebe dicht und sendet von hier seine Verästelungen in die Intercellularräume und an die in den Epithelzwischenräumen gelegenen Gefässe.
7. Das die Zunge durchsetzende Infiltrat zeigt auch aus den Nachbargeweben stammende elastische Fasern.
8. Feine elastische Fasern finden sich schliesslich manchmal in grösserer oder geringerer Anhäufung im neugebildeten Bindegewebe, das oft deutlich sklerosiert und mitunter die spärlichen Muskelfasern einhüllt.

A. Götzl (Wien).

A case of lingual goitre. Von G. H. Makins. Lancet, 8. Dez. 1906.

Die Patientin, eine 31 Jahre alte Frau, gibt an, dass sie schon 3 Wochen vor der Spitalsaufnahme Schlingebeschwerden gehabt habe, gleichzeitig bemerkte sie im Halse eine Schwellung. Die Aufnahme erfolgte wegen Dyspnoe und Dysphagie, beide verschwanden sehr bald und Patientin selbst glaubte, dass die Schwellung von Zeit zu Zeit an Grösse variiere. Bei der Inspektion fand sich eine Schwellung von Walnussgrösse an der Zungenbasis, die nach aufwärts gegen den Eingang des Schlundes vorragte, an der Oberfläche glatt und blass war; der grössere Anteil lag central und linkerseits, der kleinere Anteil rechts; die Konsistenz war derb, teilweise elastisch, die mucöse Membran überall erhalten. Durch 15 Tage liessen sich leichte Grössendifferenzen des Tumors konstatieren, am 16. Tage wurde derselbe enucleiert, der dabei entstandene Zungendefekt wurde durch 3 Catgutnähte geschlossen.

Linguale Thyreoidea wurde schon in jedem Alter gefunden, im ganzen sind es etwa 30—40 Fälle, den ersten beschrieb Chamisso; in der Zeit der Pubertät tritt gewöhnlich die Hypertrophie ein und findet sich ungleich häufiger bei Frauen, während unter 300 Fällen von

cervicaler accessorischer Thyreoidea 250 das männliche Geschlecht betreffen. In unserem Falle handelt es sich um eine colloide Struma, doch sind auch cystische Degenerationen und Adenome beobachtet worden. Acute Erkrankungen bewirken oft rapides Wachstum, oft kommt es zu oberflächlicher Ulceration. Accessorische Thyreoidea lingualis liegt frei in der Zunge oder steht durch fibröses Gewebe im Zusammenhang mit dem Zungenbein; sie ist manchmal der einzige Repräsentant des normalen Organs und Entfernung desselben ist dann von Myxödem gefolgt.

Gewöhnlich besteht durch Jahre hindurch eine Schwellung, bis schwerere Störungen auftreten; es kommt dann zu Schling- und Atembeschwerden, manchmal durch oberflächliche Ulceration zu Blutungen; die Schwellung ist glatt und enthält zahlreiche, ramifizierte Blutgefässe, liegt median und ist von derber Konsistenz.

Prognose und Behandlung. Vorerst muss die An- oder Abwesenheit einer normalen Thyreoidea festgestellt werden. Wenn Dysphagie oder Dyspnoe auftritt, muss die Geschwulst entfernt werden, um so mehr, als dann in einer Anzahl von Fällen degenerative Prozesse im Drüsengewebe auftreten; dabei kann ein Teil des Thyreoideagewebes belassen werden, eventuell ist eine Behandlung mit Extract. thyreoideae zu machen. Auch zurückgelassene Reste können später zur Hypertrophie führen und eine neuerliche Operation bedingen.

Die beste Entfernung ist vom Munde aus bei seitlich geneigtem Kopfe und vorgezogener Zunge; der Zungendefekt heilt nach Naht; einleitende Tracheotomie ist selten erforderlich.

Herrnstadt (Wien).

Sulla tuberculosi della lingua. Von Prof. Dr. Angilotti. La clinica chirurgica 1906 No. 5.

Ein histologisch genau untersuchter Fall von primärer Tuberkulose der Zunge in Form einer etwa nussgrossen, in der Mitte des linken Zungenrandes auf infiltrierter Basis sitzenden, nicht ulcerierten Geschwulst ohne entsprechende Drüsenschwellung, die durch Keilexzision (die klinische Diagnose war auf ein in Carcinom übergehendes Papillom gestellt worden) radikal entfernt wurde. Bei der histologischen Untersuchung fanden sich sowohl subepithelial wie auch im intermuskulären Bindegewebe Epitheloid- und Riesenzellentuberkel, in denen die Bazillen nachgewiesen werden konnten; die Epithelschicht war durch Wucherung des Epithels bedeutend verdickt. Bezüglich des Infektionsweges hält der Verf. die direkte Infektion durch eine Epithelläsion für wahrscheinlicher als die hämatogene und bespricht schliesslich die Schwierigkeiten der Diagnose und die Therapie. A. Götzl (Wien).

Zur Behandlung des Zungenkrebses und die Unterbindung der Carotis externa. Von Küster. Arch. f. klin. Chir., Bd. LXXXI, I. Teil.

Verf. kommt in seiner Arbeit zu folgendem Ergebnis: Knochenoperationen sollen beim Zungenkrebs nach Möglichkeit vermieden werden. Die Unterbindung der A. lingualis ist nur für kleine Knoten in der vorderen Hälfte der Zunge, hingegen die einseitige oder doppelseitige Unterbindung der Carotis externa für vorgeschrittenere Fälle zu empfehlen; die doppelseitige Unterbindung der C. externa kann in Verbindung mit

Röntgenstrahlenbehandlung in anscheinend inoperablen Fällen eine derartige Besserung der Verhältnisse zur Folge haben, dass die Radikaloperation möglich wird. Victor Bunzl (Wien).

Systemic infection through the tonsils. J. L. Goodale. The Boston Med. a. Surg. Journ. CLV, 11, p. 278.

Verf. hält es für sicher, dass in vielen Fällen von Cervicaldrüsentuberkulose die Tonsillen die Eintrittspforte für die Tuberkelbazillen dargestellt haben. Auffällig ist dabei, dass die Tonsillen oft anscheinend anatomisch normal sind, dass sie aber, zerrieben und Meerschweinchen injiciert, Tuberkulose hervorrufen.

In der Mehrzahl der Fälle von akutem Gelenkrheumatismus dringen die Entzündungserreger auf dem Wege der Tonsillen in den Organismus ein. Schrumpf (Strassburg).

I. The significance of tuberculous deposits in the tonsils. Von G. B. Woods. Journ. of the Amer. Med. Assoc., Vol. XXXV, No. 18.
II. Diskussion. Ibidem.

I. Der Verf. wirft 3 Fragen auf: 1. Werden tuberkulöse Schädigungen in den Tonsillen leichter als an anderen Stellen des Intestinaltraktes hervorgerufen? 2. Geht die tuberkulöse Adenitis des Halses von den Tonsillen aus? 3. Welche Bedeutung hat die tuberkulöse Halsdrüsenentzündung in der Aetiologie der allgemeinen oder Lungeninfektion?

Bei Lungenphthise tritt eine sekundäre Infektion in den Tonsillen häufiger auf als anderswo in den Luftwegen. Infektiöses Sputum setzt sich nach Seifert leicht in den Krypten des Organs fest. Nach Piera können virulente Keime durch das Tonsillenepithel absorbiert und von da in alle Teile des Körpers verschleppt werden.

1. Sekundäre Beteiligung der Tonsillen. Schlenker fand in 15 von 22 Fällen von Lungenphthise die Tonsillen erkrankt. Aehnliche Resultate finden Schlesinger, Walsham u. a. Unter 136 von verschiedenen Autoren untersuchten Lungenphthisen wurden die Tonsillen 94 mal (in 69 %) erkrankt gefunden. Die sekundäre Infektion findet nur durch Vermittlung des Sputums statt. Seltener ist die sekundäre Tuberkulose des Pharynx und Larynx. Unter 1671 von verschiedenen Forschern untersuchten Tonsillen fanden sich 88 Fälle (5 %) von primärer Tuberkulose, bei den meisten nur mikroskopisch erhärtet, ein nach W. jedoch vollständig genügender Beweis. W. fand an den Gaumentonsillen von 50 scheinbar gesunden Kindern einmal zweifellose Tuberkulose, unter 30 Rachentonsillen 3 mal. Nach den Statistiken ist die primäre Tuberkulose der letzteren häufiger (Luftinfektion), bei den ersteren die sekundäre (Sputuminfektion).

2. Der Verf. glaubt, dass in 90 % von Tuberkulose der Nackendrüsen die Tonsillen die Eintrittspforte bilden. Auf Meerschweinchen, welche keine Tonsillen besitzen, konnte er durch den Schlund Tuberkulose nicht überimpfen.

3. Aus den vom Verf. vorgenommenen Tierexperimenten geht hervor, dass nach der Einimpfung zuerst die Tonsillen, dann die Unterkiefer- und Halsdrüsen erkrankten und nach der Einschmelzung der letzteren sich Miliartuberkulose entwickelte. Die Tonsillen schienen gegen den Prozess widerstandsfähiger als die Halsdrüsen zu sein, im

übrigen bilden sie wie andere Drüsen für die Bazillen eine Art Filter. Alle Lymphgefässe des Kopfes und Halses kommunizieren mit den Drüsen an der Jugularis int., aus denen ein Lymphstamm hervorgeht und in die Venen einmündet, welche direkt zu den Lungen führen. Daher müsste die erste von der Tuberkulose der Halsdrüsen ausgehende Allgemeininfektion eine Miliartuberkulose der Lungen sein, was auch tatsächlich bei fast allen Versuchstieren der Fall war. Direkte Infektion der Blutbahn oder direktes Uebergreifen auf andere Organe gehört gewiss zu den Seltenheiten. Während in der Mehrzahl der Tuberkulosefälle die Tonsillen befallen werden, erkranken die Halsdrüsen relativ selten und noch viel seltener wird auch diese zweite Station in der oben angegebenen Weise durchbrochen.

II. Nach H. L. Swain ist die tuberkulöse Infektion der Tonsillen nicht folgenschwerer als die der Halslymphdrüsen. Die Tonsillen sind durch die von ihnen beherbergten Phagocyten gegen die Infektion widerstandsfähiger als die Schleimhaut der Nase und des Larynx. Durch das Lymphgewebe zwischen den Lungenläppchen (Miller) wird die Lunge zu einem Locus minoris resistentiae für die Ansiedlung des Tuberkelbacillus.

J. J. Kyle hofft, dass man künftig in den meisten Fällen von Lungentuberkulose die Tonsillen entfernen werde. In einer Reihe von Fällen von Hyperämie der Tonsillen und des Pharynx mit tuberkulöser Infiltration tritt nach der Entfernung der Tonsillen allgemeine Besserung ein.

C. M. Cobb hält besonders Wood's Mitteilung, dass auch die Eintrittspforte der Keime selbst erkranken kann, für bedeutungsvoll. Nach E. Mayer ist es von praktischem Werte, dass die primäre Tuberkulose der Pharynxtonsillen beizeiten erkannt wird, besonders wenn andere Organe noch nicht ergriffen sind.

N. H. Pierce glaubt, dass die Tonsillen weder auf Grund einer mikroskopischen Untersuchung noch auf Grund eines Impfresultates, welche beide nicht beweisend sind, entfernt werden dürfen, um so mehr als die ja nur verstümmelte Tonsille noch leichter infiziert werden kann.

E. Pynchon glaubt, dass krankhaft sezernierende Tonsillen entfernt werden sollen. Nach seiner Methode gelingt es, die Tonsillen ohne zurückbleibende Reste zu entfernen. Er hatte so die besten Erfolge bei Tuberkulösen, welche sonst einer frischen Infektion ausgesetzt sind.

G. V. Woollen steht seit 1888 auf dem Standpunkte, dass die Tonsillen pathologische Gebilde seien. Er glaubt, dass nur 25 % aller untersuchten Patienten Tonsillen besitzen und dass diese daher selten die Eintrittspforte für die Tuberkelbazillen bilden.

Woods glaubt, dass pathogene Organismen durch normales Lymphgewebes nicht hindurch gelangen können, ohne dieses zu schädigen. Es wirkt so lange als Filter, bis seine Widerstandskraft überwunden ist. Die Tonsillen müssen also geschädigt sein, bevor die Halsdrüsen erkranken. Die Exstirpation der tuberkulös erkrankten Tonsillen ist aber ebensowenig angezeigt wie die Amputation eines tuberkulös infizierten Fingers. Woods glaubt vorläufig, dass die Lunge meist durch die Luft, nicht durch die Blutbahn infiziert werde. Auf dem letzteren Wege entsteht vielmehr die miliare Tuberkulose der Lunge.

Karl Fluss (Wien).

Tumeur de l'amygdale consécutive à une lésion appendiculaire. Von Routier. Bull. et mém. de la Société de chirurgie. Tome XXVI.

Eine Patientin, bei der vor einigen Monaten ein sehr grosser Appendix entfernt wurde, welcher histologisch eine lymphoide Infiltration darbot, kommt mit einem grossen Tumor der Tonsille mit entsprechenden Drüsenschwellungen wieder; gleichzeitig bestanden ein Milztumor und ein leukämieähnlicher Blutbefund.

Sebileau hat mehrere gleiche Fälle beobachtet; die Tumoren sind wahrscheinlich Lymphosarkome und machen ebensowenig wie die Drüsen den Eindruck maligner Geschwülste. Sie scheinen lose in der Tonsillennische zu liegen, sind leicht ohne grosse Blutung zu entfernen und — recidivieren trotzdem sehr rasch, wachsen sehr schnell, machen dann Tracheotomie nötig und die Patienten sterben bald.

Delbet berichtet über einen ähnlichen Fall, bei dem es jedoch zu keinem Recidiv kam. Die Drüsen in dem vorgestellten Falle könnten auch infektiöser Natur durch die Ulceration des Tumors sein.

Sebileau bemerkt, dass im Gegensatz zu den epithelialen Tonsillentumoren die Sarkome Drüsentumoren bedingen, wo die Drüsen beweglich und elastisch, von benignem Aussehen bleiben.

Routier frägt, ob man operieren soll.

Sebileau bejaht diese Frage.

Kirmisson schlägt als Methode die Pharyngotomie vor.

Delbet befürwortet gleichfalls die möglichst radikale Operation, um so mehr, als man vorher nicht weiss, ob der Tumor nicht doch ein benigner ist.

R. Paschkis (Wien).

Om ett fall af parotitis syphilitica. Von Gerda Kjellberg. Hygiea, N. F., Dez. 1906, S. 1307.

Kurze Mitteilung eines Falles von Parotitis syphilitica bei einer 56jährigen Witwe, die vor 2 Jahren eine Verdickung in der Unterkiefergegend bemerkte; bis vor 4 Monaten blieb dieselbe unverändert, im Laufe eines Monates wuchs sie aber schnell ohne Fieber oder Schmerzen und breitete sich nach oben hin aus, bis sie Apfelgrösse erreichte; die Haut über derselben war gerötet und warm, keine Druckempfindlichkeit, die Geschwulst fühlte sich glatt und hart an. Unter Jodkali schnelle Heilung.

Auf Grund anamnestischer Daten, der Abwesenheit aller Reizsymptome und der schnellen Jodkaliwirkung nimmt Verf. eine syphilitische Natur des Leidens an.

Köster (Gothenburg).

Ein Protozoenbefund in einer erkrankten Parotis. Von Alexander Tietze. Mitteilungen aus den Grenzgebieten der Medizin und Chirurgie, Bd. XIV, 3. Heft.

Ein 4 monatlicher Säugling litt an einer schmerzlosen Anschwellung der rechten Parotis. Obwohl die Natur des Tumors nicht festgestellt werden konnte, wurde doch die erkrankte Parotis entfernt, deren mikroskopische Untersuchung folgenden interessanten Befund ergab: Teilweiser Untergang der Drüsenelemente und Ersatz derselben durch Bindegewebe. Starke Ausdehnung der Gefässe, insbesondere der Kapillaren, die stellenweise zu grösseren Hohlräumen konfluieren. In den Drüsengängen finden

sich eigentümliche rundliche Gebilde, die sowohl vom Verf. als auch von Schaudinn als Protozoen erkannt wurden. Da derartige Protozoen häufig in der Mundhöhle angetroffen werden, so ist es wahrscheinlich, dass dieselben in vorliegendem Falle nach Einwanderung durch den Ductus Stenonianus und Ueberschwemmung der Drüse den beschriebenen chronisch entzündlichen, indurativen Prozess hervorgerufen haben. Verf. wirft die Frage auf, ob nicht vielleicht auch bei der v. Mikulicz'schen Krankheit und anderen entzündlichen Erkrankungen der Speicheldrüsen an eine ähnliche Aetiologie zu denken wäre.

Victor Bunzl (Wien).

Ueber Tumorbildung in versprengten Parotiskeimen. Von N. Guleke. Arch. f. kl. Chir., Bd. LXXXI, II. Teil.

4 Fälle aus der v. Bergmann'schen Klinik, und zwar handelt es sich bei 3 um Mischtumoren der Parotis, bzw. Wange und des Nasenrückens, im 4. Falle um einen der Stirne aufsitzenden, wegen seines verwandten Aufbaues ebenfalls in diese Gruppe zu rechnenden Tumor. In den Mischtumoren findet sich ein bindegewebiges Stroma mit myxomatösen, knorpeligen und osteoiden Einlagerungen, die Verf. als Reste von im embryonalen Leben verlagerten mesodermalen Elementen ansieht, die zelligen Bestandteile sind epithelialer Natur, wie sich durch den sicheren Uebergang dieser Zellformationen zu typischen Drüsengängen nachweisen lässt. Verf. ist im Gegensatz zu früheren Autoren, die für den endothelialen Charakter obiger Geschwulstformen eintraten, der Ansicht, dass es sich hier um Abschnürung und Verlagerung embryonaler Organanlagen handelt, dass die epithelialen Elemente der Speichel- resp. Tränendrüsenanlage, die bindegewebigen dem Mesoderm entstammen, wobei der Zeitpunkt, an welchem die Abschnürung erfolgte, für die Differenzierung und Entwicklung des betreffenden Gewebes massgebend ist. Wahrscheinlich sind derartige Geschwülste im Bereiche von Wange, Nase, Lippen und Gaumen usw. sehr häufig, werden aber in der Annahme übersehen, dass es sich um Atherome, Fibrome oder Lipome handelt. Der Umstand, dass in demselben Tumor cystische und harte Konsistenz nebeneinander bestehen sowie ein eventuelles Weiterwachsen nach jahrzehntelangem Stillstand können auf den wirklichen Charakter der Geschwulst hinweisen.

Victor Bunzl (Wien).

Diphtherie auf der chirurgischen Abteilung des Kantonspitals St. Gallen von 1881 bis Ende 1905. Von O. Wenner. Deutsche Zeitschr. f. Chir., Bd. LXXXIV, Sept. 1906.

In vorliegender Arbeit soll ein Vergleich zwischen dem Krankheitsverlaufe der Diphtherie vor und nach Einführung der Serumtherapie gezogen werden. Demnach teilt Verf. mit, dass die Mortalität der auf obiger Abteilung operierten Fälle (Tracheotomie und Intubation) seit Einführung der Heilserumbehandlung von 53,4 % auf 24,3 % gesunken ist. Die Mortalität der Nichtoperierten betrug 15,15 % gegen 26,19 % in der Vorserumzeit, doch muss bei Beurteilung dieser absolut genommen hohen Ziffern berücksichtigt werden, dass nur schwerere Fälle, bei denen eine chirurgische Behandlung in Frage kam, dem statistischen Materiale angehören und dass bei Kombinierung obiger Zahlen mit denen der ebendort befindlichen medizinischen Abteilung die Mortalität der nichtoperierten

Fälle auf 5,3 % während der Serumzeit gegenüber 18,8 % vor der Serumzeit herabsinkt. Von den übrigen Ergebnissen der Arbeit sei noch erwähnt, dass an Stelle der Bronchialdiphtherie, die bei rechtzeitiger Injektion überhaupt nicht mehr beobachtet wurde, die Bronchopneumonie seit Einführung der Serumtherapie als häufigere Todesursache aufgetreten ist. Victor Bunzl (Wien).

A lecture on pharyngeal abscesses. Von George E. Waugh. Lancet, 29. Nov. 1906.

Pharyngealabscesse sind von Interesse wegen der Schwierigkeit, ihre Anwesenheit in einem frühen Stadium des Entstehens zu erkennen. Die Mutter, welche in der Regel die exakteste Beobachterin der Krankheitssymptome ihrer Kinder ist, spricht von Erbrechen, Appetitverlust, Husten, Bronchitis und anderen gewöhnlichen Störungen; bei so unbestimmten Angaben darf eine Untersuchung des Pharynx nie verabsäumt werden, da im Beginne das Entstehen des Abscesses verhindert werden kann.

Wir unterscheiden tuberkulöse und nichttuberkulöse Pharyngealabscesse, die letzteren wieder als Intra- und Extrapharyngealabscesse je nach dem Sitze des primären Infektionsherdes.

1. Tuberkulöse Pharyngealabscesse. Sie entstehen in der Mitte der hinteren Pharynxwand als Folge von Erkrankung der Wirbelsäule. Um sie nicht zu übersehen, muss neben der Inspektion häufig der palpatorische Befund erhoben werden, da die charakteristischen Symptome oft erst bei beträchtlicher Grösse des Abscesses auftreten, darunter aber wohl als erstes die Schlingbeschwerden. Die Behandlung ist eine chirurgische und besteht in Eröffnung des Abscesses durch Incision am Halse, vergrösserte Drüsen sind zu entfernen, in der Wunde bleibt durch 24 Stunden ein Drainrohr; manchmal gelingt es, einen Sequester vom Wirbelknochen zu finden.

2. Nichttuberkulöse Abscesse. a) Intrapharyngealabscesse, wobei der primäre Sitz der Läsion an der Innenfläche des Pharynx infolge einer entzündlichen Affektion der Tonsillen liegt. Sie entstehen an der Seitenwand des Pharynx und breiten sich nach rückwärts längs der lateralen Wand gegen die hintere Wand aus oder gegen die Mittellinie, dieselbe kreuzend, längs der entgegengesetzten lateralen Wand bis fast zur anderen Tonsille.

Nur selten wölbt sich ein derartiger Abscess äusserlich am Halse vor, in diesem Falle handelt es sich gewöhnlich um einen Extrapharyngealabscess, ausgehend von vereiternden Halsdrüsen.

Die Abscesse lassen sich je nach den Symptomen einteilen, welche sie verursachen: Im Beginne sind es kleine, harte, rundliche Schwellungen in der Seitenwand des Pharynx; sie sind leicht zu fühlen und oft auch zu sehen. Die Tonsille ist ein wenig vorspringend, gewöhnlich hypertrophiert und ulceriert, zwischen ihr und der Schwellung besteht kein Zwischenraum. In einem weiteren Stadium bestehen schon Schlingbeschwerden: das Kind hält den Kopf nach rückwärts gebeugt, um die Larynxöffnung nicht durch den Abscess zu verschliessen. Die Drüsen am Halse sind wenig oder gar nicht vergrössert; der Abscess selbst ist als elastische Schwellung fühlbar und sichtbar. Das 3. Stadium ist charakterisiert durch die Symptome der Dyspnoe; nur die digitale Untersuchung kann vor Verwechslung mit Diphtherie bewahren.

b) Extrapharyngealabscesse. Wenn die tiefen Lymphdrüsen am Halse vergrössert sind, so drängen sie oft die Seitenwand des Pharynx nach innen und es bildet sich bei Erweichung der dem Pharynx zunächst gelegenen Drüse eine rundliche, elastische Schwellung, welche sich in den gegen die Mundhöhle gelegenen Teil des Pharynx vorwölbt.

Die Behandlung muss in 1. Linie die Bildung des Abscesses zu verhindern suchen; dies geschieht durch Bespülen des Pharynx mit alkoholischen Lösungen und durch Bepinselungen der ulcerierten Oberfläche mit einer Lösung von Salol in Glycerin oder Tct. benzoes.

Zur Reinigung von Mund und Hals eignet sich eine Mischung von Chlorkali und Natr. salicylicum. Die Diät muss eine absolut flüssige sein. Durch diese Massnahmen werden die Erscheinungen oft in 5—7 Tagen zum Schwinden gebracht; nachher ist es nötig, die Tonsillen zu enucleieren.

Wenn ein Abscess bereits besteht, ist sofortige Operation unerlässlich, und zwar vom Halse oder vom Mund aus, je nachdem der Abscess intra- oder extrapharyngealen Ursprung hat. Nach der Eröffnung ist Ausspülung mit alkoholischen Lösungen angezeigt, ferner flüssige Diät und eine Mischung von Chlorkali mit Natr. salicyl. intern. Bei Extrapharyngealabscessen müssen alle vergrösserten Drüsen entfernt werden. Nach Eröffnung des Abscesses ist eine Bespülung mit steriler Kochsalzlösung zu machen und ein kleiner Drain durch 24 Stunden zu belassen.

Herrnstadt (Wien).

C. Lunge, Pleura.

Some points in the surgery of the lung. Von William Macewen. Brit. Med. Journ., 7. Juli 1906.

Der Eintritt von Luft in den Pleuraraum und dessen Folgen waren bisher stets das grösste Hindernis in der Lungenchirurgie; einzelne Fälle, welche Verf. beobachtete, erweckten Zweifel darüber, ob der Lungencollaps unter allen Umständen unvermeidlich sei, und die Resultate der Beobachtungen werden durch folgende Fälle klargelegt: Ein Mann fiel über eine in Bewegung befindliche Zirkularsäge und erhielt an der Aussenseite der rechten Thoraxseite eine Schnittwunde, welche Haut, Rippen und parietale Pleura durchsetzte, die viscerale Pleura war in Handflächenausdehnung freigelegt. Die Respiration war dabei nicht wesentlich alteriert, die Thoraxwunde mit Blut gefüllt, es bestanden keine Zeichen von Pneumothorax. Nach Ligatur der Gefässe und Entfernung der Blutgerinnsel war die viscerale Pleura freigelegt, die Lunge voll ausgedehnt, kein Collaps. Ein noch blutendes Intercostalgefäss hatte sich unter den Wundrand zurückgezogen, beim Aufsuchen desselben löste sich das Blutcoagulum an der Peripherie der Wunde, wodurch die beiden Pleuraschichten separiert wurden und Luft in den Pleuraraum eintrat. Die Lunge wich gerade nur soweit von der Thoraxwand ab, um einen Finger einzuführen, das Gefäss wurde ligiert und der osteoplastische Lappen wieder auf die Wunde gelegt. Nach Wiedereröffnung erwies sich die Lunge als völlig ausgedehnt, die beiden serösen Schichten vereinigt, der Lappen mit der ganzen Thoraxwand ein wenig nach innen gepresst. Der in der Wunde exponierte Teil der Lunge war bei Rückenlage in Kontakt mit der Brustwand, beim Husten jedoch drang Luft in

den Pleuraraum ein und die Lunge zog sich von der Thoraxwand zurück. Die Wunde wurde durch einen Kompressionsverband geschlossen, die Respiration blieb völlig ruhig.

Fall 2. Ein 12 Jahre alter Knabe hatte durch einen Stich eine $^1/_2$ Zoll lange Wunde zwischen der 5. und 6. Rippe an der hinteren Wand der rechten Thoraxseite erhalten; Bluthusten. Es bestand Verdacht, dass ein Fremdkörper in der Lunge zurückgeblieben sei.

Die Sonde glitt durch einen Muskelschlitz in den Pleuraraum, was von einem hörbaren Geräusch der eintretenden Luft begleitet war; die Lunge retrahierte sich ein wenig von der Brustwand. Im Lungengewebe fand sich eine harte Substanz von rauher Oberfläche. Die parietale Wunde wurde erweitert — die Luft hatte jetzt freien Eintritt in den Pleuraraum — und ein Teil einer Messerklinge entfernt. Auch hier wurde ein Kompressionsverband angelegt und es trat rasch Heilung ein. Während der Operation bestand nur wenig Druck auf die Aussenwand des Thorax.

Druck auf den Thorax brachte die Pleura pariet. in Kontakt mit der Pleura visceral., wodurch die Luft zwischen den beiden Schichten ausgetrieben wurde, nachher blieb der Kontakt erhalten und die ausgedehnte Lunge verblieb in der Höhe der Thoraxapertur in direktem Kontakt mit der äusseren Atmosphäre. Die normale Flüssigkeit im Pleurasack war in beiden Fällen vermehrt durch eine dünne Schicht flüssigen Blutes, wodurch vielleicht die Vereinigung der serösen Flächen unterstützt wurde.

Traumatischer Pneumothorax. Im Anschluss an das Trauma trat sofort Ohnmacht ein, späterhin Cyanose und schwache Herzaktion. Aspiration brachte für kurze Zeit Besserung. Man entschloss sich dazu, eine Oeffnung in der Brustwand gegenüber der Lungenwunde anzulegen. Nach der Inzision sah man, dass die Lunge schwer collabiert, der Thorax an die kontrahierte Lunge angepresst war. Die Luft wurde durch die Oeffnung ausgetrieben, die beiden serösen Flächen in Kontakt gebracht und Druck auf die Brustwand wirken gelassen, während die Verletzung genauer examiniert wurde. Ein Teil der visceralen Pleura war in die zerrissene Lunge invaginiert und das Blut floss in die Pleurahöhle. Durch Druck stand die Blutung, sodann wurde die invaginierte Pleura herausgezogen und vernäht; in die Thoraxwunde wurde ein Stückchen antiseptischer Gaze locker eingelegt und ober- und unterhalb der Wunde mittels Adhäsivpflasters ein Druckverband angelegt; darüber eine feste Binde. Die Heilung war eine vorzügliche.

Wenn Pneumothorax absoluten und bleibenden Collaps erzeugt, dann folgt Konsolidierung der Lunge. Je länger Luft im Pleurasack verweilt, desto trockener werden die serösen Oberflächen und desto mehr wird die kohäsive Kraft der natürlichen, durch hinzugetretene Flüssigkeit veränderten Sekretion. In solchen Fällen muss durch teilweise Rippenresektion der Pleuraraum nahe der Lungenwunde eröffnet und diese durch Vernähung der visceralen Pleura geschlossen werden. Durch Druck auf Thorax und Diaphragma wird sodann das viscerale Blatt mit dem parietalen in Kontakt gebracht, wodurch der Pneumthorax schwindet. Die Wunde in der kostalen Pleura soll offen bleiben, bis die Lungenwunde geheilt oder durch feste Exsudation geschlossen ist.

Die Ursache der Lungenausdehnung. Der atmosphärische Druck ist, obwohl der Hauptfaktor, doch nicht die einzige Ursache der

Lungenspannung. Dieselbe wird ausserdem erhalten durch molekuläre Kohäsion zwischen den Pleuraschichten und kapilläre Attraktion, hervorgerufen durch eine dünne Schicht seröser Flüssigkeit zwischen den beiden Membranen. Beim Fehlen dieser molekulären Kohäsion tritt infolge der Elastizität des Lungengewebes Collaps ein. Totaler Collaps hängt noch von einer Reihe modifizierender Umstände ab, so von der Art der Eröffnung und von der Thoraxpartie, die eröffnet wurde; die äussere Konvexität der Lunge ist geeigneter für die Eröffnung wegen des geringsten Collapses und weil die molekuläre Kohäsion leichter wiederhergestellt wird. Der Effekt des Lufteintrittes auf die Respiration hängt auch von dem Zustande der anderen Lunge ab; ist diese gesund, so wird die respiratorische und zirkulatorische Funktion weniger geschädigt; auch die Position des Patienten spielt dabei eine Rolle, da je nach der Lage auf der affizierten oder der anderen Seite die Apposition der Lunge durch die Schwerkraft erleichtert oder erschwert wird; ebenso ist die Fixierung des Mediastinums für die Lungenexpansion von Einfluss.

Die Pleura unter pathologischen Bedingungen. Wenn die pleuralen Flächen mit plastischem Exsudat oder Fibrin bedeckt sind, so wird die molekuläre Kohäsion vermindert oder ganz aufgehoben. Wenn unter solchen Verhältnissen die Pleurahöhle eröffnet wird, zeigt sich die Lunge oft beträchtlich retrahiert, das Lungengewebe ist weniger elastisch, neigt daher weniger zum Collaps und auch zur Expansion. Werden die Pleuraflächen in Kontakt gebracht, so entsteht nicht sofort Obliteration wie in normalen Fällen.

Pneumothorax und Emphysem bei Rippenfraktur. Manche Autoren glauben, dass es bei Rippenfraktur leichter zu Emphysem kommt, nach anderen zu Pneumothorax. Als Erklärung für die 1. Theorie dient rasche Resorption der Luft aus dem Pleuraraum, für die 2. Theorie, dass die Resistenz der Coalescenz der Pleurablätter grösser ist als die des subkutanen, cellulären Gewebes. Der Hauptunterschied liegt jedoch in dem Zustand der verschiedenen Wundschichten als Folge der Läsion. Wenn die Spitze der Rippe bloss die Pleura pariet. spiesst und diese ringsherum fest anliegt, so entsteht eher Pneumothorax, dagegen, wenn die Pleura pariet. und das subkutane Zellgewebe zerrissen werden, so dass Luft von der Lunge aus eintreten kann, bildet sich ein Emphysem. Ebenso kann extravasiertes und coaguliertes Blut beide Zustände herbeiführen.

Kompressive Adhäsion zwischen den Pleuraschichten. Verf. versteht unter ihr die sofortige Adhäsion nach einem heftigen Trauma, wie sie ähnlich bei visceralem und parietalem Blatte des Peritoneums erfolgt, wobei es oft zu organischer Vereinigung kommt. In diesen Fällen kommt es auch bei Rippenfraktur weder zu Emphysem noch zu Pneumothorax.

Ursache des primären Shocks bei Lufteintritt in den Pleuraraum. Als solcher galt der Einfluss der Luft auf die Pleura oder auf die pneumogastrischen Fasern. Wichtiger als beides sind Kompression der Lunge und Verschlechterung des respiratorischen Gaswechsels sowie die Verlagerung des Mediastinums, wodurch die Expansionskraft der Lunge vermindert wird. Nach Ansicht des Verf. liegt die Ursache in der direkten Wirkung auf das Herz. Herz und Gefässe werden durch die elastische Lunge suspendiert erhalten; diese Stütze

geht zum Teil verloren, wenn eine Lunge collabiert, die Bewegungen des Herzens müssen sistieren. Wenn mit Eintritt von Luft in die Pleura die Lunge sich kontrahiert, so tritt auch Verkleinerung des Kalibers der peripheren Gefässe ein, wodurch der Blutfluss für diese sowie für die Lungenarterien und -Venen gehindert oder aufgehoben wird und eine Stockung in der Herztätigkeit eintritt. Bei unilateraler Affektion wird die Herzfunktion sehr bald wiederhergestellt.

Die Pleura im vorderen Mediastinum. Hier begegnen sich die Schichten der parietalen Pleura beider Lungen und sind sehr verdünnt, so dass durch plötzlichen Lufteintritt und rasche Verlagerung des Mediastinums Ruptur der entgegengesetzten Pleura und Collaps der Lunge eintreten können. Die mediastinale Pleura hängt mit dem Perikard, Trachea, Oesophagus, Vagus und Nerv. phrenic. zusammen, so dass auch diese Gebilde der Schädigung anheimfallen. Die Pleura der Lungenspitzen steht in Verbindung mit der Vena innominata, der Art. subclav. und manchmal dem Plexus brachial., deshalb soll hier die Pleura womöglich intakt belassen werden.

Schonung der Verbindungen des Diaphragmas. Hierher gehören die Rippen, an denen das Zwerchfell adhärent ist, da sonst die Funktion desselben ungenügend wird.

Die Vorteile des chirurgischen Eingriffes schildert folgender Fall von Lungentuberkulose. Patient hatte rasche Respiration, intensive Schweisse und Schmerzen auf der linken Seite; auf der rechten Seite konnte Patient nicht liegen. Die linke Thoraxhälfte war fixiert. Im 3., 4. und 5. Intercostalraum der rechten Seite war diffuse Pulsation; über der ganzen linken Lunge absolute Dämpfung. T : 100 ° F. Keine Expektoration. Ueber der 7. und 8. Rippe der hinteren Axillarlinie wurde eine Inzision gemacht und einige Zoll jeder Rippe entfernt. Nach Durchbohrung von verdickter Pleura und Lungengewebe wurden 160 Unzen Eiters mit Lungenresten entfernt, welche zahllose Tuberkelbazillen enthielten. Die Höhle wurde evacuiert, irrigiert und drainiert. Die Operation verschaffte wohl momentane Erleichterung, doch zeigte sich nach einigen Wochen eitrige Sekretion der Höhle, so dass zu einem zweiten Eingriff geschritten werden musste. Es wurden Teile der 4., 5., 6. und 7. Rippe exzidiert und man sah, was von der linken Lunge übrig geblieben war: Lungenreste, adhärent an der Brustwand, ein Teil der Spitze und ein Stumpf des grossen Bronchus mit den entsprechenden Gefässen, alles von Granulationsgewebe bedeckt. Hinter dem Stumpf die Aorta descend., vorne lag das Pericard frei und war leicht verdickt. Die freie Beweglichkeit des Herzens verursachte Schmerzen bei jeder Bewegung. Um die Verlagerung des Herzens zu verhindern und die Adhäsionen zwischen dem Pericardium, Mediastinum und Diaphragma zu beschleunigen, wurde die Höhle mit Gaze ausgefüllt. Das geschah sehr bald, so dass die Schwingungen des Herzens verhindert wurden. Bald darauf wurde das Pericard an dem vorderen Mediastinum und später an der vorderen Brustwand und dem Bronchusstumpfe adhärent; alles war von Granulationsgewebe bedeckt. Zur Erleichterung der Kontraktion wurden später Teile der 3., 8. und 9. Rippe reseziert. Seit der Operation sind 11 Jahre vergangen und Patient erfreut sich eines relativen Wohlbefindens. Die objektive Untersuchung ergibt folgenden Befund: Kein Atmungsgeräusch auf der linken Seite, die rechte Lunge erscheint normal. Herz-

töne gut. Patient kann ohne wesentliche Mühe Treppen steigen und einem leichten Berufe nachgehen. Seit der Operation war er stets gesund.
Herrnstadt (Wien).

Note on a case of rupture of the root of the lung without injury to the chest wall. Von Helen Chambers. Lancet, 5. Jan. 1907.

Ein 5 Jahre altes Mädchen wurde durch Ueberfahren getötet und zeigte bei der Autopsie folgende Veränderungen: Neben leichten äusseren Verletzungen fanden sich ca. 8 Unzen Blut in der linken Pleurahöhle; die Wurzel der linken Lunge war durchrissen, der Riss ging durch Hauptbronchus und Gefässe, einschliesslich der Strukturen der Wurzel. Die Lunge lag frei in der Pleuracavität und zeigte eine Laceration des oberen Lappens, die Zerreissung ging durch die ganze Lungensubstanz, so dass die Pleura der hinteren Fläche exponiert war. Die rechte Pleurahöhle enthielt $3^1/_2$ Unzen Blut, die Wurzel der rechten Lunge war nicht beschädigt, dagegen die Lungenspitze völlig weggerissen. Die Trachea enthielt blutig gefärbte Flüssigkeit, auch im hinteren Mediastinum leichter Bluterguss. Pericard normal; linker Ventrikel an der Vorderfläche gequetscht und oberflächlich laceriert. Die Abdominalorgane normal. Keine Rippenfractur.
Herrnstadt (Wien).

Pulmonary abscess caused by a tooth. Von John D. Davies. Lancet, 22. Nov. 1906.

A. C., eine junge Dame, litt seit 7 Monaten an Schmerzen der rechten Brustseite mit heftigem Husten und reichlicher Expektoration; desgleichen bestand Dyspnoe. Pat. wurde mit der Diagnose Tbc. pulm. behandelt. Bei der Untersuchung betrug die Temp. 101 ° F, reichliche Expektoration von fötidem Eiter, die Bewegungen der rechten Thoraxseite herabgesetzt, Stimmfremitus rechts verringert, von der rechten Clavicula bis zur 4. Rippe intensive Dämpfung. Der Herzspitzenstoss war nach links und abwärts um $1^1/_2$ Zoll verlagert. Die Diagnose lautete auf Lungenabscess. 3 Tage später fand man im Sputum einen Zahn, der vor 7 Monaten durch einen Dentisten extrahiert worden war; der Zahn musste während der Narkose in den Larynx gelangt sein und verblieb sodann an der Teilungsstelle des rechten Bronchus, wo er den Abscess verursachte.

Nach Expektoration des Zahnes besserte sich der Lungenprozess kontinuierlich. Infolge von Kontraktion des Lungengewebes wurde das Herz beträchtlich nach rechts hin verzogen, so dass der Spitzenstoss $^1/_2$ Zoll innerhalb der Mammillarlinie zu liegen kam.
Herrnstadt (Wien).

Durch Pneumotomie geheilter Fall von primärem Lungenechinococcus. Von Emanuel Herczel. Budapesti Orvosi Ujság, 1907, 2.

Der Lungenechinococcus ist der häufigste von sämtlichen Echinococcusfällen nach den Leberechinokokken und ergibt 3—15 $^0/_0$ der gesamten Echinococcusfälle. Die Diagnose ist infolge der Aehnlichkeit mit den Symptomen anderer Krankheiten sehr schwer, die physikalischen Zeichen z. B. sind beinahe vollkommen identisch mit denen der eingekapselten Brustfellexsudate. Obzwar nach einigen Autoren die

Lokalisation des Schmerzes, die Dyspnoe, die ungleichmässige Erweiterung des Thorax, die Gestalt der Dämpfung, die Atmungsgeräusche, das Vorhandensein des Fiebers, der rasche Verlauf der Krankheit die Differentialdiagnose ermöglichen, gibt es dennoch Fälle, wo auch bei genauester Untersuchung keine richtige Diagnose gestellt werden kann. In einem Falle des Verf., der sich auf einen 9 jährigen Knaben bezog und bei dem in erster Reihe ein eingekapseltes Empyem angenommen werden musste, ergab die Röntgenuntersuchung einen gleichmässigen, scharf abgegrenzten Schatten von der 7. bis zur 10. Rippe; zwischen dem Zwerchfell und diesem Schatten ist eine fingerbreite helle Zone. Dieses Röntgenbild ist zur Differentialdiagnose des Echinococcus dem Exsudat gegenüber zu verwenden, denn bei der Punktion stellte es sich heraus, dass im Falle des Verf. Lungenechinococcus vorlag, gegen den er die Pneumotomie ausführte. Der Patient genas, nachdem er 3 Wochen lang eine schwere Urticaria durchgemacht hatte, die mit der Infektion der Pleura mit Echinococcusflüssigkeit durch die Punktion in Zusammenhang steht. Infolgedessen ist die Punktion bei Lungenechinococcen ganz zu verwerfen, da sie gefährlich ist. Hingegen ist die chirurgische Behandlung des Echinococcus pulmonis um so wichtiger, da $^2/_3$ der nicht operierten Fälle mit dem Tode enden, hingegen von den mit Pneumotomie behandelten Fällen 90 % endgültig genasen.

J. Hönig (Budapest).

Ein Fall von Zwerchfellhernie mit Röntgenuntersuchung. Von R. Kienböck. Zeitschr. f. klin. Med., Bd. LXII.

Unter Zwerchfellhernie versteht man die Verlagerung der Abdominalorgane in den Thorax; sie kommt angeboren oder erworben vor. Intra vitam wird die Diagnose bei acuten Fällen — meist traumatischen Ursprunges — leicht sein (Incarcerationserscheinungen), bei chronischem Bestande schwieriger und wird meist nicht gestellt werden können. In der anfallsfreien Zeit weisen mehrere Symptome auf Zwerchfellhernie hin: Schmerzen oder Gefühl von Druck und Völle in der Brustseite, meist links, nach starker Nahrungsaufnahme mit Dyspnoe, Cyanose, Beklemmung, Herzklopfen, Verdrängung des Herzens, hoch hinauf reichende nachweisbare Plätschergeräusche ohne Auftreibung des Abdomens. Es finden sich dann tympanitischer Perkussionsschall, Plätschern, Gurren, das nach Art und Ausdehnung oft wechselt mit Dämpfung, zuweilen das Litten'sche Phänomen. Die physikalischen Erscheinungen der Zwerchfellhernie sind aber oft, da es sich um grosse Hohlräume handelt, denen des Pneumothorax ähnlich, doch lässt die Anamnese usw. leicht differenzieren. Verf. teilt eine eigene Beobachtung mit: Ein 54 jähriger Mann stürzte vor 6 Jahren von einem Wagen auf die rechte Seite und lag wegen heftiger Schmerzen beim Atmen und bei Bewegungen 4 Wochen zu Bett. Die Untersuchung ergab Verlagerung des Herzens nach rechts, keine Vergrösserung der Leberdämpfung. Milz und Nieren palpabel, Abdomen eingezogen; kein Meteorismus. Eiweiss im Harne. Klinische Diagnose: Dextrocardia congenita, Pyelitis.

Die Röntgenuntersuchung ergab aber einen abnormen Schall auf der linken Seite, der respiratorisch gute Verschieblichkeit zeigte, doch keine Pulsation, sondern blosse Mitbewegung mit dem Zwerchfell, während die anderen Organe des Brustraumes — Speiseröhre, Trachea, Herz —

eine Verschiebung nach rechts zeigten. Ausserdem ist der linksseitige Schall viel höher als rechts. Es handelt sich daher um eine linksseitige Zwerchfellhernie von grosser Ausdehnung mit Verlagerung des Magens und Darmes in den linken Thoraxraum und Verschiebung der Mediastinalorgane nach rechts.

Verf. erörtert noch den wesentlichen Unterschied zwischen angeborener Dextrocardie und der erworbenen, wie im vorliegenden Fall, die sich ungezwungen aus der Verschiebung durch den Darm erklären lässt, und führt im übrigen aus der Literatur noch eine Reihe von ähnlichen Fällen an. Leopold Isler (Wien).

A case of rupture of the diaphragma. Von J. Paul Roughton. Lancet, 22. Dezember 1906.

Ein 49 Jahre alter Mann kam zwischen die Puffer eines Eisenbahnzuges und klagte über Schmerzen im Rücken sowie Herzgegend ohne jedoch Zeichen äusserer Verletzung darzubieten. Die linke Thoraxseite blieb bei der Respiration zurück, die Herzdämpfung fehlte und die linke Brustseite bot tympanitischen Perkussionsschall.

Bei Eröffnung des Abdomens reichte der Magen hoch hinauf in den Thorax, derselbe wurde nach abwärts gedrängt und die Wunde des Diaphragmas vernäht; während der Operation floss Blut aus dem Thoraxraum ins Abdomen. Am nächsten Tage trat Exitus letalis ein. Bei der Nekropsie fand sich die Milz im Thoraxraum, das Zwerchfell war zwischen Proc. xiphoid. und 9. Rippe von seiner Insertion losgetrennt und bildete bloss einen Vorsprung zwischen Thorax und Abdomen. Der Fall ist lehrreich wegen der Abwesenheit ernster Symptome im Beginne und wegen der günstigen Prognose, die deshalb für die Operation gestellt wurde. Herrnstadt (Wien).

Der therapeutische Pneumothorax. Von Brauer. Deutsche med. Wochenschr., 1906, No. 17.

Verf. wandte bei einem 18jährigen Mädchen, das auf der linken Lungenseite tuberkulöse Cavernen hatte, das von Murphy zuerst praktisch durchgeführte Verfahren der Anlegung eines künstlichen Pneumothorax an. Innerhalb 4 Monaten wurden 4 Stickstoffeinblasungen gemacht, die bewirkten, dass unter dem Einfluss des Lungencollapses eine prompte und längere Zeit anhaltende Beeinflussung des Fiebers eintrat. Wiemer (Aachen).

Pneumothorax due to muscular exertion in a healthy lad. Von W. Gifford Nash. Lancet, 17. Februar 1906.

Am 8. November spielte ein 18 Jahre alter kräftiger Bursche Fussball. Beim Bücken verspürte er plötzlich einen krampfartigen Schmerz in der rechten Brustseite unterhalb der Mammilla. Zu Bett gebracht, klagte er über heftige Schmerzen und Dyspnoe. Resp. 60, P. 72. Unterhalb der rechten Mammilla war Reiben hörbar. Keine Rippenfraktur nachweisbar. Am nächsten Tage leichte Temperatursteigerung und geringer Husten. Am 12. November traten die typischen Symptome des Pneumothorax auf, die rechte Seite vorgetrieben und bewegungslos, das Herz nach links verdrängt, Leberdämpfung geschwunden, Perkussionsschall tympanitisch, amphorisches Atmen. Resp. 24.

12 Tage später wurde die Luft instrumentell aspiriert und nach einer Woche waren die obigen Symptome geschwunden. Bei der Punktion und Aspiration kein Flüssigkeitsnachweis.

Nach Stephen Paget mag eine heftige Anstrengung Einrisse an der Oberfläche der Lunge und Pneumothorax zur Folge haben. Für Tukerkulose war in diesem Falle kein Anhaltspunkt. Schwierig ist es zu erklären, warum es zu keiner Hämorrhagie in den Pleuraraum kam.

Herrnstadt (Wien).

Acuter Pyopneumothorax infolge subphrenischen Abscesses. Von Karl Schiller. Budapesti Orvosi Ujság, 1906, 36.

Der subphrenische Abscess kann durch das Diaphragma und durch die Pleura diaphragmatica in die freie Pleurahöhle eindringen, wenn die beiden Flächen nicht zusammengewachsen sind. In solchen Fällen erfolgen in vivo die Symptome des Pyothorax oder Pyopneumothorax, je nachdem der Abscess bloss Eiter oder auch Gas enthält. In der Mehrzahl der Fälle entsteht der Durchbruch langsam, dies ist klinisch nicht zu beobachten. Seltener erfolgt der plötzliche Durchbruch in die Pleurahöhle, wo die Entstehung des acuten Pyo- oder Pyopneumothorax durch lebhafte Dyspnoe und Collaps gekennzeichnet wird. Maydl beobachtete 4 bezügliche Fälle, seitdem beobachteten Schlesinger und Reizenstein je einen Fall, wo acuter Pyopneumothorax als erstes Zeichen des bis dahin verborgenen subphrenischen Abscesses entstand. Auch Verf. hatte Gelegenheit, einen Fall bei einem 44jährigen Mann zu beobachten, bei dem rechtsseitiger Pyopneumothorax subphrenicus vorhanden war. Er überstand eine Pneumonie und mehreremal Pleuritisanfälle; Tuberkelbazillen waren nicht nachweisbar. Plötzlich bekam er einen starken Hustenanfall, wobei er $^3/_4$ Liter Eiters durch den Mund entleerte. Die Diagnose lautete auf Pyopneumothorax subphrenicus apertus dexter. Ausser den physikalischen Symptomen des Pyopneumothorax war das Litten-, Neusser-, Jaffé- und Leyden'sche Symptom vorhanden. Die Röntgendurchleuchtung ergab einen bis zur III. Rippe reichenden konischen intensiven Schatten in der rechten Brusthälfte. Nach einem starken Hustenanfall entleerte sich wieder 1 Liter Eiters aus dem Mund, Pat. collabierte plötzlich, es entstand ein auf die ganze rechte Brusthälfte sich ausbreitender geschlossener Pneumothorax und in einigen Stunden war der Patient tot.

Der Fall ist infolge seines thorakalen Ursprungs interessant. In der Literatur sind 24 aus thorakalen Organen entstandene subphrenische Abscessfälle beschrieben. Küttner bewies, dass das Lymphsystem der Pleura und des Peritoneums durch das Zwerchfell in beiden Richtungen miteinander kommuniziert. Dies erklärt die Häufigkeit der Pleuritiden bei subphrenischem Abscess, deshalb kann bei entzündlichen Thoraxerkrangungen Peritonitis entstehen und aus diesem Grunde entsteht die Pleurésie appendiculaire. Inwiefern die Pneumonie im Falle des Verf. bei der Entstehung des subphrenischen Abscesses mitwirkte, war nicht festzustellen. Es ist möglich, dass die während der Bronchitis beobachtete Perihepatitis das erste Zeichen des subphrenischen Abscesses war. Derselbe war erst dann manifest, als er in den Bronchus perforierte, d. h. als ein Pyopneumothorax subphren. apertus entstand; nach achtmonatlichem Bestand entleerte sich der Abscess bei der vierten Retention zum

Teil durch den Bronchus, aber er perforierte auch in die Pleurahöhle und bewirkte einen acuten Pyopneumothorax. Maydl beschrieb 4 ähnliche Fälle. Da im Falle von Reizenstein kein acuter Pyopneumothorax vorhanden war, sondern sub- und supraphrenischer Pyopneumothorax mit consecutiver beiderseitiger pleuritischer Exsudation, ist ausser den Maydlschen Fällen bloss im Falle von Schlesinger auch durch Sektion der acute Pyopneumothorax erwiesen. Im Falle des Verf. blieb die Sektion aus, aber die physikalischen Symptome waren so manifest, dass die Diagnose auch ohne dieselbe feststellbar war. Ausser dem thorakalen Ursprung beansprucht der Fall auch deshalb ein besonderes Interesse, weil er der 6. in der Literatur ist und weil der subphrenische Abscess erst in den Bronchus und erst 8 Monate später in die Pleurahöhle perforierte. J. Hönig (Budapest).

Zwischenfälle bei der Thorakocentese, speziell über das Wesen der albuminösen Expektoration. Von Waldvogel. Deutsches Archiv für klin. Medizin, Bd. LXXXIX, 1906.

Eingangs kommt Verf. auf einen relativ selteneren Zwischenfall bei der Thorakocentese zu sprechen, auf eine starke Blutung aus einer Intercostalarterie, die infolge ihres abnormen Verlaufes am oberen Rand der Rippe durch den Trokar verletzt wurde. Der zweite Fall betrifft eine Expectoration albumineuse. Nach einer kurzen Mitteilung einer Krankengeschichte beschreibt Verf. eine Reihe von Tierversuchen, die eine Erklärung für die Genese der albuminösen Expektoration abgeben sollen. Verf. glaubt infolge der klinischen Erwägungen, welche ergaben, dass die ausgehustete Flüssigkeit wohl Pleuraexsudat ist, dass zum Zustandekommen der serösen Expektoration langer, intensiver Druck auf die Lungen, eventuell Schwäche des rechten Ventrikels notwendig ist, dass ein grosser Teil der Erklärungsversuche für dieses seltenere Phänomen der Kritik nicht standhält, und meint, durch die Ergebnisse seiner Tierversuche, welche zeigen, dass sich Pleuraflüssigkeit unter gewissen, den aus klinischen Beobachtungen abgeleiteten sehr ähnlichen Bedingungen durch die Lunge aus den oberen Luftwegen entleeren lässt, dem Verständnis vom Wesen der Expectoration albumineuse wesentlich näher gekommen zu sein. Für die Verhütung derselben kämen Frühpunktion, Unterdrückung des Hustens durch Narcotica vor der Punktion und Excitation des Herzens in Betracht. H. Raubitschek (Wien).

Die Heilungsaussichten der Lungentuberkulose bei spontanem und künstlichem Pneumothorax. Von K. Mosheim. Beiträge zur Klinik der Tuberkulose. Bd. III, H. 5.

Die Arbeit stützt sich auf das Material der Heidelberger Klinik und umfasst die Beobachtungen von 50 Fällen, von denen 42 tuberkulöser Natur waren. In einem Falle, bei welchem ein geringfügiges Brusttrauma eingewirkt hatte, trat ein später spontan ausheilender Pneumothorax auf, der als Frühsymptom der Tuberkulose zu betrachten war. Einer operativen Behandlung wurden 6 Fälle von tuberkulösem Pneumothorax unterworfen, und zwar wurden dreimal eine Thorakoplastik, zweimal Bülau'sche Heberdrainage, einmal Thorakotomie mit nachfolgender Rippenresektion vorgenommen. In einem ausführlich mitge-

teilten Falle, bei dem erst 4 Jahre nach Entstehung des Pneumothorax die Thorakoplastik vorgenommen wurde, dauerte die Krankheit 9 Jahre lang.

M. meint, dass ein chirurgischer Eingriff unbedingt bei Pneumothorax acutissimus geboten sei, der trotz Punktionen bedrohliche Erscheinungen hervorrufe. Weiter sind Operationen bei Pyopneumothorax vorzunehmen, wenn im Exsudate Kokken gefunden wurden.

Umfangreiche Literaturübersicht.

Hermann Schlesinger (Wien).

Subphrenic abscess complicating empyema; resection of ribs; cure.
Von Edward W. Archibald. Brit. Medical Journ. 19. Mai 1906.

Subphrenischer Abscess als Komplikation einer intrathorakalen Infektion ist äusserst selten. Unter 447 Fällen, zusammengestellt von Maydl 1894, von Grüneisen und Perutz, verdankten nur 21 ihre Entstehung diesem Ursprung, darunter 6 mal Empyem nach Pneumonie, 7 mal aus unbestimmter Infektionsquelle, 1 mal Lungenabscess, 2 mal Lungengangrän und 1 mal Tuberkulose. In den vor 1894 von Maydl zusammengestellten Fällen fand sich durchwegs mit einer einzigen Ausnahme Perforation des Diaphragmas, welche in den späteren durch Operation behandelten nicht zu konstatieren war, woraus hervorgeht, dass erst später als Resultat des prolongierten Kontaktes mit Eiter das Diaphragma allmählich an einem oder mehreren Punkten zerstört wird. Die Mortalitätsziffer bildet ein starkes Argument zugunsten der Operation. Der Abscess wird in der Regel erst während der Operation wegen einfachen Empyems entdeckt oder erst Wochen nach Drainage des Empyems wegen neuerlicher septischer Symptome, kombiniert mit Resistenz und Vortreibung des Hypochondriums.

Verfasser beobachtete folgenden Erkrankungsfall:

J. B., 17 Jahre alt, wurde am 11. April 1904 mit Klagen über Husten ins Spital aufgenommen, nachdem er circa 14 Tage vorher Influenza überstanden hatte und eine geringe Quantität Blut expektoriert worden war. Es bestanden konstantes Fieber und Dyspnoe. Die rechte Thoraxseite war im unteren Anteile etwas vorgetrieben. Ueber der rechten Spitze verstärkter Stimmfremitus, in der rechten Axillargegend war derselbe vermindert. Vorn war der Perkussionsschall von der 2. Rippe nach abwärts gedämpft. Die Dämpfung geht in die Herzdämpfung über. Rechts wird die Dämpfung unterhalb der Axilla absolut. Rückwärts beginnt der gedämpfte Schall in der Höhe der Spina scapulae und geht sehr bald in absolute Dämpfung über. Der lufthaltige Anteil ist beschränkt auf die Spitze, die Suprascapularregion und den Raum zwischen innerem Rand der Scapula und Wirbelsäule. Das Atmungsgeräusch fehlt oberhalb der absoluten Dämpfung, sonst ist es vermindert. Ueber der Spitze ist die Atmung verstärkt, rechts einige feuchte Rasselgeräusche hörbar.

Puls regulär, gut gespannt, das Herz ein wenig nach links verdrängt, Spitzenstoss im 5. Intercostalraum $^1/_2$ cm ausserhalb der Mammillarlinie. Herztöne rein. In den ersten 8 Tagen der Beobachtung schwankt die Temperatur zwischen 97,4 F und 100,3 F, Puls zwischen 80 und 100. Die Probepunktion fiel die ersten 2 Male negativ aus, das 3. Mal wurde Eiter nachgewiesen.

Operation: Resektion der 8. Rippe in der Ausdehnung von

wenig mehr als 1 Zoll in der hinteren Axillarlinie. Bei der Incision der Pleura war dieselbe dicker als gewöhnlich bei Empyem.

Eine geringe Quantität von blutigem Eiter wurde entfernt, worauf man mit dem Finger eine beschränkte Abscesshöhle palpierte, welche sich nach rückwärts gegen die Wirbelsäule zu und nur wenig nach vorwärts erstreckte, oben und unten schien dieselbe durch festes Gewebe begrenzt zu sein. Dieses Gewebe wurde nach den klinischen Zeichen für das Diaphragma gehalten und die Möglichkeit eines subphrenischen Abscesses angenommen; daneben blieb es offen, dass es sich um einen eingekapselten, kleineren Abscess im Thorax handeln könne. Probepunktion oberhalb der 5. Rippe in der hinteren Axillarlinie ergab klare, seröse Flüssigkeit, gefolgt von Eiter. Die 5. Rippe wurde an dieser Stelle reseziert und eine grosse Menge von Eiter entleert; mit dem Finger konnte man die Lunge fühlen, welche an die Wirbelsäule angepresst war, in den anderen Richtungen liessen sich die Wände der Höhle nicht nachweisen, ausser nach unten, wo das Diaphragma zu palpieren war; der Befund liess sich durch die Einführung eines Fingers in je eine der gemachten Oeffnungen sicherstellen. Eine Perforation liess sich nicht nachweisen.

Innerhalb der nächsten 24 Tage sank das Fieber allmählich bis zur normalen Temperatur; 12 Tage nach der Operation wurde die Drainage des subphrenischen Abscesses entfernt, nach weiteren 8 Tagen jene des Empyems. Bakteriologisch fanden sich im Eiter nur Pneumokokken.

Die Diagnose eines subphrenischen Abscesses in Zusammenhang mit einem Empyem mag fast immer vor der Operation unmöglich sein, denn für beide Fälle gelten ziemlich die gleichen Symptome. In einem von Beck berichteten Falle, in welchem es sich um Empyem und subphrenischen Abscess handelte, fand sich bei der Autopsie ein 2. Abscess unter dem Diaphragma, welcher übersehen worden war.

Interessant ist der Transport der Infektion von der pleuralen zur subphrenischen Cavität; Küttner sucht die Erklärung im Verlauf des Lymphstromes und erweist dieselbe durch sorgfältige experimentelle Injektionen: die Lymphwege der parietalen, pleuralen und peritonealen Serosen sind in Kommunikation mit jener des Diaphragmas und im Diaphragma selbst existieren zahlreiche perforierende Lymphgefässe nicht nur in der Richtung vom Peritoneum zur Pleura, sondern auch entgegengesetzt. Nach Burkhart durchdringt das Bakterium Membranen und Muskeln durch aktives Wachstum und nicht durch passiven Transport. Vielleicht wird die Metastase auf beiden Wegen hervorgerufen.

Herrnstadt (Wien).

Some cases of intrathoracic tumour. Von J. Hill Abram. Brit. Med. Journ. 1. Dez. 1906.

Fall 1. P. H., 30 Jahre alt, überstand 1 Monat vor der Spitalsaufnahme eine Pleuropneumonie; er litt an schwachem Husten und geringem, eitrigem Auswurf ohne Tuberkelbazillen; über dem linken oberen Lungenlappen war Dämpfung, die linke Brustseite blieb bei der Respiration zurück, der Stimmfremitus fehlte, die Atmung war bronchial; bei der Probepunktion zeigte sich ein wenig Blut. 2 Monate später trat Heiserkeit hinzu, das linke Stimmband war gelähmt. Bald darauf trat Exitus letal. ein; es bestand ein Lymphosarkom, das den Bronchus komprimierte, mit sekundärer Pneumonie.

Fall 2. M. G., 15 Jahre alt, war an Erbrechen und Pneumonie erkrankt. Wegen Empyems wurde Patient ins Spital geschickt. Die Blutuntersuchung ergab beträchtliche Leukocytose — 26000; die linke Lidspalte war enger, die linke Pupille kleiner; nach einigen Tagen fand man Drüsen über dem rechten Schlüsselbein und die Stimmbänder wurden gelähmt. Bei der Autopsie fand sich ein ausgedehnter Tumor, der den Bronchus komprimierte und zum Teile infiltrierte, daneben bestand Bronchopneumonie der linken Lunge. Der Verlust des Stimmfremitus sowie die Dämpfung gehörten zu den frühesten Zeichen von Kompression des Bronchus. Die radiographische Untersuchung kann die Diagnose eines Tumors stützen.

Fall 3. S. S., 64 Jahre alt, litt an Bronchitis und Dyspnoe. Temp.: 98. Puls: 100. Resp.: 28. Rechts bestand Pleuritis, die Probepunktion ergab klare, gelbe Flüssigkeit, kein Stimmfremitus. Eine weisse, weiche Geschwulst war an der Basis der Lunge.

Fall 4. W. M., 28 Jahre alt, litt seit Monaten an Husten und Dyspnoe sowie irregulärem Fieber. Im Urin waren Spuren von Albumen. Beiderseits waren physikalische Zeichen von Pleuritis. Die Probepunktion ergab blutige Flüssigkeit. Dieses sowie der Befund von Knötchen unter der Haut über dem Sternum und 2. Rippenknorpel machten die Diagnose auf Tumor wahrscheinlich.

Fall 5. F. W., 40 Jahre alt, litt an Schmerzen im rechten Arm; die oberflächlichen Venen waren dilatiert. Es bestand ein Sarkom, das von der Wirbelsäule ausging.

Fall 6. J. O., 46 Jahre alt, klagte über Schmerzen auf der rechten Brustseite, die in die rechte Schulter und Arm ausstrahlten. Rechte Pupille und rechte Lidspalte waren verengt. Es handelte sich um Sarkom, ausgehend von der Wirbelsäule.

Fall 7. Hier waren besondere Zeichen von Kompression des linken Bronchus, des Oesophagus und des Nerv. recurrens. Am 2. Intercostalraum links war Pulsation. Ueber der linken Clavicula war eine vergrösserte Drüse, welche die Differentialdiagnose zwischen Neoplasma und Aneurysma zugunsten der ersteren entschied. Der Befund von Drüsen über der Clavicula ist immer von Bedeutung.

Fall 8. Seit 4 Monaten bestand Dyspepsie; seit 6 Wochen Vomitus. Unter dem linken Sterno-cleido-mastoideus nahe der Clavicula war eine kleine Drüse. Nach Monaten fand sich bei der Autopsie ein maligner Tumor in der Wand eines chronischen Magengeschwüres. In Abdominalfällen müssen die Drüsen in der linken Fossa supraclavicul. gesucht werden, in Fällen, welche das Mediastinum betreffen, sind gewöhnlich beiderseits Drüsen nachweisbar. Herrnstadt (Wien).

Contributo allo studio clinico ed istologico dell' endotelioma pleurico primario. Von Siragusa. Giornale internazionale delle scienze mediche. 1905 No. 18, 19.

Die umfangreiche Arbeit aus der Klinik Cardarelli ist in 6 Kapitel eingeteilt; 1. Geschichtliches, 2. Eigene klinische Beobachtungen, 3. Klinisch-diagnostische Betrachtungen, 4. Anatomisch-histologische Untersuchungen, 5. Zusammenfassung und 6. Bibliographie.

Im ersten vom Verf. beobachteten Falle handelt es sich um eine 55 jährige, früher stets gesunde Bäuerin, die vor 14 Monaten eine Ab-

nahme ihrer Körperkräfte bei diffuser Schmerzhaftigkeit der linken Thoraxseite bemerkte; dann trat Atemnot hinzu, gleichzeitig wurden die Schmerzen sehr bedeutend, von stechendem und klopfendem Charakter; Liegen auf der linken Seite unmöglich. Der behandelnde Arzt macht mehrmalige Punktionen, nach denen sich die Kranke nur vorübergehend erleichtert fühlt; es treten weiter abendliche Fiebersteigerungen auf, Patientin kann nur sitzend die Nacht verbringen. Bei ihrer jetzt erfolgten Aufnahme auf die Klinik ergibt die Untersuchung: sehr stark abgemagertes blasses Individuum; in der linken Fossa supraclavicularis, in der linken Axilla und in inguine kleine, harte, runde schmerzlose Drüsen. Die linke Thoraxseite erscheint weiter als die rechte, die Intercostalräume dagegen verengt. Von der 2. Rippe abwärts ist die ganze Seite vorne intensiv gedämpft, hinten ebenfalls Dämpfung, aber weniger intensiv. Stimmfremitus aufgehoben, Bronchialatmen. Rechts heller Schall mit verschärftem Vesiculäratmen. Der Traube'sche Raum ist nicht gedämpft. Bei der Punktion wird 1 Liter kaffeebrauner Flüssigkeit entleert, die deutlich die Blutreaktion gibt; im Sediment zahlreiche ausgelaugte Erythrocyten. — Nach der Punktion sinkt die Dämpfung um einen Interkostalraum, tritt aber baldigst wieder im früheren Umfang auf. Die Patientin verlässt bald darauf auf eigenen Wunsch die Klinik.

Der zweite Fall betrifft eine 50 jährige Frau; die Erkrankung ist hier im Anschluss an eine Erkältung aufgetreten und hat die rechte Seite ergriffen; Befund ähnlich wie beim ersten Fall. Die Punktionsflüssigkeit ist hier zitronengelb, doch sind sehr zahlreiche Erythrocyten und Blutschatten im Sediment nachweisbar. Im Laufe der Erkrankung tritt eine Phlegmasia alba dolens hinzu und Patientin stirbt unter zunehmender Dyspnoe. Bei der Obduktion findet sich eine kolossale Verdickung der Pleura, die von Knötchen durchsetzt ist, welche letztere aber nirgends erweicht und verkäst sind; die Lunge ist durch das Exsudat komprimiert und auch die Pleura pulmonalis von solchen Knötchen bedeckt. Die histologische Untersuchung bestätigt die in vivo gestellte Diagnose eines Endothelioms. — Verfasser sucht nun aus seinen zwei Fällen und den aus der Literatur bekannten die für diese Erkrankung charakteristischen Symptome abzuleiten. Die wichtigsten derselben sind etwa folgende: Metastasen in den Lymphdrüsen, besonders der Supra- und Infraclaviculargrube derselben Seite; ungleichmässige Ausdehnung des Thorax, besonders in seiner oberen Hälfte, Verengung der Intercostalräume, Venennetze auf der erkrankten Seite; sehr bedeutende Resistenz des Thorax, absolute Dämpfung, vorne noch intensiver und höher hinauf reichend als hinten (im Gegensatz zur Pleuritis); fehlende oder sehr geringe Verlagerung des Mediastinums; Erhaltensein des Traube'schen Raumes bei linksseitiger Affektion und endlich die hämorrhagische Beschaffenheit der Punktionsflüssigkeit.

H. Fr. Grünwald (Wien).

D. Leber, Gallenwege.

Beiträge zur Kenntnis der Topographie der normalen A. hepatica und ihrer Varietäten sowie der Blutversorgung der Leber. Von Budde. Deutsche Zeitschr. f. Chir., Bd. LXXXVI, 1. Heft.

Verf. hat die topographischen Verhältnisse der das Lebergebiet versorgenden Gefässe, insbesondere der Arteria hepatica, mit besonderer

Berücksichtigung der vorkommenden Variationen der Ramifikation sowie im Hinblick auf eine eventuelle Bildung collateraler Bahnen an 100 menschlichen Leichen studiert und teilt als wesentliches Resultat dieser Untersuchungen folgende Punkte mit: Die Aa. phrenicae entspringen normalerweise aus der A. coeliaca. Die normale Lage der A. hepatica schützt dieselbe bei Operationen an den Gallenwegen vor Verletzung, als Varietät wird die Ueberkreuzung des Ductus hepaticus durch die A. cystica oder den ganzen Ramus dexter a. hepat. beobachtet. Als häufiger Befund wurde der teilweise Ersatz der A. hepat. durch einen Ast der A. mesenterica super. festgestellt. Während eine Unterbindung der A. hepatica communis bei schon vorausgegangener Thrombose oder Aneurysmabildung erlaubt ist, dürfte dies bei normaler Art. hepatica gewagt erscheinen, da der auf der Bahn der A. phrenica. und A. gastrica sin. sich bildende Collateralkreislauf einige Zeit zu seiner Entwicklung beansprucht; hingegen kann die Unterbindung des Ram. sin. oder dexter in jedem Falle ohne Schaden ausgeführt werden.

Victor Bunzl (Wien).

Portal cirrhosis of the liver. Von Sir Dyce Duckworth. Lancet, 9. Februar 1907.

Die neuere Anschauung über Lebercirrhose betrachtet dieselbe als Resultat eines toxischen Prozesses, der gewöhnlich vom Darmkanal ausgeht und durch die Portalvenen sich in der Leber fortsetzt. Vom Alkohol glaubte man, dass er direkt auf die Zellen und das Bindegewebe der Leber einwirke und fettige Degeneration sowie sklerogenetische Veränderungen verursache; nach neueren Anschauungen wirkt Alkohol nur indirekt, indem er vor allem die Ursache einer Gastroenteritis wird; dadurch werden spezifische Gifte erzeugt, welche in der Leber die entsprechenden Veränderungen produzieren.

Die Portalcirrhose gehört dem mittleren Alter an und lässt 2 Stadien unterscheiden: ein hypertrophisches mit Erbrechen und Diarrhoe, späterhin mit Hämatemesis oder Epistaxis, während das 2. Stadium mit dem Auftreten von Ascites einsetzt. Dabei ist die Milz gewöhnlich vergrössert, durch Bersten ausgedehnter Capillaren kommt es oft zu Blutungen, die Abdominalvenen sind verbreitert, der Urin dunkel, sauer, enthält selten Albumen, die Herzaktion ist schwach, der Blutdruck niedrig. Die Wirkung des Alkohols auf die Leber kann sehr rasch oder erst nach vielen Jahren eintreten, entsprechend der individuellen Widerstandsfähigkeit. Ascites und Hämatemesis sind sicheres Zeichen für Lebercirrhose, bei Anwesenheit von Icterus muss an Carcinom der Leber gedacht werden; auch tuberkulöse Peritonitis ist nicht zu übersehen, wie auch, dass Lues der Leber Ascites verursachen kann.

Die Behandlung besteht im 2. Stadium in öfteren Punktionen des Abdomens, Diuretica haben nur geringen Wert. Nach der Punktion muss durch einige Tage eine Binde getragen werden.

In neuester Zeit wurde die Operation nach Talma empfohlen, wodurch adhäsive Entzündung zwischen der peritonealen Oberfläche der Leber und dem Zwerchfell gesetzt wird; auch ein Stück Omentum wird zwischen Diaphragma und Leberoberfläche verlagert oder es wird das grosse Netz an der vorderen Abdominalwand angenäht — Epiplopexie.

Die Operationsresultate sind bisher nicht sehr ermutigend, nur in 10 % aller Fälle trat Besserung ein.

Bei Trinkern findet sich häufig auch chronische Lungentuberkulose, offenbar haben wir es mit einer allgemein verminderten Resistenzfähigkeit des Organismus zu tun. Herrnstadt (Wien).

Ueber intermittierendes Fieber bei visceraler Syphilis, namentlich bei Lebersyphilis. Von Mannaberg. Zeitschr. f. klin. Med., Bd. LXII.

Die Kenntnis von dem Vorkommen intermittierenden Fiebers ist noch ganz jungen Datums und ist noch nicht recht gewürdigt worden, weshalb Verf. es sich angelegen sein lässt, durch Mitteilungen ausführlicher Krankengeschichten (7) auf dieses Vorkommen aufmerksam zu machen.

In den mitgeteilten Fällen handelt es sich um Auftreten von Schüttelfrösten (38,5—39,8) hauptsächlich gegen Abend, oft regelmässig in Intervallen von 2—3 Tagen, mit folgenden heftigen Schweissausbrüchen, einhergehend mit Kachexie. Deutliche Milz- und Leberschwellung, wobei an der Leber mehr oder minder deutlich Tumoren ohne besondere Druckempfindlichkeit zu tasten waren. Die Untersuchung des Blutes auf Malariaparasiten, auch kurz nach Fieberanfällen, stets negativ. Chinin-Arsenkur erfolglos. Jodkali innerlich in ziemlich grossen Dosen, Schmierkur, Ung. cinereum bei lokaler Anwendung in der Lebergegend verursachten fast eine zauberhafte zunehmende Besserung des Zustandes. Kein Fieber. Der Allgemeinzustand hob sich sofort. Nach 3—4 Wochen konnte ein Zurückgehen des Leber- und Milztumors konstatiert werden. Nur in einem Falle konnte Verf. keine Besserung sehen, sondern stete Verschlimmerung. Die Autopsie ergab Lues hepatis. Einmal konnte Verf. auch Lues pulm. diagnostizieren, wo wegen des abendlichen Fiebers und Kachexie Apicitis pulm. angenommen wurde. Graues Pflaster, Jodkali intern liessen das Fieber vollständig verschwinden. Verf. mahnt, in allen dunklen Fällen, wo Malaria, Sepsis, Tuberkulose ausgeschlossen sind, stets an Lues zu denken. Leopold Isler (Wien).

Two cases of strangulated ovarian tumour with symptoms suggestive of other conditions. Von James Weis. The Glasgow med. Journ., April 1907.

Es wird über 2 Fälle von Ovarialtumoren berichtet, die einiges Interesse durch die Schwierigkeit in der Diagnose beanspruchen. Der eine Fall bot die Erscheinungen eines Volvulus, der andere die Symptome einer acuten Appendicitis, unter welchen Bezeichnungen beide Fälle zur operativen Behandlung gesandt wurden.

1. Fall: 19 jähriges Mädchen, das Verf. 2 Tage vorher gesehen hatte. Es bot damals ausser krampfartigen Schmerzen im Abdomen und einigem Erbrechen nichts Besonderes. Keine Temperaturerhöhung, keine Pulsbeschleunigung. Die Untersuchung ergab einen faustgrossen Tumor in der linken Fossa iliaca mit geringer Bauchdeckenspannung darüber. Der Zustand änderte sich nicht am nächsten Tage; am folgenden Tage, also am 2. Tage, nachdem Verf. das Mädchen zuerst gesehen hatte,

trat plötzlich heftiges Erbrechen auf, kein Abgang von Stuhl oder Winden. Seit 4 Wochen Schwellung des Abdomens.

Die Untersuchung zeigte etwas aufgetriebenes Abdomen, deutlicher den Tumor in der linken Unterbauchgegend mit Bauchdeckenspannung. Die Vaginaluntersuchung ergab retrovertierten Uterus; der Tumor drängt den Douglas stark herab, hauptsächlich links. Wegen der Ileuserscheinungen operativer Eingriff. Es fliesst reichlich blutig gefärbte seröse Flüssigkeit aus der Bauchhöhle. Als Tumor findet sich eine Ovarialcyste, deren Stiel sich gedreht hatte; dabei war eine Dünndarmschlinge mit eingeklemmt worden. Nach Unterbindung des Stieles Exstirpation des Tumors. Heilung nach 4 Wochen.

2. Fall: 57jährige Frau, die unter den Symptomen einer subacuten Appendicitis eingesandt wurde. Seit 7 Tagen Schmerzen in der rechten Unterbauchgegend, Pat. erkrankte unter Schüttelfrost, Fieber, Erbrechen. Die Schmerzen liessen bald nach, das Erbrechen dauerte weiter, T. 38,5, P. 106. Das Erbrochene waren dünnflüssige grünlichgelbe Massen. Herz, Lunge normal. Rechte Unterbauchgegend stark druckempfindlich, grosse Bauchdeckenspannung. Ausserdem finden sich leichtes Oedem der Extremitäten, geringer aber nachweisbarer Flüssigkeitserguss in der freien Bauchhöhle. Doch liess sich ein ca. faustgrosser Tumor mit Fluktuation nach geringem Nachlassen der Schmerzen ganz gut palpieren. Die Vaginaluntersuchung ergab Freisein des Uterus. Der operative Eingriff zeigt eine kleinere und grössere Ovarialcyste der linken Seite; die kleinere Cyste war mit dem Netz verwachsen, nach rechts verzogen und hatte offenbar die Ileuserscheinungen ausgelöst. Durch das Hinüberziehen der Ovarien konnte man auch vaginal den Tumor nicht feststellen. Der Tumor wird exstirpiert. Leopold Isler (Wien).

Traumatische Leberrupturen mit späterer Ausstossung grosser Lebersequester. Von Dr. J. Fertig. Deutsch. Zeitschr. f. Chir., Bd. LXXXVII, Heft 1—3.

Zwei Fälle von subkutaner Leberverletzung, welche vom Verf. operiert wurden und bei welchen sich wochenlang nach erfolgter Operation aus der Bauchwunde sequestrierte Leberteile abstiessen. — Im ersten Falle, der erst 14 Tage nach der Verletzung zur Operation kam und bei dem sich grosse Mengen von Galle in die freie Bauchhöhle entleert hatten, zeigte sich die relative Unschädlichkeit der Galle für das Peritoneum, das nur mit einer zu Verwachsungen führenden serofibrinösen Reizung, nicht aber mit eitriger Entzündung reagiert hatte.

Victor Bunzl (Wien).

A case of primary sarcoma of the liver in a child aged four months. Von E. W. Scott Carmichael und Henry Wade. Lancet, 4. Mai 1907.

Das Kind litt seit 14 Tagen an einer Schwellung des Abdomens, welche in den letzten Tagen rapid zunahm und am meisten im linken Hypochondrium zum Ausdruck kam. Die Circumferenz um den Nabel war $52^1/_2$ cm. Erythrocyten 4000,000, Leukocyten 24,000. Innerhalb dreier Tage nahm der Umfang des Abdomens um 5 cm zu, es bestand ausgesprochene Dyspnoe, die Leber reichte bis in die rechte Fossa iliaca

hinab und nach links bis unterhalb des Nabels. Bei einer explorativen Laparotomie erwies sich die Leber dunkelrot, weich und elastisch und durchaus homogen. 12 Stunden später trat Exitus letalis ein.

Nekropsie. Der grösste Teil des Abdomens war durch einen Lebertumor eingenommen, der $5^1/_2$ Zoll unter die Spitze des Proc. xiphoid. reichte, ferner bis $1^1/_2$ Zoll über die Symphyse und in die rechte Mammillarlinie 6 Zoll über den Rippenrand. Die Grenze zwischen rechtem und linkem Leberlappen lag in der linken Mammillarlinie. Der seröse Ueberzug der Oberfläche des rechten Lappens war rupturiert, das ganze Organ dunkel verfärbt, an einzelnen Stellen um die dunklen Flecke gelbgefärbtes Gewebe als Ausdruck der fettigen Degeneration sichtbar. Die Konsistenz war derb. Die dunklen Flecke waren zahlreiche Knötchen von diverser Grösse, die im Centrum weich waren, an der Peripherie hell mit zahlreichen vaskulären Punkten. Der Rest der Lebersubstanz war fettig degeneriert. Mikroskopisch bestanden die Knötchen aus einem Stroma von Gefässen und Bindegewebe und einzelnen degenerierten Leberzellen. Zahlreiche kleine Zellen erfüllten die Zwischenräume; sie waren in der Gestalt irregulär, mit einem dunklen, fast die ganze Zelle ausfüllenden Kerne, zwischen den einzelnen Zellen war eine zarte, fibrilläre Substanz sichtbar. In den Zwischenräumen waren zahlreiche, rote Blutkörperchen mit einzelnen polymorpho-nucleären Leukocyten und Lymphocyten.

Trotz zahlreicher Tumorzellen in den Lebercapillaren bestand nirgends eine Metastase. Der Tumor selbst war ein Sarkom.

Nur 2 Fälle sind beschrieben, wo die Erkrankung noch jüngere Individuen betraf, in dem einen von 8 Wochen, in dem anderen von 14 Wochen, welche beide durch die Autopsie bestätigt wurden. Zwei weitere Fälle betrafen Kinder im Alter von 4 Monaten, die anderen alle höheren Lebensalter. Das Charakteristische liegt hauptsächlich in dem rapiden Wachstum, nur in einem Falle bestand Ascites, in einem anderen Spuren von Icterus. In 5 Fällen war die Erkrankung rein auf die Leber beschränkt. Herrnstadt (Wien).

An adress on cholelithiasis. Von E. Stanmore Bishop. Brit. Med. Journ., 23. März 1907.

Nur 5 % aller mit Gallensteinen behafteten Menschen zeigen während des Lebens die charakteristischen Symptome, während in anderen grossen Zahlen wieder die Diagnose auf Magenstörung, Indigestion, Neurose usw. lautet, bis nach Jahren die Krankheit erkannt und der chirurgischen Behandlung zugeführt wird. In allen Fällen handelt es sich um Entzündung der Gallenwege, hervorgerufen namentlich durch den Bac. typhosus und Bac. coli commune, wobei die Infektion auf 4 Wegen erfolgen kann: 1. Durch die duodenale Oeffnung, 2. durch die portale Zirkulation, 3. auf dem Wege der allgemeinen Zirkulation, 4. durch die Lymphwege. Der erste Weg wäre um so leichter, als eine kontinuierliche Mucosa zwischen Duodenum und Duct. choledochus besteht und der Darm auch Sitz der beiden genannten Mikroorganismen ist; doch spricht dagegen folgendes: 1. Virulente Darmorganismen verursachen eher Entzündung, Gangrän oder Ulceration der Gallenwege als Gallensteine. 2. Das Duodenum ist gewöhnlich frei von den genannten Organismen. 3. Durch den freien Fluss der Galle vom Ductus ins Duodenum würden

die Organismen eher von den Gallenwegen weg gegen den Darm getrieben werden. 4. Es spricht dagegen die seltene Infektion des Pankreas. Wahrscheinlicher ist die Infektion auf dem Wege zur Pfortader. Durch die Aktion der Leber werden die zahlreichen Toxine, die in der Nahrung und im Dünndarme enthalten sind, neutralisiert und die Wirkung der Bakterien wird aufgehoben oder wesentlich geschwächt, daher enthält die von den Leberzellen secernierte Galle temporär abgeschwächte Toxine, die fähig sind, Entzündung mit Bildung von Steinen zu verursachen. Nach einer Weile, wenn die Leber wieder toxinfreie Galle secerniert, werden die Gallenwege wieder ausgewaschen, oder es ist die neue Galle nicht imstande, das bereits deponierte Cholesterin zu lösen, dann schreitet die Bildung von Steinen fort. Praktisch kommen in Betracht: 1. der Unterschied zwischen biliären Attacken und einigen sogenannten Magenstörungen; 2. das Verhältnis zu Gallensteinen; 3. frühzeitige Operation.

Die Veränderungen, welche in den Gallenwegen und um dieselben erfolgen und welche die Diagnose der Gallensteine erleichtern, sind folgende: 1. Dilatation der Gallenblase und des Duct. cystic., während die Farbe allmählich jene des Dünndarmes annimmt. 2. In einem vorgeschrittenen Stadium zeigt sich Infiltration der Wand mit Eiter, welche im Fundus der Blase beginnt; weiterhin kommt es am Uebergang des Fundus in den Körper zu vorspringenden Schleimhautfalten, welche, wenn sie sich von beiden Seiten entgegenkommen, eine cystenförmige Höhle bilden, die durch eine Oeffnung mit dem übrigen Anteile kommuniziert. 3. Die Eiter und Calculi enthaltende Blase wird adhärent und es sammelt sich auch ausserhalb der Blasenwand Eiter, der jedoch durch die Adhäsionen von der Peritonealhöhle abgeschlossen ist. 4. In einigen Fällen findet man nach Eröffnung des Peritoneums die untere Fläche der Leber konvex, weich und fluktuierend, die Gallenblase ist nicht zu sehen und beim Einschneiden entweicht Eiter, mit Galle gemischt; nachher wird die Gallenblase wieder sichtbar. Der häufigste Befund ist der einer kleinen, kontrahierten Blase, die tief in die Leber verlagert erscheint.

Die Symptome sind in erster Linie Schmerzen im rechten Hypochondrium, die gegen die rechte Schulter und Scapula ausstrahlen, Gelbsucht, ein mit der Respiration mitgehender Tumor unterhalb der Leber, farblose Stühle, der Nachweis von Galle im Urin und der Befund von Steinen in den Fäces. Ferner besteht oft Druckschmerz der Gallenkanäle, nicht nur während einer Attacke, sondern noch einige Zeit nachher, ein Symptom, welches namentlich für die Differentialdignose gegenüber renalen Calculi in Betracht kommt. Die Untersuchungsmethode nach Murphy ist folgende: Der Patient befindet sich in sitzender Stellung mit dem Rücken gegen den Untersuchenden, der letztere legt beide Hände auf das Abdomen unmittelbar unterhalb des Rippenrandes, während der Patient sich nach vorwärts neigt und die eigenen Hände auf die Kniee stützt. Bei tiefer Respiration sinkt die Hand des Untersuchenden mit jeder Exspiration tiefer ein, wobei sie zugleich in der Weise rotiert wird, dass die ulnare Seite tiefer als die radiale liegt und die taktile Fingerfläche nach aufwärts gerichtet ist. Sehr bald erreichen die Hände die untere Fläche des Magens auf der linken und die der Leber auf der rechten Seite; sowie die Gallenblase der komprimierenden rechten Hand während der Inspiration sich nähert, wird durch den Schmerz die

Respiration plötzlich unterbrochen. Bleibt der Schmerz aus, so kann man mit Sicherheit Gallensteine ausschliessen. Sonst findet sich dieses Symptom nur noch bei unkomplizierter Entzündung der Gallenwege.

Herrnstadt (Wien).

II. Bücherbesprechungen.

Die Zuckerkrankheit, ihre Komplikationen und ihre Behandlung. Von R. Lépine. Autor. deutsche Bearbeitung von Dr. F. Kornfeld, Leipzig u. Wien, Fr. Deuticke, 1906.

Als Vorläufer eines ausführlicheren Werkes soll das Büchlein eine knappe Darstellung aller praktisch-wichtigen Tatsachen der Aetiologie, Symptomatologie, Diagnostik und Behandlung der Zuckerkrankheit bringen. Dieser Aufgabe wird es so vollkommen gerecht, als es bei dem Umfange des Heftes möglich ist; in beiden Teilen, deren erster den unkomplizierten Diabetes, der zweite die Komplikationen behandelt, wird auf die neueren theoretischen Anschauungen und praktischen Erfahrungen besonderes Gewicht gelegt. So wird die Bedeutung des Pankreas gewürdigt, der Anteil der Nieren am Zustandekommen des Diabetes erörtert und ein ausführliches Kapitel der Ernährung des Diabetikers gewidmet. Auch dort, wo die Darstellung gar zu knapp ausfiel, wie bei Besprechung der Fehlerquellen der Zuckerreagentien, wird der Leser durch das durchaus moderne Büchlein zur weiteren Speziallektüre angeregt.

G. Salus (Prag).

Stereoskopbilder zur Lehre von den Hernien. Von Enderlen und Gasser. Jena, Gustav Fischer, 1906.

Ein selten schönes Ergebnis jahrelanger zielbewusster Beobachtung liegt uns in diesem Werke vor. Die Arbeit ist um so freudiger zu begrüssen, da sie eine gediegene hochentwickelte Vertreterin einer Forschungsrichtung darstellt, welche in Deutschland von jeher etwas stiefmütterlich behandelt worden ist. Chirurgische Anatomie wird bei uns im Vergleich zu Frankreich oder England merkwürdig wenig getrieben. Wie viel diese Forschungsrichtung in sachkundiger Hand zu leisten vermag, ersehen wir aus dem vorliegenden Buche.

In 72 vorzüglichen stereoskopischen Bildern sind die Beiträge beider Verfasser zur Lehre von den Hernien niedergelegt. Nach einer kurzen Einleitung, welche Entstehung, Zweck und Einteilung des Werkes zusammenfasst, gehen die Verfasser an die Behandlung des Stoffes, indem sie mit der stereoskopischen Wiedergabe des Descensus testiculorum und der Topographie der Leistengegend die Entstehung der Leistenbrüche dem Verständnis näher rücken. Hierauf folgt die Behandlung der äusseren und inneren Leistenbrüche in 13 Figuren. Regio subinguinalis und Schenkelbrüche werden in 12, Regio und Hernia obturatoria in 6 Figuren vorgeführt. Der Beschreibung und Illustration der Regio lumbalis und glutaea folgen die interessanten Kapitel über mehrfache Hernien, schliesslich über Zwerchfellhernien und innere Hernien. Jedem Abschnitte geht eine recht kurz gehaltene Beschreibung voraus, in welcher mehr die in Betracht kommenden allgemeinen chirurgisch-pathologischen Ge-

sichtspunkte berührt werden. Ausserordentlich wertvoll sind die Hinweise auf die Art der Entstehung der verschiedensten Brüche, wobei die verschiedenen Möglichkeiten mit klaren morphologischen Befunden belegt werden.

Die Figuren sind von einer tadellosen Plastizität, einzelne, wie z. B. die über Regio und Hernia obturatoria, sogar etwas zu plastisch. Einige topographisch wichtige Gebilde an den Figuren sind in der aus den anatomischen Atlanten bekannten Weise gefärbt. Eine Umrisszeichnung mit Bezeichnungen liess die Anbringung der unter Umständen störenden Hinweisungen im stereoskopischen Bilde selbst vermeiden. Die einzelnen Bilder können aus dem Atlas herausgenommen und in jedem der gebräuchlichen Stereoskope betrachtet werden, somit eignen sie sich auch zu Demonstrationszwecken.

Die Ausstattung des Werkes ist sehr gut, die Reproduktionen von grosser Vollkommenheit. Somit kann die schöne Arbeit sowohl Studierenden wie Aerzten, ja sogar dem Fachchirurgen und für klinische Zwecke am allerbesten empfohlen werden.

v. Lichtenberg (Heidelberg).

Handbuch der orthopädischen Chirurgie. Von Joachimsthal. Jena, Gustav Fischer, 1906/7.

Die letzten Lieferungen des umfassenden Werkes liegen nunmehr vor und schliessen sich würdig den wertvollen Arbeiten in den bisher erschienenen Heften an. Besonders bemerkenswert für jeden Arzt ist der Abschnitt über Prophylaxe der Rückgratsverkrümmungen von Schulthess. „Der Kampf gegen die Skoliose ist der Kampf gegen die Rhachitis und der Kampf um die Gesundheit und Kraft der heranwachsenden Jugend.“ Verf. fordert Spezialklassen, ärztlich geleitete unentgeltliche Unterrichtsgelegenheit. Wesentlich ist die Bekleidungsfrage, deren Lösung gerade jetzt wieder in den Vordergrund gerückt ist. Die von Dollinger bearbeitete tuberkulöse Hüfterkrankung und ihre Folgen und die von Lorenz und Reiner gelieferten Beiträge über Hüftverrenkung sind mustergültig.

Hofmeister's Ausführungen über Coxa vara und Schanz's über Deformitäten im Bereich des Kniegelenkes mit Einschluss der Verkrümmungen der Ober- und Unterschenkel enthalten alles Wissenswerte bis in die neueste Zeit, ebenso Joachimsthal's Aufsatz über den Fuss. Das Kapitel von Heusner, Ersatz verloren gegangener Glieder durch Prothesen, wird bei Kranken und Aerzten als schätzbare Bereicherung der einschlägigen Literatur willkommen sein. Muskat (Berlin).

Die Einbildung als Krankheitsursache. Von Dubois. Grenzfragen des Nerven- und Seelenlebens, Heft 48. Wiesbaden 1907, Verlag von J. F. Bergmann.

Wie schon die Titel- und Ueberschrift besagt, bringt die an sich fasslich geschriebene Abhandlung nichts grundsätzlich Neues, könnte es auch nicht. Was Verf. über die Aufgabe des Arztes gegenüber den auf Einbildung (wohl im weitesten Sinne) beruhenden resp. zurückgeführten Krankheitsphänomenen spricht, möchte Ref. nicht in jedem Detail unterschreiben: So meint Verf. (S. 28), er könne sich des Gedankens nicht erwehren, dass ein vernünftiger Zuspruch auch in der

Entwicklung und auf der Höhe einer Melancholie gewisse Wirkungen haben könne, wenn auch geringe; wenn da Verf. an therapeutische Wirkungen durch Ueberredung denkt, werden ihm wohl viele Psychiater keineswegs beipflichten. Auch möchte Ref. es dahingestellt sein lassen, ob Verf. nicht allzu optimistisch ist, wenn er an die Möglichkeit denkt (vide S. 43), einer beginnenden Paranoia — dahin glaubt ihn Ref. verstanden zu haben — durch psychotherapeutische Prozeduren beizukommen. Soweit Psychotherapie als Prophylakticum empfohlen wird, kann man dieser Empfehlung sicher in gewissem Sinne beipflichten.

Erwin Stransky (Wien).

Inhalt.

I. Referate.

A. Gefässe, Blut.

Magnus, R., Ueber peripheren Gefässtonus im Splanchnicusgebiet, p. 561.
Nierenstein und Sprengel, Die Circulationsstörungen im Mesenterialgebiet, p. 561.
Gerster, Ueber die septische Thrombose der Wurzeln der Vena portae und über Pylephlebitis mit einigen Bemerkungen zur Bauchfellsepsis, p. 563.
Witzel, O., Die postoperative Thrombo-Embolie, p. 563.
Sandiland, E. L., Note on a case of simultaneous rupture of a carotid aneurysm and an atheromatous aorta, p. 564.
Oliver, Th., An adress on thoracic aneurysm, p. 564.
Herczel, E., Aneurysma art. coronariae ventriculi sinistri, p. 565.
Cushing, H., Arteriovenous aneurysm of the occipital vessels, p. 566.
Berry, J., Large arterio-venous aneurysm of the neck treated by excision, p. 567.
Pollard, B., A case of femoral aneurysm; excision; cure, p. 568.
Kaiser, C. R., A case of traumatic popliteal aneurysm, p. 568.
Borszéky, K., Operierter Fall von Aneurysma art. dorsalis pedis, p. 569.
Forster, R. A., Notes on two cases: rupture of the aorta and rupture of the left ventricle, p. 570.
Grant, W. W., Late phlebitis following clean abdominal operations, p. 570.
Milne, J. A., An unusual case of Raynauds disease, p. 571.
Arning, E., Ein schwerer Fall von Morbus Raynaud, p. 572.
Merk, L., Klinisches und Kasuistisches von den syphilitischen Erscheinungen an den Schlagadern der Extremitäten, p. 572.
Oerum, Ueber die Einwirkung des Lichts auf das Blut, p. 572.
Groves, E. W. H., The surgical aspects of haemophilia with especial reference to two cases of Volkmanns contracture resulting from this disease, p. 573.
Crace-Calvert, G. A., Amylnitrite in haemoptysis, p. 574.
Hare, F., Amylnitrite in haemoptysis and in other haemorrhages; recent results, p. 575.
Sonnenburg, E., Weitere Beobachtungen über die Verwertbarkeit der Leukocytenzählungen bei der acuten Appendicitis, p. 575.
Stitt, E. R., A stude of the blood in Dengue fever with particular reference to the differential count of the leucocytes in the diagnosis of the disease, p. 575.
Praig, C. F., Observations upon malaria; latent infection in natives of the Philippine Islands. — Intracorpuscular conjugation, p. 576.
Boni, T., Dicromia del micrococco tetrageno in un caso di setticopiemia, p. 576.
Schiller, K., Ueber die durch Friedländer'sches Bacterium pneumoniae verursachten allgemeinen septischen Erkrankungen, p. 577.
Faure-Beaulieu, M., La septicémie gonococcique, p. 578.
Touton, K., Der Pseudoleukämie ähnliche Hauterkrankung bei schwerer Anämie mit Leukopenie des Blutes (aplastische Anämie Ehrlich's?), p. 578.
Wikner, E., Ett fall af pseudoleukemi behandladt med Röntgenstrålar jämte några ord om Röntgenljusets inverkan på blodet, p. 578.

B. Mundhöhle, Pharynx.

Meller, A., Zur Statistik der Schleimhautcarcinome des Mundes und Rachens, p. 579.
Bindi, F., La macroglossia; contributo di clinica e di istologia, p. 580.
Makins, G. H., A case of lingual goitre, p. 580.
Angilotti, Sulla tuberculosi della lingua, p. 581.
Küster, Zur Behandlung des Zungenkrebses und die Unterbindung der Carotis externa, p. 581.
Goodale, J. L., Systemic infection through the tonsils, p. 582.
Woods, G. B., I. The significance of tuberculous deposits in the tonsils; II. Diskussion, p. 582.
Routier, Tumeur de l'amygdale consécutive à une lésion appendiculaire, p. 584.
Tietze, A., Ein Protozoenbefund in einer erkrankten Parotis, p. 594.
Kjellberg, G., Om ett fall af parotitis syphilitica, p. 584.
Guleke, N., Ueber Tumorbildung in versprengten Parotiskeimen, p. 585.
Wenner, O., Diphtherie auf der chirurgischen Abteilung des Kantonspitals St. Gallen, p. 585.
Waugh, G. E., A lecture on pharyngeal abscesses, p. 586.

C. Lunge, Pleura.

Macewen, W., Some points in the surgery of the lung, p. 587.
Chambers, H., Note on a case of rupture of the root of the lung without injury to the chest wall, p. 591.
Davies, J. D., Pulmonary abscess caused by a tooth, p. 591.
Herczel, E., Durch Pneumotomie geheilter Fall von primärem Lungenechinococcus, p. 591.
Kienböck, Ein Fall von Zwerchfellhernie mit Röntgenuntersuchung, p. 592.
Roughton, J. P., A case of rupture of the diaphragma, p. 593.
Brauer, Der therapeutische Pneumothorax, p. 593.
Nash, W. G., Pneumothorax due to muscular exertion in a healthy lad, p. 593.
Schiller, K., Acuter Pyopneumothorax infolge subphrenischen Abscesses, p. 594.
Waldvogel, Zwischenfälle bei der Thorakocentese, speziell über das Wesen der albuminösen Expektoration, p. 595.
Mosheim, K., Die Heilungsaussichten der Lungentuberkulose bei spontanem und künstlichem Pneumothorax, p. 595.
Archibald, E. W., Subphrenic abscess complicating empyema; resection of ribs; cure, p. 596.
Abram, J. H., Some cases of intrathoracic tumour, p. 597.
Siragusa, Contributo allo studio clinico ed istologico dell' endotelioma pleurico primario, p. 598.

D. Leber, Gallenwege.

Budde, Beiträge zur Kenntnis der Topographie der normalen A. hepatica und ihrer Varietäten sowie der Blutversorgung der Leber, p. 599.
Duckworth, S. D., Portal cirrhosis of the liver, p. 600.
Mannaberg, Ueber intermittierendes Fieber bei visceraler Syphilis, namentlich bei Lebersyphilis, p. 601.
Weis, J., Two cases of strangulated ovarian tumour with symptoms suggestive of other conditions, p. 601.
Fertig, J., Traumatische Leberrupturen mit späterer Ausstossung grosser Lebersequester, p. 602.
Carmichael, E. W. S. und Wade, H., A case of primary sarcoma of the liver in a child aged four months, p. 602.
Bishop, E. St., An adress on cholelithiasis, p. 603.

II. Bücherbesprechungen.

Lépine, R., Die Zuckerkrankheit, ihre Komplikationen und ihre Behandlung, p. 605.
Enderlen und Gasser, Stereoskopbilder zur Lehre von den Hernien, p. 605.
Joachimsthal, Handbuch der orthopädischen Chirurgie, p. 606.
Dubois, Die Einbildung als Krankheitsursache, p. 606.

Um Einsendung von Monographien und Büchern an den Redakteur Professor Dr. HERMANN SCHLESINGER, Wien, I, Ebendorferstrasse 10, wird gebeten.

Man bittet, redaktionelle Zuschriften mit dem Adressenzusatz „Für die Redaktion des Centralblattes für die Grenzgebiete“ versehen zu wollen.

Lippert & Co. (G. Pätz'sche Buchdr.), Naumburg a. S.

CENTRALBLATT

für die

Grenzgebiete der Medizin u. Chirurgie.

Herausgegeben von

Dr. Hermann Schlesinger,

Professor an der Universität Wien.

Verlag von GUSTAV FISCHER in Jena.

X. Band.	Jena, 5. September 1907.	Nr. 16.

Das Centralblatt für die Grenzgebiete der Medizin und Chirurgie erscheint in zwanglosen Heften im Umfange von etwa 3 Druckbogen, die zu einem Bande vereinigt werden, dessen Umfang 60 Druckbogen betragen wird. Das Abonnement für das Centralblatt kostet 24 Mark für den Band. — Die Abnehmer der **Mitteilungen aus den Grenzgebieten der Medizin und Chirurgie**, herausgegeben von A. von Eiselsberg und B. Naunyn, erhalten das Centralblatt zum Vorzugspreise von 20 Mark.

I. Sammel-Referate.

Achondroplasie (Chondrodystrophia foetalis, Mikromelie).

Kritischer Sammelbericht von **Karl Hermann Schirmer** (Wien).

Literatur.

1) Apert, E., Anatom. Gesellschaft zu Paris, 20. Dezember 1895. Bull. de la Soc. anat. de Paris 1895, No. 18.

2) Bailly, Citiert nach Keyser's[51]) Tabelle.

3) Baldwin, Foetal rachitis. Medical News 1890.

4) Ballantyne, Antenatal pathology and hygiene 1902.

5) Balme, H. and Reid, A., Notes on achondroplasia (Chondrodystrophia foetalis). Practitioner 1904, p. 780.

6) Barlow, Th., Patholog. Soc. Transact. 1884, Bd. XXXV, p. 459.

7) Bayon, P. G., Ueber angebliche verfrühte Synostose bei Kretinen und die hypothetischen Beziehungen der Chondrodystrophia foetalis zur Athyreosis. Ziegler's Beiträge zur patholog. Anatomie 1904, Bd. XXXVI, Heft 1.

8) Berger, Cl., Ueber Knochenwachstumsstörungen. 1. Chondrodystrophia foetalis und Osteogenesis imperfecta. Fortschritte auf dem Gebiete der Röntgenstrahlen 1907, Bd. XI, p. 12.

9) Birrenbach, H. J., Ueber Mikromelie bei kongenitaler Syphilis. Dissert. Greifswald 1901.

10) Bode, E., Ueber sogenannte fötale Rachitis. Virchow's Archiv 1883, Bd. XCIII, p. 421.

11) Boeckh, G., Ueber Zwergbecken. Archiv für Gynäkologie 1893, Bd. XLIII, p. 347.

12) Bossi, P., Sopra un acondroplasia vivente. Arch. di ortop. 1901, No. 3. Ref. Centralbl. f. Chir. 1902, p. 371.

13) Breus, C. und Kolisko, A., Die pathologischen Beckenformen, Bd. I. Wien-Leipzig 1904, p. 267 ff.

14) Brissaud, Ueber medizinisch-artistische Studien. Münchener med. Wochenschrift 1904, No. 18, p. 802.
15) Cantlie, J., Achondroplasie. Polyclinic. Münchener Med. Wochenschr. 1902, p. 979.
16) Canton, E., Sobre tres fetos acondroplásicos y sus radiografías respectivas. Semana méd. Buenos Aires 1903, Bd. X, p. 489.
17) Cestan, Nouvelle Iconographie de la Salpétrière 1901, Juli-August.
18) Charcot et Richet, P., Les difformes et les malades dans l'art. Lecrosnier. Paris 1889.
19) Charpentier, Citiert nach Porak.[82])
20) Collmann, B., Beitrag zur Kenntnis der Chondrodystrophia foetalis. Virchow's Archiv 1901, Bd. CLXVI, p. 1.
21) Combry, J., Rickets and achondroplasia. Brit. Med. Journ. 1902, Bd. II, p. 955.
22) Courtin, Gazette hebdomadaire 1901, No. 4.
23) Crimail, Citiert nach Kayser's[51]) Tabelle.
24) Cox, J. J., Manchester Med. Soc. 1. March. 1905. Lancet 1905, 18. March., p. 720.
25) Darwin, Ch., The variations of animals and plants under domestication. New York 1897.
26) Dawe, F. Sh., Pathological Society of London, 6. Nov. 1906. Lancet, 10. Nov. 1906, p. 1286.
27) Dieterle, Die Athyreosis, unter besonderer Berücksichtigung der dabei auftretenden Skelettveränderungen sowie der differentialdiagnostisch vornehmlich in Betracht kommenden Störungen des Knochenwachstums. Virchow's Archiv 1906, Bd. CLXXXIV, p. 56.
28) Eberth, Die fötale Rachitis und ihre Beziehungen zu dem Cretinismus. Correspondenzblatt für Schweizer Aerzte 1879, Bd. IX, p. 465; ferner Festschrift zu der 100jährigen Stiftungsfeier der Tierarzneischule in Hannover. Leipzig 1878.
29) Ely, J. S., Micromelus. Proc. New York Path. Soc. (1888) 1889, p. 146.
30) Emanuel, Achondroplasia. Birmingham Patholog. and Clin. Section, 26. Okt. 1906. Brit. Med. Journ., 10. Nov. 1906, p. 1305.
31) Escherich, Verein der Aerzte in Steiermark, 3. Dez. 1900. Wiener klin. Wochenschr. 1901, p. 277.

(Fortsetzung der Literatur folgt.)

„**Ein Zwerg mit grossem Schädel, Mopsnase, kurzen und oft krummen Gliedern, so dass die Beine im Verhältnis zum Stamme stets zu kurz sind und die Fingerspitzen die Ebene des Hüftgelenkes nicht erreichen, vorgetriebenem Bauch, deutlicher Krümmung der Lendenwirbelsäule,**“ so charakteristisch und klinisch vollkommen eindeutig das Krankheitsbild erscheint, wie es von älteren und neueren Autoren als keineswegs seltener Befund beschrieben wurde, so schwankend und vielfach missdeutet ist seit jeher seine Stellung in der Pathologie und seine Beziehung zu anderen Skelettveränderungen.

Obwohl die achondroplastische Skelettveränderung zu den am längsten bekannten Krankheitsformen überhaupt gehört und namentlich den alten Geburtshelfern bereits ein wohlbekannter geläufiger Befund war, ist die klinische Seite der Affektion, die Nachbeobachtung der überlebenden Achondroplasten, bis in die neueste Zeit in der Literatur (besonders in der deutschen) sehr stiefmütterlich behandelt.

Die medizinisch-historische Forschung, wie sie auf diesem Gebiete namentlich von der französischen Schule unter der Aegide Charcot's gepflegt wird und neuerdings von Brissaud[14]) empfohlen wurde, hat bereits verschiedene Anhaltspunkte dafür zutage gefördert, dass das in Rede stehende Krankheitsbild seit alters her wohlbekannt war.

Pernet[80]) hat darauf aufmerksam gemacht, dass verschiedene altägyptische Statuen des British Museum, besonders eine, die den alten Gott Pthah vorstellt, diese Deformität zeigen (dagegen soll die Figur des Gottes Bes, die Keyser[51]) abbildet, einen Kretin vorstellen). Charcot und Richet[18]) haben gezeigt, dass einige Zwerge am Hofe Philipps IV., wie sie Velasquez auf seinen Gemälden verewigte, offenbar Mikromelen waren.

Noch weiter gehen Poncet und Leriche[81]); sie behaupten, dass ein Teil der Mikromelen die Spuren einer ausgestorbenen Pygmäenrasse repräsentiert, indem sie zwischen einer echten Achondroplasie und einer „Achondroplasie ethnique“ unterscheiden, die letzteren Fälle wären also als atavistischer Rückschlag aufzufassen. Die Autoren nennen die Akkas und Obongas als Typen von „physiologischer hereditärer Rassen-Achondroplasie“. Dagegen wendet Keyser mit Recht ein, dass diese Volksstämme zwar Zwerge, aber vollständig proportioniert gebaute Zwerge sind.

Skelette von achondroplastischen Zwergen finden sich fast in allen anatomischen Museen. Auch das Wiener pathologisch-anatomische Museum besitzt zwei derartige Exemplare, die Kundrat als Osteosclerosis und Osteoporosis congenita bezeichnete (sie werden auch von Breus und Kolisko besprochen).

Mehrere Autoren (Ballantyne[4]), Poncet und Leriche u. a.) haben das Vorkommen der Achondroplasie bei Tieren behauptet, und zwar besonders beim Dachshund, Jagdhund und Ankonaschaf. Die Abbildungen von Dachshunden mit allen den charakteristischen Zügen ihrer Rasse wurden schon auf ägyptischen Monumenten (3400—2000 vor Christus) und auch auf altassyrischen Skulpturen gefunden (Lovell[61]), Darwin[24])). Die Auffassung der Dachshunde als Achondroplasten (missratene Jagdhunde) ist aber unhaltbar. Man kann, wie Keyser ausführt, nicht annehmen, dass in den letzten 3000 Jahren alle Dachshunde mit einer Missbildung geboren wurden. Bei der Untersuchung des Skelettes von Dachshunden findet man keine Spur einer Knochenerkrankung. Auch das sogenannte Bulldog-Kalb, das immer tot zur Welt kommt, ist nicht als Achondroplasie, sondern als eine Monstrosität aufzufassen. Bulldog-

ähnliche Missbildungen finden sich auch bei Fischen (Karpfen, Salmen) und Reptilien.

Ein anderer Teil von Beobachtungen über angeblichen chondrodystrophischen Zwergwuchs bei Tieren beruht auf augenfälliger Verwechslung mit Kretinismus. Hierher gehört wahrscheinlich die von Gurlt[36]) an 4 Kälbern und einem Lamm beobachtete Missbildung, der „katzenköpfige Zwerg", ferner die von Schütz[95]) an Skeletten neugeborener Kälber beschriebenen Veränderungen und endlich die von H. Müller[68]) und Eberth[28]) gleichfalls an Kälbern erhobenen, als kongenitale Rachitis bezeichneten Deformitäten, die zum Ausgangspunkte für die Konfundierung des achondroplastischen Prozesses mit den Prozessen der Athyreosis wurden. Uebrigens bezeichnet Eberth selbst das eine der von ihm beschriebenen Kälber als „Cretin".

Die erste klare wissenschaftliche Beschreibung der Affektion beim Menschen rührt aller Wahrscheinlichkeit nach von Sömmering[99]) (1791) her.*) Ihm folgten Liston (1840), Virchow (1852), H. Müller (1860), Scharlau (1867), Winkler (1871), Kehrer, Urtel (1873), Fischer (1875) und Eberth (1879). Die letztgenannten Autoren stellten bereits eingehende anatomische Untersuchungen an, beschrieben die Affektion jedoch unter der irreführenden Bezeichnung „kongenitale Rachitis". Die meisten der unter diesem Namen beschriebenen Fälle sind, wie spätere Autoren gezeigt haben, als Achondroplasie aufzufassen, vielleicht mit Ausnahme der Beobachtung von Barlow[6]), bei der es sich um fötalen Kretinismus gehandelt haben soll (Rankin und Mackay[85])). Die irrtümliche Bezeichnung und Auffassung verschwand erst allmählich nach den Publikationen von Parrot, Kirchberg und Marchand, Porak und Kaufmann (sie befindet sich noch bei Scholz 1892). Bahnbrechend waren in dieser Richtung die anatomischen Untersuchungen der beiden letztgenannten Autoren. Erst seit Pierre Marie's[64]) Arbeit (1900) über Achondroplasie beim Erwachsenen hat man auch der Klinik der Affektion grössere Aufmerksamkeit zugewendet. Auf einem reichen Materiale basieren die Arbeiten von Kassowitz[46]) und Breus-Kolisko[18]).

Die Affektion wurde zuerst, wie erwähnt, als Rachitis foetalis beschrieben, Eberth nannte sie Pseudorachitismus, Horsley fötalen Kretinismus, Schuchardt gleich-

---

*) Angaben über „fötale Rachitis" finden sich freilich schon bei F. Glisson: De rachitide sive morbo puerili, qui vulgo „the rickets" dicitur, tractatus. London. II. Edition. 1660.

falls fötalen Kretinismus mit Hemmung des Längenwachstums, Kirchberg und Marchand Micromelia chondromalacica, seit Parrot (Mitteilung an die anatomische Gesellschaft in Paris 1878) und Kaufmann werden allgemein die Namen Achondroplasie und Chondrodystrophia foetalis promiscue gebraucht. Kassowitz wählt den Ausdruck Mikromelie, weil „damit der auffallendste und konstanteste Charakter der ganzen Affektion bezeichnet ist“.

In der Mehrzahl der Fälle wurden die Kinder mit der in Rede stehenden Skelettveränderung totgeboren oder lebten nur einige Stunden oder Tage, doch ist, wie aus der neueren Literatur ersichtlich, auch die Zahl der überlebenden Mikromelen eine nicht unbeträchtliche. Den ersten derartigen Fall scheint Parrot beobachtet zu haben (7½ jähriges Mädchen). Keyser hat in seiner Tabelle 34 Fälle zusammengestellt, wir konnten diese Liste noch um die Beobachtungen von Escherich[81]), Bossi[12]), Courtin[22]), Silberstein[97]), Cantlie[15]), Kassowitz[46]) (7), Pelnář[77–78]) (2), Heveroch[41]), Breus und Kolisko[18]) (6), Cox[25]), Melville Dunlop[65]), Swoboda[100]), Fuchs[33]), Rankin, Mackay, Lunn*) und Cranke[86]) (zusammen 3), Porter[84]) (3), Emanuel[30]), Hay[37]), Parhon und Marbe[74]) (2), Schüller und Berger[8]) vermehren, so dass die folgende klinische Besprechung auf 71 derartigen Fällen beruht. Die meisten Autoren berichten nur über einen einzelnen Fall. Ausser den soeben speziell bezeichneten Beobachtern verfügen noch über ein grösseres Material: Thomson (3), Peloquin (4), Wood und Hewlett (4), Marie, Poncet und Leriche, Keyser (je 2).

Die Fälle sind also keineswegs extrem selten. So ist bei Zwergen, welche sich öffentlich produzieren, manchmal der achondroplastische Typus zu beobachten. Vor kurzem waren zwei derartige Zwerge — offenbar Brüder — in einem Wiener Zirkus zu sehen; sie vollführten athletische Kunststücke, wobei die ansehnliche Körperkraft seltsam gegen die mangelnde Behendigkeit (kurze Beine) abstach. Fuchs hat vor kurzem einen 26jährigen mikromelen Athleten beobachtet und darauf hingewiesen, dass diese Zwerge zur Athletik besonders geeignet zu sein scheinen.

Unter den 71 zusammengestellten Fällen fanden sich 33 Männer und 38 Frauen. Das häufigere Vorkommen der Affektion beim weiblichen Geschlechte, das allerdings in dieser Zusammenstellung

---

*) Der Fall Lunn's ist auch separat kurz mitgeteilt[63]).

nicht sehr deutlich ist, wurde von zahlreichen Autoren hervorgehoben. Die 7 Fälle von Kassowitz betrafen alle Mädchen im Kindesalter (das jüngste war 4 Monate, das älteste 12 Jahre alt).

Der älteste Patient ist der von Porter (über 80 Jahre). Zwei weitere Patienten desselben Autors (die Söhne des ersteren), ferner die Patienten von Pelnář, Heveroch und Lunn waren über 50, je ein Patient von Marie und Wood-Hewlett sowie die Patientin von Pauly-Teissier über 40 Jahre alt. Unter den Patienten, die ein höheres Alter erreichten, überwiegen also die Männer bedeutend. Am zahlreichsten sind die kleinen Mädchen vertreten; die jüngsten waren 5 Wochen (Silberstein), 2 Monate (Morse), 4 Monate (Kassowitz), 5 Monate (Thomson) und 6 Monate (Escherich).

Keyser zählte 18 Fälle über 17, 7 über 30 und nur 2 über 40 Jahre. Unter den von uns zusammengestellten 71 Fällen waren 27 über 10 Jahre, 21 über 15 Jahre, 20 über 20 Jahre, 11 über 30, 6 über 40 und 6 über 50 Jahre alt.

Das grösste Material an lebenden Achondroplasten besitzt Kassowitz, der eine Reihe von Kindern jahrelang beobachtet und das Wachstum ihres Skelettes genau kontrolliert hat. Keyser hat einen Fall durch ein Jahr beobachtet.

Bei ihrer mustergültigen klinischen Schilderung haben Rankin und Mackay[85]) die Symptome der Achondroplasie in folgende 15 Punkte zusammengefasst: 1. kongenitaler Ursprung, 2. abnorme Wölbung des Schädels, 3. Depression der Nasenwurzel, 4. Prognathie, 5. gestörte Entwicklung der langen Extremitätenknochen mit Verstärkung ihrer normalen Krümmung, 6. Rumpf normal entwickelt, 7. verdickte Enden der Rippen und der langen Knochen durch diaphysale und epiphysale Veränderungen, 8. Verlagerung des Mittelpunktes des Körpers über den Nabel, 9. charakteristische Radspeichenform der Hände, „main en trident", 10. Ueberschuss an Fettgewebe, 11. vorgetriebenes Abdomen, 12. Lordose, 13. glatte geschmeidige Haut und reichliche Haare an den gewöhnlichen Stellen, 14. normale Intelligenz, 15. Neigung zu anderen kongenitalen Missbildungen.

Nach dem Schema dieser 15 Punkte sei im folgenden die Klinik der Achondroplasie auf Grund der zusammengestellten 71 Fälle besprochen.

ad 1) Die Affektion tritt stets kongenital auf, wodurch sie sich wesentlich von der Rachitis unterscheidet. Nach den später zu besprechenden anatomischen Untersuchungen entwickelt sie sich gewöhnlich im dritten Monate des Fötallebens. Das Kind bringt die Missbildung in voller Entwicklung mit zur Welt; bis auf die relative Verkürzung der unteren Körperhälfte, die erst bei aufrechter Körperhaltung deutlich zur Geltung kommt, zeigt der achondroplastische Säugling bereits alle charakteristischen Merkmale und behält dieselben zeitlebens, wenn ihm überhaupt eine längere Lebensdauer beschieden ist. Niemals wurde im höheren Alter ein Zurückgehen der Erscheinungen, ein völliger Ausgleich der Skelettdeformitäten beobachtet. Wenn man die Abbildungen des von Porter beobachteten 80jährigen Patienten und seiner beiden Söhne, daneben irgend eine der zahlreichen Abbildungen von chondrodystrophischen Kindern betrachtet, so zeigt sich eine förmliche Familienähnlichkeit aller dieser Zwerge: der Gesichtsausdruck, die Stellung, die sie mit Vorliebe einnehmen, verstärken noch die durch die Gleichartigkeit der Skelettbaues bedingte Aehnlichkeit des Gesamteindruckes.

In zahlreichen Fällen wird ausdrücklich betont, dass die Geburt vollständig normal vor sich ging; in den Fällen von Herzfeld[30]) und Dawe[26]) erfolgte eine Fraktur der unteren Extremitäten. Der hydrocephalische Schädel scheint also hier nur selten eine Geburtsbehinderung zu bedingen. Im Falle Salvetti's[89]) musste bei einer 33jährigen Frau mit Hydramnios wegen Schmerzen die Frühgeburt im achten Monate eingeleitet werden; das Kind war achondroplastisch.

Bode[10]) hat schon darauf hingewiesen, dass die Ausstossung achondroplastischer Früchte auffallend häufig vor dem normalen Schwangerschaftsende stattfinde. Unter 17 Fällen, bei denen er hierüber Angaben fand, betrug das Alter der Frucht 2mal IV, 5mal VII, 3mal VIII, 2mal IX Monate; nur 3mal waren die Früchte ausgetragen (2mal findet sich nur die Bemerkung „nicht ausgetragen“ ohne Bezeichnung des Monates).

Das häufige Auftreten von Abortus oder Frühgeburt zusammen mit Hydramnios, grosser Placenta und anderen für Lues verdächtigen Zeichen könnte die Annahme eines kongenital-syphilitischen Ursprungs der Knochen-Knorpelaffektion nahelegen, wenn nicht die pathologisch-anatomischen Befunde in dieser Richtung völlig negativ geblieben wären. Allerdings wurde Mikromelie auch zusammen mit hereditärer Lues beobachtet (Birrenbach[9])).

In den ersten Lebensjahren scheint die Gesundheit der Mikromelen eine sehr labile zu sein, viele gehen an interkurrenten

Krankheiten zugrunde (Bronchopneumonie (Silberstein), kapillärer Bronchitis (Escherich). Erreichen sie aber ein höheres Alter, dann sind sie von ihrem Leiden bis auf die Entstellung fast gar nicht belästigt, meist völlig gesund und imstande, ihrem Berufe nachzugehen.

In relativ zahlreichen Fällen ist Heredität zu beobachten, die Affektion betrifft mehr als ein Mitglied der Familie. Solche Beobachtungen stammen von Peloquin (4 Geschwister, 2 Brüder, 2 Schwestern), Poncet und Leriche (Bruder und Schwester, 117 und 120 cm hoch), Porak und Boeckh. Lepage und Guéniot[59]) sahen Achondroplasie bei 2 Müttern und deren Kindern; letztere wurden durch Sectio caesarea entwickelt.

Einen interessanten Beitrag für das familiäre Vorkommen liefert Porter[84]). Er konnte die Affektion bei 6 Gliedern einer Familie in 3 Generationen feststellen, sie trat nur beim männlichen Geschlechte auf; in diesen 3 Generationen wurde kein Mädchen erzeugt. Die von Porter abgebildeten Fälle betreffen einen 80jährigen Bootsmann und seine beiden, über 50 Jahre alten Söhne. Der 3. Sohn, der ertrunken war, hatte die gleiche Deformität. Der alte Mann hatte eine normale Frau, keine Töchter und einen Bruder, der auch Mikromele war, keine Schwestern. Auch der Vater des alten Mannes hatte Achondroplasie, seine Frau war von normaler Gestalt. Der 80jährige Mann und seine 3 Söhne hatten sich zeitlebens als Bootsleute bei harter Arbeit ihr Brot verdient.

In einigen Fällen waren eines oder beide Eltern, ohne Missbildungen zu zeigen, sehr klein (2 Fälle von Poncet und Leriche[81]), 1 Fall von Keyser). Andererseits wurden auch Mikromelen unter mehreren normalen Geschwistern geboren (Fall II der von Rankin, Mackay, Lunn und Cranke[80]) beobachteten Fälle). Heredität wird ja bekanntlich bei jeder Form des Zwergwuchses — auch bei den echten proportionierten Zwergen — beobachtet. Im Falle Boeckh's war die Frau achondroplastisch, der Mann ein echter Zwerg, es wurde durch künstliche Einleitung der Frühgeburt ein achondroplastischer Fötus entwickelt.

Andrerseits wird in vielen Fällen — und es dürfte dies wohl die Mehrzahl sein — ausdrücklich betont, dass die Ascendenz völlig normalen Körperbau hatte. Von Interesse ist vielleicht die Tatsache, dass hereditäre Momente gerade bei den überlebenden Achondroplasten weit häufiger eruiert werden konnten, während bei den frühzeitig abgestorbenen achondroplastischen Föten dies ungleich seltener der Fall war.

ad 2—4) Die 3 Symptome des Schädeskelettes: abnorme Wölbung von hydrocephalischem Typus, Einsenkung der Nasenwurzel und Prognathie sind einheitlich bedingt durch eine frühzeitige Verknöcherung des Os sphenoidale und der Schädelbasis, durch welche eine Abnahme in der Länge der Schädelbasis bewirkt wird. Der Processus basilaris des Hinterhauptbeines und die beiden Partien des Körpers des Os sphenoidale bilden zusammen den Teil der Schädelbasis, den Sömmering (1791), „Grundbein“, Virchow Os tribasilare genannt hat. Im fötalen Leben sind diese 3 Partien durch Synchondrosen getrennt, welche bei der Geburt nur teilweise ossifiziert sind (Kaufmann). Die Synchondrosis intersphenoidalis ist bei der Geburt oder bald darauf verknöchert, die Synchondrosis sphenooccipitalis jedoch bleibt bis ungefähr zum 13. Lebensjahre offen, vollständige Synostose tritt nicht vor dem 18.—20. Jahre ein. Kaufmann konstatierte die tribasilare Synostose in 6 von seinen 13 Fällen.

Durch die abnorme Wölbung ist der Schädel disproportioniert gebaut. Der Umfang des Schädels in toto ist meist nicht exzessiv vergrössert, jedoch der Querdurchmesser gewöhnlich deutlich vergrössert; so betrug er im Falle von Rankin und Mackay, von der Spitze des einen Processus mastoideus bis zum anderen gemessen, 38 cm (gegenüber 36,8 cm bei dem gleichaltrigen normalen Kinde). Im späteren Lebensalter scheint ein geringgradiger Ausgleich der Disproportionalität des Schädels Platz zu greifen.

Auch die Einsenkung der Nasenbasis beruht also auf der prämaturen Synostose an der Schädelbasis und nicht, wie bei kongenitaler Syphilis, auf einer Knochen-Knorpelerkrankung.

Neben der tribasilaren Synostose konstatierten Breus und Kolisko an dem Skelett eines mit Achondroplasie behafteten Individuums auch eine Synostose der Knochenkerne der Wirbelkörper mit den Bögen.

Die Bildung der Knochenkerne und die Verknöcherung der Knorpelfugen sind nach Kassowitz niemals verzögert, wohl aber in manchen Fällen entschieden verfrüht; es wurden verknöcherte Synchondrosen an der Schädelbasis selbst bei Neu- und Frühgeborenen gefunden.

ad 5) Die Veränderungen an den langen Röhrenknochen äussern sich in Verkürzungen und Verbiegungen derselben. Besonders Humerus, Radius und Ulna sind sehr kurz und dick (die Clavicula fast immer normal); die Krümmung der

Extremitätenknochen ist häufiger an den oberen als an den unteren Extremitäten, sie ist überhaupt kein sehr konstantes Symptom und gewöhnlich nur eine leichte (Turner, Keyser). Immerhin ist der Gang der achondroplastischen Zwerge häufig ein unbeholfener, watschelnder.

In den meisten Fällen ist das normale Verhältnis der Länge des Oberarmes zu der des Vorderarmes umgekehrt: der Vorderarm ist länger als der Oberarm. Nach Keyser ändert sich dieses Verhältnis jedoch mit dem Alter. Unter 26 Fällen seiner Tabelle war der Vorderarm 13 mal länger, 4 mal gleich lang wie der Oberarm. Nach dem Alter ergaben sich folgende Differenzen (in Centimetern):

	Fälle unter 20,	Fälle über 20 Jahre
Vorderarm länger als Oberarm	8	5
„ kürzer „ „	5	4
beide gleich lang	3	1

Für die unteren Extremitäten stellte Keyser in 23 Fällen folgende Verhältnisse fest:

	Fälle unt. 20,	Fälle üb. 20 Jahre
Unterschenkel kürzer als Oberschenkel	9	5
„ länger „ „	5	4

Genaue Messungen des Skelettes in den Fällen von Rankin und Mackay und Porter, die mit den Massen gleichaltriger Individuen verglichen wurden, ergaben folgende Längendifferenzen gegenüber der Norm (in Centimetern):

	6 jähr. Knabe	üb. 50 jähr. Mann
Acromion bis z. Condylus externus	8,89	6,1
Radius	6,03	7,97
Spina anterior superior bis zum Malleolus internus	38	34,31

Im Falle von Fuchs[38]) (26 jähriger Athlet) betrug die Verkürzung der Beine gegenüber der Norm 44 cm, die der Arme 27 cm.

(Fortsetzung folgt.)

II. Referate.

A. Gehirn, Meningen.

Ueber den elementaren Bau des Nervensystems. Von Eduard Pflüger. Pflüger's Archiv f. d. gesamte Physiologie, Bd. CXII, 1. Heft.

Der bekannte Physiologe unterzieht in dieser sehr lesenswerten Arbeit die Neuronentheorie einer scharfen Kritik und kommt zu dem

Schlusse, dass das gesamte Nervensystem mit den unter seiner Herrschaft stehenden Organen ein unteilbares System, ein Individuum darstellt und nicht aus einer Vielheit getrennter Einzelwesen besteht.

Bernh. Fischer (Bonn).

Ueber explorative Hirnpunktionen nach Schädelbohrung zur Diagnose von Hirntumoren. Von B. Pfeifer. Archiv f. Psychiatrie, Bd. XLII, 2. Heft.

Die zu diagnostischen Zwecken ausgeführten Hirnpunktionen, die Neisser und Pollack zuerst in systematischer Weise an einem grösseren und vielgestaltigen Krankenmaterial vorgenommen hatten, versprechen zweifellos eine erhebliche Förderung der Diagnostik und Therapie auf dem Gebiete der Hirnkrankheiten. Verf. hat diese Versuche an dem reichen Material der Hallenser psychiatrischen Klinik fortgesetzt und ist dabei zu höchst bemerkenswerten und interessanten Resultaten gekommen. Bezüglich der Technik der Hirnpunktion und der kranio-cerebralen Topographie und der Wahl der Punktionsstellen für die einzelnen Gehirnabschnitte muss auf die Arbeit selbst verwiesen werden. Hier sei nur hervorgehoben, dass die Punktionen in der Regel eine allgemeine Narkose nicht erforderlich machen und stets sehr gut vertragen wurden. Nur in einem Falle wurde die durch einen vom Siebbeine ausgehenden Tumor hochgedrängte Arteria corporis callosi verletzt, was den Exitus zur Folge hatte. An 20 Fällen wurden 89 Hirnpunktionen ausgeführt. Die Punktion ergab in 6 Fällen Flüssigkeit, unter ihnen 2 mal aus cystisch degenerierten Tumoren. Ein durch Tumoren bedingter abnormer Widerstand beim Einführen der Punktionsnadel wurde in 5 Fällen beobachtet. In 10 Fällen wurde durch die mikroskopische Untersuchung des bei der Punktion gewonnenen Materials die Diagnose Hirntumor gesichert und in 5 Fällen durch die Operation, in 4 Fällen durch die Obduktion noch bestätigt. Die Diagnose der Art des Tumors liess sich aus dem Punktat 7 mal stellen. Bezüglich der Ausdehnung und Tiefe des Sitzes der Geschwülste wurden wertvolle Aufschlüsse gewonnen. Ein Vergleich der durch die klinische Untersuchung und der durch die Hirnpunktion erhaltenen diagnostischen Resultate ergab, dass mittels der letzteren eine weit exaktere Diagnose der Lokalisation, der Geschwulstart sowie der Ausdehnung und Tiefe des Sitzes der Hirntumoren ermöglicht wird. Mehrere Fälle beweisen ferner noch, dass durch die Punktionen und darauf folgende Entleerungen von Cysten und Ventrikelflüssigkeit günstige therapeutische Resultate erzielt wurden.

Die grosse Bedeutung dieser Hirnpunktionen geht daraus hervor, dass es in den zur Operation gekommenen Fällen nicht nur gelang, eine richtige Lokaldiagnose zu stellen, sondern auch in den meisten Fällen über die Geschwulstart sowie über die Ausdehnung und Tiefe des Sitzes der Tumoren schon vor der Operation ein Urteil zu gewinnen, was auf dem Wege der klinischen Untersuchung allein niemals möglich gewesen wäre. Ein Vergleich der erzielten Resultate sowohl mit den zusammenfassenden grossen Statistiken der bisher operierten Fälle von Hirntumoren als auch mit den Einzelerfahrungen der berühmtesten Autoren auf diesem Gebiete ergibt demnach, dass die mit Hilfe der Hirnpunktion erzielten Erfolge alle früheren beiweitem übertreffen.

v. Rad (Nürnberg).

Zwei Fälle von Hirntumor. Von Tilman. Deutsche Zeitschr. f. Chir., Bd. LXXXV.

Verf. tritt für eine häufigere operative Therapie bei Hirngeschwülsten ein, einerseits mit Rücksicht auf die bei sogenannten Palliativtrepanationen auch ohne Entfernung des Tumors beobachtete Besserung, andererseits auch deshalb, weil oft die Probetrepanation die Operabilität eines für inoperabel gehaltenen Tumors erweist. Letzteres beweist ein vom Verf. beobachteter und mitgeteilter Fall, bei welchem die palliative Trepanation die Radikalentfernung eines Stirnhirnglioms im Gefolge hatte. In dem 2. angeführten Falle handelte es sich um einen Kleinhirntumor mit Verlegung des Einganges des IV. Ventrikels, bei welchem Kraniektomie mit Punktion des Ventrikels mit Erfolg ausgeführt wurde.

Victor Bunzl (Wien).

Ueber Operationen in der hinteren Schädelgrube incl. der Operationen der Tumoren am Kleinhirn-Brückenwinkel. Von M. Borchardt. Arch. f. kl. Chir., Bd. LXXXI, II. Teil.

Die bisher bei Kleinhirnoperationen beobachteten Resultate sind recht unbefriedigend und gründen sich hauptsächlich auf 2 Momente: Schwierige Lokaldiagnose und mangelhafte Technik. Verf. gibt eine eingehende Schilderung der von ihm geübten Methode zur Freilegung der Kleinhirnhemisphären. Sehr schwierig gestaltet es sich oft, die Blutung aus den Knochenemissarien zu stillen, zu welchem Zwecke unter Umständen Elfenbeinnägel verwendet wurden. Der Knochen wird in möglichst grosser Ausdehnung zwischen den Sinus entfernt, die Dura inzidiert und in Form eines viereckigen Lappens zurückgeschlagen. Zur Freilegung beider Hemisphären wird beiderseits eine Knochenpartie entfernt und schliesslich nach Ablösung des Sinus longitudinalis von der in der Mitte restierenden Knochenspange auch diese durchtrennt. Nach Eröffnung der Dura wird durch Probepunktion, eventuell durch Sektionsschnitt der Befund festgestellt und der entsprechende Eingriff vorgenommen. — Prolaps des Gehirnes zwingt oft zur Abtragung einzelner Stücke desselben, welche Methode der Ventrikelpunktion vorzuziehen ist. Verf. hält natürlich unter gewissen Voraussetzungen, die er eingehend erörtert, sowohl Gummata als auch Tuberkel des Kleinhirns für operabel; sehr günstig sind seine Resultate bei der Behandlung von Kleinhirncysten. Ferner berichtet Verf. über ein Material von 101 echten Tumoren, Gliomen, Gliosarkomen usw., das 12 Heilungen aufweist, sowie über die Geschwülste des Kleinhirn-Brückenwinkels, deren Entfernung sehr grosse technische Schwierigkeiten bietet. Meist vom Acusticus ausgehend, bilden sie verhältnismässig gutartige Geschwülste, die aber doch wegen Gefahr der Erblindung operative Entfernung erheischen. — Die grösste Gefahr dieser Operation liegt in der unmittelbaren Nähe des Vagus und der Medulla oblongata, eine grosse Schwierigkeit ferner in der schweren Zugänglichkeit des Operationsgebietes. Zur Erleichterung dieser Operation ist es unter Umständen erlaubt, Stücke des Kleinhirns abzutragen, doch darf nur im äussersten Notfalle bis zur Entfernung einer ganzen Hemisphäre geschritten werden. Schliesslich erwähnt Verf. den Wert der sogenannten dekompressiven Trepanation mit Inzision der Dura, die insbesondere bei Meningitis serosa schöne Heilerfolge aufweist.

Victor Bunzl (Wien).

On the clinical aspects of metastases to the central nervous system and other parts in malignant disease of the viscera. Von C. O. Hawthorne. Lancet, 11. Mai 1907.

In vielen Fällen von Metastasen infolge Carcinoms der Lungen ist der Symptomenkomplex ein wenig deutlicher; die klinischen Schwierigkeiten führt Osler auf folgende Ursachen zurück: 1. macht die primäre Geschwulst wegen ihrer geringen Grösse oft keine oder nur unbestimmte Symptome; 2. wenn auch der primäre Tumor diagnostiziert und entfernt wurde, so kann das Intervall zwischen diesem und den Metastasen so gross sein, dass die gegenseitige Beziehung übersehen wird; 3. werden die Symptome namentlich beim Sitz der Metastasen im Rückenmark oft als funktionelle Störungen angenommen. Oft geschieht es bei sekundärem Carcinom der Leber, dass weder Anamnese noch physikalische Zeichen für die Existenz eines primären Tumors sprechen. Oft kommt es auch vor, dass die primäre Geschwulst in den Lungen, der Pleura oder der Harnblase liegt, die sekundäre im Centralnervensystem oder im Knochen; dann ist die primäre Geschwulst beim Fehlen sicherer Symptome leicht zu übersehen, während die Folgen der Metastasen falsch gedeutet werden.

Andauernde Schmerzen im Rücken oder im Verlauf eines oder mehrerer Spinalnerven müssen bei längerem Bestande immer Verdacht erregen, denn der sichere Nachweis einer Metastase im Nervensystem lässt sich in der Regel erst kurze Zeit vor dem Exitus erbringen.

Fall 1. Die Patientin, eine 37 Jahre alte Frau, erkrankte im Juli 1905 an Pleuritis der linken Seite. Während das Exsudat sich langsam zurückbildete, traten Schmerzen in den unteren Extremitäten auf, die oft nur durch Morphin gemildert werden konnten; im Dezember traten Sprach- und Intellektstörungen hinzu und es entwickelte sich beiderseitige Neuritis optica. Exitus am 8. Januar 1906. Es bestanden Carcinom im unteren Drittel der linken Lunge und einzelne, zerstreute Knötchen in der Leber; in den weichen Hirnhäuten waren einzelne, lokalisierte Hämorrhagien, die grösste über der rechten Rolandischen Windung, die sich in den Sulcus und z. T. in die Gehirnmasse fortsetzte, eine kleinere war über dem linken Scheitellappen. Das Rückenmark konnte nicht untersucht werden, doch lässt sich aus den Schmerzen auf eine Metastase in diesem oder in den hinteren Wurzeln schliessen, obwohl die Sehnenreflexe stets normal waren. Die Neuritis optica mag durch Drucksteigerung infolge der Blutung entstanden sein.

Fall 2. Eine 39 Jahre alte Frau litt seit 2—3 Monaten an heftigen Kopfschmerzen, zu denen Sehstörungen hinzutraten. Anamnestisch gab sie an, dass sie seit Jahren alle 2 Monate blutigen Urin entleere. Es bestand Diplopie, nach 14 Tagen Funktionsstörung im Rectus ext. beider Augen sowie beiderseitige Neuritis optica; der Urin enthielt Blut, doch keine Cylinder noch Nierenelemente. Unter zunehmenden Kopfschmerzen und Erbrechen starb Patientin nach 4 wöchentlicher Behandlung. Am Fundus der Blase bestand ein maligner Tumor, desgleichen in der Rinde des linken Scheitellappens und kleine Knötchen in der Rindensubstanz beider Hemisphären sowie in beiden Lungen. Die Parese des 6. Hirnnerven war offenbar die Folge der allgemeinen Drucksteigerung.

Fall 3. Patient hatte bereits eine Operation wegen maligner Erkrankung des Darmes überstanden und klagte kurz darauf, nach der rechten Seite nicht blicken zu können, offenbar infolge von Metastase in der linken Hälfte des Gesichtscentrums im Occipitallappen. Es bestand keine Neuritis optica.

Fall 4. Die Diagnose lautete auf maligne Erkrankung an der linken Lungenbasis. Nach einiger Zeit traten ein plötzlicher, heftiger Schmerz in der linken Hüfte und Druckschmerz gegen den Femurhals ohne nachweislichen Tumor auf. Nach 3 Monaten Exitus letalis. Die Diagnose auf maligne Erkrankung der Lunge wurde durch das Auftreten der Metastase gefestigt. Herrnstadt (Wien).

Ein Fall von Hefeinfektion (Saccharomykose) der Meningen. Von W. Türk. Deutsches Archiv f. klin. Medizin, Bd. XC, 3./4. Heft.

Der klinisch und pathologisch-anatomisch eingehend beobachtete Fall verlief völlig unter dem Bilde einer tuberkulösen Meningitis, bis auf den Umstand, dass die Patientin volle 4 Wochen mit den wohlausgebildeten Symptomen einer Meningitis krank lag und sich trotzdem relativ gut befand. Die mehrfach intra vitam ausgeführte Lumbalpunktion ergab immer reichliche Sprosspilze, die sich in allen ihren Einzelheiten als typische Hefe darstellten. Die Sektion ergab keinerlei charakteristische Veränderungen: dünne glatte Dura, weiches Gehirn mit leichtem, etwas getrübtem Hydrocephalus, etwas trübem Oedem in den Meningen der Sylvi'schen Spalte. Die bei der Sektion steril entnommene Ventrikelflüssigkeit ergab denselben mikroskopischen Befund wie die Lumbalpunktate. Kulturell stimmte die Hefe mit den bekannten pathogenen wilden Hefen überein, bis auf ihre Unfähigkeit, Traubenzucker zu vergären. Verf. ist überzeugt, dass nur die ausschliessliche Lokalisation in den Meningen die Ursache des Fehlens von Tumoren in dem vorliegenden Falle ist. Verf. betrachtet als Eingangspforte die Mund-Rachenhöhle, in der bei der Sektion trockene gelbweisse Auflagerungen bis hinunter an die Cardia gefunden wurden, welche als Sprosspilzverbände erkannt wurden und mikroskopisch und kulturell identisch mit den in der Cerebrospinalflüssigkeit gefundenen Hefen waren.

Raubitschek (Wien).

B. Magen.

Acute dilatation of the stomach and intestines in a case of multiple peripheral neuritis. Von F. Parkes Weber. The Edinbourgh med. Journ., April 1907.

Ein 50jähriger Wachmann, der plötzlich unter heftigen Schmerzen und Schwellungen der Extremitäten erkrankt war, hatte Gefühl von Ameisenlaufen und spitzen Nadeln in den Fingern, Händen und Füssen. Potus in grossem Masse zugegeben. Herz- und Lungenbefund normal. Abdomen stark aufgetrieben. Die oberen Extremitäten zeigen Parese geringen Grades, Anästhesie. Die unteren Extremitäten sind ebenfalls paretisch; die Poplitäalmuskulatur zeigt Paralyse. Patellarreflexe fehlen. Der Blasen- und Darmsphinkter nicht affiziert. Pat. erhält Strychnininjektionen. Der Zustand bessert sich nicht. Eine Woche später Auftreten von Schmerzen in der Umbilikalgegend, Erbrechen. Im Erbrochenen nachweisbares Blut. Das Ab-

domen schwillt mehr auf. Per rectum kein abnormer Befund. Erbrechen sistiert nicht. Man denkt an acute Pankreatitis. Unter plötzlichem Collaps Exitus vor einem operativen Eingriff. Bei der Obduktion finden sich enorm dilatierte Dünndarmschlingen und der Magen erfüllt mit Gasen. Die Magenschleimhaut anämisch, pigmentiert, verdickt, zeigt chronischen Magenkatarrh. Als Ursache der Blutung findet sich Varicositas oesophagi et pharyngis. Pankreas, Nieren, Milz, Nebenniere zeigen keine besonderen Veränderungen. Die Leber zeigt cirrhotische Veränderung. Verf. erscheint es nun sehr wahrscheinlich, dass eine Neuritis n. vagi auch vorgelegen ist, die zur Paralyse des Intestinaltraktes geführt hatte, wahrscheinlich auch zur Herzparalyse und so zu diesem plötzlichen Exitus geführt hatte. Leopold Isler (Wien).

A case of congenital diverticulum of the stomach and duodenum in a physiological hour glass stomach. Von W. A. Horrocks. Lancet, 11. Mai 1907.

Die Patientin war infolge einer Schusswunde in den Kopf, die sie sich in selbstmörderischer Absicht beigebracht hatte, innerhalb weniger Minuten gestorben. Der Magen lag quer gegen die rechte Seite, der Pylorus war völlig unter der Leber verborgen. In der Mitte der grossen Curvatur war eine Einschnürung, die den Magen in 2 fast gleiche Hälften teilte, an dieser Stelle bestand eine ca. $2^1/_2$ Zoll lange Falte, welche dicker war als die Wand des Magens. Ferner fanden sich an der grossen Curvatur, ausgehend vom Pyloruskanal, ein $^1/_2$ Zoll langes Divertikel und ein ähnliches etwas kleineres an der oberen Duodenalwand. Nach Eröffnung des Magens konnte gerade der Daumen die Stelle der Konstriktion passieren, während der Pylorus bloss für die Spitze des kleinen Fingers durchgängig war. Die Mündung des Magendivertikels hatte den Umfang des Zeigefingers; das Duodenaldivertikel liess an seiner Mündung einen verdickten Gewebsring erkennen, der $^3/_4$ Zoll im Durchmesser und $^3/_4$ Zoll in der Länge mass. Es bestanden weder Adhäsionen noch Zeichen von Entzündung; beide Divertikel waren von mucöser Membran ausgekleidet, die Mucosa des Magens war leicht injiziert und im Bereiche der Konstriktion in zahlreiche, dicke Längsfalten gelegt, desgleichen war die muskuläre Schichte am Eingang beider Divertikel stark verdickt.

Diese Divertikel unterscheiden sich von den erworbenen dadurch, dass sie sämtliche Schichten des Magens erkennen lassen und manchmal noch glanduläres Gewebe enthalten. Weichselbaum fand in einem Falle am Boden des Divertikels ein hanfkorngrosses Knötchen mit der Struktur des Pankreas und an der vorderen Duodenalwand eine accessorische Pankreasdrüse, die durch Serosa gedeckt war. Die Konstriktion entsteht nach Cunningham durch lokale spastische Kontraktion der Muscularis, welche an der physiologischen Grenze des Magens in die cardiale und pylorische Portion sich bildet.

Herrnstadt (Wien).

Klinisch-experimentelle Untersuchungen zur Frage der acuten Magenerweiterung. Von W. Braun und H. Seidel. Mitteilungen aus den Grenzgebieten der Medizin und Chirurgie, Bd. XVII, 5. Heft.

Auf Grund der einschlägigen Literatur, einer Reihe von Selbstbeobachtungen am Krankenbette und experimentellen Untersuchungen

kommen Verf. zu dem Schlusse, dass die acute Magenerweiterung ein Ausdruck und Folgezustand der acuten Mageninsufficienz sei, die ebensowohl einen bis dahin gesunden, wie einen chronisch kranken oder geschwächten Magen betreffen kann. Die acute motorische Insufficienz eines bis dahin gesunden Magens ist in der überwiegenden Mehrzahl der Fälle von funktioneller, nicht mechanischer Natur, wobei hauptsächlich Innervationsstörungen in Betracht kommen. Die Insufficienz und Dilatation können auch ohne Vorhandensein eines disponierenden Momentes bei gesundem Magen durch brüske Diätfehler oder durch abnorme Zersetzungen der Ingesta bedingt sein. Während bei den leichteren Formen das Allgemeinbefinden kaum gestört ist, machen die Patienten bei schwereren Formen einen äusserst kranken Eindruck, verfallen rasch, sind unruhig, aufgeregt, die Atmung ist dyspnoisch und oberflächlich, der Puls häufig beschleunigt und klein. Quälender, unstillbarer Durst neben Ueblichkeiten und Druckgefühl in der Oberbauchgegend. Häufig besteht heftiges Erbrechen. Die Prognose ist recht ernst.

Der Schwerpunkt aller Bestrebungen soll nicht in der Behandlung, sondern in der Verhütung extremer Grade liegen.

H. Raubitschek (Wien).

Fall af bukkontusion direkt förorsakande ventrikelhernia. Von J. Borelius. Hygiea, N. F., Sept. Lunds läkaresällskaps förhandlingar, S. 101.

Ein 32 jähriger Mann bekam einen heftigen Schlag durch einen Karrenarm auf den Bauch. Er wurde nicht ohnmächtig, aber verspürte heftige Schmerzen und wurde völlig kraftlos. Bei der Aufnahme war er kollabiert, ohne Erbrechen und bei vollem Bewusstsein. Als er nach einigen Tagen sich erholt hatte und aufstand, beobachtete man rechts und unterhalb des Nabels eine gänseeigrosse reponible Geschwulst; da dieselbe nicht verschwand, Operation, bei der Verf. in einer subkutanen Höhle teilweise festgewachsenes Omentum fand, das durch eine Ruptur des Peritoneums, des Rectus und dessen Scheiden in einer Ausdehnung von 4 cm hervorgetreten war. Nach Verf. ist eine so scharf begrenzte Ruptur eines vorher völlig gesunden Rectus sehr ungewöhnlich.

Köster (Gothenburg).

Die chirurgische Therapie des Magenulcus. Von v. Eiselsberg. Mitteilungen aus den Grenzgebieten der Medizin und Chirurgie. Bd. XVI, 1. Heft.

Strittig in der Behandlung der benignen Magenaffektionen (gutartiger Prozesse des Pylorus) ist die Frage, ob und wann beim blutenden Ulcus sowie beim callösen Magengeschwür operiert werden soll und welcher Eingriff im gegebenen Falle je nach der Lage des Ulcus der zweckmässigste ist. Verf. beantwortet alle diese Fragen auf Grund seiner überreichen Erfahrung und empfiehlt bei der Perforation sofortige Laparatomie und Versorgung der Perforationsöffnung. Bei Hämorrhagien mässigen Grades seien blutstillende Mittel angezeigt (Gelatine), aber auch während einer schweren Blutung wäre es angezeigt, mit inneren Mitteln gegen dieselbe anzukämpfen. Anders steht es, wenn die schwere Blutung vorbei ist oder wiederholt einsetzende alarmierende Blutungen den Patienten immer mehr und mehr heruntergebracht haben, so dass von

einer exspektativen Therapie nichts mehr zu erwarten ist. Hier heisst es operativ vorgehen. Nach einer kritischen Sichtung der einschlägigen Methoden unter Anführung mehrerer Krankengeschichten spricht Verf. von dem sog. Pylorospasmus. Klinisch handelt es sich um Schmerzen, Gefühl von Völle, Aufstossen, Erbrechen, Retention usw., so dass diese Kranken meist lange Zeit hindurch vergeblich behandelt werden, bis sie zum operativen Eingriff drängen. Die Operation ergibt entweder vollkommen normale Verhältnisse am Magen oder höchstens einen etwas derberen, im übrigen aber gesund erscheinenden Pylorus. Verf. erachtet zur Behandlung solcher Fälle die Gastroenterostomia retrocolica posterior als die zweckmässigste Methode. H. Raubitschek (Wien).

Ueber die Operation der perforierten Magengeschwüre. Von Noetzel. v. Bruns Beitr. z. klin. Chir., Bd. LI, 2. Heft.

Die Beobachtung umfasst 16 Fälle, von denen 9 geheilt und 7 gestorben sind. In allen Fällen handelte es sich um Perforation in die freie Bauchhöhle. Bei 2 Fällen zeigte sich 3, bzw. $3^1/_2$ Stunden nach der Perforation noch keine Peritonitis; einer von ihnen starb trotz Operation im Perforationscollaps; die anderen 4 in den ersten 10 Stunden Operierten wurden geheilt. Von 3 Kranken, die etwa 24 Stunden nach der Perforation operiert wurden, lauter junge Leute, starben 2, einer wurde geheilt. 3 Kranke, die etwa 40 bzw. 53 Stunden nach der Perforation operiert wurden, wurden geheilt. Die nach 3 mal 24 Stunden oder später Operierten starben alle. Einen Fall ausgenommen, war die Todesursache stets Peritonitis. Die Magennaht löste sich in einem Fall. Sitz des Geschwürs war 5 mal die kleine Kurvatur, 6 mal die Vorderwand, 3 mal Pylorus, niemals die Hinterwand. In 9 Fällen war die Perforation bis linsengross, 5 mal bis markstückgross. 8 mal wurde die Diagnose richtig, 3 mal unsicher, 3 mal falsch gestellt. Das Ulcus wurde 2 mal übernäht, die übrigen Male exzidiert; 3 mal wurde beim Sitz des Geschwürs am Pylorus Gastroenterostomie hinzugefügt. Das wichtigste Moment für die Prognose ist der Zeitraum zwischen Perforation und Operation und der Gesamtzustand des Kranken. Nach der Operation kommen prognostisch in Betracht der Perforationscollaps, die Infektion der Bauchhöhle und das etwaige Aufgehen der Nähte des Geschwürs. Die Diagnose der Ulcusperforation beweist den nach N.'s Ansicht richtigen Satz, dass alle Bauchdiagnosen unsicher sind. Sehr wichtig für die Diagnose ist eine gute Anamnese. Das peritoneale Reibegeräusch ist natürlich bei bretthartem Bauchdecken nicht festzustellen und bei stärkerer Auftreibung wertlos. Es ist keineswegs für die erste Zeit nach der Perforation charakteristisch, dass die Bauchdecken lokal über dem Magen oder allgemein gespannt sind und dass der Puls eher verlangsamt, jedenfalls nicht beschleunigt ist. Auch hier werden nur diejenigen Chirurgen dauernd vor Unterschätzung der Fälle und vor versäumten Operationen bewahrt, die grundsätzlich in acuten Fällen mit peritonitischen Symptomen auch bei unsicherer Diagnose und zweifelhafter Sachlage die Verantwortung einer therapeutisch unnötigen, aber unschädlichen Probelaparotomie der Verantwortung des Abwartens und längerer Beobachtung vorziehen. Deutlichen Symptomen von seiten des Peritoneums liegt immer eine Erkrankung zugrunde, die der operativen Behandlung bedarf. Eine Spontanheilung des perforierten Geschwürs

ist sehr selten. Sie erfolgt höchstens durch Verklebungen, ohne dass das Geschwür selbst heilt, und macht oft Nachoperationen nötig. Therapeutisch kommt nur die sofortige Operation in Betracht. Wer das Abklingen des Shocks abwarten will, soll wenigstens operieren, wenn die Erscheinungen zunehmen. Wenn irgend möglich, soll das Ulcus nicht einfach übernäht, sondern exzidiert werden. Man darf freilich nicht den ganzen infiltrierten Teil der Magenwand exzidieren wollen, weil dann das entstehende Loch zu gross ist. Muss man die Naht in sehr morschem Gewebe ausführen, so ist es zu empfehlen, die Jejunostomie zur völligen Entlastung des Magens hinzuzufügen. Die Bauchhöhle wird gründlich gespült, drainiert und tamponiert. Die Perforationen erfolgen nur in alten Geschwüren, die in der Ausheilung sind und sich verkleinert haben; daher sind sie meist klein. Sind sie grösser, so waren gewöhnlich vorher Verklebungen mit Nachbarorganen vorhanden. Die Perforation ist von einer Infiltrationszone von runder oder ovaler Form, von Fünfmarkstück- bis Handtellergrösse und mehr umgeben. Bösartiger als die Magenperforationsperitonitis ist nur die nach Dünndarmperforation. Sie ist bösartiger als die meisten Fälle von Pyosalpinx- und Blinddarmperitonitis. Ihre schleichende Entwicklung macht die Diagnose und Indikation viel schwieriger als bei fast allen anderen Peritonitiden. Nach 7 Stunden schon fand sich eine ausgebildete Peritonitis mit Fibrinbelägen und serös-eitrigem flüssigem Exsudat; es scheint für diese Peritonitiden charakteristisch zu sein, dass sich ein reichliches flüssiges Exsudat bildet. Vom 2. Tag ab ist das Exsudat dick eitrig. In den ersten 24 Stunden pflegt es sauer zu riechen, später ist es geruchlos. Nach 48 Stunden pflegt kein Gas mehr in der Bauchhöhle zu sein, auch lässt sich dann gewöhnlich kein Mageninhalt mehr in der Flüssigkeit erkennen. Durch die chemische Einwirkung des Magensaftes wird das Peritoneum schneller geschädigt als z. B. bei Dünndarm- oder Wurmfortsatzperforation und infolgedessen sitzen die Infektionsträger viel fester. Durch die Menge des ausgetretenen Stoffes wird die Bauchhöhle schnell überschwemmt und es kommt leicht zu Senkungen. Die häufig angegebenen Schmerzen in der Ileocökalgegend, die gerne zu Fehldiagnosen führen, sind wohl auch auf Senkung des Mageninhalts nach dieser Stelle zurückzuführen. Fester und breiiger Mageninhalt tritt weniger leicht aus, infiziert die Bauchhöhle nicht so schnell und ist leichter zu entfernen als flüssiger. Der Salzsäuregehalt spielt für die Infektiosität keine grosse Rolle. Kleine Perforationen werden häufiger gerettet als grosse, weil die letzteren nur in alten Geschwüren vorkommen und die Kranken dann zu sehr geschwächt sind. Die Dauererfolge waren bei den Geretteten durchwegs gut. In einem Falle zeigte die spätere Sektion eine lineare Narbe nach der Exzision und Naht. Somit beseitigt die Operation die Recidivgefahr (was schon mehrfach widerlegt ist) und die Gefahr der Carcinomentwicklung (wogegen die grosse Erfahrung Krönlein's spricht). Bei Narbenstenose des Pylorus ist die Pylorusresektion auszuführen, weil man ein Carcinom nie sicher ausschliessen kann. Ist aber die Infiltration ausgedehnt, wie immer bei perforierten Geschwüren, so muss man sich mit Exzision, Naht und Gastroenterostomie begnügen. Sonst ist es nicht zu empfehlen, bei perforierten und nicht perforierten Geschwüren immer die Gastroenterostomie auszuführen. Die Pyloroplastik ist nie zu empfehlen. Bei Sand-

uhrmagen ist stets Gastroenterostomie statt Gastroplastik auszuführen. Bei acuten Magenblutungen sind wohl Exzision und Naht am Platz, wo sie möglich und nötig sind. Die grosse Mortalität nach Perforation legt es uns nahe, das Magengeschwür öfter und früher zu operieren, als dies bisher geschah. Dazu fordern auch die schwierigeren anatomischen Verhältnisse auf, die sich bei langem Bestehen des Ulcus entwickeln und die Operation erschweren. Wenn keine acuten Anfälle auftreten, aber chronische Ulcusbeschwerden andauernd fortbestehen, so sollte 1 Jahr die längste Wartezeit sein. Eine lebensgefährliche Blutung indiziert die Operation, und zwar so bald sie möglich ist. Klink (Berlin).

On adress on the borderland of medicine and surgery as exhibited in the stomach. Von G. A. Gibson. Brit. Med. Journal, 28. Juli 1906.

Autor schildert seine Erfahrungen über Diagnose und Behandlung des chronischen Magengeschwürs und der malignen Magenerkrankungen auf Grund von 25 Fällen, welche chirurgische Behandlung erheischten. Was die allgemeinen Gesichtspunkte anbelangt, so bestehen sowohl beim gewöhnlichen Magenulcus als auch bei maligner Erkrankung Abmagerung und Gewichtsverlust, in malignen Fällen meist Kachexie und häufig Rückenschmerzen, besonders während der Nacht, nach Osler und Mc Crae in 86,6 % aller Fälle. Erbrechen ist häufiger bei maligner Erkrankung, in gutartigeren Fällen findet sich eine geringere Menge organischer Säuren und ferner Sarcine, während der Opler-Boas-Bacillus fehlt. Hämatemesis findet sich bei beiden Erkrankungsformen, bei der malignen zeitweise mikroskopische charakteristische Zellgruppen; desgleichen bestehen oft Melaena und fast regelmässig Obstipation. Vergrösserung der Supraclavicular- und Axillardrüsen spricht bei Anwesenheit von Magensymptomen für Magencarcinom, das Fehlen dieser Drüsen spricht nicht gegen dasselbe. Die Anwesenheit von Ascites bei Erkrankung des Magens spricht für maligne Invasion des Peritoneums.

Die Inspektion des Abdomens zeigt manchmal lokale Anschwellung, zeitweise leichte Bewegungen. Atonie des Magens ist häufiger bei Carcinom zu finden als bei Ulcus oder Narbenkontraktion, in beiden Fällen ist jedoch der Magen dilatiert und hypertrophiert, manchmal ein Kontraktionsring in der Mitte der ausgedehnten Partie und charakteristische, schleichende Bewegungen im Bereiche derselben von links nach rechts, welche oft an der Stelle der Kontraktion endigen, um jenseits derselben sich wieder fortzusetzen. Verschieden davon sind die Verhältnisse beim Dünndarm; hier liegt die Schwellung in der Regel etwas tiefer in der Gegend des Nabels und ist immer schärfer begrenzt als bei Beteiligung des Magens; zur Feststellung der Grenzen verwendet man Na. bicarb. und Acid. tartar., bei der Palpation des Magens fühlen wir das Plätschern, manchmal auch einen harten Tumor. Die Perkussion des Magens gibt untrügliche Resultate und macht nur einige Schwierigkeit bei der Sonderung der grossen Kurvatur vom Colon transversum, welche jedoch durch die Kombination von Perkussion und Auskultation leicht zu überwinden ist. Durch Kombination von Palpation und Auskultation lässt sich das Vorhandensein von Plätschern oder von Fluktuation deutlich nachweisen.

Was Form und Grösse des Magens anbelangt, so bestehen bedeutende Differenzen zwischen dem gesunden und dem kranken Organ. Dilatation des Magens kann hervorgerufen werden infolge von Atonie bei Erschlaffung

des Nervencentrums, durch chronischen Katarrh oder durch atrophische Zustände bei malignen Affektionen, abgesehen von jenen, welche die Orificien betreffen; in diesen Fällen handelt es sich nicht um Obstruktion und die muskuläre Wand ist gewöhnlich nicht hypertrophiert. Ferner kann Dilatation verursacht werden durch funktionelle Spasmen, ähnlich jenen des Darmes, weiterhin durch organische Obstruktion des Pylorus, wie Narbenkontraktion nach Ulcus, endlich durch malignen Tumor. Die Differentialdiagnose stützt sich meistens auf chemische und mikroskopische Untersuchung und manchmal auch auf den Blutbefund.

In der Regel tut man gut, die katarrhalische Atonie von der neurotischen zu trennen, wenn die letztere durch Hyperchlorhydrie verursacht ist, weniger nützlich jedoch ist die Differenzierung der anderen gastrischen Erkrankungen. Beim Vergleiche maligner Obstruktion mit Narbenkontraktion des Pylorus findet sich wohl in beiden Fällen Mageninhalt noch viele Stunden nach der Nahrungsaufnahme vor, doch schreitet der Prozess der Dilatation bei maligner Erkrankung nicht so weit vor wie bei narbiger Striktur und der Mageninhalt ist deshalb variabel. Die Unterscheidung ist durch Verabreichung eines Probefrühstücks und Untersuchung auf freie Salzsäure gegeben. Osler und Mc Crae fanden unter 343 Fällen in 89,7 % die Abwesenheit von freier Salzsäure bei Ca. ventriculi. Scliff fand Milchsäure in 73,5 % von Ca. Die digestive Kraft des Magens lässt sich durch Vergleich der Contenta beim erkrankten Magen mit jenen eines gesunden Individuums oder durch künstlich präparierten Magensaft beurteilen, die Beurteilung bezieht sich auf die Gegenwart nicht verdauter Nahrung und auf Vorhandensein von Blut, das sich oft nur spektroskopisch nachweisen lässt. Das Mikroskop unterrichtet über den Befund von Sarcinen und anderen Organismen, wie Oppler-Boas-Bazillen, manchmal finden sich für Carcinom charakteristische Zellgruppen. Die Blutuntersuchung richtet sich auf folgende Punkte: Bei gewöhnlicher katarrhalischer Affektion besteht eine Verringerung der gewöhnlichen Leukocytose 1—2 Stunden nach der Mahlzeit; bei maligner Erkrankung besteht in der Regel Leukocytose mit polymorphnucleären Zellen, die Verdauungsleukocytose ist stark herabgesetzt oder fehlt vollständig, manchmal finden sich auch eosinophile Zellen und Myelocyten sowie Normoblasten. Ferner ist zu beachten, dass bei schwerer Strukturalteration des Magens die Absorptionsfähigkeit verringert ist; dies lässt sich nach Ewald durch Darreichung von Salol nachweisen.

Dilatation infolge von einfachem Pylorusspasmus ergibt keinen Katarrh, keinen Wechsel in der Totalacidität oder freier Salzsäure; die Verdauung scheint durch Retention verlängert zu sein, im Blutbefund ist keine Veränderung. Dilatation durch Atonie infolge von Magenkatarrh macht katarrhalische Symptome, die Totalacidität ist reduziert, freie Salzsäure vermindert, die Verdauung prolongiert, ausser Verdauungsleukocytose keine Veränderung im Blute. Dilatation bei Atonie durch nervöse Einflüsse zeigt 2 diverse Typen, ohne jedoch katarrhalische Symptome zu machen; in einem Falle sind die Totalacidität und freie Salzsäure reduziert, die Verdauung verlangsamt ohne Veränderung des Blutbefundes; im 2. Falle hohe Totalacidität und Vermehrung der freien Salzsäure, Verdauung verlangsamt, Leukocytose nach der Nahrungsaufnahme. Dilatation durch einfache Pylorusstenose macht gewöhnlich katarrhalische Symptome, es bestehen ein hoher Grad der Totalacidität und der freien

Salzsäure, Retention des Mageninhaltes, keine Blutveränderung ausser Anämie. Dilatation bei maligner Pylorusstenose zeigt Reduktion der Totalacidität, wenig oder gar keine freie Salzsäure, ferner polynucleäre Leukocytose, eosinophile Zellen, Myelocyten und Normoblasten.

Unter 25 Fällen, auf welche sich die obigen Auseinandersetzungen beziehen, waren 4 Todesfälle; 2 von ihnen, die an einfacher Pylorusstriktur litten, starben an den Folge nder Operation; ein Fall — Ca. ventriculi — ebenfalls direkt nach der Operation, während der letzte noch 2—3 Wochen nach der Operation wegen Carcinoms starb. Unter den übrigen Fällen war namentlich einer von Interesse, wobei bei einem Sanduhrmagen die Kommunikationsöffnung gerade nur den Durchtritt des kleinen Fingers gestattete; nach einer plastischen Operation trat völlige Heilung ein. In einem anderen Falle wurde wegen Narbenstriktur Gastroenterostomie mit gutem Erfolge gemacht.

Wird durch die Gastroenterostomie die Hyperchlorhydrie verringert? Nach den Erfahrungen von Mayo Robson und Moynihan scheint dies der Fall zu sein, nach den eigenen Beobachtungen des Autors trat in einer Reihe von Fällen keine Verminderung ein.

In allen Fällen von Magenerkrankungen, wo die medizinische Behandlung resultatlos ist, soll zur explorativen Operation geschritten werden; die Operation selbst kann sich beziehen auf die Entfernung eines Geschwüres oder auf Plastik wegen Sanduhrmagens, bei Obstruktion des Pylorus auf Pyloroplastik oder Gastroenterostomie, bei maligner Erkrankung auf Pylorektomie oder Entfernung eines Teiles des Magens.

Bei Untersuchungen mit dem Magenspiegel nach Cunningham zeigte sich, dass der Magen unter dem Einflusse seiner muskulären Schicht und seines nervösen Apparates, wie unter pathologischen Bedingungen verschiedene Formen annimmt. Einige von ihnen lassen sich schon bei klinischer Untersuchung nachweisen; so zeigt die grosse Kurvatur oft eine distinkte Einkerbung als Resultat von Spasmus oder Narbenstriktur. Auch Pylorusspasmus ist keine Seltenheit und die Folgen desselben sind beträchtliche Dilatation und leichte peristaltische Bewegungen; durch häufige Spasmen bildet sich Hypertrophie aus und in weiterer Folge Dilatation und Hypertrophie des Magens.

Die Ursache abnormer Magenformen scheint durch die Experimente von Cannon geklärt zu sein; er zeigte, dass der Magen aus 2 physiologisch getrennten Teilen besteht, entsprechend dem Fundus und Pylorus. Der Fundus ist ein Reservoir für die Nahrung, er schiebt den Inhalt langsam gegen den Pylorus und hier besteht eine wellenförmige Bewegung von der Mitte des Magens gegen den Pylorus. In dieser Art der normalen Funktion des Magens ist wohl auch die Erklärung für den spastischen Typus des Sanduhrmagens zu suchen. Herrnstadt (Wien).

Squamous-celled carcinoma of the stomach and oesophagus imitating tuberculous ulceration of the intestine. Von H. Rolleston und F. W. Higgs. Brit. Med. Journ. 1. Juni 1907.

Der Fall ist durch 2 Punkte interessant: Es bestanden ein ausgedehntes Carcinom des Magens von dem Aussehen einer primären Geschwulst und ein zweiter mehr recenter Tumor im Oesophagus; ferner intestinale Hämorrhagien ohne Hämatemesis, die im Zusammenhang mit tuberkel-

bazillenhältigem Sputum die Diagnose auf tuberkulöse Darmulcerationen wahrscheinlich machten.

Ein 40 Jahre alter Maler erkrankte mit Entleerung von ca. $^1/_2$ Liter Blut per anum; weder im Abdomen noch im Rectum konnte etwas nachgewiesen werden, Schlingbeschwerden bestanden niemals. Die Temperatur stieg allmählich auf 102° F und 11 Tage später trat eine zweite stärkere Blutung auf. Eine Untersuchung des Sputums, die nach weiteren 4 Tagen gemacht wurde, ergab den Befund von Tuberkelbazillen. Obwohl der Lungenbefund normal war, wurde die Diagnose auf Tbc. intestini gemacht; Patient starb nach 3 Wochen.

Nekropsie. Am Magenfundus ein ausgedehnter, irregulärer Tumor mit einem Durchmesser von 3 zu 4 Zoll, fast zur Gänze links von der Oesophagusmündung gelegen. Die Randpartien derb, erhaben und infiltriert, das Centrum ulceriert und nekrotisch. Der Magen an der unteren Fläche des linken Leberlappens adhärent, dieser ist selbst von Tumormasse infiltriert und enthält einen nekrotischen Hohlraum, der mit dem Magen durch das ulcerierte Centrum des Tumors kommuniziert. Die Drüsen an der Cardia und kleinen Kurvatur sind gleichfalls infiltriert, an der unteren Leberfläche und dem Duct. venosus sind metastatische Knötchen von derber Konsistenz. Am unteren Ende des Oesophagus ist eine ovale, polypoide Masse, das Lumen fast völlig ausfüllend, und $^1/_2$ Zoll höher ein zweiter kleiner Knoten. Zwischen Oesophagus- und Magentumor ist die Mucosa anscheinend normal. Die Milz ist vergrössert, Leber und Nieren zeigen trübe Schwellung.

Die mikroskopische Untersuchung ergibt: „Squamous-celled carcinoma". Diese Form des Carcinoms kommt als primärer Tumor für gewöhnlich im Magen nicht vor, dagegen häufig in der Gallenblase und auch im Uterus. Die Formation im Magen lässt sich entweder durch Metaplasie oder durch einen Rest von squamösem Epithel erklären, der durch eine Entwicklungsanomalie zurückgeblieben ist; doch hat Fütterer gezeigt, dass derartige Formen auch durch Irritation entstehen können. Die für Tuberkulose gehaltenen Stäbchen in der per os ausgeworfenen Masse waren gewöhnlich lang, sinuös, färbten sich intensiv rot und blieben in absolutem Alkohol 2 Stunden resistent. Dieselben Stäbchen fanden sich auf der ulcerierten Fläche des Tumors und an Schnitten des nicht ulcerierten Anteiles. Die Versuche, sie zu kultivieren, misslangen.

Herrnstadt (Wien).

C. Männliche Genitalorgane.

Sterility in the male; its operative treatment when due to bilateral epididymitis. Von W. C. Quinby. Boston Med. and Surg. Journ. 1906. 8. Nov.

Sterile Ehen beruhen in 17 bis 30 % der Fälle auf Erkrankungen des Mannes. Der Mann ist daher immer zu untersuchen. Oft fehlen Spermatozoen im Sekret der Samenbläschen. Azoospermie hat zuweilen ihren Grund in Erkrankungen des Hodens (Lues oder Tuberkulose), meist aber in einer beiderseitigen gonorrhoischen Epididymitis. Die entzündlichen Produkte der Gonokokken werden selten vollständig absorbiert, in der Regel findet man im Nebenhoden narbige Knoten. Sind diese ausgedehnt und in der Cauda des Nebenhodens gelagert, so ist die Obli-

teration eine vollständige. Der operativen Behandlung wurde bisher wenig Aufmerksamkeit geschenkt, obwohl die Herstellung einer Anastomose zwischen Vas deferens und Nebenhoden möglich ist (Martin). Die Schwierigkeit derselben liegt in der minutiösen Technik. Verf. verwendete daher zu seinen Experimenten kleine Tiere (Meerschweinchen) und fand, dass der Erfolg einer Anastomose abhängt vom Nähmaterial, der Operationsmethode und der Zartheit der Ausführung. Verf. gibt die genaue Beschreibung einer an einem Meerschweinchen mit gutem anatomischen und funktionellen Erfolge ausgeführten Anastomose. Das anatomische Ergebnis wurde durch Serienschnitte, das funktionelle durch die künstliche (elektrische) Erregung der Ejakulation nach vorheriger Laparotomie erwiesen. Auch am menschlichen Leichnam hat Verf. diese Operation ausgeführt, wie schon vor ihm Martin u. a. Zunächst ist der Sitz der Stenose festzustellen, sodann der Ort für die Anastomose zu bestimmen, indem man mit einer Spritze einen Tropfen Sekrets ansaugt und unter dem Mikroskop bewegliche Spermatozoen nachweist. Der Patient hat eine doppelte Chance, da das Gelingen auf einer Seite für die Zeugungsfähigkeit hinreicht. Karl Fluss (Wien).

Action des poisons de la tuberculose sur le parenchyme du testicule. Von V. Marcozzi. Ann. d. mal. d. org. gén.-urin. No. 13. 1907.

Während die Tuberkelbazillen, wenn sie ins Gewebe gelangen, daselbst nekrotische Erscheinungen erzeugen, rufen ihre Gifte bloss Entzündung hervor. Marcozzi hat diese Veränderungen am Hoden genau studiert und gefunden, dass auch in diesem Organe Entzündungs- und Degenerationserscheinungen auftreten, welche sich nur durch die Wirkung des Giftes der Tuberkelbazillen erklären lassen.

von Hofmann (Wien).

Abdominal tumours associated with disease of the testicle. Von William Osler. Lancet, 25. Mai 1907.

Der folgende Fall zeigt, wie die Diagnose einer obscuren, abdominalen Affektion durch Untersuchung der Testikeln gesichert werden kann.

Der 22jährige Patient erlitt durch Sturz im Alter von 7 Jahren eine Verletzung des linken Testikels, ohne dass ausser einer leichten Vergrösserung Beschwerden bestanden. Erst in den letzten 6 Monaten nahm die Schwellung zu, wurde schmerzhaft und auch im Abdomen bildete sich seit einigen Wochen eine Schwellung aus. Der Testikel hatte die Grösse einer kleinen Orange, war derb und rundlich, desgleichen die Epididymis vergrössert; in inguine waren beiserseits derbe Drüsen tastbar. Der linke obere Abdominalanteil war durch einen prominenten Tumor eingenommen, der die 8., 9. und 10. Rippe hob, nach abwärts bis an den Nabel, nach rechts bis an die Linea alba reichte; die ganze Masse pulsierte und ging bei der Respiration langsam mit, die Konsistenz war derb, bei der Palpation schmerzlos. Neben den Inguinaldrüsen sind die linken Claviculardrüsen vergrössert.

Die Uebertragung solcher Tumoren erfolgt auf dem Wege der Lymphgefässe. Die Charaktere eines Abdominaltumors bei maligner Erkrankung der Testikel zerfallen in 2 Gruppen: 1. Die sekundäre Beteiligung der Lymphdrüsen. 2. Primäre Erkrankung eines retinierten Testikels.

Da die Lymphgefässe des Testikels hoch oben in die Lumbaldrüsen einmünden, so liegt der sekundäre Tumor gewöhnlich im oberen Abdominalquadranten auf der Seite des erkrankten Hodens. Diese Tumoren sind derb, wenig beweglich und lassen sich bimanuell nicht umgreifen, die Nähe der Aorta verleiht ihnen den Charakter einer pulsierenden Geschwulst. Weiterhin können erkranken: die Cervicaldrüsen derselben Seite, Lunge, Herz, Leber und andere Organe. Oft auch entwickelt sich der sekundäre Tumor erst viele Jahre nach Entfernung eines erkrankten Testikels; ebenso ist der im Inguinalkanal zurückgebliebene Testikel häufig der Sitz maligner Erkrankung. Verf. führt dafür 3 Fälle an:

Fall 1. Abdominaltumor bei Kryptorchismus. Bei der Operation fand sich ein Tumor, der von dem enorm vergrösserten und sarkomatös entarteten rechten Testikel ausging. Die Gestalt des Organes war erhalten, die Farbe weissgrünlich, die Konsistenz stellenweise derb, sonst weich und cystisch.

Fall 2. Fehlen des linken Testikels bei normalem rechten. In der linken Abdominalhälfte bildete sich ein derber Tumor, der auf Druck schmerzhaft war; gleichzeitig bestand hartnäckige Obstipation. Die Drüsen waren nicht vergrössert. Nach einiger Zeit palpierte man im unteren Anteil des Abdomens 2 Tumoren, einen in der rechten Inguinalregion, einen 2. links etwas höher oben. Rechts in Nabelhöhe war eine derbe, irreguläre Tumormasse, die auf Druck schmerzhaft war und keine Bewegung zuliess. Reichlicher Ascites. Die Operation wurde verweigert.

Fall 3. Testikel im Inguinalkanal der rechten Seite. Ein derber Tumor des rechten Testikels stellte sich bei der Operation wegen seiner Verwachsung mit Gefässen als inoperabel heraus.

Im Gegensatz zur 1. Gruppe sind diese letztgenannten Tumoren im unteren Anteil des Abdomens und gewöhnlich mit Ascites kombiniert. Die Gestalt des Testikels und der Epididymis bleibt erhalten.

Herrnstadt (Wien).

La cure de l'hydrocèle par la transposition extra-séreuse du testicule, après incision, retournement et suture rétro-funiculaire de la vaginale. Von L. Genouville und M. Péraire. Ann. d. mal. d. org. gén.-urin. 1907, No. 7.

Dieses von Longuet angegebene Operationsverfahren hat sich den beiden Verfassern sehr bewährt. Es ist ungefährlich, leicht, selbst ohne Assistenz auszuführen. Recidiven haben G. und P. niemals beobachtet. Die Haut wird mittels Cocains, die Vaginalis mittels Antipyrins anästhesiert. Die Verfasser haben diese Operation in 45 Fällen ausgeführt.

von Hofmann (Wien).

Cellulitis of the spermatic cord. Von Frank Cole Madden. Lancet, 23. Februar 1907.

Die Symptome erinnern an jene der incarcerierten Hernie. Die Patienten klagen über heftigen Schmerz im Scrotum und Abdomen der afficierten Seite mit Obstipation und zeitweiligem Erbrechen bei gesteigerter Temperatur; das Scrotum ist erfüllt von einer rundlichen Schwellung, die direkt in die Region des Leistenringes verläuft. Die

Haut ist ödematös, die Schwellung hart und irreponibel, der Perkussionsschall gedämpft, beim Husten kein Anprall. Nach Inzision findet sich kein Darm vor, an Stelle dessen ein entzündetes, strangförmiges Gebilde, welches sich direkt durch den inneren Leistenring ins Abdomen verfolgen lässt; das Ganze besteht aus infiltriertem Samenstrang, die Venen sind thrombosiert und mit vereiterten Blutcoagulis gefüllt, kleine Abscesse sind in einer Art schwammigen Gewebes zerstreut. Manchmal findet man bei der Entfernung einen verlängerten Herniensack von verdicktem, entzündetem Peritoneum, dessen seröse Flächen durch Lymphe adhärent sind. Die Testikel sind in der Regel nicht affiziert. Die Prognose ist bei operativer Behandlung günstig, in einem Falle trat Tod durch septische Resorption ein, in einem anderen Falle lokale Peritonitis nach Operation.

Vielleicht handelt es sich primär um Phlebitis mit septischer Thrombosierung der Samenstrangvenen. Herrnstadt (Wien).

Cylinder im Prostatasekret. Von B. Goldberg. Dermat. Centralblatt, No. 8, 1907.

G. konnte in einer Anzahl von Fällen in dem aus der Prostata exprimierten Sekret Cylinder nachweisen. Es handelte sich entweder um Lecithincylinder oder um Ausgüsse der Drüsenkanäle. Es könnte also geschehen, dass sich eine Cylinder enthaltende Prostata selbständig auspresst, so dass ihre Absonderung in den Harn gelangt und so eine Pyelonephritis oder Nephritis vorgetäuscht wird, die gar nicht besteht.

von Hofmann (Wien).

I. Indications for prostatectomy and the results of the operation. Von A. H. Ferguson. Journ. of the Amer. Med. Assoc., 13. Okt. 1906.

II. Diskussion. Ibidem.

I. Verf. teilt die Indikationen der Prostatektomie in klinische und pathologische. Zu den klinischen Symptomen der Hypertrophie gehören: Harndrang, erschwertes Urinieren, Abschwächung und Unterbrechung des Harnstrahls, Harnträufeln, Schmerzen, Cystitis (Prostatismus). Verf. unterscheidet: 1. Fälle mit funktionellen Störungen, sich äussernd in der Harnentleerung, sexueller Reizbarkeit, verzögertem Orgasmus, ohne Residualharn, ohne objektiv wahrnehmbare Vergrösserung der Drüse, aber Empfindlichkeit der Blase und Prostata bei der Indagation, sichtbarer Kongestion an der Uretermündung bei cystoskopischer Untersuchung. Solange aber der Harnabfluss nicht behindert ist, ist keine Indikation für die Prostatektomie vorhanden. Doch soll operiert werden, ehe Residualharn auftritt oder eine Infektion entsteht, wenn Lokalbehandlung nicht zum Ziel geführt hat.

2. Fälle mit partieller Retention, und zwar acuter und chronischer. Bei ersterer ist der Pat. auf die Gefahren des Katheterismus (selbst des kunstgerechten) aufmerksam zu machen. Die Lebensdauer beträgt bei Anwendung des Katheters nach verschiedenen Autoren 4—5 Jahre. Die oft gefährlichen Blasenblutungen indizieren die Prostatektomie. Auch heilen die durch den Katheter gesetzten Erosionen schlecht infolge der Kongestion. Ist eine Cystitis aufgetreten, so soll diese vor der Operation behandelt werden. Chronische Cystitis heilt erst nach Entfernung der

Prostata. Weitere Gefahren der Hypertrophie der Drüse sind Bildung von Trabekeln, Divertikeln und Steinen der Blase, endlich ascendierende Infektion. Bei der chronischen partiellen Retention dehnt der wachsende Inhalt allmählich die Blase, bis Inkontinenz entsteht.

3. Die komplette Retention ist mit Inkontinenz verbunden. Dazu kommt Atonie oder Kontraktion der Blase. Hier ist die Prostatektomie angezeigt, wenn der Allgemeinzustand es erlaubt, ohne Rücksicht auf das Alter und die Grösse der Prostata.

4. Zu den Fällen mit absoluter Inkontinenz ohne Residualharn (oft fälschlich als Paralyse behandelt) gehören jene mit Vergrösserung eines Vorderlappens, der in die Blase vorragt und den Sphinkterverschluss hindert. Ein solcher Lappen kann auch die Mündung verschliessen und Retention hervorrufen. Der Lappen ist oft von oben her tastbar, ohne dass die Prostata vom Rectum aus vergrössert erscheint.

Die pathologische Indikation für die Prostatektomie besteht, wenn erhebliche oder gefahrdrohende Störungen der Harnentleerung vorhanden sind. a) Die Störungen können die Funktion des Schliessmuskels betreffen: Vorragen der Prostata über den Blasenboden mit Verhinderung des Abflusses, Offenhalten des Orificiums mit Inkontinenz, Retention auf entzündlicher Basis, durch Deformität des Orificium, gestielte Lappen und klappenförmige Verschlüsse. b) Verlegung des Orificiums durch diffuse Hypertrophie, Kompression desselben durch einen oder beide Seitenlappen. Die Grösse der Prostata und der Grad der Miktionsstörung stehen nicht immer in gleichem Verhältnisse. c) Eine dritte Indikation bilden die Schrumpfung und Vernarbung der Prostata infolge von chronischer Entzündung. d) Endlich ist die Prostatektomie indiziert bei schädlichen Einwirkungen der Harnverhaltung auf Blase, Niere und Rectum.

Die besten Reproduktionen hypertrophischer Prostaten stammen von Machise (1856), von denen der Verf. einige wiedergibt.

Literatur über Prostatektomie. Young (50 Fälle, 2 Todesfälle, bei 22 Erhaltenbleiben der Geschlechtsfunktion, 4 mal Zurückbleiben einer Rektalfistel, 1 mal Inkontinenz), Whiteside (Sammlung von 238 Fällen, absolut gute Resultate in 30 %, sonst mannigfache Folgezustände, wie Fisteln, Strikturen, Inkontinenz, Cystitis, Tuberkulose usw.), Thomas. Moore macht auf die Gefahren der Operation, besonders der suprapubischen, sowie auf die Verletzung der Samenleiter und die verschiedenen Folgezustände aufmerksam. Walker (Sammlung von 111 Fällen mit 20 Todesfällen), Freyer (60 Fälle mit 5 Todesfällen), Johnson, MacLaren, Philipps (199 Fälle), Watson, welcher auf die Bottini'sche Operation 30 % Heilungen, 84 % Besserungen berechnet, Cabot, Chute, Escat (410) Fälle), Proust (813 Fälle mit 7 % Mortalität). Albarran (66 Fälle mit 3 % Mortalität) hebt die Vorteile der suprapubischen Methode hervor (keine narbigen Strikturen des Blasenhalses, keine Fisteln, keine Verletzungen des Rectums, kein Verlust der Potenz) gegenüber der höheren Mortalität. Freyer (195 Fälle) und viele andere Autoren.

Die Mortalität der Prostatektomie beträgt nach Tuffier 6 %, die der perinealen etwa 4 %. Das Alter und lokale Störungen sind keine Kontraindikation, eine solche bildet aber die Niereninsufficienz. Nach Tenney und Chase beträgt die Sterblichkeit bei der perinealen Methode 7,9 %,

bei der suprapubischen 13,2 %. Permanente Fisteln sah Verf. niemals nach der Operation. Sekundäre Rektalfisteln entstehen meist durch unzarte Nachbehandlung während profuser Granulationsbildung.

Verf. gibt eine durch Abbildungen illustrierte Beschreibung der von ihm geübten perinealen Operationsmethode, bei welcher er die Pars prostatica urethrae und die Ductus ejaculatorii zu schonen sucht. Nach der Operation kommen Zufälle vor, welche durch geeignete Behandlung oft zu beseitigen sind: Fieber durch Blasenspülungen, Spasmen des Blasenhalses durch Katheterismus, vorübergehende Melancholie. Nach der Operation soll der Patient 3 Monate unter Aufsicht stehen. Strikturen sind durch wöchentlich vorzunehmenden Katheterismus zu vermeiden. Schliesslich ist zu beachten, dass die Prostatahypertrophie gewöhnlich bei Individuen von pathologischer Konstitution angetroffen wird.

II. H. H. Young stimmt mit Ferguson bezüglich der Operationstechnik nicht überein. Young hat 150 Fälle operiert, von denen 7 starben.

J. B. Deaver hält die Mortalität der suprapubischen und infrapubischen Operation für gleich und gibt der ersteren Methode den Vorzug. Die Gefahr der Zerstörung des Blasenhalses hält er bei derselben für geringer. Dass die Urethra prostatica überhaupt geschont werden könne, ist nach Deaver nicht möglich. Üble Folgen, wie Inkontinenz, Verletzungen des Darmes, perineale Fisteln, setzt Deaver nur auf Rechnung der perinealen Methode.

J. E. Moore glaubt, dass es an der Zeit wäre, die praktischen Aerzte allgemein über die Indikationen der Prostatektomie zu unterrichten. Die anfängliche Behandlung der Hypertrophie ist sehr wichtig, um die später zu operierenden Fälle nicht zu infizieren und um so die Mortalität der Operation herabzusetzen. Der Katheterismus ist gefährlicher als die Operation. Obwohl die perineale Methode jene der Wahl ist, gibt es doch genug Fälle, wo der suprapubischen der Vorzug gebührt.

A. H. Ferguson sah das Zurückbleiben einer Fistel längstens 1 1/2 Jahre nach der Operation, nie dauernd. Im übrigen sind gewisse Folgezustände der Operation dem sonst ohne Operation sicheren Tode vorzuziehen.

Karl Fluss (Wien).

Die Anzeigen zur Radikaloperation der Prostatiker. Von Goldberg. Deutsche med. Wochenschr., 1906, No. 32.

Da die Mitteilungen über operative Behandlung der Prostatahypertrophie täglich sich mehren und die Chirurgen nur noch darüber streiten, welche die gefahrlosere Operation sei, ob nach Bottini, ob perineal, hält es Goldberg für wichtig, Klarheit über die Indikationen zur Operation überhaupt zu schaffen. Er stellt folgende Sätze auf:

1. Besteht keine Harnverhaltung, so ist jede Operation kontraindiziert.

2. Bei Prostatikern mit akuter Retention sind bei event. Komplikationen, Unmöglichkeit des Katheterismus, gefährlicher Blutung usw., die palliativen Operationen eher am Platze als die Radikaloperation. Die Prognose ist jedenfalls bei den Radikaloperierten schlechter als bei denjenigen Patienten, bei denen nur palliative Eingriffe gemacht werden.

3. Bei Prostatikern mit chronischer inkompleter Retention ohne Distension ist die Radikaloperation bei dauernder und hochgradiger Erschwerung des Katheterismus durch anatomische Verhältnisse indiziert.

Sie ist es ferner bei einer trotz sachkundiger Palliativtherapie fortschreitenden Retention und Infektion.

4. Prostatiker mit chronischer inkompleter Retention und Distension können unter günstigen Umständen, falls keine Komplikationen bestehen, durch eine Operation gebessert event. geheilt werden. Zur Zeit einer bestehenden Infektion hat jede Operation zu unterbleiben.

Wiemer (Aachen).

Die chirurgische Behandlung der Prostatahypertrophie. Von A. Freudenberg (Berlin). Wiener Klinik, Jan. 1907.

Die vorliegende Arbeit stellt den „Rapport“ dar, den Verf. auf Einladung des Komitees für den Internationalen medizinischen Kongress zu Lissabon erstattet hat. Sie ist durch einige Zusätze vermehrt, die den inzwischen gewonnenen Ergebnissen der Wissenschaft in dieser Frage Rechnung tragen.

Verf. weist in der Einleitung zunächst auf den gewaltigen Fortschritt hin, den die chirurgische Therapie der Prostatahypertrophie in den letzten Jahrzehnten gemacht hat und der bewirkt, dass nicht mehr wie früher der Selbstkatheterismus des Patienten das Um und Auf in der Behandlung dieser Krankheit darstellen darf. Er warnt aber gleichzeitig davor, sich dadurch nun dazu verleiten zu lassen, auch da zu operieren, wo eine Operation nicht erforderlich ist.

Verf. bespricht sodann die verschiedenen für die chirurgische Behandlung der Prostatahypertrophie in Betracht kommenden Methoden, die er in „palliative“ und „radikale“ einteilt und der Reihe nach je nach der Wichtigkeit kürzer oder ausführlicher erörtert. Zu der ersten Gruppe gehören Katheterismus, Punktion der Blase, Cystotomie resp. Anlegung der Blasenfistel. Von den radikalen Operationen, die man in indirekte (Unterbindung der Aa. iliacae und sexuelle Operationen) und direkte einteilen kann, kommen — abgesehen von Ausnahmsfällen — jetzt nur noch Vasektomie, Bottini'sche Operation und Prostatektomie in Betracht, die Vasektomie eigentlich auch nur als Voroperation, die den Patienten vor der sowohl ohne Operation wie besonders bei den eigentlichen Prostataoperationen so häufig eintretenden — eventuell auch abscedierenden — Epididymitis und Orchitis sicherstellen soll. Verf. stellt bei der Erörterung dieser Methoden die Statistik derselben zusammen, darunter bei der Bottini'schen Operation ausführlicher auch die eigene, zur Zeit des Abschlusses der Arbeit 152 Patienten umfassende, wobei auch genaue Zahlenangaben über die Häufigkeit von Recidiven gemacht werden. Unter seinen letzten 52 Fällen (Fall 101—152) fanden sich 47 (= 90,4 %) gute Resultate, 3 (= 5,8 %) Misserfolge, 2 (= 3,8 %) Todesfälle (nach Abschluss der Arbeit sind noch 6 weitere Fälle ohne Todesfälle dazu gekommen).

Bezüglich der Prostatektomie empfiehlt Verf. für die perineale Operation die Albarran'sche Technik, für die suprapubische (transvesicale) die Fuller-Freyer'sche und ist der Ansicht, dass, wenn man eine Prostatektomie ausführt, man in der Regel die Prostata nicht nur partiell, sondern total entfernen soll.

Verf. bespricht sodann die Frage, wann man dem Patienten eine radikale Operation vorschlagen soll, wobei er dafür eintritt, dass man bei noch klarem Urin lieber operieren als dem Patienten den Katheter

zu dauerndem Selbstgebrauch in die Hand geben soll, da der Selbstkatheterismus fast sicher früher oder später zur Cystitis führt, deren etwaige Konsequenzen (Pyelitis, Pyelonephritis, Urosepsis) sich nicht beherrschen lassen.

Verf. erörtert endlich die Vorzüge und Nachteile der verschiedenen Operationsmethoden und ihre differentiellen Indikationen. Er hält es für falsch, trotz der Verschiedenheit der einzelnen Fälle der Krankheit immer nur eine Operationsmethode für berechtigt zu halten und auszuüben. Vielmehr wird derjenige am meisten im Interesse der Patienten handeln, der die verschiedenen Methoden beherrscht und je nach der Lage des Falles die Wahl trifft. „Operieren, da wo es notwendig oder angebracht ist, nicht operieren, wo es für den vorliegenden Fall nicht zweckmässig ist, und unter den verschiedenen Operationen diejenige auswählen, die für den betreffenden Patienten die geeignetste ist," — das hält Verf. für den Standpunkt, den wir in Zukunft einnehmen müssen und der allein dem Wohle des Patienten entspricht.

Was die Frage betrifft, ob die perineale oder suprapubische Prostatektomie vorzuziehen ist, so haben Verf. die eigenen diesbezüglichen operativen Erfahrungen immer mehr dazu geführt, die suprapubische Operation vorzuziehen. Nur die Fälle, die auf Carcinom verdächtig sind, eignen sich nicht für letztere Methode. Autoreferat.

Le traitement radiothérapeutique de l'hypertrophie de la prostate. Von A. Tansard und G. Fleig. Ann. d. mal. d. org. gén.-urin., No. 24, 1906.

Die Hypertrophie der Prostata wird durch die Radiotherapie günstig beeinflusst, da es zur Atrophie kommt. Die Bestrahlungen werden auf perinealem Wege vorgenommen und sollen niemals 5 Holzknecht'sche Einheiten überschreiten. Auch sollen zwischen den einzelnen Sitzungen Intervalle von 2—3 Wochen liegen. Die Radiotherapie erscheint besonders angezeigt:

1. Bei Prostatikern, bei denen noch keine Retention eingetreten ist.
2. Bei jungen Prostatikern.
3. Bei Prostatikern, welche ohne Katheter nicht urinieren können, wenn die nötige Zeit zur Verfügung steht.
4. Bei Kranken mit infizierter Blase.
5. Bei sehr alten Prostatikern.
6. Beim Bestehen von Nierenläsionen.

von Hofmann (Wien).

III. Bücherbesprechungen.

Handbuch der praktischen Chirurgie. Herausgegeben von E. von Bergmann und P. von Bruns. Dritte umgearbeitete Auflage. III. Band. **Chirurgie des Bauches.** Stuttgart. Verlag von Ferdinand Enke. 1907.

Der erste Abschnitt „Verletzungen und Erkrankungen der Bauchdecken" ist von C. F. Steinthal in Stuttgart bearbeitet und umfasst die Verletzungen und Erkrankungen der Bauchdecken im allgemeinen und die Erkrankungen des Nabels. Der zweite von W. Körte in Berlin

verfasste Abschnitt behandelt die „Erkrankungen und Verletzungen des Peritoneums".

Von demselben Autor stammt auch das dritte Kapitel „Allgemeines über Bauchoperationen".

Im vierten Abschnitt schildert W. Kausch in Schöneberg-Berlin die „Verletzungen und Erkrankungen des Magens und Darmes". Der Beginn dieses über 200 Seiten umfassenden Abschnittes bildet die Darstellung der Technik der Operationen am Magen-Darmkanal. Aus K.'s Ausführungen sei nur hervorgehoben, dass er die Darmnaht immer noch als das Normalverfahren ansieht und wie die meisten übrigen Chirurgen den Murphy-Knopf nur für besondere Fälle reserviert wissen will. Ein eigenes Kapitel dieses Abschnittes bringt diagnostisch wichtige Bemerkungen. Mit grosser Sorgfalt ist das Kapitel über das Ulcus ventriculi behandelt. Bezüglich der Therapie desselben steht K. auf folgendem Standpunkte: „Das frische unkomplizierte Magengeschwür gehört dem Internisten; auch das frisch blutende soll intern behandelt werden, das Messer aber dabei zur Operation gerüstet sein. Das sonst komplizierte Magengeschwür gehört dem Chirurgen; beim chronischen unkomplizierten entscheiden es die sozialen Verhältnisse und die Geduld des Kranken, wann die chirurgische Behandlung die interne ablöst." Die Indikationen zur Operation des Magenkrebses fasst K. in folgende Sätze zusammen:

1. Bei begründetem Verdacht auf Magencarcinom besteht auch ohne sichere Symptome die — relative — Indikation zur Probelaparotomie.

2. Eine Pylorusstenose mit schwerer motorischer Störung indiziert die Operation auf jeden Fall.

3. Ein palpables Magencarcinom, welches ohne schwere motorische Störung einhergeht, erheischt die Laparotomie nur dann, wenn die Resektion aussichtsvoll erscheint.

4. Beim Fehlen eines palpatorischen Befundes und beim Fehlen von motorischen Störungen wird man, selbst wenn alle anderen Symptome auf ein Carcinom unzweideutig hinweisen, von einer Operation, zurzeit wenigstens, in der Regel ganz absehen.

5. Die Operation ist in jedem Falle vorerst eine Probelaparotomie.

Der sechste von H. Schlange in Hannover bearbeitete Abschnitt führt den Titel „Die Entzündung des Wurmfortsatzes". Sch. ist ein Anhänger der Frühoperation. Eine exspektative Behandlung ist nur in milden Fällen angezeigt. Einen weiteren grossen Abschnitt bildet der siebente „Die Lehre von den Hernien" von E. Graser in Erlangen. Aus seinen Ausführungen geht hervor, dass die Mortalität bei der Radikaloperation unter 1 % gesunken ist und dass im Durchschnitt nicht mehr als 5 bis höchstens 10 % Recidive zustande kommen.

Es folgt nun der achte Abschnitt: „Die Verletzungen und chirurgischen Erkrankungen der Leber, der Gallenwege und der Milz" von H. Kehr in Halberstadt. Es seien hier die Indikationen K.'s zur operativen Behandlung der Cholelithiasis hervorgehoben:

1. Für die Fälle, bei denen eine innere Behandlung von vornherein aussichtslos oder unrichtig ist.

2. Für die Fälle, bei denen eine interne Behandlung vergeblich angewendet wurde, bei immer wiederkehrenden, die Erwerbsfähigkeit herabsetzenden Koliken.

3. Für die Fälle, bei denen der Verdacht auf Carcinom und die Annahme einer Perforation, einer Eiterung in der Umgebung der Gallenwege naheliegt.

Im neunten Abschnitt bespricht W. Körte (Berlin) „Die Chirurgie des Pankreas“, im zehnten J. Rotter (Berlin) „Die Krankheiten des Mastdarms und des Afters. von Hofmann (Wien).

Die allgemeine Lehre von den Frakturen und Luxationen. Von Bardenheuer. Mit 11 Tafeln und 39 Textabbildungen. Stuttgart, Verlag von F. Enke, 1907. Preis 11 Mk.

Das Buch, eine Festgabe für E. v. Bergmann, ist das Ergebnis 25 jähriger intensiver Arbeit auf dem Gebiet der Frakturbehandlung, welche letztere dem Verf. die grösste Förderung durch die Entwicklung des Extensionsverfahrens zu verdanken hat. Letzteres findet demgemäss eine übersichtliche Darstellung hinsichtlich seiner Technik und seiner Vorzüge sowohl als auch hinsichtlich der erhobenen Einwände gegen die Methode.

Die einzelnen Kapitel des Buches befassen sich mit der Mechanik der Entstehung der Knochenbrüche, mit ihrer Anatomie, mit den Dislokationen, den Komplikationen, Symptomen, dem klinischen Verlauf der Frakturen, mit der Theorie der Kallusbildung, mit der Therapie in verschiedenen Formen.

In der Vorrede schlägt B. die Errichtung von speziellen Frakturabteilungen an den Kliniken vor, die in Verbindung mit dem Röntgenlaboratorium stehen sollen. Vulpius (Heidelberg).

Des amputations économiques du pied. Von Charles Mougenc de Saint-Avid. Thèse de Paris. G. Steinheil. 1904.

Empfehlung eines von Ricard (Bull. de la Société de Chir. 1897) angegebenen Operationsverfahrens, welches in der Exstirpation des Talus und Verlagerung des Calcaneus an seine Stelle besteht, wodurch in vielen Fällen die Vereinigung der Weichteillappen ermöglicht werden soll, wenn der Plantarlappen für die Ausführung der Chopart'schen Operation zu klein wird. Laspeyres (Bonn).

Ueber die Desinfektion von Büchern, Drucksachen und dergl. mittels feuchter heisser Luft. Von Franz Ballner. Wien-Leipzig, Deuticke 1907. Preis 1·50 Mk.

Ballner empfiehlt auf Grund eingehender — im hygienischen Institute der Universität Innsbruck — ausgeführter Untersuchungen zur Desinfektion von Büchern, die seit den einwandfreien Untersuchungen Mitulescu's über das Vorkommen von virulenten Tuberkelbazillen als Infektionsträgern nicht mehr unbeachtet bleiben dürfen, die Anwendung feuchter heisser Luft; die Technik muss im Original nachgelesen werden. Weiss (Prag).

Ernst von Bergmann in der königlich chirurgischen Universitätsklinik zu Berlin. Photogravure nach einem Bilde von Franz Skarbina. Berlin, Rich. Bong's Kunstverlag.

Die hervorragend gelungene Reproduktion des interessanten und künstlerisch wertvollen Bildes wird gewiss in Bälde in allen Krankenanstalten und in den Sprechzimmern der Aerzte zu finden sein. Der Preis der Reproduktion ist mässig (20 Mk.). H. Schlesinger.

Inhalt.

I. **Sammel-Referate.**

Schirmer, K. H., Achondroplasie (Chondrodystrophia foetalis, Mikromelie), p. 609—618.

II. **Referate.**

A. **Gehirn, Meningen.**

Pflüger, E., Ueber den elementaren Bau des Nervensystems, p. 618.
Pfeifer, B., Ueber explorative Hirnpunktionen nach Schädelbohrung zur Diagnose von Hirntumoren, p. 619.
Tilman, Zwei Fälle von Hirntumor, p. 620.
Borchardt, M., Ueber Operationen in der hinteren Schädelgrube incl. der Operationen der Tumoren am Kleinhirnbrückenwinkel, p. 620.
Hawthorne, C. O., On the clinical aspects of metastases to the central nervous system and other parts in malignant disease of the viscera, p. 621.
Türk, W., Ein Fall von Hefeinfektion (Saccharomykose) der Meningen, p. 622.

B. **Magen.**

Parkes Weber, F., Acute dilatation of the stomach and intestines in a case of multiple peripheral neuritis, p. 622.
Horrocks, W. A., A case of congenital diverticulum of the stomach and duodenum in a physiological hour glass stomach, p. 623.
Braun, W. und Seidel, H., Klinisch-experimentelle Untersuchungen zur Frage der acuten Magenerweiterung p. 623.
Borelius, J., Fall af bukkontusion direkt förorsakande ventrikelhernia, p. 624.
v. Eiselsberg, Die chirurgische Therapie des Magenulcus, p. 624.
Noetzel, Ueber die Operation der perforierten Magengeschwüre, p. 625.
Gibson, G. A., On adress on the borderland of medicine and surgery as exhibited in the stomach, p. 627.
Rolleston, H. und Higgs, F. W., Squamous-celled carcinoma of the stomach and oesophagus imitating tuberculous ulceration of the intestine, p. 629.

C. **Männliche Genitalorgane.**

Quinby, W. C., Sterility in the male; its operative treatment when due to bilateral epididymitis, p. 630.
Marcozzi, V., Action des poisons de la tuberculose sur le parenchyme du testicule, p. 631.
Osler, W., Abdominal tumours associated with disease of the testicle, p. 631.
Genouville, L. und Péraire, M., La cure de l'hydrocèle par la transposition extra-séreuse du testicule, après incision, retournement et suture rétro-funiculaire de la vaginale, p. 632.
Frank Cole Madden, Cellulitis of the spermatic cord, p. 632.
Goldberg, B., Cylinder im Prostatasekret, p. 633.
Ferguson, A. H., I. Indications for prostatectomy and the results of the operation; II. Diskussion, p. 633.
Goldberg, Die Anzeigen zur Radikaloperation der Prostatiker, p. 635.
Freudenberg, A., Die chirurgische Behandlung der Prostatahypertrophie, p. 636.
Tansard, A. und Fleig, G., Le traitement radiothérapeutique de l'hypertrophie de la prostate, p. 637.

III. **Bücherbesprechungen.**

Bergmann, E. v. und Bruns, P. v., Handbuch der praktischen Chirurgie, p. 637.
Bardenheuer, Die allgemeine Lehre von den Frakturen und Luxationen, p. 639.
Mougenc, Ch. de Saint-Avid, Des amputations économiques du pied, p. 639.
Ballner, F., Ueber die Desinfektion von Büchern, Drucksachen und dergl. mittels feuchter heisser Luft, p. 639.
Skarbina, F., Ernst von Bergmann in der königlich chirurgischen Universitätsklinik zu Berlin, p. 639.

Um Einsendung von Monographien und Büchern an den Redakteur Professor Dr. HERMANN SCHLESINGER, Wien, I, Ebendorferstrasse 10, wird gebeten.
Man bittet, redaktionelle Zuschriften mit dem Adressenzusatz „Für die Redaktion des Centralblattes für die Grenzgebiete" versehen zu wollen.

Lippert & Co. (G. Pätz'sche Buchdr.), Naumburg a. S.

CENTRALBLATT

für die

Grenzgebiete der Medizin u. Chirurgie.

Herausgegeben von

Dr. Hermann Schlesinger,

Professor an der Universität Wien.

Verlag von GUSTAV FISCHER in Jena.

X. Band.	Jena, 12. September 1907.	Nr. 17.

Das Centralblatt für die Grenzgebiete der Medizin und Chirurgie erscheint in zwanglosen Heften im Umfange von etwa 3 Druckbogen, die zu einem Bande vereinigt werden, dessen Umfang 60 Druckbogen betragen wird. Das Abonnement für das Centralblatt kostet 24 Mark für den Band. — Die Abnehmer der **Mitteilungen aus den Grenzgebieten der Medizin und Chirurgie,** herausgegeben von A. von Eiselsberg und B. Naunyn, erhalten das Centralblatt zum Vorzugspreise von 20 Mark.

I. Sammel-Referate.

Achondroplasie (Chondrodystrophia foetalis, Mikromelie).

Kritischer Sammelbericht von **Karl Hermann Schirmer** (Wien).

(Fortsetzung.)

Literatur.

32) Fischer, A., Ueber einen Fall von Rachitis congenita. Archiv f. Gynäkologie 1875, Bd. VII, p. 46.

33) Fuchs, E., Ein Beitrag zur Kasuistik der Mikromelie. Archiv für Kinderheilkunde 1905, Bd. XLII, p. 380.

34) Garrod, A., A case of achondroplasia. Clin. Soc. Transact. 1898, Bd. XXXI, p. 294.

35) Gheorgio, N., Foetus achondroplasique, présentant aux mains et aux pieds de la polydactylie avec syndactylie; bec de lièvre. Bullet. et mém. de la Soc. de Bucarest 1902—1903, Bd. V, p. 13.

36) Gurlt, E. F., Ueber tierische Missgeburten, Berlin. Ein Beitrag zur pathologischen Anatomie und Entwicklungsgeschichte 1877, p. 13.

37) Hay, K. R., Society for the study of diseases in children, 16. März 1906. Lancet, 31. März 1906, p. 907.

38) Herrmann, C., A case of achondroplasia (micromelia). Archives of Pediatrics. Jänner 1903, Bd. XX, p. 18.

39) Ders., Zwei Fälle von Mikromelie. Jahrb. d. schles. Ges. f. vaterländ. Kultur 1900, 1901, Bd. LXXVIII, p. 132.

40) Herzfeld, K. A., Geburtsh.-Gynäk. Ges., Wien, 13. Febr. 1894. Centralblatt für Gynäkologie 1894, p. 432.

41) Heveroch, A., Kasuistischer Beitrag zur Achondroplasie. Časopis lékařů českých 1903, No. 24, p. 651.

42) Hobhouse, A case of achondroplasia. Brit. Med. Assoc. Brighton, 12. Juni 1907. Brit. Med. Journ. 1907, Bd. II, p. 85.

43) Joachimsthal, Zwergwuchs und verwandte Wachstumsstörungen. Deutsche Med. Wochenschr. 1899, p. 269.

44) Johanessen, A., Chondrodystrophia hyperplastica. Ziegler's Beiträge 1898, Bd. XXIII, p. 351.

45) Joseph, H. M., Chondrodystrophia foetalis or achondroplasia. Lancet, 22. Juli 1905, p. 217.

46) Kassowitz, M., Infantiles Myxödem, Mongolismus und Mikromelie. 74. Versammlung Deutscher Naturf. u. Aerzte. Karlsbad 1902. Ferner Wiener Med. Wochenschrift 1902, No. 22—30.

47) Ders., Diskussion zu dem Vortrage von Pineles. K. k. Gesellschaft der Aerzte in Wien, 21. Nov. 1902. Wiener klin. Wochenschr. 1902, No. 48, p. 1285.

48) Kaufmann, E., Untersuchungen über die sogenannte fötale Rachitis (Chondrodystrophia foetalis). Berlin 1892.

49) Ders., Die Chondrodystrophia hyperplastica. Ziegler's Beiträge zur patholog. Anatomie, Bd. XIII, p. 32.

50) Kehrer, Zur Entwicklungsgeschichte des rachitischen Beckens. Archiv f. Gynäk. 1873, Bd. V.

51) Keyser, Ch. R., Achondroplasia: its occurence in man and in animals. Lancet, 9. Juni 1906, p. 1598.

52) Kienböck, R., Zur radiologischen Anatomie und Klinik der chondralen Dysplasie der Knochen mit multiplen cartilaginären Exostosen. Wiener Med. Wochenschrift 1903, No. 47 ff.

53) Kirchberg, A. und Marchand, F., Ueber die sogenannte fötale Rachitis (Mikromelie, Chondromalacie). Ziegler's Beiträge zur pathol. Anat. u. allgem. Pathologie 1889, Bd. V, p. 183.

54) Kubinyi, P., Rachitis oder Mikromelie? Kaiserschnitt. Orvosi hetilap 1900, No. 23. Ref. Centralblatt f. Gynäkologie 1901, p. 1064.

55) Lampe, R., Ueber zwei Fälle von sogenannter fötaler Rachitis. Marburg 1895.

56) Ders., Die sogenannte fötale Rachitis. Ost- u. westpreussische Ges. f. Gynäkologie, 3. Juni 1905. Deutsche Med. Wochenschr. 1905, p. 1582.

57) Langenbach, E., Ein Fall von Chondrodystrophia foetalis mit Asymmetrie des Schädels. Virchow's Archiv 1907, Bd. CLXXXIX, Heft 1, p. 12.

58) Liston, Elements of Surgery II. Edition 1840.

59) Lepage, Société d'obstétrique, de gynécologie et de paediatrie de Paris. Paris 1904. Sitzung vom 14. November.

60) Leriche, R., Gazette des hôp. 1904, No. 21 u. 24.

61) Lovell, Book of the dog, by Vero Shaw, citiert nach Keyser.

62) Ludwig, H., Geburtsh.-gynäkolog. Ges., Wien, 14. Juni 1898. Centralblatt für Gynäkologie 1898, p. 1367.

63) Lunn, J. R., Achondroplasia. Clinical Soc. of London, 25. January 1907. Brit. Med. Journal 1907, Bd. I, p. 261.

64) Marie, P., L'achondroplasie dans l'adolescence et l'âge adulte. Presse médicale 1900, No. 56.

65) Melville Dunlop, G. H., Edinburgh Med.-Chir. Soc., 17. Juni 1903. Lancet 1903, Bd. II, p. 32.

66) Méry et Labbé, Soc. méd. des hôp., 13. Juni 1902. Diskussion Comby.

67) Morse, Archives of Pediatrics. August 1902.

68) Müller, H., Ueber die sogenannte fötale Rachitis als eigentümliche Abweichung der Skelettbildung und über ihre Beziehungen zu dem Cretinismus bei Tieren sowie zu der Bildung von Varietäten. Würzburger med. Zeitschr. 1860, Bd. I, p. 221.

69) Murray Cairns, Liverpool Medical Institution, 10. November 1904. Brit. Med. Journal 1904, p. 1464. Diskussion: H. Armstrong.

70) Nathan, P. W., Chondrodystrophia foetalis. Americ. Journ. of Med. Sciences 1904, vol. II, p. 690.

71) Nobécourt et Paisseau, Un cas d'achondroplasie fruste. Bullet. Soc. de pédiat. de Paris 1905, Bd. VII, p. 109.

72) Paltauf, R., Ueber den Zwergwuchs in anatomischer und gerichtsärztlicher Bedeutung. Wien 1891.

73) Ders., Diskussion zum Vortrage von Pineles in der k. k. Gesellschaft der Aerzte in Wien, 21. November 1902. Wiener klin. Wochenschr. 1902, No. 48, p. 1286.

74) Parhon, C. und Marbe, S., Die Achondroplasie (mit zwei neueren Beobachtungen von Achondroplasie beim Erwachsenen). Revista stiintelor 1906, No. 7. Münchener Med. Wochenschr. 1906, p. 1540.

(Schluss der Literatur folgt.)

ad 6) Der Rumpf der Mikromelen ist normal entwickelt. Charakteristische Veränderungen in Form einer auffallenden Wachstumsstörung finden sich jedoch nach Breus und Kolisko[18]) an den Wirbelbögen, während die Wirbelkörper normal sind. Die Wirbelbögen zeigen sehr kurze Wurzelstücke, so dass die Gelenksfortsätze sehr nahe an den Wirbelkörper herantreten, und entspringen in so kurzer Distanz voneinander aus den Wirbelkörpern dass eine beträchtliche Verengerung des Wirbelkanales resultiert. Die Verengerung betrifft meist nur den frontalen Durchmesser.

Eine besonders in geburtshilflicher Beziehung wichtige Deformität zeigt das Becken. Wie die Untersuchungen von Kehrer[50]), Porak[82]), Breus und Kolisko u. a. ergeben haben, ist das Becken ein allgemein verengtes, was sich bei äusserer und innerer Untersuchung nachweisen lässt. Die relativ kleinste Masse ergibt der Sagittaldurchmesser des Beckeneinganges.

Diese Beckenverengerung bot infolge des räumlichen Missverhältnisses in zahlreichen Fällen ein schweres Geburtshindernis. Porak hat mehrere derartige Beobachtungen mitgeteilt, in denen die Sectio caesarea vorgenommen werden musste. Im Falle von Boeckh, der den kleinsten von allen Achondroplasten betraf, wurde im sechsten Monate der Abortus eingeleitet. Eine 27jährige von Breus und Kolisko beobachtete Frau starb nach Sectio caesarea. Hermann[88–89]) führte die Sectio bei einer 24jährigen Frau mit Achondroplasie erfolgreich aus. Auch H. Ludwig[62]) hat in einem Falle wegen absoluter Verengerung des Beckenausganges, kompliziert mit Kyphoskoliose, die Sectio vorgenommen. Lepage[59]) entband eine mit Achondroplasie behaftete Primipara durch Sectio caesarea; das Kind wies die gleiche Abnormität auf. An der gleichen Stelle berichtet Potocki über einen Fall, bei dem Guéniot aus der gleichen Indikation dreimal den Kaiserschnitt ausführte. Die zwei ersten Kinder hatten ebenfalls die gleiche Abnormität wie die Mutter, das dritte dagegen nicht.

ad 7) Die Knochenverdickungen, welche, wie die anatomischen Untersuchungen ergeben haben, durch eine primäre Veränderung des Knorpels entstanden sind, werden klinisch am besten durch die Röntgenuntersuchung studiert. Derartige Radiogramme sind bereits in ansehnlicher Zahl von Joachimsthal[43]), Simmonds[98]), Bossi[12]), Méry und Labbé[66]), Swoboda[100]), Lampe[56]), Canton[16]), Pelnář[77]), Heveroch[41]), Fuchs[33]), Rankin und Mackay[85]), Berger[8]), Schüller[94]), Langenbach[57]) u. a. mitgeteilt worden.

Berger erhob in seinem Falle (6jähriges Mädchen) beim Vergleich mit Radiogrammen eines normalen gleichaltrigen Mädchens im wesentlichen folgenden Befund: Die Diaphysen sind in der Mitte verschmälert, an den Enden verbreitert, am ausgesprochensten am Humerus. Die epiphysären Enden der Diaphysen laufen in ihren seitlichen Partien zum Teile auffällig spitz zu. Die Knochenkerne der Epiphysen sind in normaler Weise angelegt. Handwurzelknochen sind beim achondroplastischen Kinde nur vier, beim normalen bereits 6 vorhanden. Die Metacarpi und Phalangen auffällig kurz und plump, die Corticalis ebenso wie an den langen Röhrenknochen beträchtlich verdickt. Gegen ihre Epiphysen setzen sich die Phalangen nicht geradlinig, sondern zackig ab. Aehnliche Veränderungen an den unteren Extremitäten.

Aehnlich lautet der Röntgenbefund im Falle Swoboda's (9jähr. Mädchen: Vollkommen normales Verhalten der Epiphysengrenzen und Knochenkerne, abnorm kompakte Knochensubstanz, keine Verkrümmung der Diaphysen, Epiphysen unförmig plump, wodurch die Verdickung der Gelenke bedingt ist.

ad 8) Die Verkürzung der Körperlänge betrifft ausschliesslich die untere Körperhälfte, so dass diese Form des Zwergwuchses nur im Stehen erkenntlich ist, nicht beim Sitzen, worauf zuerst Nathan [70]) hingewiesen hat. Die Verkürzung ist meist eine sehr beträchtliche. Beim Vergleich mit normalen Personen des gleichen Alters ergaben sich im Falle von Porter (über 50 Jahre alter Mann) mehr als 40 cm*), im Falle von Fuchs (26jähriger Mann) 41 cm, im Falle von Rankin und Mackay (9jähriger Knabe) ungefähr 30 cm. Dagegen betrug die Differenz im Sitzen beim Fall Porter nur 5 cm, beim Fall Rankin nur 3,8 cm.

Die kleinsten von den erwachsenen Mikromelen waren: Fall Boeckh, 23jährige Frau 97 cm, Fall Peloquin, 26jährige Frau 100 cm, Fall Bailly, 27jährige Frau 103 cm, Fall Heveroch, 59jähriger Mann 114 cm, und Fall Charpentier, 30jährige Frau 116 cm. Der grösste Mikromele, eine 45jährige Frau, war 148 cm hoch (Fall Pauly und Teissier), ihm folgt ein über 50jähriger Mann mit 132 cm (Porter), dann eine 22jährige Frau mit 130 cm (Crimail) und endlich der von Fuchs beobachtete 26jährige Athlet mit 127 cm.

Kassowitz hat an einem Kinde, das durch ca. 5 Jahre beobachtet werden konnte, fortlaufende Messungen der Länge des Ober-

*) Die englischen Masse wurden hier wie bei den anderen Längenbestimmungen in Centimeter umgerechnet (1 inch = 2,54 cm).

und Unterkörpers (mit der Spina ilei als Grenze) vorgenommen und dabei folgende Masse gefunden:

Alter	Körperlänge	Oberkörper	Unterkörper
1 Jahr	64	40	24
2 1/2 Jahre	76	42	34
3 „	83	46	37
5 3/4 „	91	51	40

Aus diesen Zahlen geht deutlich hervor, dass der Unterkörper im Wachstum stark zurückbleibt.

ad 9) Wie Urtel[103]) zuerst nachgewiesen hat, ist die Epiphyse oft durch ein vom Periost herstammendes Bindegewebe von der Diaphyse getrennt. Dies ist gerade an den Knochen der Phalangealgelenke häufig deutlich zu konstatieren, namentlich am Mittel- und Ringfinger (Turner[102])). Die charakteristische Radspeichenform der Hände, von Pierre Marie „Main en trident", von englischen Autoren „Trident hand" genannt, ist dadurch bedingt, dass die Finger der Hand fast alle die gleiche Länge zeigen, plumper cylindrisch geformt sind und von den Handwurzelknochen in regelmässig radiärer Anordnung ausgehen. Ein sehr instruktives Bild einer solchen Radspeichenhand findet sich bei Balme und Reid[5]).

ad 10) und 13) Die Haut der Mikromelen ist nach Kassowitz an den Streckseiten der Extremitäten, namentlich der unteren, infolge Hypertrophie des subkutanen Zellgewebes eigentümlich gefaltet. Diese Faltung schwindet nach einigen Jahren und macht einer Veränderung Platz, welche durch die an Athleten erinnernde Verdickung der Muskelbäuche bedingt ist. Myxomatöse Veränderungen fehlen stets.

Die Behaarung ist in allen Fällen eine normale; die Crines pubis sind stets im entsprechenden Alter aufgetreten. An den Genitalien finden sich keine Abnormitäten.

Der von Heveroch[41]) beschriebene und abgebildete Fall (59jähriger Mann) zeigt bereits völlig weisses Haupt- und Barthaar.

ad 11) und 12) Lordose der Lendenwirbelsäule ist eine häufige Begleiterscheinung der Achondroplasie. Tooth[85]) hat vor kurzem die Meinung ausgesprochen, dass diese Lordose keine echte, sondern durch starkes Hervortreten der Hinterbacken bedingt sei, unter welchen sich unmittelbar eine Höhlung findet. Diese Meinung ist für alle Fälle kaum aufrecht zu erhalten, da zweifellos echte Lordose bei Mikromelen vorkommt, die auch durch die Röntgenuntersuchung verifiziert wurde (Berger[8])). In einem Falle Keyser's bestand deutliche Kyphose wie bei Rachitis. Swoboda hebt her-

vor, dass Kyphoskoliose neben Lordose bei Achondroplasie relativ häufig ist; er selbst hat zwei derartige Fälle beobachtet.

Nach J. W. Haward entsteht die Lordose durch zwei Faktoren: 1. durch die schräge Lage des Beckens, 2. durch das vorgetriebene Abdomen, bedingt durch die Schlaffheit der Muskeln. Nach diesem Autor würde es sich um eine rachitische Erscheinung handeln, die zu der kongenitalen Deformität hinzutritt. Cox[25]) beobachtete in einem Falle enorme Entwicklung der Glutaeal-, Lenden- und Wadenmuskulatur.

ad 14) Die Intelligenz der achondroplastischen Zwerge ist stets vollkommen intakt, ja manchmal sogar auffallend gut entwickelt. So heisst es von einer Patientin, die Breus und Kolisko beobachteten: „Ein vernünftiges, gebildetes, ja witziges Wesen, welches im Häuslichen so bewandert war, dass sie die feinste Köchin hätte abgeben können, und auch in vorzüglicher Weise alle möglichen weiblichen Handarbeiten auszuführen verstand.“

Von einer Patientin Kassowitz' (bei der ersten Beobachtung 4jähriges Mädchen) wird berichtet: „Sie war in allen Klassen die beste Schülerin, hatte schon sehr früh ein ausgezeichnetes musikalisches Gehör, so dass sie mit 6 Jahren bei der Gartenmusik Wagner sofort erkannte, nach wenigen Lektionen eine der geschicktesten auf der Eisbahn war.“

ad 15) Das gleichzeitige Vorkommen anderer kongenitaler Missbildungen (hochgewölbter Gaumen, Inguinalhernie u. a), das von vielen Autoren als charakteristisch angesehen wird, ist eigentlich nur in einer relativ kleinen Zahl von Fällen verzeichnet. Kaufmann (2 Fälle), Kirchberg und Simmonds beobachteten kongenitale Hüftgelenksluxation bzw. -Subluxation, Gheorgio Polydaktylie und Syndaktylie an Händen und Füssen sowie Hasenscharte, Virchow, Bode und Kaufmann Polydaktylie; der Patient Lunn's, ein 53jähriger Mann, hatte adenoide Vegetationen, ebenso der von Balme und Reid beobachtete 12jährige Knabe „adenoide Vegetationen in Abundanz“.

Kassowitz, der auf diese Missbildungen viel Gewicht zu legen scheint, beobachtete in 2 Fällen Nabelhernie, mehrmals hochgewölbten Gaumen und Subluxation im Hüftgelenk.

In differentialdiagnostischer Hinsicht dürften sich infolge der sehr charakteristischen Symptome nur selten Schwierigkeiten ergeben. Höchstens könnte die andere Form der fötalen Skeletterkrankung, die Osteogenesis imperfecta, die gleichfalls unter dem klinischen Bilde des mikromelischen Zwergwuchses auftritt, in

Frage kommen. Trotz der analogen klinischen Symptome ist das anatomische Substrat der beiden Affektionen ein grundverschiedenes; bei Achondroplasie handelt es sich um primäre Veränderung des Knorpels, bei der Osteogenesis imperfecta um Funktionsstörungen des Periosts und Knochengewebes.*) In zweifelhaften Fällen wird die Röntgenuntersuchung Aufklärung bringen (Berger).

Von der Rachitis ist die Achondroplasie, die, wie erwähnt, zuerst als fötale Rachitis beschrieben wurde, sowohl in den klinischen Erscheinungen als auch in dem Wesen des anatomischen Prozesses (verzögerte Ossifikation auf der einen und prämature Synostose auf der anderen Seite) leicht zu unterscheiden. Gleichwohl kommen beide Affektionen häufig nebeneinander vor. Derartige Beobachtungen sind besonders von Kassowitz, Silberstein mitgeteilt worden. Von Apert stammt das Wort: „Man wird achondroplastisch geboren und bleibt achondroplastisch, aber man wird rachitisch und kann wieder aufhören, es zu sein."

So scharf sich die Chondrodystrophie durch das Erhaltensein der Intelligenz — kein einziger aller bisher beschriebenen Fälle zeigte den geringsten intellektuellen Defekt — und durch den Mangel thyreoplastischer Zeichen vom Kretinismus unterscheidet, für so nahe verwandt wurden die beiden Affektionen von allen älteren Autoren gehalten. Selbst Kassowitz sucht noch, die Grenzen zwischen Mikromelie, Myxödem und Mongoloid zu verwischen.

In therapeutischer Beziehung wurden vielfach Schilddrüsenpräparate versucht, stets mit vollem Misserfolg. Hierin liegt ja ein weiteres wesentliches Unterscheidungsmerkmal gegenüber dem Kretinismus. Über solche Misserfolge berichten neben zahlreichen älteren Autoren Kassowitz und Berger. Kassowitz hat diese Versuche mit grosser Geduld Monate hindurch fortgesetzt und dabei fortlaufende Bestimmungen der Körpermasse vorgenommen, ohne jemals einen merklichen Einfluss zu sehen. Nach Kassowitz hat Cestan[17]) bei einem 10jährigen mikromelischen Mädchen nach einer durch 8 Monate fortgesetzten Behandlung mit Schilddrüsenpastillen nur eine Zunahme von 3 cm gesehen. Courtin[22]), der ein 9jähriges chondrodystrophisches Kind mit einer Verkürzung des rechten Beines (linker Oberschenkel 24,9 cm, rechter 24 cm) und leichtem Hinken behandelte, entschloss sich zu einem aktiven chirurgischen Vorgehen. Er durchschnitt die Weichteile und das Periost

*) Näheres über Osteogenesis imperfecta bei F. Harbitz, Ziegler's Beiträge 1901, Bd. XXX, p. 605.

an der äusseren Seite des Oberschenkels zwischen unterem und mittlerem Drittel und durchbohrte den Knochen mittels eines Trepans bis zum Mark. In dem durchbohrten Knochen wurde ein Stahlnagel befestigt, dessen Spitze bis in die Markhöhle drang. Hierauf wurde die Beinhaut über den Fremdkörper zurückgeschlagen und vernäht. Ein anderer Stahlnagel wurde auf dieselbe Weise zwischen oberem und mittlerem Drittel des Oberschenkels eingeführt. Nach 12 Tagen konnte das Kind ohne Anstrengung gehen. Eine Messung 1 Monat nach der Operation ergab eine Längenzunahme um 7 mm. In 7 Monaten ist in der Folge das linke Bein um 1 mm, das rechte um 1 cm 2 mm gewachsen. Der eingeführte Stahlnagel hat daher zweifellos das Wachstum gefördert. Die Radioskopie bestätigte die Lage der Stahlnägel im Markkanale. Courtin empfiehlt das Verfahren auch bei kindlichen Knochenbrüchen.

Anatomische Untersuchungen liegen in überaus grosser Zahl vor. Nach der klassischen Schilderung des Knochenprozesses durch Virchow[104]), die sich vorwiegend auf die schon erwähnten Veränderungen an der Schädelbasis bezog, waren es hauptsächlich Gynäkologen, die über „fötale Rachitis" bei unausgetragenen Föten berichteten. H. Müller[68]) hat einen der Virchow'schen Standardfälle nachuntersucht und ausserdem die Veränderungen an neugeborenen Kälbern studiert, die er mit der in Rede stehenden Affektion zu identifizieren geneigt war, während es sich augenscheinlich, wie schon einleitend erwähnt, um kretinistische Veränderungen gehandelt haben dürfte.

Von der umfangreichen anatomischen Literatur seien nur die wichtigsten Arbeiten kurz referiert; hierbei und bei den folgenden Erörterungen über die Beziehung der Achondroplasie zur Athyreosis werden die leitenden Sätze jener älteren Autoren, deren Arbeiten schon schwer zugänglich sind, möglichst wörtlich wiedergegeben.

Scharlau (1867)[90]) beschrieb an zwei Föten die charakteristischen Skelettveränderungen der „fötalen Rachitis"; die chemische Untersuchung ergab: Organische Substanz 46,25 %, anorganische 53,75 %, also ungefähr normale Verhältnisse, bei der mikroskopischen Untersuchung fand sich keine Sklerosierung.

An einem männlichen Fötus mit typischer Achondroplasie konstatierte Winkler (1871)[107]): „Aus der Verbiegung und Kürze der Extremitätenknochen ergibt sich, dass die Krankheit in einem Stillstand der Ossifikation bestand, dass der Knochen, während einerseits das Periost stark wucherte, weich blieb, Verbiegungen entsprechend der Richtung des Muskelzuges zuliess, in der Folge aber

sklerosierte Randschichten von besonderer Mächtigkeit, zumal an der konvexen Seite der Knickung, auf Kosten der Marksubstanz produzierte, selber aber für eine Dauer in einem verdickten Zustand zurückblieb. Hiermit im Zusammenhang wurde das Längenwachstum der Diaphysen sehr intensiv beeinträchtigt, dagegen wucherten die Epiphysenknorpel ganz ausserordentlich, stellenweise sogar Vaskularisation annehmend."

Die folgenden anatomischen Untersuchungen von Kehrer[50]) (ein 8- und ein 9monatlicher Fötus mit „Rachitis congenita") und Urtel (1873)[108]) förderten weitere Details zutage, ohne über das Wesen und die systematische Stellung der Affektion Klarheit zu bringen. Urtel schreibt: „Es liegt also eine Erkrankung des Primordialknorpels, und zwar eine solche vor, die sich darin äussert, dass sie denselben absolut unfähig macht zu dem die Verknöcherung vorbereitenden Akte der reihenförmigen Zellanreihung, statt dessen aber ein allseitiges Zellwachstum einleitet."

Nachdem Fischer (1875)[32]) an dem Skelett eines ausgetragenen Fötus typische achondroplastische Veränderungen beschrieben hatte, gelangte Eberth (1878)[28]) auf Grund seiner Untersuchungen an zwei Kälbern mit angeblich „fötal-rachitischen", offenbar aber kretinistischen Veränderungen sowie unter Zugrundelegung der Befunde H. Müller's zu folgendem Ergebnis. „Vergleichen wir den mikroskopischen Befund bei dem oben beschriebenen Kalb mit dem einer kongenitalen Rachitis, so finden wir als das einzig Uebereinstimmende die Unregelmässigkeit der Ossifikationslinie und den Ersatz des Markes durch faseriges Gewebe. Auch ein Vordringen der Markräume, das heisst der Gefässe, über den Verknöcherungsrand hinaus ist, wenn auch in geringem Grade, wie bei Rachitis zu konstatieren. Wir vermissen dagegen die Vergrösserung der präparatorischen Wucherungszone des Knorpels und die Umwandlung desselben in Osteoidgewebe. Dafür bieten sich wieder Veränderungen, welche der Rachitis nicht zukommen, der Knorpel zeigt mehr ein allseitiges Wachstum und besteht fast nur aus hypertrophischen Knorpelzellen mit reichlicher Grundsubstanz und an der Diaphyse ist die enchondrale Ossifikation ersetzt durch eine reichliche periostale." ... „Ich glaube auch Beweise gebracht zu haben, dass einige der zur fötalen Rachitis gerechneten Fälle die ausgesprochensten dem Kretinismus zukommenden Veränderungen bieten."

Kirchberg und Marchand (1889)[58]) berichten über die eingehende anatomische Untersuchung eines Falles, bei dem, wie in den Beobachtungen von Eberth und H. Müller, die gallertartige

Erweichung des Knorpels in den Vordergrund trat. Sie schlugen für die Affektion den Namen Micromelia chondromalacica vor. Kaufmann hat in der Folge für diese seltenen Fälle den Typus der Chondrodystrophia foetalis malacica aufgestellt.

Porak[82]) hat durch seine Untersuchungen zuerst den Unterschied zwischen chondrodystrophischen und echten Zwergen hervorgehoben und die Beckenveränderungen bei Achondroplasie vorwiegend vom geburtshilflichen Standpunkte geschildert. Unter Mitteilung mehrerer Fälle von Achondroplasie beim Erwachsenen gibt er eine eingehende Beschreibung des Skelettes und betont besonders die Verkürzung und Krümmung der Extremitätenknochen, den Hydrocephalus, die Lordose, die Verkürzung der unteren Körperhälfte, namentlich aber die allseitige Verengerung des Beckeneinganges.

Scholz (1892)[92]) hat in einer fleissigen, den bisherigen Stand der Frage übersichtlich rekapitulierenden Dissertation drei weitere Fälle mitgeteilt, deren Untersuchung aber infolge der heterogenen Beschaffenheit der drei Fälle die Sachlage eher zu verwirren als aufzuklären geeignet erschien. Der erste dieser Fälle ist nämlich der bereits von Winkler beschriebene, der zweite betrifft eine Osteogenesis imperfecta und der dritte ein zweifelloses Myxödem (starke Verdickung der Haut und des subkutanen Gewebes, reichliche Fettansammluug, stellenweise Oedeme, auffallend vergrösserte Schilddrüse).

Volle Klarheit über das Wesen des der Achondroplasie zugrunde liegenden anatomischen Prozesses brachten die an einem grösseren Materiale (13 Fälle) angestellten Untersuchungen von Kaufmann (1892)[48]). Nach diesem Autor ist das Wesen des Prozesses die Veränderung an den knorpeligen Teilen des Skelettes, eine Wachstumsstörung, Dystrophie des Knorpels (daher der Name Chondrodystrophia foetalis). Diese Wachstumsstörung könne zu verschiedenen Zeiten des fötalen Lebens einsetzen; je früher sie auftritt, desto kürzer bleiben die Knochen.

Kaufmann stellte die drei folgenden Typen der chondrodystrophischen Skelettveränderungen auf: I. Chondrodystrophia foetalis hypoplastica, wobei die Epiphyse von normaler Gestalt und Konsistenz ist und eine Behinderung in der Proliferation der Knorpelzellen besteht, II. Chondrodystrophia foetalis hyperplastica, wobei die Epiphysen deutlich verlängert, von wechselnder Konsistenz sind und eine vermehrte Proliferation von Knorpelzellen besteht, und III. Chondrodystrophia foetalis malacica, wobei der Knorpel erweicht, die Intercellularsubstanz gelatinös und

sehr gefässreich ist. Nach Kaufmann können alle drei Typen bei einem Individuum vorkommen, aber gewöhnlich herrscht dann einer derselben vor.

Nach den Ergebnissen aller späteren Beobachter sind diese 3 Typen in sehr verschiedener Häufigkeit zu beobachten: die grosse Mehrzahl der Fälle betrifft die hypoplastische Form, viel seltener ist die malacische Form (Fall von Kirchberg und Marchand[53]), am seltensten die hyperplastische. Von letzterer hat Kaufmann selbst nur einen Fall gesehen, weitere Beobachtungen stammen von Johanessen[44]), Simmonds[98]) und vielleicht, wie Berger[8]) meint, auch von Joachimsthal[48]). Über den von Dawe[26]) unter der Wahrscheinlichkeitsdiagnose Chondrodystrophia foetalis hyperplastica mitgeteilten Fall fehlen genauere Angaben. Die Knochenverdickungen an den Trochanteren, Krümmung der Fibulae und Tibien, Verdickungen der Rippenenden bestanden seit der Geburt. Das Kind lebte 17 Tage. Während der Geburt war Fraktur der unteren Extremitäten eingetreten.

Salvetti (1894)[89]), der bereits eine Literaturübersicht von 82 Nummern über die Frage der sogenannten fötalen Rachitis gibt, untersuchte einen Fötus, der klinisch und makroskopisch rachitische Symptome darzubieten schien, während histologisch deutliche chondrodystrophische Veränderungen (nach dem Typus I des Kaufmannschen Schemas) gefunden wurden.

Turner[102]) fand an der Epiphysen-Diaphysengrenze die Knorpelzellen abnormal in bezug auf ihre Grösse, Form und Anordnung. Die primären knöchernen Areolen, welche gewöhnlich in der Achse des Knochens liegen, fehlen. Die Diaphyse ist dadurch nicht länger geworden. Es besteht eine Zunahme des Periosts zwischen der Epi- und Diaphyse, so dass die Ossifikation der Knorpelzellen in den primären Areolen verhindert ist. Gelegentlich bleiben Epi- und Diaphyse unvereinigt, das Periost verdickt sich an den Knochen entlang des Schaftes, manchmal finden sich exostosenähnliche Buckel.

Simmonds[98]) hat einen Fall von Chondrodystrophia foetalis hypertrophica histologisch untersucht (neben einem Falle der typischen hypoplastischen Form). Es handelte sich um ein ausgetragenes Kind weiblichen Geschlechts, das nur eine Viertelstunde lebte und neben den charakteristischen Skelettdeformitäten eine exquisite kongenitale Hüftgelenksluxation aufwies. „Im zweiten Falle zeigen die histologischen Bilder manche Abweichungen. Auch hier fehlt die Knorpelzellenreihenbildung an der Ossifikationsgrenze; die

auffallend grossen, blasenförmig aufgetriebenen Knorpelzellen liegen völlig wirr durcheinander. Im Gegensatz zum ersten Fall vermisst man indes mehrfach eine scharfe Abgrenzung zwischen Knorpel und Knochen. Der Knochen ist in der Nähe der Epiphyse reich an kleinen Rundzellen, vielfach lassen sich auch Riesenzellen erkennen. Weiter entfernt nimmt dieser Zellreichtum ab, um dann völlig normalen Bildern zu weichen. Auch das Verhalten des Knorpels weicht von dem im ersten Falle ab. Er ist im ganzen weit reicher an Gefässen, an manchen Stellen durchsetzt von kleineren und grösseren Höhlungen, die vielfach mit sternförmigen Zellen erfüllt sind und bisweilen ganz an myxomatöse Herde erinnern. Wo derartige Lücken sehr dicht gelagert sind, nur noch getrennt voneinander durch schmale Septa, tritt eine völlig bienenwabenartige Struktur hervor.“ (Auch dieser Autor verwahrt sich gegen die Annahme von Beziehungen der Chondrodystrophie zum Kretinismus.)

Ziegler[110]) bildet in seinem Lehrbuche das histologische Bild einer enchondralen Ossifikation bei einem Neugeborenen mit abnorm kurzen Extremitäten ab. Beim Vergleich mit der normalen enchondralen Ossifikation ergibt sich, dass die stehenbleibenden Reste der verkalkten Knorpelgrundsubstanz eine andere Anordnung und Konfiguration besitzen wie in der Norm, es ändert sich deutlich die Architektur der enchondral entstandenen Spongiosa.

(Schluss folgt.)

II. Referate.

A. Bakteriologie, Serumtherapie.

Experimentelle Untersuchung über die Infektion und die Bakterienresorption 1. der Gelenke, 2. des Subduralraumes, sowie über den Unterschied in der Resistenz der verschiedenen Gewebe und Körperhöhlen. Von W. Nöltzel. Arch. f. klin. Chir. 81. Bd. 1. Teil.

Die Tatsache, dass nach wie vor den Gelenken eine leichte Infizierbarkeit, eine im Vergleich zu anderen Geweben weit höhere Empfänglichkeit für bakterielle Prozesse zugeschrieben wird, hat den Verf. bewogen, diese Umstände einer experimentellen Prüfung zu unterziehen. Die zu diesem Zwecke am Kniegelenk hauptsächlich mit Staphylo- und Streptokokken vorgenommenen Versuche brachten das Ergebnis, dass tatsächlich die Gelenke die für Infektionen empfänglichsten Teile des Organismus sind. Die Ursache für diese Tatsache findet Verf. gegeben in der die Gelenkhöhle ausfüllenden, schleimigen Synovia, welche bei Gelenksinfek-

tionen, auf welchem Wege immer, den Infektionsträger abgibt, den Kontakt der Gewebe und deren Einfluss auf die Bakterien verhindert und als schützendes Medium die Vermehrung der letzteren begünstigt. In 2. Linie wirkt die Beschaffenheit der Flüssigkeit mit, die durch ihren schleimigen Charakter die Einwirkung abtötender Substanzen fernhält.

Eine 2. Versuchsreihe über die entsprechenden Verhältnisse im Subduralraum liegt nicht abgeschlossen vor, ergibt aber jedenfalls eine geringere Empfänglichkeit für infektiöse Prozesse, wobei darauf hingewiesen wird, dass an der Konvexität der Hemisphären, wo die Impfungen ausgeführt wurden, ein ziemlich enger Kontakt zwischen Dura und Pia vorhanden ist und die Cerebrospinalflüssigkeit hier also die Einwirkung des baktericiden Gewebes nicht hindern kann; dazu kommen mitwirkend die Grösse des infizierten Raumes und die Verteilung und Verdünnung des Infektionsmateriales.

Vergleichende Impfungen haben Verf. zur folgenden Skala der Empfänglichkeit geführt: Peritoneum, Pleura, Hautwunden, Muskelwunden, Gelenke.

Eine spezifische Empfänglichkeit resp. Resistenz gegen verschiedene Bakterien gibt es nicht, dieselbe ist stets abhängig von anatomischen, bzw. physikalischen Bedingungen, Grösse und Beschaffenheit der infizierten Flächen, der schleimigen Flüssigkeit im Gelenke usw. Die so häufige Lokalisation aller hämatogenen Infektionen in den Gelenken, ja selbst des für Wunden und Peritoneum unschädlichen Gonococcus ist nur ein Symptom der überaus grossen Empfänglichkeit der Gelenke und nicht einer spezifischen Affinität zu letzterem.

Ueber die Resorptionsverhältnisse wäre noch nachzutragen, dass einerseits die Grösse derselben keineswegs für die Bakterienvernichtung von wesentlicher Bedeutung ist, andrerseits aber die Bakterienresorption von den Gelenken aus — das Gleiche gilt auch für den Subduralraum — der Resorption anderer Gewebe nicht nachsteht, was durch Experimente des Verf. sicher nachgewiesen wurde. Victor Bunzl (Wien).

Le rôle de la vaisselle dans la transmission des germes infectieux. Von Christiani und de Michelis. Rev. méd. de la Suisse romande 1907. Nr. 1.

Eingehende Untersuchung über die Möglichkeit der Uebertragung infektiöser Keime durch Trinkgeräte, Küchengefässe usw., mit spezieller Berücksichtigung der Frage der Gefahr des gemeinsamen Abendmahlkelches. (Schon in der Mitte des 16. Jahrhunderts sind berühmte Theologen wie Zanchius und Budinger, später (1783) Christian Gottfried Gruner und Johann Daniel Metzger gegen den Gebrauch eines gemeinsamen Abendmahlkelches mit Erfolg aufgetreten.) Verff. haben in dem Speichel, welcher Trinkgefässen anhaftete, die von an florider Lungentuberkulose leidenden Patienten benützt wurden, virulente Tuberkelbazillen nachgewiesen.

Interessant ist folgender Versuch:

1. 5 Gläser wurden nach Benützung ohne vorheriges Abspülen mit einem sterilen trockenen Tuch einfach abgewischt.

2. Andere Gläser wurden in kaltem Wasser abgespült, dann oberflächlich abgetrocknet, „wie dies in der Küche geschieht“.

3. Wiederum andere Gläser wurden mit lauwarmem Wasser ge-

reinigt, dann mit frischem kaltem Wasser abgespült und endlich sorgfältig abgetrocknet, „wie dies im Laboratorium getan wird“.

In den zwei ersten Fällen fanden sich stets Keime, im dritten dagegen nur ausnahmsweise und in sehr geringen Mengen. Daraus folgern Verff., entgegen Esmarch, dass ein sorgfältiges Abspülen und vor allen Dingen ein gründliches Abtrocknen von beschmutzten Essgefässen dieselben im allgemeinen von schädlichen Keimen hinreichend befreien.

Schrumpf (Strassburg).

A study of the nature of the micro-organisms found in the mouths and throats of healthy persons. Von J. B. Rucker. Univ. of Pennsylvania. Med. Bull. XIX, 8 p. 207.

Verf. hat in dem Rachenschleim gesunder Personen regelmässig Streptokokken und Diplokokken nachgewiesen; in 70 % der untersuchten Fälle fand er den Streptococcus mucosus, in 50 % atypische Pneumokokken, typische Pneumokokken in 25 % der Fälle.

Schrumpf (Strassburg).

The streptococci from scarlatinal and normal throats and from other sources. Von G. F. Ruediger. The Journ. of Inf. Dis. III, 5 p. 755.

Verf. hat in 154 Fällen den Rachenschleim auf seinen Bakteriengehalt untersucht, teils bei gesunden, teils bei an Scharlach, Masern, Angina, Pneumonie erkrankten Individuen. In allen Fällen von Scharlach und Tonsilitis fand sich Strept. pyogenes in grosser Zahl; er verschwand meist mit dem Aufhören der klinischen Symptome. Der Strept. pyogenes kann nicht als normal in jedem gesunden Rachen vorkommend angesehen werden; er wurde bei 49 % gesunder Individuen vermisst. Regelmässig und in reichlicher Menge fand sich dagegen eine Bakterienart, welche zwischen dem gewöhnlichen Strept. pyogenes und dem Pneumococcus liegt und als normaler Befund anzusprechen ist. Diese Mikroorganismen sind für Kaninchen nur wenig virulent.

Schrumpf (Strassburg).

Amoebiasis; its association with other diseases, its complications and its after effects. Von W. S. Nusgrave. Philippin. Journ. of Sc. I No. 5 p. 547.

Interessante Abhandlung über das Vorkommen von Mischinfektionen von Amöben und anderen Mikroorganismen mit besonderer Berücksichtigung der im Verlauf von Amöbenenteritis enstandenen Leberabscesse, der Amöbengastritis und der Amöbenappendicitis.

Schrumpf (Strassburg).

Mouth desinfection in the prophylaxis and treatment of pneumonia. Von H. Wadsworth. The Journ. of Inf. Dis. III, 5 p. 774.

Eine vollkommene Desinfektion der Mundhöhle ist unmöglich. Pneumokokken sind jedoch in höchstem Grade empfindlich gegen die plasmolytische Wirkung von alkalischen Salzlösungen. In Bouillon werden Pneumokokken leicht zerstört, schwerer in Exsudatflüssigkeiten, noch schwerer im Sputum, wenn dünne Lösungen von Desinfektionsflüssigkeit angewandt werden.

Von allen untersuchten und allgemein als Mundwasser bräuchlichen antiseptischen Lösungen scheint der Alkohol am zweckmässigsten zu sein. — Es rät nun Verf., zur Desinfektion des Mundes bei Pneumonie eine alkoholische Lösung von Chlornatrium und Natronbikarbonat unter Zusatz von Glycerin anzuwenden (Formel angegeben).

Schrumpf (Strassburg).

Spirilles, spirochaîtes et autres microorganismes à forme spirillaire. Von R. Blanchard. Revue Vétérinaire 1906; The Journ. of Vet. Trop. Sc. I, 3 p. 320.

Verf. schlägt folgende Einteilung für die spirillenartigen Mikroorganismen vor:

I. Spirobakterien (Cohn 1875) = Spirillaceae (Migula 1890).

1. Genus Spirosoma (Migula 1900)
   a) Sp. nasale (Weibel 1887),
   b) Sp. linguale (Weibel 1888);
2. Genus Vibrio (Ehrenberg 1838) = Microspira (Schröter 1886)
   a) V. comma (Schröter 1886) (asiatische Cholera),
   b) V. Metschnikovi (Gamaléia 1888) (Hühner-Enteritis);
3. Genus Spirobacillus (Metschnikoff 1889)
   a) Sp. Cienkovskyi (Metschnikoff 1899) (Blutparasit von Daphnia magna),
   b) Sp. gigas (Cutes 1899) (in Quellwasser gefunden);
4. Genus Spirillum (Ehrenberg 1838) (Saprophyten).

II. Trypanosomidae (Doflein 1901).

1. Genus Spirochaeta (Ehrenberg 1838) = Spirochäte (Cohn 1875)
   a) Sp. plicatilis (Ehrenberg 1838) (in stehendem Wasser vorkommend),
   b) Sp. buccalis (Cohn 1875) (in kariösen Zähnen häufig),
   c) Sp. Obermeieri (Cohn 1875) (Zeckenfieber),
   d) Sp. Eberthi (Kent 1880) (in den Lieberkühn'schen Drüsen der Vögel lebend),
   e) Sp. anserina (Sakharov 1891) (verursacht Septikämie bei Gänsen),
   f) Sp. gallinarum (R. Blanchard) (verursacht Septikämie bei Hühnern),
   g) Sp. Theileri (Laveran 1903) (Texasfieber),
   h) Sp. vaccinae (Bonhoff 1905) (in den Impfpusteln des Kalbes gefunden),
   i) Sp. ovina (R. Blanchard) (im Schafblut lebend),
   j) die im Magen vorkommenden Spirochäten (Bizzozero).
2. Genus Treponema (Schaudinn 26. X. 1905) = Spirochaetae = Spironema (Vuillemin 5. VI. 1905) = Microspironema (W. Stiler u. Pfender 2. XII. 1905)
   a) Tr. pallidum (Schaudinn) (Syphilis);
3. Genus Trypanosoma (Gruby 1884) = Trypanomonas (Danilewsky 1885)
   a) Tr. gambiense (Dutton) (Schlafkrankheit),
   b) Tr. Brucei (Plimmer u. Brasford) (Nagana),
   c) Tr. Evansi (Steel) (Surra),

d) Tr. Lewisi (Kent) } (nicht pathogen, bei Ratten und
e) Tr. cuniculi (R. Blanchard) } Kaninchen vorkommend),
f) Tr. equiperdum.

4. Genus Trypanoplasma (Laveran u. Mesnil 1901) = Trypanomonas (Lubbé 1891) = Trypanophis (Keysselitz 1904) (im Blut und Magen von Fischen). Schrumpf (Strassburg).

Ueber Spirochätenerkrankungen. Von G. Scherber. Dermatol. Zeitschr., 2. Heft, 1907.

Lokalerkrankungen, bei welchen Spirochäten eine grosse Rolle zu spielen scheinen, gehen fast ausschliesslich von der Genitalregion und von der Mundhöhle aus. Die bei diesen Mund- und Genitalprozessen vorkommenden Spirochäten färben sich mit den gewöhnlichen Anilinfarben bereits in der Kälte leicht nach den gewöhnlichen Methoden und zeigen ein gramnegatives Verhalten. Von Allgemeinerkrankungen sind vor allem die Syphilis, die Recurrens und die Framboesia tropica durch Spirochäten bedingt. von Hofmann (Wien).

Generalized blastomycosis. Von E. Irons und E. A. Graham. The Journ. of Inf. Dis., III, 4, p. 666.

Klinische, bakteriologische und pathologisch-anatomische Besprechung eines Falles von generalisierter Blastomycosis (B. dermatidis) mit miliaren Knoten in Lunge und Milz, Phthise der Oberlappen, multiplen Hautabscessen, Retropharyngealabscess. Blastomyceten wurden intra vitam aus dem Eiter der Hautabscesse und dem Sputum gezüchtet und durch Impfung mit denselben die Krankheit auf Tiere übertragen.

Das klinische Bild war dem einer tuberkulösen Affektion sehr ähnlich.

Schrumpf (Strassburg).

Ueber Methylenblau. Von Franz Nagelschmidt. Arch. f. Derm. und Syph. Bd. LXXXIV, 1907.

Nach N.'s Untersuchungen wirkt das Methylenblau austrocknend und sekretionsbeschränkend sowie auch antibakteriell auf Wunden, Geschwüren und Schleimhäuten. Geradezu spezifisch ist seine Wirkung bei Ulcus molle. Bei Gonorrhoe ist das Methylenblau überall da anzuwenden, wo starke subjektive Beschwerden oder reichlicher Ausfluss vorhanden sind. Doch muss man sich konzentrierter Lösungen (5—10 $^0/_0$) und dreimaliger täglicher Anwendung neben der üblichen Behandlung bedienen. von Hofmann (Wien).

Studies on phagocytosis. Von F. R. Bergey. Univ. of Pennsylvania. Med. Bull., XIX, 7 p. 177.

Die polymorphonukleären Leukocyten besitzen deutlichst manchen Bakterienarten gegenüber viel energischere phagocytäre Eigenschaften als gegenüber anderen; ganz besonders ausgezeichnet ist die Phagocytose bei den verschiedenen Septikämien. Ferner wirken die grossen Lymphocyten und die von dem Peritonealüberzug stammenden Endothelzellen weit stärker phagocytär als die polymorphonukleären Leukocyten; letzteres tritt besonders deutlich bei Infektionen durch Spirillen zutage.

Schrumpf (Strassburg).

A study of the cause of sudden death following the injection of horse serum. Von H. J. Rosenau und J. F. Andersen. Hygienic Laborat. Bull., No. 29, Washington.

Wird normales oder Antitoxinserum des Pferdes subkutan oder intraperitoneal injiziert, so ist es unschädlich; wird es aber einem Meerschweinchen beigebracht, das schon mit demselben Serum vorbehandelt worden ist, so wirkt es toxisch und ruft Dyspnoe, Lähmungen, Krämpfe hervor. Es scheinen vorzugsweise die respiratorischen Centren betroffen zu sein; der Tod tritt oft sehr rasch ein. Hierbei ist die Giftigkeit des Pferdeserums völlig unabhängig von seinem Gehalt an Diphtherie-Antitoxin; ferner hat sie nichts zu tun mit der Hämolyse, auch nicht mit spezifischen Präcipitinen. Das giftige Agens passiert jedes Filter, wird durch Ammonsulfatfällung nicht mitgerissen, verträgt eine Erhitzung auf 60 ^{0}, wird bei 100 ^{0} zerstört. $\frac{1}{250}$, sogar $\frac{1}{1000}$ ccm Serum genügen, um ein Meerschweinchen 160 Tage gegen fernere Serumdosen empfindlich zu machen; diese Eigenschaft ist auf die Jungen übertragbar.

Schrumpf (Strassburg).

The oral administration of antitoxin for prevention of diphtherie, tetanus and possibly sepsis, with some observations on the influence of certain drugs in preventing digestion and promoting absorption from the alimentary canal. Von C. F. MacClintock und W. E. King. The Journ. of Inf. Dis., III, 5, p. 701.

Diphtherie- und Tetanusantitoxin, Meerschweinchen, Kaninchen oder Hunden per os beigebracht, werden vom Magen aus nicht in nennenswerter Menge resorbiert; werden sie hingegen mittels Jejunalfistel direkt in den Darm gebracht, so ist ihre Resorption sehr deutlich. Werden sie nun mit Substanzen vermischt, welche einerseits ihre Verdauung verhindern, andererseits ihre Resorption begünstigen, so mit Trikresol, Salol, Chloroform, Opium, Strychnin, Kaliumbicarbonat, so gelangen sie auch bei Zufuhr per os in reichlicher Menge in das Blut, ganz besonders wenn die Versuchstiere sich in mässigem Hungerzustande befinden. Die sich einstellende Immunität ist dieselbe wie bei subkutaner Zufuhr des Antitoxins und stellt sich in derselben Zeit ein wie letztere. Versuche an Menschen ergaben dasselbe Resultat.

Die nach Aufnahme von verdorbenen Speisen eintretende Toxikämie dürfte sich daraus erklären, dass in diesen Fällen die Verdauung aufgehoben und daher die Resorption der schädlichen Produkte ermöglicht ist.

Schrumpf (Strassburg).

Zur Behandlung der Tuberkulose mit Antituberkuloseserum Marmorek. Von A. van Huellen. Deutsche Zeitschr. f. Chirurgie, Bd. LXXXIV, Sept. 1906.

Verf. ist auf Grund seiner therapeutischen Versuche mit dem Marmorek'schen Serum zur Ueberzeugung gelangt, dass dieses als ein spezifisches Heilmittel gegen die Tuberkulose anerkannt werden müsse. Die Versuche erstrecken sich auf die Behandlung von tuberkulösen Fisteln, tuberkulösen Drüsen, Gelenkerkrankungen und einer Peritonitis. Mit Ausnahme der Arthritiden, bei deren Behandlung kein sicherer günstiger Einfluss zu konstatieren war, hat Verf. meistens auffällige Besserung des

Verlaufes und Heilung auch in solchen Fällen beobachtet, wo chirurgische und andere Behandlungsmethoden bereits vollständig versagt hatten. In einzelnen Fällen allerdings zeigte sich keinerlei Beeinflussung durch das Serum, in anderen wieder wurde das Serum nicht vertragen, wie denn überhaupt den durch die Injektion hervorgerufenen Nebenerscheinungen, die in lokalen Infiltrationen und Abscessen sowie in öfters auftretenden ödematösen Anschwellungen und Exanthemen bestehen, Rechnung getragen werden muss; doch sieht Verf. in diesen Nebenerscheinungen nicht wie Stadelmann eine Kontraindikation gegen die obige Behandlungsmethode, sondern empfiehlt in derartigen Fällen die Applikation im Klysma.

Vorwiegend eignen sich natürlich frische Fälle von Tuberkulose, wenig, wie bereits erwähnt, Fälle von Gelenkstuberkulose, doch glaubt Verf., auch hier bei länger fortgesetzter Serumbehandlung Erfolge versprechen zu dürfen. Victor Bunzl (Wien).

B. Darm.

Notes on a case of enterospasm. Von E. Oliver Ashe. Brit. Med. Journ., 2. März 1907.

Die Patientin, eine 22 Jahre alte Frau, litt seit Dezember 1905 an Obstipation und Schmerzen in der Magengegend, die beim Gehen zunahmen. Am 1. Februar 1906 traten die Beschwerden besonders heftig auf und trotz reichlicher Abführmittel war durch 3 Tage kein Stuhl zu erzielen; nach der Defäkation hörten die Schmerzen auf. Auch bei Untersuchung in Chloroformnarkose konnte keine Ursache für die Obstipation gefunden werden, das Abdomen war stets druckschmerzhaft, mehr noch nach Einnahme von Purgativa, schon beim Auflegen der Hände entstanden Spasmus der Abdominalmuskeln und Schmerzen in der Tiefe, die durch Belladonna und Opium nicht beeinflusst wurden. Irrigation erzeugte bedeutende Schmerzen, ohne Stuhl zu erzeugen. Erbrechen und Ausdehnung des Abdomens bestanden nie.

Operation. Nach Eröffnung des Abdomens fand sich links vom Nabel ein Stück verengten Dünndarmes, ca. fingerdick und 7 Zoll lang; der Uebergang in den angrenzenden Darm erfolgte nicht allmählich, sondern plötzlich. Drehung, Kongestion oder Peritonitis bestand nicht, Flatus liessen sich durch Druck durchpressen, Fäkalmassen jedoch nicht. Nach einiger Zeit, während welcher die Partie durch warme Kompressen bedeckt wurde, hatte dieselbe plötzlich normale Gestalt und normales Aussehen angenommen. Von da an fühlte sich Patientin wohl bis zum 8. Mai, wo Schmerzen und blutig-schleimige Stuhlentleerungen mit anschliessender Obstipation auftraten, die durch Glycerinklysmen bekämpft wurde, gleichzeitig nahm die Frau intern Belladonna.

Pathognomonisch für die Erkrankung scheinen die bedeutende Irritabilität der Abdominalmuskeln und die Tendenz zu schmerzhaften Spasmen in den Muskeln und Därmen zu sein.

Herrnstadt (Wien).

A case of multiple strictures of the small intestine, probably of tuberculous origin. Von Mr. Charters J. Symonds. Lancet, 17. November 1906.

Patient war ein 43jähriger Mann, der seit der Kindheit an Schmerzen im Bauche litt; seit dem 20. Jahre hatte er jährlich 1—2 Attacken,

gewöhnlich des Nachts, in den letzten Jahren waren dieselben häufiger aufgetreten und durch 3 Monate fast konstant. Das Abdomen war geschwollen, Wülste von Dünndarm sichtbar, lautes Gurren, ein Geräusch der Flüssigkeit wie beim Passieren eines engen Orificiums war links und unterhalb vom Nabel hörbar. Am 5. September 1899 wurde ein 15 Zoll langes Darmstück reseziert, dasselbe war verdickt, dilatiert und an beiden Enden strikturiert; der dilatierte Anteil allein war ca. 12 Zoll lang. Seither fühlt sich Patient völlig wohl. Herrnstadt (Wien).

Idiopathic dilatation of the colon. Von Herbert P. Hawkins. Brit. Med. Journ., 2. März 1907.

Das Symptomenbild ist folgendes: 1. Obstipation seit Geburt oder von der frühesten Kindheit an. 2. Es können abwechselnd Obstipation und Diarrhoe eintreten. 3. Verbreiterung des Abdomens mit Prominenz der linken Reg. iliaca. 4. Geringe Formveränderung der linken Reg. iliaca, ähnlich schwachen, peristaltischen Bewegungen. 5. Abwesenheit von Schmerzen und Erbrechen.

Die Erkrankung beginnt fast immer am untersten Teile der Flex. sigmoidea (Colon pelvicum) an der Stelle, wo es das Mesenterium verliert und weniger beweglich ist und wo es in das Rectum übergeht. Es besteht keine strukturelle Verengerung, die Passage bis zum Anus ist weit und frei und dies führt zur Annahme eines nervösen Einflusses, welcher nach White als congenital inertness of the colon bezeichnet wird. Im späteren Alter wird die Darmtätigkeit gewöhnlich eine normale und nur in wenigen Fällen war auch später eine wenn auch geringere Dilatation nachweisbar. Der primäre nervöse Defekt mag oft schon in utero Colondilatation produzieren, das Individuum sodann die Entwicklungsperiode überstehen und erst in späterer Zeit, wenn der Einfluss des Alters hinzukommt, der Krankheit unterliegen.

Anatomie. In einzelnen Fällen ist Analspasmus die einzige Ursache für Colondilatation. Fast immer findet sich eine trichterförmige Verbreitung des Rectum oder der Flex. sigmoidea oder es bleiben Rectum und unterster Anteil des S romanum frei und die Erweiterung beginnt erst weiter oben, wobei die Länge der Dilatation 3—4 Zoll beträgt, doch wurden auch 8 Zoll gemessen. Dabei ist die Gestalt des S romanum erhalten, es kann jedoch bis zum Nabel oder sogar bis zum rechten Rippenrande reichen und durch die Bauchdecken sichtbar sein. Das oberste Ende der dilatierten Partien gleicht dem unteren und geht dann in normales Colon über, nur selten ist auch das Ende des Col. desc. in die Erweiterung noch einbegriffen. Eine Dilatation des ganzen Colons bis zum Blinddarm ist ausserordentlich selten. Der Dünndarm ist eng, collabiert, leer, grau gefärbt.

Die Dilatation erfordert zur Entwicklung längere Zeit und ist kombiniert mit Hypertrophie der Muskeln, welche gewiss eine Zeit lang dem paretischen oder spastischen Darmanteil die Wagschale hält, bis relative Insufficienz eintritt; dabei ist die zirkuläre Mulkelschichte 3 mal dicker als die longitudinale und die ganze Dicke beträgt ca. $^1/_4$ Zoll. Das Mesenterium des S romanum ist gleichfalls verdickt; Adhäsionen bestehen nicht, Ulcerationen sind nur selten beobachtet. Die Fäkalmassen sind halbflüssig, gelb-grünlich, von mässigem Geruch, der Hauptanteil des Darminhaltes ist gasförmig und bewirkt durch den Druck die Dilatation.

Der vollentwickelte Zustand bei Kindern wird durch 2 Fälle illustriert:

1. Fall. Ein 12 Monate alter Knabe, der seit Geburt an Obstipation mit gelegentlicher Diarrhoe litt. Vor der Spitalsaufnahme war er durch 5 Tage ohne Schmerzen und Erbrechen konstipiert, doch sah man einen Tumor, der sich zu bewegen schien. Patient starb, nachdem eine Colotomie gemacht worden war. 3 Zoll über dem Rectum begannen Hypertrophie und Dilatation des Darmes, der in einer Höhe von 4 Zoll einen Durchmesser von 6 Zoll hatte, das ungeheure S romanum füllt die untere Hälfte des Abdomens aus. Die Dilatation erstreckte sich auf das Col. descendens und transvers. und ging allmählich in das Col. ascendens über. Der Inhalt bestand aus weichen, gelben Fäkalmassen.

Fall 2 zeigt dieselben Symptome, doch trat der Exitus weniger plötzlich ein. Es war ein 10 monatlicher Knabe, Brustkind, mit ausgedehntem Abdomen, in dem 2 breite Darmschlingen sichtbar waren, die von der linken Fossa iliaca zum rechten Rippenrand verliefen. Nachdem durch 10 Tage auch durch Purgativa fast kein Stuhl zu erzielen war, trat Exitus letalis ein.

In Fall 3 handelt es sich um einen 7 Jahre alten Knaben, der wegen Rippenbruches ins Spital aufgenommen wurde. Das Abdomen war mächtig dilatiert, peristaltische Bewegungen waren sichtbar, links unten war eine derbe, rundliche Geschwulst palpabel. Innerhalb 14 Tagen wurden durch Purgativa nur 3 Entleerungen erzielt, das Allgemeinbefinden war dabei ein gutes. Nach Laparotomie sah man das S romanum sich sackartig bis zum Nabel erstrecken. Durch laterale Anastomose wurde die dilatierte Partie ausgeschaltet. Im Beginne mussten häufig Abführmittel verabreicht werden und erst nach 2 Monaten besserten sich die Verhältnisse, unterstützt durch Massage und Elektrizität. Das Abdomen blieb jedoch ausgedehnt. Nach 4 Jahren bestand die sackförmig ausgedehnte Partie noch immer und war, wenn mit Gas gefüllt, in ihren Umrissen sichtbar, ohne jedoch Beschwerden zu verursachen.

Ein ganz frühes Stadium zeigt Fall 4. Ein 3 Wochen altes Kind, früh geboren, das Abdomen sofort stark aufgetrieben, Nahrungsaufnahme unwillig, häufiges Erbrechen. Es bestanden Obstipation und nach Abführmitteln flüssige Entleerungen. Ausgedehnte Darmschlingen waren sichtbar, und zwar schienen es hauptsächlich Coecum und Col. asc. zu sein, weniger Col. transvers. Das bestätigte sich auch bei der Operation, die Dilatation hörte an der Flex. lienalis plötzlich auf; die übrigen Teile waren normal. Ein Tag nach der Operation Exitus. Das Colon hatte bei der Autopsie normales Aussehen und normale Dimensionen, im Dünndarm war eine breite Intussusception, die offenbar vor dem Tode entstanden war. Hier scheint es sich um eine Darmparalyse gehandelt zu haben. In einem von Dodd of Hove beobachteten Falle persistierte die Dilatation nach dem Tode. Auch hier bestanden ein Defekt der Darmaktion seit der Geburt, Ausdehnung und Spasmus, Obstipation, Schmerzen, Erbrechen. In einem weiteren Falle befand sich der Darm in einem hauptsächlich paralytischen Zustande und zwischen den einzelnen Anfällen trat wesentliche Besserung ein, so dass Patient ein Alter von 5 Jahren erreichte.

Bei Erwachsenen finden sich im grossen und ganzen die nämlichen Verhältnisse: Darmträgheit seit frühester Kindheit, Dilatation des Colons, hauptsächlich des S romanum, dabei kann das Allgemeinbefinden ungestört sein, bis ein plötzlicher Collaps zum Tode führt. Die Colonwand findet

sich hypertrophiert oder auch nicht und bleibt selbst nach Exzision der dilatierten Partie ausgedehnt. Nach der Operation kann es zu neuerlicher Dilatation eines Colonanteiles kommen, wie Verf. an einem Falle beschreibt. Der Volvulus wurde reponiert und fixiert, worauf Patient sich erholte.

Der letzte Fall ist charakterisiert durch muskuläre Hypertrophie des Col. desc. und S romanum ohne Dilatation, wobei das letztere kurz, starr und schwach verengt war. Das übrige Colon war dilatiert ohne Hypertrophie. Die Hypertrophie basiert auf einem lang dauernden Spasmus. Herrnstadt (Wien).

A case of idiopathic dilatation of the rectum and colon as far as the hepatic flexure. Von H. Morley und Mr. H. Betham Robinson. Lancet, 16. Februar 1907.

Der Patient, ein 12 Jahr alter Knabe, klagte über Vergrösserung seines Abdomens mit Obstipation ohne Erbrechen oder Blutabgang per rectum. Der Perkussionsschall war tympanitisch, bei der Palpation fühlte man in der Gegend des Colon transversum irreguläre Massen, das Rectum war stark dilatiert; Purgativa blieben durch 14 Tage ohne Erfolg. Nach Eröffnung des Abdomens fand man eine enorme Dilatation des Rectums und des Colons bis zur Flexura hepatica; durch Druck wurden massenhafte Fäces aus dem Darm entleert, die Darmwand war mächtig hypertrophiert. Die Drüsen waren nicht vergrössert und es bestanden keine Zeichen von Peritonitis. Seither funktionierten die Eingeweide völlig normal und ohne Purgativa, die rektale Untersuchung zeigte eine geringe, ballonartige Auftreibung des Darmes. Nach mehreren Monaten traten wieder Schmerzen, Ausdehnung des Abdomens und Diarrhoe ein und Patient starb sehr bald in comatösem Zustande. Das hypertrophierte und dilatierte Colon mass 16 Zoll in der Circumferenz gegenüber 19 Zoll, die bei der Operation gemessen wurden. Die wichtigsten Punkte in diesem Falle waren: 1. die bedeutende Besserung, die auf die mechanische Entleerung des Darmes folgte; 2. die lange Dauer der Besserung; 3. der rasche Exitus ohne genügende Erklärung. Die Ursache der Dilatation war völlig dunkel, möglicherweise ein Volvulus in der Flexura sigmoidea. Nach H. Clutton wäre in diesem Falle eine Colotomie mit langdauernder Drainage angezeigt. Herrnstadt (Wien).

Multiple internal diverticula (invaginations?) of the small intestine. Von A. Scot Skirving. Brit. Med. Journ. 2. Februar 1907.

Während der Operation einer rechtsseitigen, incarcerierten Inguinalhernie fand der Autor an der Konvexität der Darmschlinge 6 Depressionen, die in gleichen Distanzen voneinander lagen; sie repräsentierten die Mündung von Divertikeln, die in das Lumen des Darmes projiziert waren und eine Länge von 1—2 Zoll hatten; alle endeten blind und waren offenbar lokale Invaginationen der ganzen Darmwand, vielleicht hervorgerufen durch irreguläre Darmperistaltik, doch liess sich keines derselben reponieren. Sämtliche Divertikel lagen in jenem Darmabschnitte, der der Incarceration entsprach, und zwischen den einzelnen Depressionen bestand geringe Verdickung der Darmwand, wahrscheinlich entzündlichen Charakters. Am Hals der Hernie waren einzelne, nicht sehr feste Adhäsionen sichtbar. Patient überstand die Radikaloperation der Hernie

gut und klagte später nur über zeitweilige stechende Schmerzen des Abends in der rechten Inguinalgegend. Nach eigenen Angaben litt er schon 4—5 Jahre vorher an denselben Schmerzen, ohne dass damals schon eine Hernie bestand. Es bleibt die Frage offen, ob diese Schmerzen mit den Divertikeln in Zusammenhang gebracht werden könnten oder nicht.

Herrnstadt (Wien).

Hernia epigastrica vom Standpunkte der internen Medizin auf Grund von 50 Fällen. Von Wilhelm Friedrich. Orvosi Hetilap, 1907, No. 9.

Unter den Begriff der Hernia epigastrica gruppiert Verf. alle Magen, Darm, Omentum, Fett oder sonstigen Inhalt besitzenden Ausbuchtungen, die sich an der Bauchwand im Verlaufe der Linea alba zeigen. Er beobachtete die Häufigkeit der Hernia epigastrica an seinem grösstenteils schwere Arbeit verrichtenden Krankenmaterial und fand, dass dieselbe von 12744 Männern in 52 Fällen, also in 0,48 % nachweisbar war (gegenüber der bisher angenommenen Küttner-Bohlantschen Zahl von 0,6 %); von 2557 Frauen fand er in 2 Fällen, d. h. in 0,08 % die Hernie vor; bei Frauen und Männern zusammen beträgt die Häufigkeit 0,35 %. Die Hernia epigastrica ist bei Männern also viel häufiger als bei Frauen und kommt in den verschiedensten Altern vor. Im allgemeinen zeigen sich die Hernien an der rechten oder linken Seite der Linea alba, dennoch ist die Lokalisierung ausserhalb der Mittellinie viel seltener; das linksseitige Vorkommen ist häufiger als das rechtsseitige. Die linsen- bis kinderfaustgrossen Hernien treten oft ohne jede nachweisbare Ursache auf, aber oft bildet die indirekte Ursache das Trauma, das Heben schwerer Gegenstände, das Heben bei rückwärts gebeugter Körperhaltung. Diese Hernien verlaufen manchmal ohne Symptome, in 49,1 % der Fälle gaben sie zu keinen Klagen Veranlassung, in anderen Fällen wieder sind sie Ursache eines verschiedenen Symptomenkomplexes, so dass sie oft nicht erkannt oder verkannt werden. Diese Symptome sind: saures Aufstossen, Blähung des Magens, Erbrechen, Sodbrennen, Schmerzen in der Magengegend, Kopfschmerzen, Obstipation und Schwindel. Seltener vorkommende Symptome sind: sich steigernde Schmerzen nach dem Essen, beim Gehen oder Rückwärtsbeugen des Rumpfes, einen Gallensteinanfall nachahmende Krämpfe, ausstrahlende Schmerzen in die Blase, den Hoden und Mastdarm, Hyperacidität, Herzklopfen und nervöse Depression. Infolge dieses Symptomenkomplexes ist die Krankheit mit Magenkatarrh, Magengeschwür, Magenerweiterung, Magenneurose, Enteroptose, Kolik, nervösem Herzklopfen, Hypochondrie oder Hysterie zu verwechseln. Trotz der bruchartigen Ausbuchtungen kann die Differentialdiagnose oft Schwierigkeiten verursachen, Verf. hatte einen Fall, wo auch Tabes vorhanden und nicht festzustellen war, ob die Ursache der Magenbeschwerden der Bruch oder die Tabes ist. Die Ursache der verschiedenen Symptome ist in einem Reflex der Nerven des Bauchfells zu suchen.

Aus der äusserlichen Untersuchung lässt sich nicht feststellen, ob der Inhalt der Hernie Fett ist oder ob eine vollkommene anatomische Hernie vorhanden ist. Dies ist aber in der Praxis auch nicht wichtig, da zur Operation unter allen Umständen so geschritten werden muss, als ob eine wahre Hernie zugegen wäre. Verf. verurteilt den Gebrauch

des Bruchbandes oder der Gummipelotte bei diesen Hernien und empfiehlt in allen diesen Fällen, wo die Krankheit schwer, das Leben verbittert und die Arbeit behindert ist, die Operation, da nach derselben seinen Erfahrungen gemäss die Symptome verschwinden und Recidive höchst selten sind. Solche Hernien, die keine grösseren Störungen verursachen, operiert er nicht, ebensowenig diejenigen, die bei solchen Individuen auftreten, die eine ruhige, nicht anstrengende Beschäftigung haben. J. Hönig (Budapest).

A case of rupture of the diaphragma, with hernia of the viscera through the rent. Von James Berry. Lancet, 22. Dezember 1906.

Der Unfall erfolgte durch Einquetschen zwischen 2 Puffern. Es bestanden schwerer Collaps sowie physikalische Anzeichen einer Ruptur der linken Lunge mit Austritt von Blut und Luft in die linke Pleurahöhle; auch Ruptur des Zwerchfells wurde angenommen. In den nächsten 3 Tagen wurde das Herz immer mehr nach rechts verdrängt und der Pneumohämothorax nahm zu; gleichzeitig nahm der Umfang des Abdomens um 4 Zoll ab. Am 4. Tage setzte heftiges, wiederholtes Erbrechen ein, dasselbe war kaffeesatzartig verfärbt und enthielt verändertes Blut. Die Diagnose lautete auf diaphragmatische Magenhernie mit Strangulation. Nach Eröffnung des Abdomens präsentierte sich ein breiter Riss im linken hinteren Anteile des Zwerchfelles, durch welchen der grösste Teil des Magens und Colon transversum sowie das ganze grosse Netz, die Hälfte der Milz, die in 2 Teile geteilt war, und das obere Ende der linken Niere durchgetreten waren. Der Riss wurde teilweise durch Naht, teilweise durch Fixierung des linken Leberlappens geschlossen, um den hinteren Teil der Oeffnung, die sich nicht vernähen liess, zu blockieren. Bald nach der Operation trat Exit. letalis ein.

Die Diagnose auf Magenhernie liess sich aus der verminderten Circumferenz des Abdomens und der Art des Erbrochenen machen.

Herrnstadt (Wien).

Rupture of ulcerated abdominal wall over an umbilical hernia, with protrusion of gut untreated for 7 $^1/_2$ hours; uninterupted recovery. Von Arthur H. William. Brit. Med. Journ., 23. März 1907.

Am 8. Dezember 1906 wurde eine 30 Jahre alte Frau ins Spital aufgenommen, bei der an Stelle des Nabels ein etwa 3 Fuss langes Darmstück durch eine schmale Oeffnung in der vorderen Abdominalwand hervorgedrängt war. Vorher bestand eine kindskopfgrosse Nabelhernie, an deren Spitze die Haut dunkel verfärbt war; 2 Tage vor der Spitalsaufnahme trat Ruptur ein und unter heftigen Schmerzen und Erbrechen drängte sich ein Darmstück vor, dem späterhin noch ein grösserer Anteil folgte. In diesem Zustand verblieb die Frau ohne jeden Schutz vom Morgen bis Nachmittag, wo sie ins Spital transportiert wurde. Pat. war collabiert, der Darm rot und ödematös. Er wurde mit sterilen Kompressen bedeckt und irrigiert, sodann die Oeffnung erweitert, der Darm reponiert; nach Exzision des Ulcus wurde die Abdominalwand geschlossen. Schmerzen und Erbrechen sistierten, die Temperatur, im Beginne 101,5 F, erreichte am 4. Tage die Norm. Ein leichter Anstieg am 5. Tage infolge Eiterung eines Stichkanales ging nach Entfernung der Naht zurück, worauf rasch Heilung eintrat. Herrnstadt (Wien).

Notes of a case of strangulated hernia associated with acute haemorrhagic pancreatitis. Von Walter H. Brown. Lancet, 23. März 1907.

Der Patient, ein 60 Jahre alter Mann, wurde von heftigen abdominalen Schmerzen, namentlich zwischen Nabel und Schambein, ergriffen und erbrach mehrere Male. Das Abdomen war mässig ausgedehnt; links bestand eine Hydrocele, rechts Hydrocele und Hernie, die irreponibel und gespannt war. Sie bestand aus einem Konvolut von dunkelrot verfärbtem Dünndarm. Trotz Operation dauerte das Erbrechen fort und Patient starb am nächsten Tage. Bei der Nekropsie war der Pankreaskopf dunkel gefärbt, während der Körper zum Teil mit einer grünlichen Haut bedeckt war. Das Foramen Winslovii war geschlossen, es bestand ausgedehnte Fettnekrose des grossen Netzes und Mesenteriums. Die Gallenblase war voll kleiner Steine.

Patient bot ausser den plötzlichen Schmerzen und Erbrechen keine Symptome dar, die irgendwie für Erkrankung des Pankreas gesprochen hätten. Herrnstadt (Wien).

Hernia of ileum presenting over the thoracic wall. Von Hercules H. Mac Donell. Lancet, 22. Juli 1907.

Ein 28 Jahre alter Mann klagte im Anschluss an ein Trauma über Schmerzen in der Brust und es zeigte sich ein kleiner Tumor über der 6. und 7. Rippe der linken Seite $^1/_2$ Zoll neben dem Sternum, der bei Berührung schmerzhaft war; die Haut darüber war bläulich verfärbt. Am 4. Tage bestanden Rötung und Fluktuation, bei der Inzision entleerten sich Gas und fäkulentes Material, in der Wunde lag ein daumendickes, gangränöses Darmstück. Der Darm wurde vorgezogen, durchtrennt und das eine Ende in die Haut eingenäht, wodurch eine permeable Fistel etabliert wurde; der gangränöse Anteil wurde entfernt. Die Ernährung wurde rektal durchgeführt, während durch die Thoraxwunde Kochsalzklysmen ins Rectum geleitet wurden. Nach einiger Zeit wurde der Darm mittels Murphy-Knopfes vereinigt und schon nach 8 Stunden gingen Flatus und Faeces per anum ab. Trotzdem trat nach 24 Stunden Exit. let. ein. Die Hernie bestand aus einem Anteile des Ileums.

Herrnstadt (Wien).

Strangulation of the appendix vermiformis in hernial sacs. Von H. S. Clogg. Lancet, 20. Oktober 1906.

Nach Statistiken von Hoffmann, Colzi, Wassiljew, Coley und Bundschuh fand sich unter 3054 Fällen von Inguinal- und Femoralhernie 53 mal der Appendix in derselben. Unter 200 Fällen fand man beim Erwachsenen im Charing Cross Hospital den Appendix nur 4 mal; Verf. fand in 100 Fällen von Radikaloperation bei Kindern den Wurmfortsatz 8 mal vorhanden. Wenn der Appendix sich im Hernialsacke befindet, so können 2 Möglichkeiten eintreten, die häufigere ist die Entzündung, die seltenere die Abschnürung im Hernialring. Die erstere wird häufiger in Inguinalhernien als in Femoralhernien beobachtet. Der Appendix kann im Bruchsacke allein liegen oder mit anderen Eingeweiden, und zwar kommt beides in proportionalem Verhältnisse mit Appendicitis in Inguinalhernien vor, während in Femoralhernien der Appendix öfter erscheint als die übrigen Eingeweide; der eingeklemmte Appendix bildet

gewöhnlich den alleinigen Inhalt eines Bruchsackes. Es ist oft schwer, zwischen Entzündung und Incarceration des Appendix die Differentialdiagnose zu machen; beide beginnen plötzlich mit Schmerzen in der Bauchregion oder unterem Abdomen und mit Erbrechen. Bei Appendicitis ist die Temperatur vom Beginne erhöht, bei Incarceration im Anfang subnormal und erhebt sich erst mit dem Beginne entzündlicher Erscheinungen; bei entzündlichem Prozess ist die Haut gerötet und ödematös, bei Incarceration erst viel später. Pathologisch findet sich bei abgeschnürtem Appendix im Hernialsacke klare oder blutig verfärbte Flüssigkeit. Der Appendix ist hyperämisch und frei von Adhäsionen. Der incarcerierte Appendix lässt sich gleich jedem anderen Bruchinhalte reponieren. Er gelangt in den Bruchsack durch seine freie Beweglichkeit und seine Lage in der Bauchhöhle, doch ist in der Regel nur ein Teil desselben im Bruchsacke; auf dem Wege passiert er den Bruchring und zwar so, dass die Spitze den meist vorgeschobenen Anteil bildet; im Bruchsack ist er frei ohne Adhäsionen, der Mesoappendix nimmt Anteil an der Abschnürung und ist oft sehr fettreich.

Unter den eingangs erwähnten 53 Fällen sind nur 3 männliche Individuen, von diesen 2 Kinder, während 50 Fälle auf weibliche Individuen kommen; in jedem Falle war der Appendix in einer Femoralhernie incarceriert, die Hernie selbst hatte nur selten schon vorher Störungen verursacht. Sie sind gewöhnlich klein, reponibel und treten nur gelegentlich vor. Der Hernialsack ist gewöhnlich durch abdominalen Druck und Schlaffheit der Gewebe um den Femoralring herum entstanden, die Incarceration jedoch tritt eher bei bereits präformiertem Sacke auf, wo sich ein gut entwickelter sehniger Ring befindet.

Symptome: Abdominale Schmerzen, Uebelkeiten, Erbrechen; die Schmerzen sind diffus, in der Nabelgegend oder im unteren Abdomen oft von kolikartigem Charakter, das Abdomen ausgedehnt, doch nicht hart. In der Regel besteht durch einige Tage Obstipation. Lokal bestehen die Zeichen der incarcerierten Hernie. Die Diagnose des incarcerierten Appendix wird gewöhnlich nicht sicher gemacht, in einzelnen Fällen bestand kein Zeichen, welches für die Beteiligung irgend eines Darmabschnittes sprach. Diese Fälle betrachtet man in der Regel als Netzincarceration. In ganz akuten Fällen bestehen die allgemeinen Incarcerationssymptome des Darmes. Eine sichere Differentialdiagnose ist nicht zu machen.

Prognose und Behandlung: Was die Abschnürung des Appendix betrifft, ist die Prognose eine zufriedenstellende. Von 38 Fällen wurden 2 nach 12 Stunden operiert, 4 nach 24 Stunden usw. bis zu 1 Monat und sogar 5 Wochen nach Beginn der Initialsymptome. In vielen Fällen wurde der Appendix während der Operation reponiert. Alle diese Fälle heilten ohne Komplikationen. In einzelnen Fällen wurde der abgeschnürte Anteil des Appendix entfernt, der Stumpf wieder in die Bauchhöhle versenkt. Die ideale Behandlung bleibt die völlige Entfernung des ganzen Organes, was gewöhnlich durch die herniale Inzision erfolgen kann; wenn es nicht möglich ist, auf diesem Wege das cökale Ende zu erreichen, so muss die Bauchhöhle geöffnet werden.

Es folgt noch die Beschreibung von 3 einschlägigen Fällen.

Herrnstadt (Wien).

A case of strangulated femoral hernia; herniotomy followed by resection of bowel and circular enterorrhaphy. Von Mr. Gilbert J. Arnold. Lancet, 27. April 1907.

Bei der Patientin bestand seit einigen Jahren in der rechten Leistengegend eine kleine schmerzlose Geschwulst; erst am Tage vor der Operation setzten Schmerzen und heftiges Erbrechen ein, der Tumor selbst war orangengross und nahm den rechten Schenkelkanal ein. Operation unter Lokalanästhesie: Der Sack enthielt eine Dünndarmschlinge und adhärentes Omentum, der Darm war kongestioniert, aber nicht gangränös. Nach Durchtrennung des einschnürenden Ringes fand sich eine kleine Nekrose an der Stelle, wo der Darm an das Lig. Gimbernati angepresst war, die durch Lembert-Nähte geschlossen wurde. 2 Tage später wurden ca. 8 Zoll Dünndarm reseziert und die Enden durch Anastomose vereinigt.

Herrnstadt (Wien).

Case of strangulated Littré's hernia with gangrene and perforation of the Meckel's diverticulum; resection of the gut, recovery. Von H. Brunton Angus und M. S. Durham. Brit. Med. Journ., 16. März 1907.

M. F., 14 Jahre alt, litt seit seiner Kindheit an einer rechtsseitigen Inguinalhernie. Am 21. Februar 1906 traten plötzlicher Schmerz in der rechten Scrotalseite und Erbrechen sowie absolute Obstipation auf. Das Erbrochene war gallig. T. 100, P. 110. Eine wurstartige Geschwulst reichte bis ins Scrotum herab und verschwand nach oben im äusseren Leistenring; die Perkussion war gedämpft. Nach Eröffnung des Sackes fand man im Innern Fäkalmassen und unter einem Stück gangränösen Omentums lag ein 3—4 Zoll langes Meckel'sches Divertikel mit einem Stück Dünndarms. Zur Freilegung des Darmes mussten die Fasern des Obliqu. int. und Transvers. durchtrennt werden, dabei erwies sich der Dünndarm an der Einschnürungsstelle gleichfalls als gangränös und wurde in der Länge von 3 Zoll mit dem Divertikel und Omentum reseziert. Die Vereinigung erfolgte durch Murphy-Knopf und Lembert-Nähte. Am 6. Tage ging der Murphy-Knopf ab und es trat rasche Heilung ein.

Herrnstadt (Wien).

Two cases of intestinal obstruction in children. Von E. P. Baumann. Lancet, 2. März 1907.

Fall 1. Ein 9 Jahre altes Mädchen erkrankte plötzlich unter heftigen abdominalen Schmerzen und verfiel bald in einen Zustand von Collaps; unterhalb des Nabels war im Abdomen ein Tumor fühlbar, cylindrisch und von elastischer Konsistenz, die rektale Untersuchung ergab einen blutig gefärbten Schleim. Da anzunehmen war, dass die Intussusception erst 3—4 Stunden bestand und noch keine Adhäsionen sich gebildet hatten, so wurde die Taxis versucht. Der Tumor liess sich äusserlich mit der linken Hand umfassen; indem gleichzeitig der Zeigefinger der rechten Hand ins Rectum eingeführt wurde, wurde eine Art bimanueller Reposition gemacht, indem der Druck der einen oder anderen Hand abwechselnd erhöht und verringert wurde; unter gurgelndem Geräusche verschwand allmählich der Tumor, wonach durch ein Klysma ausgiebige Defäkation bewirkt wurde. Die nächsten Stühle enthielten ein wenig blutigen Schleim und Patient erbrach mehrmals. Eine Recidive

trat nicht mehr ein. Ein kurz vorher überstandener Keuchhusten und ein leichteres Trauma mögen die Ursachen der Intussusception gewesen sein.

Fall 2. Ein 15 Monate altes Kind litt seit 72 Stunden an Diarrhoen mit blutig-schleimigen Stühlen; Schmerzen traten nur in Intervallen auf. In der linken Regio iliaca fühlte man einen kleinen Tumor, der ca. 1 1/2 Zoll lang war. Es schien sich um Intussusception zu handeln, doch konnte er ebensogut als Drüse oder als Fäkalmasse gedeutet werden. Medizinische Behandlung brachte einige Erleichterung, der Tumor war zeitweise bei der Palpation nicht fühlbar, die rektale Untersuchung ergab ein negatives Resultat. Am 9. Tage der Erkrankung wurde Laparotomie gemacht; nach der Inzision drängten sich sofort ausgedehnte Darmschlingen vor, gegen das Ileum zu wurde der Darm allmählich enger und verfärbt und im oberen Drittel des Ileums bestand eine kleine Intussusception. Die Reposition gelang leicht, doch starb das Kind infolge schweren Collapses nach 2 Stunden.

Es handelt sich hier um inkomplette Intussusception mit wenig gehindertem Stuhlgang, ohne Erbrechen; der Zustand kann durch Wochen, Monate und Jahre bestehen, bis der Exitus durch Erschöpfung eintritt. Die Blutung ist gewöhnlich keine sehr intensive und das ganze Bild erinnert an Dysenterie. Die Lage der Intussusception im Ileum ist als eine seltene Form zu betrachten. Herrnstadt (Wien).

Two cases of acute obstruction, intestinal and pyloric, in the same-subject, caused by hair-balls. Von A. Scott Turner. Brit. Med. Journ. 27. Oktober 1906.

Es handelt sich um ein Mädchen, das schon vor Jahren an wiederholten Attacken von Kolik litt, von denen eine als Perityphlitis diagnostiziert wurde. Derzeit bestanden Symptome intestinaler Obstruktion, doch wurde per rectum der Appendix völlig normal befunden. Auch nach Eröffnung des Abdomens zeigte derselbe keine Zeichen einer überstandenen Entzündung, doch fand sich ein harter Tumor, der dem Dünndarm angehörte; nach Inzision auf denselben konnte ein Knäuel von Haaren entfernt werden. Pat. erholte sich vollkommen. Nach 3 bis 4 Wochen setzte abermals Erbrechen ein, im Erbrochenen fanden sich Haare und eine harte Masse in der Regio epigastrica. Durch Gastrotomie wurde ein zweiter Haarklumpen entfernt. Auch diesmal trat rasch völlige Heilung ein.

Pat. leugnete entschieden, jemals Haare verschluckt zu haben, doch litt sie zeitweise an einer unwiderstehlichen Gier nach Stimulantien, trank Brandy und Whisky, selbst Eau de Cologne. Wahrscheinlich hatte sie als Kind die Untugend, Haare zu nagen und zu verschlucken, und so verblieben dieselben 25 Jahre im Magen, woraus sich die vorhergehenden Attacken und vielleicht auch die Gier nach Alkohol erklären lassen. Ein kleiner Anteil der ganzen Masse mag sich losgelöst haben und in den Dünndarm gelangt sein. Herrnstadt (Wien).

Two cases of multiple intestinal obstruction. Von Robert Ramsey. Brit. Med. Journ. 1. Juni 1907.

Pat., 81 Jahre alt, wurde von plötzlichen, heftigen, abdominalen Schmerzen befallen, die mit Erbrechen einhergingen, das Abdomen war ausgedehnt und derb; links bestand eine schmerzhafte, irreponible Hernie,

die beim Husten keinen Anprall zeigte. Nach Spaltung des Sackes entwich eine grosse Menge klarer, seröser Flüssigkeit, der Darm war mässig dilatiert und gerötet ohne Strangulationszeichen; es wurde also das Abdomen mittels Medianschnittes eröffnet und eine Schlinge des Ileums vorgezogen, die hinter dem Coecum fixiert war, offenbar eine interne Hernie. Da das fäkale Erbrechen anhielt, wurde das Abdomen ein zweitesmal geöffnet und eine zweite innere Hernie in der Region der Flexura lienalis gefunden. Das Erbrechen sistierte und schon nach 6 Stunden trat Stuhlentleerung ein. Pat. starb am 4. Tage an beiderseitiger hypostatischer Pneumonie.

Der 2. Fall betrifft einen 18 Jahre alten Burschen, der gleichfalls unter abdominalen Schmerzen und Erbrechen erkrankte, das bald fäkulent wurde. Stuhl trat nur auf Klysmen ein; das Abdomen war dilatiert, ein lokaler Tumor nicht tastbar. Im Foramen Winslowii fanden sich ca. 3 Fuss Dünndarm, der an einer Stelle leicht eingeschnürt war; ausserdem fand sich ein entzündeter Appendix, der um eine Dünndarmschlinge fest geschlungen war und dieselbe völlig konstringierte. Pat. starb 6 Stunden nach der Operation. Bei der Autopsie fand sich bedeutende Kongestion des unteren Jejunum ohne Peritonitis oder Ulceration. Derselbe Befund bestand in der Appendixregion und in den Payer'schen Plaques.

Das Erbrechen und die Peristaltik als Folge der primären Obstruktion waren wohl in beiden Fällen wiederum die Ursache für das Entstehen einer sekundären Hernie. Herrnstadt (Wien).

Intestinal obstruction in association with the vermiform appendix.
Von G. Grey Turner. Brit. medic. Journ. 15. Dezember 1906.

Ileus und Obstruktion sind häufige Vorkommnisse bei Appendicitis, und zwar kann man unterscheiden: Obstruktion als Folge von Appendicitis a) während einer akuten Attacke, b) während der Rekonvalescenz oder nach der Operation, c) in rekurrierenden Fällen, d) in einem entfernteren Stadium. Obstruktion kann ferner durch den Appendix auch ohne Appendicitis hervorgerufen werden. Verf. sah unter 2500 Fällen von Blinddarmentzündung 47 mal Obstruktion, davon gehören 3 Fälle zur Gruppe a, 23 zur Gruppe b, 2 zur Gruppe c und 19 zur Gruppe d. Wenn intestinale Obstruktion nach einer intraabdominalen Operation auftritt, dann ist sie durch frühere pathologische Bedingungen, durch entzündliche Veränderungen oder durch Sepsis verursacht; es können allgemeine Adhäsionen vorhanden sein oder eine Verklebung der Därme über einem Abscess oder Adhäsionen zwischen der Konvexität der Darmschlingen und dem anliegenden Mesenterium oder Peritoneum parietale oder bandförmige Abschnürung durch das Omentum. Doch gibt es auch universelle Adhäsionen ohne Obstruktion, namentlich bei tuberkulöser Peritonitis; bei den anderen Formen bilden sich Abknickungen und Abschnürungen. Jene Faktoren, welche die Ausbreitung einer Peritonitis beeinflussen, unterstützen gleichzeitig die Bildung von Adhäsionen. Peritonitis, vom Coecum ausgehend, breitet sich im kleinen Becken aus, längs des Colon bis in die linke Lendengegend und nach aufwärts bis zur Milz, andererseits vom Becken aus über den Dünndarm und nach rechts entlang des rechten Colons zur Leber. Dort, wo peristaltische Bewegung ist, wird die Adhäsionsbildung gehemmt, in anderen Verhältnissen per-

sistiert sie und ist am stärksten in den Flanken, in der Gegend der Flexura sigmoidea, Leber, Milz und in einem kurzen Anteile des Ileums.

Symptome der differenten Gruppen:

a) Während der akuten Attacke. Es besteht oft Obstruktion, doch ist dieselbe nur selten eine mechanische; selbst wenn dies der Fall ist, handelt es sich hauptsächlich um Entzündung und lokale Peritonitis, das Ende des Ileums betreffend und Spasmus der Valvula verursachend.

b) Während der Rekonvalescenz oder nach Operation einer akuten Appendicitis. Die Inkubationsdauer ist hier durchschnittlich 12 Tage. Die Obstruktion wird hervorgerufen durch Schrumpfung eines Abscesses oder durch Adhäsionen an die Basis des Beckens. Bei Appendikularabscess kann eine geringe Quantität von Eiter in das Becken gelangen und hier Adhäsionen hervorrufen, desgleichen kann es am Boden des Douglas zur Adhäsionsbildung kommen. Milde Attacken von Obstruktion nach Appendicitis oder nach Operation sind nicht selten, wobei es zu Bildungen von Residualabscessen kommt, welche in den Darm durchbrechen und spontan ausheilen. Manchmal ist auch die Gaze, welche zur Tamponade dient, die Ursache der Obstruktion.

c) In rekurrierenden Fällen. Hier sind die Verhältnisse ähnlich wie in der Gruppe d; die Bänder oder Adhäsionen rühren eher von einer vorausgegangenen Attacke als von der Operation her.

d) In einem von der akuten Attacke entfernten Stadium. Die Intervalle schwanken zwischen 4 Monaten und 7 Jahren. Oft sind anamnestisch keine Angaben über Appendicitis zu erheben, in 2 Fällen war Operation wegen Psoasabscess vorausgegangen.

Obstruktion durch den Appendix ohne Appendicitis. Der Appendix wird leicht adhärent, wenn in der Umgebung ein entzündlicher Prozess besteht; es kommt zur Bildung eines Stranges, unter welchem der Darm abgeschnürt wird.

Diagnose: Sie entspricht jener der allgemeinen Incarcerationen. In unklaren Fällen verabreicht man am besten zuerst ein Purgans, wenn dieses keine Erleichterung verschafft, muss die Operation gemacht werden.

Behandlung: Nach der Operation ist es nötig, die Bildung von Adhäsionen zu verhindern; dies geschieht am besten durch regelmässige Stuhlentleerungen in der Rekonvalescenz und durch Vermeidung schwer verdaulicher Nahrung. Wenn die Appendixwunde nicht völlig geheilt ist, muss das Abdomen nochmals geöffnet werden, dabei ist Evisceration nach Tunlichkeit zu vermeiden. Adhäsionen werden mit den Fingern getrennt, wobei es manchmal zu leichten Blutungen kommt. Enterostomie ist oft die einzige, rettende Operation, wenn es sich um lang dauernde Obstruktion und enorm dilatierte Därme handelt.

Herrnstadt (Wien).

A case of aberrant functional chronic intestinal obstruction. Von G. S. Thompson. Lancet, 25. Mai 1907.

Ein 5 Jahre alter Knabe litt seit Geburt an chronischer Obstipation. Vor der Operation bestand seit 3 Wochen absolute Verstopfung. Bei der Operation war das S romanum bedeutend dilatiert, die Wand verdickt und gerötet. Das Rectum war ein schmales, hartes Rohr. Nach Fixierung in der Wunde wurde in die Flex. sigm. ein Drain eingeführt; daraufhin entleerten sich ungeheure Quantitäten halbflüssigen, sand-

ähnlichen Materials, worauf die Ausdehnung zurückging und das Abdomen wieder weich wurde. Späterhin wurden die Fäces an der Stelle der Operation kompakt und bildeten einen für das Auge sichtbaren Tumor. 19 Tage nachher wurde der Darm mittels Lembert-Nähten geschlossen und versenkt; eine äusserliche Untersuchung blieb erfolglos und es wurde auch die abdominale Wunde bis auf eine kleine Stelle für das Drain vernäht. Die Dilatation trat neuerlich auf, dazu kam Erbrechen; Tod am 24. Tage nach der Operation.

Bei der Nekropsie war das Peritoneum mit extravasiertem, intestinalem Material bedeckt und die Nähte hatten nachgegeben; die Därme waren stellenweise adhärent. Nirgends bestand Obstruktion.

Herrnstadt (Wien).

Acute pelvic abscess followed by acute obstruction. Von Ernest Leach. Brit. Med. Journ., 4. April 1907.

Bei der 53 Jahre alten Patientin bestand seit 4 Monaten Obstipation mit Schmerzen in der linken Flanke. Schon in den letzten 2 Jahren waren ähnliche Beschwerden gelegentlich aufgetreten. Eine Schwellung oder Druckschmerz bestand nicht, der rektale Befund war negativ; der Schmerz war hauptsächlich auf die untere Hälfte des Abdomens konzentriert, daneben waren Erbrechen sowie Temperatursteigerung vorhanden. Auf warme Klysmen, Umschläge und vaginale Spülungen besserten sich die Beschwerden wesentlich, doch verblieb ein Druckschmerz auf der linken Abdominalseite und eine bandartige Verdickung oberhalb und parallel zum Poupart'schen Bande war fühlbar. Der Uterus wurde allmählich fixiert und im Douglas'schen Raum bildete sich eine umschriebene Schwellung aus. 14 Tage nach der 1. Untersuchung — am 29. August 1906 — entleerte sich mit der Defäkation $^1/_2$ Liter stinkenden Eiters und in den folgenden 24 Stunden noch 5 mal kleinere Quantitäten; daraufhin schwand die Verdickung über dem Ligam. Pouparti und auch der Tumor im Douglas wurde kleiner, am 11. September war nur eine unbestimmte bandartige Verdickung hoch oben im Douglas mehr nach links palpabel. In den folgenden Tagen stellten sich gelegentlich geringe Beschwerden ein, die mittels Klysmen und Abführmitteln behoben wurden. Am 23. September neuerliche, heftige Attacke mit Erbrechen, das Abdomen war ausgedehnt, die Temperatur erhöht, daneben häufige Ructus.

Bei der Eröffnung des Abdomens fand sich ein derber Tumor (Carcinom?), ausgehend vom linken Ovarium, an zahlreichen Stellen an dem Darm adhärent, wodurch die Obstruktion entstand. Am nächsten Tage Exitus letalis. Herrnstadt (Wien).

C. Niere, Ureter.

Mobility of the kidney. Von Hector Mackenzie. Lancet, 18. Mai 1907.

Die Befunde ergeben sich aus nahezu 4000 Untersuchungen, wobei jene Niere als abnorm beweglich bezeichnet wird, bei der das obere Ende mit der Hand völlig erreichbar ist und die sich ganz palpieren lässt. Als palpabel bezeichnet Autor jene Niere, die wohl zum grösseren Teil tastbar ist, die Palpation des oberen Endes aber nicht zulässt. Unter 2801 weiblichen Fällen war die Niere 449 mal palpabel und 515 mal

beweglich, unter 1067 männlichen Fällen 25 mal palpabel und 11 mal beweglich; das macht für das weibliche Geschlecht 18,4 %, für das männliche 1 %. Unter den 526 beweglichen Nieren war nur 1 Fall, wo die Beweglichkeit bloss auf die linke Seite beschränkt war; in 49 Fällen waren beide Nieren beweglich, in 476 bloss die rechte. In 411 Fällen wusste Patient nichts von seinem Zustande und gab nur ziehende Schmerzen in der Kreuzgegend an, die bei Ruhelage schwanden. Chirurgische Behandlung war nur in 57 % von Erfolg begleitet.

Nach Victor Bonny ist es nötig, den Patienten in aufrechter Stellung zu untersuchen; bei schlaffen Abdominalwänden sinkt die Niere bei der Inspiration herab und kehrt bei der Exspiration wieder an ihren Platz zurück. Viel hängt auch von der Spannung des neurovaskulären Stieles ab, wobei die Niere oft in eine oblique Position gelangt und dann bei der Exspiration ihre Lage nicht verändert.

Nach L. B. Rawling genügt es, bei der Operation die Nierenkapsel zu eröffnen und das Fett an der hinteren Fläche zu entfernen; die Niere muss möglichst hoch hinauf in der Höhe des oberen Randes der 12. Rippe genäht werden. Herrnstadt (Wien).

Ein eigentümlicher Fall von renaler Massenblutung. (Nephrektomie aus vitaler Indikation mit glücklichem Ausgange.) Von F. Löwenhardt. Arch. f. Derm. u. Syph., Bd. LXXXIV, 1907.

Die 33 jährige Patientin, welche eine nicht sichergestellte luetische Infektion durchgemacht hatte, litt seit Jahren an Urinbeschwerden. Vor etwa 3/4 Jahren war eine Hämaturie aufgetreten, welche durch 2—3 Tage anhielt, sich nach einem halben Jahre wiederholte und durch 3 Wochen dauerte. Einen Monat später setzte sie wieder ein und die Patientin wurde auf Löwenhardt's Klinik aufgenommen. Das Blut stammte, wie der Ureterenkatheterismus ergab, aus der rechten Niere. Da sich sehr schwere Erscheinungen von Anämie einstellten, musste die Nephrektomie vorgenommen werden, worauf Heilung eintrat. Bei der mikroskopischen Untersuchung der exstirpierten Niere fanden sich eine aszendierende subakute Pyelopapillitis und eine interstitielle disseminierte Nephritis. von Hofmann (Wien).

Note on a case of hydronephrosis with urethral septum causing obstruction to urinary outflow. Von G. S. Thompson. Lancet, 23. Februar 1907.

Der Patient, ein 14 Monate alter Knabe, litt seit 3 Monaten an Obstipation, beim Urinieren wurde unter Schmerzen die Rektalschleimhaut vorgedrängt; im Urin zeigte sich in der letzten Zeit Eiter. Ueber der Regio pubica war eine rundliche, glatte Schwellung fühlbar, die Temperatur zeitweise gesteigert. Nach Inzision fand man in der Blasengegend eine elastische, leicht fluktuierende Masse, die Probepunktion blieb resultatlos, nach Durchtrennung der ca. 1/4 Zoll dicken Wand kam man auf einen Hohlraum, der das Innere der Blase repräsentierte. Die Wunde wurde drainiert; am nächsten Tage Exitus. Nekropsie: Nieren bedeutend vergrössert durch Hydronephrose, Ureteren enorm dilatiert, vom Aussehen des Dünndarmes. Die Blasenöffnung der Ureteren normal, die Blasenwand mächtig hypertrophiert. Bei Eröffnung der Urethra fand sich ein membranöses Septum, das nahezu komplett das Lumen abschloss.

Offenbar handelt es sich um eine Vereinigung des kloakalen Hypoblastes mit invaginiertem, perinealem Epiblast. Herrnstadt (Wien).

Nierentuberkulose und arterielle Hypotension, ein differentialdiagnostisches Symptom von praktischer Bedeutung. Von Reitter. Zeitschr. f. klin. Med., Bd. LXII.

Es wurde schon früher vor der Entdeckung des Tuberkelbacillus auf den niedrigen Blutdruck bei Tuberculosis pulmonum aufmerksam gemacht, was aber bald in Vergessenheit geriet; doch war dies nicht ein Frühsymptom, sondern stellte sich erst bei stark vorgeschrittenen Fällen ein. Es war daher interessant, den Blutdruck bei primärer Nierentuberkulose zu prüfen. Da ergab eine Reihe von Beobachtungsfällen (10), dass in 6 Fällen deutlich eine Hypotonie bei klinisch ausgesprochener Nephritis mit hohem Albumengehalt (5—8 $^0/_{00}$) nachweisbar war. Die Untersuchung steril aufgefangenen Urins auf Tuberkelbazillen war positiv, während in den übrigen Fällen das Symptom fehlte. Doch war es auffallend, dass bei deutlich ausgesprochener Nierenaffektion der sonst so hohe Blutdruck ausblieb. Auch hier wurde die Nierentuberkulose durch weitere Beobachtung bestätigt. Leopold Isler (Wien).

Contribution à l'étude de la guérison spontanée de la tuberculose du rein. Von M. Deschamps. Ann. d. mal. d. org. gén.-urin., Nr. 8, 1907.

D. hat 2 Fälle von Nierentuberkulose beobachtet, von denen der eine, eine 25 jährige Frau, ganz spontan, der andere, ein 24 jähriger Mann, nach Nephrotomie ausheilten, und stellt auf Grund dieser Erfahrungen folgende Schlüsse auf:

1. Die Nierentuberkulose kann spontan ausheilen.
2. Die Nephrektomie darf wegen Nierentuberkulose nur unter bestimmten Indikationen vorgenommen werden.

von Hofmann (Wien).

Om den primära njurtuberkulosen, säskildt med afseende på diagnos och symtom. Von G. Ekehorn. Hygiea, N. F., 1906, Sept.-Okt., S. 850 und 979.

Auf Grund von ca. 50 Fällen von primärer Nierentuberkulose bespricht Verf. die Diagnose und Symptomatologie dieses Leidens. Nach seiner Erfahrung kann die Auffassung, dass die im Harn nachgewiesenen Tuberkelbazillen öfter von der sekundär erkrankten Blase als von den Nieren selbst stammen, nicht richtig sein, da es ihm geglückt ist, in allen Fällen, in denen er den Ureter der kranken Niere katheterisieren konnte, Tuberkelbazillen nachzuweisen; in Fällen, in denen die Blase frei von Symptomen und der Ureter bei der Nephrektomie gesund war, ist ihm dieser Nachweis geglückt und andererseits waren die Bazillen nach der Nephrektomie verschwunden, obgleich der Ureter angegriffen war und die Blasensymptome bestehen blieben. Nach Verf. ist der Nachweis von Bazillen bei primärer Nierentuberkulose leicht; am besten wendet man zur Untersuchung die zuletzt gelassene Harnportion an, einige Kubikzentimeter sind genügend, aber die Untersuchung muss unmittelbar nach der Entleerung geschehen, nicht erst nach längerem Stehen des Harns. In manchen Fällen kommt man ohne Ureterkatheterisierung nicht

zum Ziele. Cystoskopie ohne erstere ist nicht genügend zur sicheren Beurteilung der Fälle. Dieselbe ist allerdings oft schwierig und sogar unmöglich, so bei einer Blase, die so verändert ist, dass sogar einfache Cystoskopie unmöglich ist; auch Injektion der Blase und andere Veränderungen können das Auffinden der Uretermündung erschweren; endlich kann man in dem kranken Ureter einen unüberwindbaren Widerstand finden, der das genügend weite Einführen des Katheters verhindert. Wenn man bei der Katheterisierung eines Ureters die entsprechende Niere krank findet, muss auch der andere katheterisiert werden, die Gefahr einer Infektion des anderen Ureters ist nach Verf. minimal; nur falls bei der Katheterisierung der erhaltene Harn klar, frei von Eiweiss und Bazillen ist, darf man sich mit einer einseitigen Katheterisierung begnügen. Alle übrigen Methoden sind für die Diagnose von sekundärer Bedeutung. In betreff der molekularen Konzentration des Blutes betont Verf., dass ein normaler Gefrierpunkt des Blutes bei relativ fortgeschrittener Tuberkulose beider Nieren vorhanden sein kann, und er hat beobachtet, dass der Gefrierpunkt sich im Laufe einiger Tage hinauf und zurück ändern kann, ohne dass der Zustand der Nieren sich verändert hat. Auch in betreff der Funktionsprüfung der Nieren hat Verf. gefunden, dass eine tuberkulöse Niere normal funktionieren kann; bei hochgradig tuberkulöser Niere tritt natürlich eine Funktionsänderung ein, indem der von dieser Niere abgesonderte Harn dünner wird und ein niedriges spez. Gewicht bekommt. Eiter war immer in allen Fällen vorhanden, wenigstens in dem frisch zentrifugierten Bodensatz, und fast charakteristisch für die Präparate ist, dass dieselben fast nur Eiterkörperchen ohne Detritus oder andere Bestandteile mit Ausnahme manchmal vorkommender einzelner Cylinder enthalten; von Bakterien sind nur Tuberkelbazillen in denselben zu entdecken. Blut im Harn ist dagegen nicht konstant, auch in Fällen, die mit Hämaturie begonnen haben; am konstantesten fand Verf. dasselbe, wo ausgeprägte cystitische Symptome vorhanden waren, und Verf. meint, dass oft das Blut bei tuberkulöser Nephritis von der Blase stammt. Die Eiweissmenge ist gewöhnlich niedrig, ca. $^1/_2$ %, und kann fehlen, in einzelnen Fällen periodenweise, für welche Fälle Verf. annimmt, dass Harn von der kranken Niere nicht in die Blase kommt. In betreff der lokalen Symptome, wie palpable Niere, Schmerzen und Empfindlichkeit in der Nierengegend, hat Verf. Fälle beobachtet, in denen sowohl die subjektiven als auch objektiven Symptome nach der Seite der gesunden Niere verlegt wurden, in vielen Fällen fehlen aber Symptome von seiten der Niere. Wichtig ist die Entwicklung der Krankheit; am konstantesten ist der Beginn mit vermehrtem Harnlassen, trübem Harn und geringen Schmerzen am Schluss des Urinierens und viele Fälle werden deshalb lange Zeit als einfache Blasenkatarrhe behandelt; Schmerzen in der Nierengegend, oft an Nierenkolik erinnernd, sowie Blut im Harn sind auch frühzeitige Symptome. Tuberkulöse Epididymitis hat Verf. mehrmals gleichzeitig beobachtet, nicht selten vor dem Auftreten der Symptome von seiten der Nieren, manchmal auch umgekehrt und gewöhnlich auch gleichseitig, ein Verhalten, das Verf. nur durch die Annahme, dass in diesen Fällen die gleichseitigen Organe weniger widerstandsfähig sind, erklären kann.

Verf. belegt das Gesagte mit zahlreichen Beispielen und gibt zuletzt die Krankengeschichten von 41 Fällen. Köster (Gothenburg).

Ueber Niereneiterungen in der Schwangerschaft. Von Barth. Deutsche Zeitschr. f. Chir., Bd. LXXXV.

Verf. hat einige Fälle von Schwangerschaftspyonephrosen beobachtet und teilt seine Beobachtungen über diese Erkrankung, die eine gesonderte Stellung unter den Niereneiterungen einnimmt, mit. Es ist wahrscheinlich, dass Abflussbehinderung im Harnleiter, die auf eine Hyperämie desselben, und zwar mit häufiger Lokalisation an der Knickungsstelle am Kreuzungswinkel mit der Iliaca dextra, zurückzuführen ist, bei Anwesenheit von Bakterien die Krankheit verursacht. Es handelt sich zumeist um Infektion mit Bacterium coli und dementsprechend um verhältnismässig gutartige Prozesse, die allerdings durch lange Dauer oder Mischinfektion ernsteren Charakter annehmen können. In geeigneten Fällen ist es möglich, durch Harnleiterkatheterismus Heilung herbeizuführen, doch wird in den meisten Fällen das Bestehenbleiben des mechanischen Hindernisses ein chirurgisches Eingreifen zur Folge haben. Nephrotomien resp. Nephrektomien werden während der Schwangerschaft gut vertragen und werden bei schwerer Pyelitis häufig an Stelle des Harnleiterkatheterismus und der Frühgeburt treten müssen.

Victor Bunzl (Wien).

Ueber Diagnose und klinische Bedeutung der symptomatischen Varikocele bei malignen Nierentumoren. Von Hochenegg. Zeitschr. f. klin. Med., Bd. LXII.

Autor berichtet aus seinem reichen Beobachtungsmateriale über Fälle von Varikocele, die sich als Symptome eines bestehenden Nierentumors maligner Art entpuppten. Ueber einen Fall verbreitet sich Hochenegg sehr ausführlich:

Ein 50 jähriger Mann, der wegen qualvoller Hodenschmerzen und Hodenentzündung zur Behandlung kam. Oberflächliche Untersuchung ergab Schwellung, ödematöse Infiltration der Haut des ganzen rechten Hodens mit ungeheurer Druckempfindlichkeit. Bei der Operation zeigen sich fast fingerdick dilatierte Venenthrombosen, die nach Ansicht des Autors durch Druck auf den Nervenplexus die Schmerzen ausgelöst hatten. Von Eiter war keine Spur zu sehen. Eine weitere Untersuchung in Narkose ergab einen deutlich palpablen, wenig beweglichen Nierentumor. Eine von anderer Seite später vorgenommene Operation bestätigte auch diesen Befund; es handelte sich um einen inoperablen malignen Nierentumor.

Verf. bespricht eingehend nun die Differentialdiagnose zwischen symptomatischer und idiopathischer Varikocele und kommt zu folgenden Schlussfolgerungen:

1. Im Gefolge von malignen Nierentumoren kommt es nicht selten beim Manne zum Entstehen einer Varikocele auf der Seite der Nierenerkrankung.

2. Diese symptomatische Varikocele unterscheidet sich von der idiopathischen dadurch, dass sie im späten Alter auftritt, sich meist rasch entwickelt, meist schmerzlos ist, bei der Untersuchung namentlich dadurch, dass die Venenfüllung im Liegen nicht verschwindet, wie dies bei der idiopathischen Erkrankung der Fall ist.

3. Als Ursache für das gelegentliche Auftreten der Varikocele ergab der operative Befund:

a) Verschluss der Vena spermatica durch in die Vena renalis eingewucherte Geschwulstzapfen,

b) Lymphdrüsenmetastasen, welche die Vena spermat. komprimierten,

c) direkte Kompression der Vena spermat. durch den Nierentumor,

d) Knickung der Vena spermat. durch Verlagerung des Tumors.

4. Die sub a und b angeführten Momente stellen Kontraindikationen gegen die Operation dar und sind als solche dadurch erkennbar, dass die Füllung der varikösen Venen bei Knie- und Ellbogenlage, Heben und Verschieben des Tumors fortbestehen.

Leopold Isler (Wien).

Hématome sous-péritonéal diffus par rupture spontanée d'un sarcome du rein droit. Von Tuffier. Bull. et mém. de la Soc. de Chir. de Paris. Sitzung vom 11. Juli 1906.

Ein 40 jähriger Mann, der seit Jahren Gallensteinkoliken ohne Icterus hat, vor 6 Jahren ein Trauma mit folgender kurzdauernder Hämaturie erlitt, sich seither völlig wohl befand, kommt mit der Diagnose Appendicitis ins Spital. Tags vorher waren plötzlich heftige Schmerzen in der rechten Fossa iliaca, Erbrechen, Angstzustände aufgetreten. Patient ist sehr blass, kachektisch; in der rechten Darmbeingrube ein Tumor, über dem tympanitischer Schall ist. Der Tumor erstreckt sich gegen die Lende hinauf; Nierengegend nicht geschwollen, nicht empfindlich. Harn normal.

Da Patient immer schlechter wurde, Laparotomie. Dabei fand sich das Peritoneum intakt, aber der sich einstellende Dickdarm schwarz wie bei Gangrän infolge Incarceration; das Coecum war nur hinten und lateral so verfärbt, vorne normal, ebenso das Colon transversum. Es handelte sich also um ein retroperitoneales Hämatom. Inzision: massenhafte Coagula sowie frische Blutung. Kompression der Aorta; nach der nun folgenden Ausräumung der Coagula konnte Verf. die Quelle der Blutung als aus der rechten Niere stammend feststellen. Ligatur des Nierenstiels, Nephrektomie. Drainage. Am nächsten Morgen Exitus infolge Anämie. Die Blutung stammte, wie die Obduktion zeigte, aus dem unteren Pol eines sehr gefässreichen Nierenrundzellensarkoms.

Hartmann sah ein ähnliches Bild bei einem Carcinom der Niere.

Bary beobachtete 2 Fälle: 1 nach einem kleinen Nierentrauma, beim 2., der zur Sektion kam, konnte als Ursache des perirenalen Hämatoms nur eine mässige interstitielle Nephritis gefunden werden.

R. Paschkis (Wien).

A case of rest growth in a floating kidney. Von Edgar Huntley. Lancet, 29. Juli 1906.

Am 16. März 1906 erkrankte eine Frau plötzlich an Hämaturie, ohne jemals vorher an Urinbeschwerden gelitten zu haben. Im Abdomen fand sich eine breite, bewegliche Masse rechts und unter der Nabelgegend. Bei Einführung eines Katheters in die Blase erwies sich dieselbe als leer. Im Rectum nichts Abnormes. Am 24. März wiederholte sich die Blutung in grösserem Massstabe und kam augenscheinlich aus der Urethra. Bis dahin war die tägliche Urinmenge 1—1 $^1/_4$ Liter, kein Albumen und keine Cylinder nachweisbar.

Operation. Nach Eröffnung des Abdomens kam eine dunkle,

blutgefleckte Masse zum Vorschein, an deren ganzen Oberfläche Darmschlingen adhärent waren; am hinteren Anteile fand sich ein breiter, dicker Stiel. Die Adhäsionen wurden gelöst und die Gefässe ligiert, der Stiel sodann durchtrennt und die Masse entfernt. Der Tumor erwies sich als Niere mit einer von ihr ausgehenden grossen Geschwulst. Die Blutcoagula wurden entfernt und das Abdomen geschlossen; die linke Niere war von normaler Grösse und Konsistenz und lag am richtigen Orte.

Bei der Untersuchung erwies sich der Tumor als Nebennierencarcinom.

Herrnstadt (Wien).

Nephrolithiasis. Von A. H. Cordier. Journ. of the Amer. Med. Assoc., 1906. 22. Sept.

Am häufigsten sind Oxalatsteine in der Niere, die rechte Niere ist bei weitem öfter, nur selten sind beide Organe befallen. Früher oder später kommt es zur Infektion, zur Nephritis. Ist der Ureter verschlossen, so wird das Becken dilatiert, das Nierenparenchym durch Druck atrophisch. In einzelnen Fällen entstehen perinephritische Abscesse. Die Infektion kann von den Bakterien des Blutes oder von einer aufsteigenden Ureteritis ihren Ausgang nahmen. Ueberaus häufig ist der Colibacillus der Erreger (aseptische Adhäsion der Niere an das Colon). Die Harnsäuresteine sind nach Verf. singulär, klein, glatt, die Oxalatsteine multipel, uneben, der Form nach den Kelchausgüssen entsprechend. Die Phosphate findet man in alten, eitrigen Fällen, sie sind unregelmässig, zerreiblich. Die seltenen Calciumkarbonate sind glatt, multipel, unregelmässig, sehr hart, die Nierenstruktur sehr langsam beeinflussend. Verf. fand Steine bis zu einem Gewichte von 120 g, meist im Becken oder den Kelchen, zuweilen im Nierenparenchym. Bei letzterem Sitze werden sie häufig vom Operateur übersehen. Nach Morris sind in 10 % der Fälle beide Nieren befallen. Die Veränderungen, welche durch Steine hervorgebracht werden, sind: interstitielle Sklerose, Atrophie infolge von Hydronephrose, selten Carcinom oder Sarkom. Am gefährlichsten sind die Uretersteine, welche den Harnleiter perforieren und Urininfiltration hervorrufen, zu Hydronephrose oder beiderseitiger (reflektorischer) Anurie führen können. In solchen Fällen sind auch die grossen Schmerzen nicht gleichgültig.

Diagnostisch gibt es mannigfache Schwierigkeiten. Unklare Fiebersymptome können auch durch Gallensteine erzeugt werden. Hat ein Stein das Epithel zerstört, so können septische Schüttelfröste auftreten. In scheinbaren Ruheperioden sind bei genauerem Zusehen doch Symptome zu entdecken: Lumbago, Schmerzen der Glans oder Clitoris, Harndrang, Retraktion des Hodens usw. Vergrösserung der Niere findet man nur bei entzündlicher Affektion des Organs. Schmerzen und Hämaturie sind wichtige Symptome. Die Schmerzen werden gewöhnlich von Erbrechen und Schweissausbruch begleitet und durch Wagenfahrten gesteigert. Ein negativer Röntgenbefund kann täuschen. Kalkoxalate werfen einen dichten Schatten, dagegen leisten Harnsäuresteine den Strahlen geringen Widerstand. Differentialdiagnostisch kommen in Betracht: Neuralgie und Muskelrheumatismus, welche bilateral sind und Muskelsteifheit erzeugen, auch ex juvantibus erschlossen werden können; beginnende Wirbelerkrankungen, Neuralgien infolge vasomotorischer Störungen der Niere, reichlichere Abgänge von Kalkoxalat (Sand ohne Steinbildung), Wanderniere, Anfangsstadien der Tuberkulose. Steine und Tuberkulose der Niere kommen

auch vereint vor. Auch bei Lagerung eines Steines im Ureter muss die Niere selbst auf Steine untersucht werden, ausser etwa bei Frauen, wenn der Stein per vaginam oder von der Blase aus entfernt wird. Die Cystoskopie hat geringere Bedeutung vom Standpunkte des Ureterenkatheterismus und der getrennten Untersuchung des Harnes beider Nieren. Selten kommt die Anwendung von mit Wachs versehenen Ureterkathetern zur Diagnose von Uretersteinen in Betracht.

Die Nephrolithotomie ist eine der sichersten Operationen, sollte aber möglichst zeitlich vorgenommen werden, da die Schädigungen der Niere mit der Zeit immer grösser werden. Eiterungen, Fisteln erschweren die Operation, verringern die Chance, die Niere zu retten, und verlängern die Rekonvalescenz. Der Prophylaxe sind nur enge Schranken gesetzt. Patienten mit Harngries kann man reichlich Getränke zuführen, Alkalien, Soda, Lithium, Piperacin (1 bis 2 g pro die), Urotropin verordnen. Mit Morphium sei man vorsichtig, versuche aber immerhin die interne Behandlung, da ein kleiner Stein spontan abgehen kann, ohne dass es zur Bildung neuer käme.

Chronische Hämaturie und Koliken rechtfertigen einen operativen Eingriff, da in solchen Fällen die Steine eine Quelle besonderer Gefahr sind. Auch sonst, wenn chronische Kränklichkeit die Folge ist, ist ein Eingriff angezeigt. Die Operation der Wahl ist die Nephrotomie. Bei Entzündung des perirenalen Gewebes ist infolge der stärkeren Blutung die Freilegung der Niere schwierig, wobei dann die Untersuchung auf Steine durch Punktion der Niere mit Nadeln vorgenommen werden kann, eventuell durch Einschnitt in den konvexen Nierenrand. Versagt auch dies, so kann ein Metallkatheter in den Ureter eingeführt, weiter durch Einspritzung von Flüssigkeit ermittelt werden, ob das Lumen des Ureters offen ist oder nicht. Auf die letztere Weise gelang es dem Verf. zweimal, einen Stein in die Blase hineinzutreiben. Auch wendet Verf. dieses Verfahren immer nach Ausräumung des Nierenbeckens an. Bröckelt sich der Stein ab, so muss der Ureter bei der Auswaschung des Nierenbeckens komprimiert, die Uretermündung durch Gaze geschützt werden. Die Blutung wird durch Tamponade an der Aussenfläche der Niere, bei drainierten Fällen auch durch Tamponade von innen her gestillt. Die Entfernung der Steine durch das Parenchym hindurch lässt die Gefahr einer bleibenden Fistel geringer erscheinen als die Entfernung durch das Becken oder den oberen Ureterabschnitt. Karl Fluss (Wien).

Calculs mobiles du rein et de l'urétère. Von Legueu. Bull. et mém. de la Soc. de Chir. de Paris. Sitzung vom 21. März 1906.

Demonstration zweier kleiner Nierensteine.

Die Anamnese des Falles ist typisch. Die Radiographie ergab einen kleinen Stein in der linken Niere. 6 Monate später fanden sich zwei, die aber so beweglich waren, dass man bei 10 Aufnahmen sie jedesmal anderswo fand, an der Blasenmündung des Ureters, im Ureter, in der Niere. Verf. schloss daraus auf eine starke Dilatation des Nierenbeckens und Ureters. Brachte man den Pat. in an den Beinen suspendierte Stellung, so konnte man die Steine in die Niere bringen.

Als sich Pat. zur Operation entschloss, wurde diese so ausgeführt, dass er $^1/_4$ Stunde lang in fast vertikaler Stellung blieb, dann die Niere blossgelegt wurde (wobei sich die vermutete Dilatation er-

gab), der Ureter abgeklemmt und dann der Pat. horizontal gelagert wurde; es fanden sich tatsächlich in einem Calix die Steine. Heilung; der Fall ist auffallend durch die Beweglichkeit der Konkremente und beweist, dass man immer auch den ganzen Verlauf des Harnleiters beim Durchleuchten respektieren muss. R. Paschkis (Wien).

Ein durch Operation entfernter Riesennierenstein. Von Johnsen. Berl. klin. Wochenschrift, 1906, No. 51.

Es handelt sich um einen 52jährigen Mann, der seit längerer Zeit an cystitischen Beschwerden und kolikartigen Schmerzen, die von der rechten Niere in die Blase ausstrahlten, litt. Der Urin wurde später trübe, jauchig stinkend, ammoniakalisch und in dem sich hoch absetzenden Bodensatz waren massenhaft Epithelien und Leukocyten nachweisbar. Die Diagnose auf Pyonephrose und Nephrolithiasis musste in suspenso bleiben. Die Operation förderte einen Nierenstein von einem Trockengewicht von 339 g. Seine Länge betrug 14,1 cm, der grösste Längenumfang 33,5 cm, der grösste Breitenumfang 28,5 cm. Die kristallisierte weisse harte Aussenmasse bestand der Hauptmenge nach aus phosphorsaurer Ammoniakmagnesia und phosphorsaurer Kalkerde. Patient wurde geheilt entlassen. Raubitschek (Wien).

Des erreurs radiographiques dans la recherche des calculs urinaires. Von Dervaux. Ann. d. mal. d. org. gén.-urin., 1. Okt. 1906.

Die 38jährige hysterische Patientin hatte mehrfach an acuter Urinretention gelitten. Später stellten sich ausstrahlende Schmerzen in der Blase und linken Nierengegend ein. Die gleichzeitig bestehende Retention verschwand trotz Katheterismus nicht. Mit der Steinsonde und dem Kystoskope war nichts Abnormes nachweisbar, hingegen fand man am Radiogramm einen Schatten in der Gegend des linken Ureters. Bei der Ureterotomie fand man keinen Stein, doch blieb die Patientin dauernd geheilt, nachdem man ihr sagte, dass ein solcher entfernt worden sei. von Hofmann (Wien).

Ueber die Entkapselung der Niere. Von E. Müller. Arch. f. klin. Chir., Bd. LXXXII, 1. Heft.

Verf. hat experimentelle Versuche über Nierendekapsulation angestellt, und zwar an 6 Hunden, die er folgendem operativen Eingriff unterwarf: Luxation der Niere, vollständige Abtrennung der Capsula fibrosa nach Spaltung derselben, Eröffnung des Peritoneums und vollständige Umwicklung der entkapselten Niere mit vorgezogenem Netz, das auf der Hilusseite durch Nähte befestigt wird. Reposition und Schluss der Wunde. Die nach Tötung der Tiere angefertigten Injektionspräparate liessen auf den Röntgenogrammen eine äusserst reiche Gefässneubildung um und in der Niere erkennen. Drei in extenso mitgeteilte Fälle wurden nach obiger Methode mit sehr gutem Erfolge operiert, weshalb Verf. für diese Operation, die er als „Epiplonephroplastik" bezeichnen möchte, eintritt. Victor Bunzl (Wien).

Beiträge zur Nierenchirurgie. Von H. Doering. Deutsche Zeitschr. für Chir., Bd. LXXXVII, 1.—3. Heft.

Verf. teilt seine Erfahrungen über die in den von Geh.-Rat Braun geleiteten Kliniken sowie dessen Privatpraxis zur Beobachtung gekommenen

Fälle von Hydro- und Pyonephrose sowie Steinniere mit und kommt insbesondere in dem Kapitel Therapie auf Grund der Operationserfolge zu interessanten Schlussfolgerungen.

Bei Hydronephrosen spricht sich der Verf. gegenüber Küster, der sich als unbedingter Anhänger der Nephrotomie bekundet, gegen diese aus; denn sie führt nur in wenigen Fällen zur Heilung und ist nicht imstande, Insuffizienzerscheinungen der anderen Niere mit Sicherheit zu verhüten. Meist erweist sich die lumbale primäre Nephrektomie als sicherstes und radikalstes Heilungsprinzip, wobei eine Funktionsschädigung der anderen Niere niemals konstatiert werden konnte. Auch bei der Pyonephrose ist die prinzipielle Anwendung der Nephrotomie entschieden zu verwerfen und, wenn möglich, die primäre Exstirpation der kranken Niere auszuführen. Ist diese aus irgend einem Grunde zunächst nicht durchzuführen, so soll sie so bald als möglich der Nephrotomie angeschlossen werden, wodurch allein eine spätere Infektion der anderen Niere verhütet werden kann. Als Voroperation schafft die Nephrotomie oft wesentlichen Nutzen, indem durch Entleerung des Eiters eine Besserung in der Funktion der zweiten Niere erzielt werden kann.

Bei Behandlung der „Steinnieren“ gelten folgende Grundsätze: Die durch Steine verursachten Hydro- und Pyonephrosen werden, falls es nicht gelingt, durch Nephrotomie und Steinextraktion die Heilung zu sichern, oder bei bereits ausgedehnter Zerstörung des Nierengewebes mit Nephrektomie behandelt, wobei Intaktheit der anderen Niere vorausgesetzt wird. Während die Pyelotomie stets zu verwerfen ist, ist jedenfalls die ausgedehnte Spaltung der Niere bis ins Nierenbecken mit Extraktion der Steine das idealste und in erster Linie einzuschlagende Heilungsmittel. Bei durch Steine bedingter Anurie werden die doppelseitige Nephrotomie und Extraktion der Steine empfohlen, doch bilden oft der Allgemeinzustand des Patienten und die meist schon bestehende Urämie ein Hindernis für die Einhaltung dieser Indikationsstellung.

Victor Bunzl (Wien).

Beiträge zur Nierenchirurgie. Von H. Doering. Deutsch. Zeitschr. f. Chir., Bd. LXXXIV, S. 288.

Während Israel, Tuffier u. a. die Indikationsgrenze für die operative Behandlung der Wanderniere sehr enge ziehen und insbesondere bei nervösen Symptomen die Operation ablehnen, vertreten Küster und seine Schule die entgegengesetzte Ansicht und empfehlen gerade bei nervösen, durch die Wanderniere ausgelösten Beschwerden die frühzeitige Operation. Veranlasst durch diese Unsicherheit der Indikationsstellung, bespricht Verf. 70 von Braun operierte Fälle und kommt hierbei zu folgenden Schlussfolgerungen: Mit Ausnahme von mit schweren nervösen Symptomen einhergehenden Fällen der Wanderniere sind durch Nephropexie befriedigende Dauerresultate zu erreichen. Als Methode werden die partielle Dekortikation der Niere mit Anheftung der Kapselränder durch Katgut an die seitliche Bauchwand sowie Anlegung einer das Parenchym durchgreifenden Naht empfohlen, während die Suspension der Niere an die 12. Rippe mittels Silberdrahtes als unnötig bezeichnet wird. Obwohl bei schwer nervösen Patienten die Operation häufig vollständig versagt, darf sie doch wegen ihrer Ungefährlichkeit nach ergebnislosem Versuchen anderer Heilmethoden zur Anwendung kommen. Die

Wanderniere ist nur sehr selten angeboren, ätiologisch sind nur das Trauma und starke Abmagerung hervorzuheben.

Victor Bunzl (Wien).

Ueber Nierenchirurgie. Von H. Gebele. Arch. f. klin. Chir., Bd. LXXXI, Heft 1.

Die noch immer nicht erzielte Einigung über den Wert bestimmter Methoden zur Nierenfunktionsprüfung, insbesondere der Kryoskopie, Phloridzinprobe, der quantitativen Harnstoffbestimmung und der Farbstoffprüfungen veranlasst den Verfasser, seine eigenen Erfahrungen hierüber mitzuteilen. Gegenüber dem ablehnenden Verhalten Rowsing's, der einzig dem Ureterenkatheterismus und der genauen Untersuchung des direkt aufgefangenen Harnes das Wort spricht, und Israel, der alle funktionellen Methoden verwirft, will Verf. die letzteren, speziell die Blutgefrierpunktsbestimmung, nicht unterschätzt wissen, allerdings nur als eine ergänzende, nicht selbständige Untersuchungsmethode und insbesondere dort, wo der Ureterenkatheterismus sich als unausführbar erweist. Ueber die anderen funktionellen Methoden sind die Erfahrungen des Verf. gering, doch erscheinen ihm die Harnkryoskopie, Phloridzinprobe und Harnstoffbestimmung schon deshalb von geringerer Bedeutung, weil nur bei nicht ausführbarem Ureterenkatheterismus funktionelle Methoden in Betracht kommen und schon deshalb nur die Blutkryoskopie rationell genannt werden kann. Neben dem Ureterenkatheterismus kann auch die Chromocystoskopie zur Diagnosenstellung verwertet werden.

Victor Bunzl (Wien).

Die Folgen eines zeitweiligen Ureterverschlusses. Von E. Rautenberg. Mitteilungen aus den Grenzgebieten der Medizin und Chirurgie, Bd. XVI, 3. Heft.

Experimentelle Untersuchungen an Kaninchen über die Folgen eines zeitweiligen Ureterverschlusses auf das Nierenparenchym. Verf. sah zunehmende Atrophie, Bindegewebsvermehrung und Regenerationserscheinungen. Im weiteren Verlauf kann es zur Bildung völlig normaler Harnkanälchen und zum Schwund des vorher neugebildeten Bindegewebes kommen. Daneben sah Verf. auch vielfach regressive Veränderungen. Funktionell beobachtete Verf. Albuminurie bis zur völligen Niereninsufficienz mit totaler Anurie.

H. R. Raubitschek (Wien).

Résultat éloigné d'une urétéro-cystonéostomie pour rétrécissement de l'urétère. Von Legueu. Bull. et mém. de la Soc. de Chir. de Paris. Sitzung vom 4. Juli 1906.

Die demontrierte Patientin, Mutter von 14 Kindern, wurde vor einem Jahre vaginal hysterektomiert; nachher hatte sie eine Ureter-Scheidenfistel, die sich später spontan schloss, aber eine Ureterstenose dadurch verursachte. Patientin hatte Schmerzanfälle (alle 8—10 Tage) in der rechten Niere. Die Separation ergab links klaren Harn, rechts nichts. Der Ureterenkatheterismus ergab eine Stenose 2 cm über der Blase, aber keine völlige, da man cystoskopisch im Ureter Eiter sah.

Operation: Extraperitonealer Medianschnitt, dann, als man so den Ureter nicht fand, Eröffnung des Bauchfells, Aufsuchen des Ureters, der

stark dilatiert war; dann Schluss des Peritoneums und extraperitoneale Fortsetzung der Operation und Einpflanzung des jetzt leicht zu findenden Ureters in die Blase. Nachher war Pat. absolut beschwerdefrei; Cystoskopie; normale Uretersondierung; man kam 18 cm hoch, der Harn klar.

R. Paschkis (Wien).

A case of rupture of the ureter; drainage, recovery. Von W. Gifford Nash. Lancet, 17. Nov. 1906.

Am 11. Juli 1906 wurde ein 44 Jahre alter Mann mit abdominalen Schmerzen ins Spital aufgenommen; anamnestisch wurde erhoben, dass er das erstemal am 22. Februar mit Schmerzen im Unterbauch erkrankte, gleichzeitig bestanden mässiges Erbrechen und Obstipation sowie geringe rektale Blutung. Am 16. Mai hatte Pat. eine heftige Attacke von Erbrechen und Schmerzen im linken Hypochondrium, welche mit Unterbrechungen bis zu einer Woche bis 22. Juni anhielt. Am 5. Juli traten ähnliche Schmerzen auf der rechten Seite auf und am 8. Juli zeigte sich eine Schwellung, welche mit den Schmerzanfällen kam und wieder verschwand. Bei der Untersuchung war die rechte Seite gespannt, per rectum nichts Abnormes zu finden, T.: 100 ° F. Am 14. Juli fühlte man die Geschwulst rechts und aussen vom Coecum, sie wuchs während der folgenden 2 Tage rasch an und reichte am 16. Juli vom rechten Rippenrande nach abwärts über die Fossa ileocoecalis bis an die Abdominalgrenze. Nach Inzision fand sich ein grosser Hohlraum, welcher ca. 30 Unzen klarer, urinöser Flüssigkeit enthielt, nach Reinigung der Höhle zeigte sich, dass in der Höhe der Crista ilei aus dem Ureter klare Flüssigkeit tropfte; für Entfernung der Niere bestand kein Anhaltspunkt und nur die Höhle wurde drainiert; am 20. Juli kam kein Urin mehr und am 24. konnte das Drain entfernt werden. Durch 4 Tage nach der Operation kamen ca. 30 Unzen, die nächste Woche 40 und nachher ca. 50. Am 24. Oktober war Patient frei von den Schmerzen und der Schwellung.

Herrnstadt (Wien).

Épithélioma de la partie inférieure de l'urétère. Résection urétéro-vésicale. Von Albarran. Bull. et mém. de la Soc. de Chir. de Paris. Sitzung vom 4. Juli 1906.

Eine 34jährige Frau; seit 2 Jahren reichliche, wiederholte Hämaturien, mit vergrösserter empfindlicher rechter Niere. Cystoskopisch fand sich ein in die Blase hineinreichendes kleines Epitheliom der Uretermündung, die Schwellung der Niere wurde als konsekutive Hydronephrose gedeutet. Vor der Operation Einführung eines Katheters in den gesunden Ureter. Langer schräger Schnitt von der Symphyse bis zum Rippenbogen. Stumpfe Abdrängung des Peritoneums. Auspräparierung des Ureters, Inzision und Resektion der Blase entsprechend der Uretermündung, Blasennaht, Einnähung des centralen Ureterstumpfes in die Hautwunde.

R. Paschkis (Wien).

Large calculus of ureter, removed by suprapubic cystotomy. Von Rushton Parker. Brit. Med. Journ., 21. Juli 1906.

Ein 49 Jahre alter Mann wurde am 4. Nov. 1904 mit Schmerzen im Rectum und Prolaps desselben ins Spital aufgenommen; bei der digitalen Untersuchung des Rectums fühlte man einen runden harten Tumor

von der Grösse einer Walnuss, beweglich, anscheinend nicht im Darme, da man ihn durch die Mucosa palpierte. Mittels X-Strahlen sah man den umschriebenen, ovalen Schatten eines Steines, bei der Sondierung der Blase wurde nichts gefunden. Am 10. Nov. 1904 wurde das Abdomen durch eine mediane, hypogastrische Inzision eröffnet; tief im Becken fühlte man einen Tumor von obigem Charakter, doch weder im Rectum noch in der Blase, sondern anscheinend im rechten Ureter nahe der Blase. In der Regio suprapubica wurde eine 2. Inzision gemacht, die Blase eröffnet, worauf man den Stein im rechten Ureter fühlen konnte; durch direktes Einschneiden auf denselben wurde er entfernt.

Der Stein wog etwas über $^3/_4$ Unzen, seine Masse waren 3,8, 3,1, $2^1/_2$ cm, die Farbe schwarz, die Oberfläche scharfkantig. Der Zustand der Niere der affizierten Seite war folgender: durch den rechten Ureter kam kein Urin, die Sekretion links war normal.

Herrnstadt (Wien).

Rectal anastomosis of the ureters. Von Carl Beck. New York Med. Journ., 1906, 19. Mai.

Die mit vielfachen Leiden verbundene Anomalie der Exstrophia vesicae wird seit Simon und nach der später von Maydl angegebenen Methode durch Implantation der Ureteren ins Rectum bis zu einem gewissen Grade korrigiert, indem dadurch eine bedeutende Kontinenz hergestellt werden kann. Zwei grosse Gefahren haften jedoch diesem Verfahren an: die der peritonealen Sepsis (durch Verunreinigung der Bauchhöhle bei Eröffnung des Rectum) und die ascendierende Infektion bei Stenose der eingepflanzten Ureteren und konsekutiver Harnretention. Verf. hat daher in 2 Fällen die Autoplastik in folgender Weise ausgeführt: Bei einem 3 jährigen Knaben wurden die Mm. recti von den Schambeininsertionen und der Fascia transversa teilweise losgelöst, umgeklappt und über dem Defekt vereinigt, wodurch die Blase Retentionsfähigkeit erhielt. Bei einem 5 jährigen Knaben wurde die vordere Schichte der Mm. recti türflügelartig abgelöst, die Blasenwand vereinigt und die Muskellappen wurden darüber vernäht. Der Knabe konnte den Harn öfters eine Stunde lang halten. Diese Methoden sind jedoch sehr unvollkommen und eine Reihe von Forschern versucht in Tierexperimenten eine Verbesserung derselben. Karl Fluss (Wien).

III. Bücherbesprechungen.

Die experimentelle Erforschung der Geschwülste. Von H. Apolant. Handbuch der pathogenen Mikroorganismen. Herausgegeben von Kolle und Wassermann. Ergänzungsband, 2. Heft. Fischer, 1907.

Seitdem in neuerer Zeit die Kenntnis des histologischen Geschwulstbaues bis zu einem Punkt gefördert ist, über den hinaus ein prinzipieller Fortschritt auf rein deskriptivem Wege zum mindesten zweifelhaft ist, ist in verstärktem Masse das Bestreben erkennbar, das Wesen der Geschwülste auf experimentellem Wege zu ergründen, und erst vor kurzem

ist eine Summe von Tatsachen ermittelt worden, welche die experimentelle Erforschung der Tumoren zu einem gesonderten Zweig der Geschwulstlehre erhoben hat. Dieses Gebiet beschränkt sich im wesentlichen auf die malignen Tumoren, die einerseits von jeher das Hauptinteresse der Autoren erweckt und sich andererseits so gut wie ausschliesslich der experimentellen Erforschung zugänglich erwiesen haben.

Die experimentelle Erzeugung von Geschwülsten wurde in erster Linie zur Stütze der verschiedenen Theorien über die Genese der malignen Tumoren unternommen, so dass den Versuchen selbst wesentlich die Rolle einer Probe auf das Exempel zukommt. Der Wert der zu erwähnenden Versuche erleidet aber besonders dadurch eine erhebliche Einbusse, dass negative Resultate nichts gegen die betreffende Theorie beweisen und dass vor allem zu berücksichtigen ist, dass wir in gänzlicher Unkenntnis der Bedeutung, welche den verschiedenen angeschuldigten Momenten für die Geschwulstbildung zukommt, die Bedingungen bei der experimentellen Prüfung nur sehr roh herzustellen vermögen. Dies trifft ebensosehr bei allen jenen Experimenten zu, die zur Stütze der sogenannten Irritationstheorie unternommen worden sind, wie bei der Unsumme jener für die Cohnheim'sche Theorie unternommenen Transplantationen von embryonalem Gewebe. Kaum glücklicher fielen jene Experimente aus, die zur Prüfung der Ribbert'schen Theorie unternommen worden sind. A. priori könnte es scheinen, als ob die Bedingungen für diese Versuche bei dem einheitlichen genetischen Prinzip, das Ribbert mit seiner Hypothese in die Geschwulstlehre eingeführt hat, nämlich die Sprengung von Parenchymzellen aus dem natürlichen Verbande, unschwer zu realisieren sei. Doch ist, wie schon vielfach darauf hingewiesen wurde, der Vorgang nur ganz unvollkommen nachzuahmen; denn im Versuch kann weder die Ernährungsschädigung der künstlich verlagerten Zellen ganz eliminiert, noch eine so weitgehende Zellisolierung erzielt werden, wie die Theorie es zum mindesten wünschenswert erscheinen lässt. Ribbert selbst zeigt, dass Klein'sche Gewebsstückchen, in eine Lymphdrüse oder die Bauchhöhle verpflanzt, meist nicht ohne weiteres zugrunde gehen, sondern, nachdem sie eine Veränderung, die er als Entdifferenzierung auffasst, durchgemacht haben, viele Monate lang erhalten bleiben können. Er hat damit, und das erscheint als ein äusserst wichtiges Moment in der ganzen Frage, jedenfalls den Beweis einer gewissen Selbständigkeit transplantierter Zellen geliefert.

Was die Transplantationen fertiger Tumoren anlangt, so kann man bei diesen Geschwulstübertragungen drei Versuchsreihen unterscheiden, je nachdem die Impfung von Mensch auf Mensch, von Mensch auf Tier oder von Tier auf Tier der gleichen Spezies erfolgt.

Sind der ersten Versuchsreihe schon naturgemäss recht enge Grenzen gezogen, so entbehren derartige Experimente am Menschen, die ja nichts weiter als künstlich gesetzte Hautmetastasen darstellen, schon deswegen einer wesentlichen theoretischen Bedeutung, weil die Uebertragung wohl ausschliesslich auf krebskranke Individuen gemacht werden dürfte und somit dem Einwand, dass die Disposition für das Haften der Geschwulst entscheidend ist, nicht begegnet werden kann. Erfolgreicher erscheinen die Transplantationen der Tumoren von Mensch auf Tier, Experimente, die bis in die Mitte des XVIII. Jahrhunderts zurückreichen. Allerdings muss man auf Grund der vorliegenden Erfahrungen entschieden bestreiten,

dass der Beweis der Uebertragbarkeit menschlicher Tumoren auf Tiere erbracht ist, denn es ist einwandsfrei noch nicht gelungen, durch Impfung auf Tiere Geschwülste zu erzeugen, die strukturell mit dem verimpften menschlichen Ausgangstumor übereinstimmen. Trotzdem erscheint es kaum zulässig, alle angeblichen positiven Erfolge einfach mit dem Schlagwort „Granulationsgeschwulst“ abzutun, wenn auch ein grosser Teil der gelungenen Transplantationen in dieses Gebiet zu fallen scheint.

Die ausgedehntesten Untersuchungen im ganzen einschlägigen Gebiet sind mit Transplantationen von Tumoren von Tier auf Tier angestellt worden, und zwar auf Tiere der gleichen Spezies. Die wenigen in der Literatur verzeichneten Fälle von angeblich gelungener Geschwulstübertragung auf artfremde Tiere können kaum als beweisend angesehen werden. Sind wohl schon vor längerer Zeit Tumortransplantationen von Tier auf Tier beschrieben worden, so ist vollends durch die in sehr grossem Stil unternommenen Untersuchungen Ehrlich's eine Anzahl neuer Befunde erhoben worden, die uns einen tiefen Einblick in die Biologie der Tumoren gestatten. Ehrlich, der von Anfang an seine Forschung auf die breiteste Basis zu stellen gewusst hat, hat besonders sein Augenmerk der Frage nach der Transplantationsmöglichkeit der Spontantumoren weisser Mäuse zugewendet. Es lassen sich nämlich nicht alle Tumoren in gleich hohem Prozentsatz erfolgreich immer wieder weiterimpfen, doch bessern sich die Resultate allmählich zuweilen derartig bis zu einer maximalen Virulenz, dass 100 % der Impfungen erzielt werden konnten. Die Zahl der am Ehrlich'schen Institut beobachteten Sarkomentwicklungen ist eine zu grosse, um die Möglichkeit auszuschliessen, dass es sich bei diesem Prozess um einen gesetzmässigen Vorgang, wenigstens in denjenigen Geschwülsten handelt, in denen eine maximale Virulenzsteigerung erzielt worden ist. Solange man die Uebertägbarkeit des Krebses nicht bewiesen hatte, war die Existenz eines malignen Tumors gänzlich an das Leben des die Geschwulst tragenden Individuums gebunden. Aus dem Nachweis der Impfbarkeit ergibt sich eine ähnliche Unabhängigkeit der Krebszellen von dem betreffenden Organismus, wie sie den Keimzellen des Körpers zukommt, die im Gegensatz zu den rein somatischen Zellen potentiell Unsterblichkeit besitzen. Es ist nun gewiss hochinteressant, dass diese Unsterblichkeit, die als potentiell vorhanden zunächst angenommen werden musste, de facto gerade bei den virulentesten Carcinomen nicht zu bestehen braucht, so dass der Existenz eines transplantablen Carcinoms zeitliche Grenzen gesetzt sein können, die wir vollkommen zu übersehen vermögen. Die zeitliche Begrenzung ist eine viel engere als die räumliche, welche letztere bei Ausführung aller überhaupt denkbaren Impfungen völlig jenseits unseres Vorstellungsvermögens liegt.

Bei der Leichtigkeit der Uebertragung von Spontantumoren auf Mäuse und Ratten lag es nahe, durch Modifikationen der Impfung die Bedingungen zu präzisieren, unter denen eine Uebertragung erfolgreich ist, und durch Einwirkung von verschiedenartigen Noxen einen tieferen Einblick in die Biologie und Lebensfähigkeit der Tumorzellen zu gewinnen und bis zu einem gewissen Grade die Lösung der Aetiologiefrage zu fördern. Ohne zu sehr ins Detail einzugehen, soll hier nur hervorgehoben werden, dass die Frage nach der Genese der Spontantumoren auf Grund der bisher experimentell gewonnenen Daten kaum exakt be-

antwortet werden kann, dass aber kein Moment zur Annahme eines parasitären Ursprungs zwingt.

Da eine einwandsfreie Beobachtung über erfolgreiche Tumortransplantation auf artfremde Tiere nicht vorliegt, so scheinen die Geschwülste in dieser Beziehung denselben Gesetzen zu unterliegen wie die normalen Körpergewebe. Auffallenderweise ist man vor Ehrlich der Frage ernstlich nicht nähergetreten, worauf diese Immunität eigentlich beruht. Impft man einen virulenten Mäusetumor auf die Ratte, so beobachtet man in den ersten Tagen ein Wachstum, dessen Intensität hinter der bei einer Mäuseimpfung nicht im geringsten zurücksteht. Vom 8. Tag an bildet sich jedoch der Tumor langsam zurück und verschwindet nach 14 Tagen spurlos. Impfte Ehrlich den Rattentumor auf der Höhe seiner Entwicklung auf eine zweite Ratte, so ging er hier überhaupt nicht an, während bei Rückimpfung auf die Maus keinerlei Abschwächung des Wachstums zu erkennen war. Diese Zickzackimpfung Maus-Ratte-Maus-Ratte konnte beliebig oft fortgesetzt werden, ohne dass eine Abnahme der Wuchskraft zu beobachten war.

Mit der Ermittelung dieser Tatsache hat Ehrlich zunächst den Beweis geliefert, dass die natürliche Immunität der Ratte nicht auf Antikörpern beruhen kann, die schon unter normalen Verhältnissen im Rattenkörper vorhanden sind, da dieser Annahme das anfänglich erhebliche Wachstum widersprechen würde. Die Immunität beruht vielmehr darauf, dass der Ratte ein ganz bestimmter, nur im Mäuseorganismus vorhandener Stoff X fehlt, der für das Wachstum der Tumorzelle unentbehrlich ist. Ehrlich hat dieser auf dem Fehlen eines bestimmten Nährstoffes beruhenden Immunität den Namen der atreptischen verliehen.

In einem innigen Zusammenhang mit diesen Ueberlegungen stehen weitere Versuche, die zwar nicht die letzte Ursache der spontanen Geschwulstbildung aufdecken, wohl aber die Bedingungen ihres Zustandekommens schärfer präzisieren lassen. Ehrlich geht von der Voraussetzung aus, dass eine Geschwulst nur aus solchen Zellen entstehen kann, deren Rezeptoren eine höhere Avidität zu den Nährstoffen besitzen als die Körperzellen. Da nun die meisten spontan entstandenen Mäusetumoren nicht auf andere Tiere verimpfbar sind, so kann die Avidität ihrer Zellen gegenüber den Zellen des Durchschnittsorganismus keine gesteigerte sein. Demgemäss beruht die spontane Entstehung dieser Tumoren nicht auf einer Aviditätssteigerung der Geschwulstzellen, sondern auf einer Aviditätsverminderung der Körperzellen. Hiermit wäre zum erstenmal eine experimentelle Stütze für die von jeher angenommene Bedeutung des konstitutionellen Elementes bei der Geschwulstbildung erbracht und zugleich das Verständnis für eine Reihe von Tatsachen erleichtert, wie die Heredität sowie das gehäufte Auftreten des Carcinoms bzw. die Umwandlung benigner Tumoren in maligne im höheren Lebensalter.

Weiter ist es gelungen, durch Verimpfung von abgeschwächtem Virus, eventuell durch mehrmalige Verimpfung in einem hohen Prozentsatz der Fälle eine Maus sicher gegen Carcinom zu immunisieren. Die Immunität tritt schon nach 7—14 Tagen ein und hält Wochen und Monate hindurch an.

Bei der Aufstellung des Begriffes der atreptischen Immunität war Ehrlich von der Voraussetzung ausgegangen, dass zwischen dem normalen Körper und Tumorzellen eine teilweise Uebereinstimmung der

haptophoren Gruppen besteht. Andererseits beweist die Möglichkeit der Antikörperbildung, dass diese Uebereinstimmung nur eine partielle sein kann, da bei völliger Identität durch Wiederholung der Impfungen die Resultate häufig gebessert werden. Aus den Wechselbeziehungen ferner, die sowohl hinsichtlich der Antikörperbildung als auch der atreptischen Immunität zwischen Carcinom und Sarkom bestehen, ergibt sich mit Sicherheit eine sehr weitgehende Uebereinstimmung ihrer haptophoren Gruppen, so dass vielleicht dieselbe Veränderung, die an einer Epithelzelle zum Carcinom führt, zu einer Bindegewebszelle zum Sarkom überleitet.

So gewähren diese experimentellen Immunisierungsstudien einerseits einen tieferen Einblick in das Wesen und die biologischen Beziehungen der Tumoren, während sie andererseits eine aussichtsvolle Perspektive zur Lösung praktisch eminent wichtiger Fragen eröffnen.

Raubitschek (Wien).

Précis de pathologie interne. Von Balthasard, Cestan, H. Claude, Macaigne, Nicolas et Verger. Préface du professeur Bouchard. 4 starke Bände. Paris 1907. G. Steinheil. Preis der 4 Bände 28 Francs.

Das vorzügliche Handbuch verdankt seine Entstehung der Mitarbeit von 6 Internisten. Es ist, so weit bei verschiedenen Mitarbeitern möglich, gleichmässig bearbeitet und dürfte seinen Zweck sehr gut erfüllen. Es ist als ein Handbuch für den Studierenden wie für den praktischen Arzt gedacht, eignet sich aber doch weit mehr für den letzteren als kurzes, präzises Nachschlagebuch. Theoretische Erörterungen treten naturgemäss zurück, sind jedoch ebensowenig wie historische Erörterungen vollkommen unterdrückt.

Nicolas (Lyon) behandelt die parasitären Affektionen, Balthasard die Intoxikationen und Autointoxikationen, weiter die Ernährungsstörungen, die Krankheiten des Blutes und der hämatopoetischen Organe, endlich die Krankheiten des Verdauungstraktes, der Leber und der Nieren. Macaigne beschreibt die Krankheiten des Herzens, der Gefässe und der Lungen, Claude die Störungen der Leber- und Nierenfunktion, Cestan (Toulouse) und Verger (Bordeaux) beschäftigen sich mit den Affektionen des Nervensystems.

Gute Abbildungen sind in den Text eingefügt.

Das Werk kann als vorzügliches kurzes Handbuch der inneren Medizin warm empfohlen werden.

Hermann Schlesinger (Wien).

Die Behandlung der tuberkulösen Wirbelsäulenentzündung. Von Calot. 120 Abb., 90 Seiten. Stuttgart, Enke 1907. Uebersetzt von Ewald. Mit einem Vorwort von Osk. Vulpius.

Die Bestrebungen Calot's, den tuberkulösen Gibbus gewaltsam zu redressieren, waren an den acut einsetzenden, häufig tödlichen Folgeerscheinungen gescheitert. Langsam aber setzte der unerschrockene Forscher der zurückflutenden Woge der Ablehnung einen Damm entgegen und in der vorliegenden Arbeit gibt er die Anleitung, wie der Praktiker — nicht nur der Spezialist — durch allmähliche Redression den Buckel mit allen Folgeerscheinungen der Lähmung beseitigen kann. Prinzipiell ist Calot gegen die Oeffnung von Abscessen, auch der retro-

pharyngealen, die durch Punktion von hinten her zu entleeren sind. Die Technik der notwendigen Verbände ist durch vorzügliche Abbildungen erläutert. Muskat (Berlin).

Traitement local des gommes syphilitiques par les injections d'iodure de potassium. Von M. J. Boisseau. Thèse de Paris. G. Steinheil, 1906.

Injektionen von 3 % Jodkalilösung in die Gummen oder die Umgebung derselben haben nach B. verschiedene Vorzüge: das Medikament, dessen Menge nur eine geringe zu sein braucht, kommt direkt mit den erkrankten Geweben in Berührung. Die Injektionen sind für sich allein imstande, die Veränderungen in kurzer Zeit zu heilen, ohne Vergiftungserscheinungen zu verursachen. Das Verfahren kann mit gleichzeitiger merkurieller Behandlung kombiniert werden.

von Hofmann (Wien).

Inhalt.

I. Sammel-Referate.

Schirmer, K. H., Achondroplasie (Chondrodystrophia foetalis, Mikromelie) (Fortsetzung), p. 641—652.

II. Referate.

A. Bakteriologie, Serumtherapie.

Nöltzel, W., Experimentelle Untersuchung über die Infektion und die Bakterienresorption 1. der Gelenke, 2. des Subduralraumes, sowie über den Unterschied in der Resistenz verschiedener Gewebe und Körperhöhlen, p. 652.

Christiani u. de Michelis, Le rôle de la vaisselle dans la transmission des germes infectieux, p. 653.

Rucker, J. B., A study of the nature of the micro-organisms found in the mouths and throats of healthy persons, p. 654.

Ruediger, G. F., The streptococci from scarlatinal and normal throats and from other sources, p. 654.

Nusgrave, W. S., Amoebiasis; its association with other diseases, its complications and its after effects, p. 654.

Wadsworth, H., Mouth desinfection in the prophylaxis and treatment of pneumonia, p. 654.

Blanchard, R., Spirilles, spirochaîtes et autres microorganismes à forme spirillaire, p. 655.

Scherber, G., Ueber Spirochätenerkrankungen, p. 656.

Irons, E. und Graham, E. A., Generalized blastomycosis, p. 656.

Nagelschmidt, F., Ueber Methylenblau, p. 656.

Bergey, F. R., Studies on phagocytosis, p. 656.

Rosenau, H. J. und Andersen, J. F., A study of the cause of sudden death following the injection of horse serum, p. 657.

MacClintock, C. F. u. Kling, W. E., The oral administration of antitoxin for prevention of diphtherie, tetanus and possibly sepsis, with some observations on the influence of certain drugs in preventing digestion and promoting absorption from the alimentary canal, p. 657.

van Huellen, A., Zur Behandlung der Tuberkulose mit Antituberkuloseserum Marmorek, p. 657.

B. Darm.

Ashe, E. O., Notes on a case of enterospasm, p. 658.

Symonds, Ch. J., A case of multiple strictures of the small intestine, probably of tuberculous origin, p. 658.

Hawkins, H. B., Idiopathic dilatation of the colon, p. 659.

Morley, H. und Robinson, B. H., A case of idiopathic dilatation of the rectum and colon as far as the hepatic flexure, p. 661.

Scot Skirving, A., Multiple internal diverticula (invaginations?) of the small intestine, p. 661.

Friedrich, W., Hernia epigastrica vom Standpunkte der internen Medizin auf Grund von 50 Fällen, p. 662.

Berry, J., A case of rupture of the diaphragma, with hernia of the viscera through the rent, p. 663.

William, A. H., Rupture of ulcerated abdominal wall over an umbilicalhernia, with protrusion of gut untreated for 7½ hours; uninterrupted recovery, p. 663.

Brown, W. H., Notes of a case of strangulated hernia associated with acute haemorrhagic pancreatitis, p. 664.
MacDonell, H. H., Hernia of ileum presenting over the thoracic wall, p. 664.
Clogg, H. S., Strangulation of the appendix vermiformis in hernial sacs, p. 664.
Arnold, G. J., A case of strangulated femoral hernia; herniotomy followed by resection of bowel and circular enterorrhaphy, p. 666.
Angus, H. B. und Durham, M. S., Case of strangulated Littré's hernia with gangrene and perforation of the Meckel's diverticulum; resection of the gut, recovery, p. 666.
Baumann, E. P., Two cases of intestinal obstruction in children, p. 666.
Scott Turner, A., Two cases of acute obstruction, intestinal and pyloric, in the same-subject, caused by hair-balls, p. 667.
Ramsey, R., Two cases of multiple intestinal obstruction, p. 667.
Turner, G. G., Intestinal obstruction in association with the vermiform appendix, p. 668.
Thompson, G. S., A case of aberrant functional chronic intestinal obstruction, p. 669.
Leach, E., Acute pelvic abscess followed by acute obstruction, p. 670.

C. Niere, Ureter.

Mackenzie, H., Mobility of the kidney, p. 670.
Löwenhardt, F., Ein eigentümlicher Fall von renaler Massenblutung. (Nephrektomie aus vitaler Indikation mit glücklichem Ausgange), p. 671.
Thompson, G. S., Note on a case of hydronephrosis with urethral septum causing obstruction to urinary outflow, p. 671.
Reitter, Nierentuberkulose und arterielle Hypotension, ein differentialdiagnostisches Symptom von praktischer Bedeutung, p. 672.
Deschamps, M., Contribution à l'étude de la guérison spontanée de la tuberculose du rein, p. 672.
Ekehorn, G., Om den primära njurtuberkulosen, säskildt med afseende på diagnos och symtom, p. 672.
Barth, Ueber Niereneiterungen in der Schwangerschaft, p. 674.
Hochenegg, Ueber Diagnose und klinische Bedeutung der symptomatischen Varikocele bei malignen Nierentumoren, p. 674.
Tuffier, Hématome sous-péritonéal diffus par rupture spontanée d'un sarcome du rein droit, p. 675.
Huntley, E., A case of rest growth in a floating kidney, p. 675.
Cordier, A. H., Nephrolithiasis, p. 676.
Legueu, Calculs mobiles du rein et de l'urétère, p. 677.
Johnsen, Ein durch Operation entfernter Riesennierenstein, p. 678.
Dervaux, Des erreurs radiographiques dans la recherche des calculs urinaires, p. 678.
Müller, E., Ueber die Entkapselung der Niere, p. 678.
Doering, H., Beiträge zur Nierenchirurgie, p. 678.
—, Beiträge zur Nierenchirurgie, p. 679.
Gebele, H., Ueber Nierenchirurgie, p. 680.
Rautenberg, E., Die Folgen eines zeitweiligen Ureterverschlusses, p. 680.
Legueu, Résultat éloigné d'une urétérocystonéostomie pour rétrécissement de l'urétère, p. 680.
Nash, W. G., A case of rupture of the ureter; drainage, recovery, p. 681.
Albarran, Épithélioma de la partie inférieure de l'urétère. Résection urétérovésicale, p. 681.
Parker, R., Large calculus of ureter, removed by suprapubic cystotomy, p. 681.
Beck, C., Rectal anastomosis of the ureters, p. 682.

III. Bücherbesprechungen.

Apolant, H., Die experimentelle Erforschung der Geschwülste, p. 682.
Calot, Die Behandlung der tuberkulösen Wirbelsäulenentzündung, p. 686.
Balthasard, Cestan, Claude, H., Macaigne, Nicolas et Verger, Précis de pathologie interne, p. 686.
Boisseau, M. J., Traitement local des gommes syphilitiques par les injections d'iodure de potassium, p. 687.

Um Einsendung von Monographien und Büchern an den Redakteur Professor Dr. HERMANN SCHLESINGER, Wien, I, Ebendorferstrasse 10, wird gebeten.
Man bittet, redaktionelle Zuschriften mit dem Adressenzusatz „Für die Redaktion des Centralblattes für die Grenzgebiete" versehen zu wollen.

Lippert & Co. (G. Pätz'sche Buchdr.), Naumburg a. S.

CENTRALBLATT

für die

Grenzgebiete der Medizin u. Chirurgie.

Herausgegeben von

Dr. Hermann Schlesinger,

Professor an der Universität Wien.

Verlag von GUSTAV FISCHER in Jena.

X. Band.	Jena, 1. Oktober 1907.	Nr. 18.

Das Centralblatt für die Grenzgebiete der Medizin und Chirurgie erscheint in zwanglosen Heften im Umfange von etwa 3 Druckbogen, die zu einem Bande vereinigt werden, dessen Umfang 60 Druckbogen betragen wird. Das Abonnement für das Centralblatt kostet 24 Mark für den Band. — Die Abnehmer der **Mitteilungen aus den Grenzgebieten der Medizin und Chirurgie,** herausgegeben von A. von Eiselsberg und B. Naunyn, erhalten das Centralblatt zum Vorzugspreise von 20 Mark.

I. Sammel-Referate.

Achondroplasie (Chondrodystrophia foetalis, Mikromelie).

Kritischer Sammelbericht von **Karl Hermann Schirmer** (Wien).

(Schluss.)

Literatur.

75) Parrot, La syphilis héréditaire et la rachitis. Paris 1880.

76) Pauly et Teissier, Citiert nach Keyser[51]).

77) Pelnář, J., Achondroplasie. Časopis lékařů českých 1903, No. 24, p. 651.

78) Ders., Ein neuer Fall von Achondroplasie. Ebendort.

79) Peloguin, De l'Achondroplasie chez l'homme et les animaux 1902.

80) Pernet, G., The antiquity of achondroplasia. Brit. Journ. of diseases of Children 1904, vol. I, p. 7.

81) Poncet, M. et Leriche, M., Nains d'aujourd'hui et nains d'autrefois; nanisme ancestral; achondroplasie ethnique. Revue de Chirurgie, Dezember 1903, Bd. XXIII. Ferner Bullet. de l'acad. de méd., Bd. LXVII, No. 33.

82) Porak, De l'achondroplasie, Clermont (Oise) 1890.

83) Ders. und Durante, 2 Fälle von Achondroplasie. XIII. Internat. Med. Kongress. Paris, August 1900.

84) Porter, H., Achondroplasia. Notes of three cases. Brit. Med. Journ., 5. Januar 1907, p. 12.

85) Rankin, G. and Mackay, E. C., Achondroplasia. Brit. Med. Journ., 30. Juni 1906, p. 1518. Diskussion zu diesem Vortrage: H. H. Tooth, J. W. Haward, St. Paget. Lancet, 12. Mai 1906, p. 1321.

86) Dies., Lunn, J. R. and Cranke, J., Achondroplasia with notes of cases. Brit. Med. Journ., 5. Januar 1907, p. 11.

87) Rasori, Peromelia e micromelia. Gazz. d. osp. Milano. 1882, p. 403.

88) Salvetti, C., Osservazione intorno ad un feto micromelico. Soc. med.-chir. di Pavia. Rendic. 1891—92, p. 40.

89) Ders., Ueber die sogenannte fötale Rachitis. Ziegler's Beiträge 1894, Bd. XVI.

90) Scharlau, Monatsschr. f. Geburtskunde 1867, Bd. XXX, p. 401.
91) Schidlowsky, E., Ueber sogenannte fötale Rachitis. Dissert. Berlin 1885.
92) Scholz, L., Ueber fötale Rachitis. Inaug.-Dissert. Göttingen 1892.
93) Schuchardt, K., Die Krankheiten der Knochen und Gelenke (ausschliesslich der Tuberkulose). Deutsche Chirurgie 1899, Lieferung 28, p. 58 ff.
94) Schüller, A., Mitteilungen der Gesellschaft für Innere Medizin u. Kinderheilkunde in Wien, 11. April 1907.
95) Schütz, W., Die Rachitis bei Hunden. Virchow's Archiv 1869, Bd. XLVI, p. 350.
96) Shattock, S. G., Some cases of osseous lesion in the fetus (contribution to discussion on Rickets). Path. Soc. Transact. 1881, Bd. XXXII, p. 369.
97) Silberstein, A., Ein Beitrag zur Lehre von den fötalen Knochenerkrankungen. Archiv f. klin. Chirurgie 1903, Bd. LXX, Heft 4, p. 863.
98) Simmonds, M., Untersuchungen von Missbildungen mit Hilfe des Röntgenverfahrens. Fortschritte auf dem Gebiete der Röntgenstrahlen 1900—1901, Bd. IV, p. 197.
99) Sömmering, S. Th., Abbildungen und Beschreibungen einiger Missgeburten. Tafel XI. Mainz 1791.
100) Swoboda, N., Ein Fall von chondrodystrophischem Zwergwuchs (Achondroplasie). Wiener klin. Wochenschr. 1903, No. 23.
101) Thomson, J., Achondroplasia. Edinburgh Med. Journ. Vol. LXIII. June 1893.
102) Turner, W., Achondroplasia. The Practitioner. September 1899, p. 263.
103) Urtel, H., Ueber Rachitis congenita. Dissert. Halle 1873.
104) Virchow, R., Gesammelte Abhandlungen zur wissenschaftl. Med. 1852, p. 973.
105) Ders., Fötale Rachitis, Cretinismus und Zwergwuchs. Virchow's Archiv 1883, Bd. XCIV, p. 183.
106) Weygandt, Weitere Beiträge zur Lehre vom Kretinismus. 4. Die Virchow'sche Kretinentheorie. Physik.-med. Ges. zu Würzburg, 21. Januar 1904. Münchener Med. Wochenschr. 1904, p. 461.
107) Winkler, N. F., Ein Fall von fötaler Rachitis mit Mikromelie. Archiv f. Gyn. 1871, Bd. II, p. 101.
108) Wirtz, A., Beitrag zur Klinik der Wachstumsstörungen, insbesondere der chondrodystrophischen Mikromelie. Inaug.-Diss. Giessen. Juli 1904.
109) Woode and Hewlett, Intercolonial Med. Journal 1902.
110) Ziegler, E., Lehrbuch der speziellen patholog. Anatomie 1902, 10. Aufl., p. 186.

Silberstein[97]) untersuchte das Skelett eines 5 Wochen alten sehr elenden Mädchens, das klinisch neben chondrodystrophischen auch rachitische Symptome darbot und an Bronchopneumonie starb. Die homogene Beschaffenheit der Grundsubstanz des Epiphysenknorpels fehlte, die Gestalt der Knorpelzellen war eine veränderte, die Beschaffenheit der Kerne wich auffallend von der Norm ab. Die für das Längenwachstum erforderliche regelmässige Reihenbildung der hypertrophischen Knorpelzellen fehlte, ebenso fehlte die regelmässige Grenzlinie, die den Knorpel vom Knochen trennt. Das Markgewebe war lymphocytenarm, es fand sich endlich Osteoid vor.

In diesem Befunde ergaben sich also deutliche Anhaltspunkte für die Diagnose Rachitis. Silberstein glaubt, dass der Befund zweifellos für das Vorhandensein einer echten Rachitis spricht, die aller Wahrscheinlichkeit nach bereits intrauterin bestand. Hiermit wäre also die vielumstrittene Frage, ob es eine angeborene Rachitis gibt, im bejahenden Sinne beantwortet.

Porak und Durante[88]) fanden bei der histologischen Untersuchung zweier Fälle neben den Zeichen der abnormen und ungenügenden Ossifikation der Knorpel Veränderungen im Nervensystem, Kongestion, Hämorrhagien, Verdickungen der Meningen und leichte Atrophie einer Hälfte der grauen Substanz. Die beiden Autoren glauben, dass diese Veränderungen des Nerven- und Knochensystems sich gleichzeitig, und zwar infolge Einwirkung von toxischen Substanzen eingestellt haben. In dem einen Falle (5 monatlicher Embryo) stammte diese Intoxikation nach Ansicht der Autoren vom mütterlichen Organismus (Heterointoxikation). Die Befunde von Porak und Durante sind bisher von keiner anderen Seite bestätigt worden.

In der jüngsten Zeit (1907) beschrieb Langenbach[57]) einen Fall von hypoplastischem Typus, bei dem ausserdem eine deutliche Asymmetrie des Schädels nachzuweisen war. Es fand sich eine Hemmung des Wachstums nach vorne in dem Keilbeinkörper und vielleicht der Synchondrosis spheno-occipitalis, ferner aber eine Wachstumshemmung an sämtlichen Gesichtsknochen und dem Stirnbein der rechten Seite. Mikroskopisch fand sich, dass die ganze Synchondrose sowie der anstossende basale Teil des Os occipitale aus festem Knorpel bestehen, der in letzterem einen links stärker entwickelten und besser verkalkten Knochenkern einschliesst, was auf lebhafteres Wachstum dieser Seite schliessen lässt.

Autopsien von Mikromelen gehören bisher zu den Seltenheiten. Escherich[31]) fand in seinem Falle (6 monatlicher Säugling) kapilläre Bronchitis, Pelnář[78]) in einem seiner beiden Fälle, der an Perforation eines Ulcus ventriculi gestorben war, neben den bekannten Veränderungen am Skelett auch eine Struma colloides und eine accessorische Schilddrüse. Der Sektionsbefund im Falle von Apert[1]) war völlig negativ.

Collmann[20]) fand bei einem 8 monatlichen chondrodystrophischen Fötus die Thyreoidea verhältnismässig gross; sie enthielt eigentümliche, ihrem Wesen nach nicht aufgeklärte Kernklumpen. „Im Verein mit dem Verhalten des Protoplasmas legen diese Bildungen den Gedanken an einen degenerativen Vorgang an der Schilddrüse nahe. Man findet dieselben Bilder jedoch, wie ich mich überzeugt habe, auch bei Schilddrüsen normaler Neugeborener, so dass denselben pathologische Bedeutung, wenigstens in bezug auf den hier interessierenden Krankheitsprozess, nicht zugeschrieben werden darf.“

Bei der Sektion des von Johanessen[49]) beobachteten Mädchens, das nur einen Monat am Leben blieb und mit schwerer Enteritis, Tetanie und Laryngospasmus an die Klinik gebracht wurde, ergab sich neben den charakteristischen Merkmalen der Chondrodystrophie, dass die Schilddrüse vollkommen intakt war. Die anatomische Untersuchung liess Jod vermissen, was aber bekanntlich auch bei normalen Schilddrüsen Neugeborener vorkommt.

Die Obduktionsbefunde haben also keine Anhaltspunkte für irgendwelche Beziehungen der Achondroplasie zur Athyreosis gebracht und die Aetiologie der Affektion völlig im Dunkeln gelassen.

Was nun die Stellung der Achondroplasie im System der Krankheiten anlangt, so ist zunächst zu bemerken, dass sie eine ganz eigenartige und streng abgegrenzte Form des Zwergwuchses darstellt. Bekanntlich lassen sich folgende Arten von Zwergen unterscheiden: 1. der chondrodystrophische Zwerg, 2. der echte Zwerg mit proportioniertem Körperbau, wie ihn Paltauf in seiner bekannten Monographie schildert, 3. der kretinistische Zwerg, 4. der rachitische Zwerg und 5. der hypoplastische Zwerg. (Nach Breus und Kolisko.)

Während die Sonderstellung der Achondroplasie als eigenartige Form des Zwergwuchses seit den Untersuchungen Porak's allgemein anerkannt ist, wurde ihr, nachdem sich die älteste Auffassung als fötale Rachitis bald unhaltbar erwies, schon seit Virchow eine Beziehung zum Kretinismus imputiert, eine Meinung, die sich trotz schwerer Einwürfe anderer Autoren bis in die jüngste Zeit mit grosser Hartnäckigkeit erhalten hat. Abgesehen von den Untersuchungen an kretinistischen Tieren, welche der „fötalen Rachitis" sehr ähnliche Skelettveränderungen zu zeigen schienen, waren es namentlich die wachsende Bedeutung und Wichtigkeit, die dem Studium der durch Ausfall der Schilddrüsenfunktion zustande kommenden Veränderungen gewidmet wurde, wodurch der Kreis der angeblich auf Athyreosis beruhenden Affektionen immer weiter gezogen wurde. Eine Reihe klinischer Aehnlichkeiten des Myxödems und Mongolismus auf der einen und der Mikromelie auf der anderen Seite, wie sie namentlich Kassowitz hervorhebt, schien die supponierte Verwandtschaft aller dieser Affektionen noch wahrscheinlicher zu machen. Neuere kritische Untersuchungen (Bayon, Dieterle) scheinen jedoch die Unhaltbarkeit dieser Theorie zu erweisen und es wird im Gegenteil Sache der künftigen Forschung sein, die Merkmale der Achondroplasie noch schärfer gegen die der Athyreosis abzugrenzen und im Hinblicke auf das völlig refraktäre Verhalten dieser Patienten

gegen die Schilddrüsenfütterung nach neuen Wegen zu suchen, um über die Natur der Affektion ins klare zu kommen.

Virchow[104]) hat die von ihm als Rachitis foetalis bezeichneten, zweifellos aber als Achondroplasie anzusprechenden Fälle dem Kretinismus zugerechnet. Er fand bei zwei Föten mit dieser Affektion frühzeitige Verknöcherung an der Schädelbasis und hält diesen Befund als für Kretinismus charakteristisch, eine Ansicht, die durch spätere Untersuchungen, nach denen für Kretinismus gerade das Gegenteil, nämlich eine verspätete Verknöcherung der Gelenksenden, charakteristisch ist, widerlegt wurde. Virchow hat übrigens seine ursprüngliche Auffassung, dass das Wesen des Kretinismus meist in der Tribasilarsynostose liege, wodurch eine mindere Entwicklung des Gehirns bedingt sei, später etwas modifiziert, bzw. gemildert.

Er sagt (1883)[105]): „Da ich als Grund dieser Hemmung wiederholt eine prämature Synostose der basilaren Knorpelfuge nachweisen konnte, so ist die Meinung entstanden und sie wird in der Literatur immer weitergeführt, ich hätte den Kretinismus ausschliesslich aus dieser Synostose erklärt. Demgegenüber verweise ich auf S. 992 meiner ges. Abhandlungen, wo ich auf die Notwendigkeit weiterer Untersuchungen hinwies und hinzufügte: „Jedoch kann man schon jetzt sagen, dass nicht bei jedem Cretin diese Art der Veränderung existiert," wie ich denn schon auf S. 973 bemerkt hatte, dass das Nichtausgewachsensein der Knochen der Schädelbasis entweder durch prämature Synostose oder durch mangelhaftes Wachstum für sich bedingt sein kann. Noch eingehender erörterte ich die Beziehung des bloss mangelhaften Wachstums zu der Hemmung durch vorzeitige Verknöcherung der Nähte, auch unter Hinweis auf die Microcephalen mit offenen Nähten, in meinen Untersuchungen über die Entwicklung des Schädelgrundes. Berlin 1857, S. 80."

Die letztcitierte Stelle lautet: „Es dürfte daher kaum etwas anderes übrig bleiben als anzunehmen, dass das Wachstum der einzelnen Schädelknochen ein typisch verschiedenes ist und dass auch da, wo keine Synostose eintritt, das Wachstum ein frühzeitiges Ende finden kann. Dies ist ja der Fall bei unseren Zwergen, bei denen an den Gelenksenden gewöhnlich sehr grosse Knorpelmassen unverbraucht liegen bleiben, bei denen also das vorhandene Material nicht etwa zu früh verknöchert, sondern vielmehr die Verknöcherung in dasselbe nicht regelmässig fortschreitet."

Die neueren Beobachtungen, die Virchow in seiner erwähnten Publikation (1883) anführt, beziehen sich offenkundig auf endemischen

Kretinismus: „Nach dem, was ich früher in anderen Teilen der Alpen, z. B. in den Salzburger und Tiroler Alpen, gesehen habe, möchte ich glauben, dass ein Prozess, welcher der sogenannten fötalen Rachitis nahe verwandt, wenn nicht mit ihr identisch ist, in grosser Ausdehnung endemisch vorkommt, bald mit auffallenden cerebralen Störungen verbunden (Cretinismus), bald ohne dieselben, dass derselbe Prozess aber sporadisch sich auch weit ausserhalb der Gebiete des eigentlichen Cretinismus beobachten lässt."

Weygandt[106]) hat die „Standardfälle" von Virchow (den sogenannten Würzburger „neugeborenen Crétin") und H. Müller nachuntersucht und als echte Achondroplasten agnosziert, die mit Kretinismus nichts zu tun haben. Den erstgenannten Fall hat Weygandt auch histologisch nachuntersucht.

Müller[68]) meint, „man dürfe, wenn auch nicht jede fötale Rachitis für Kretinismus erklären, so doch beide mindestens einander sehr nahe stehend erachten, um so mehr, als die für so wichtig gehaltene basilare Synostose sich als eine Teilerscheinung einer über das ganze Skelett verbreiteten Knorpelanomalie darstellt, welche, das eigentümliche Wachstum in bestimmten Richtungen beeinträchtigend, dem Skelett eben die Form der fötalen Rachitis gibt. Diese Form aber schliesst sich der embryonalen Skelettform an. Es stimmt mit dieser Tatsache überein, nämlich der Teilnahme des ganzen Skelettes an der den Schädel deformierenden Anomalie, dass laut allen Beobachtern die Kretinen in der Regel klein und plump gebildet sind."

Horsley und Schuchardt[93]) rechneten die Affektion gleichfalls dem Kretinismus zu. Letzterer bildet in dem betreffenden Kapitel seines bekannten Lehrbuches ein von v. Eiselsberg thyreoidektomiertes Schaf ab, das die bekannten thyreopriven Symptome zeigt, die mit Achondroplasie wohl nur eine sehr entfernte Aehnlichkeit zeigen.

Kassowitz, der ein grosses Material besitzt: 7 Fälle von Mikromelie, 22 Fälle von Myxödem und 75 Fälle von Mongolismus, hat die drei Affektionen stets angeboren vorgefunden. Als allen drei Typen gemeinsame Symptome führt er an: die „kretinistische" Gesichtsbildung, besonders die Abflachung und Verbreiterung des Nasengerüstes, die häufige Epikanthusbildung, die auffallende Steilheit der Gaumenwölbung, womit öfter eine Protrusion der Zunge verbunden ist, die auffallende Verzögerung des Fontanellenschlusses bei völligem Mangel an rachitischen Skelettveränderungen, die grosse Häufigkeit anderweitiger Miss- und Hemmungsbildungen, be-

sonders Verunstaltungen des äusseren Ohres, Nabel- und Leistenhernien. „So scharf nämlich die drei Typen voneinander geschieden sind und so wenig man von Zwischenformen zwischen denselben sprechen kann, so wenig lässt sich in Abrede stellen, dass sie wichtige Berührungspunkte besitzen, welche unmöglich auf einem blossen Zufall beruhen können.“ [47])

Paltauf [78]) tritt für eine strenge Trennung der Achondroplasie vom Kretinismus ein und verweist auf die Ergebnisse von Porak und Kolisko-Breus. Mit einem Ausfall der Schilddrüsenfunktion hat die Mikromelie sicher nichts zu tun.

Eine erschöpfende Kritik der Theorie über den Zusammenhang des Kretinismus mit der Chondrodystrophie findet sich bei Bayon [7]); es genügt hier wohl, die Schlusssätze dieses Autors anzuführen: 1. Eine verfrühte Synostose irgendwelcher Fugen findet bei keinem echten Kretin statt. 2. Die gegenteilige Anschauung beruht auf Verwechslung des Kretinismus mit der Chondrodystrophia foetalis hypoplastica, bei welcher Erkrankung übrigens keine verfrühte Synostose, sondern nur ein Stillstand des Knochenwachstumes stattfindet. 3. Die Chondrodystrophia foetalis hypoplastica bietet pathologisch-anatomisch keine Identität mit dem Kretinismus. Aetiologisch ist bis jetzt kein Berührungspunkt beider Krankheiten nachgewiesen worden.

Auch Dieterle [27]) gelangt in seiner eingehenden histologischen und kritischen Studie „Die Athyreosis, unter besonderer Berücksichtigung der dabei auftretenden Skelettveränderungen sowie der differential-diagnostisch vornehmlich in Betracht kommenden Störungen des Knochenwachstums“ (1906) zu dem Ergebnis, Beziehungen der Athyreosis zur Achondroplasie völlig abzulehnen. Er betont, dass jede Hemmung des Knochenwachstums einen mikromelen Habitus hervorbringen kann, falls sie in die früheste Embryonalzeit fällt, zu der ja physiologischerweise der Fötus einen mikromelen Habitus besitze. Der von Virchow, Kassowitz u. a. als kretinistisch bezeichnete Gesichtsausdruck erinnert nach Dieterle mindestens so sehr an die Physiognomie der Embryonen als an die der Kretinen.

Der Autor kommt zu dem weiteren Schlusse, dass keine Form von fötaler Skeletterkrankung auf Störung der Schilddrüsenfunktion zurückgeführt werden kann. „Die Wachstumshemmung betrifft nicht wie bei der Athyreosis alle am Aufbau des Knochensystemes beteiligten Gewebe gleichmässig, sondern es liegt a) bei der Chondrodystrophie eine primäre Veränderung des Knorpels, b) bei der Osteo-

genesis imperfecta eine funktionelle Störung des Periosts und Endosts vor. Der aus beiden pathologischen Prozessen resultierende Zwergwuchs stellt den mehr oder weniger ausgeprägten Typus der Mikromelie dar."

Die Aetiologie der Achondroplasie ist nach wie vor vollständig in Dunkel gehüllt. Während die älteren Autoren es sich in der Regel versagten, irgend eine Erklärung für das Zustandekommen des intrauterin beginnenden Prozesses zu geben, ist in neuerer Zeit mehrfach die Vermutung ausgesprochen worden, dass die Affektion mit der Funktionsstörung einer Drüse mit innerer Sekretion in Zusammenhang stehen könnte, ohne dass hierfür irgendwelche Beweise hätten erbracht werden können. Die anatomischen Untersuchungen, namentlich aber die Sektionsbefunde haben, wie erwähnt, bisher nach dieser Richtung vollständig im Stiche gelassen. Das einzige greifbare Moment, das für die Aetiologie verwertet werden könnte, ist die Heredität. Wir haben diese Verhältnisse bereits oben genauer erörtert.

Kassowitz[46]) ist geneigt, hinsichtlich der Aetiologie der „kretinoiden" Affektionen, sowohl des Mongolismus als auch der Mikromelie, auf den Ausfall vorläufig noch unbekannter Drüsen mit innerer Sekretion zu rekurrieren: „Hier wäre vielleicht in der Weise ein Ausweg zu finden, dass man für den Mongolismus und die Mikromelie eine Erkrankung oder Atrophie je eines anderen unbekannten Organes als Ursache supponiert, dessen inneres Sekret in ähnlicher Weise wie jenes der Schilddrüse gewisse Wachstumsvorgänge und gewisse Funktionen reguliert, welche dann beim Ausfall jener inneren Sekretionen die oben beschriebenen Abweichungen von der Norm aufweisen. Ausserdem würde aber der Ausfall dieser hypothetischen inneren Sekrete auch noch auf die Schilddrüse störend oder krank machend einwirken, so dass diese nun ihrerseits mangelhaft funktioniert und dadurch einen bestimmten, der Schilddrüse zugehörigen Teil des Symptomenkomplexes erzeugt. Wir hätten dann hier gewissermassen ein Analogon mit jenen Fällen von Akromegalie, welche neben den eigentlichen dieser Erscheinung zugehörigen Erscheinungen auch gewisse an Myxödem erinnernde Symptome aufweisen, welche dann auch tatsächlich durch die Schilddrüsentherapie günstig beeinflusst werden, ohne dass das eigentliche Krankheitsbild dadurch eine merkliche Besserung erfährt."

Wie ersichtlich, ist Kassowitz bemüht, bei dieser Erklärung eine wenn auch sehr entfernte Beziehung der Mikromelie zur Athyreosis bzw. zum Kretinismus aufrecht zu erhalten.

Die Intoxikationstheorie von Porak und Durante[88]) wurde schon erwähnt. Parhon und Marbe[74]) nehmen an, dass der Zwergwuchs auf einer Störung der Funktion der Drüsen mit innerer Sekretion beruhe und in dieser Beziehung in Antagonismus mit dem Riesenwuchs stehe. Während es sich beim letzteren um eine gesteigerte Funktion der Hypophysis, der Thymus und Thyreoidea bei gleichzeitiger Verminderung oder vollständiger Aufhebung der Funktion der Sexualdrüse handelt, ist bei Achondroplasie gerade das Gegenteil der Fall, indem es sich hier um eine innere Hypersekretion der Sexualdrüsen bei gleichzeitiger Hyposekretion der Antagonisten handelt.

Kienböck[52]) weist auf die Aehnlichkeit hin, die ausgeprägte Fälle von chondraler Dysplasie des Skelettes mit Exostosenbildung infolge der hochgradigen Wachstumshemmung der Extremitäten (nicht aber des Rumpfes und Kopfes) mit der Achondroplasie haben, und sieht darin einen berechtigten Hinweis auf die morphologisch-genetische Verwandtschaft. Er denkt bei der von ihm besprochenen Affektion an sekundäre Wachstumsstörungen des Skelettes infolge gestörter Funktion einer Blutdrüse (Drüsen mit innerer Sekretion, Thyreoidea, Hypophysis), wofür das familiäre Auftreten und das schubweise Auftreten an einem Individuum sprächen.

Die Durchsicht der umfangreichen Literatur über Achondroplasie ergibt eine ansehnliche Summe von zweifelhaftem Material, indem in vielen Fällen, namentlich bei älteren Autoren, Verwechslungen mit Rachitis, Kretinismus, hereditärer Syphilis (obwohl die Wegner'sche Osteochondrosis epiphysaria nicht die geringsten Berührungspunkte bildet), proportionierten Zwergen usw. unterliefen, ganz zu schweigen von der Differentialdiagnose mit der Osteogenesis imperfecta, die erst in neuester Zeit durch moderne Untersuchungsmittel (Radiogramm) möglich wurde. Bei den oben zusammengestellten 71 Fällen von überlebenden Achondroplasten scheint die Diagnose nach den klassischen Symptomen wohl sichergestellt zu sein.

In dem Falle von Kubinyi[54]) ist die Entscheidung zwischen Mikromelie und Rachitis keine sichere. Die 31jährige I-para wurde durch Sectio caesarea entbunden. Sie war von zwerghaftem Wuchs (123 cm), hatte kurze Extremitäten, brachycephalen Schädel. „Das Becken zeigt zwar rachitische Veränderungen (Lumballordose, das Klaffen der Darmbeine), die Annäherung der Tubera oss. ischii und die Enge des Arcus pubis hingegen machen es wahrscheinlich, dass in dem Falle neben angeborener Mikromelie die Rachitis erst

sekundär auftrat und dann heilte. ... Lebendes Kind, welches sämtliche Merkmale des Kretinismus aufweist."

Zu den zweifelhaften Fällen gehört auch der vor kurzem von Hobhouse[42]) vorgestellte. Das $5^1/_2$jährige Mädchen zeigte neben Rachitissymptomen Biegung und starke Verkürzung der Femora, Verkürzung der Tibien, deutliche Lordose; die Knochen der Hand und Finger schienen „fast nicht existierend", die Finger nach allen Richtungen beweglich. Mit Ausnahme der Verkürzung zeigten die Armknochen keine Deformität.

Nobecourt und Paisseau[71]) beschreiben an der Hand eines Falles eine Forme fruste der Achondroplasie, wobei die Symptome eben nur angedeutet waren und keine sichere Diagnose zuliessen.

Durch diese Beobachtungen, denen sich zahlreiche andere anreihen liessen, wird die Erkenntnis der in ihren Ursachen so rätselhaften Affektion um so mehr erschwert.

II. Referate.

A. Appendicitis.

Beiträge zur pathologischen Anatomie der Appendicitis. Von E. Franke. Deutsche Zeitschr. f. Chir., Bd. LXXXIV, S. 424.

Verf. hat 18 per operationem und 6 per sectionem gewonnene Appendices genau mikroskopisch untersucht, wobei besonders 4 von an schwerer Gastroenteritis verstorbenen Kindern stammende Appendices die Grundlage für seine Befunde und entsprechende Folgerungen abgegeben haben. Verf. teilt die Appendicitis in 2 Gruppen ein, je nachdem die Mucosa allein oder mit den übrigen Schichten der Darmwand ergriffen ist. Die erste Form wird hervorgerufen durch Mitbeteiligung des Appendix an Darmkatarrhen und führt — falls nicht Restitutio ad integrum eintritt — zum chronischen Katarrh mit folgender Obliteration oder Geschwürsbildung. Das Geschwür nun kann ohne weitere Folgen heilen oder es führt zu einer starken Verengerung des Lumens mit Atrophie der distal gelegenen Mucosa oder Bildung eines Hydrops proc. vermiformis. Bildet das Geschwür die Eingangspforte von Bakterien, so führt dieser Umstand zur klinisch schweren Attacke, deren Grad wieder von der Virulenz der Bakterien und der Widerstandsfähigkeit der Gewebe abhängig ist; die Gegenwart von Kotsteinen begünstigt obigen Prozess.

Dementsprechend findet Verf. bei jedem auch am 1. Tage des 1. Anfalles exstirpierten Appendix auf älterer chronischer Erkrankung beruhende Veränderungen. Er ist also der Ansicht, dass die katarrhalische Erkrankung des Wurmfortsatzes die Grundlage für alle späteren aus ihr hervorgehenden Krankheitsformen abgibt.

Es ist wichtig, stets das ganze Mesenteriolum zu entfernen, weil es als Träger oft nur ganz kleiner Abscesse die Gefahr einer postoperativen Peritonitis durch den zurückgelassenen infektiösen Stumpf in sich birgt. Schliesslich bespricht Verf. noch die Endarteriitis obliterans, der er eine ätiologische Rolle bei der Appendicitis nicht zuerkennt.

Victor Bunzl (Wien).

Zur Appendicitisfrage. Ein Bericht über 2000 konsekutive Fälle von Erkrankungen des Appendix vermiformis, mit besonderer Berücksichtigung der Therapie. Von A. V. Moschcowitz und E. Moschcowitz. Arch. f. klin. Chir., Bd. LXXXII, 3. Heft.

Bericht über 2000 Fälle von Erkrankungen des Appendix, die von den Verf. in nicht weniger als 26 Unterarten rangiert werden. — Im speziellen Teile werden alle diese Formen einzeln besprochen, klinisch und pathologisch-anatomisch definiert und ihre Mortalität mitgeteilt. Die gebräuchlichen Methoden zur Entfernung des Wurmfortsatzes, wie Inversion, Tabaksbeutelnaht, Manschettenbildung usw., erklären Verf. für überflüssig und verfahren in folgender Weise: Abbindung des Mesenteriolums, hernach Zuschnürung des Wurmfortsatzes an seiner Basis mit starkem Catgut und Abtragung desselben. Verschorfung des Stumpfes mit dem Paquelin oder reiner Carbolsäure. Weiter spricht sich Verf. für möglichste Einschränkung der Drainage aus, er verwendet deshalb auch — und zwar neben perforativer Appendicitis nur bei gangränöser Appendicitis, wenn die Gangrän bis zur Serosa vorgeschritten ist — den sogenannten Cigarettendrain, d. i. ein mit Guttapercha umwickeltes Stück Gaze in der Dicke eines Bleistiftes. Bei Besprechung der Nachbehandlung empfiehlt Verf. bei Peritonitisfällen die sogenannte Fowler'sche Lage, durch welche eine Senkung der im Bauche befindlichen Flüssigkeit nach dem Becken bezweckt wird.

Victor Bunzl (Wien).

Untersuchungen über die Aetiologie der Appendicitis. Von R. Kretz. Mitteilungen aus den Grenzgebieten der Medizin und Chirurgie, Bd. XVII, 1.—2. Heft.

Verf. deutet auf Grund seiner Erfahrung an einem grossen Sektionsmaterial den Zusammenhang zwischen acuter Angina und phlegmonöser Form der Appendicitis in dem Sinne, dass die Entzündung der Tonsillen als Quelle der Bakteriämie und die Darmaffektion als Folge der letzteren zu betrachten sind. Dieser Zusammenhang zwischen acuter phlegmonöser Appendicitis und frischer Angina (insbesondere der Streptokokken-Tonsillitis) ist ein typischer, die anatomischen Veränderungen an den Tonsillen bei den ganz schweren septischen Appendicitiden recht einförmig: der üppig entwickelte lymphatische Rachenring ist mächtig geschwellt, aus den Krypten der Mandeln entleert sich bei leichtem Druck reichlicher, gelber, dicker Eiter; das Gewebe ist auffallend succulent, die Umgebung stets stark ödematös. Einen auffallenden Befund bilden ferner die geschwellten Lymphdrüsen; sie finden sich nicht nur in der unmittelbar benachbarten Retromaxillargegend, sondern reichen auf beiden Halsseiten bis in das obere Halsdreieck, bis in die Gegend der Musc. scaleni. Die makroskopische Trias: Angina, entzündete Lymphdrüsen am Hals und phlegmonöse Appendicitis, liess sich

auch histologisch nachweisen. Der Weg, auf dem die Angina zur Appendicitis führt, ist direkt anatomisch schwer zu verfolgen. Am nächsten liegend ist die Annahme der Darminfektion durch verschlucktes pyogenes Material aus den beim Schluckakt ausgepressten Tonsillen. Eine zweite Möglichkeit liegt in der Metastasierung durch die Blutbahn, die Verf. auf Grund von zahlreich angeführten Tatsachen für die wahrscheinlichere hält. Schliesslich zeigt Verf. auf Grund seines reichen Sektionsmaterials, dass mehr als ein Drittel der letalen pyogenen Infektionen überhaupt und vor allem die Hauptzahl der dem Internisten zustehenden derartigen Infektionen mit der Angina zusammenhängen. Diese wichtigen und häufigen Krankheiten werden heute wegen der Verschiedenheit der klinischen und anatomischen Erscheinungsform (Appendicitis, Osteomyelitis, Endocarditis, Pleuritis, Meningitis, Myositis usw.) im Bewusstsein der meisten Aerzte mit Unrecht als nicht zusammengehörig betrachtet. „Sie gehören nicht nur, insofern sie durch einen der pyogenen Mikroben veranlasst werden, in eine ätiologische Gruppe, z. B. als Streptokokkenmykosen, sie bilden vielmehr auch epidemiologisch Gruppen, in denen eine Ansteckungsquelle durch verschiedene dominierende Lokalisation scheinbar ganz Heterogenes im Sinne von Semmelweis durch das Bindeglied „Angina“ vereint.

Raubitschek (Wien).

Acute and chronic appendicular pain; medical and surgical treatment; a critical essay. Von Saint-René Bonnet. Lancet, 25. Mai 1907.

Wenn wegen wiederholter Schmerzattacken in der Gegend des Proc. vermif. operiert wurde, liess sich folgendes konstatieren: 1. Der Appendix war oft normal oder nur wenig erkrankt. 2. Manchmal dauern chronische Schmerzen trotz Entfernung des Appendix fort, ja es treten sogar frische Attacken, ähnlich der Appendicitis, auf. 3. In vielen Fällen tritt trotz drohender Symptome spontan Heilung ein. 4. Die interne Behandlung gewinnt grössere Bedeutung gegenüber den Gefahren der Operation im acuten Stadium. Die Zweifel wurden erst behoben mit dem besseren Studium der Enterocolitis muco-membranosa, deren intestinale Symptome folgende sind:

a) In völlig charakteristischen Fällen: Chronische Obstipation, abwechselnd mit Diarrhoe, spastische Kontraktion des Dickdarmes mit Dilatation eines grösseren oder kleineren Anteiles, persistierende Schmerzen in den acuten Perioden, Abgang von Mucosa mit gelegentlichen Hämorrhagien. Praktisch sind 2 Punkte von Bedeutung: Erstens die Aehnlichkeit mit Appendicitis, wenn eine Attacke von Enterocolitis in der Gegend der rechten Fossa iliaca lokalisiert ist. Zweitens lehrt die Erfahrung, dass, wenn im Verlaufe von acuten oder chronischen appendicularen Schmerzen mucöse Membranen mit dem Stuhle abgehen, die Prognose eine günstige ist.

b) Es gibt latente Formen von Enterocolitis mucomembranosa, bei denen ein Abgang von Mucosa nicht erfolgt; manche Autoren trennen von ihr eine spezielle Form ab, die spasmodische Kontraktion, die durch intestinale Kontraktion und chronische Obstipation charakterisiert ist. Die latente Form kann sich mit acuten oder chronischen Schmerzen in der rechten Fossa iliaca kombinieren, doch hat dieser Schmerz

nicht den peritonealen Charakter, er dehnt sich nicht über das ganze Abdomen aus, bleibt vielmehr in seiner grössten Intensität auf den Mc Burney'schen Punkt beschränkt und folgt höchstens noch der Richtung des Colon ascend. Das Abdomen ist manchmal kontrahiert, doch nie bis zu dem Grade, um die Palpation zu verhindern.

Durch die Kenntnis dieser Form der Enterocolitis ist es zu begreifen, dass viele Fälle von appendicularen Schmerzen auch ohne Operation heilen und andere trotz Operation fortdauern. Daraus folgt auch, dass die chirurgische Behandlung bei appendicularen Schmerzen zugunsten der medizinischen einzuschränken ist, wenn dies ohne Gefahr für das Leben des Patienten geschieht. Der Autor unterscheidet: Appendiculare Schmerzen ohne Anzeichen für Enterocolitis membranacea. Bei solchen Attacken werden acute Anfälle von Appendicitis oft durch medizinische Behandlung gebessert, doch wenn nach mehreren Monaten keine wesentliche Besserung eintritt, ist auch hier die Operation am Platze. Die 2. Form sind appendiculare Schmerzen im Verlaufe einer Enterocolitis membr. Auch bei erkranktem Appendix wird durch Resektion desselben die Enteritis nicht geheilt; nur in 2 Fällen ist die chirurgische Behandlung indiziert: 1. in Verbindung mit Coecum und Colon ascend. ist der Appendix, wenn auch an und für sich gesund, bei chronischen oder acuten Schmerzanfällen beteiligt und kann Veranlassung zu allgemeinen oder lokalen, sekundären Wirkungen geben; wenn diese längere Zeit andauern, ist die Entfernung des Appendix berechtigt. 2. Es gibt chronische Fälle von appendicularen Schmerzen, in welchen der Zustand des ohnehin schon durch die Colitis beeinflussten Appendix noch kompliziert wird durch übermässige Länge oder durch appendiculare Calculi oder durch pathogene Mikroorganismen. Auch hier ist die Resektion des Appendix ratsam.

Zum Schlusse folgt die Beschreibung dreier Fälle: 1. Ein typischer Fall von chronischer Appendicitis ohne Enter. membran., der durch rein medizinische Behandlung geheilt wurde. 2. Enter. muco-membran., in deren Verlauf schmerzvolle, sekundäre Reflexe von seiten des Appendix hinzutraten, die chirurgische Intervention erforderten. 3. Chronische Enter. membran. mit acuten appendicularen Schmerzen infolge von Calculus, wo nach der Operation Heilung eintrat.

Herrnstadt (Wien).

Ueber die Behandlung appendicitischer Abscesse. Von v. Bruns. v. Bruns' Beiträge z. klin. Chir., 1907, Bd. LII, 3. Heft.

v. Bruns ist prinzipieller Anhänger der Frühoperation der Appendicitis geworden. Abscesse finden sich viel häufiger, als man früher glaubte. Auch wenn sie gross sind, können sie immer noch aufgesaugt werden. Bei der Operation findet man Eiter von der übelsten Beschaffenheit, fast nie seröses Exsudat. Im grossen ganzen lassen sich grosse Abscesse wegen der massigen und festen Verklebung leicht eröffnen. Die Entfernung des Appendix muss unbedingt verlangt werden, wenn ihr Auffinden auch bisweilen grosse Schwierigkeiten macht. Tumor, Temperatur, Puls, Druckempfindlichkeit sind zur Diagnose nicht sicher zu verwenden, besonders nicht bei kleinen Abscessen. Die Leukocytenzählung ist unbrauchbar. Der Abscess ist zu eröffnen, sobald er festgestellt ist; man geht dann durch die freie Bauchhöhle hindurch und

löst alle Adhäsionen, bis der Appendix gefunden und der Abscess bis in alle Buchten eröffnet ist. Mit dieser Methode hat v. Bruns ausgezeichnete Erfolge. Die Berührung der freien Peritonealhöhle mit dem Abscesseiter ist nicht sehr gefährlich. Nach der Entleerung des Abscesses wird die Bauchhöhle bis auf eine kleine Drainageöffnung geschlossen. Das kleine Drain wird meist nach einigen Tagen entfernt, wonach die Wunde schnell heilt, gewöhnlich ohne Infektion. Nach 14 Tagen können die Kranken meist schon aufstehen. Bauchnarbenbrüche bilden sich selten. Bei den so behandelten 25 Fällen trat keine Kotfistel auf, während sie unter 71 offen behandelten, d. h. breit tamponierten 9 mal sich fand. Es kam in den genähten Fällen auch nicht zu Recidiven. Ebensowenig trat ein Todesfall infolge der Operation ein. Auch fanden sich seltener Störungen in der Nachbehandlung. Von den offen behandelten Fällen starben 11, unter ihnen 9 an Peritonitis, 1 an Pneumonie, 1 an postoperativem Strangulationsileus; Recidive traten 4 mal danach ein. Bei der Appendicitis ist der 3.—5. Tag oft ausschlaggebend, deswegen soll man, wenn dann nicht bereits jede Gefahr vorüber ist, mit der Operation nicht bis zum freien Intervall warten.

Klink (Berlin).

Blinddarmentzündung und Darmkatarrh. Von E. Siegel. Mitteilungen aus den Grenzgebieten der Medizin und Chirurgie, Bd. XVII, 1.—2. Heft.

Verf. ist dagegen, einen ätiologischen Zusammenhang zwischen Appendicitis und Enterocolitis anzunehmen, und glaubt, dass der Appendix, ein von Natur aus vielen Fährlichkeiten ausgesetztes Organ, durch seine Anatomie und Topographie zu Entzündungen häufig hinneigt. Aehnliche Verhältnisse sollen bei den nicht seltenen Entzündungen des Meckel'schen Divertikels herrschen, und doch hat hier niemand besonderen Bakterien, Infektionskrankheiten, der Ernährungsart u. a. m. die Aetiologie zugeschrieben, man begnügt sich, in der anatomischen Eigenart des Organs die Veranlassung zur Erkrankung zu sehen.

Raubitschek (Wien).

Appendicitis in typhoid fever. Von Charles Leedham-Green. Lancet, 9. Februar 1907.

Typhusfieber kann in zweifacher Weise mit Appendicitis kombiniert sein: erstens eine wahre typhöse Entzündung und Ulceration auf das lymphoide Gewebe des Appendix übergreifen oder es kann sich Appendicitis infolge von allgemeinem Oedem und Hyperämie des Darmes entwickeln, wie es beim Typhus am Ende des Dünndarmes und Beginne des Dickdarmes der Fall ist. Jede Kongestion der Wand des Appendix muss das Lumen desselben verengern und dadurch lokale Entzündung erzeugen, um so mehr, wenn der Appendix geknickt oder adhärent ist.

Nach Rolleston fand sich in 60 letalen Fällen von intestinalem Fieber der Appendix 14 mal alteriert, zum Teil geschwollen, zum Teil ulceriert oder perforiert; die gleichen Veränderungen fand Hopfenhausen im Verlaufe eines Typhus und wurde durch Kelly und Christian bestätigt. Die Schwierigkeit der Differentialdiagnose wird durch folgende Fälle illustriert: Der 1. Fall betrifft einen 33 Jahre alten Mann, der unter plötzlichen abdominalen Schmerzen, Schüttelfrost und Fieber erkrankte; allmählich wurde das Abdomen ausgedehnt und der

Schmerz in der Appendixgegend lokalisiert, ausserdem bestanden heftige Kopfschmerzen. Da Patient bereits 6 Wochen vorher eine Appendicitis überstanden hatte, so wurde auch diesmal eine zweite Attacke angenommen. Am Ende der 2. Woche stieg die Temperatur an, es setzten Diarrhoen ein und die Widal'sche Reaktion fiel positiv aus.

Der 2. Fall war ein 21 jähriger Mann, der wegen rechtsseitiger Inguinalhernie ins Spital kam. Nach einigen Wochen klagte er über Schmerzen im Bauche. Nach Angaben der Mutter hatte er 10 Wochen vorher schon Schmerzen in der Appendixgegend und Erbrechen, doch ging der Anfall nach 4 Tagen vorüber. Diesmal begann die Erkrankung unter Fieber und Schüttelfrist, die Zunge war belegt, das Abdomen leicht druckschmerzhaft; am Abend kam galliges Erbrechen hinzu. Bei der Eröffnung des Abdomens entwichen 2—3 Unzen seropurulenter Flüssigkeit; der Appendix war entzündet, an der Basis perforiert. Obwohl sich der Zustand des Patienten besserte, blieb die Temperatur hoch, die Zunge war belegt, braun und trocken; am 5. Tage wurde der Stuhl flüssig und licht und mehrere rote Fleckchen waren am Abdomen sichtbar. Widal war positiv.

Der 3. Fall betrifft einen 43 Jahre alten Mann, der durch 14 Tage an Schwäche, gelegentlichen Kopfschmerzen und Erbrechen litt, gleichzeitig bestanden Schmerzen in der rechten Regio iliaca. In der Appendixgegend bestand eine derbe Schwellung. Nach Inzision konnte eine Quantität stinkenden Eiters entleert werden. Trotzdem lokal sofort bedeutende Besserung eintrat, wurde der Allgemeinzustand immer schlechter; der Stuhl wurde dünnflüssig und ging wie der Urin spontan ab. Die Milz war wenig vergrössert, Widal negativ, er wurde erst am Ende der 2. Woche positiv.

Die Möglichkeit eines diagnostischen Irrtums wird durch die Frühoperation bei Appendicitis gesteigert; auch lokale Schmerzhaftigkeit mit muskulärer Spannung des Abdomens, obwohl in der Regel charakteristisch für acute Appendicitis, kann bei Typhus vorkommen. Die Widal'sche Reaktion ist vor dem Ende der 2. Woche negativ; das beste Unterscheidungsmerkmal liegt in der Zahl der Leukocyten, die bei Typhus nur selten und wenig vermehrt sind, während bei Appendicitis eine wesentliche Leukocytose besteht; auch die improportionierte Vermehrung der polynukleären Zellen spricht für perforative oder gangränöse Appendicitis. Albumen wird häufiger bei Typhus gefunden als bei Appendicitis.

Was die operative Behandlung anbelangt, so glaubt Verf., dass in zweifelhaften Fällen dieselbe hinauszuschieben sei, wenn nicht sichere Anzeichen für Gangrän oder Perforation des Appendix sprechen.

Herrnstadt (Wien).

Ileus bei Appendicitis. Von H. Haeckel. Deutsche Zeitschrift f. Chir., Bd. LXXXVII, 1.—3. Heft.

Nach der Entstehungsart unterscheidet Verf. 4 Gruppen von Ileus im Verlaufe der Appendicitis:

1. Hervorgerufen durch lokale Darmlähmung im acuten Anfalle.
2. Kompression des Darmes durch einen wachsenden Abscess.
3. Darmschlingen, welche die Wand eines Abscesses bilden, verlöten miteinander und die Abknickung verursacht den Ileus.
4. Hervorgerufen im Intervall durch Adhäsionen, Stränge usw.

Die bedenklichste Form bildet die sub 3 angeführte, welche durch 2 von Verf. beobachtete Fälle illustriert wird. Im ersteren wurde beim Versuch, eine Adhäsion zu lösen, der Abscess eröffnet, die weitere Lösung der Darmschlingen erwies sich als unmöglich, so dass zur Behebung des Ileus eine Enterostomie angeschlossen werden musste. Peritonitis führte am nächsten Tage zum Exitus. Gewarnt durch diese Komplikation führte Verf. in einem zweiten ähnlichen Falle eine Enteroanastomose zwischen Dünndarm und Colon transversum aus, verzichtete auf die Lösung der Adhäsionen und wartete die spontane Rückbildung des appendiculären Abscesses ab, die auch in der Tat erfolgte, wodurch der Fall zur Heilung kam. Victor Bunzl (Wien).

Appendicitis und Icterus. Von E. Haim. Deutsche Zeitschrift f. Chir., Bd. LXXXIV, S. 572.

Bemerkungen zu dem gleichnamigen Aufsatze von P. Reichel, in welchem letzterer die üble Prognose der mit Icterus komplizierten Appendicitis bespricht. Verf. ist auch der Ansicht, dass es sich hier um septische Allgemeininfektionen handelt, tritt aber der Behauptung Reichel's entgegen, dass man nach Ablauf der ersten 48 Stunden von einer Radikaloperation Abstand nehmen soll, um einer Verschleppung des infektiösen Materials vorzubeugen. Demgegenüber weist Verf. darauf hin, dass es gerade bei den hier in Betracht kommenden Fällen, die sich zumeist als Streptokokkeninfektionen erweisen, nicht zur Bildung von lokalisierten Abscessen kommt und dass die blosse Eröffnung des Abdomens und Entleerung der meist nur ganz spärlichen trübserösen Flüssigkeit keinen Erfolg bei so hochgradigen Intoxikationsprozessen haben können. Vielmehr muss — natürlich möglichst früh — der Appendix als Ausgangspunkt der Infektion entfernt werden, wobei allerdings betont wird, dass hier häufig eine Streptokokkenangina- und nicht die Infektion des Appendix das Primäre und daher die Entfernung des letzteren in solchen Fällen von untergeordneter Bedeutung sei. — Den in septischen Fällen auftretenden Icterus hält Verf. nicht für eine Folge der Operation, sondern erklärt sein postoperatives Auftreten einfach durch den Umstand, dass bei frühzeitig vorgenommener Operation das Krankheitsbild noch nicht vollständig entwickelt ist; auch führt Verf. 2 Fälle seiner Beobachtung an, in denen deutlicher Icterus schon vor der Operation bestand. Victor Bunzl (Wien).

Appendicitis und Icterus. Von G. Aldehoff. Deutsche Zeitschr. f. Chir., Bd. LXXXVII, 1.—3. Heft.

Anschliessend an die von Reichel mitgeteilten Beobachtungen über Icterus bei Appendicitis bringt der Verf. einige selbst beobachtete Fälle zur Veröffentlichung. Im Anschluss an Operationen wegen eitriger Appendicitis entwickelte sich ohne Erscheinungen von Peritonitis ein septischer Allgemeinzustand, dessen hervorstechendstes Symptom Icterus war. Verf. glaubt, dass, wahrscheinlich durch die Operation begünstigt, kleine bakterielle Thromben in den Kreislauf gelangen und dass besonders in Fällen, bei denen Ligaturen oder Resektionen am Netz erforderlich waren, sowie bei Eiterung in der Tiefe gegen die Wirbelsäule hin obige Gefahr in erhöhtem Masse besteht. Die Mortalität der so komplizierten Fälle war etwas geringer als bei Reichel, die Therapie

besteht in möglichst rascher Elimination der Giftstoffe durch reichliche Kochsalzinfusionen, Darmeinläufe usw.

Victor Bunzl (Wien).

Pelvic appendicitis with parappendical abscess and cystitis. Von Gilbert Barling. Lancet, 18. Mai 1907.

Der Patient, ein 42 Jahre alter Mann, litt seit Januar an Blasenbeschwerden mit häufigem, schmerzhaftem Urinieren und Lendenschmerzen; später trat eine Schwellung beider Testikel hinzu. Von Zeit zu Zeit traten Besserungen im Befinden auf, zweimal wurde Patient auch wegen Verdachtes auf Blasensteine sondiert. Anamnestisch erfuhr man, dass Patient vor 10 Jahren einen acuten Anfall von abdominalen Schmerzen in der Nabelgegend hatte, der von Erbrechen und Obstipation begleitet war; seither wiederholten sich derartige schwerere oder leichtere Attacken ca. 3 mal im Jahre, die jedoch höchstens bis zu 14 Tagen dauerten. Der oben beschriebene Anfall wurde auf Cystitis bezogen. Das untere Abdomen war aufgetrieben, aber nicht gespannt, an der rechten Seite war eine leichte Verdickung palpabel, doch ohne merklichen Druckschmerz. Per rectum fanden sich an der vorderen Rectalwand Verdickung und Infiltration, ebenso an der Basis der Blase hinter der Prostata, an der rechten Seite eine gewisse Völle und eine grössere, derbe Masse an der linken Seite ohne deutliche Fluktuation. Cystoskopisch fand sich eine entzündete Mucosa ohne Ulceration. Im Urin war viel Eiter, keine Tuberkelbazillen. T.: 100° F., P.: 80—90. Nach Eröffnung des Abdomens erwies sich der Proc. vermiform. als adhärent und von Eiter umgeben. Ausserdem fand sich putrider Eiter zwischen Rectum, Blase und linker, seitlicher Beckenwand; er wurde auf einen parappendicalen Abscess bezogen. Das Becken wurde drainiert und die Wunde geschlossen.

Die Cystitis hatte ihre Ursache in dem linksseitigen Beckenabscess, fortgeleitet durch die Kontinuität des Gewebes. Diese Form der „Pelvic appendicitis" ist häufig und wird oft übersehen. Im Beginne finden sich häufig die Symptome der Appendicitis. Ein Tumor in der rechten Fossa iliaca fehlt dabei häufig, doch findet man Druckschmerz im kleinen Becken; nicht selten bestehen Diarrhoe und rectaler Tenesmus mit geringen Entleerungen von wässrigem Schleim in häufigen Intervallen, schmerzhaftes Urinieren, manchmal Retentio urinae. Bei rectaler Untersuchung erweist sich die vordere Wand als ödematös und infiltriert, oft ist eine umschriebene Masse bimanuell palpabel, in ihr ein weicher, fast fluktuierender Anteil als Zeichen des vorhandenen Eiters. Die parappendicale Eiterung entsteht auf folgendem Wege: Die Appendicitis erstreckt sich auf das Peritoneum des kleinen Beckens und die Umgebung; ein Teil des Eiters wird durch Adhäsionen lokalisiert, dadurch bleibt die Infektion bestehen, ohne sich weiter auszubreiten.

Herrnstadt (Wien).

Del intervento chirurgico nell appendicite. Von Mario Segré. Clin. chirurg., 31. März 1907.

Es gilt derzeit als allgemein anerkannter Grundsatz, dass die frühzeitige Operation bei Appendicitis die einzige radicale Heilung bedeutet. Maragliano stellte folgende Grundsätze auf: 1. Der rechtzeitige operative Eingriff bewirkt, dass Appendicitis nie einen letalen Verlauf

nimmt. 2. Warten mit der Operation heisst, den Patienten dem Tode aussetzen. 3. Die Operation schadet auch jenen nicht, die sonst durch rein medizinische Behandlung geheilt wären, und rettet viele, die ohne Operation zugrunde gehen würden. 4. Appendicitis darf niemals eine Todesursache sein.

Es wurde der Versuch gemacht, an der Hand von anatomisch-pathologischen Diagnosen die Indikationen für die Operation zu schematisieren. So unterscheidet Jackson eine einfach entzündliche Form, eine mit Perforationsperitonitis, eine chronische und eine retrocökale mit Ausbreitung gegen die Leber und Pleura; nur für diese letzte Form verlangt er unbedingt die Operation. Manteuffel teilt die Appendicitis in eine katarrhalische, eitrige und gangränöse und empfiehlt bei der 1. exspektative Behandlung, bei der 2. blosse Inzision, bei der 3. Laparatomie. Sonnenburg spricht von einfacher, perforativer, gangränöser und perforativ-gangränöser Appendicitis und verlangt nur für die letzten den operativen Eingriff. In allen diesen Fällen müsste es möglich sein, die diversen anatomischen Varietäten mit Sicherheit auseinanderzuhalten, um die Indikation für die medizinische oder chirurgische Behandlung strikte stellen zu können; wir werden jedoch im Gegenteil oft davon überzeugt, dass eine als benigne Form imponierende Erkrankung sich bei der Operation als bereits gangränös erweist, und auch der Blutbefund ist nicht immer massgebend. Da es also nie möglich ist, zwischen klinischen und anatomisch-pathologischen Phänomenen eine Parallele zu ziehen, so muss der Grundsatz gelten, alle Fälle von Appendicitis der operativen Behandlung zuzuführen. Auch für die späteren Stadien muss dieser Grundsatz zu Recht bestehen, da wir es nie in der Hand haben, den Erkrankungsherd zirkumskript zu erhalten, und eine Ausbreitung per contiguitatem oder längs der Lymphgefässe oder durch Gangrän und Perforation eine lokale Erkrankung zu einer allgemeinen machen kann. Zahllos sind die Fälle, wo auf eine erste leichte Attacke andere mehr oder weniger schwere folgen. Die Konservativen wünschen, die Operation für das fieberfreie Stadium zu reservieren, doch handelt es sich dabei oft um Fälle, die durch lange Zeit benigne ohne Exacerbationen verlaufen, bei denen eigentlich von verschiedenen Stadien gar nicht gesprochen werden kann und bei denen doch der Eintritt von Komplikationen relativ leicht ist wegen der Anwesenheit eines Eiterherdes im Abdomen und wegen der geringen Möglichkeit, denselben abgegrenzt zu erhalten. Deshalb bleibt auch in diesem intermediären Stadium die Operation das einzige Heilmittel, da die Gefahren, die durch die Persistenz des Organes gegeben sind, unmöglich vorausgesehen werden können.

Autor stellt 3810 Fälle zusammen: Die Mortalität im intermediären Stadium betrug 10,25 %, bei Frühoperation 2,28 %.

Die Statistik der Oncotomie bei appendiculärem Ursprung gibt ein Resultat von 15,50 % Mortalität.

Der Autor kommt zu folgenden Schlüssen:

1. Die Appendicitis erfordert unbedingt eine chirurgische Intervention, da die medizinische Behandlung in den meisten Fällen illusorisch ist.

2. Der chirurgische Eingriff ist in allen Stadien indiziert, wenn keine direkte Kontraindikation besteht.

3. Die Operation muss so radikal als nur möglich sein.

Herrnstadt (Wien).

Zur Frühoperation der Appendicitis. Von O. Haist. v. Bruns' Beitr. z. klin. Chir., 1907, Bd. LIV, 3. Heft.

Die Operation der Appendicitis am Karl-Olga-Krankenhaus zu Stuttgart ergab bei 227 Fällen folgende Resultate: 65 Frühoperationen (innerhalb 48 Stunden) mit 1,5 % Mortalität, 27 Intermediäroperationen (3.—5. Tag) mit 48 %, 50 Spätoperationen (nach dem 5. Tag) mit 8,0 %, 85 Intervalloperationen mit 0 % Mortalität. H. zieht aus dem Material folgende Schlussfolgerungen: 1. Die grösste Zahl der Erkrankungen an Appendicitis fällt zwischen das 10. und 30. Lebensjahr, wobei das männliche Geschlecht prävaliert. 2. Als die Appendicitis begünstigend kommen in Betracht: Erbliche Disposition, Enteritiden, Influenza, Angina, Erythema nodosum, während traumatische Einflüsse von geringer Bedeutung sind. Zur Entwicklung schwerer Krankheitsformen tragen die Kotsteine bei. 3. Schmerzhafte Bauchdeckenspannung und Steigerung der Pulszahl weisen zwar in einem grossen Prozentsatz der Fälle auf Appendicitis destructiva hin, mit Sicherheit aber können durch diese Symptome Appendicitis simplex und destructiva nicht voneinander unterschieden worden. 4. Die Peritonitis libera kommt am häufigsten in den ersten 5 Krankheitstagen zur Beobachtung. Je früher sie zur Operation kommt, um so günstiger sind die Resultate. 5. Die Frühoperation ist der exspektativen Behandlung hinsichtlich der Mortalitätsziffer weit überlegen (1,54 : 8,3 %). Sie befreit die Patienten von ihrer Krankheit durch einen verhältnissmässig leichten Eingriff, der einen auffallend günstigen Einfluss auf Puls und Temperatur ausübt und nach dem das Krankenlager kurz und meistens ungestört ist. Sie ist nicht gefährlicher und in vielen Fällen leichter als die Intervalloperation. 6. Viel schwerer ist der Eingriff bei der intermediären und Spätoperation, viel schwerer ist das Krankenlager und viel häufiger sind die Komplikationen. 7. Die Diagnose kann in den meisten Fällen gestellt werden. Differentialdiagnostisch zu beachten sind namentlich Pyelitis, Pyosalpinx und Stieldrehung von Adnextumoren. Bei zweifelhafter Diagnose und vorhandener Gefahr ist die Operation als Probelaparotomie indiziert. 8. Für jede Appendicitis, bei der nicht alle Erscheinungen innerhalb 24 Stunden abgeklungen sind, ist daher die beste Therapie die Frühoperation. 9. Der empfehlenswerteste Schnitt ist der Kulissenschnitt durch die Rectusscheide. 10. Bei peritonitischer Darmparalyse und postoperativem Ileus leistet die frühzeitig ausgeführte Enterostomie gute Dienste.

Klink (Berlin).

Surgical affections which simulate appendicitis. Von H. J. Waring. Lancet, 27. April 1907.

Zu den Erkrankungen, welche Appendicitis vortäuschen können, gehören 1. acute, infektiöse Osteomyelitis des Os ilei. 2. Sekundäre Infektion tuberkulöser Lymphdrüsen in der rechten Fossa iliaca. 3. Septische Infektion des rechten Ligam. lat. oder der rechten Tube. 4. Adeno-Papillom der Mucosa des Coecums, welches die Mündung des Appendix ins Coecum umgibt. 5. Acute Torsion des verlagerten rechten Ovariums. 6. Hämatom des rechten Ovariums. 7. Hämatom der rechten Fossa iliaca. 8. Intussusception des Proc. vermiformis.

Für die Diagnose des Appendicitis sind folgende Punkte von Wichtig-

keit: a) der Beginn, b) die Vorgeschichte der Erkrankung, c) exakte Untersuchung des Abdomens und Beckens, d) Untersuchung des Blutes.
Herrnstadt (Wien).

Ueber die Häufigkeit und operative Prognose der Bauchaktinomykose des Menschen. Von Friedrich. Deutsche med. Wochenschr. 1906, No. 31.

Friedrich weist auf das häufige Auftreten von Aktinomykose der Bauchhöhle in der Umgebung Greifswald's hin, das auch schon seinen Vorgängern aufgefallen war. Er berichtet über 8 Fälle, die zum grössten Teil anfangs das Bild einer Blinddarmerkrankung boten. Die Therapie bestand in ausgiebiger Entfernung alles Kranken bis ins Gesunde hinein, selbst grössere Darmabschnitte wurden ausgeschaltet. Von den 8 Patienten der letzten 3 Jahre sind bis jetzt noch 7 am Leben. Verf. glaubt, dass die Jodtherapie die chirurgischen Massnahmen gut unterstützen könne, doch sei das Endergebnis alleiniger Jodtherapie ein sehr bescheidenes.
Wiemer (Aachen).

B. Harnblase, untere Harnwege.

Eine neue, einfache und sichere Methode, die Harnleitermündungen aufzufinden. Von S. Jakobi. Folia urologica, 1907, No. 1.

J. stellt folgende Thesen auf:

1. Die üblichen Methoden (Nitze, Casper), die Ureterenmündungen aufzufinden, führen bei Anfängern und Nichtgeübten nur selten zum Ziele. Wenn abnorme Verhältnisse vorliegen, kann das Auffinden der Mündungen aber auch dem Geübten die grössten Schwierigkeiten bereiten.

2. Aus entwicklungsgeschichtlichen Gründen geht hervor, dass die Ureterenmündungen einmal an den beiden Endteilen des Ligamentum interuretericum liegen müssen, und zweitens, dass sie auf dem Ligamentum liegen müssen.

3. Das Ligamentum interuretericum lässt sich bei richtiger Einstellung stets deutlich sichtbar machen.

4. Durch Drehung des mit dem Prisma zuerst dem Blasenboden zugekehrten Kystoskopes um seine Längsachse gelangt man an die Enden des im Gesichtsfelde ursprünglich quer eingestellten Ligamentes, d. h. an die Uretermündungen.
von Hofmann (Wien).

Des vices de conformation congénitaux de la vessie et de leur traitement. Von P. Delbet. Ann. d. mal. d. org. gén.-urin., 1907, p. 641.

Die Blase zeigt 2 Hauptgruppen von kongenitalen Missbildungen: Missbildungen durch Defekt und Missbildungen durch Exzess. Von ersteren kennen wir das vollständige Fehlen und die Exstrophie der Blase, von den zweiten die Hypermegalie, die Hyperplasie, Doppelbildung, Divertikel. Jede dieser Formen wird besonders vom entwicklungsmechanischen Standpunkt aus genau besprochen. Was die Therapie betrifft, erscheint D. bei Exstrophie die Trendelenburg'sche Methode als die rationellste. Kleine Divertikel, welche keine Beschwerden machen, erfordern keine Behandlung. Sonst kommen nur chirurgische Eingriffe (Inzision, Exklusion, Exstirpation) in Betracht.
von Hofmann (Wien).

Some curious bodies found in the female bladder. Von A. Galbraith Faulds. The Glasgow medical Journ., Jan. 1907.

Mehrere fortdauernde langwierige Eiterungen der Blase veranlassten Verf., cystoskopisch zu untersuchen und zu röntgenisieren, da er bei der Untersuchung auf Höhlungen stiess, für die sich keine Erklärung finden liess, weil eben die cystoskopische Untersuchung negativen Erfolg hatte.

1. Eine 40jährige, schwer hysterische Frau. Die cystoskopische Untersuchung ergab Blasensteine, die entfernt wurden; hierauf Nachlassen der schweren Blaseneiterung für etliche Monate. Dann wieder Auftreten von Steinen und ausserdem fand sich ein rundlicher Körper, der sich als Goldring entpuppte, der offenbar die Ursache der Steinbildung und somit der schweren Cystitis war.

2. Ein 17jähriges Mädchen, bei dem in der Blase als Ursache einer schweren Cystitis eine silberne Münze gefunden wurde. Zum Glück war die Krankheit mit der Extraktion des Fremdkörpers durch die Urethra bald behoben.

3. Ein 20jähriges Mädchen mit Incontinentia urinae und grossem Harndrang. Die Cystoskopie ergab einen mit Schleim bedeckten Calculus. Die nähere Untersuchung des Steines nach Abbröckelung der Rinde ergab einen Kirschkern.

4. Ein 10jähriges Mädchen wurde von der Mutter mit der Angabe gebracht, dass zeitweilig blauer Urin abgehe. Man fand hier in der Blase als Ursache einen Kupferspan. Ueber die Art und Weise des Eindringens des Fremdkörpers konnte die Mutter und wollte die Patientin nichts angeben.

5. Eine 20jährige Dame, die über Stiche in der Harnblase klagte. Die Cystoskopie ergab Cystitis, als Ursache Nähnadeln, die extrahiert wurden.

6. Ein 13jähriges Mädchen mit einer langwierigen Cystitis. Da Lungensymptome auf Tuberkulose hindeuteten, wurde zuerst an tuberkulöse Cystitis gedacht. Die Cystoskopie ergab als überraschendes Resultat einen Griffel, der extrahiert wurde. Das Mädchen gab an, wegen zu grossen Harndranges zur Stillung desselben den Griffel eingeführt zu haben.

7. Eine Patientin, die sich eine Erbse eingeführt hatte, kam gleich wegen starker Schmerzen zur Beobachtung. Mit der Extraktion hörten die Beschwerden gleich auf.

Charakteristisch für alle diese Formen der Cystitis war die Begleiterscheinung einer schweren Hysterie. Leopold Isler (Wien).

Un cas intéressant de diverticule de la vessie. Von Moran. Annal. d. mal. d. org. gén.-urin., 1907, No. 4.

Bei dem 70jährigen Patienten fanden sich mehrere Harnröhrenstrikturen, wegen derer er bougiert worden war. In der letzten Zeit hatten sich cystitische Erscheinungen eingestellt. Nach Dehnung der Striktur wurde die Blase mit dem Explorateur untersucht und das Vorhandensein eines Steines festgestellt. Die Lithotripsie gelang nicht, da der Stein eingekapselt war, und so wurde die Sectio alta vorgenommen. Es zeigte sich nun, dass der Stein in einem Divertikel der vorderen Blasenwand sass. Entfernung des Steines. Heilung.

von Hofmann (Wien).

Cystalgies des femmes. Von Rochet. Ann. d. mal. d. org. gén.-urin., 15. Juli 1906.

Bei Frauen reiferen Alters zeigen sich ziemlich häufig schmerzhafte Erscheinungen von seite der Blase, welche therapeutisch nur schwer beeinflussbar sind. Die gewöhnlichen Ursachen für Cystitis (Tuberkulose, Gonorrhoe usw.) sind anscheinend nicht vorhanden. Der Urin ist in der Mehrzahl der Fälle trübe, enthält aber kein Blut. Der Blasenhals ist sehr empfindlich. Die Ursachen dieser Erkrankungen können verschieden sein. In vielen Fällen handelt es sich um sehr alte Cystitiden, bei denen erst später die charakteristischen Schmerzen auftreten. Von sonstigen ätiologischen Momenten sind Influenza und uratische Diathese hervorzuheben. In manchen Fällen handelt es sich um Neuralgien. Die Behandlung besteht ausser innerer Medikation in Blasenwaschungen, Instillationen, Kauterisation und Dehnung der Harnröhre und des Blasenhalses. In schweren Fällen erscheint die Cystoskopie, Sphinkterresektion oder Resektion des perinealen Astes des N. pudend. cut. angezeigt.

von Hofmann (Wien).

Ueber Cystitis typhosa. Von H. Schädel. Mitteilungen aus den Grenzgebieten der Medizin und Chirurgie, Bd. XVI, 4.—5. Heft, 1906.

Verf. teilt zwei Typhusfälle mit, in deren Verlauf er eine spezifische Cystitis beobachten konnte. In dem ersten Falle trat am 5. Tag eine Epididymitis hinzu. Im anderen Falle handelte es sich um einen tödlichen Typhus, der nach vorausgegangener Harnverhaltung eine schwere Cystitis im Gefolge hatte. In beiden Fällen konnten im Urin Typhusbazillen nachgewiesen werden. Der tödliche Typhusfall zeigte bei der Sektion tiefgreifende nekrotische Veränderungen der Blasenschleimhaut.

Raubitschek (Wien).

Die Behandlung der Cystitis mit Alkohol. Von J. Sellei. Berl. klin. Wochenschrift, 1906, No. 45.

Verf. ist bei seinen Versuchen, ob mit Alkohol resp. mit Alkohollösungen die ammoniakalische Zersetzung des Urins verhindert und so zur Heilung der Cystitis beigetragen werden könne, zu so günstigen Resultaten gelangt, dass er Alkohol, resp. Waschungen mit entsprechend diluiertem Alkohol nicht nur als ein vorzügliches Harnantisepticum, sondern als direktes Heilmittel bei vielen Cystitiden empfehlen kann. Verf. wendet zu Blasenspülungen bis 15 % Lösungen an und hatte besonders guten Erfolg bei den Cystitiden, welche sich zu Prostatahypertrophie gesellten. Verf. konnte durch Alkoholspülungen in sehr vielen Fällen die ammoniakalische Zersetzung des Urins in ganz kurzer Zeit hemmen.

H. Raubitschek (Wien).

Ueber die Bedeutung der Blasentuberkulose und die Heilbarkeit derselben. Von Thorkild Roosing. Arch. f. klin. Chir., Bd. LXXXII, 1. Heft.

Obzwar im Gegensatze zur früher vorherrschenden Anschauung die Blasentuberkulose fast stets von einer primären Nierentuberkulose ausgeht, kann doch sowohl das Vorkommen einer vom Genitaltract übergreifenden als auch der primären Blasentuberkulose nicht geleugnet

werden. Selbstverständlich ist eine Therapie der Blasentuberkulose bei Erkrankung der Niere ohne Beseitigung der letzteren undenkbar. Mangelhafte bakteriologische Untersuchung des Harns bildet die Ursache meist verspäteter Diagnose des Leidens, welches unbedingt nur auf Grund des Ureterenkatheterismus mit Sicherheit erforscht werden kann. Hierbei ist, wie Fälle des Verf. lehren, darauf zu achten, dass bei tuberkulöser Infektion des beiderseitigen Harnes die Möglichkeit besteht, dass der von der Blase aus aszendierend infizierte Ureter den Harn einer gesunden Niere purulent und bazillenhältig machen kann, weshalb Verf. in solchen Fällen sowie dort, wo die Ureterenkatheterisation unmöglich ist, den doppelten explorativen Lumbalschnitt, eventuell mit Ureterostomie, zur Diagnose der aszendierenden Ureterentuberkulose und des Nierenzustandes empfiehlt. Die nach Nierentuberkulose sekundär entstandene Blasentuberkulose kann nach Entfernung der Niere bei geringer Ausbreitung spontan ausheilen, schreitet sie jedoch fort, so ist die vom Verf. angegebene Behandlung mit 6 % Karbolwasser anzuwenden, die in 13 derartigen Fällen zur Heilung geführt hat.

Viktor Bunzl (Wien).

Trois cas de tumeurs de la vessie sans hématurie. Von B. Guizy. Ann. d. mal. d. org. gén.-urin. No. 2, 1907.

1. Die 50 jährige Patientin litt seit zwei Jahren an heftigem Harndrang. Eine lokale Behandlung blieb erfolglos und es stellte sich Cystitis ein. Bei der Kystoskopie fand man einen mächtigen Tumor. Sectio alta. Exstirpation des Tumors. Heilung.

2. Bei kystoskopischer Untersuchung eines an heftigem Harndrang leidenden 58 jährigen Mannes fand sich ein grosser gestielter Tumor der vorderen Blasenwand. Tod nach einigen Wochen an Carcinomkachexie.

3. Die 41 jährige Patientin litt seit $1^1/_2$ Jahren an Strangurie. Bei der Kystoskopie fand man einen gestielten papillomatösen Tumor, welcher entfernt wurde.

In keinem der drei Fälle hatten sich jemals Blutungen gezeigt.

von Hofmann (Wien).

Zur Pathologie und Therapie der gutartigen Harnblasengeschwülste. Von M. Weinrich (Berlin). Archiv f. klin. Chir. Bd. LXXX, 4. Heft.

Die relative Häufigkeit der gutartigen Blasengeschwülste geht aus der auf dem Chirurgenkongress 1905 von Nitze mitgeteilten Statistik hervor, nach welcher sich unter 399 Fällen von Harnblasengeschwülsten 44,3 % gutartige und unter 271 anatomisch untersuchten 170 Papillome, d. i. 62,7 %, fanden.

Verf. rühmt die hervorragende Bedeutung der von Nitze geübten intravesikalen Operationsmethode bei gutartigen Harnblasengeschwülsten, welche im Vereine mit der vervollkommneten kystoskopischen Diagnostik obiger Tumoren zu Nitze's glänzenden Resultaten geführt hat.

Wichtig für die kystoskopisch erkennbare Gutartigkeit des vorliegenden Tumors ist vor allem die Beschaffenheit des Stieles und der Basis der Geschwulst, in 2. Linie erst die Zottenbildung, die auch bei den meisten anderen Tumoren der Blase beobachtet wird; allerdings aber weisen nach Angabe des Verf. die malignen Tumoren nicht jene „schlanken,

zierlichen flottierenden Formen, sondern mehr kolbige, beerenartige Exkreszenzen" auf.

Die Möglichkeit einer Fehldiagnose ist natürlich bei der bloss klinischen Beurteilung auf Grund der kystoskopischen Untersuchung stets vorhanden, weshalb in derartigen Fällen der intravesikalen Operation einfach die Sectio alta zur radikalen Entfernung des Tumors folgen wird. Festgestellt muss werden, dass es sich bei Nitze im allgemeinen um kleine, bis walnussgrosse und nur ausnahmsweise um grössere Papillome handelt, welcher Umstand bei der günstigen Statistik seiner Methode gewiss ausschlaggebend ist. Die Statistik lautet:

Operiert: 101; geheilt 70; recidiviert 18; gestorben 1; nicht revidiert 12.

Viktor Bunzl (Wien).

Ueber die Resultate der chirurgischen Behandlung der Blasentumoren. Von Treplin. Deutsche med. Wochenschr. 1906, No. 19.

Verf. berichtet über 45 Fälle von Blasentumoren, und zwar handelte es sich in 32 Fällen um Zottengeschwülste. Von diesen waren 12 gutartig, während 19 krebsige Zottengeschwülste darstellten. Von den gutartigen recidivierten später 3 als wirkliche Zottenkrebse. 11 weitere Tumoren, die keinen Zottenbau zeigten, waren Carcinome. Von den noch übrigen 2 waren einer ein Sarkom, einer eine grosse Cyste der Blasenwand.

Bei allen Patienten war mittels Kystoskopie die Diagnose sichergestellt. Weil man aber nicht erkennen kann, ob die Tumoren gutartig sind, hält Verf. in allen Fällen die Sectio alta für angezeigt, da man nur bei dieser Methode radikal genug vorgehen kann.

Von den mit benignen Tumoren behafteten Kranken wurden alle geheilt bis auf einen alten Mann, der kurz nach der Operation an Herzschwäche starb. (Bis auf 2 blieben alle recidivfrei.)

Von den 30 Kranken mit malignen Tumoren sind nur 6 als über mehrere Jahre hinaus dauernd geheilt zu betrachten, also 20 %, ein Resultat, das nach Ansicht des Verf. hinter den Resultaten bei Operationen maligner Geschwülste anderer Körperteile nicht zurücksteht.

Wiemer (Aachen).

Calcul de la vessie développé autour d'une épingle à cheveux. Von Routier. Bull. et mém. de la Soc. de Chir. de Paris. Sitzung vom 13. Juni 1906.

Routier demonstrierte einen 9 cm langen, 4 cm breiten Blasenstein, von einem 19 jährigen Mädchen auf vesicovaginalen Weg entfernt. Völlige Naht, Heilung nach 10 Tagen. Der Stein war um eine Haarnadel als Kern gebildet. Patientin litt seit mehreren Monaten an Inkontinenz.

R. Paschkis (Wien).

De la cystotomie sus-pubienne chez les jeunes enfants. Von P. Mendès. Ann. d. mal. d. org. gén.-urin, 1906, No. 18.

Bei einem 5 monatlichen Knaben bestanden sehr heftige Urinbeschwerden. Mit der Steinsonde konnte ein Stein nachgewiesen werden. Sectio alta. Entfernung des Steines. Verweilkatheter. Naht der Blase. Drainage der äusseren Wunde. Heilung.

von Hofmann (Wien).

Eclatement de la face antérieure de la vessie par chute sur le dos d'une hauteur de trois étages. Intervention. Guérison. Von P. Alglave. Ann. d. mal. d. org. gén.-urin., 1. Okt. 1906.

Der 27jährige Patient war von einem Dache 3 Stock hoch heruntergefallen. Es traten sofort heftige Schmerzen im Unterleib ein. Mit dem Katheter konnte kein Urin entleert werden. Gleichzeitig bemerkte man eine Schwellung in der Regio hypogastrica und Dämpfung daselbst. Bei der Operation fand man einen extraperitonealen Riss in der vorderen Blasenwand, welcher vernäht wurde. Drainage des Cavum praevesicale. Verweilkatheter. Heilung.

von Hofmann (Wien).

Intraperitoneal rupture of the bladder occuring during labour. Von Mr. C. R. Porter. Lancet, 11. Mai 1907.

Bei einer 32jährigen Primipara traten 48 Stunden vor der Geburt Schmerzen in der Kreuzgegend auf. Nach Beginn der Geburt äusserte Patientin, dass sie einen plötzlichen Schmerz von der Art verspürt hätte, als ob etwas geplatzt sei. Der Puls wurde rasch, die Zunge trocken, das Abdomen ausgedehnt und zeigte tympanitischen Perkussionsschall. Die Geburt wurde in Narkose mittels Forceps beendigt und der Uterus kontrahierte sich rasch und gut. Trotzdem liessen die Beschwerden nicht nach; 24 Stunden nach der Entbindung hatte Patientin noch keinen Urin gelassen und es trat mehrmaliges Erbrechen auf. Mittels Katheters wurden 4 Unzen fast reinen Blutes entfernt. Nach Eröffnung des Abdomens in der Mittellinie entleerte sich eine beträchtliche Quantität urinartiger Flüssigkeit, gemischt mit Serum. Der Magen war infolge von Gasen enorm dilatiert, die durch Einstich mit einem dünnen Troikart entfernt wurden. An der rechten Seite der oberen und hinteren Wand der Harnblase fand sich ein $1^1/_2$ Zoll langer Riss, der durch Lembert-Nähte geschlossen wurde. Patientin starb an Shock nach 6 Stunden.

Herrnstadt (Wien).

Incontinence nocturne d'urine avec polyurie et pollakiurie coincident avec une double malformation uréthrale (hypospadias balanique et rétrécissement congénital de l'urèthre dans la portion bulbaire). Von Rouvillon, Rapport von Bazy. Bull. et mém. de la Soc. de chir. de Paris. Sitzung vom 2. Mai 1906.

Es handelt sich um einen 23jährigen Soldaten, der von nervösen Eltern stammt, selbst sehr nervös ist und in toto einen etwas degenerierten Eindruck macht. Seit Kindheit ist Patient nachts inkontinent. Tags muss er oft und viel urinieren (15 mal, jedesmal 300—350 ccm). Bei seiner Geburt war zur Ermöglichung der Miction ein kleiner Eingriff nötig. Ausserdem sind die Chloride des Harns vermehrt (30—35 g). Objektiv: Eichelhypospadie mit engem (für No. 16 Charrière nur schwer passierbarem) Orificium externum. 12·5 cm vom Orificium ein Widerstand. Blasencapacität 300 g. Dass die Bulbusstenose angeboren ist, dafür sprechen: die gleichzeitige Hypospadie, die kongenitale Harnretention, das Fehlen jedes Traumas und der Gonorrhöe in der Anamnese. Die Inkontinenz lässt sich durch die Urethralanomalie sowie durch die Chloridvermehrung erklären. Die Poly- und Pollakiurie könnten Symptome einer infolge der durch lange Jahre dauernden Mehrarbeit entstandenen

Dilatation der Ureteren und Nierenbecken bilden. R. ist der Meinung, man solle bei nächtlicher Inkontinenz stets die Harnröhre untersuchen.

R. Paschkis (Wien).

Contusion de l'abdomen. Rupture intrapéritonéale de la vessie. Laparotomie. Suture vésicale. Guérison. Von Michon. Rapport von Picqué. Bull. et mém. de la Soc. de Chir. de Paris. Sitzung vom 18. VII. 1906.

Ein 49 jähriger Mann wurde überfahren, wobei ein Wagenrad ihm über die rechte Bauchseite ging. Patient verlor nicht das Bewusstsein, ging unterstützt nach Hause, legte sich nieder und bekam bald darauf plötzlich Schmerzen im Bauch. Er wurde ins Spital gebracht, wo mittels Katheters 150 g blutigen Harnes entleert wurden und keine Beckenfraktur, keine Blasendämpfung, dagegen aber eine Dämpfung in beiden Fossae iliacae konstatiert wurden. Blasentenesmus, kein Urin. Diagnose: Blasenruptur. Lap. 6^h nach dem Unfall ergab einen 6 cm langen Riss an der hintern Blasenwand. Zweischichtige Naht; Drainage des Douglas, Verweilkatheter. Heilung. 5 Tage lang suprapubische Harnfistel, nach Entfernung des Verweilkatheters und der Drainage beginnend.

R. Paschkis (Wien).

Retrécissement cicatriciel de l'urèthre siégant au niveau de la région bulbaire. Von Gröll. Annal. d. mal. d. org. gén.-urin., 1907, No. 4.

Bei dem 45 jährigen Patienten fanden sich eine inkomplette Retention infolge einer traumatischen Harnröhrenstriktur, Urethritis und Fieber. Es gelang die Striktur bis Béniqué No. 46 zu dilatieren, dann aber erwies sich ein weiteres Fortschreiten als unmöglich. Es wurde zunächst der Versuch mit lokalen Thiosinamininjektionen gemacht. Als diese erfolglos blieben, machte G. vom Perineum aus Injektionen mit 15 % Thiosinaminlösung direkt ins Gewebe der Striktur. Auch bei dieser Behandlung zeigte sich kein Erfolg, weshalb sich der Kranke zur äusseren Urethrotomie entschloss.

von Hofmann (Wien).

The conservative treatment of urethral stricture. Von G M. Muren. Med. Record. 1906. 17. März.

Der Satz, dass Strikturen der Harnröhre dilatiert und, wenn dies nicht möglich ist, blutig erweitert werden sollen, ist wohl richtig, doch gehört zu einer solchen Entscheidung grössere persönliche Erfahrung. Es ist ein Irrtum zu glauben, bei Personen der ärmeren Klasse die rascher zum Ziele führende Urethrotomie der allmählichen Dehnung vorziehen zu müssen. Aber der Patient entzieht sich gewöhnlich der nach der Urethrotomie noch längere Zeit notwendigen Sondenbehandlung und die an der Incisionsstelle entstehende Narbe führt wieder die Verengerung herbei. Gegen die blutige Behandlung lassen sich als Gründe anführen: das mehrwöchentliche Krankenlager, die durch längere Zeit in derselben Art einzuhaltende Nachbehandlung wie bei der unblutigen Methode, die hohe Mortalität (nach Verf.'s Meinung 5 %). White empfiehlt bezüglich der Urethrotomia interna grosse Reserve, da sie eine Mortalität von 2 % aufweise. Bei der Meatotomie (Incision des Orific. ext. urethrae) kann durch einen zu ausgiebigen Einschnitt

eine schwächende Rückwirkung auf den Tonus des Blasenmuskels hervorgerufen werden.

Bei älteren Männern sollte die Harnröhre vor Einführung eines Instrumentes ausgespült werden. Vaselin kann einen Kern zur Steinbildung abgeben und sollte vermieden werden. Bei engen Strikturen füllt Verf. die Urethra mit einer Anzahl von dünnen Sonden und versucht, bald diese, bald jene vorzuschieben. Nach der Sondeneinführung soll die Blase ausgespült oder, da dies bei engen Strikturen schmerzhaft ist, der vorher angehaltene Harn entleert werden. Bei engem Orificium externum kann anstatt einer Sonde ein Dilatator verwendet werden. Eine wahre Striktur kann durch Spasmus noch mehr verengert werden und dann gelingt die Einführung einer Sonde erst in der Narkose. Bei gonorrhoischen Strikturen ist die Incision selten notwendig, wohl aber bei gewissen kongenitalen und traumatischen Strikturen. Man kombiniert die äussere mit der inneren Urethrotomie und bringt eine perineale Drainage an. Verf. bringt einen Bericht über 5 konservativ behandelte Fälle. Karl Fluss (Wien).

A case of cocaine poisoning. Von Cecil B. F. Jivy. Brit. Med. Journ., 6. Oktober 1906.

Ein 56 Jahre alter Mann kam wegen Urinretention ins Spital; derselbe litt an einer alten Striktur und derzeit an Hämorrhagie infolge von forciertem Katheterismus; nach warmem Bade und Morphiumsuppositorium wurde spontan etwas Urin entleert. Am nächsten Tage bestanden grosse Schmerzen, die Blase stand handbreit über dem Os pubis. Es wurden 2 g einer 10 % Cocainlösung in die Urethra eingespritzt und das Orific. urethrae mit der Hand verschlossen. Bevor noch der Katheter eingeführt wurde, setzten klonische Zuckungen ein, das Gesicht war cyanotisch, die Atmung spastisch; die Bulbi fixiert, die Lider halb geschlossen. Nach ca. 1 Minute setzte die Respiration ganz aus. Trotz künstlicher Atmung und hypodermatischer Injektion von Brandy trat in 3 Minuten Exitus ein. Bei der Obduktion wurden sämtliche Organe gesund gefunden, die Herzkammern waren leer. Die Todesursache war eine Cocainintoxikation, wobei durch die bestehenden Verletzungen der Urethra wahrscheinlich die Resorption des Cocains erleichtert wurde.

Herrnstadt (Wien).

Observations upon the cause and treatment of perineal abscess and of periurethral suppurations above the triangular ligament. Von Samuel Alexander. Medical Record New York, 28. Oktober 1905.

Nach einer kurzen Berücksichtigung der Klinik der perinealen Abscesse und periurethralen Eiterungen, die mit und ohne Harninfiltration der Umgebung und urethralen Strikturen einhergehen können, teilt Verf. die umschriebenen perinealen Eiterungen in zwei grosse Gruppen ein, in solche, die mit Urinbeschwerden infolge von Urethralstrikturen einhergehen, und in solche ohne Urethralaffektion. In beiden Fällen ist die Prostata sehr oft miterkrankt. Verf. empfiehlt, immer die Urethra zu spalten und zu drainieren, auch wenn klinisch an keine Harnröhrenerkrankung gedacht werden kann, um eventuellen recidivierenden Eiterungen aus dem Wege zu gehen. Es folgt eine Reihe einschlägiger Krankengeschichten. Raubitschek (Wien).

C. Narkose.

Report of special chloroform committee. Fourth report of proceedings 1904—5. Brit. Med. Journ. 1905, 22. Juli.

Sherrington und Sowton zeigten, dass Lösungen von Chloroform in Blutserum eine weniger toxische Wirkung ausüben. V. Harcourt berichtete über die Abhängigkeit der aufgenommenen Chloroformmenge von der individuellen Respirationsweite. Eine grössere Konstanz wird durch eine Modifikation der Wulff'schen Flasche und Erwärmung des Chloroforms erzielt. Sherrington und Sowton studierten den Einfluss des Chloroforms auf das Herz, die willkürlichen Muskelfasern und die Blutgefässe. Nach ihnen wirkt es auf die willkürlichen Muskelfasern als ein leichtes Stimulans, auf die Blutgefässe der Extremitäten leicht konstringierend, endlich auf beide deprimierend. Die Empfänglichkeit der verschiedenen neuromuskulären Mechanismen für Chloroform variiert sehr. V. Harcourt stellte fest, dass anfangs mehr als die Hälfte, später etwa die Hälfte des eingeatmeten Chloroforms wieder ausgeatmet wird. Bei schwächerer Dosierung wird die Menge des ausgeatmeten Chloroforms wieder grösser als die des eingeatmeten. Das Komitee stellte die Minimaldose fest, welche für die Anästhesie bei möglichster Vermeidung der Lebensgefahr notwendig ist.

Karl Fluss (Wien).

A case of prolonged hiccough on two occassions after the administration of chloroform. Von Josef Hollins Donell. Lancet, 2. Dez. 1905.

Ein 48 Jahre alter Mann kommt ins Spital — Royal Halifax Infermerie — mit einer Tibiafraktur. Die Operation, welche 45 Minuten in Anspruch nahm, wurde in Chloroformnarkose gemacht. Nach Schluss der Narkose trat Erbrechen auf, welches den ganzen Tag fortdauerte, am nächsten Tage Singultus; nach stündlicher Darreichung von Jodtinktur schwand der Singultus um 2^h nachmittags; abends 5 Grains Kalomel. Am folgenden Tage abermals Singultus. Applikation eines Senfpflasters auf die Regio epigastrica und des konstanten Stromes, worauf der Singultus aufhörte.

Nach 3 Monaten wegen Verbandwechsels und Inzision abermalige Anwendung von Chloroform. Abermaliges Erbrechen und am 3. Tage neuerlich Singultus. Trotz Applikation des konstanten Stromes Fortdauer des Singultus, so dass Patient per rectum ernährt werden musste; eine subkutane Morphiuminjektion — $^1/_4$ Grain — bewirkte Schlaf, doch bestand im Schlafe der Singultus fort. Kalomel, Senfpapier, Morphin und Atropin — $^1/_{100}$ Grain — brachten den Singultus während der Nacht zum Schwinden. Trotz Darreichung von Tct. Bellad., Kal. bromat. und Chloralhydrat am nächsten Tage begann neuerlich Singultus und hielt auch nach Applikation des konstanten Stromes an. Am 3. Tage nach Tct. Castorei und Acid. carbol. in Pillen Nachlassen des Singultus. Am 5. Tage ein kleiner Rückfall während der Nacht, der auf Morphin und Atropin sistierte. Wegen der schwachen Konstitution des Patienten war von einer Magenausspülung Abstand genommen worden.

Herrnstadt (Wien).

Stato timico e cloronarcosi, contributo clinico ed istologico. Von Caminiti. La clinica chirurg., 14. Jahrg., No. 8.

Ausführliche Krankengeschichte eines Falles von Uterusmyom bei einer 28 jährigen Frau, während dessen Operation plötzlich Exitus letalis eintrat. Die genaue anatomische und histologische Untersuchung ergab eine Hypertrophie der Thymus, der Leber, der Milz und der Cervikal- und Inguinaldrüsen, ferner der Ovarien sowie des rechten Schilddrüsenlappens. Der Verf. gibt zum Schlusse eine Uebersicht über die bisher vorliegenden Untersuchungen. A. Götzl (Wien).

Stato timico e cloronarcosi. Von R. Caminiti. Boll. d. cliniche 23, 9, p. 398.

Verf. bespricht einen Fall von plötzlichem Exitus nach 20 Minuten langer Chloroformnarkose bei einer 28 jährigen, an Uterusmyomen operierten, anscheinend sonst ganz gesunden Frau. Bei der Sektion fand sich eine sehr blutreiche, 30 g schwere Thymusdrüse; ferner waren Milz, Lymphdrüsen und Thyreoidea hypertrophisch. — Die histologische Untersuchung der Thymus zeigte einen sehr starken Gefässreichtum derselben; ferner übertrafen die Hassal'schen Körperchen an Grösse bedeutend die Norm, manche befanden sich im Stadium der hyalinen Degeneration.

Verf. führt den plötzlichen Tod in diesem Falle auf eine Hypersekretion der abnorm grossen Thymus zurück.

(Ausführliche Literatur über die Pathologie des Thymus.)

Schrumpf (Strassburg).

Zur Frage des Coma diabeticum nach operativen Eingriffen. Von Ruff. Wiener klinische Wochenschrift, 18. Jahrg., No. 10.

Verf. operierte eine an Diabetes leidende Patientin, die nach der Operation an Coma diab. zugrunde ging. Im Anschluss an diesen Fall beschäftigt sich Verf. eingehend mit der Frage der Operation bei Diabetikern und kommt zu dem Schluss, dass weder der Urinbefund, noch die Art der Narkose oder der Verlauf der Operation uns eine sichere Prognose für den Zustand post operationem stellen lassen. Man soll daher bei Diabetikern nur lebensrettende, nicht aufzuschiebende Operationen vornehmen, und zwar womöglich unter Vermeidung der allgemeinen Narkose. Zeigt der Urinbefund mehr als 2 g Ammoniak pro die, so soll die Operation unterbleiben. Wiemer (Aachen).

L'eteronarcosi nei bambini. Von O. Valvasori. La clinica chirurgica, 14. Jahrg., No. 1.

An der Hand der einschlägigen Literatur sowohl wie auf Grund eigener, am orthopädischen Institut zu Bologna gesammelter Erfahrungen kommt der Verf. zu dem Schlusse, dass die Aethernarkose auch bei Kindern für länger dauernde Operationen wie auch wiederholt benützt werden kann, ohne dass bei richtiger Verwendung des Narkotikums irgendwelche Komplikationen, insbesondere von seiten der Lungen, befürchtet werden müssen. A. Götzl (Wien).

III. Bücherbesprechungen.

Grundriss der orthopädischen Chirurgie für praktische Aerzte und Studierende. Von Max David. · Berlin 1906. S. Karger.

Eine schnelle Orientierung über die Diagnostik und Therapie der chirurgisch-orthopädischen Erkrankungen dem praktischen Arzte zu ermöglichen, ist der Zweck des dem behandelten Stoffe angemessen kurz gehaltenen Grundrisses des Berliner Spezialisten und in diesem Sinne ist die Arbeit auch von denjenigen, welche sich zur allgemeinen Praxis vorbereiten, zu gebrauchen. Es fanden daselbst hauptsächlich die Methoden Aufnahme, welche, nicht viel Apparat erfordernd, auch in der allgemeinen Praxis ohne allzu grosse Schwierigkeiten gebraucht werden können, aber auch die komplizierteren Methoden werden kurz erwähnt. Die Pathologie ist nur an einzelnen Stellen berührt, mit überflüssigen Hypothesen wurde gespart und so ist das Buch übersichtlich und auch vom weniger Sachkundigen leicht zu lesen. Die Arbeit gewährt eine gute Uebersicht über die gebräuchlichsten orthopädischen Behandlungsmethoden. Schade, dass sich die Erfahrung und Kritik des Spezialisten zum richtigen Gebrauche derselben nicht literarisch einpauken lassen, denn unter den gegebenen Umständen bleibt der Wunsch des Verfassers, dass der praktische Arzt einen Teil der Arbeit dem Orthopäden abnehmen soll, bloss ein Pium desiderium. Immerhin kann das gewissenhafte Studium des Buches viel dazu beitragen, die Grenzen des eigenen Könnens richtig einzuschätzen, und wird infolge dessen das therapeutische Handeln des Praktikers dadurch nicht allzu sehr aufgemuntert. Die Figuren (184) sind aus älteren orthopädischen Hand- und Lehrbüchern und Abhandlungen reproduziert.

v. Lichtenberg (Heidelberg).

Contribution à l'étude du traitement chirurgical du cancer du colon. Von Joseph Okinczyc. Thèse de Paris, 1907, G. Steinheil.

Eine sehr fleissige, 207 Druckseiten starke Doktorarbeit, welche an der Hand der grösstenteils schon publizierten Krankengeschichten der Hartmann'schen Abteilung fast die ganze Klinik des Coloncarcinoms rekapituliert. Die grössere, erste Hälfte der Arbeit beschäftigt sich mit den Untersuchungsmethoden, darunter sehr gründlich mit der Rectoskopie und mit der röntgenologischen Untersuchung des Colons. Bei diesem Abschnitt sind neben den bekannten Schüle'schen auch einige interessante Originalfiguren reproduziert.

Die chirurgische Behandlung des Coloncarcinoms ist desto aussichtsreicher, je früher sie einsetzt. Verfasser hält die vorhandenen Untersuchungsmethoden bei gewissenhafter Anwendung als ausreichend für die Frühdiagnose. Es folgt eine Besprechung sowohl der Indikationsstellung als auch der Technik für die palliativen Operationen. Die Ausschaltung kann in manchen Fällen mit hochgradigen entzündlichen Veränderungen als vorbereitende Operation gelten. Die entzündlichen Veränderungen gehen nach der Ausschaltung zurück und der Tumor, der als inoperabel imponierte, wird für dem radikalen Eingriff geeignet.

Kranke im Stadium der Obstruktion oder Occlusion eignen sich für die mehrzeitige Colektomie. Die ideale Operation wäre die einzeitige Colektomie. Neueste Beobachtungen lehren auch, dass diese bei recht-

zeitiger Diagnose und geeigneter Technik gute Chancen bietet. Bei der aboralen Hälfte des Colons soll man die End- zur Endanastomose, bei der oralen die Ileokolostomie dieser Operation anschliessen.

Die lesenswerte Abhandlung ist mit gründlicher Berücksichtigung der ganzen — sogar, was bei französischen Arbeiten eine Seltenheit, der deutschen — Literatur verfasst.

v. Lichtenberg (Heidelberg).

Etude clinique des troubles morbides attribuables au Trichocéphale de l'homme. Von Andrikidis. Thèse de Paris 1906, Halvine éd.

Der Trichocephalus ist meist unschädlich, ruft jedoch ausnahmsweise auch Digestions- und nervöse Störungen, ferner schwere Anämien hervor.

Verf. beobachtete schwere Diarrhoe, Schmerzen im ganzen Unterleib, die sich manchmal in der rechten unteren Bauchgegend lokalisierten und das Bild einer häufig rezidivierenden Appendicitis darstellten.

Von nervösen Störungen kommen meningitische Symptome, Konvulsionen, Lähmungen vor.

Neben der lokalen Reizung wirkt der Trichocephalus wohl meist dadurch, dass er sich mit seinem hinteren Ende in die Darmschleimhaut implantiert, wodurch das Eindringen septischer Stoffe in die Darmwand ermöglicht wird. Schrumpf (Strassburg).

Die Bedeutung der Suggestion im sozialen Leben. Von W. v. Bechterew. Grenzfragen des Nerven- und Seelenlebens, Heft 39. Wiesbaden. J. F. Bergmann 1905.

Verf. bringt in seiner ausführlichen Arbeit eine gründliche und eingehende Darstellung des Wesens und der Bedeutung der Suggestion. Von besonderem Interesse sind seine Ausführungen über die Rolle der Suggestion bei den psychopathischen Epidemien, dem Hexen- und Sektenwesen. Die sozialpsychologische Bedeutung der Suggestion wird zum Schlusse noch erörtert. Zu einem genauen Referat für diese Zeitschrift eignet sich die Arbeit nicht; bezüglich der Einzelheiten muss auf das Original selbst verwiesen werden. v. Rad (Nürnberg).

Inhalt.

I. **Sammel-Referate.**

Schirmer, K. H., Achondroplasie (Chondrodystrophia foetalis, Mikromelie) (Schluss), p. 689—698.

II. **Referate.**

A. **Appendicitis.**

Franke, E., Beiträge zur pathologischen Anatomie der Appendicitis, p. 698.

Moschcowitz, A. V. und Moschcowitz, E., Zur Appendicitisfrage. Ein Bericht über 2000 konsekutive Fälle von Erkrankungen des Appendix vermiformis, mit bes. Berücksichtigung der Therapie, p. 699.

Kretz, R., Untersuchungen über die Aetiologie der Appendicitis, p. 699.

Saint-René Bonnet, Acute and chronic appendicular pain; medical and surgical treatment, a critical essay, p. 700.

v. Bruns, Ueber die Behandlung appendicitischer Abscesse, p. 701.

Siegel, E., Blinddarmentzündung und Darmkatarrh, p. 702.

Leedham-Green, Ch., Appendicitis in typhoid fever, p. 702.

Haeckel, H., Ileus bei Appendicitis, p. 703.
Haim, E., Appendicitis und Icterus, p. 704.
Aldehoff, G., Appendicitis und Icterus, p. 704.
Barling, G., Pelvic appendicitis with parappendical abscess and cystitis, p. 705.
Segré, M., Del intervento chirurgico nell appendicite, p. 705.
Haist, O., Zur Frühoperation der Appendicitis, p. 707.
Waring, H. J., Surgical affections which simulate appendicitis, p. 707.
Friedrich, Ueber die Häufigkeit und operative Prognose der Bauchaktinomykose des Menschen, p. 708.

B. Harnblase, untere Harnwege.

Jakobi, S., Eine neue, einfache und sichere Methode, die Harnleitermündungen aufzufinden, p. 708.
Delbet, P., Des vices de conformation congénitaux de la vessie et de leur traitement, p. 708.
Faulds, A. G., Some curious bodies found in the female bladder, p. 709.
Moran, Un cas intéressant de diverticule de la vessie, p. 709.
Rochet, Cystalgies des femmes, p. 710.
Schädel, H., Ueber Cystitis typhosa, p. 710.
Sellei, J., Die Behandlung der Cystitis mit Alkohol, p. 710.
Roosing, Th., Ueber die Bedeutung der Blasentuberkulose und die Heilbarkeit derselben, p. 710.
Guizy, B., Trois cas de tumeurs de la vessie sans hématurie, p. 711.
Weinrich, M., Zur Pathologie u. Therapie der gutartigen Harnblasengeschwülste, p. 711.
Treplin, Ueber die Resultate der chirurgischen Behandlung der Blasentumoren, p. 712.
Routier, Calcul de la vessie développé autour d'une épingle à cheveux, p. 712.
Mendés, P., De la cystotomie sus-pubienne chez les jeunes enfants, p. 712.
Alglave, P., Eclatement de la face antérieure de la vessie par chute sur le dos d'une hauteur de trois étages. Intervention. Guérison, p. 713.
Porter, C. R., Intraperitoneal rupture of the bladder occuring during labour, p. 713.
Rouvillon, Incontinence nocturne d'urine avec polyurie et pollakiurie coincident avec une double malformation uréthrale (hypospadias balanique et rétrécissement congénital de l'urèthre dans la portion bulbaire, p. 713.
Michon, Contusion de l'abdomen. Rupture intrapéritonéale de la vessie. Laparotomie. Suture vésicale. Guérison, p. 714.
Göll, Retrécissement cicatriciel de l'urèthre siégant au niveau de la région bulbaire, p. 714.
Muren, G. M., The conservative treatment of urethral stricture, p. 714.
Jivy, C. B. F., A case of cocaine poisoning, p. 715.
Alexander, S., Observations upon the cause and treatment of perineal abscess and of periurethral suppurations above the triangular ligament, p. 715.

C. Narkose.

Report of special chloroform committee, p. 716.
Donell, J. H., A case of prolonged hiccough on two occassions after the administration of chloroform, p. 716.
Caminiti, Stato timico e cloronarcosi, contributo clinico ed istologico, p. 717.
—, R., Stato timico e cloronarcosi, p. 717.
Ruff, Zur Frage des Coma diabeticum nach operativen Eingriffen, p. 717.
Valvasori, O., L'eteronarcosi nei bambini, p. 717.

III. Bücherbesprechungen.

David, M., Grundriss der orthopädischen Chirurgie für praktische Aerzte und Studierende, p. 718.
Okinczyc, J., Contribution à l'étude du traitement chirurgical du cancer du colon, p. 718.
Andrikidis, Etude clinique des troubles morbides attribuables au Trichocéphale de l'homme, p. 719.
Bechterew, W. v., Die Bedeutung der Suggestion im sozialen Leben, p. 719.

Um Einsendung von Monographien und Büchern an den Redakteur Professor Dr. HERMANN SCHLESINGER, Wien, I, Ebendorferstrasse 10, wird gebeten.
Man bittet, redaktionelle Zuschriften mit dem Adressenzusatz „Für die Redaktion des Centralblattes für die Grenzgebiete" versehen zu wollen.

Lippert & Co. (G. Pätz'sche Buchdr.), Naumburg a. S.

CENTRALBLATT

für die

Grenzgebiete der Medizin u. Chirurgie.

Herausgegeben von

Dr. Hermann Schlesinger,

Professor an der Universität Wien.

Verlag von GUSTAV FISCHER in Jena.

X. Band.	Jena, 16. Oktober 1907.	Nr. 19.

Das Centralblatt für die Grenzgebiete der Medizin und Chirurgie erscheint in zwanglosen Heften im Umfange von etwa 3 Druckbogen, die zu einem Bande vereinigt werden, dessen Umfang 60 Druckbogen betragen wird. Das Abonnement für das Centralblatt kostet 24 Mark für den Band. — Die Abnehmer der **Mitteilungen aus den Grenzgebieten der Medizin und Chirurgie**, herausgegeben von A. von Eiselsberg und B. Naunyn, erhalten das Centralblatt zum Vorzugspreise von 20 Mark.

I. Sammel-Referate.

Die Cystinurie.

Von Dr. **Karl Ritter von Hofmann** (Wien).

Literatur.

1) Abderhalden, Familiäre Cystindiathese. Zeitschr. f. physiol. Chemie 1903, Bd. XXXVIII, p. 557.

2) Ders. und Samuely, Das Verhalten von Cystin, Cystein und Dileucylcystin im Organismus des Hundes. Zeitschr. f. physiol. Chemie 1905, Bd. XLVI, p. 187.

3) Ders. und Schittenhelm, Ausscheidung von Tyrosin und Leucin in einem Falle von Cystinurie. Zeitschr. f. physiol. Chemie 1905, Bd. XLV, p. 468.

4) Ders., Beitrag zur Kenntnis des in Harnsteinen vorkommenden Cystins. Zeitschr. f. physiol. Chemie 1907, Bd. LI, p. 391.

5) Albu, Ueber den Umfang der Darmfäulnis. Berliner klin. Wochenschr. 1903.

6) Alsberg und Folin, Protein metabolism in cystinuria. Amer. Journ. of Physiology 1905, Bd. XIV, p. 54.

7) Bartels, Ein Fall von Cystinurie. Virchow's Archiv 1863, Bd. XXVI, p. 419.

8) Bary und Beale, Cystinhaltiger Harn. Arch. of Med. 1858, Bd. II, p. 134.

9) Dies., Urine, urinary deposits and calculi. London 1864, p. 354.

10) Baumann, Ueber die schwefelhaltigen Derivate der Eiweisskörper und deren Beziehungen zueinander. Zeitschr. f. physiol. Chemie 1895, Bd. XX, p. 583.

11) Ders., Ueber Cystin und Cystein. Zeitschr. f. physiol. Chemie 1883/84, Bd. VIII, p. 299.

12) Beale, Cystine in the urine successfully treated by large doses of carbonate of ammonia. Lancet, 30. August 1884.

13) Bence Jones, Transact. pathol. soc. 1848/50, Bd. II, p. 237.

14) Benedict, Beitrag zum Vorkommen des Cystins im Harn. Orvosi Hetilap 1897, No. 30 u. 31.

15) v. Bergmann, Die Ueberführung von Cystin in Taurin im tierischen Organismus. Hofmeister's Beiträge 1904, Bd. IV.

16) Bley, Buchner's Repertor. 1825, Bd. XXI, p. 113.
16[a]) Blum, Ueber das Schicksal des Cystins im Tierkörper. Hofmeister's Beiträge 1904, Bd. V, p. 1.
17) Bödker, Ptomainer i Urinen under Cystinurie. Norsk Mag. f. Laegevidensk. 1892, Bd. VII, p. 1220.
18) Ders., Beitrag zur Kenntnis der Cystinurie. Zeitschr. f. physiol. Chemie 1905, Bd. XLV, p. 393.
19) Borissow, Zur Bestimmung des Cystins im Harn. Zeitschr. f. physiol. Chemie 1894, Bd. XVX, p. 511.
20) Bowlby, Transact. of the Path. soc., Bd. XL, p. 182.
21) Brande, Quart. Journ. of Scienc., Lit. and Arts. London 1820, Bd. VIII, p. 71.
22) Brenzinger, Zur Kenntnis des Cystins und Cysteins. Zeitschr. f. physiol. Chemie 1896, Bd. XVI, p. 532.
23) Bretet, Observation sur un cas de cystinurie. Soc. d. Scienc. d. Gannat. Compt. rend. 1884.
24) Brik, Cystinkonkrement. Mitteil. d. Ges. f. inn. Med. Wien, 6. März 1902.
25) Buchner, Buchner's Repert. 1825, Bd. XXI, p. 113.
26) Causse, De la cystine dans les eaux contaminées des puits. Lyon méd. Mars 1900.
27) Cammidge und Garrod, On the excretion of diamines in cystinuria. Journ. of path. anat. and bact. 1900, Bd. VI, p. 327.
28) Cantani, Citiert bei Ebstein.
29) Chabrié, Sur la cystine. Ann. d. mal. d. org. gén.-urin. 1895, p. 236.
30) Cloëtta, Annal. chem.-pharmac., Bd. XCIV, p. 289.
31) Civiale, Ueber die Behandlung des Steins. Deutsch von Hollstein. Berlin 1840, p. 446.
32) Church, Transact. of the Path. soc. 1869, Bd. XX, p. 240.
33) Cohn, Ueber familiäre Cystinurie. Berliner klin. Wochenschr. 1899, p. 503.
34) Cutter, Cystin. Med. Bull. 1896, Bd. XVIII, p. 214.
35) Czapek, Ein Fall von Cystinurie. Prager med. Wochenschr. 1888, p. 545.
36) Dagavarian, Étude sur l'étiologie et la pathogénie des calculs urinaires. Thèse de Paris 1893.
37) Delépine, On a fermentation causing the separation of cystin. Journ. of anat. 1896, Bd. XXIV, No. 3.
38) Dewar und Gamgee, Researches on the constitution and physiological relations of cystine. Journ. of anat. and physiol. Ser. II, 1870, Bd. VII.
39) Dewar, Pharm. J. Transact. und Journ. of the chem. Soc. 1873, Bd. XXVI, p. 74.
40) v. Eberts, A case of cystinuria. Montreal Med. Journ. 1898, Bd. XXVII, p. 605.
41) Ebstein, Göttinger Poliklinik 1875.
42) Ders., Ein paar neue Fälle von Cystinurie. Deutsches Arch. f. klin. Med. 1879, Bd. XXIII, p. 138.
43) Ders., Ein Fall von Cystinurie. Arch. f. klin. Med. 1882, Bd. XXX, p. 594.
44) Ellinger, Die Konstitution des Ornithins und Lysins, zugleich ein Beitrag zur Chemie der Eiweissfäulnis. Zeitschr. f. physiol. Chemie 1900, Bd. XXIX.
45) Embden, Ueber den Nachweis von Cystin und Cystein unter den Spaltungsprodukten der Eiweisskörper. Zeitschr. f. physiol. Chemie 1901, Bd. XXXII, p. 94.
46) Fabre, De la cystine, des sédiments, de la gravelle, et des calculs cystiques. Paris 1859 und Journ. d. Physiol. 1859, Bd. II.
47) Fifield, Cystin in urine. Boston Med. and Surg. Journ. 1884, Bd. CXI, p. 48.
48) Finlayson, Cystinuria with cystic calculi. Glasgow Path. Soc. May 10., 1881. Brit. Med. Journ. 1881, Bd. I, p. 968.
49) Fischer und Suzuki, Zur Kenntnis des Cystins. Zeitschr. f. physiol. Chemie 1905, Bd. XLV, p. 405.
50) Freudenberg, Ueber Drainage der Blase nach dem Steinschnitt, insbesondere nach dem hohen Steinschnitt. Berliner klin. Wochenschr. 1881, No. 1.
51) Friedel, Compt. rend. d. l'Acad. d. scienc., Bd. LVI, p. 408.
52) Friedmann, Ueber die Konstitution des Eiweisscystins. Hofmeister's Beiträge 1902, Bd. II, p. 433.
53) Ders., Beiträge zur Kenntnis der physiologischen Beziehungen der schwefel-

haltigen Eiweissabkömmlinge. Erste Mitteilung. Ueber die Konstitution des Cystins. Hofmeister's Beiträge 1903, Bd. III, p. 6.

54) Gamgee, A case of cystinuria with formation of calculi. Lancet, 16. Februar 1901.

55) Garrod und Hurtley, Concerning cystinuria. Journ. of Physiol. 1906, Bd. XXXIV, p. 217.

56) Gaujot, Calcul de cystine chez un homme de vingt-quatre ans. Progrès méd. 1878, p. 184. Soc. de Chir.

57) Gibb, Large amounts of chlorides with deposits of cystin. Arch. of Med. 1861, p. II.

58) Gilbert, Report of a case of cystinuria complicated with uricacidemia. Chicago Clin. 1900, Bd. XIII, p. 177.

59) Goldmann, Ueber das Schicksal des Cystins und die Entstehung der Schwefelsäure im Tierkörper. Zeitschr. f. physiol. Chemie 1885, Bd. IX, p. 260.

60) Ders., Experimentelle Beiträge zur Lehre von der Cystinurie und der Schwefelausscheidung im Harne. Strassburg 1889.

61) Ders. und Baumann, Zur Kenntnis der schwefelhaltigen Verbindungen des Harnes. Zeitschr. f. physiol. Chemie 1888, Bd. XII, p. 254.

62) Golding-Bird, Urinary deposits. Amer. Edit. Blanchard and Lea 1859, p. 174 u. 178.

63) Gueterbock, Die chirurgischen Krankheiten der Harn- und männlichen Geschlechtsorgane. Wien 1894.

64) Hall, A case of cystinuria. Quart. Med. Journ. Sheffield 1894/5, Bd. III, p. 26.

65) Hammarsten, Lehrbuch der physiol. Chemie. Wiesbaden 1899.

66) Harnies, Citiert bei Neubauer und Vogel.

67) Heath, Cystic-oxyde calculi (cystine) removed by lithotomy. Transact. of the Path. Soc. of London 1876, Bd. XXVII.

68) Heller, Die Harnkonkretionen. Wien 1860.

69) Heraud, De la cystine et des calculs cystiques. Thèse de Montpellier 1856.

70) Hodann-Müller, Günsburg's Zeitschr. 1851, Bd. II, p. 264.

71) Ivancich, Fortsetzung des Berichtes über Blasensteinzertrümmerungen. Wiener med. Wochenschr. 1869, p. 1529.

72) Jacobson, Transact. Clin. Soc. 1891, Bd. XXIV, p. 170.

73) Kienböck, Diskussion zu Lichtenstern's Vortrag.

74) Külz, Zur Kenntnis des Cystins. Zeitschr. f. Biol. 1884, Bd. XX, p. 1.

75) Külz, Zur Kenntnis des Cystins. Zeitschr. f. Biologie 1890, Bd. XXVII, p. 415.

76) Lafleur, A case of cystinuria. Montreal med. Soc. May 9. 1898. Philad. med. Journ. May 21. 1898, p. 910.

77) Lassaigne, Ann. d. chim. et phys. Bd. XXIII, p. 328.

78) Lenoir, Citiert bei Civiale, p. 452.

79) Leo, Ueber Cystinurie. Zeitschr. f. klin. Med. 1889, Bd. XVI, p. 325.

80) Leroy-d'Etiolles, Bull. d. l. Soc. anat. de Paris 1862, p. 331.

81) Lewis und Simon, A case of transitory cystinuria associated with diaminuria. Amer. Journ. of med. Scienc. 1902, Bd. CXXIII, p. 838.

82) Lichtenstern, Ein Fall von Cystinurie. Wiener Gesellsch. d. Aerzte. 24. April 1903. Wiener klin. Wochenschr. 1903, No. 18.

83) Löbisch, Chemische Untersuchung eines Falles von Cystinurie. Wiener med. Jahrbücher 1877, p. 21.

84) Ders., Liebig's Annalen, Bd. CLXXXII, p. 138.

85) Loewy und Neuberg, Ueber Cystinurie. I. Mitteilung. Zeitschr. f. physiol. Chemie 1905, Bd. XLIII, p. 338.

86) Macphail, Cystinuria with cystic calculi. Glasgow Path. Soc. May 10. 1881. Brit. med. Journ. 1881, Bd. I, p. 968.

87) Mader, Ein Fall von Cystinurie. Bericht d. k. k. Krankenanstalt Rudolfsstiftung in Wien vom Jahre 1881.

88) Magendie, Recherches phys. et méd. sur la cause de la gravelle. Paris 1818.

89) Marcet, Versuch einer chemischen Geschichte und ärztl. Behandlung der Steinkrankheiten. Bremen 1818.

90) Marowsky, Ein Fall von Cystin im Harn. Deutsches Arch. f. klin. Med. 1868, Bd. IV, p. 449.

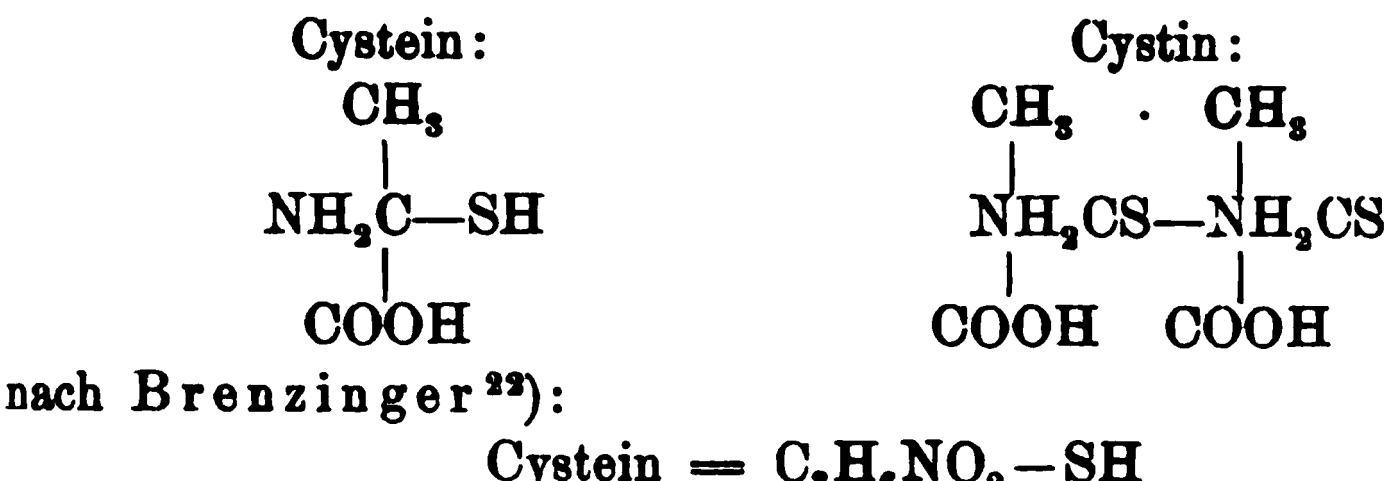
91) Marriot und Wolf, Amer. Journ. of med. Scienc. 1906, p. 197.

92) Matrai, Ueber Cystinurie. Orvosi Hetilap 1886, No. 23 u. 24.

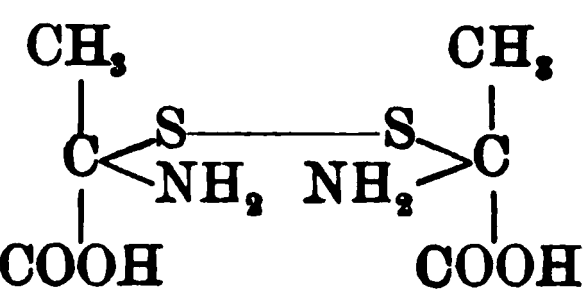
93) Mauthner, Ueber das optische Drehungsvermögen des Leucins und Cystins. Zeitschr. f. physiol. Chemie 1882, Bd. VII, p. 222.
94) Ders., Beiträge zur Kenntnis des Cystins. Zeitschr. f. Biologie 1901.
95) Mester, Beiträge zur Kenntnis der Cystinurie. Zeitschr. f. physiol. Chemie 1890, Bd. XIV, p. 109.
96) Miller, Blasensteine von Cystoxyd entfernt durch den Steinschnitt. Monthly Journ. of med. Scienc. June und July 1849.
97) Mörner, Cystin, ein Spaltungsprodukt der Harnsubstanz. Zeitschr. f. physiol. Chemie 1899, Bd. XXVIII, p. 598.
98) Ders., Zur Kenntnis der Bindung des Schwefels in den Proteinstoffen. Zeitschr. f. physiol. Chemie 1902, Bd. XXXIV, p. 207.
99) Ders., Zur Kenntnis der Spaltungsprodukte des Cystins. Zeitschr. f. physiol. Chemie 1904, Bd. XLII. p. 347.
100) Moreigne, Étude de la cystinurie. Arch. d. méd. expér. 1899, p. 254.
101) Morris, On the X ray shadows of cystic and xanthein oxyde calculi. Lancet, July 21. 1906.
102) Müller, Archiv f. Pharmac. 1872, Bd. LI, p. 308.
103) Neill, Lancet 1831.
104) Neubauer und Vogel, Analyse des Harns 1876.
105) Neuberg und Mayer, Ueber Cystein. Zeitschr. f. physiol. Chemie 1905, Bd. XLIV, p. 472.
106) Dies., Ueber d-, l- und s-Proteincystin. Zeitschr. f. physiol. Chemie 1905, Bd. XLIV, p. 498.
107) Newman, Cystinuria with cystic calculi. Glasgow Path. Soc. May 10. 1881. Brit. med. Journ. 1881, Bd. I, p. 968.
108) Niemann, Beiträge zur Lehre von der Cystinurie beim Menschen. Arch. f. klin. Med. 1876, Bd. XVIII, p. 232.
109) Ogden, Remarks on cystinuria: examination of the urine and calculus. Boston med. and Surg. Journ. 1898, Bd. CXXXVIII, p. 367.
110) Ord, Transact. Path. Soc. 1879/80, Bd. XXXI, p. 384.
111) Patten, Einige Bemerkungen über das Cystin. Zeitschr. f. physiol. Chemie 1903, Bd. XXXIX, p. 350.
112) Percival, Un caso di cistinuria. Clin. med. ital. 1902, Bd. XII, p. 50.
113) Pfeiffer, Vier Fälle von Cystinurie bei vier Geschwistern. Centralbl. f. Harn- und Sex.-Org. 1894, Bd. V, p. 187.
114) Ders., Eine neue Cystinfamilie. Centralbl. f. Harn- und Sex.-Org. 1897, Bd. VIII, p. 173.
115) Picchini und Conti, Alcune osservazione supra un caso di cistinuria. Sperimentale 1891, No. 17.
116) Pollatschek, Diskussion zu Brik's Vortrag.
117) Prout, Ueber das Wesen und die Behandlung der Krankheiten des Magens und der Harnorgane. Uebersetzt von Krupp. Leipzig 1843.
118) Reid, A case of cystinuria ending in recovery. New York Med. Journ. 1901, Bd. LXXIII, p. 666.
119) Rice, Ptomaines as regular constituants of urine in cystinuria. Transact. New York Med. Assoc. 1889.
120) Riegler, Ein interessanter Fall von Cystinurie und Cystinsteinen. Wiener med. Blätter 1904, No. 3.
121) Risdon Bennet, Transact. Path. Soc. 1850/2, Bd. III, p. 383.
122) Roberts, History of a case of cystin calculus. Med. Times and Gazette. 18. Dez. 1858.
123) Ders., Urinary and renal diseases 1885.
124) Roos, Ueber das Vorkommen von Diaminen bei Krankheiten. Zeitschr. f. physiol. Chemie 1892.
125) Rothera, Experiments on cystin and its relation to sulphur metabolism. Journ. of Physiology 1905, Bd. XXXII, p. 175.
126) Salisbury, Remarks on the structure, functions and classification of the parent gland cells with microscopic investigations relative to the cause of the several varieties of rheumatism and directions for their treatment. Amer. Journ. of med. Scienc. 1867, Bd. CVIII.
127) v. Samson-Himmelstjerna, Demonstration von Cystinsteinen. Verh. d. deutsch. Ges. f. Chir. 1899. Centralbl. f. Chir. 1899, No. 27.

(Schluss der Literatur folgt.)

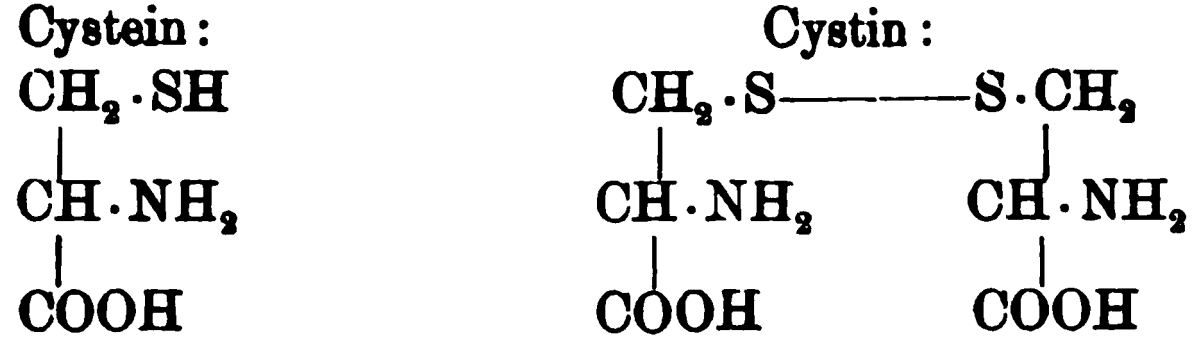
Das Cystin, dessen chemische Zusammensetzung erst in neuerer Zeit genauer festgestellt wurde, ist ein Bisulfid der α Amidothiomilchsäure, des Cysteins. Schon Thaulow[151]) hatte die richtige Formel $C_6N_2H_{12}O_4S_2$ aufgestellt, doch wurde dieselbe von Gmelin in $C_3H_7NSO_2$ geändert. Dewar und Gamgee[38]) fassten das Cystin als β-Aminothiobrenztraubensäure auf und schrieben ihm die Formel $CH_2(NH_2)CS\cdot COOH$ zu. Nach Baumann[11]) lautet die Konstitutionsformel:



nach Brenzinger[22]):



nach Chabrié[29]):



Friedmann[58]) schliesslich fasst das Cystin als α-Diamino-β-Dithiodilaktylsäure auf und gibt ihm die Formel:

Cystein: $CH_2\cdot SH$ — $CH\cdot NH_2$ — $COOH$

Cystin: $CH_2\cdot S$———$S\cdot CH_2$; $CH\cdot NH_2$ $CH\cdot NH_2$; $COOH$ $COOH$

Es wurde zuerst von Wollaston[166]) in einem Blasenstein entdeckt und beschrieben. Später wurde es künstlich aus Horn, Haaren usw. dargestellt. Während man nun in früherer Zeit, je nach der Art der Gewinnung (Steincystin und Harn- respektive Proteincystin) das Bestehen von Unterschieden zwischen den einzelnen Cystinarten annahm, ist man in der letzten Zeit zur Ueberzeugung gelangt, dass alle diese scheinbaren Varietäten identisch sind (Rothera[125]), Abderhalden[4]). Interessante, rein chemische Arbeiten, auf welche hier nicht näher eingegangen werden kann, deren Titel aber im Literaturverzeichnis angeführt sind, stammen unter anderen von Suter[149, 150]), Baumann[10, 11]), Borissow[19]), Fischer und Suzuki[49]), Neuberg und Mayer[105, 106]) usw

Man gewinnt das Cystin durch Auflösen von Harnsteinen in Kalilauge und Fällen des heissen Filtrates mittels Essigsäure oder durch Digerieren der gepulverten Substanz mit Ammoniak. In letzterem Falle löst sich das Cystin leicht und kristallisiert beim Verdunsten der Flüssigkeit bei gewöhnlicher Temperatur in schönen, sechsseitigen, regelmässigen farblosen Tafeln heraus.

Die reichlichste Ausbeute an Cystin erhält man nach Delépine[87]), wenn man den Harn bei einer Temperatur bis zu 40° durch 24 bis 36 Stunden hält, da das Cystin in manchen Harnen in Form einer Verbindung existiert, welche erst unter dem Einfluss eines Fermentationsprozesses Cystin liefert.

Das Cystin ist in Wasser, Alkohol, Aether unlöslich; in Aetz- und kohlensauren Alkalien, mit Ausnahme des kohlensauren Ammons, in Mineralsäuren und Oxalsäure löst es sich leicht. Aus seiner alkalischen Lösung wird es durch Essigsäure, aus seiner sauren durch vorsichtiges Neutralisieren mittels kohlensauren Ammons ausgefällt.

Das Cystin ist, wie Mauthner[93]) nachgewiesen hat, optisch aktiv, und zwar dreht es die Polarisationsebene nach links. Nach Külz[74, 75]) besteht ein wesentlicher Unterschied im Drehungsvermögen, je nachdem man es mit einer sauren oder einer alkalischen Lösung zu tun hat. Die spezifische Drehung beträgt in salzsaurer Lösung: —206°, in ammoniakalischer: —142°.

Die meisten Reaktionen zum Nachweise des Cystins beruhen auf seinem hohen Schwefelgehalt und der Abspaltbarkeit desselben in Form von Schwefelwasserstoff. Die wichtigsten derselben sind folgende:

1. Kocht man Cystin mit Kalilauge oder Aetzbaryt, so zersetzt sich dasselbe unter Bildung von Ammoniak, Schwefelmetall, Pyrotraubensäure, Kohlensäure und anderen Säuren; setzt man der alkalischen Lösung nach dem Kochen etwas Nitroprussidnatrium zu, so färbt sich die Lösung infolge Anwesenheit des Schwefelalkalis schön violett.

2. Versetzt man die Lösung des Cystins in Kalilauge mit einem Tropfen Bleizuckerlösung und kocht dann, so schwärzt sich die Flüssigkeit unter Bildung von Schwefelblei.

3. Erhitzt man eine Probe mit Kalilauge auf Silberblech zum Kochen, so entsteht ein brauner bis schwarzer Fleck von Schwefelsilber.

4. Eine der empfindlichsten Reaktionen ist die mikrochemische von Mauthner[94]), welche darin besteht, dass man zu einigen

Körnchen Cystins einen Tropfen einer essigsauren Kupferlösung hinzufügt. Es färbt sich dann das weisse Pulver intensiv blau, wobei 98 % des Cystins in das Kupfersalz übergehen. Untersucht man nach obiger Behandlung mit dem Mikroskope, so findet man an den Cystinplättchen unregelmässig geätzte Figuren.

Durch Schütteln von in Natronlauge gelöstem Cystin mit Benzoylchlorid (Goldmann und Baumann[61]), Udransky und Baumann[155])) entsteht ein voluminöser Niederschlag von seidenglänzenden Nadeln, welcher durch das Natronsalz des Dibenzoylcystins $C_6H_8N_2S_2O_4(C_7H_5O)_2Na_2$ gebildet wird. Dasselbe ist in Wasser leicht löslich, fast unlöslich in überschüssiger Natronlauge.

Platindoppelsalze bildet das Cystin nach Mauthner[94]) nicht. Durch Phosphorwolframsäure wird es aus seinen Lösungen gefällt (Winterstein[163])).

Nach Baumann und Goldmann[61]) enthält der normale Urin Cystin in ganz geringen, quantitativ nicht bestimmbaren Mengen, während Stadthagen[144]) der Ansicht ist, dass der Urin von Gesunden nie Cystin enthält.

Das Cystin wurde auch in anderen Sekreten, so z. B. im Schweiss (Dewar und Gamgee[38])), sowie in verschiedenen Organen, wie in den Nieren (Cloetta[30])) und der Leber (Drechsel), nachgewiesen.

In einer grossen Anzahl von Arbeiten wird das Cystin vom chemischen Standpunkt aus besprochen. Auf dieselben kann hier nicht näher eingegangen werden, doch sind sie im Literaturverzeichnis angeführt.

Aus den physiologisch chemischen Untersuchungen geht hervor, dass das Cystin ein intermediäres Produkt des Stoffwechsels darstellt, welches unter normalen Verhältnissen weiter verbrannt wird. Sein Schwefel erscheint nach Goldmann[60]) bei Hunden zu zwei Dritteln in Form von Schwefelsäure, während etwa ein Drittel die Form anderer schwefelhaltiger Produkte annimmt. Wohlgemuth[164]) beobachtete, dass das einem Kaninchen verabreichte Cystin eine Vermehrung der Schwefelsäure und zwar der Sulphate, sowie eine erhebliche Steigerung des Gehalts an nicht oxydiertem Schwefel hervorruft. Mit dieser vermehrten Ausfuhr von neutralem Schwefel geht stets eine Ausscheidung von unterschwefligsauren Salzen einher. Zu ähnlichen Resultaten gelangen Abderhalden und Samuely[2]).

Per os eingeführtes Cystin geht nach den Versuchen Wohlgemuth's[164]) und v. Bergmann's[15]), soweit es resorbiert wird, in Taurin über und erscheint als solches in der Galle.

Weitere diesbezügliche Versuche stammen von Blum[16]), welcher nachwies, dass beim Hunde das Cystin nach Einführung per os ebensowenig wie nach subkutaner Applikation im Urin erscheint. Bei Injektion in periphere Venen fand sich Cystin im Harn, nicht aber bei Injektion in die Mesenterialvenen. Es wird also offenbar das Cystin im Leberkreislauf zerstört, obgleich es nicht gelang, eine cystinzerstörende Wirkung der Lebersubstanz (Leberbrei) nachzuweisen.

Auffallend ist bei Cystinurikern, dass gewisse Körper, welche sonst im Organismus vollständig verbrannt werden, bei ihnen im Harn wieder erscheinen. Ebenso addiert sich nach Loewy und Neuberg[85]) das eingeführte Proteincystin zur täglichen Cystinausscheidung, während das isomere Steincystin verschwindet.

Nach Rothera[126]) hingegen, welcher den neueren Ansichten entsprechend die verschiedenen Formen des Cystins für identisch hält, wird sowohl Harncystin als auch Steincystin bei innerer Darreichung vollständig zu Sulphat oxydiert und erscheint als solches im Harn. Simon[188]) war nach Einführung von 4—5 g Tyrosins nicht imstande, diese Substanz im Harne des betreffenden Cystinurikers innerhalb der nächsten 36 Stunden nachzuweisen.

Simon und Campbell[187]) gelangen auf Grund ihrer Untersuchungen zu folgenden Schlüssen:

1. Beim Menschen führt die interne Administration von Cystin nicht zu Vermehrung der Ausscheidung von Neutralschwefel, sondern 53 % erscheinen in der vollständig oxydierten Form.

2. Ein Teil des eingeführten Cystins wird anderweitig eliminiert.

3. Die Einführung von Cholalsäure bewirkt an und für sich eine Abnahme in der Menge des Harnschwefels, welche besonders den Neutralschwefel betrifft.

4. Die Einführung von Cholalsäure verhindert die Oxydation eines grossen Teiles des eingeführten Cystins zu Harnschwefel.

Die Cystinausscheidung betrug in Niemann's Falle 1,0 g in 24 Stunden. Toel bestimmte sie auf 1,33 g im gleichen Zeitraume. Bödker[18]) fällte durch Essigsäure aus 2 l Harn 0,606 g fast ganz reinen Cystins.

Eine nicht seltene Erscheinung bei Cystinurie ist das gleichzeitige Vorkommen anderer abnormer Stoffe im Urin, und zwar besonders von Leucin und Tyrosin. (Abderhalden und Schittenhelm[3]), Moreigne[100])).

Udransky und Baumann[155]) gelang es im Jahre 1887, im Harn und Stuhl eines Cystinkranken Diamine, und zwar Ka-

daverin und Putreszin, nachzuweisen. Sie schlossen daraus auf eine gemeinsame Ursache für die Cystinurie und die Diaminurie. Das Vorkommen von Diaminen bei Cystinurie wurde von verschiedenen Autoren, wie Lewis und Simon[81]), Simon[135]), Bödker[17]), Cammidge und Garrod[27]), Schöllberg und Garrod[131]), Cohn[33]), Pfeiffer[113]), Brik und Strasser[24]) bestätigt. Eine regelmässige Erscheinung stellt es aber nicht dar, denn in zahlreichen anderen Fällen (Cohn[33]), Bödker[18]), Simon[135])) konnten diese Körper nicht nachgewiesen werden. Andererseits konnten Cammidge und Garrod[27]) sowie Schöllberg und Garrod[131]) die Tatsache konstatieren, dass sich im Urin zeitweilig Ptomaine fanden, während sie zu gewissen Zeiten vollständig fehlten oder auch dauernd verschwanden. Die ersteren fanden bei ihren Patienten unter 30 Untersuchungen nur 2 mal, die letzteren unter 10 Untersuchungen ebenfalls 2 mal Ptomaine. Auch in Bödker's[18]) erstem Falle verschwanden die Ptomaine im Laufe von 2 Monaten allmählich aus dem Urin, während Cystin immer noch nachweisbar war.

Man gewinnt die Ptomaine durch Schütteln mit Benzoylchlorid und Natronlauge und nachfolgende fraktionierte Kristallisation.

Ueber die Ursachen der Cystinurie sind die Ansichten noch geteilt. Während ältere Autoren glauben, dass die Bildung des Cystins durch Fäulnisprozesse (Baumann[10])) hervorgerufen werde, fassen sie Stadthagen[144]) und Brieger[145]) als eine Darmmykose auf, was darum eine gewisse Berechtigung hat, da einerseits bei verschiedenen Infektionskrankheiten, z. B. Cholera nostras (Roos[124])), Diamine im Harn gefunden wurden und es andererseits bekannt ist, dass diese Körper, welche normalerweise im Organismus verbrannt werden, bei Cystinurie erhalten bleiben können. Für einen Zusammenhang der Bildung von Cystin mit mykotischen Prozessen spräche auch die Beobachtung Causse's[26]), welcher in infizierten Brunnenwässern Cystin nachweisen konnte, dessen Menge im direkten Verhältnis zur Menge der Bakterien stand.

In neuester Zeit ist man der Ansicht, dass die Cystinurie auf gestörter Oxydation beruhe. Nach Simon[135]) ist die Diaminurie weder die Ursache, noch die Folge der Cystinurie, sondern beide sind Symptome, welche auf allgemeine Störungen des Stoffwechsels, speziell mangelhafte Oxydation, hinweisen. Zu ähnlichen Folgerungen gelangt Bödker[18]). Nach Moreigne[100]) besteht die Cystinurie in einer Verlangsamung der Ernährung, Verkleinerung des Stickstoffkoeffizienten, Verminderung des sauren, Vermehrung des neutralen,

Gleichbleiben des Gesamtschwefels, Vermehrung der Extraktivstoffe, Auftreten von Diaminen.

Picchini und Conti[115]) kommen zum Schlusse, dass für die Pathogenese der Cystinurie durch ihren Fall am ehesten die Theorie einer Stoffwechselstörung sich stützen lässt und also die Cystinurie in Vergleich mit der Oxalurie, Urikämie usw. zu setzen sei.

Ausserdem wäre in ätiologischer Hinsicht noch zu bemerken, dass ein Zusammenhang zwischen Cystinurie und Rheumatismus, besonders Gelenksrheumatismus zu bestehen scheint. Salisbury[126]) unterscheidet sogar eine Cystinform des Rheumatismus, welche der Oxalsäureform ähnlich, aber chronischer und mit mehr subjektiven Beschwerden verbunden sein soll. Derartige Fälle, bei denen die Koinzidenz von Cystinurie und Rheumatismus besonders auffällig ist, sind von Warburg[158]), Ebstein[42]), Matrai[92]), Picchini und Conti[115]), Wasserthal[159]), Marriot und Wolf[91]) beschrieben worden.

Marowski[90]) nimmt einen Zusammenhang zwischen Cystinurie und Erkrankungen der Leber an, da in seinem Falle die Cystinurie mit Acholie verlief und in der Familie des Patienten mehrere Mitglieder an Leberkrankheiten litten.

Ebstein[43]) beschreibt einen Fall von Cystinurie bei einem Luetiker, bei dem das Cystin während einer Einreibungskur verschwand.

(Schluss folgt.)

II. Referate.

A. Tetanus.

Contribution à l'étude du tétanos dit médical ou spontané. Von Vincent. Bulletin de l'Académie de Médecine. 70. année, No. 1.

Durch einen foudroyant verlaufenden Fall von Tetanus bei einem Manne, der wenige Tage vorher nach einem anstrengenden Marsche in glühendster Sonnenhitze Zeichen des Sonnenstichs gezeigt hatte und bei dem von einer Wunde als Einbruchspforte der Bazillen nichts mehr nachzuweisen war, wurde Verf. darauf gebracht, den Einfluss der Wärme auf den Verlauf des Tetanus zu studieren. Es wurden Meerschweinchen mit einer sonst unschädlichen Menge von Bazillen geimpft; die eine Hälfte der Tiere wurde in den Wärmekasten gebracht und ging nach wenigen Tagen zugrunde, während die andere Hälfte gesund blieb; auch wenn die Erwärmung erst mehrere Wochen nach der Infektion erfolgte,

trat etwa 3 Tage nach dem Versuche die Erkrankung auf; dabei zeigte sich auch, dass bei diesen Tieren die Bazillen nicht allein an der Einbruchspforte, wie dies sonst regelmässig der Fall ist, lokalisiert blieben, sondern auch im Blute und in den Organen nachgewiesen werden konnten. Den Grund dafür sucht Verf. in dem in einer zweiten Versuchsreihe nachgewiesenen massenhaften Zugrundegehen von Leukocyten bei hoher Erwärmung, insbesondere der phagocytischen Formen. — Dieser die Infektion begünstigende Einfluss hoher Temperaturen scheint auch beim Menschen zu bestehen, was, wie Verf. meint, auch in dem so viel häufigeren Vorkommen des Tetanus in heissen Gegenden zum Ausdrucke kommt; auch für andere Krankheiten, z. B. für Typhus, soll in gewissem Grade vielleicht dasselbe gelten.

H. Fr. Grünwald (Wien).

Beitrag zur Tetanusfrage, besonders zur Frage der präventiven Antitoxinbehandlung. Von M. Busch. Arch. f. klin. Chir. 82. Bd. 1. Heft.

Nach den Erfahrungen des Verfassers hat die Antitoxinbehandlung bei schwereren Fällen von bereits ausgebrochenem Tetanus keinen wesentlichen Nutzen gebracht. Die prophylaktische Antitoxinbehandlung wird insbesondere bei grossen, mit Strassenschmutz verunreinigten, stark gequetschten Wunden, bei Verunreinigungen mit Gartenerde, bei Schussverletzungen mit gewissen vom Verf. angeführten Geschossen sowie bei Frostgangrän empfohlen, hingegen wird die von einigen Autoren für alle Fälle von accidenteller Verletzung geforderte Immunisierung verworfen.

Victor Bunzl (Wien).

Zur Starrkrampfserumbehandlung. Von Riedl. Wien. klin. Wochenschrift, 19. Jahrg., No. 9.

Es handelte sich um einen 31 jährigen Mann, der sich durch einen Sprengschuss eine komplizierte Fraktur des linken Radius zugezogen hatte. 17 Tage nach dieser Verletzung traten Anzeichen von Krämpfen auf, die in 3 Tagen das typische Bild des Tetanus boten. Chloralhydrat hatte keinen Erfolg. Am nächsten und an den folgenden 4 Tagen wurde Tetanusserum injiziert, ohne dass sich eine erhebliche Besserung zeigte, als jedoch am 5. die Injektion unterblieb, trat eine erhebliche Verschlimmerung ein. Als Ursache fand man einen Abscess am kleinen Finger. Energische Verschorfung und erneute Injektion brachten am folgenden Tage eine geringe Besserung, die unter weiterer Serumbehandlung so erheblich zunahm, dass Patient nach 10 Tagen als geheilt entlassen werden konnte. Verf. glaubt, einen unbedingten Zusammenhang zwischen Besserung und Heilung durch die Antitoxininjektionen konstatiert zu haben, zumal keine anderen Heilmittel angewandt wurden.

Wiemer (Aachen).

Lokale subkutane und subdurale Serumapplikation bei Tetanus, nebst Bemerkungen über die Tetanusprophylaxe. Von A. Suter. v. Bruns' Beitr. z. klin. Chir. Bd. LII, 3.

An der Innsbrucker Klinik besteht folgende Behandlungsmethode des Tetanus: Jeder Fall wird sofort subkutan, subdural und lokal mit

Serum behandelt. Subkutan werden 100 A. E., subdural durch Lumbalpunktion 20 A. E. injiziert, auf die nach aussen breit geöffnete Wunde oder auf eine eventuelle Amputationswunde wird ein Tampon gelegt, der mit flüssigem Antitoxin getränkt ist und mit Billroth-Battist bedeckt wird. Dieser Tampon wird täglich erneuert, die subkutanen Injektionen werden täglich, die subduralen alle 2 Tage wiederholt, bis eine Besserung im Befinden eintrit. Dann werden zuerst die unangenehmen subduralen Injektionen auf 40, dann auf 20 A. E. vermindert und alle 2, dann alle 3 Tage wiederholt. Verdächtige Wunden werden mit Perubalsam ausgegossen, wodurch man eine septische Infektion, aber keinen Tetanus hintanhalten kann. Neben der Möglichkeit, neue Giftzufuhr zu verhindern und das zirkulierende Gift zu neutralisieren, ist es für einen Erfolg sehr wichtig, dass die bei Beginn der Serumtherapie im Nervensystem bereits gebundene Giftmenge die tödliche Dosis noch nicht erreicht hat. Das lokal angewandte Serum wirkt nur auf das Toxin, tötet aber die Tetanusbazillen in der Wunde nicht. Einmal wurden in einer kleinen Wunde nach Verschwinden aller Symptome noch virulente Tetanusbazillen gefunden. Das Serum kann verabreicht werden: 1. ins Blut oder Lymphsystem: subkutan, intravenös; 2. ins Nervensystem oder in dessen Nähe: intracerebral in die Ventrikel, unter die Hirndura, subdural in den Wirbelkanal, epidural, endoneural, 3. lokal. Bei den intravenösen Injektionen wirkt das Serum bisweilen toxisch. Die intracerebrale Einverleibung ist gefährlich und hat recht schlechte Resultate geliefert. Es ist zu empfehlen, alle 3 Methoden zugleich anzuwenden, da keine eine grössere Wirksamkeit vor der anderen voraus hat. Man soll grosse Dosen wiederholt verabreichen, da Schädigungen durch zu grosse Mengen nicht beobachtet wurden. Narcotica werden in grösseren Dosen als gewöhnlich vertragen, doch kann ein Übermass auch schaden; gut wirken symptomatisch Chloral und Morphium. Amputieren soll man nur bei schweren Verletzungen grosser Gliedmassen oder wenn kleine Gliedmassen getroffen sind, da die Amputation, auch frühzeitig ausgeführt, allein nicht helfen kann. Auch die prophylaktische Serumanwendung schützt nicht sicher vor einer Erkrankung, trotzdem soll man bei Verdacht auf Tetanusinfektion mehrere Injektionen von 20 A. E. machen, da eine Schädigung durch prophylaktische Einverleibung nicht beobachtet wurde. Klink (Berlin).

Beiträge zur Kenntnis der therapeutischen Resultate, speziell der Resultate der Serumtherapie bei Tetanus. Von E. Fricker. Deutsche Zeitschr. f. Chir., Bd. LXXXVIII.

Wie aus der Statistik der vom Verf. berücksichtigten 40 Fälle von Tetanus hervorgeht, weist die II. Serie der Fälle, das sind die mit Serum behandelten, günstigere Resultate, auf; doch wird vom Verf. selbst zugegeben, dass in dieser Serie mehr leichte Fälle enthalten sind als in der ersten und dass auch die Lokaltherapie hier radikaler und zielbewusster geübt wurde. Nichtsdestoweniger spricht sich Verf. für die Antitoxinbehandlung aus, die ihm in solchen Fällen von Erfolg begleitet schien, wo das infektiöse Material durch Lokaloperationen entfernt worden war; die Narkotika jedoch können keinesfalls durch die Seruminjektionen ersetzt werden. Ausser der Inkubationszeit und Stärke der Infektion ist eine individuelle Disposition zur schnelleren Bindung des

Toxins an das Rückenmark anzunehmen. Bei kurzer Inkubationszeit tritt der Exitus oft viel später ein als bei Fällen mit längerer Inkubation; besonders ungünstig für die Prognose sind stärkere Schlingbeschwerden. Ferner stellt der Verf. fest, dass eine Wanderung der Tetanusbazillen von der Wunde in die regionären Lymphdrüsen nicht selten beobachtet wird. Victor Bunzl (Wien).

Experimentelle Untersuchungen über die Möglichkeit, den Tetanus mit Kurarin zu behandeln. Von A. Läwen. Mitteilungen aus den Grenzgebieten der Medizin und Chirurgie. 16 Bd., 1906.

Es gelang Verf. bei kleinen Tieren in der O-Atmosphäre, bei grösseren unter künstlicher Atmung, durch maximale Kurarinlähmung die durch Tetanustoxin erzeugte tonische Muskelstarre und reflektorische Krämpfe ganz oder teilweise auf Stunden aufzuheben. Bei schwerstem Tetanus weicht die Muskelstarre nicht ganz. Auch durch wiederholte Kurarinlähmungen liess sich ein sonst akut tödlicher Tetanus nicht in die chronische, heilungsfähige Form überführen. Mit Tetanustoxin vergiftete Tiere waren gegen Kurarin empfindlicher als gesunde. Nach Ansicht des Verf. sollen sich aus derartigen Untersuchungsergebnissen gewisse allgemeine Direktiven für den Menschen gewinnen lassen.

Raubitschek (Wien).

B. Thyreoidea.

Klinische Studien über die Strumektomie an der Hand von 670 Kropfoperationen. Von Monnier. v. Bruns' Beitr. z. klin. Chir. 1907, LIV, 1.

Mit der besseren Beherrschung der Asepsis und mit der Anwendung der Lokalanästhesie ist die Sterblichkeit nach Kropfoperationen bedeutend zurückgegangen. Die vorliegenden 670 Strumektomien sind von Krönlein ausgeführt und betreffen alle Formen mit Ausschluss der malignen, des Morbus Basedowii und der Strumitis. Die weit grössere Mehrzahl waren Frauen; Menstruation und Gravidität spielen wohl eine grosse Rolle. Die meisten Kranken standen im dritten Lebensjahrzehnt. Auffallend war die Gleichgültigkeit, mit der oft die schwersten Anzeichen von Trachealstenose ertragen wurden. Auch schon im ersten bis zehnten Lebensjahr kam die Kropfkrankheit recht häufig vor. Ueber Heredität liess sich nichts Genaues feststellen. Die häufigste Indikation zur Operation waren die Atembeschwerden, die in kaum 10 Fällen fehlten. Aus kosmetischen Gründen wurde nie operiert, Katarrhe der Luftwege bestanden sehr oft; Herzveränderungen fanden sich bei 170 Kranken. Die Herztätigkeit hat auf die Operationsresultate grossen Einfluss. Lungentuberkulose war keine Kontraindikation der Operation. Die Trachea bot nur in 6% der Fälle eine normale Gestalt. Sonst fanden sich Verschiebung, Torquierung, Kompression und Verwachsung mit der Struma. Paresen und Paralysen des N. recurrens bestanden in 10%; man muss sie namentlich zur Bestimmung der befallenen Seite und tief gelegener Strumen kennen. Zur Diagnose des Lappens, der den Druck ausübt, ist am besten die direkte Tracheoskopie nach Kilian oder auch die Radiographie zu verwenden. Eine ganz erweichte Trachea im Sinne

Rose's fand sich nie. Oft bestanden Schluckbeschwerden; sonstige Beschwerden waren Herzklopfen mit Schwindelanfällen und Heiserkeit. Histologisch war die häufigste Form von Struma die parenchymatöse, seltener die cystische und noch viel seltener die colloide. 17 mal musste wegen typischer Erstickungsanfälle tracheotomiert werden; 5 Fälle starben nach der Operation. In fast allen Fällen reichte der anatomische Befund zur Erklärung der Erstickungsanfälle aus. Am schlimmsten wirken in dieser Richtung durch ihre Grösse die retrosternalen Strumen und durch ihre Lage die retroclaviculären und retrovisceralen. Viel weniger Einfluss hat die Lähmung eines Recurrens. Substernale Strumen fanden sich 114 mal, darunter 17 völlig intrathoracische; sie standen alle mit einem Seitenlappen oder dem Isthmus in Verbindung. Am Hals braucht dabei kaum eine Deformität zu bestehen. Auch das Bild des Stauungskropfes fand sich oft, wobei eine auffallende Erweiterung der Venen des Kropfes und der Umgebung, namentlich der oberen Brustwand, besteht. Der sympathiko-paralytische Horner'sche Symptomenkomplex wurde 5 mal beobachtet. Die intrathoracische und intraviscerale Struma kann an der wachsenden Wirbelsäule direkt durch Druck eine Skoliose verursachen oder auch sekundär, indem sie eine schiefe Kopfhaltung bedingt. Diagnostisch sind ferner für die Struma profunda wichtig: starke Venenstauung an Brust und Armen, sehr starke Dyspnoe bei anscheinend kleiner Struma, starke Verschiebung der Trachea, Fixation der Trachea und Tiefstand des Kehlkopfes, Rekurrenslähmung oder -Parese, Sympathicuslähmung mit Zurücksinken des Bulbus und enger Pupille sowie Ptosis, Nachweis des Tumors durch Röntgenstrahlen. Die Auslösung der endothoracischen Struma kann sehr schwierig sein. Ein einseitiger Lappen kann die Trachea und den Oesophagus hinten herum bis weit auf die andere Seite umfassen. Die retrovisceralen, besonders die retrotrachealen, machen fast immer grosse Beschwerden, namentlich beim Schlucken. Im allgemeinen ist die einseitige Resektion der Struma am meisten zu empfehlen, weil die Blutung sich besser beherrschen lässt, Nachblutungen und Recidive seltener sind, die Wundverhältnisse besser sind. Die Enucleation ist nur zu empfehlen, wenn eine Cyste eine leichte Ausschälung erwarten lässt, wenn die ganze Schilddrüse ohne Differenzierung der beiden Lappen strumös entartet ist oder wo ein cystischer oder colloider Knoten zu erwarten ist, sowie bei starken Verwachsungen der Struma. Die Enucleation gefährdet den Recurrens weniger und kann in geeigneten Fällen sehr leicht sein. Resektion und Enucleation lassen sich auch vorteilhaft vereinigen. Nach der Operation stellt sich bisweilen eine vorübergehende Temperatursteigerung ein, die auf den Ausfall und die Resorption von Drüsensubstanz jedenfalls zurückzuführen ist. Die Gesamtmortalität nach der Operation betrug 1,6 %. Nekrose von Strumateilen kam trotz der häufigen Massenligaturen nur einmal vor. Die schon vor der Operation bestehenden Katarrhe der Luftwege neigen nach der Operation natürlich zur Verschlimmerung. Der Einfluss der Strumektomie auf das Herz ist gross und äussert sich namentlich in Arhythmie, Tachycardie und Herzklopfen. Tetanie trat 2 mal ein, einmal ganz vorübergehend und leicht und 1 mal nach 8 Monaten zum Exitus führend, bei einer Gravida 9 Tage nach der Operation und 8 Tage nach dem Partus, obwohl ein apfelgrosser Schilddrüsenknoten zurückgelassen war. Der Ausbruch der Tetanie ist nach

neueren Forschungen wohl auf eine Verletzung oder Entfernung der Glandulae parathyreoideae oder Epithelkörperchen zurückzuführen; diese sind kleine Organe, gewöhnlich 4, hinter und neben der Struma gelegen, die durch Abschnürung im Bereich der 2., 3. und 4. Kiementasche entstehen und von Zellsträngen in kapillarreichen Maschen gebildet sind. Sie müssen bei der Operation geschont werden. Die Tracheotomie lässt sich bei Strumaoperationen gewöhnlich umgehen. Auch bei Graviden wurde oft operiert, um eine lebensgefährliche Dyspnoe zu beseitigen und um eine zu starker Vergrösserung neigende Struma zu entfernen. Die Tracheotomie kann bei Graviden sehr schwierig sein und sollte deshalb nur ausgeführt werden, um einen Erstickungstod zu verhüten. — Von 125 Nachuntersuchten zeigten 105 ganz freie Atmung, 3 schwere Atembeschwerden, 17 leichte infolge neuen Strumenwachstums. Bei den Kröpfen, die eine grosse Neigung zum Wachstum haben, z. B. bei den blutreichen colloiden und parenchymatösen, hatte sich der zurückgelassene Lappen regelmässig vergrössert; eine Atrophie des zurückgelassenen Teils zeigte sich nie. Unter den 670 Operierten waren nur 71 mit ganz oder annähernd normal liegender Trachea. Nach der Operation waren 6 Lähmungen und 7 Paresen des Recurrens eingetreten, eine bestehende Lähmung und 3 Paresen waren durch die Operation beseitigt worden. Der Einfluss der Operation auf das Allgemeinbefinden der Kranken war gut. Die Narben waren meistens gut. Cachexia strumipriva wurde nicht beobachtet. Klink (Berlin).

Mit Möbius'schem Serum behandelter und wesentlich gebesserter Fall von Morbus Basedowi. Von M. Vermes (Budapest). Gyógyászat, 1906, No. 97.

Die Behandlung des Morbus Basedowi beschränkte sich bis auf die neueste Zeit auf symptomatische Behandlung. Die meisten der gegen ihn empfohlenen Mittel, wie Jod, Arsen, Eisen, waren auf den Verlauf der Krankheit eher von Nachteil als von Vorteil und bloss die Hydrotherapie sowie der vom Prof. Stiller empfohlene, längere Aufenthalt auf mittelhohen (1000 m) Bergen vermochten in einer Anzahl der Fälle ein günstiges Resultat zu erzielen. Eine neue Perspektive für die Therapie dieser Krankheit eröffnete die Theorie von Lanz, Burghardt, Möbius etc., dass die Ursache der Krankheit in der pathologischen Hypersekretion der Schilddrüse liegt, die zur Intoxikation des Organismus führt. Die Therapie wurde auf Grund dieser Theorie in zwei Richtungen eingeleitet. Da die Ursache der Krankheit in der pathologisch veränderten Schilddrüse liegt, vollführen einzelne, wie Kocher, die partielle oder totale Strumektomie. Kocher selbst aber, der diese Operation bereits in 3000 Fällen ausführte und bei Morbus Basedowi entschiedenen Erfolg von ihr sah, betont die Gefährlichkeit der Operation und empfiehlt, sie nur in Ausnahmsfällen auszuführen. Ausser dem operativen Eingriff kann die Röntgenbehandlung der Struma als ein solches Verfahren bezeichnet werden, welches als lokale Behandlungsmethode von einzelnen Autoren als günstig angesehen wird (Lanz, Möbius etc.). Daraus folgernd, dass der der Schilddrüse beraubte Organismus eine Schutzsubstanz besitzt, die zur Neutralisierung der bei Morbus Basedowi entstandenen toxischen Substanzen geeignet ist, wendete man die Milch strumektomierter Ziegen, beziehungsweise das Produkt

dieser Milch, das Rodagen, sowie das Serum strumektomierter Hammel zur Bekämpfung der Krankheit an.

Verf. teilt einen Fall mit, den er ebenfalls mit solchem Möbius'schen Serum behandelte. Bei der 53 jähr. Patientin, die seit 2 Jahren an Morbus Basedowi litt, wurden Höhenklima sowie Rodagen ohne Erfolg angewendet. Die Röntgenbehandlung erzielte nach 15 Expositionen zu je 15 Minuten eine entschiedene Besserung, die Struma verkleinerte sich um 2 cm. Infolge der aufgetretenen Dermatitis mussten aber die Expositionen eingestellt werden, wonach sich der Zustand der Patientin rapid verschlimmerte. Hier setzte nun Verf. mit dem Möbius'schen Serum ein, von dem Pat. täglich 3 mal je 10 Tropfen bekam, jeden 3. Tag um je 5 Tropfen mehr bis zu 30 Tropfen. Vom 14. Tag ab bekam sie jeden 3. Tag um je 5 Tropfen weniger, bis sie wieder bis zur geringsten Tagesdosis kam. Der erzielte Erfolg war in jeder Hinsicht zufriedenstellend. Die Symptome gingen teils zurück, teils besserten sie sich; das Körpergewicht nahm zu, die Gemütsstimmung war gut, der Puls, vor der Serumbehandlung 140, nach derselben ständig 80, die Struma wurde um $2\,^1/_2$ cm kleiner, Schweisssekretion und Zittern der Finger sind beinahe vollkommen verschwunden.

J. Hönig (Budapest).

Über wahre laterale Nebenkröpfe; pathol.-anatom. und klinische Beiträge. Von Erwin Payr und Aldo Martina. Deutsche Zeitschr. f. Chir. 85. Bd.

Drei Fälle von wahren, lateralen, isolierten Nebenkröpfen, von denen einer nach richtiger Diagnose, die anderen als Symptom bzw. Parotistumor zur Operation gelangten. Die Diagnose, besonders der lateralen, gestaltet sich sehr schwierig, hingewiesen wird auf die Beobachtung sprungweisen Wachstums der Knoten zur Zeit der Menstruation.

Victor Bunzl (Wien).

Tetanie-Fälle. Von A. Ferenczi (Budapest). Budapesti Orvosi Ujság, 1906, No. 28.

Die Tetanie tritt bald in Form von Endemien, bald in Form von Epidemien auf und zeigt eine Kumulierung bei gewissen Beschäftigungsarten (besonders bei Schustern), und zwar in gewissen Jahreszeiten (Nachwinter, Frühling). Des Verfassers Beobachtungen bezogen sich auf Kranke, die sich alle mit organischen Substanzen beschäftigten: eine war Fabriksarbeiterin, die andere Mühlenarbeiterin, zwei waren Frauen von Riemenschneidern, zwei waren Lederfabriksarbeiter. Auffallend ist, dass alle im Monat Novbr., Dezbr. und Januar erkrankten. Vom Standpunkt des pathogenetischen Problems ist es interessant zu bemerken, dass in drei Fällen von Tetanie, wo sich dieselbe der Maternität (Gravidität oder Laktation) anschloss, auch die Gland. thyr. degeneriert war; diesen Umstand einem Zufall zuzuschreiben, ist Verf. nicht geneigt, sondern hält es für wahrscheinlich, dass die Gland. thyr. eben der Maternität halber den gesteigerten Forderungen nicht zu entsprechen imstande ist. Den Schilddrüsensaft-Bedarf des intrauterinen Fötus sowie des Säuglings besorgt die Mutter während der Schwangerschaft durch das Blut und während der Laktation durch die Milch. Hierfür spricht die phy-

siologische Hypertrophie der Schilddrüse während der Gravidität und Laktation. Ist aber die Schilddrüse degeneriert, so kann sie den gesteigerten Bedürfnissen nicht entsprechen und kann die Autotoxine des Organismus nicht neutralisieren, wodurch dann die Tetanie entsteht. Verf. glaubt, sämtliche Graviditäts- und Laktationstetanie-Fälle auf thyreogene Insuffizienz zurückführen zu dürfen. Das endemische Auftreten der Tetanie lässt ausserdem das Zusammenwirken eines infektiösen Virus als wahrscheinlich erscheinen, doch beweist es dasselbe keineswegs. Auch bezüglich des Trousseau-Symptomes erreichte Verf. einen interessanten Aufschluss, da bei einem Pat. nicht nur das Zusammendrücken der Nerven oder der grossen Gefässe dasselbe hervorrief, sondern die durch einfaches Handerheben verursachte Anämisierung den Handkrampf mit der typischen „Geburtshelfer"-Handhaltung verursachte; bei zwei anderen Patienten wurde das Symptom auch eher durch Esmarch'sche Binde als durch Druck auf den Nerven hervorgerufen. Infolgedessen spielen höchstwahrscheinlich auch bei spontanem Auftreten der Krämpfe vasomotorisch-trophische Störungen eine Rolle, während der rein reflektorische Ursprung des Trousseau-Symptomes hierdurch ausgeschlossen werden kann. Bezüglich der Therapie muss individualisiert werden. Bei Magen-Darmsymptomen müssen diese behandelt werden, bei strumitischen Fällen müssen Thyreoidin-Tabletten verordnet werden. Die Laktation muss eingestellt und neue Schwangerschaft verhütet werden. Ausserdem sind die einzelnen Symptome (Kopfschmerzen, Schmerzen etc.) zu behandeln. Endlich betont Verf., dass während der Tetanie-Epidemien in den Monaten März und April sich die Fälle häufen.

J. Hönig (Budapest).

C. Darm.

Ein Fall von Dünndarmvolvulus mit einem Meckel'schen Divertikel nebst einigen Worten über „subacuten Ileus" und über Gastrostomie bei Dünndarmparalyse. Klinischer Vortrag von K. G. Lennander in Upsala. Deutsche Zeitschr. f. Chir., Bd. LXXXVI, 1. Heft.

Ein Patient, der vor ca. $^1/_2$ Jahre eine als Appendicitis gedeutete Erkrankung durchgemacht hatte, erkrankt neuerdings unter folgenden Symptomen: Schmerz in der Cökalgegend, Ueblichkeiten, Abdomen aufgetrieben, rechts unten vom Nabel Resistenz und Druckempfindlichkeit. Der Schmerz verbreitert sich später nach links und oben, Stuhl und Gase gehen nicht ab, Temperatur subfebril. Bei der 2 Tage nach der Erkrankung erfolgten Aufnahme wird festgestellt: Temp. 38, Puls 82, geringe Schmerzen, keine Ueblichkeiten, Auftreibung des Abdomens, tympanitischer Schall, starke Druckempfindlichkeit über dem ganzen Dünndarmbezirk, keine Resistenz, keine sichtbare Peristaltik. Die Wahrscheinlichkeitsdiagnose Volvulus des Dünndarms, wobei an die Mitbeteiligung eines Meckel'schen Divertikels gedacht wurde, wurde durch den Operationsbefund (entzündetes Meckel'sches Divertikel, mit der vorderen Bauchwand verwachsen, Umdrehung des Dünndarms um etwa 360°, freie hämorrhagische seropurulente Peritonitis) bestätigt. Operation: Exstirpation des Divertikels. Nach Reposition des Dünndarmes

wird je eine Fistel am Jejunum, am Ileum oral vom Divertikel sowie am Coecum angelegt. Durch die untere Dünndarmfistel entleerte sich am folgenden Tage reichlich Darminhalt, woraus das Bewegungsvermögen dieses Darmabschnittes erkannt wurde. Die Funktion des Dickdarmes manifestierte sich durch analen Abgang von Fäces, hingegen war die Darmpartie oberhalb der oberen Fistel nicht in Tätigkeit, weshalb 2 Tage nach der Operation eine Gastrostomie vorgenommen wurde. Nach abermals 48 Stunden erfolgte der Exitus durch Sterkorämie, vorher aber schon war durch die Magenfistel nichts mehr abgelaufen, ein Beweis, dass der Magen, das Duodenum und Jejunum ihre Funktionsfähigkeit wiedergewonnen hatten. Der Fall, der vom Verf. noch im Detail genau erörtert wird, führt ihn u. a. zu folgenden Feststellungen:

1. Magen und Darm, die bis zu einem gewissen Grad der Dehnung kommen, können sich erst nach ihrer Entleerung wieder kontrahieren.
2. Die in solchem Masse gedehnten Därme gleichen bei der Laparotomie im Aussehen gelähmtem Darm, auch ohne es zu sein.
3. Gelähmter Darm kontrahiert sich auch nach seiner Entleerung nicht.
4. Daher muss zur Heilung eines gelähmten Darmes die Fistel proximal angelegt werden.
5. Bei Lähmung des obersten Jejunums und Duodenums muss daher die Fistel an der Pars pylorica des Magens angelegt werden.
6. Wenn nach Entleerung des Dünndarms das Jejunum kein Zeichen von Kontraktion zeigt, so wird sofort die Gastrostomie angeschlossen. Dieselbe ist, falls die Indikation sich erst später, und zwar durch Retention von Mageninhalt und schlechte Allgemeinsymptome, ergibt, in diesem Zeitpunkte vorzunehmen. Von diesen Gesichtspunkten aus betrachtet, erscheint die Prognose der Darmparalyse in günstigerem Lichte.

Victor Bunzl (Wien).

Ett fall af tunntarmsvolvulus vid ett Meckels divertikel jämte några ord om „subacut ileus" och om gastrostomi vid tunntarmsparalysi. Von K. G. Lennander. Hygiea, N. F., 1906, Okt., S. 961.

Verf. berichtet zuerst über einen Fall von Dünndarmvolvulus infolge eines Meckel'schen Divertikels, in welchem der gute Allgemeinzustand, die unbedeutende Temperatursteigerung, der Puls von 92, der eiweissfreie Harn, die unbedeutenden Schmerzen in dem aufgetriebenen und in der Nabelgegend empfindlichen Bauche und die Abwesenheit einer deutlichen Resistenz — eine solche war allerdings gleich zu Anfang in der Nabelgegend zu fühlen — in schroffem Gegensatz zu den bei der Operation gefundenen Veränderungen standen. Bei letzterer fand man nämlich freie blutige Flüssigkeit im Bauche, lebhafte rote Farbe der armdicken Darmschlingen, die trotz Entleerung nicht in die Bauchhöhle zurückgeführt werden konnten, und vollständige Parese der Teile der Darmschlingen, die beim Volvulus beteiligt waren. Auf Grund seiner Erfahrungen in diesem und einem anderen Falle stellt Verf. folgende Sätze auf:

1. Falls der Magen oder die Darmschlingen bis zu einem gewissen Grade ausgedehnt worden sind, d. h. ihre Muskeln über einen gewissen

Grad gedehnt worden sind, so können weder der Magen noch die Darmschlingen sich zusammenziehen, ehe die Organe teilweise entleert worden sind. Schon Blix hat vor langer Zeit gezeigt, dass die Erfahrung, dass eine gewisse hochgradige Dehnung eine Kontraktion unmöglich macht, auch für die gestreifte Muskulatur Gültigkeit hat.

2. Die hochgradig gedehnten, aber nicht gelähmten Darmschlingen machen bei einer Laparotomie den Eindruck, als ob sie gelähmt wären, aber entleert man einen Teil ihres Inhaltes durch eine Enterostomie, bewegen sie sich bald und entleeren selbst den Rest ihres Inhaltes durch die Darmfistel.

3. Gelähmte Darmschlingen kontrahieren sich nicht auch nach Entleerung ihres Inhaltes.

4. Will man durch eine Enterostomie eine gelähmte Darmschlinge heilen, muss man die Fistel proximalwärts von der gelähmten Partie anlegen.

5. Da die Darmlähmung auch in manchen Fällen den obersten Teil des Jejunums und wahrscheinlich auch das Duodenum unterhalb der Papilla Vateri umfasst, muss man in solchen Fällen eine Gastrostomie an der Pars pylorica des Magens machen.

6. Ist bei einer Operation der Darm entleert und sind dessen ungeachtet keine Zeichen einer Kontraktion aufgetreten, macht Verf. sofort eine Gastrostomie.

7. Wenn in einem Falle, in dem keine Indikation einer primären Gastrostomie vorhanden war, der Bauchumfang zunimmt, die Pulsfrequenz steigt oder hoch bleibt und wenn man bei 2 oder 3 Magenausspülungen eine Retention mit schlechtem oder fadem Geruch im Magen konstatiert hat, ist nicht länger mit einer Gastrostomie zu warten.

Befolgt man diese Regeln, dürfte die Prognose der Darmparalyse besser werden, als dies bisher der Fall gewesen ist. Auch Fälle von hochgradiger Darmparese können durch Entleerung der Därme auf dem Operationstische durch Entero- resp. Colotomie und durch Ausführung (primär oder sekundär je nach den Symptomen) einer Typhlostomie oder Gastrostomie oder beider genesen. So weit Verf. bekannt ist, ist bisher nur ein Fall von Jaboulay bekannt, in dem Darmparalyse bei Peritonitis mittels Gastrostomie behandelt worden ist.

Köster (Gothenburg).

Simple colonic adhesions a cause of intermittent attacks of abdominal pains. Von A. Ernest Maylard. Brit. Med. Journ., 2. März 1907.

Patientin litt vor 13 Jahren an Schmerzen in der rechten Fossa iliaca mit Erbrechen; seither überstand sie 10—11 ähnliche Attacken ohne Fieber; seit jeher bestand Obstipation; palpatorisch war nichts nachweisbar. Auch bei der Operation waren Appendix, Uterus und Adnexe frei, in der Mitte des Colon ascend. fanden sich einzelne Adhäsionen, die den Darm nach unten fixierten. In der Mitte der Adhäsion war eine knotige Struktur, die sich mikroskopisch als Ablagerung von mesenterialem Fett erwies. Wegen Kontraktion der longitudinalen Muskeln konnte auch nach Trennung der Adhäsion der Darm nicht ge-

streckt werden, gleichzeitig bestand Adhäsion an dem Psoasmuskel, wodurch Bewegungen des Beines schmerzhaft wurden.

Fall 2. M. A., 54 Jahre alt, litt seit jeher an Obstipation und Schmerzen in der Gegend des Colon descendens. Das Omentum war in einer Ausdehnung von 4 Zoll an dem Colon adhärent und formte ein breites Band, das die beiden Darmschenkel auf eine Distanz von 4 Zoll näher brachte. Nach Durchtrennung trat Heilung ein.

In beiden Fällen wurden die Schmerzen durch Purgativa vermehrt, es bestand Obstipation, doch war das Kaliber des Darmes nicht verändert. Herrnstadt (Wien).

The causes of colitis, with special reference to its surgical treatment. Von J. P. Lockhart Mummery. Lancet, 15. Juni 1907.

Das Hauptsymptom der Erkrankung ist das Auftreten von mucösen Membranen im Stuhl, von kleineren und grösseren eiweiss-ähnlichen Massen; dazu kommen Blutungen, Diarrhoe und abdominale Schmerzanfälle. Durch die Erfindung des elektrischen Sigmoidoskopes war es möglich, die Schleimhaut des Rectums und der Flex. sigm. zu veranschaulichen und man lernte, dass die Erkrankung in der Regel den unteren Anteil der Flexur und das Rectum befällt; hier sind bei Obstipation die Stagnation und Kompression sowie die traumatische Wirkung verhärteter Fäkalmassen am stärksten.

Symptome. Das prägnanteste Symptom ist die Diarrhoe, häufig nach vorausgegangener Obstipation. Blutung ist oft die Folge von Ulcerationen; Schleim tritt in grossen Quantitäten auf, und zwar dünn, beinahe flüssig oder dick und gelatinös. Auch Schleimcylinder zeigen sich hier wie bei malignem Neoplasma; zeitweise findet man feinen, rötlichgelben Sand, der aus Calcium- und Ammoniumcarbonat und -Phosphat ohne Cholesterin besteht. Enterospasmus als lokale Kontraktion, die häufig in temporäre Intussusception übergeht, wurde am Col. descend. und der Flex. sigm. beobachtet, begleitet von heftigen, abdominalen Schmerzen.

Zum Zwecke der Untersuchung müssen Rectum und Flex. sigmoid. sorgfältig durch Abführmittel und Klysmen gereinigt werden, um das Sigmoidoskop mit Erfolg benützen zu können; daran schliessen sich die Untersuchung der Appendixgegend und der linken Bauchseite sowie mikroskopische und bakteriologische Untersuchung des Stuhles.

Das, was im allgemeinen als Colitis bezeichnet wird, ist oft bloss das Symptom einer lokalen Darmerkrankung; oft ist auch das, was man mit dem Sigmoidoskop sieht, bloss sekundär gegenüber höher oben liegenden, schwereren Läsionen, wie folgender Fall zeigt: Patient litt seit mehreren Monaten an blutig-schleimigen Stühlen; bei der Untersuchung fanden sich zahlreiche, kleine, follikuläre Geschwüre im Rectum und in der Flex. sigmoidea und er wurde mit Irrigationen und Injektionen behandelt. Obwohl nach einigen Wochen die Ulcerationen geheilt waren, blieben die Stühle dennoch von der gleichen Beschaffenheit; bei neuerlicher Untersuchung fand sich ein Carcinom hoch oben in der Flex. sigm., das durch Operation entfernt wurde. In der grösseren Mehrzahl der Fälle besteht chronische Entzündung der Mucosa oder des submucösen Gewebes. Die Mucosa ist injiziert, an den gesunden Stellen blassrot; die Oberfläche ist matt und granuliert und blutet leicht bei Berührung,

darüber liegen zerstreut unregelmässige Fetzen von gelblichweissem, adhärentem Schleim. In einzelnen Fällen bestehen irreguläre, seichte Ulcera mit granulierter Basis, die oft in grosser Menge über Flexur und Rectum zerstreut sind; die gesunden Teile der Mucosa erscheinen dann zwischen den Ulcerationen wie Polypen. Ulcera entstehen an den Orten der lokalen Irritation, wie am Uebergang vom Rectum in die Flexur, am Boden der Ausbuchtungen und an der Oberfläche der rectalen Valvula, und sie unterscheiden sich von jenen bei Dysenterie dadurch, dass letztere die ganze Dicke der Mucosa zerstören. Mit der Erkrankung kombiniert sich oft lästiger Pruritus.

In einer anderen Reihe von Fällen ist Carcinom die Ursache der Colitis, doch ist es unmöglich, aus den Symptomen allein die Differentialdiagnose zu stellen, und auch das Alter ist nicht ausschlaggebend. Andere seltenere Ursachen sind Aktinomykose und Tuberkulose.

In einer kleinen Zahl von Fällen wurden multiple Adenome des Dickdarmes beobachtet, die förmlich die ganze Mucosa bedecken können.

Colitis kann ferner entstehen durch Adhäsionen nach acuter Pericolitis und durch Uterusverlagerung, wenn derselbe an der Flexur adhärent ist und durch Zug eine Abbiegung derselben verursacht; endlich durch chronische Appendicitis auf folgende Arten: 1. Durch direkte Ausbreitung der Entzündung. 2. Durch Bildung von Adhäsionen, wobei durch Zug das Darmlumen verengt wird. 3. Durch häufige Sekretion von septischem Material in den Darm. Durch Resektion des Appendix wird oft die Colitis radikal geheilt.

Adhäsionen zwischen den Dickdärmen hindern die normale Beweglichkeit und verursachen Colitis durch Bildung von chronischen katarrhalischen Entzündungen.

Behandlung. Gegen entzündliche Prozesse helfen am besten langsame hohe Irrigationen mit Zusatz von Glycerin, Natr. bicarb., hypermang. oder Oelklysmen. Ulcerationen werden mit Arg. nitric. oder Ichthyol touchiert. Bei hypertrophischem Katarrh sind stimulierende Injektionen angezeigt, bei Neoplasma oder Appendicitis Operation. In einzelnen Fällen kann man durch Colotomie schöne Erfolge erzielen. Adhäsionen sind zu lösen, ein retroflektierter Uterus aufzurichten und zu fixieren; für wenige Fälle mag die Ileosigmoidostomie reserviert bleiben. Herrnstadt (Wien).

Acute colitis and ulcerative colitis. Von Sidney Phillips. Brit. med. Journ., 8. Februar 1907.

Verf. beschreibt 12 Fälle und kommt auf Grund derselben zu folgenden Schlüssen: Acute Erkrankungen beginnen mit heftigen Schmerzen im Rücken und in den Gliedern, die von Fieber begleitet sind und 2 bis 3 Tage andauern; häufig bestehen auch abdominaler Schmerz, Diarrhoe, Erbrechen und blutige Stühle. Die Zunge, im Anfang dick belegt, reinigt sich bald und bleibt rein und feucht; das Zahnfleisch ist häufig belegt und ulceriert, ebenso der Gaumen, und es besteht ein intensiver Foetor ex ore; Appetit und Verdauung können ungestört sein. Die Abdominalschmerzen sind kolikartig und paroxysmal und wechseln häufig den Ort; über dem Colon besteht Druckschmerz, die Abdominalhaut ist hyperästhetisch. Die Dilatation bezieht sich meist auf das Colon descendens, dabei kann das übrige Abdomen weich bleiben, die abdominalen

Muskeln können über dem spastischen Colon sich so weit kontrahieren, dass sie einen Phantomtumor bilden. Die diarrhoischen Stühle enthalten oft Blut und Galle, die Mucosa geht in Form von Membranen ab.

Die zirkulatorischen und respiratorischen Organe sind meist wenig beteiligt, doch besteht Tendenz zu Anämie und fast stets Leukocytose. Auch das Nervensystem ist fast völlig frei; dagegen besteht in einer Reihe von Fällen andauernder Singultus. Der Urin ist normal, enthält manchmal Gallenpigment. Die Temperatur ist gesteigert und oft von intermittierendem Charakter, durch Absorption toxischer Stoffe kann es zu Schüttelfrösten kommen.

Komplikationen. Perforation kann eintreten, ist aber durchaus nicht häufig; sie wird oft überstanden, ohne dass Peritonitis hinzukommt. Embolien können vorkommen in Lunge, Leber und Nieren. Beim Ausheilen der Geschwüre kontrahiert sich das Colon, oft kommt es zur Bildung von Abscessen, in einem Falle zu einem subdiaphragmatischen Abscesse. Im Blute und in den Fäces findet man bei Colitis Bact. coli und Streptokokken.

Anatomie. Bei acuter Colitis wird die Mucosa intensiv hyperämisch und auch die tieferen Schichten sind kongestioniert, die Darmwand verdickt und strotzend. Gewöhnlich ist das Colon descendens oder Flex. sigmoid. erkrankt, doch kann auch das übrige Colon beteiligt sein. Ulcerationen sind in der Regel klein, jedoch in grosser Anzahl, so dass nur Brücken von Mucosa zwischen den ulcerierten Partien sichtbar bleiben; in die Tiefe können sie bis ans Peritoneum reichen. Sie haben scharfe und irreguläre Kanten und zirkuläre Form, das Colon selbst ist trocken und fragil. Durch Perforation entstehen irreguläre Oeffnungen, wobei die Wand des Colon weithin zerstört wird.

Verlauf. Einzelne Fälle führen innerhalb 3 Wochen zur Heilung, andere endigen sehr rasch letal, in einer 3. Reihe treten Recidiven auf.

Die Prognose ist zweifelhaft und hängt von der Schwere der Symptome ab.

Diagnose. Bei beginnenden Lumbarschmerzen kommen in Betracht: Lumbago, Influenza, Variola, Morb. Brighti, bei abdominalen Schmerzen, Nieren- oder Gallensteinkoliken. Ist im Anfang Diarrhoe, so kann Verdacht auf Gastroenteritis und Typhus bestehen. Melaena deutet sofort auf acute Colitis. Als wichtigste Symptome gelten die abdominalen Schmerzen und die Leukocytose. Gegenüber Appendicitis ist hervorzuheben, dass in diesem Falle die Symptome sich lokal manifestieren.

Behandlung. Sie zielt dahin, die Anhäufung von toxischen Substanzen zu vermeiden, welche dann durch die ulcerierte Mucosa resorbiert werden. Von allen Mitteln wirkt am besten durch seine Antiseptik Kalomel, auch in Kombination mit Opium; daneben können antiseptische Klysmen verabreicht werden, wie schwache Lösungen von Arg. nitricum. Die Diarrhoe wird am besten durch Opium oder Wismut bekämpft. Trotz Diarrhoe kann es durch Atonie zu Retention von Fäces kommen, was gelegentliche Irrigationen erfordert. Ol. ricini ruft gewöhnlich Verschlimmerung hervor. Gegen Melaena wirkt am schnellsten Adrenalin, gegen den lästigen Singultus Opium.

Zur Ernährung dient flüssige und gemischte Diät, die Darreichung

von Obst ist geeignet, die Tendenz zur Anämie herabzusetzen. Alkohol, Aether sowie andere Stimulantia sind oft unvermeidlich.

Als operative Massnahmen galten Colotomie oder Cöcostomie, um die erkrankten Partien nach Möglichkeit auszuschalten. Eröffnung des Colons bewirkt oft augenblicklichen Stillstand der Melaena.

Herrnstadt (Wien).

A case of chronic colitis. Von Campbell Donell. Lancet, 10. November 1906.

Eine 71 jährige alte Frau litt seit mehreren Jahren an Darmblutungen; in den letzten Monaten bestanden fast konstant Diarrhoe und spontaner Stuhlabgang. Bei der Nekropsie fand sich der grösste Anteil des Colons intensiv entzündet und bis zu einem Umfang von 13 Zoll ausgedehnt.

Herrnstadt (Wien).

Surgical treatment of chronic colitis. Von Ingersole Olmsted. Brit. Med. Journ., 10. Nov. 1906.

Als Ursachen der Colitis gelten Obstipation, chronische Appendicitis, Abbiegungen des Colons, Tuberkulose, Aktinomykose, Lues, multiple Adenome. Auch die kontinuierliche Absorption von grossen Mengen Quecksilbers kann Colitis bedingen, desgleichen Carcinom. Daher ist in jedem Falle eine genaue, mikroskopische Stuhluntersuchung nötig, ausserdem Palpation des Appendix, der Gallenblase, der Niere und des Colons. Unterstützend dienen Ausdehnung des Colons mit Luft oder Kochsalzlösung, das Sigmoidoskop und das Proktoskop. Hartnäckige Fälle von Colitis werden durch jede Art der Operation gebessert; gute Resultate gibt die Colostomie, ebenso rechtzeitige Coecostomie mit Irrigation des Colons, endlich auch Appendicostomie. Verf. führt 4 Fälle an, in denen diese Methoden der Behandlung mit Erfolg zur Anwendung kamen. Nach Arnott tritt auch nach Entfernung des Appendix rasche und permanente Besserung ein.

Herrnstadt (Wien).

The causes, sequels and treatment of pericolic inflammation. Von D'Arcy Power. Brit. Med. Journ., 3. Nov. 1906.

Pericolitis ist eine Entzündung des Bindegewebes in unmittelbarer Beziehung zum Colon ascend., transvers. oder descend., sie heilt spontan oder wird chronisch oder suppurativ. Folgende Fälle dienen zur Illustration der verschiedenen Varietäten:

Fall 1. Ein 23 Jahre alter Mann erkrankte nach Rheumatismus an abdominalen Schmerzen in der linken Fossa iliaca und palpabler Resistenz; am nächsten Tage trat zweimal Erbrechen auf; am 3. Tage hörten die Schmerzen nach Verabreichung eines Abführmittels auf und auch die Resistenz schwand.

Fall 2 behandelt eine chronische Erkrankung. Plötzlicher Schmerzbeginn in der linken Fossa iliaca. Wegen Verdachtes auf Abscess des Colon descend. und eventueller Perforation wurde laparotomiert, wobei sich ein ovoider Tumor am absteigenden Colon fand, der durch einen engen Kanal mit dem Darme kommunizierte; im Hohlraum befand sich ein in Fäkalmassen eingebetteter Fremdkörper.

Fall 3. Eine 38 Jahre alte Wäscherin litt schon durch mehrere

Tage an abdominalen Schmerzen, bis plötzlich eine acute Attacke mit Temperatursteigerung eintrat; das linke und obere Abdomen war resistent und schmerzhaft und oberhalb des Nabels ein Tumor zu tasten, der frei beweglich war und mit der Respiration mitging. Nach Eröffnung des Peritoneums entwich Eiter und es fand sich ein Abscess an der inneren Wand des Col. descendens.

Fall 4. Nach einem Schlag auf die Magengegend häufige Schmerzanfälle links im Abdomen; daselbst befand sich auch eine tiefe Schwellung. 10 Tage später erbrach Patient 1 Liter fauliger, schwarzer Massen, nach weiteren 5 Tagen etwas Blut. Es handelt sich um einen Abscess, der spontan in den Darm durchbrach.

Fall 5 endete letal. Die Erkrankung begann mit plötzlichem Schmerzenanfall in der rechten Bauchgegend und Schüttelfrost sowie mehrmaligem Erbrechen. 3 Wochen später stieg die Temperatur an und das Abdomen war rechts resistent. Die Leber war um einen Querfinger vergrössert; jeden Abend zwischen 5 und 7 h stellte sich Schüttelfrost ein. Nach einigen Tagen stellte sich eine offenbar septische Pneumonie ein, die Leber wurde immer grösser und Icterus trat hinzu. Auch nach Eröffnung des Abdomens konnte nichts nachgewiesen werden und Patient starb unter den Erscheinungen einer Peritonitis. Im Becken fand sich post mortem ein grosser Abscess und ein kleinerer an der Flexura hepatica; nach Emporheben des aufsteigenden Colons erschien ein Abscess in der Region des Quadratus lumborum, der sich einerseits in der Psoasscheide bis ans Ligam. Pouparti, nach aufwärts hinter der rechten Niere an das Diaphragma erstreckte, das gleichfalls entzündet war. Die Kultur ergab Bac. coli. In den Pleurahöhlen war eitrige Flüssigkeit, in der rechten Lunge ein haselnussgrosser Abscess.

Fall 6. Vor Beginn waren Schmerzen in der rechten Nierengegend. In der rechten Fossa iliaca deutliche Resistenz und ein ovaler Tumor tastbar. Nach Inzision erwies sich das Colon descend. verdickt und durch das Mesocolon wurde an der Innenseite ein Abscess mit dunklem, geruchlosem Eiter eröffnet; derselbe hatte sich subperitoneal ausgebreitet.

Ursachen der Pericolitis. Nach Rolleston verursacht Obstipation Pericolitis in der Umgebung der Flexura sigmoidea. Das Verschlucken von Fremdkörpern, Stoss und Schlag auf die Magengegend sowie chronische Obstipation mit typhoiden oder andersartigen Geschwüren, Perforation des Colons gelten als prädisponierende Momente.

Symptome. Der Beginn der Erkrankung ist gewöhnlich plötzlich mit acuten Schmerzen, Erbrechen und Appetitverlust; die Bauchmuskulatur ist gespannt, die Haut hyperästhetisch, in der Region des Colons ist oft eine Verdickung palpabel, die Temperatur gesteigert, der Puls rasch; mit Eintritt der Suppuration ist ein frei beweglicher Abscess tastbar oder es liegt derselbe auch tiefer und ist dann der Palpation nur schwer zugänglich. Septische Allgemeinerscheinungen können vorhanden sein oder fehlen.

Verlauf. Einfache Fälle heilen spontan, chronische können zur Diagnose einer malignen Erkrankung führen. Nach Eintritt der Eiterung können die Folgen verschieden sein: Die Infektion ist nicht sehr virulent oder das umgebende Gewebe vermag die Entzündung abzugrenzen;

der Abscess ist dann zirkumskript und nimmt langsam an Grösse zu; die Wand kann sich nach einer gewissen Zeit verdünnen und dann beginnt erst der eigentliche subjektive Symptomenkomplex; wenn er nicht von aussen geöffnet wird, so bricht er oft spontan in das Colon oder auch in die Peritonealhöhle durch und verursacht allgemeine eitrige Peritonitis. Der Durchbruch kann ebenso nach oben gegen das Diaphragma erfolgen mit Bildung eines subphrenischen Abscesses, mit Empyem oder sekundärer Pneumonie. Auch von Anbeginn kann die Infektion als septische auftreten.

Behandlung. Im Beginne ist unbedingte Ruhigstellung des Colons erforderlich, bei chronischer Entzündung kann vorsichtige Massage versucht werden. Mit Eintritt der Eiterung ist Inzision zu machen und der Abscess durch 48 Stunden zu drainieren.

Herrnstadt (Wien).

Acute localised inflammation of the large intestine. Von Ch. M. Matter. Surgery, Gynecology and Obstetrics. Juni 1906.

Während entzündliche Erkrankungen des Coecums und seiner Umgebung zur Genüge bekannt sind, haben umschriebene Entzündungen anderer Partien des Dickdarmes, z. B. der Flexura sigmoidea, bisher wenig Beachtung gefunden. Die Symptome derartiger Entzündungen bestehen hauptsächlich in Kopfschmerzen und Ueblichkeiten und werden meist durch Verstopfung eingeleitet. Die Diagnose gründet sich auf den Befund einer länglichen Resistenz in einer vom Dickdarm eingenommenen Partie des Abdomens, z. B. beim Befallensein der Flexura sigmoidea in der linken Inguinal- und Lumbalgegend.

von Hofmann (Wien).

Contributo allo studio dell' enterosigmoidite. Von Aurelio Cordero. Clinica chirurgica, 28. Februar 1907.

Diejenigen Fälle von Perisigmoiditis, welche in den letzten 20 Jahren zur Beobachtung kamen, haben oft intestinalen Ursprung, einzelne entstehen aus Beckenzellgewebsentzündung, andere nach puerperalen Erkrankungen. Die Infektion erfolgt längs einer peritonealen Falte zwischen dem linken internen Genitale zum S romanum. Die primäre Sigmoiditis galt als ungemein selten. Nach Mayor hat die Flexura sigmoidea die Funktion, die Defäkation zu regeln; durch die fäkale Stase im S rom. wird die Tätigkeit von Mikroorganismen begünstigt und Gelegenheit zur Bildung von Sterkoralgeschwüren gegeben. Ein anderer nach Letulle in Betracht kommender Faktor ist die venöse Stase infolge der bedeutenden vasculären Dilatation in sämtlichen Schichten der Flex. sigmoid. Infektion und venöse Stase produzieren eine Bindegewebs-Proliferation in der Darmwand und begünstigen die Stenosenbildung. Für jene Fälle, in welchen die Mucosa ungeschädigt bleibt, haben Graser und Rotter eine andere Pathogenese der Sigmoiditis gegeben. Nach ihnen würde durch den gesteigerten Druck die Mucosa durch die Muskelschichte nach aussen gedrängt und gebe zur Bildung eines Divertikels Anlass; diese sind trichterförmig, haben eine Länge von 2 mm bis zu 2 cm und liegen fast ausschliesslich am mesenterialen Anteile des Darmes, und zwar nur an der Flex. sigmoidea. Infolge von Stagnation der Fäces und der

Sekrete sind diese Divertikel für entzündliche Prozesse, Ulcerationen und Perforationen prädisponiert, indem sich ringsherum eiterhaltige Hohlräume bilden, die später konfluieren und sich durch Fisteln entleeren; rings um die Fistel bildet sich ein kallöses Gewebe, welches den Darm teilweise oder völlig einhüllen kann und durch allmähliches Fortschreiten des Prozesses intestinale Occlusion bedingt. An die Sigmoiditis kann sich Perisigmoiditis anschliessen, das heisst lokale Peritonitis, welche wiederum plastisch, adhäsiv oder purulent sein kann; die letztere führt ähnlich der Appendicitis zur Perforation. Es kommt sodann zur Adhäsion der nahen Darmschlingen, wodurch die Peritonitis zirkumskript bleibt; derselbe Effekt kann hervorgerufen werden durch Adhärenz mit dem Peritoneum parietale. Die Perisigmoiditis oder zirkumskripte, suppurative Peritonitis kann aber auch ohne Perforation eintreten, indem Mikroorganismen durch die Darmwand eindringen. Auch hier finden wir Läsionen der Leber und der Nieren, im Urin Albumen, hyaline Cylinder, Epithelien und einzelne Leukocyten. Durch Uebergreifen auf die Vena iliaca ext. sin. kann es zur Phlegmasia alba dolens kommen.

Die Kenntnis der pathologischen Anatomie bezieht sich hauptsächlich auf Untersuchungen von Rosenheim mit dem Rektoskop. Bei der einfachen Sigmoiditis ist die Schleimhaut hyperämisch mit kleinen Hämorrhagien und der erkrankte Darm ist durch Insufflation weniger dehnbar als die übrigen Partien. Bei der ulcerativen Form können die Geschwüre über das ganze Colon verteilt sein, doch nehmen sie gegen das Rectum an Ausdehnung zu, sind zirkulär und an der Peripherie pigmentiert, die Darmwand ist hart, kallös, so dass ein maligner Tumor vorgetäuscht werden kann — Sigmoiditis pseudo-neoplastica. Bei der suppurativen Form ist der Eiter von gelblich-grüner Farbe, oft geruchlos; ausser Eiter können die Hohlräume auch Gas enthalten, die Wand wird durch dickes, fibröses Gewebe gebildet. Zu den spezifischen Formen gehört die tuberkulöse und typhöse Sigmoiditis.

Der Verlauf der Sigmoiditis kann chronisch oder acut sein. Im ersteren Falle bestehen Schmerzen in der linken Bauchseite und hartnäckige Obstipation. Das Abdomen ist nicht gespannt wie bei Appendicitis, bei der Palpation findet man einen cylindrischen Körper, der sich ins kleine Becken verfolgen lässt und selbst nach reichlicher Evakuation als Folge der entzündlichen Infiltration der Darmwand bestehen bleibt. Der Rectalbefund ist negativ. Die Fäces sind meist flüssig, mit Blut oder Schleim gemengt, Erbrechen und Fieber fehlen.

Die acute Form beginnt mit heftigen Schmerzen und reichlichen, blutigen und schleimigen Stühlen sowie Tenesmus und Fieber, welche Symptome innerhalb eines Monates langsam zurückgehen. Bei Hinzutreten von Perisigmoiditis steigern sich die Schmerzen, der Tumor kann die Grösse einer Faust erreichen und ist hart, Erbrechen und Fieber sind schwerer. Beim Uebergang in die eitrige Form steigern sich noch die Symptome, die Schmerzen werden lancinierend, der Tumor wird rundlich, undeutlich begrenzt und elastisch, die Haut darüber ödematös; nach der Perforation bleibt in der Regel eine Kotfistel zurück.

Die Behandlung der Sigmoiditis ist die gleiche wie bei Appendicitis, jene der Perisigmoiditis eine chirurgische. Bei Stenosen ist es oft schwer, nach der Resektion das Colon mit dem Rectum zu vereinigen.

Rotter machte in einem Falle einen Anus iliac., in einem anderen implantierte er das Colon schräg ins Rectum. Ireves stellte eine Anastomose des Dünndarmes mit dem Anus her.

Herrnstadt (Wien).

A case of extensive tuberculous ulceration of the small intestines. Von Francis J. Shepherd. Brit. Med. Journ., 10. Nov. 1906.

J. K., 34 Jahre alt, wurde wegen acuter Appendicitis ins Spital geschickt und litt angeblich seit 3 Jahren an häufigen Attacken von Schmerzen in der rechten Bauchseite und Erbrechen, manchmal Diarrhoen und blutigen Stühlen. Bei der Aufnahme war das Abdomen ausgedehnt und im unteren Anteil schmerzhaft, doch konnte kein Tumor gefunden werden; die Temperatur war gesteigert und es bestand kontinuierliches Erbrechen. Nach Eröffnung des Abdomens rechts von der Medianlinie entwich eine Menge stinkender sero-purulenter Flüssigkeit; Appendix normal, am Uebergang von Appendix und Ileum Verdickung und intensive Rötung; ebensolche Partien fanden sich höher oben im Ileum und ein Knäuel von verdicktem und ausgedehntem Darm hing über den Rand des kleinen Beckens. An der am stärksten dilatierten Stelle war eine breite Perforation, durch die sich flüssige Fäces entleerten, und eine fast kontinuierliche Serie von Geschwüren über eine Distanz von mehr als 1 m. Die Darmenden wurden an den Stellen der geringsten Erkrankung durchtrennt und mit Murphy-Knöpfen vereinigt. Das Mesenterium war stark verdickt und enthielt zahlreiche vergrösserte Drüsen. Es trat rasch Besserung ein, bis am Ende der 2. Woche sich an den Wundstellen ein Abscess bildete, der fäkalen Eiter enthielt. Am Uebergang des Ileums ins Coecum befand sich eine weite Höhle, offenbar nach Perforation eines Geschwüres. Patient verliess das Spital mit einer breiten Fistel in der rechten Lendengegend und starb 4 Monate nach der Operation.

Herrnstadt (Wien).

Tuberculosis of the coecum, ileo-coecal valve and appendix, with four unpublished cases. Von C. B. Keetley. Lancet, 84. Jahrg.

Wenn Darmtuberkulose in Form eines solitären, umschriebenen Tumors auftritt, dann ist die ergriffene Partie gewöhnlich das Coecum oder die Valvula ileocoecalis und der Tumor ist in der rechten Fossa iliaca fühlbar; Tuberkulose des Rectums führt in der Regel zur Ulceration und Fistelbildung. Tuberkulose des Appendix ist fast stets sekundär nach Erkrankung des Coecums, doch auch das primäre Auftreten ist möglich, ja selbst bei gleichzeitigem Vorhandensein von Lungentuberkulose kann die Cökalerkrankung nicht mit Sicherheit als sekundär angesehen werden.

Ileocökal- und Appendixtuberkulose kann sein: ulcerativ, hyperplastisch oder peritoneal. Bei Erkrankung des Appendix ist oft eine Ulceration leicht zu sehen, dabei kann die Affektion jede Schichte der Wand betreffen, sie kann submucös, muskulär und serös liegen, meist ist sie jedoch mucös oder submucös; ähnlich verhält es sich bei Affektion des Coecums. Das wichtigste Zeichen der hyperplastischen Form ist die Verdickung, oft infolge von bindegewebiger Proliferation in der Submucosa; diese sowohl wie das verdickte Mesocoecum und die in dem-

selben enthaltenen Drüsen bilden manchmal im Verein mit einem kleinen Abscess den palpablen Tumor.

Die Symptome der Tuberkulose des Appendix und Coecums sind hauptsächlich die der subacuten oder chronischen Entzündung. Die Diagnose lautet gewöhnlich auf chronische Appendicitis oder bei Hyperplasie des Coecums auf malignen Tumor, namentlich bei vorgeschrittenem Alter des Patienten. Bei Tuberkulose oder Carcinom der Valv. ileocoecalis finden sich gelegentlich Blut und Schleim im Stuhl, es besteht Obstipation oder Diarrhoe, der Befund von Tuberkelbazillen kann dabei völlig negativ sein. Sinken des Körpergewichtes gilt für beide Fälle.

Eine 60 Jahre alte, stark herabgekommene Frau klagte über Schmerzen im Unterleib; bei der Untersuchung fand sich ein kleiner, harter Tumor in der Cökalregion, adhärent an der Fossa iliaca und der äusseren Hälfte des Ligam. Pouparti. Bei der Operation zeigte sich ein kleiner Abscess und am Grunde desselben der Appendix. Am nächsten Tage Eröffnung des Ileums und Anlegung eines temporären Anus artificalis, die Ileocökalklappe war stark ulceriert. Einen Monat später Exzision des Coecums und der Valv. ileocoec., dabei erwies sich der peritonitische Ueberzug des Ileums dicht besetzt mit kleinen Tuberkeln. Colon ascend. und Ileum wurden beide offen nebeneinander in der Wunde fixiert, die Fäces passierten die Oeffnung des Ileums, während der Dickdarm reichlich mit Wasser versorgt wurde. Das Befinden des Patienten besserte sich zusehend, so dass 4 Monate später eine Enterorrhaphie gemacht werden konnte; die peritonealen Tuberkeln waren völlig geschwunden.

Ein 16 Jahre altes Mädchen wurde mit der Diagnose: Appendicitis chron. ins Spital aufgenommen, es bestand ein umschriebener Tumor von bedeutender Grösse. Bei der Operation fanden sich Appendix und Ileocökalklappe stark verdickt, der grössere Anteil des Tumors wurde jedoch vom Mesocoecum gebildet, welches voll vergrösserter, käsiger Drüsen war. Die operative Methode war dieselbe wie im vorher beschriebenen Falle; auch die rechte Tuba Fallopii war miterkrankt und am Darm und Mesenterium adhärent; das Ovarium war normal. Patientin verliess geheilt das Spital.

In beiden Fällen wurde starkes Gewicht auf den Einfluss von frischer Luft gelegt, indem die Fenster des Krankenzimmers stets geöffnet blieben; die erste Patientin ging zur Nachkur an die See.

A case of tubercle of the appendix and of the mesocoecal glands.

Ein 11 Jahre altes Mädchen, welches seit 2 Jahren an heftigen, anfallsweise auftretenden Schmerzen in der rechten Bauchseite litt; bei der Palpation fand sich in der Gegend des Coecums eine unbestimmte Resistenz. Operation: Der Appendix ist durch tuberkulöse Adhäsionen an den Darm fixiert; ein grosser Tumor hinter der peritonealen Fixation des Coecums wurde inzidiert und eine grosse Menge Eiters entleert; im Mesenterium blieben einzelne kleinere Drüsen unberührt. Patient wurde nach einem Monat geheilt entlassen.

Allgemeine tuberkulöse Peritonitis entsteht oft aus der Tuberkulose des Coecums oder der Mesocökaldrüsen; bei Ausführung der Laparotomie müssen Coecum, Mesocoecum und Appendix genau untersucht werden. Die Inzision wird bei männlichen Patienten besser in der rechten Regio

iliaca angelegt, bei Frauen wegen Beteiligung der Uterusadnexe in der Medianlinie. Eine nicht geringe Aussicht auf Heilung der Ileocökal- und Appendixtuberkulose besteht in der einfachen Ileostomie in Verbindung mit Allgemeinbehandlung. Herrnstadt (Wien).

The surgical forms of ileocoecal tuberculosis. Von Henri Hartmann. Brit. Med. Journ., 13. Mai 1907.

Bis vor 15 Jahren war die Ileocökaltuberkulose von der intestinalen Tuberkulose nicht abgetrennt und wurde so wie diese rein medizinisch behandelt; was operiert wurde, geschah gewöhnlich unter der irrtümlichen Diagnose eines Neoplasmas. Nach neueren Statistiken ist unter hundert Fällen von intestinaler Tuberkulose 85 mal das Coecum affiziert und in 9,6 % davon betrifft die Erkrankung das Coecum allein. Die Ileocökaltuberkulose lässt 2 differente Formen unterscheiden: 1. die ulcerative, käsige Tuberkulose, die oft von pericökaler Entzündung begleitet ist; 2. die hyperplastische Form, die mit gewissen Strikturen des Rectums Aehnlichkeit hat.

Bei der ersten auch enteroperitonealen Form ist selten das Coecum allein erkrankt, meistens ist auch das Ende des Ileums mit einbezogen. Der Appendix ist oft zerstört, die ganze Region oft eingenommen von Adhäsionen und käsigen Massen sowie eitrigen tuberkulösen Cavitäten, die, wenn sie rupturieren, zur Bildung einer Pyo-Sterkoralfistel führen, die in der rechten Fossa iliaca oder am Rücken oder in der Nabelgegend mündet.

Die hyperplastische Form ist in der Regel auf das Coecum beschränkt oder es kommt zur Ulceration der Valv. ileocoecalis und ihrer Umgebung im Ileum, während der hyperplastische Prozess sich gegen das Colon zu ausbreitet; oder es erscheint das Coecum äusserlich verdickt, mehr oder weniger mobil und in eine fibroadipose Masse eingeschlossen, die eine Dicke von 3—4 cm erreichen kann. Die regionären Lymphdrüsen sind grösser als beim Carcinom, durch chronische Entzündung im Mesocolon kommt es zu einer Retraktion der Gewebe mit Verlagerung des Colons und Coecums nach aufwärts. Nach Eröffnung des Darmes erweist sich seine Wand als rigid und verdickt, das Lumen verengt, die Valvula gleichfalls rigid und oft nicht zu erkennen; nur ausnahmsweise kann die erkrankte Partie dilatiert sein.

Die Mucosa ist oft ulceriert oder granuliert und polypös, der Appendix meist intakt, manchmal verdickt, nur selten ulceriert, und zwar dann am proximalen Ende. In wenigen Fällen bleibt die Erkrankung ausschliesslich auf die Klappe oder das untere Ileum beschränkt. Die Ulcerationen sind mehr oder weniger tief und erreichen nur ausnahmsweise die Serosa, gewöhnlich endigen sie an der Muscularis. In den Drüsen und dem ulcerösen Gewebe finden sich massenhaft Rundzellen mit vereinzelten Riesenzellen und käsigem Materiale; dasselbe lässt sich entsprechend den Lymphgefässen durch die Muscularis bis an das subseröse Gewebe verfolgen. Daneben finden sich einfach entzündliche Veränderungen, wie Verdickung, polypöse Vegetationen und sogenannte entzündliche Strikturen ohne tuberkulöse Erkrankung.

Aetiologisch findet sich Ileocökaltuberkulose gleichmässig bei Männern und Frauen, und zwar hauptsächlich zwischen dem 20. und

40. Lebensjahre mit oder ohne Tuberkulose der Lungen. Klinisch imponiert die Erkrankung entweder als Appendicitis oder als Neoplasma, manchmal überwiegen die peritonealen Symptome. Im Beginne der Erkrankung bestehen bei der enteroperitonealen Form frequente, kopiöse und flüssige Stühle, mit Blut gemengt, sowie heftige Schmerzen in der rechten Fossa iliaca bei palpablem Tumor, der sich allmählich diffus gegen die Medianlinie vergrössert und vaginal oder rectal palpabel wird. Es entwickelt sich eine langsame Eiterung, die schliesslich zur Fistelbildung in der Femoralregion und weiterhin in der Nabel- und Lumbalregion führt. Auch der Durchbruch in den Darm ist nicht selten, dagegen nur ausnahmsweise in der Peritonealhöhle. Klinisch beginnt die hyperplastische Form mit Appetitlosigkeit und undefinierbaren Sensationen in der rechten Fossa iliaca; erst nach Monaten beginnen alternierende Obstipation und Diarrhoe, zeitweise Kolikattacken mit Meteorismus und Peristaltik; manchmal ist ein kleiner Tumor in der rechten Fossa iliaca sichtbar und fühlbar, derselbe ist beweglich und nach oben unscharf begrenzt. Der weitere Prozess ist ein sehr langsamer, durch Uebergreifen auf das Peritoneum kann sich die Krankheit der enteroperitonealen Form nähern oder es tritt Tuberkulose der Lungen hinzu; die mittlere Dauer ist $2^1/_2$—3 Jahre.

Was die Diagnose anbelangt, so kann die enteroperitoneale Form leicht mit Appendicitis verwechselt werden, Fisteln können für pyosterkorale Fisteln nach Appendicitis angesehen werden; gegen Aktinomykose spricht das Fehlen der charakteristischen Granula. Die hyperplastische Form dagegen ist oft ähnlich dem Neoplasma, doch ist 1. der Prozess der Evolution ein langsamerer, 2. ist die Form des Carcinoms mehr nodulär. Die Anwesenheit von Tuberkulose der Lungen oder Tuberkelbazillen im Stuhl spricht natürlich zugunsten der tuberkulösen Erkrankung. Die Behandlung ist eine chirurgische, doch genügt oft die einfache Cöliotomie, um dem Patienten für Jahre Besserung zu verschaffen. Bei ausgedehnteren hyperplastischen Formen ist Resektion angezeigt, dabei müssen vergrösserte und verkäste Drüsen mit entfernt werden. Bei der enteroperitonealen Form kommt mehr die Exklusion der erkrankten Partie in Frage. Herrnstadt (Wien).

Case of perforation of jejunal ulcer seven years after gastrojejunostomy. Von Geo. H. Edington. The Glasgow med. Journ., Juni 1907.

Die Gastrojejunostomie geniesst einen guten Ruf wegen der vorzüglichen Resultate; um so überraschender ist der folgende Fall:

Gastrojejunostomie gemacht wegen Pylorusstenose vor 7 Jahren, vor 3 Jahren Cholecystotomie. Jetzt wegen Perforationsperitonitis Laparotomie. Exitus letalis 24 h später.

Der Operationsbefund zeigte diffuse Peritonitis. Die rechte Seite des Abdomens war durch Adhäsionen mit der Gallenblase verwachsen. Der Pylorus durch schwartenartige Narben verdickt. Bei der Obduktion fand sich das Ulcus ziemlich weit entfernt von der Stelle, wo die Gastroenterostomie seinerzeit gemacht worden war. In der Literatur finden sich ähnliche beschriebene Fälle.

Verf. hat den Fall deshalb erwähnt, weil er so lange Zeit (7 Jahre)

vollständig symptomlos verlief; inzwischen lag die Gallensteinoperation. Es ist möglich, dass durch die Gastrojejunostomie eine Hyperacidität im Jejunum erzeugt wurde, die zur Ulcusbildung Veranlassung geben konnte. Leopold Isler (Wien).

D. Niere.

Experimentelle Untersuchungen über Nierenreduktion und Funktion des restierenden Parenchyms. Von H. v. Haberer. Mitteilungen aus den Grenzgebieten der Medizin und Chirurgie, 17. Bd, 1./2. Heft.

Verf. behandelt in dieser gross angelegten Arbeit experimentell einerseits die Frage, ob man nephrektomieren und in demselben Akte oder kurze Zeit darauf an der zweiten Niere eine Resektion ausführen darf, andererseits ob man imstande ist, bei übermässiger Nierenreduktion die Funktionen des Nierenrestes durch am Orte der Wahl implantiertes Nierengewebe fördernd zu beeinflussen. Daneben wollte Verf. durch Anwendung einer der gangbaren Methoden der funktionellen Nierendiagnostik sich ein Urteil über die Funktion des jeweiligen Nierenrestes verschaffen. Verf. kommt auf Grund seiner ausgedehnten Tierexperimente zu folgenden Schlusssätzen: Bei mässiger Erkrankung beider Nieren kann die einseitige Nephrektomie einen günstigen Einfluss auf die zweite Niere ausüben. In seltenen Fällen kommt es nach der einseitigen Nephrektomie zu Störungen der Funktionstüchtigkeit der zweiten Niere, denen ein anatomisches Substrat zugrunde liegen kann, aber nicht zugrunde liegen muss. Meistens erholt sich die Niere vollständig. Häufig setzt schon bald nach der Nierenresektion eine kompensatorische Vergrösserung des Nierenrestes ein, welche sich als echte Hypertrophie erweist. Man hat aber für das Ausmass an kompensatorischer Hypertrophie und die Zeit, innerhalb welcher sie sich einstellt, keine sicheren Anhaltspunkte. Die Implantation von frischem Nierengewebe am Ort der Wahl vermag nicht bei übermässiger Reduktion des vorhandenen Nierenparenchyms den Nierenrest günstig zu beeinflussen. Das implantierte Nierengewebe wird nach kurzer Zeit nekrotisch. Wenn auch die Phloridzinmethode mit vorzugsweiser Beobachtung der zeitlichen und Vernachlässigung der quantitativen Zuckerausscheidung einen ausgezeichneten Gradmesser für die Funktionstüchtigkeit des vorhandenen Nierenparenchyms gibt, so wird doch eine anatomische Läsion, wenn dadurch die Funktionstüchtigkeit der Niere nicht leidet, durch die genannte Methode nicht angezeigt.

Für den Menschen resultiert aus allen den Experimenten, dass die in raschen Zwischenräumen wiederholte Nierenreduktion einen höchst gefährlichen Eingriff vorstellen würde. Es wäre im gegebenen Falle wohl zweckmässig, durch lange Zeit nach der Nephrektomie die zweite Niere zu beobachten, wiederholt auf ihre Funktionsfähigkeit zu prüfen, womöglich einen Eingriff an dieser zweiten Niere solange hinauszuschieben, bis wenigstens eine halbwegs sichere Gewähr für eine eingetretene kompensatorische Hypertrophie besteht. Auch beim Menschen dürfte die Phloridzinprobe eine anatomische Läsion der Niere erst dann anzeigen, wenn sie bereits zur Funktionsstörung der Niere geführt hat. Es ist erklärlich, dass beim Menschen auch eine Verspätung des Phlorid-

zindiabetes eintreten kann, wenn ausserhalb der Niere liegende pathologische Veränderungen zu Funktionsstörungen derselben Veranlassung geben. Raubitschek (Wien).

Two cases of intermittent hydronephrosis treated by operation. Von W. Watson Cheyne. Lancet, 6. Juli 1907.

Fall 1. Eine 32 J. alte Frau litt in den letzten 10 J. an gelegentlichen, schmerzhaften Attacken in der linken Lendengegend, die sich in der letzten Zeit häuften und in den letzten 3 Wochen zu kontinuierlichen Beschwerden Veranlassung gaben; auch in der rechten Lendengegend traten manchmal geringe Schmerzen auf. Die Dauer der Anfälle betrug 20 Minuten, dabei bestanden Schwindelgefühl und Unwohlsein. Beide Nieren waren leicht vergrössert und beweglich, der Urin normal, radiologisch keine Steine nachweisbar.

Operation. Die linke Niere vergrössert, an der Oberfläche 2 Cysten sichtbar. Das Nierenbecken nahm fast die Breite der Niere ein, der dilatierte Ureter kam aus dem oberen Ende des Nierenbeckens; nach Eröffnung desselben zeigte sich, dass die Mündung hoch oben gelegen war und durch den Druck des mit Urin gefüllten Nierenbeckens komprimiert wurde. Das Orificium des Ureters und das Nierenbecken wurden nach unten gespalten und ebenso nach oben und dadurch aus dem Nierenbecken eine ovale Partie gebildet, an dessen unterem Teil das Orificium des Ureters lag, das gleichfalls durch vertikale Inzision erweitert wurde. Diese ovale Oeffnung wurde durch eine Reihe von Katgutnähten an der Oberfläche inseriert, der überflüssige Teil des oberen Nierenbeckens entfernt und die Wunde mit Katgutnähten geschlossen. Dadurch wurde die erweiterte Uretermündung in das untere Ende des Nierenbeckens verlegt. Nach 7 Wochen verliess Patient das Spital.

Fall 2. Ein 20 J. alter Gärtner litt seit 3 J. an Schmerzen in der linken Lendengegend, die von Erbrechen begleitet waren. Während der Attacke ging nur wenig Urin ab, dieser selbst war normal. Bei der Operation fanden sich dieselben Verhältnisse, die in gleicher Weise behandelt wurden. Nach 6 Wochen konnte die Wunde fast als geheilt betrachtet werden, als plötzlich im Anschluss an eine heftige Bewegung neuerlich Schmerzen in der linken Lende und Schwellung auftraten; nach Inzision entleerte sich trüber Urin, der einzelne Staphylokokken enthielt. Die Heilung war nach einigen Wochen eine komplette.

Die Ursache der intermittierenden Hydronephose ist in beiden Fällen der hohe Sitz der Uretermündung, wodurch eine valvuläre Oeffnung gebildet ist, die sich durch die Beckenfüllung schliesst. In allen Fällen ist die Niere beweglich, dadurch mag es zu Abknickungen des Ureters und zu erschwertem Abfluss des Urins kommen; die weitere Folge ist Ausdehnung des Nierenbeckens im Beginne nur des unteren Anteiles, später auch des oberen, wodurch das Orificium des Ureters komprimiert wird. Herrnstadt (Wien).

Pathogénie des uronéphroses. Von Albarran. Ann. d. mal. d. org. gén.-urin., No. 11, 12 u. 13, 1907.

Wir unterscheiden kongenitale und erworbene Uronephrosen. Die ersteren können zu jeder beliebigen Zeit auftreten, verdanken aber ihr

Entstehen einer kongenitalen Entwicklungsstörung von seiten der Harnröhre (Klappenbildung), der Blase (Dystopie), des Ureters. Bei letzteren kann es sich um Anomalien der Zahl, der Mündung, des Kalibers handeln. Im ersten Falle handelt es sich um Verdoppelung oder scheinbares Fehlen des Ureters. Im zweiten Falle ist entweder die Mündung des Ureters abnorm gelegen oder es bestehen abnorme Krümmungen desselben. Die Veränderungen des Kalibers sind durch Klappenbildung, durch Strikturen, durch fehlende Perforation bedingt.

Die erworbenen Uronephrosen entstehen infolge von fehlerhafter Lage des Ureters, von Druck von aussen her, von Verengerung des Lumens, durch Verstopfung des letzteren. Im ersten Falle handelt es sich gewöhnlich um einen zu hohen Ansatz des Harnleiters oder um Veränderungen, wie sie hauptsächlich durch Wanderniere bedingt werden. Druck von aussen her kommt in Betracht bei Geschwülsten der Beckenorgane und Entzündung derselben. Auch der schwangere Uterus kann einen Druck auf den Ureter ausüben. Verengerungen des Lumens können bedingt sein durch Traumen, durch Entzündungen, durch Neoplasmen. Verstopfung des Ureterlumens kann eintreten durch Blutgerinnsel, Tumoren, vor allem aber durch Steine.

von Hofmann (Wien).

Die Endresultate meiner Nephrektomien wegen Tuberkulose; nebst einigen diagnostischen Bemerkungen. Von J. Israel. Folia urologica, No. 1, 1907.

Israel stellt folgende Schlusssätze auf: Die Endresultate der Nephrektomie wegen Nierentuberkulose sind in der Mehrzahl befriedigend. Meistens wird der Kräftezustand normal, steigt das Körpergewicht beträchtlich und verschwinden oder vermindern sich die Miktionsbeschwerden.

Steigerung der Miktionsfrequenz bei nicht tuberkulöser Blase beruht auf einem von der erkrankten Niere ausgehenden Reizzustand. Die Nephrektomie beseitigt diesen sofort.

Die durch Nephrektomie herbeigeführte Besserung respektive Heilung der Miktionsanomalien bei tuberkulöser Blase beruht auf Rückbildung des tuberkulösen Prozesses.

Völlige Heilung der Blasentuberkulose wird nur erreicht bei geringer Ausdehnung des Prozesses.

Nachträgliche tuberkulöse Erkrankung der zurückgebliebenen Niere beruht meistens auf Präexistenz latenter tuberkulöser Herde.

Eine Schädigung der zurückgebliebenen gesunden Niere durch die Schwangerschaft ist nicht zu fürchten.

Die Entfernung der Niere soll bei einseitiger Erkrankung sofort der Diagnose folgen.

Je frühzeitiger die Nephrektomie, desto besser die Endresultate.

Die allgemeine Diagnose auf eine tuberkulose Erkrankung im Harnapparat ist ohne spezialistische Kenntnisse zu stellen.

Der Ausgangspunkt der Tuberkulose des Harnapparats ist in der überwältigenden Majorität die Niere.

Der aus der gesunden Niere aufgefangene Harn kann Tuberkelbazillen enthalten, die in den Ureterkatheter bei der Passage durch die Blase eingedrungen sind.

Bei Unmöglichkeit eines intravesikalen gesonderten Harnauffangens ist der Ureter der auf ihre Gesundheit zu prüfenden Niere freizulegen und zu inzidieren, um einen Katheter durch die Inzisionsöffnung in das Nierenbecken einführen zu können. von Hofmann (Wien).

Cura chirurgica della tuberculosi renale. Von G. Nicolich. Folia urologica, No. 1, 1907.

Aus Nicolich's Schlusssätzen seien folgende hervorgehoben:

Die Nierentuberkulose ist in der Mehrzahl der Fälle zirkulatorischen Ursprungs und einseitig.

Bei tuberkulösen Geschwüren der Nierenpapillen können gefährliche Blutungen eintreten, auch wenn nur eine einzige Papille geschwürig zerfallen ist.

Die tuberkulöse Niere ist oft kleiner als die gesunde.

Den Nierenschmerz hat man zuweilen auf der gesunden und nicht auf der kranken Seite.

Oft genügt die Kystoskopie, um die kranke Seite zu erkennen.

Wenn die Blase keine Veränderungen aufweist, muss man den beiderseitigen Harnleiterkatheterismus ausführen.

Bei Nierentuberkulose muss man die Nephrektomie ausführen.

Doppelseitigkeit der Läsionen und Vorhandensein von Tuberkulose anderer Organe kontraindizieren nicht immer die Nephrektomie.

von Hofmann (Wien).

Zur Kenntnis der sogenannten Eiweisssteine der Niere und über die Ausscheidung membranöser Massen aus dem uropoëtischen System. Von P. Morawitz und C. Adrian. Mitteilungen aus den Grenzgebieten der Medizin und Chirurgie. 17. Bd. Heft 5.

Genaue klinische Mitteilungen eines Falles, der dadurch ausgezeichnet ist, dass eigentümliche Membranen mit dem Urin entleert werden, und der durch das Vorkommen von sogenannten Eiweisssteinen (Fibrinkonkretionen) sein besonderes Gepräge erhält. In diesem Falle bestanden die Steine aus einer schwer löslichen eiweissartigen Substanz, der bei einzelnen Konkrementen sich vorfindende Kern aus reinem Calciumphosphat. Die näheren Bedingungen, unter welchen es zur Bildung dieser Steine kommt, sind zur Zeit noch unbekannt; bakterielle Einflüsse scheinen dabei nicht im Spiele zu sein. Die mit dem Urin gelegentlich unter schweren Nierenkoliken entleerten Membranen bestanden ebenfalls aus einem Eiweisskörper, dessen nähere Charakterisierung den Verf. nicht möglich war. Ein Zusammenhang dieser Fetzen mit den Konkrementen der Niere ergibt sich aus der gleichen oder annähernd gleichen Zusammensetzung beider Körper; sie stammen zweifellos von der Oberfläche der Steine. Die in den Membranen aufgefundenen verzweigten Bakterien stellen einen accidentellen Befund dar, der mit der Membranbildung in keinem Zusammenhang steht.

Die vorgenommene Nephrektomie ergab bei völligem Gesundsein des Ureters eine sehr alte Steinniere mit pfirsichgrossem Rindenabscess, der an einer Stelle die Kapsel schon durchbrochen hatte und mit dem Nierenbecken nicht kommunizierte. Nach der Operation traten keine neuen Anfälle auf; der Urin war seit der Operation klar und eiweissfrei.

Raubitschek (Wien).

Operazioni renali praticate ad individui con rene unico. Von Nicolich. Clin. chirurg. 31. März 1907.

Zweck dieser Publikation ist zu zeigen, dass wir bei drohender Gefahr infolge einer schweren Nierenerkrankung die Operation auch dann nicht unterlassen dürfen, wenn uns der Zustand der anderen Niere nicht bekannt ist. Im Jahre 1903 wurde in der französ. Gesellschaft für Urologie ein Fall von Anuria calculosa bei einer einzigen tuberkulös erkrankten Niere vorgestellt, der mit Erfolg operiert wurde. Es handelte sich um einen 34 J. alten Priester, der im Jahre 1899 wegen traumatischer Striktur der Urethra mittels Urethrotomia int. behandelt wurde. Im Jahre 1900 wurde derselbe wegen eines perinealen Abscesses operiert; im Jahre 1901 traten Schmerzen in der linken Flanke auf, der Urin war trüb und blutig, die Entleerungen häufig und schmerzhaft; im Dezember 1901 manifestierten sich heftige Schmerzen in der linken Nierenregion. Die Urinmenge verminderte sich und vom 14. Dezember ab entleerte sich täglich einmal 1 Esslöffel Eiters. Am 30. Dezember wurde die Nephrotomie gemacht, es entleerte sich übelriechender Urin, im Nierenbecken lagen ein grösserer Phosphatstein und mehrere Fragmente. In den nächsten 14 Tagen wurde durch die Urethra Eiter entleert, sodann trüber, neutraler Urin, am 3. Februar zum erstenmal 650 ccm, welche Menge sich in den weiteren 10 Tagen auf 2 Liter vermehrte, von da an passierte der Urin abwechselnd durch die Fistel und durch die Urethra. Im Eiter der Analfistel wurden Tuberkelbazillen nachgewiesen. Die Anurie infolge der Obstruktion des linken Ureters und der Destruktion der rechten Niere dauerte 15 Tage, ohne Exitus zu verursachen; Patient verliess das Spital und fühlte sich durch 2 Jahre entsprechend wohl.

Im 2. Falle handelte es sich um eine 30 J. alte Frau, die wegen Hämaturie im Jahre 1899 nephrektomiert wurde, nach 7 Monaten musste wegen Recidive nochmals operiert werden; der Urin blieb trüb, doch hatte Patientin durch 3 Jahre fast keine Beschwerden. Die einzige Niere war an Volumen vergrössert und sehr beweglich; im Dezember 1903 wurde wegen unerträglicher Schmerzen die Nephrotomie gemacht, im Nierenbecken fand sich keine Retention, die Nierenwunde wurde geschlossen, die Niere selbst nach Enyon fixiert. 1905 neuerlich Hämaturie und Schmerzen, der Urin dunkelrot, die Menge 1600 ccm, s = 1010; am Grunde des Gefässes formt sich ein Satz von Coagulis. Die Niere bei der Palpation schmerzhaft, der radiol. Befund negativ. Am 30. Mai wurde die Niere dekapsuliert, die Oberfläche war rot. Die Hämaturie hörte am 15. Juli auf und Patientin verliess ohne Beschwerden das Spital, der Urin war trüb, ohne Albumen, das Sediment enthielt keine Cylinder.

Der 3. Fall betrifft eine 40 J. alte Frau, die im Oktober 1897 an Typhus und am 17. Januar 1898 an Pyonephrosis sin. erkrankte. Nach Nephrotomie fühlte sich Patientin durch 2 Jahre wohl, doch persistierte die Nierenfistel. Im Jahre 1900 traten in der operierten Niere neuerlich Schmerzen und Fieber auf. Diesmal wurde die Nephrektomie gemacht, die Niere erwies sich als tuberkulös. Durch $4^1/_2$ Jahre befand sich Patientin wohl. Im September 1905 enthielt der Urin $8^0/_{00}$ Albumen und zahlreiche granulierte Cylinder; der Urin war rot,

600 ccm, die rechte Niere bei Palpation schmerzhaft. Der Albumengehalt nahm zu, es traten Diarrhoen und Fieber und am 25. September kleine rote Flecken auf dem Abdomen auf; am 1. Oktober war Widal positiv; am 14. Oktober heftige, intestinale Hämorrhagie, die am 22. Oktober in verstärktem Masse sich wiederholte. Vom 29. Oktober an allmähliche Besserung, der Urin nahm zu, wurde lichter und war frei von Albumen. Am 22. November verliess Patientin nach 110 Tagen der Krankheit geheilt das Spital. In diesem Falle bestanden Typhus mit Nephritis in einer einzigen existierenden Niere und schwere Darmblutungen in der 5. und 6. Woche.

Im letzten Falle wurde Nephrolithotomie bei Bestand einer einzigen Niere gemacht. Ein 24 Jahre alter Landmann wurde im Oktober 1904 nephrektomiert, 3 Tage später wurde wegen schwerer Hämorrhagie Nephrolithotomie gemacht. Der Urin bestand aus Uraten und Oxalaten, die Niere erschien makroskopisch normal. Nach 1 Monat völlige Heilung, Urin klar, ohne Albumen. Im März 1906 traten heftige Schmerzen in der linken Flanke auf, die Urinmenge betrug täglich 2—3 Liter, s = 1007, radiologisch fanden sich einzelne Calculi am unteren Pole und ein grosser am oberen Pole. Am 23. März wurde dieser sowie einzelne kleine Steine extrahiert, wegen abundanter Blutung der lacerierten Niere musste statt der Naht Tamponade mit Jodoformgaze gemacht werden.

Nach 3 Wochen befand sich Patient leidlich gut, der Urin entleerte sich in grosser Menge aus der Fistel und der Urethra; aus der Wunde kamen Fetzen von nekrotischem Nierengewebe und viele phosphatische Inkrustationen. Nach 2 Monaten Temperatursteigerung und heftiger Husten, im Sputum waren Tuberkelbazillen. Ende Juli starb Patientin an Hämoptoe. Bei der Autopsie fand sich Lungen- und Nierentuberkulose; in der Niere fand sich noch ein Phosphat.

Herrnstadt (Wien).

E. Haut.

Ein Fall von acutem zirkumskriptem, sogenanntem angioneurotischem Oedem. Von G. Zuelzer. Arch. f. Derm. u. Syph., Bd. LXXXV, 1907.

Es handelt sich um einen 19jährigen zu Urticaria disponierten Studenten. Im Anschluss an einen Urticariaanfall entwickelten sich Icterus sowie eigentümliche, durch einige Stunden dauernde Anschwellungen des Gesichtes, welche wiederholt auftraten, aber schliesslich verschwanden. Ein halbes Jahr später entwickelte sich im Anschluss an ein Trauma eine ähnliche, schmerzlose, kaum 2 Stunden dauernde Schwellung am linken Schienbein. von Hofmann (Wien).

Ueber ein hämorrhagisches Exanthem mit Allgemeinerscheinungen. Von G. Baermann. Arch. f. Derm. u. Syph., Bd. LXXXIV.

Es handelte sich um ein hauptsächlich am Hypogastrium, an den Hüften, der Kreuzbeingegend, den Ellenbeugen lokalisiertes, hellrotes, papulo-makulöses, hämorrhagisches Exanthem, welches nach einigen Tagen einen blauschwarzen Farbenton annahm. Gleichzeitig mit der Dunkelfärbung zeigten sich punktförmige, in langen Streifen angeordnete Pig-

mentierungen in den natürlichen Falten im Hypogastrium, an der Hüfte, der Schenkelbeuge. Ausserdem bestanden Konjunktivitis, Rhinitis und Bronchitis sowie eine ausgesprochene Beeinflussung und Schädigung des Zirkulationsapparates. Neben dem Exanthem am Körper bestand auch ein solches im Gesicht, welches sich durch den Mangel an Hämorrhagien und den vielleicht allein dadurch veränderten Verlauf von ersterem unterschied. Das Allgemeinbefinden war in der Regel stark beeinflusst. Der Ablauf war nach rascher Erreichung des Höhepunktes ein lytischer.

von Hofmann (Wien).

Zur Kenntnis der diphtheritischen Hautentzündungen, besonders der durch echte Diphtheriebazillen hervorgerufenen. Von A. Schlucht. Arch. f. Derm. u. Syph., Bd. LXXXV, 1907.

In den letzten $1^1/_2$ Jahren kamen in der Breslauer Hautklinik 5 Fälle von Hautulcerationen mit Nachweis von Diphtheriebazillen zur Beobachtung. Bei 3 derselben wurden diese in Reinkultur gezüchtet und deren Virulenz durch den Tierversuch nachgewiesen. Die 3 letzteren Fälle boten ein einander sehr ähnliches Krankheitsbild, bei welchem besonders der grauweisse Belag des Geschwürsgrundes die Diagnose auf Diphtherie nahelegte. Die Heilung erfolgte in allen Fällen ziemlich rasch auf Seruminjektionen.

von Hofmann (Wien).

Eine Behandlungsweise des Unterschenkelgeschwürs. Von K. Sakurane. Arch. f. Derm. u. Syph., Bd. LXXXV, 1907.

S.'s Methode besteht in tiefen Skarifikationen der Geschwürsfläche und deren Rändern. Durch die ausgiebige Entspannung werden günstigere Zirkulationsverhältnisse geschaffen und es tritt bessere Granulationsbildung auf. Auch haften dann die Thiersch'schen Transplantationen leichter. Stark adstringierende oder reizende Verbandmittel sind in der Regel zu vermeiden.

von Hofmann (Wien).

Zur Frage der Vaccina generalisata. Von Stein. Arch. f. Derm. u. Syph., Bd. LXXXV, 1907.

1. $^3/_4$ jähriges Kind, das vor 14 Tagen geimpft worden war. Starke Anschwellung des Gesichtes, wo früher Ekzem bestanden hatte, Entwicklung von Eiterpusteln daselbst, Allgemeinerscheinungen. Heilung.

2. 35jährige Frau mit Ekzem des Gesichtes. Vaccineübertragung von einem geimpften Kinde. Allgemeinerscheinungen, Pusteln am Kopf und im Gesicht, Heilung. Die Patientin war revacciniert.

3. $^5/_4$ Jahre altes Kind mit Ekzem des Gesichtes, der Kniekehle und der Hände. Vaccineübertragung von einer geimpften Schwester. Heilung.

von Hofmann (Wien).

Die Blastomyceten und ihre Beziehung zu Hautkrankheiten. Von E. J. Marzinowski und S. L. Bogrow. Arch. f. Derm. u. Syph., Bd. LXXXVI, 1907.

Die Verf. kommen zu folgenden Schlüssen:

1. Auf gesunder und kranker Menschenhaut sind Blastomyceten häufig zu treffen.

2. Besonders oft sind die Blastomyceten an Stellen mit reichlicher Talgabsonderung vorhanden.

3. Die auf der Haut sich findenden Blastomyceten können pathogen sein.

4. Blastomyceten, die auf der Haut gewöhnlich eine saprophytische Lebensweise führen, können manchmal an Resistenzfähigkeit zunehmen und der reaktiven Entzündung widerstehen.

5. Vergrösserung der Widerstandsfähigkeit und Pathogenität der Blastomyceten sind Vorbedingungen für die Entstehung der Hautblastomykose.

6. Dieselbe Rolle kann auch die Schwächung des Gesamtorganismus spielen.

7. Die Anfangsstadien der Hautblastomykose besitzen klinisch den Charakter einer akneförmigen Eruption.

8. Histologisch entspricht diesen Anfangsstadien der Hautblastomykose Entzündung der Hautfollikel und der perifollikulären Gewebe.

9. Wenn die unter 5 und 6 angeführten Vorbedingungen nicht mehr bestehen, kann der Krankheitsprozess keine weitere Entwicklung haben und wird bald gänzlich unterdrückt werden.

von Hofmann (Wien).

Ein Fall von Pseudofurunculosis pyaemica (Finger). Von C. Klein. Arch. f. Derm. u. Syph., Bd. LXXXVI, 1907.

Der Patient war wegen seit längerer Zeit bestehender Kreuzschmerzen ins Spital aufgenommen worden. Daselbst entwickelten sich am ganzen Körper zerstreut zahlreiche Abscesse, welche zahlreiche Inzisionen nötig machten. Es bestanden nur leichte Temperatursteigerungen. Der Patient war benommen. 6 Wochen nach der Spitalsaufnahme starb der Kranke. Bei der Sektion zeigte sich, dass die pyämischen Erscheinungen hauptsächlich an der Haut lokalisiert waren.

von Hofmann (Wien).

Beiträge zur Aetiologie der Impetigo contagiosa. Von E. Bender. Arch. f. Derm. u. Syph., Bd. LXXXIV.

B. gelangt zu folgenden Schlüssen:

1. Die banalen Staphylokokken sind sicher nicht die Erreger der Impetigo contagiosa.

2. Vielmehr sind Streptokokken mit grösster Wahrscheinlichkeit als Erreger der Impetigo contagiosa anzusehen.

3. Die von Unna zuerst beschriebenen Impetigokokken sind nicht banale Staphylokokken. von Hofmann (Wien).

Die Serumtherapie des Anthrax. Von L. Detre. Orvosi Hetilap, 47. Jahrg., No. 36.

Der erste, der sich mit der Serumtherapie des Anthrax beschäftigte, war Sclavo, der schon im Jahre 1895 nachwies, dass das Serum der gegen Anthrax immunisierten kleinen Tiere (Schaf, Kaninchen) mit antianthrakotischen Eigenschaften versehen ist. Marchoux (1895) und bald danach Sobernheim (1895—97) bekräftigten im grossen und ganzen Sclavo's Erfahrungen, der auch nachwies, dass sich als serumgebendes Tier am

besten das Pferd oder der Esel bewährt; er wies nach, dass die Veneninjektion viel wirkungsvoller ist als die gewöhnliche Perkutaninjektion, und er war auch der erste, der gegen Anthraxinfektion beim Menschen das Serum mit Erfolg anwendete (1898). In demselben Jahre trat Mendez, der Bakteriologe zu Buenos-Aires, mit diesem Erfolg in die Reihe der Forscher, der in ähnlicher Weise wie Sclavo Pferde, Esel und Rinder gegen Anthrax immunisiert und mit seinem Serum schon 6 Menschen mit Erfolg behandelt hatte. Seitdem verstärkte Sobernheim sein Serum fortwährend und heute bereitet er es behufs Immunisierung von Tieren fabriksmässig in Halle; Sclavo gebraucht sein Serum besonders zur Behandlung der Menschen, und zwar mit Erfolg.

Verf. experimentiert schon seit 4 Jahren an der Herstellung eines Serums, das sich in der Praxis gegen den Anthrax des Menschen sowie auch der Tiere bewährte. Die Resultate seiner Untersuchungen und Erfahrungen fasst er folgendermassen zusammen: Pferde und Esel gelingt es gegen Anthraxbazillen dermassen zu immunisieren, dass das Serum derselben starke antianthrakotische Eigenschaften besitzt.

Die Immunisierung begann er mit der Injektion der abgeschwächten Anthraxbazillen (I. Vaccine), dann ging er zur II. Vaccine über, schliesslich zur Agar-, dann zur Bouillonkultur der virulenten Bazillen, von der am Schluss der Immunisierung die zu immunisierenden Pferde $^1/_2$ Liter und mehr bekamen, ohne dass sie hierauf sonst als mit mehr oder weniger Fieber und mit in einigen Tagen vorübergehendem Oedem reagiert hätten. Das Serum der so immunisierten Tiere war auch präventiv und kurativ, das heisst, es konnte das Experimentstier (Kaninchen) der für das Kontrolltier letalen Infektion gegenüber schützen, andererseits aber konnte es auch — freilich in grösserer Dosis — das infizierte Kaninchen heilen. Das Serum konnte schon anfangs bei einer Viehepidemie mehr als die Hälfte der kranken Tiere heilen, aber einige von den geheilten Tieren verfielen nach Wochen in eine langsam sich entwickelnde Kachexie, deren Ursprung in den Toxinen zu suchen ist, die sich mit Hilfe des Serums aus dem Körper der im Tiere abgetöteten Anthraxbazillen entwickelten. Dieses Serum war nämlich nur antibakterizid, aber nicht antitoxisch, es war in der Eprouvette nicht bakterientötend, es wirkte aber in der Weise, dass es in vivo im Tiere zur Vernichtung der Bakterien führte, besonders durch Phagocytose, aber teilweise auch durch die Drüsen.

Die Toxine der Anthraxbazillen gelang es in der mehrere Wochen kultivierten Bouillonkultur nachzuweisen, in welcher die Bakterienkörper sich durch Autolyse auflösten. Nach Einführung dieser Flüssigkeit sehen wir nicht die Symptome der gewöhnlichen Anthraxinfektion (z. B. am Kaninchen), sondern toxische Symptome, wie z. B. an der Stelle der lokalen Einwirkung schwärzlich-blutige Nekrose, ferner Blutextravasate unter der Haut, blutige Nekrosen in den Drüsen, besonders in den Plaques der Darmdrüsen, und schliesslich Hämolyse. Die Anthraxtoxine gehören zu den Endotoxinen und haben eine hämolytische Wirkung ebenso in vitro wie in vivo. Im zirkulierenden Blut ist die Hämolyse nicht nachweisbar, da das aufgelöste Hämoglobin sich mit der Galle entleert, die lädierten Blutzellen sich aber in der Milz festsetzen, und zwar in den Endothelphagocyten, wo sie sich in Klumpen, zum Teil in Kristalle umändern. Dieses Toxin besitzt eine spezifische Affinität zum

Gefässsystem, es greift ebenso die Gefässwände (Lymph-, Blutendothel), wie auch die Lymphorgane an sowie auch die embryogenetisch mit denselben gleichen Ursprung besitzenden Blutzellen. Im Besitze dieses Toxins immunisierte Verf. seit länger als 1 Jahr das serumgebende Tier weiter abwechselnd mit frischen und alten (4—6 wöchentlichen) Kulturen und gelangte auf diese Weise zu einem solchen Serum, das auch eine durch Experimente bekräftigte antitoxische Wirkung besitzt, indem es obige Toxinwirkung zu neutralisieren imstande ist. Seit dem Gebrauch dieses neuen Serums blieb die späte toxische Kachexie als ungenügende Serumwirkung aus. Verf. probierte es in ca. 100 Fällen an Rindern und Pferden aus. Die Injektion wirkt sehr rasch, einige (3—4) Stunden nach der Perkutan- und manchmal Veneninjektion zeigt ein starker Temperaturabfall (1—3 °) die Serumwirkung an, bald danach tritt rasch die Besserung ein. In vielen Fällen war in 24 Stunden vollständige Genesung konstatierbar, manchmal verzögerte sich die Rekonvalescenz auf 2—3 Tage. Die Dosis des Serums war 20—40 ccm, die besten Erfolge sah Verf., wenn es im Beginne der Krankheit (in den ersten 12 Stunden) gegeben wurde, aber auch später konnte die Hälfte der Fälle gerettet werden. Die Heilung war eine vollkommene, toxische Symptome, Kachexie usw. waren nicht beobachtet worden.

Diese überaus günstigen Erfolge bewogen ihn, nunmehr zur Behandlung des Anthrax beim Menschen durch Serum überzugehen, und zwar aus zwei Ursachen: Einesteils, da der menschliche Anthrax und besonders jene Form, welche die häufigste ist, die Anthraxerkrankung der Haut — Anthrax der Lunge oder des Darmes wird selten diagnostiziert — ohnedies mit einer günstigen Prognose einhergeht, anderenteils aber, da mit einem solchen Serum, dessen vollkommen gleiche Wirksamkeit mit seinem Anthraxserum erst vor kurzem Carini, der Assistent des Prof. Tavel, durch Tierexperimente nachwies, sowie mit dem von Sclavo verfertigten italienischen Serum schon sehr schöne Erfolge in der Praxis erreicht wurden.

Bezüglich der Mortalität des Anthrax stehen uns 2 Statistiken zur Verfügung, die eine ist die deutsche, die andere die italienische; in Ungarn gelangen nur die Todesfälle zur Anzeige, infolgedessen ist es unmöglich, die Mortalitätsperzentuation auszurechnen. In Deutschland starben in Jahren 1896—1902 von 606 Fällen 92 = 15 %, in Italien von 1890—1900 von 24052 Fällen 5712 = 24 %. Demgegenüber berichtet Sclavo von 164 Fällen, die er mit intravenöser Injektion seines Serums (10—20 ccm pro dosi mehreremal) heilte, von diesen starben 10 = 6 %. Beim Menschen also ist das Serum ebenfalls deutlich wirkungsfähig.

In Ungarn ist die Zahl der Anthraxtodesfälle auffallend gross und erreicht, ja überschreitet manchmal sogar die jährliche Durchschnittszahl von 500, die in Italien beobachtet wurde. Von 1892—1895 war der Durchschnitt 470 (= 0,10 % der Gesamtmortalität), in den Jahren 1896—1900 war derselbe 725 = 0,16 %, in 1901 511 = 0,12 %, in 1902 430 = 0,09 %, in 1903 wurden 469 Fälle gemeldet. Die Fälle stammen aus solchen Gegenden, wo auch der Anthrax der Tiere am verbreitetsten ist (in der Gegend der Theiss und der Maros). Da die Krankheit vorwiegend in der ärmeren Gegend vorkommt, wo wenig Aerzte sind, gelangen die Fälle spät zur Behandlung, zu einer Zeit, wo die

chirurgische Behandlung, die im Anfangsstadium genug wirkungsvoll ist, schon resultatlos ist. Da das vom Verf. hergestellte Serum unschädlich ist, in Laboratoriumsversuchen eine ständige Wirkung zeigt und in Fällen von schweren Anthraxerkrankungen der Rinder und Pferde eine ausgezeichnete Heilwirkung erzielte, lenkt er die Aufmerksamkeit der Aerzte auf sein Serum, um mit demselben jährlich einige hundert Menschenleben zu retten. J. Hönig (Budapest).

Ueber Neuinfektion Hereditärsyphilitischer und über Reinfektion im allgemeinen. Von C. Stern. Dermat. Zeitschr., April 1907.

Bei einem 28 jährigen Patienten, welcher an einer im frühesten Lebensalter erworbenen Lues litt, fanden sich ein Primäraffekt am Frenulum sowie ein typisches, frisches, makulopapulöses Exanthem. Im Reizserum des Ulcus am Penis konnten zahlreiche, typische Spirochaetae pallidae nachgewiesen werden.

St. konnte in der Literatur nur 8 ähnliche Fälle auffinden.

Etwas häufiger sind die Fälle von Reinfektion bei nicht hereditär Belasteten. von Hofmann (Wien).

Ein Beitrag zur Pathologie der Syphilis. Von E. Tomasczewski. Arch. f. Derm. u. Syph., Bd. LXXXV, 1907.

Aus T.'s Ausführungen geht hervor, „dass alle örtlichen, syphilitischen Krankheitsprozesse auf eine örtliche Wucherung der Spirochaete pallida zurückzuführen sind, dass ihre klinische Erscheinungsform auf ihre geringere oder grössere Infektiosität einen Rückschluss gestattet und zugleich einen Ausdruck für den Gesamtzustand des infizierten Organismus bildet. Hingegen ist ihre Genese, wenn wir von den ersten sichtbaren Allgemeinerscheinungen absehen, vom Standpunkt der allgemeinen Pathologie noch als ein Problem zu betrachten, dessen endgültige Lösung der Zukunft vorbehalten ist“.

von Hofmann (Wien).

Zur Infektiosität des Gumma. Von F. Veiel. Arch. f. Derm. u. Syph., Bd. LXXXV, 1907.

Bei einem 30 jährigen Manne, welcher vor 7 Jahren ein Ulcus durum akquiriert, nur im ersten Jahre Erscheinungen von Syphilis gezeigt hatte und der intern mit Quecksilber behandelt worden war, trat nach vierteljähriger Ehe an Stelle des früheren Schankers ein Knoten auf, welcher aufbrach und Eiter sezernierte. Ein Vierteljahr später zeigte die Frau syphilitische Erscheinungen, welche auf ein Alter der Syphilis von ca. 3 Monaten hinwiesen. Es handelte sich offenbar um ein kleines Gumma an der Stelle des früheren Primäraffektes.

von Hofmann (Wien).

A case of congenital syphilis; unusual symptoms. Von Wilson Smith. Brit. Med. Journ., 19. Januar 1907.

Das jetzt 16 Monate alte Kind war einige Zeit nach der Geburt völlig gesund, dann begann das Abdomen allmählich an Umfang zuzunehmen; die Haut bekam ein dunkelgelbes Kolorit. Die Leber reichte bis 1 Zoll über die Crista iliaca, die Oberfläche war glatt, Konsistenz derb.

Milz gleichfalls vergrössert, Stuhl diarrhoisch. Das Blutpräparat zeigte schwere Leukocytose, keine kernhaltigen roten Blutkörperchen noch Poikilocytose, aber gleiche Anzahl von Lymphocyten und polymorphonucleären Leukocyten. Nach einer Woche ergab die Zählung 7200000 rote und 80000 weisse Blutkörperchen. Die Zahl der Leukocyten wuchs in den nächsten Tagen auf 104000. Die Diagnose schwankte zwischen Lues und Leukämie.

Autopsie. Im Abdomen nur wenig Flüssigkeit. Leber vergrössert, weich, gelb, von glatter Oberfläche, sie wog 1 Pfund $7^1/_4$ Unzen. In der Gallenblase glasige, farblose Flüssigkeit. Milz vergrössert, dunkelrot, ohne Infarkt oder Hämorrhagien. Die Nieren waren durch Gallenpigment gelb gefleckt, die mesenterialen Drüsen nicht vergrössert. In der Leber extreme pericelluläre Cirrhose.

Herrnstadt (Wien).

Ueber die Behandlung des Hautkrebses mit Röntgenstrahlen. Von H. Kanitz. Arch. f. Derm. u. Syph., Bd. LXXXII, 3. H.

K. berichtet über 45 Fälle von Hautkrebs, die an der Klinik Marschalko's in Klausenburg mit Röntgenstrahlen behandelt worden waren. Im allgemeinen sind für letztere oberflächlich sitzende, kleine oder sehr ausgedehnte sowie inoperable Fälle geeignet. Kontraindiziert ist die Röntgenbehandlung bei Carcinomen der Mundschleimhaut. Der histologische Aufbau einer Geschwulst gewährt keinen Aufschluss darüber, ob sich die Geschwulst für die Röntgentherapie eignet oder nicht. Jedenfalls spielt heutzutage die Röntgenbehandlung in der Epitheliomtherapie eine grosse Rolle. von Hofmann (Wien).

Om hudepiteliom och deras behandling med Finsenljus. Von H. J. Schlasberg. Hygiea, N. F., 1906, S. 21.

Bericht über 19 Fälle von Hautepitheliom, im Lichtinstitut des St. Göran-Krankenhauses zu Stockholm mit Finsenlicht behandelt. Die meisten Patienten waren über 50 Jahre und die Dauer des Leidens variierte zwischen $^1/_2$ und 3—4 Jahren, in ein paar Fällen war dieselbe sogar 12, 17 und 25 Jahre. Im allgemeinen gehörten die Fälle der benignen Form von Hautepitheliomen an, da dieselben nur langsam wuchsen. Das grösste Geschwür mass 6 $\times$ 4 cm, nur in einem Falle waren die regionären Drüsen geschwollen. Die Epitheliome waren meistens solitär, nur in 3 Fällen multipel, 16 sassen im Gesicht, 2 am Rumpf und 1 am Fuss; in 13 Fällen wurde die Diagnose mikroskopisch konstatiert. In allen Fällen trat Heilung ein mit Ausnahme von 2, in dem einen von diesen trat später Heilung durch Röntgenbehandlung ein. In 2 anderen Fällen trat 6—7 Monate nach Schluss der Behandlung ein Recidiv ein, in den meisten übrigen dauert jetzt die Heilung 1 Jahr und mehr. Die Zahl der Bestrahlungen variierte zwischen 2 und 30, seitdem Verf. aber eine Exchokleation des Geschwüres der Bestrahlung vorangehen lässt, ist die Zahl derselben bedeutend geringer geworden.

Verf. kommt zu dem Resultat, dass die Lichtbehandlung nach Finsen bei Hautepitheliomen gute Aussichten bietet, wenn man vorher eine gründliche Exchokleation macht, die Epitheliome nicht zu grosse Ausbreitung haben, gut begrenzt sind und oberflächlich liegen. Sind

dagegen die regionären Lymphdrüsen angeschwollen, sind die Aussichten schlechter. Die verschiedene histologische Beschaffenheit des Geschwüres scheint das Resultat nicht zu beeinflussen, möglicherweise mit einer Einschränkung bezüglich der Nävusepitheliome.

Verf. wagt aber nicht zu entscheiden, ob Röntgen- oder Finsenbehandlung vorzuziehen ist. Nachteile der Röntgenbehandlung sind, dass eine bestimmte Dosierung der Strahlen unmöglich ist und dass dieselben oft schwere Dermatitiden hervorrufen, die in Epitheliome übergehen können, Nachteile, die bei der Finsenbehandlung nicht vorhanden sind, weshalb dieselbe mehr geprüft zu werden verdient.

Köster (Gothenburg).

Das Thiosinamin als Heilmittel. Von L. P. Wolf. Arch. f. klin. Chir., Bd. LXXXII, 1. Heft.

Angeregt durch einen Fall eigener Beobachtung, hat Verf. die Literatur über obiges Heilmittel studiert und kommt zu folgendem Ergebnis: Die Verwendung des Thiosinamins resp. Fibrolysins ist bei Keloiden und störenden Hautnarben dank seiner lymphagogen, hyperämisierenden, chemotaktischen Wirkung in Verbindung mit anderen Heilmethoden zu empfehlen, ebenso bei Sklerodermie und anderen Hautprozessen. Auch bei Dupuytren'schen Kontrakturen kann obiges Mittel versucht werden, doch muss bei Erfolglosigkeit desselben bald zu anderen Methoden geschritten werden. Die Verwendung des Thiosinamins zur Erweichung von Narben an inneren Organen ist absolut zwecklos und wegen eventueller Verzögerung eines notwendigen chirurgischen Eingriffes zu verwerfen, ebenso muss überall dort, wo latente Entzündungsherde im Körper sind, das Mittel vermieden werden.

Victor Bunzl (Wien).

Ein Beitrag zur Stauungsbehandlung. Von O. Putzler. Arch. f. Derm. u. Syph., Bd. LXXXV, 1.—3. Heft, 1907, p. 37.

P. hat in einer Reihe von dermatologisch-venereologischen Fällen mit der Saugbehandlung nach Bier-Klapp sehr günstige Erfolge erzielt. Besonders bei venerischen Bubonen trat rasche Abnahme der Schwellung und der Schmerzhaftigkeit ein. In einem Falle gingen trotz schon bestehender Fluktuation die Bubonen auf Stauungsbehandlung hin zurück. Ebensogut waren die Resultate bei Epididymitis, Furunkeln und verschiedenen anderen Hautkrankheiten.

von Hofmann (Wien).

Therapeutische Mitteilungen aus der Hautkrankenabteilung des städtischen Krankenhauses zu Frankfurt am Main. Von K. Herxheimer u. W. Ipsen. Arch. f. Derm. u. Syph., Bd. LXXXII, 1. Heft.

Zunächst berichten H. und I. über ein neues Silberpräparat zur Behandlung der weiblichen Gonorrhoe. Es handelt sich um eine Silberseife, welche durch Hinzufügen einer Olein-Ammoniaklösung zu einer Silbernitrat-Ammoniaklösung bereitet wird, so dass der $AgNO_3$-Gehalt 5 % beträgt. Dieses Präparat wird gewöhnlich in einer wässerigen Lösung von 1 : 5 verwendet.

Weiterhin besprechen H. und I. einige Perborate, von denen sie bei verschiedenen Hautkrankheiten (Ekzem, Seborrhoe, Akne, Hyperidrosis) gute Erfolge erzielt haben. von Hofmann (Wien).

Zur Frage der posthypnotischen Hautphänomene. Von D. C. Joswald u. Kreibich. Monatsh. f. prakt. Derm., Bd. XLIII, No. 11.

Die Verf. kommen zum Schlusse, dass es möglich ist, durch hypnotischen Auftrag Blasenbildung mit Entzündung zu erzeugen. Die Entzündung ist eine angioneurotische, sie entsteht durch direkte „postreflektorische“ Reizung des Sympathikus, wohl vorwiegend durch Reizung der Vasodilatatoren. von Hofmann (Wien).

III. Bücherbesprechungen.

De certaines infections secondaires d'origine buccale. Von Henry Ferré. Thèse de Paris 1906. G. Steinheil.

F. bespricht die verschiedenen Formen der Stomatitis resp. die ätiologischen Verhältnisse derselben; fast alle zeigen ausser spezifischen auch saprophytische Bakterien. Weiss (Prag).

Des gastro-entérites du nourisson. Von L. Heunon. Thèse de Paris 1906, Bonvalot-Jouve.

Verf. bespricht unter anderen 2 Arten von Gastroenteritis beim Säugling; zunächst die sogenannte spastische Säuglingsenteritis (Maladie spasmodique intestinale du nourisson), von der er hervorhebt, dass sie ätiologisch nichts mit Mikroorganismen zu tun hat, ferner die Säuglingsdysenterie, bei der er stets schon in den ersten Tagen der Erkrankung den B. dysenteriae Flexner nachgewiesen hat. In den späteren Stadien der Krankheit ist der betreffende Bacillus schwerer nachzuweisen, seine Anwesenheit wird jedoch durch die Agglutination festgestellt. Nach Verf. sind der Flexner'sche und der Shiga'sche Bacillus identisch; er ist spezifisch für die Dysenterie im Kindesalter.

Schrumpf (Strassburg).

Contribution à l'étude de la hernie intercostale abdominale. Von Alquier. Thèse pour le doctorat en médecine. Steinheil, Paris 1906.

Die Arbeit befasst sich mit den von Haut bedeckten Hernien des Bauchinhaltes, die in einem Intercostalraum zum Vorschein kommen. Die Affektion ist sehr selten, Verf. bringt im ganzen 9 Krankengeschichten (1819—1905).

Zum Zustandekommen der Hernie ist es nötig, dass gleichzeitig Zwerchfell und Intercostalraum verletzt werden, was in der Regel durch scharfe Instrumente, selten durch Kontusion, stumpfe Gewalt bewirkt wurde. Direkte Muskelzerreissung bei letzterem Modus ist wohl unwahr-

scheinlich, eher ist sie bedingt durch die Fragmente der frakturierten Rippen. Die Hernie kann sich gleich nach dem Trauma oder einige Zeit später zeigen; in diesen Fällen mag die Entstehungsursache die sein, dass die sei es operativ, sei es spontan entstandene Muskelnarbe so schwach ist, dass bei der nächsten Gelegenheit die Hernie recidiviert. Die Hernie ist immer links, und zwar nur vom 6. Intercostalraum an, vor der mittleren Axillarlinie. Der 11. Intercostalraum, so wie die vorderen Partien der anderen und die der rechten Seite sind durch Muskulatur, bzw. Baucheingeweide zu gut geschützt.

Die Wunden im Zwerchfell und in der Intercostalmuskulatur müssen parallel zueinander sein; sind sie es nicht, so entsteht eine traumatische Zwerchfellhernie, wie sie ja viel öfter vorkommt. Bei den Intercostalhernien sitzt die Zwerchfellwunde im wenig beweglichen Anteil nahe der Insertion an den Rippen.

Die Intercostalhernie ist entweder als rundlicher Tumor sichtbar oder kommt erst beim Husten zum Vorschein; die Grösse schwankt zwischen Nuss- bis über Faustgrösse. Der Inhalt der Hernie ist am öftesten Netz, das durch die chronische Entzündung mit den übrigen Schichten verwachsen ist; selten ist der Inhalt Magen, Colon transversum oder Dünndarm. Danach ist auch der Palpations- und Perkussionsbefund verschieden. Ist die Hernie reponibel, so kann man die Durchtrittsöffnung, die von den Rippen und der Muskulatur begrenzt ist, tasten, sie ist 1—2 Querfinger weit. Die Auskultation der Hernie kann, wenn es sich um den Magen handelt, Aufschluss geben. Symptome sind: Schmerzen und Verdauungsstörungen. Bei Anstrengungen und bei adhärentem Bruchinhalt können sich die Symptome einer incarcerierten Hernie einstellen.

Die Diagnose ist bei der Seltenheit der Affektion nicht leicht. Die Hernie ist stets traumatischen Ursprungs; sie kann verwechselt werden mit Tumoren der Rippen, kalten Abscessen, Hämatomen, Lipomen, Aneurysmen der A. intercostalis, Empyema necessitatis und besonders mit Pneumocele. Steht die Diagnose einmal fest, so handelt es sich um den Inhalt, über den man sich ausser durch Perkussion, Palpation und ev. Auskultation durch Lufteintreibung per rectum, Radiographie Klarheit verschaffen soll.

Die Therapie ist palliativ oder radikal, palliativ (durch Bandagen) nur dann, wenn eine Kontraindikation gegen die Operation besteht. Radikaloperation ist Methode der Wahl. Vorsichtige schichtenweise Durchtrennung bis auf den Bruchinhalt, ev. stumpfe oder scharfe Lösung der Adhäsionen, Aufsuchung und Naht des Peritoneum parietale, endlich Verschluss der Bruchpforte; letzterer geschieht entweder durch Nähen der getrennten Intercostalmuskulatur oder durch Annäherung der Rippen mittels Umschlingung derselben durch kräftige Seide und Knüpfen der Fäden oder endlich durch plastischen, muskulären Verschluss aus der Umgebung. R. Paschkis (Wien).

Gehirn und Kultur. Von Georg Buschan. Grenzfragen des Nerven- und Seelenlebens, Heft 44. Wiesbaden. J. F. Bergmann, 1906.

Bevor Verf. auf sein eigentliches Thema über den Einfluss der fortschreitenden Kultur auf das Hirnvolumen eingeht, befasst er sich in

mehreren Kapiteln mit der Frage, ob ein grösseres und schwereres Gehirn als ein Kriterium höherer geistiger Leistungsfähigkeit zu betrachten ist. Auf Grund äusserst sorgfältiger kritischer Prüfung der Literatur und eigener Berechnungen vertritt er den Standpunkt, dass eine vermehrte Schädelkapazität bzw. grösserer Horizontalumfang einem grösseren Hirnvolumen bzw. besser entwickelterer Intelligenz entspreche.

Seine weiteren Betrachtungen führen ihn zu dem Ergebnis, dass auf der einen Seite die zunehmende Kultur zwar das Hirnvolumen vermehrt und den Menschen durch Steigerung seiner geistigen Fähigkeiten auf eine höhere Intelligenzstufe erhebt, dass aber auf der anderen Seite wieder gleichsam als Aequivalent dafür die überhandnehmende Kultur das menschliche Gehirn leichter invalid und empfänglicher macht, auf die auf dasselbe einstürmenden Reize mit Erkrankung zu reagieren. Wie es den Anschein hat, macht sich dieser Nachteil in höherem Grade bei Völkern bemerkbar, die plötzlich der Segnungen der Kultur teilhaftig werden, ohne vorher die verschiedenen Stufen der Zivilisation langsam erklommen zu haben. Die äusserst klar und anschaulich geschriebene Studie bringt dem Arzt und Anthropologen viel Wertvolles und kann daher allen, die sich für solche allgemeine Fragen interessieren, auf das wärmste zum Studium empfohlen werden. v. Rad (Nürnberg).

Handbuch der praktischen Chirurgie. Herausgegeben von E. von Bergmann und P. von Bruns. Dritte umgearbeitete Auflage. IV. Band. **Chirurgie des Beckens.** Stuttgart. Verlag von Ferdinand Enke. 1907.

Der IV. Band beginnt mit einer Abhandlung „Verletzungen und Erkrankungen des Beckens“ von Prof. Steinthal in Stuttgart. Den zweiten Abschnitt bilden „die Verletzungen und Erkrankungen der Nieren und Harnleiter“ von Prof. M. Schede (Bonn) in der neuen Bearbeitung von H. Kümmel und Graff. In diesem Kapitel finden zunächst die Untersuchungsmethoden der Niere und speziell die funktionelle Nierendiagnostik eine eingehende Würdigung. Hierauf besprechen die Verff. die einzelnen Erkrankungen der Niere, deren Pathologie, Symptome und Behandlung. Besonders die Indikationen zu den verschiedenen Operationen werden genau präzisiert. Der dritte Abschnitt handelt von den „Verletzungen und Erkrankungen der Blase und der Vorsteherdrüse“ und ist vom kürzlich verstorbenen Prof. M. Nitze (Berlin) und von Prof. E. Sonnenburg (Berlin) bearbeitet. Nach einer kurzen Schilderung der Untersuchungsmethoden behandeln die Verff. successive: die Bildungsfehler der Blase, die Verletzungen derselben, die Fremdkörper und Hernien dieses Organes sowie die Cystitis, ferner die Blasensteine. Nitze ist der Ansicht, dass für kleine und mittelgrosse Steine bei sonst normalen Organen die Lithotripsie die einzige zulässige Operation ist, nur bei sehr grossen Steinen und schwerer Cystitis ist die Sectio alta vorzuziehen. Weitere Kapitel behandeln die Blasengeschwülste und die Chirurgie der Prostata.

Im fünften Abschnitt besprechen Prof. F. v. Bramann (Halle) und C. Rammstedt (Münster) die „Verletzungen und Erkrankungen der Harnröhre“. Vielleicht zum ersten Male in einem chirurgischen Werke wird der Wert der Urethroskopie einigermassen gewürdigt, auch

beschreiben die Verff. bei der Behandlung der Strikturen einige von Oberländer und seinen Schülern herrührende Instrumente.

Es folgt nun der fünfte Abschnitt „Verletzungen und Erkrankungen des Penis" von Prof. v. Bramann und C. Rammstedt. Den Schluss des Bandes bilden die „Verletzungen und Erkrankungen des Hodensacks, der Hoden, der Samenstränge und der Samenblasen" von Prof. v. Bramann (Halle). von Hofmann (Wien).

Inhalt.

I. Sammel-Referate.

Hofmann, Karl Ritter von, Die Cystinurie, p. 720—730.

II. Referate.

A. Tetanus.

Vincent, Contribution à l'étude du tétanos dit médical ou spontané, p. 730.

Busch, M., Beitrag zur Tetanusfrage, besonders zur Frage der präventiven Antitoxinbehandlung, p. 731.

Riedl, Zur Starrkrampfserumbehandlung, p. 731.

Suter, A., Lokale subkutane und subdurale Serumapplikation bei Tetanus, nebst Bemerkungen über die Tetanusprophylaxe, p. 731.

Fricker, E., Beiträge zur Kenntnis der therapeutischen Resultate, speziell der Resultate der Serumtherapie bei Tetanus, p. 732.

Läwen, A., Experimentelle Untersuchungen über die Möglichkeit, den Tetanus mit Kurarin zu behandeln, p. 733.

B. Thyreoidea.

Monnier, Klinische Studien über die Strumektomie an der Hand von 670 Kropfoperationen, p. 733.

Vermes, M., Mit Möbius'schem Serum behandelter und wesentlich gebesserter Fall von Morbus Basedowi, p. 735.

Payr, E. u. Martina, A., Ueber wahre laterale Nebenkröpfe; pathol.-anatom. und klinische Beiträge, p. 736.

Ferenczi, A., Tetanie-Fälle, p. 736.

C. Darm.

Lennander, K. G., Ein Fall von Dünndarmvolvulus mit einem Meckel'schen Divertikel nebst einigen Worten über „subacuten Ileus" und über Gastrostomie bei Dünndarmparalyse, p. 737.

Lennander, K. G., Ett fall af tunntarmsvolvulus vid ett Meckels divertikel jämte några ord om „subacut ileus" och om gastrostomi vid tunntarmsparalysi, p. 738.

Maylard, A. E., Simple colonic adhesions a cause of intermittent attacks of abdominal pains, p. 739.

Mummery, J. P. L., The causes of colitis, with special reference to its surgical treatment, p. 740.

Phillips, S., Acute colitis and ulcerative colitis, p. 741.

Donell, C., A case of chronic colitis, p. 743.

Olmstedt, I., Surgical treatment of chronic colitis, p. 743.

D'Arcy Power, The causes, sequels and treatment of pericolic inflammation, p. 743.

Matter, Ch. M., Acute localised inflammation of the large intestine, p. 745.

Cordero, A., Contributo allo studio dell' enterosigmoidite, p. 745.

Shepherd, F. S., A case of extensive tuberculous ulceration of the small intestines, p. 747.

Keetley, C. B., Tuberculosis of the coecum, ileo-coecal valve and appendix, with four unpublished cases, p. 747.

Hartmann, H., The surgical forms of ileocoecal tuberculosis, p. 749.

Edington, G. H., Case of perforation of jejunal ulcer seven years after gastrojenunostomy, p. 750.

D. Niere.

Haberer, H. v., Experimentelle Untersuchungen über Nierenreduktion und Funktion des restierenden Parenchyms, p. 751.

Cheyne, W. W., Two cases of inter-

mittent hydronephrosis treated by operation, p. 752.
Albarran, Pathogénie des uronéphroses, p. 752.
Israel, J., Die Endresultate meiner Nephrektomien wegen Tuberkulose; nebst einigen diagnostischen Bemerkungen, p. 753.
Nicolich, G., Cura chirurgica della tuberculosi renale, p. 754.
Morawitz, P. und Adrian, C., Zur Kenntnis der sogenannten Eiweisssteine der Niere und über die Ausscheidung membranöser Massen aus dem uropoëtischen System, p. 754.
Nicolich, Operazioni renali praticate ad individui con rene unico, p. 755.

E. Haut.

Zuelzer, G., Ein Fall von acutem zirkumskriptem, sogenanntem angioneurotischem Oedem, p. 756.
Baermann, G., Ueber ein hämorrhagisches Exanthem mit Allgemeinerscheinungen, p. 756.
Schlucht, A., Zur Kenntnis der diphtheritischen Hautentzündungen, besond. der durch echte Diphtheriebazillen hervorgerufenen, p. 757.
Sakurane, K., Eine Behandlungsweise des Unterschenkelgeschwürs, p. 757.
Stein, Zur Frage der Vaccina generalisata, p. 757.
Marzinowski, E. J. und Bogrow, S. L., Die Blastomyceten und ihre Beziehung zu Hautkrankheiten, p. 757.
Klein, C., Ein Fall von Pseudofurunculosis pyaemica (Finger), p. 758.
Bender, E., Beiträge zur Aetiologie der Impetigo contagiosa, p. 758.
Detre, L., Die Serumtherapie des Anthrax, p. 756.
Stern, C., Ueber Neuinfektion Hereditärsyphilitischer und über Reinfektion im allgemeinen, p. 761.
Tomasczewski, E., Ein Beitrag zur Pathologie der Syphilis, p. 761.
Veiel, F., Zur Infektiosität des Gumma, p. 761.
Smith, W., A case of congenital syphilis; unusual symptoms, p. 761.
Kanitz, H., Ueber die Behandlung des Hautkrebses mit Röntgenstrahlen, p. 762.
Schlasberg, H. J., Om hudepiteliom och deras behandling med Finsenljus, p. 762.
Wolf, L. P., Das Thiosinamin als Heilmittel, p. 763.
Putzler, O., Ein Beitrag zur Stauungsbehandlung, p. 763.
Herxheimer, K. und Ipsen, W., Therapeutische Mitteilungen aus der Hautkrankenabteilung des städtischen Krankenhauses zu Frankfurt am Main, p. 763.
Joswald, D. C. und Kreibich, Zur Frage der posthypnotischen Hautphänomene, p. 764.

III. Bücherbesprechungen.

Ferré, H., De certaines infections secondaires d'origine buccale, p. 764.
Heunon, L., Des gastro-entérites du nourisson, p. 764.
Alquier, Contribution à l'étude de la hernie intercostale abdominale, p. 764.
Buschan, G., Gehirn und Kultur, p. 765.
Bergmann, E. von u. Bruns, P. von, Handbuch der praktischen Chirurgie, p. 766.

Um Einsendung von Monographien und Büchern an den Redakteur Professor Dr. HERMANN SCHLESINGER, Wien, I, Ebendorferstrasse 10, wird gebeten.

Man bittet, redaktionelle Zuschriften mit dem Adressenzusatz „Für die Redaktion des Centralblattes für die Grenzgebiete" versehen zu wollen.

Lippert & Co. (G. Pätz'sche Buchdr.), Naumburg a. S.

CENTRALBLATT

für die

Grenzgebiete der Medizin u. Chirurgie.

Herausgegeben von

Dr. Hermann Schlesinger,

Professor an der Universität Wien.

Verlag von GUSTAV FISCHER in Jena.

X. Band.	Jena, 26. Oktober 1907.	Nr. 20.

Das Centralblatt für die Grenzgebiete der Medizin und Chirurgie erscheint in zwanglosen Heften im Umfange von étwa 3 Druckbogen, die zu einem Bande vereinigt werden, dessen Umfang 60 Druckbogen betragen wird. Das Abonnement für das Centralblatt kostet 24 Mark für den Band. — Die Abnehmer der **Mitteilungen aus den Grenzgebieten der Medizin und Chirurgie,** herausgegeben von A. von Eiselsberg und B. Naunyn, erhalten das Centralblatt zum Vorzugspreise von 20 Mark.

I. Sammel-Referate.

Die Cystinurie.

Von Dr. **Karl Ritter von Hofmann** (Wien).

(Schluss.)

Literatur.

128) Scherer, Chem. Jahresber. 1857, p. 561.

129) Schlossberger, Ein Fall von Cystinstein. Württemb. Korrespondenzbl. 1857, Bd. XXVII, p. 175.

130) Schmidt und Strassburger, Die Untersuchung der Fäces. Berlin 1902/3.

131) Schöllberg und Garrod, A case of cystinuria with diaminuria. Lancet, 24. August 1901.

132) Schweig, Ein Fall von aus Cystinoxyd bestehenden Nierensteinen. Heidelb. Annal. 1848, Bd. XIII.

133) Ségalas, Essai sur la gravelle et la pierre 1839, p. 85.

134) Shattock, Transact. Path. Soc. 1879/80, Bd. XXXI, p. 182.

135) Simon, Cystinuria and diaminuria. Amer. Journ. of med. Scienc. 1900, Bd. CXIX, p. 39.

136) Simon und Campbell, Ueber Fütterungsversuche mit Cholalsäure bei Cystinurie. Beitr. z. chem. Phys. und Path. 1904, Bd. V.

137) Dies., A contribution to the study of cystinuria. John Hopkins Hosp. Bull. 1904, Bd. XV, p. 365.

138) Simon, Ueber Fütterungsversuche mit Monoaminosäuren bei Cystinurie. Zeitschr. f. physiol. Chemie 1905, Bd. XLV, p. 357.

139) Smith, Cystinuria. Practitioner 1898, p. 475.

140) Southam, Notes on a case of cystine calculus diagnosed before operation. Brit. med. Journ. 1876, Bd. II, p. 817.

141) Ders., Two cases of cystine calculi. Brit. med. Journ. March 2. 1907.

142) Spiegel, Ueber die Zusammensetzung von Nierensteinen. Maly's Jahrbücher 1891.

143) Stadthagen, Zur Kenntnis der Cystinurie. Virchow's Archiv 1885, Bd. C, p. 416.
144) Ders., Ist anzunehmen, dass der normale menschliche Harn Cystin oder diesem nahestehende chemische Verbindungen enthalte? Zeitschr. f. physiol. Chemie 1886, Bd. IX, p. 129.
145) Ders. und Brieger, Ueber Cystinurie. Berliner klin. Wochenschr. 1889, No. 16.
146) Strasser, Diskussion zu Brik's Vortrag.
147) Strauss, Zur Funktionsprüfung der Leber. Deutsche med. Wochenschr. 1901.
148) Stromeyer, Annals of Philos. New series 1824, Bd. VIII, p. 146.
149) Suter, Ueber die Bindung des Schwefels im Eiweiss. Zeitschr. f. physiol. Chemie 1895, Bd. XX, p. 564.
150) Ders., Ueber Benzoylcystin. Zeitschr. f. physiol. Chemie 1895, Bd. XX, p. 562.
151) Thaulow, Liebig's Annalen, Bd. XXVII, p. 197, und Annal. d. chimie et de phys., Bd. XXIII, p. 328.
152) Thompson, Transactions Path. Soc. 1870, Bd. XXI, p. 272.
153) Thorndike, A case of cystin calculus in the male bladder. Boston med. and Surg. Journ. 1898, Bd. CXXXVIII, p. 367.
154) Toel, Beobachtungen über Cystinbildung. Annal. d. Chem. u. Pharmak. 1855, Bd. XCVI, p. 247.
155) v. Udransky und Baumann, Ueber das Vorkommen von Diaminen, sogenannten Ptomainen bei Cystinurie. Zeitschr. f. physiol. Chemie 1889, Bd. XIII, p. 562.
156) Ultzmann, Ueber vier Fälle von an Cystinsteinen operierten Kranken. Wiener med. Wochenschr. 1871, No. 13.
157) Venables, Quart. Journ. of Scienc., Lit. and Arts. New series 1830, p. 30.
158) Warburg, Cystinurie. Allg. ärztl. Verein zu Cöln, 22. November 1897. Münchener med. Wochenschr. 1898, No. 24.
159) Wasserthal, Beitrag zur Kasuistik und Aetiologie der Cystinurie. Centralbl. f. Harn- und Sexualorgane 1904, p. 121.
160) Weiss, Urin mit Cystinkristallen. Prager med. Wochenschr. 1888, No. 13.
161) Whitney, A case of cystinuria with renal calculus. Boston med. Journ. 1879, Bd. II, p. 23.
162) Willis, Urinary diseases and their treatment. London 1838, p. 109.
163) Winterstein, Ueber eine Methode zur Abscheidung der organischen Basen aus den Phosphorwolframsäureniederschlägen und das Verhalten des Cystins gegen Phosphorwolframsäure. Zeitschr. f. physiol. Chemie, Bd. 34, p. 153.
164) Wohlgemuth, Ueber die Herkunft der schwefelhaltigen Stoffwechselprodukte im tierischen Organismus. Zeitschr. f. physiol. Chemie 1904, Bd. XL, p. 81.
165) Wolff und Swarsensky, Diskussion zu Cohn's Vortrag. Berliner klin. Wochenschr. 1899.
166) Wollaston, On cystic oxyde, a new species of urinary calculus. Philos. Transact. London 1810, p. 223.
167) Wood, Two cases of cystinuria. Boston med. Journ. 1879, Bd. II, p. 4.
168) Yelloly, Philos. Transact. Royal Soc. of London 1829, p. 30.

Ein weiteres ätiologisches Moment für die Entstehung der Cystinurie bildet die Erblichkeit. Bei einer grossen Anzahl der an Cystinurie Leidenden kann man konstatieren, dass der eine oder andere Verwandte an dem gleichen Uebel leidet oder dass Steinkrankheiten oder wenigstens arthritische Diathese in der Verwandtschaft häufig sind. Man hat daher, wenn diese Erscheinungen besonders deutlich zutage treten, eigene Cystinfamilien beschrieben. (Pfeiffer[115]) bei 4 Personen, Cohn[38]) bei 7 Personen, Brik[24]) bei 2 Personen, Strasser[146]) bei 7 Personen, Lichtenstern[82]) bei 2 Personen, Toel[154]) bei 4 Personen, Pfeiffer[114]) bei 2 Patienten, Marcet[89]), Golding-Bird[62]) u. a.)

Die Cystinurie ist eine seltene Erkrankung. Simon und Campbell[187]) konnten bis zum Jahre 1904 131 Fälle sammeln. Seither sind, soweit ich die Literatur überblicke, 22 Fälle hinzugekommen, so dass die Gesamtzahl aller Patienten 153 beträgt.

Die bis jetzt beschriebenen Fälle sind in folgender, zum grossen Teile der Arbeit Simon's und Campbell's[187]) entnommener Tabelle zusammengestellt:

	Autor	Alter	Geschlecht	
1.	Wollaston	5 Jahre	männlich	
2.	„	36 „	„	
3.	Magendie	20 „	„	
4.	Marcet	30 „	„	
5.	„	30 „	„	} Brüder
6.	„	49 „	„	} Brüder
7.	Brande	?	„	
8.	„	40 „	„	
9.	Stromeyer	?	„	
10.	Prout	30 „	„	
11.	Buchner	?	„	
12.	Yelloly	4 „	„	
13.	Venables	47 „	weiblich	
14.	Neill	50 „	„	
15.	Bley	?	männlich	
16.	Willis	?	„	Kind
17.	Ségalas	15 „	weiblich	
18.	Prout	12 „	männlich	
19.	Civiale	25 „	„	
20.	„	23 „	„	
21.	„	39 „	„	} Brüder
22.	„	37 „	„	} Brüder
23.	Lenoir	?	„	
24.	„	?	„	
25.	Schweig	26 „	„	
26.	Hodann-Müller	5 „	„	
27.	Toel	?	weiblich	(Mutter von 28 und 29)
28.	„	28 „	„	} Schwestern
29.	„	30 „	„	} Schwestern
30.	Schlossberger	?	?	
31.	Roberts	21 „	„	
32.	Heller	18 „	„	
33.	„	43 „	männlich	
34.	Golding-Bird	?	Knabe	
35.	„	Kind	?	
36.	„	?	?	
37.	„	?	weiblich	} Schwestern
38.	„	?	„	} Schwestern
39.	„	?	„	
40.	d'Etiolles	?	„	
41.	„	?	„	
42.	„	?	„	
43.	„	?	„	
44.	„	?	„	
45.	Bartel	40 Jahre	männlich	
46.	Bary	23 „	„	
47.	Johnson	?	„	
48.	Mazowsky	44 „	„	
49.	Ivancich	49 „	„	
50.	Ultzmann	24 „	„	
51.	„	2 „	„	

	Autor	Alter	Geschlecht
52.	Ultzmann	7 Jahre	männlich
53.	"	35 "	"
54.	Müller	30 "	"
55.	Heath	28 "	"
56.	Ebstein	18 "	"
57.	Harnier	?	" } Brüder
58.	"	?	" } Brüder
59.	Sotham	57 "	"
60.	Gaujot	24 "	"
61.	Löbisch	?	"
62.	Ebstein	25 "	" } Brüder
63.	"	?	" } Brüder
64.	"	23 "	weiblich
65.	Whitney	31 Jahre	weiblich
66.	Wood	29 "	"
67.	"	30 "	männlich
68.	Macphall	?	?
69.	Finlayson	Kind	?
70.	"	"	Bruder von 69
71.	Ebstein	40 Jahre	männlich
72.	Cantani	51 "	"
73.	Czapek	58 "	"
74.	Roberts	57 "	"
75.	"	?	weiblich
76.	Stadthagen	13 "	männlich
77.	Matrai	28 "	weiblich
78.	Udransky-Baumann	?	?
79.	Stadthagen-Brieger	41 "	weiblich
80.	" "	?	?
81.	Leo	41 "	weiblich
82.	Picchini-Conti	29 "	"
83.	Hall	32 "	männlich
84.	Pfeiffer	30 "	weiblich
85.	"	?	Bruder von 84
86.	"	19 "	Schwester von 84
87.	"	18 "	Bruder von 84
88.	Chabrié	?	?
89.	Pfeiffer	44 "	männlich
90.	"	16 "	Sohn von 89
91.	Smith	8 "	männlich
92.	"	52 "	weiblich
93.	Thorndike-Ogden	33 "	männlich
94.	Moreigne	29 "	weiblich
95.	Cohn	7 "	"
96.	"	10 "	} Zwillinge
97.	"	10 "	} Zwillinge
98.	"	Kind	?
99.	"	"	?
100.	"	"	?
101.	"	?	Mutter von 99—100
102.	Himmelstjerna	?	weiblich
103.	Swarzensky	?	männlich
104.	Simon	?	"
105.	"	?	"
106.	"	?	"
107.	"	?	"
108.	Warburg	22 Jahre	weiblich
109.	Cammidge-Garrod	22 "	männlich
110.	Reid	32 "	"
111.	Lafleur	23 "	weiblich
112.	Lewis-Simon	46 "	"
113.	Gamgee	12 "	männlich

	Autor	Alter	Geschlecht
114.	Percival	50 Jahre	weiblich
115.	Gilbert	?	?
116.	Abderhalden	21 Monate	männlich
117.	„	?	?
118.	„	?	?
119.	„	?	?
120.	„	?	?
121.	Riegler	?	?
122.	Bence-Jones	?	?
123.	Risdon-Bennet	?	?
124.	Church	?	?
125.	Thompson	?	?
126.	Heath	?	?
127.	Shattock	?	?
128.	Heath	?	?
129.	Ord	?	?
130.	Bowlby	?	?
131.	Jacobson	?	?
132.	Bödker	26 Jahre	weiblich
133.	„	11 „	männlich
134.	Abderhalden-Schittenhelm	34 „	„
135.	Loewy-Neuberg	54 „	„
136.	Alsberg-Folin	23 „	„
137.	Southam	32 „	„
138.	„	22 „	weiblich
139.	Wasserthal	39 „	männlich
140.	Marriot-Wolf	65 „	weiblich
141.	Lichtenstern	34 „	„
142.	„	?	männlich (Bruder von 142)
143.	Garrod-Hurtley	?	Knabe
144.	Brik	19 „	männlich
145.	„	22 „	weiblich
146.	Strasser	?	?
147.	„	?	?
148.	„	?	?
149.	„	?	?
150.	„	?	?
151.	„	?	?
152.	„	?	Mutter von 146—151
153.	Pollatschek	?	?

Wir ersehen aus dieser Tabelle, dass in 116 Fällen, bei denen das Geschlecht angegeben ist, es sich 75 mal um männliche (65 %) und 41 mal um weibliche (35 %) Individuen handelt. Was das Alter betrifft, scheint die Erkrankung mit Vorliebe im jugendlichen Lebensalter aufzutreten.

Die störende Wirkung des Cystins im Organismus beruht, wie Bödker[18]) betont, auf seiner Schwerlöslichkeit. Infolgedessen kommt es leicht zur Konkrementbildung in der Niere und der Blase mit allen ihren Erscheinungen. Die Cystinsteine sind gelblich, wachsartig, weich, gewöhnlich ziemlich klein, öfters multipel. Durch Röntgenstrahlen sind sie leicht nachweisbar, da sie, was die Dichte des Schattens betrifft, nach Kienböck[73]) und Morris[101]) die Uratsteine übertreffen.

Ihre Zertrümmerung mit dem Lithotriptor bereitet keine Schwierigkeiten.

Die Cystinurie ist ein chronisches Leiden, welches meist durch Jahre, oft das ganze Leben hindurch besteht, mitunter aber nach verhältnismässig kurzer Zeit verschwindet.

Die Prognose ist quoad sanationem keine besonders günstige, hingegen quoad vitam gut. Am unangenehmsten für die Patienten ist die schon früher erwähnte Neigung zur Steinbildung.

In therapeutischer Hinsicht sind, von der operativen Entfernung der Steine abgesehen, nur wenige Erfolge zu verzeichnen. Nach Bödker[18]) müsste eine rationelle Behandlung darin bestehen, dass man eine Steigerung des Oxydationsvermögens des Kranken bewirkt oder dass man Substanzen verabreicht, welche mit dem Cystin innerhalb des Organismus durch Bildung leicht löslicher Substanzen reagieren. Während Cantani[28]) den Cystinurikern reine Fleischdiät empfiehlt, findet Mester[95]) keinen Zusammenhang zwischen der Qualität der Diät und der ausgeschiedenen Cystinmenge und hält die Cantanische Therapie für wertlos. Nach Wasserthal[159]) müssen wir in Anbetracht der dunklen Aetiologie der Cystinurie von einer rationellen kausalen Therapie dieses Leidens vollkommen absehen. Beale[12]) hat bei seinem Patienten durch Behandlung mit grossen Dosen von Ammoniumkarbonat (3,5 g pro die) Sistieren der Steinbildung und Reduktion der Steinbildung auf einen ganz geringen Grad erzielt.

Im folgenden sollen nun die seit der Arbeit von Simon und Campbell[137]) publizierten Fälle von Cystinurie, soweit mir dieselben in der Literatur zugänglich waren, kurz zusammengestellt werden.

1. Bödker[18]). 26jährige Patientin mit einem erbsengrossen, spontan abgegangenen Cystinstein. Aus dem Urin konnten durch Schütteln mit Benzoylchlorid und Natronlauge Kadaverin und Putreszin dargestellt werden. Diese Ptomaine verschwanden allmählich im Laufe von 2 Monaten. Nach einigen Jahren musste die Nephrektomie ausgeführt werden. Da auch die andere Niere affiziert war, erfolgte der Tod einige Jahre später. Familienanamnese belanglos.

2. Bödker[18]). 11jähriger Knabe mit erbsengrossem Cystinstein. Im Urin keine Ptomaine nachweisbar.

3. Abderhalden und Schittenhelm[5]). Der 34jährige Patient litt seit 18 Jahren an Cystinurie, Blasensteinbildung und Cystitis. Neben Cystin war auch Tyrosin vorhanden (Rotfärbung mit Müller's Reagens).

4. Loewy und Neuberg[85]). Der 54jährige Patient stammte aus einer Familie, in welcher Steinleiden häufig sind. Seit 25 Jahren bestanden Nierenkoliken, welche zu wiederholten Malen von Stein- oder Griesabgang gefolgt waren. Sonst war der Patient bis auf allgemeine Nervosität gesund. Die Cystinurie wurde vor 20 Jahren zum ersten Male konstatiert.

5. Alsbery und Folin[6]). Der 23jährige Patient litt seit 12 Jahren an Cystinurie mit Steinbildung. Ein Bruder war steinkrank.

6. Southam[141]). Dem 32jährigen Patienten war vor 7 Jahren nach heftigen Schmerzen in der linken Nierengegend spontan ein kleiner Stein per urethram abgegangen. Vor 15 Monaten war ebenfalls eine Nierenkolik aufgetreten. Seit 2 Monaten zeigten sich Symptome eines Blasensteins. Derselbe wurde durch Sectio alta entfernt. Er hatte eine pilzförmige Gestalt, seine Länge betrug 4,5, seine Dicke nahezu 3,5 cm. Im Urinsediment waren nur zeitweise Cystinkristalle nachweisbar. Von anderen Familienmitgliedern litt keines an Cystinurie.

7. Southam[141]). Die 22jährige Patientin litt seit 6 Monaten an linksseitigen Nierenkoliken. Vor etwa einem Monat war ein kleiner Cystinstein abgegangen, worauf Besserung eintrat. Im Urinsediment fanden sich Cystinkristalle in wechselnder Menge. Die Familienanamnese war belanglos.

8. Wasserthal[159]). Der 39jährige Patient war im Anschluss an einen akuten Gelenksrheumatismus an Harnbeschwerden erkrankt. Ganz unerwartet kam es nach einigen Wochen zu vollständiger Urinretention infolge Einkeilung eines Steines. Derselbe wurde in die Blase zurückgestossen. Schon damals enthielt der Harn Cystin. Seit dieser Zeit musste sich der Patient 2mal der Lithotripsie unterwerfen. Die Steine bestanden aus reinem Cystin. Im Harn von 3 Kindern des Patienten konnte kein Cystin nachgewiesen werden.

9. Marriot und Wolf[91]). Die 65jährige sehr nervöse Frau, welche öfters an Muskelrheumatismus gelitten hatte, war wegen Ca. mammae aufgenommen worden. Im Urin fanden sich reichlich Cystinkristalle; ausserdem konnten Diamine nachgewiesen werden. Auffallend waren der reichliche Ammoniakgehalt sowie die Menge der nicht bestimmbaren Stickstoffkörper. Familienanamnese belanglos.

10. Lichtenstern[82]). Der 34jährige Patient litt seit 16 Jahren an Schmerzen in der rechten Nierengegend, welche in der letzten Zeit viel intensiver geworden waren. In der rechten

Nierengegend war bei der Aufnahme ein kleinfaustgrosser Tumor tastbar, welcher auf der Röntgenplatte einen scharf umschriebenen Schatten gab. Im Urinsedimente reichlich Cystinkristalle, und zwar, wie die Segregation ergab, im Harne beider Nieren. Bei der von Zuckerkandl vorgenommenen Nephrotomie fand man im Nierenbecken einen pflaumengrossen und 28 kleinere Cystinsteine.

11. Lichtenstern[82]). Der Bruder des vorigen Patienten leidet ebenfalls an Nierenkoliken. An abgegangenen kleinen Konkrementen wurde die Diagnose auf Cystinsteine gemacht.

12. Garrod und Hurtley[55]). Es handelte sich um einen Cystinstein bei einem Knaben. Im Urin konnten keine Diamine nachgewiesen werden. Der Stein wurde operativ entfernt.

13. Brik[24]). Ein 19jähriger Mann, der an linksseitigen Nierenkoliken litt, welche vom Abgang von 10 Cystinsteinen gefolgt waren. Im Urinsediment fanden sich reichlich Cystinkristalle.

14. Brik[24]). Die 22jährige Schwester des vorigen leidet ebenfalls an Cystinurie und Cystinsteinen.

15—21. Strasser[146]) berichtet über eine Familie, bei der Cystinurie mit Cystinsteinen in drei Generationen nahezu bei allen Mitgliedern beobachtet wurde.

22. Pollatschek[116]) hat einen Fall beobachtet, wo die Cystinkristalle nur im sauren, nicht im alkalischen Harn zu finden waren.

II. Referate.

A. Obere Luftwege, Kehlkopf, Trachea.

Three cases of acute suppuration in the maxillary antrum treated by washing through the nasal cavity. Von A. Logan. The Edinbourgh medical Journal, Vol. 20, August.

Fall 1. Eine 42jährige Frau, die seit längerer Zeit schon an Coryza litt, akquirierte eine Influenza mit den typischen Symptomen. 6 Tage später quoll aus der rechten Nasenseite Eiter hervor, dazu traten vermehrter Stirnkopfschmerz und heftige lanzinierende Schmerzen im rechten Oberkiefer. Es wurde daher die Diagnose: acute Suppuration des rechten Antrum maxillare, ausgehend von der Nase, gestellt. Es wurde nun eine Punktion gemacht, um Eiter zu entleeren, doch genügte dies nicht; man musste ein kleines Lumen machen, um den Eiter zu entleeren. Sofort liessen die Schmerzen und Beschwerden nach. 6 Tage darauf Heilung.

F a l l 2. Eine 47 jährige Frau litt an chronischem Nasenkatarrh und neuralgischen Schmerzen in der linken Gesichtshälfte. Phenacetin und andere ähnliche medikamentöse Mittel blieben erfolglos. Eine genaue rhinologische Untersuchung ergab dicken gelblich-grünen Eiter im linken mittleren Meatus nasi. Operation wie im 1. Falle, die zur Heilung nach kurzer Zeit (5 Tage) führte. Auch hier war die Diagnose „acute Suppuration des Antrum maxillae" durch den operativen Eingriff bestätigt, der sich ziemlich einfach durch Punktion von der Nasenhöhle aus gestaltete.

F a l l 3. Eine junge Frau, die über Zahnschmerzen im rechten Oberkiefer klagt, wiewohl keine Caries der Zähne nachweisbar war. Patientin litt aber ausserdem an chronischem Nasenkatarrh, dem sie überhaupt keine Bedeutung beilegte. Die Schmerzhaftigkeit war seit 2 Tagen vorhanden. Eine rhinologische Untersuchung bestätigte die Vermutungsdiagnose: acute Suppuration des Antrum. Eine Eröffnung von dem Nasenboden aus liess reichlich Eiter abströmen. Nach 6 Tagen Heilung.

Was die bakteriologische Untersuchung in allen 3 Fällen betrifft, so finden sich Pneumokokken und Staphylococcus aureus, zuweilen Bac. buccalis, der auch bei Caries dentium vorkommt.

L e o p o l d I s l e r (Wien).

An unusual cause of sudden death. Von B e r t h r a m T h r o n t o n. Lancet, 83. Jahrg., 2. Dez.

Ein 28 Jahre alter Mann, gesund und kräftig, wird nach Aufnahme einer Mahlzeit in einem Klosett tot aufgefunden.

Die Autopsie ergibt normale Herzklappen, muskuläre Substanz gut entwickelt, linker Ventrikel kontrahiert, Herz blutleer.

Nur die Gefässe an der Hirnoberfläche waren gefüllt. Im Oesophagus Spuren von regurgitierter Nahrung, desgleichen in der Trachea und im Larynx, doch nicht genug, um die Luftpassage in den Lungen zu verhindern.

Bei dem Bestreben, den Darm zu entleeren, kam es zu einem Regurgitieren der halbverdauten Nahrung in den Larynx; dies verursachte einen Glottiskrampf. Die gezwungene Haltung in dem schmalen Klosett machte es unmöglich, die Atmung wieder einsetzen zu lassen, wodurch Hemmung der Herztätigkeit und in der Folge Aufhören derselben eintraten.

H e r r n s t a d t (Wien).

Note on a case of angio-neurotic oedema of the larynx. Von C h a r l e s B i r c h. Lancet, 5. Januar 1907.

Der Patient, ein 8jähriger Knabe, erwachte plötzlich um 12^h nachts mit Schmerzen im Halse, besonders beim Schlucken. Um 2^h wiederholte sich der Anfall mit rapider Atmung und Temperatursteigerung auf 102^0, daneben bestand Erbrechen ohne abdominale Beschwerden. Um 4^h war Patient blass, cyanotisch und dyspnoisch, es bestanden Nasenflügelatmen und Stridor. R. 28, P. 140. Die untere Thoraxapertur wurde deutlich eingezogen. Im Halse war nur eine mässige Entzündung der Tonsillen sichtbar. Wegen Diphtherieverdachtes wurde eine Seruminjektion gemacht, gleichzeitig Ipecacuanha verabreicht, worauf Erbrechen eintrat. Am Morgen fühlte sich Patient wohler, auch die Schluckbeschwerden waren wesentlich verringert, nur die Temperatur blieb auf 102^0 F. Die Untersuchung des tonsillären Belages ergab ein negatives Resultat.

Dieser Anfall schien in mehrfacher Beziehung ähnlich dem Bronchialasthma, die Hauptunterschiede waren: der Thorax war, statt fixiert zu sein, in excessiver Bewegung, die im Anfang hohe Temperatur fiel am Ende des 2. Tages ab, jede Expektoration fehlte. In der Familie des Patienten litten beide Grosseltern an Asthma.

Herrnstadt (Wien).

Zur Sonnenlichtbehandlung der Kehlkopftuberkulose. Von Baer. Wiener klin. Wochenschr., 19. Jahrg., No. 10.

B. wandte in einigen Fällen die Sorgo'sche Sonnenbestrahlung des Kehlkopfes an und erzielte in 2 Fällen einen so ausgezeichneten Erfolg, wie er ihn bei anderen Behandlungsmethoden nicht beobachtete. Bei einigen anderen Fällen war der Erfolg weniger günstig oder blieb ganz aus. Da die Kur ziemlich anstrengend ist, kann man ihr fiebernde oder schwache Patienten nicht unterziehen. Wiemer (Aachen).

Das Tuberkulin in der Behandlung der Kehlkopftuberkulose. Von O. Roepke. Beiträge zur Klinik der Tuberkulose, herausgegeben von L. Brauer. Bd. IV, Heft 1. Würzburg, A. Stuber's Verlag.

Der Verf. ist ein Anhänger der Tuberkulinbehandlung bei tuberkulösen Prozessen. Bei Kombination von leichter Kehlkopftuberkulose mit Lungentuberkulose ist bei nicht zu schwerer Lungenerkrankung und erfolgloser Lokalbehandlung eine vorsichtige Tuberkulinbehandlung gerechtfertigt. Bei Kombination von schwerer Kehlkopf- mit schwerer Lungentuberkulose sind operative laryngeale Behandlung, ebenso wie Tuberkulinbehandlung kontraindiziert. Die Fälle von gleichzeitiger leichter Kehlkopf- und Lungentuberkulose erfordern nach R. eine Tuberkulinbehandlung. Bei tuberkulösen Schwangeren, deren Kehlkopfaffektion leichter Natur ist, ist nach R. unter allen Umständen „wegen der nicht geringen Aussicht, Mutter und Kind zu retten, der Versuch mit Tuberkulin geboten"; dadurch ist die Wahrscheinlichkeit gegeben, die Indikationen für den künstlichen Abortus wesentlich einzuschränken. (Diese Auffassung möchte Ref. für etwas optimistisch halten.) Ist eine schwere Larynxtuberkulose mit leichter Lungentuberkulose kombiniert und ist eine chirurgische Larynxbehandlung untunlich (starke Empfindlichkeit, Erregung des Kranken, schlechte Verträglichkeit der Anästhesierung), so sollte Tuberkulinbehandlung eingeführt werden. In einem derart behandelten Falle war eine noch nach 2 Jahren konstatierte Dauerheilung eingetreten. Hermann Schlesinger (Wien).

Ein Beitrag zur Lehre der Therapie der durch Diphtherie bedingten, strikturierenden Trachealnarben. Von Cnopf. Deutsches Archiv für klin. Medizin, Bd. LXXXIV.

Die Schuld der dekubitalen Intubationsschäden ist nicht allein dem mechanischen Moment zuzuschreiben; die Vulnerabilität der Kehlkopf- und Trachealschleimhaut steht entschieden unter dem Einfluss verschiedener Faktoren, zu denen wohl die Dyspnoe an sich, das Fieber, das Alter der Erkrankten, vor allem aber die diphtherische Infektion mit ihren verschiedenen Virulenzgraden zu rechnen sind. So hat Verf. bei einem 3jährigen Mädchen, das an schwerer Diphtherie erkrankt war, am 5. Tage die spontane Entstehung blutig suffundierter Geschwüre in der Nähe der Aryknorpel und des Ringknorpels beobachtet. Mitteilung

zweier Fälle von Dauerintubation durch viele Wochen, von denen einer plötzlich aus unbekannter Ursache nach ein Jahr langer Behandlung starb. Die Todesursache wurde auch durch die Sektion nicht gefunden (Posticuslähmung?), in der Trachea keine strikturierende Narbe. Der 2. Fall wurde durch 504 Tage mit kurzen, nur Stunden währenden Pausen intubiert und geheilt. Verf. glaubt, dass derartige Beobachtungen deutlich für den Wert und die Bedeutung der Dauerintubation zur Beseitigung der nach Diphtherie entstandenen strikturierenden Trachealnarben sprechen.

Raubitschek (Wien).

A case of extensive rupture of the trachea with complete detachment of the left bronchus without external injury. Von J. Leslie Barford. Lancet, 84. Jahrg., 1. Dez.

Ein 4 Jahre alter Knabe wurde von einem Wagen überfahren und zeigte folgende Symptome: Die Atmung war dyspnoisch, hauptsächlich abdominal, Cyanose namentlich des Kopfes, des Halses und der Arme, doch war dieselbe nur intermittierend vorhanden, Halsvenen waren vorspringend und pulsierend. Die Blutung aus dem Munde stand bald still; das Kind zeigte bedeutende Unruhe mit dem Bestreben, den Thorax stets zu fixieren; über dem Manubr. sterni und der Basis des Halses links bestand Emphysem, das sich bald auf das Gesicht erstreckte. Objektiv war sonst nichts nachzuweisen. Der Schlund wurde von Blut gereinigt und Sauerstoff zur Inhalation verordnet; bei einer raschen Bewegung beim Aufsitzen verschlechterte sich abermals die Cyanose und Patient starb trotz aller sofort getroffenen Massnahmen ca. 45 Minuten nach dem Unfalle.

In der linken Pleurahöhle war eine geringe Menge Blut, die 5., 6. und 7. Rippe der linken Seite waren nahe der Wirbelsäule frakturiert, daselbst die Pleura pariet. eingerissen; die linke Lunge äusserlich nicht verletzt, die Bronchien überfüllt mit Blut, das in die Lungensubstanz extravasierte, auch rechts waren die Bronchien voll Blut. Um die grossen Gefässe der Herzwurzel war ein grosses Blutcoagulum, der linke Bronchus war von der Trachea an der Bifurkation abgetrennt, die Trachea selbst von der Bifurkation einen Zoll lang nach oben entlang der linken Seite der Trachealringe rupturiert; desgleichen war der linke Bronchus zerrissen. Im Magen befanden sich grosse Mengen von Blut.

Die Ursachen der Dyspnoe waren offenbar folgende: 1. Die Abtrennung des Bronchus von der Trachea. 2. Obturation der Bronchi durch Blut. 3. Verringerte Aktion der linken Brustseite wegen des Rippenbruches. 4. Verringerte Aktion des Diaphragmas infolge von Ausdehnung des Magens. Die Cyanose des Kopfes und der oberen Extremitäten sprach für Thrombose der Vena cava sup.; der intermittierende Charakter hängt vielleicht damit zusammen, dass zeitweilig Trachea und Bronchus besser apponiert waren.

Eine andere Erklärung für die Cyanose und Dyspnoe ist vielleicht die, dass durch den Druck der inspirierten Luft aus der rupturierten Trachea eine Kompression der Trachea und der Gefässe an der Halswurzel entstand.

Eine weitere Möglichkeit besteht in der Kompression der Vagi durch den Druck des Blutextravasates oder der eingetretenen Luft.

Herrnstadt (Wien).

Intratracheal injections. Von J. W. Gleitsmann. Med. Record, Vol. 67, No. 12.

H. Green war der erste, der schon 1841, in der prälaryngoskopischen Zeit, an der Trachea direkte Eingriffe vornahm und die Schlundsonde in eine Trachealwunde einführte. Später haben Alison und Bennett Medikamente auf die Trachea appliziert und über Erfolge berichtet. Von verschiedenen Autoren wurde einerseits die Toleranz der Luftröhre gegen Medikamente, andererseits ihre Fähigkeit, dieselben zu absorbieren, geprüft. Bergeron applizierte in dieser Weise einem Phthisiker sedative Mittel. Er injizierte durch die Haut in die Trachea. Botey injizierte bis 50 g destillierten Wassers in seine eigene Trachea und heilte einen Luetiker durch intratracheale Injektionen. Spätere Autoren behandelten auf diese Weise, mit oder ohne Hilfe des Kehlkopfspiegels, verschiedene Lungenaffektionen. Muir zieht das Verfahren der inneren Anwendung von Opiaten bei Tuberkulose vor, indem er den günstigen Einfluss auf die Schleimhautsekretion und die prompte Resorption hervorhebt. Hubbard ist nicht für die systematische Anwendung der Medikamente in den acuten Stadien der Tuberkulose, fötiden Bronchitis etc., sondern will sie nur als Stimulantien und Expektorantien, nicht zum Zwecke der Absorption angewendet wissen. Aus den bisherigen Untersuchungen folgt, dass die Injektionen unschädlich sind und häufig wirken, wenn eine andere Behandlungsmethode versagt hat. Bleibt die medikamentöse Lösung in der Trachea, so ist auch die Aufsaugung derselben zu erwarten. Die Wirkung ist ausserdem antiseptisch. Die Verdauung wird nicht gestört. Verf. sieht die günstige Wirkung auf die Tuberkulose in der Erleichterung oder Modifikation der Schleimhautsekretion. Zur Behandlung kommen ferner Bronchiektasien, Blennorrhoe, Asthma, chronische Tracheitis und Bronchitis, tracheale Syphilis, Lungengangrän, vielleicht auch Pertussis. Campbell's Empfehlung des Verfahrens bei Hämorrhagien ist wohl mit grosser Vorsicht aufzunehmen. Zur Anwendung gelangen Menthol, Guajacol, Creosotcarbonat, Bromoform, Terpentin etc. Als Vehikel ist nur reines Oel zu benützen. Die Anwendung des Spiegels ist unerlässlich. Die injizierte Menge beträgt 25 g. Verf. gebraucht zu den Injektionen Hartgummikanülen, welche nicht so reizen wie jene aus Metall und beliebig gekrümmt werden können. Karl Fluss (Wien).

B. Bauchhöhle.

Eventration of the diaphragma, with a report of a case. Von J. Sailor und R. D. Rhein. Amer. Journ. of the Med. Sciences. Vol. 129, April.

Die Eventration des Diaphragmas, zum ersten Male 1790 von J. L. Petit beschrieben, besteht in einem Hochstande der linken Zwerchfellshälfte, Dislokation der entsprechenden Eingeweide nach oben und des Herzens nach rechts und Hypoplasie der linken Lunge. Die physikalischen Zeichen gleichen jenen der Hernia diaphragmatica. Die einen Autoren zählen die Abnormität zu den Hernien, die anderen betrachten die Hypoplasie der Lunge als das Hauptsymptom, die dritten die Dextrokardie, andere legen Gewicht auf den primären Zwerchfellsdefekt, wieder andere nehmen eine erworbene Schädigung an.

Der beschriebene Fall betraf einen 20 jährigen Farmer, der an Epilepsie litt und an einem schweren Typhus starb. Die Herzdämpfung erstreckte sich vom dritten rechten Intercostalraum bis zur Leberdämpfung, in der Richtung nach links bis 2 cm rechts vom Sternum. Links von der vierten Rippe nach abwärts kein Atmungsgeräusch, Gurren und tympanitischer Schall, dessen Grenze respiratorisch verschieblich war und der bei Rechtslagerung bis in die hintere Axillarlinie reichte. Die Probepunktion fiel negativ aus. Hinten unten eine bei Rechtslagerung verschiebliche Dämpfung (Milz). Während der dreiwöchentlichen Krankheit bestand excessiver Durst. Das nach dem Tode aufgenommene Röntgenbild zeigte das Herz nach rechts verlagert, darunter die Lebergrenze, links die Grenzen des hoch aufwärts reichenden Zwerchfells. Bei der Diagnose wurde an Pneumothorax, Hernia diaphragmatica, Lungenkaverne und einfachen Zwerchfellshochstand gedacht. Ferner wären subphrenischer Pyopneumothorax und einseitige Paralyse des N. phrenicus zu erwägen gewesen.

Autopsiebefund: Angeborene Verbildung und Hypoplasie der linken Lunge, kompensatorische Dehnung der linken Zwerchfellshälfte, Milztumor mit septischen Infarkten, Lebertumor, acute Nephritis, typhöse Darmgeschwüre. Die Milz neben der Wirbelsäule gelegen (Dämpfung neben dem Sternum), das Herz 5 cm nach rechts von der Mittellinie reichend.

In der Literatur fand der Verf. folgende 12 Fälle: 1. J. L. Petit. Hernia diaphragmatica bei einer Frau mit Asthmaanfällen, welche durch Nahrungsaufnahme beschwichtigt wurden. Der kürbisgrosse, in die Pleurahöhle sich erstreckende Tumor enthielt den Magen, das Colon und das grosse Netz. 2. Lawrence (Sektionsfall). Die Leber in der rechten Lendengegend, das Diaphragma links bis zur zweiten Rippe reichend und den dilatierten Magen enthaltend, die linke Lunge faustgross, das Zwerchfell linkerseits verdünnt. 3. Pyl (Hernia vera). Neugeborenes Kind. Das Zwerchfell links verdünnt und dilatiert, Magen, Milz, das Ileum und eine Colonschlinge enthaltend. Dextrokardie. 4. Meckel. Weiblicher Fötus. Die linke Zwerchfellshälfte dilatiert, Gedärme und die Milz enthaltend. 5. Froriep. 19 jähriges Mädchen, welches an Dyspnoe, Erbrechen und Verdauungsbeschwerden litt. Bei der Autopsie erschien die linke Zwerchfellshälfte sackartig in die Pleura reichend und enthielt den Magen. Dextrokardie, das Zwerchfell abnorm dünn. 6. Marsh (Autopsiebefund). Das linke Diaphragma mit dem Magen nach oben disloziert. Die Leber unter und vor dem Magen liegend. 7. Thoma. 75 jähriger Mann, der an Peritonitis starb. Dislokation des linken Zwerchfellsanteils samt Magen, Milz, linkem Leberlappen und Colon nach aufwärts, des Herzens und des linken oberen Lungentappens nach rechts. Das Herz erzeugte an der rechten Lunge eine liefe Impression, der linke Unterlappen der Lunge war sehr klein. Auch andere Formen von kongenitaler Hernie waren vorhanden. 8. Crispino. Kongenitale Dextrokardie bei einer 55 jährigen Frau. Herzspitze in der rechten vorderen Axillarlinie. Die übrigen Organe normal. Der Schatten des linken Zwerchfellsanteils 10 cm höher als der des rechten, die linke Lunge scheinbar kürzer, sehr breit. 9. Kronig. 48 jähriger Mann mit Dextrokardie. Die linke Lunge sehr breit. 10. Tennant. 60 jähriger Mann. Leichte Verdrängung nach aufwärts des rechten, starke Aufwärtsdrängung des linken hinteren Zwerchfellsanteils, der sich

vom vorderen durch eine scharfe Kante abhebt, und zwar bis zum zweiten Intercostalraum. Derselbe enthielt den dilatierten Magen und einen Teil des 137 cm langen Colons. Dextrokardie. 11. Doering. 60 jähriger Mann. Unterhalb der dritten Rippe tympanitischer Schall. Dextrokardie. Die linke Lunge klein. Der linke Zwerchfellsanteil bis zur dritten Rippe hinaufreichend. 12. 48 jähriger Mann. Links von der zweiten Rippe und vom Angulus scapulae abwärts tympanitischer Schall, Gurren, kein Atmungsgeräusch. Dextrokardie. Veränderung der Herzdämpfungsgrenze bei Lagewechsel. Die Röntgenuntersuchung zeigte Hochstand der linken Zwerchfellshälfte. Derselbe Zustand wurde bei dem Patienten 26 Jahre früher konstatiert. Der Zwerchfellshochstand wurde bei einer Operation bestätigt. Bei der Autopsie wurde die Zwerchfellkuppe links im dritten Intercostalraum gefunden, die Milz nach oben, das Herz nach rechts verlagert.

In der Literatur sind noch einige andere, jedoch nicht einwandfreie Fälle verzeichnet. In 12 von den obigen 13 Fällen war die Autopsie vorgenommen worden, in 8 derselben wurde der Zustand bei Lebzeiten nicht vermutet. Die Abnormität hat weder auf die Lebensdauer Einfluss, noch bietet sie klinische Symptome. Die anatomischen Befunde gleichen einander auffallend. Nach einigen Autoren ist der Zustand angeboren. Dafür würde sprechen, dass er bei neugeborenen Kindern und zugleich mit anderen Anomalien gefunden wird. Nach Thoma ist die Missbildung der linken Lunge die primäre Ursache, nach Doering die in allen Fällen gefundene muskuläre Hypoplasie in der entsprechenden Zwerchfellshälfte, welche sich infolgedessen nicht kontrahieren kann. Doch sprechen gegen die letztere Annahme die Dextrokardie und die Abwesenheit von Lungenatelektase. Die Dextrokardie stimmt nicht mit der Theorie der primären Hypoplasie der Lunge überein, da bei letzterem Zustande in einigen Fällen das Herz nach links verlagert war. Verf. glaubt daher, dass neben der angenommenen Hypoplasie der Lunge auch eine solche der linken Zwerchfellshälfte besteht und die Dextrokardie durch den elastischen Zug der rechten Lunge zu erklären ist.

Bei der Differentialdiagnose müssen die sonstigen, Tympanie erzeugenden Zustände ausgeschlossen werden, besonders Pneumothorax. Wichtig sind vor allem die respiratorische Verschieblichkeit der Lunge und der Röntgenbefund. Der seltene subphrenische Pyopneumothorax ist fast immer rechtsseitig, mit Collaps verbunden und durch Ruptur eines Magengeschwürs entstanden. Von den 500 bekannten Fällen von Hernia diaphragmatica wurden neun intra vitam diagnostiziert. Dieselbe ist meist linksseitig, verdrängt das Herz nach rechts und komprimiert die Lunge. Die physikalischen Zeichen und die grosse Veränderlichkeit der Symptome sind dieselben wie bei der Eventration. Die Hernie kann traumatisch sein. Zuweilen ist konstanter Durst vorhanden.

Karl Fluss (Wien).

Om diafragmabråck jämte beskrifning af ett sådant. Von E. G. Johnson und S. Perman. Hygiea, N. F., Juni 1906, S. 565.

Bei einer 47 jährigen Frau entstanden erst vor etwas mehr als 1 Jahre Schmerzen im Epigastrium sowie Aufstossen, denen sich später voluminöses Erbrechen hinzugesellte. Niemals Symptome einer Incarceration. Um die wahrscheinlich durch eine Pylorusstenose infolge

eines vorhandenen Ulcus entstandenen Schmerzen zu lindern, wurde laparotomiert. Da der Pylorus oben links am Diaphragma fixiert war und der Magen nicht herunterzuziehen war, da weiter das Omentum nach oben umgeschlagen und fixiert und die Därme aneinander adhärent waren, da schliesslich der Zustand der Patientin ziemlich schwer war, begnügte Verf. sich mit einer Gastroenterostomie an dem durch Aufblasen sichtbar gemachten Teile des Magens. Die Sektion — Patientin erlag einer hinzugetretenen ulcerösen Enteritis und Nephritis — zeigte eine Hernia diaphragmatica mit Bruchsack und unlösbaren Adhärenzen des letzteren, weshalb Verf. meint, dass auch bei eventuell bei Lebzeiten gestellter Diagnose ein anderer Eingriff nicht in Frage hätte kommen können.

Bemerkenswert ist in dem Falle das Auftreten der Symptome in so fortgeschrittenem Alter bei früher völliger Gesundheit, sowie dass von seiten der Respirationsorgane alle Symptome fehlten. Verf. rechnen den Fall zu den ohne nachweisbare traumatische Ursache erworbenen Diaphragmabrüchen. Köster (Gothenburg).

Contributo alla cura delle ferite diaframmatiche. Von Baldo Rossi. La Clinica Chirurgica, anno 13, No. 4 und 5.

Wie aus der einschlägigen Literatur hervorgeht, scheinen die Stichverletzungen des Zwerchfelles in Italien häufiger vorzukommen als in anderen Ländern, und zwar im südlichen Italien häufiger als im nördlichen. Erklärt wird diese Verschiedenheit nach Rossi dadurch, dass in den erstgenannten Gegenden der Stich meistens von oben nach unten, also durch den Thorax, in den letztgenannten von unten nach oben, also durch das Abdomen geführt wird. Der Verf. gibt nun die ausführliche Krankengeschichte eines Falles von Stichwunde des Zwerchfelles auf thorakalem Wege mit Vorfall des Netzes, den er durch Laparotomie unter Zuhilfenahme einer partiellen Rippenresektion zur Heilung brachte. Aus der Statistik der hierhergehörigen Fälle ergibt sich einerseits, dass die Zwerchfellsverletzungen in der Mehrzahl sowohl mit äusseren Verletzungen als auch mit Verletzungen innerer Organe kombiniert sind. Andererseits erklärt Rossi das ungleich häufigere Betroffensein der linken Seite dadurch, dass die rechte Zwerchfellshälfte einen Stützpunkt an der darunter liegenden Leber findet, der muskuläre Teil überdies auf dieser Seite stärker entwickelt ist, und ausserdem die mehr links gelegenen Durchtrittsstellen der Aorta und des Oesophagus die Widerstandsfähigkeit dieser Seite noch mehr herabsetzen. Aus den anatomischen Verhältnissen geht weiterhin hervor, dass die thorakalen Organe häufiger bei centralem, die abdominalen häufiger bei peripherem Sitze der Zwerchfellswunde in Mitleidenschaft gezogen werden, so insbesondere der Magen und das Netz, dessen Vorfall aus der äusseren Wunde der Verf. in 24 unter 58 Fällen konstatiert fand. Wichtig erscheint ihm ferner, daran festzuhalten, dass der Vorfall abdominaler Organe in den Thoraxraum, auch wenn sie selbst unverletzt sind, eine schwere Komplikation bedeuten. Endlich bespricht Rossi ausführlich die verschiedenen Operationsmethoden und kommt dabei zu dem Resultate, dass der beste Weg zur Schliessung der Wunde der abdominale ist, und zwar durch Laparotomie parallel zum Rippenbogen der betroffenen Seite. Ist die Wunde auf diese Weise schwer zugänglich, so kann zur Erleichterung die Chondrotomie der 6. und 7. Rippe in der Parasternallinie gemacht werden.

Nur bei Verletzungen der endothoracischen Organe ist der thorakale Weg nach der Methode von Horoch (Resektion einer oder mehrerer Rippen) einzuschlagen. A. Götzl (Wien).

Diagnostic des tumeurs de l'hypochondre droit. Von Tuffier. Presse médicale, 13. année, No. 46.

Kurze Zusammenfassung der einzelnen Symptome der Bauchtumoren für die Differentialdiagnose derselben, die einzelnen Schmerzpunkte, Lokalisation, Palpations- und Perkussionsbefunde bei Leber-, Gallenblasen-, Magen-, Darm- und Ovarialtumoren. Grünwald (Wien).

The area of „acute abdominal conflux" and the „incision of incidence". Von Charles P. Childe. Lancet, 6. April 1907.

In einer Anzahl acuter Abdominalerkrankungen bleibt trotz genauester Untersuchung die Natur der Erkrankung zweifelhaft, da die allgemeinen Symptome sich decken und spezielle Symptome oft fehlen. Deshalb ist es angezeigt, die explorative Incision in der Mittellinie unterhalb des Nabels anzulegen und mit der ganzen Hand einzugehen, um die Quelle der Erkrankung zu erforschen und eine zweite Incision zu vermeiden. Eine andere zweckmässige Inzision ist die halbmondförmige, auf der rechten Seite angelegt, welche der Gegend entspricht, in der die acute Erkrankung am häufigsten vorkommt. Die Mündung des Oesophagus in den Magen liegt hinter dem 7. Rippenknorpel der linken Seite, 1 Zoll vom Sternum entfernt; zieht man die Linie a von hier zum Ligam. Pouparti und die Linie b von der rechten Spin. ant. sup. nach aufwärts zum unteren Rippenrande, so liegt in dieser Area fast jede abdominale Erkrankung; durch eine Horizontale in die Höhe des Nabels lässt sich dieses Gebiet teilen. Eine Incision, die zwischen den Linien a und b liegt und den äusseren Rand des Rectus berührt, würde alles Hierhergehörige freilegen. Die hierhergehörigen Erkrankungen bilden nun 3 Klassen:

Klasse 1, jene, die innerhalb der obigen Area liegen: 1. Appendix. 2. Pericöcalhernie. 3. Rechtsseitige rupturierte Pyosalpinx und rupturierte Extrauteringravidität. 4. Acute Gallenblasen-Komplikationen. 5. Perfor. eines Duodenalgeschwüres und Magengeschwüres. 6. Hernie des For. Winslowii, des Diaphragmas und Hernia duodeno-jejunalis.

Klasse 2, jene, die innerhalb oder ausserhalb liegen. 1. Intussusception. 2. Obstruktion durch Meckel'sche Divertikel, durch Bänder und Adhäsionen. 3. Obturation des Darmes durch Gallensteine, Würmer und Tumoren. 4. Perforation von Typhusgeschwüren oder von tub. Ulcera. 5. Volvulus und Stieldrehung. 6. Embolie und Thrombose der mesenterialen Gefässe. 7. Eingeklemmte Zwerchfellhernie.

Klasse 3, jene, die ausserhalb liegen. 1. Volvulus der Flex. sigm. 2. Hernia intersigmoidea. 3. Rupturierte linke Pyosalpinx oder linke Extrauteringravidität. 5. Linke Hern. diaphragmatica.

Von diesen Erkrankungsformen liegen in der obengenannten Area: Appendicitis, acute Gallenblasenaffektionen, perforierte Magen- und Duodenalgeschwüre, rechtsseitige rupturierte Extrauteringravidität und rupturierte Pyosalpinx, gangränöse Pancreatitis sowie einzelne genannte, seltenere Formen.

Daraus folgt, dass jene Incision die beste ist, welche am ehesten

alle diese Partien zugänglich macht, es ist die nach rechts halbmondförmige Incision — Incision of incidence. Man macht sie in der Mittellinie unterhalb des Nabels und führt sodann die Hand ein, um das Abdomen genau untersuchen zu können; ebenso hat das Auge reichlich Gelegenheit, sich über den Zustand des Abdomens zu orientieren. Die Untersuchung soll sich in erster Linie auf den Appendix erstrecken, der in circa 37 % erkrankt ist; es folgen sodann Extrauteringravidität, Pyosalpinx und Cöcalhernie, gleichzeitig kann man sich über Dick- und Dünndarm informieren. Die eingeführte Hand kann Nabelring und Hernienringe sowie die Organe des kleinen Beckens palpieren. Wenn nötig, lässt sich die Incision nach oben verlängern, wodurch Gallenblase, Magen- und Duodenalgegend und Pancreas zugänglich werden.

Der Beginn jeder abdominalen, acuten Erkrankung geht mit Schmerzen, Erbrechen und Collaps einher; es kann sich dabei um acute Kolik handeln, die z. B. von perforiertem Appendix im Moment des Einsetzens nicht zu unterscheiden ist. Morphin ist womöglich zu vermeiden oder höchstens in kleinster Dosis zu applizieren, um die Symptome nicht zu verdecken. Wenn die Notwendigkeit einer abermaligen Darreichung von Morphin eintritt, sollte stets der Chirurg in seine Rechte treten.

Herrnstadt (Wien).

The significance of sudden, severe, abdominal pain. Von E. A. Babler. New York Med. Journ., Vol. 82, 5. u. 12. Aug.

Bei plötzlichem, heftigem Abdominalschmerz hat der Praktiker die Pflicht, zunächst die Ursache desselben auszuforschen oder einen kompetenten Diagnostiker möglichst rasch beizuziehen, ehe er Morphium anwendet und hierdurch das Krankheitsbild künstlich verändert. Schmerz und Muskelrigidität in der rechten Darmbeingrube können bei Pleuritis, Pneumonie und einfacher Neuralgie vorkommen. Es sind Operationen wegen Appendicitis vorgenommen werden, das Abdomen aber war normal und einige Tage später zeigte sich eine spezifische vaginale Eiterung oder eine ausgebildete Pneumonie. Schmerz, Empfindlichkeit und Fieber können durch oberflächliche Bauchwandabscesse, durch Hysterie, durch Amygdalitis hervorgerufen werden. Es ist ferner der Einfluss des Schmerzes auf den Allgemeinzustand (Puls, Temperatur etc.) und auf die lokalen Verhältnisse des Abdomens (Konturen, Rigidität, Meteorismus) zu beachten, aber auch die subjektive Widerstandsfähigkeit gegen Schmerzen. Die anfängliche Lokalisation des Schmerzes wird manchmal diagnostischen Wert haben. So ist derselbe bei Magenperforation anfangs im Epigastrium, später in der Appendixgegend. Plötzlicher, heftiger Schmerz im Epigastrium kann beruhen auf: Appendicitis, Cholecystitis, acuter hämorrhagischer Pancreatitis, auf Perforation eines Geschwürs oder der Gallenblase, auf Darmverschluss. Bei Appendicitis jedoch lokalisiert sich der Schmerz nachher über dem Wurmfortsatz, bei Cholecystitis im rechten Hypochondrium, bei acuter Pankreatitis bleibt er im Epigastrium, bei Perforation der Gallenblase kann er sich über dieser oder über dem Wurmfortsatz lokalisieren. Bei rupturierter Tubargravidität ist der Schmerz anfangs diffus, lokalisiert sich aber dann im Becken. Selbst bei schweren Läsionen (Traumen) des Abdomens braucht er erst spät aufzutreten, ja kann sogar fehlen. Er fehlt gewöhnlich bei postoperativer Blutung.

a) Bei Appendicitis wird der Schmerz zuerst in der epigastrischen und Nabelgegend bemerkt und ist diffus, erst später lokalisiert. In einzelnen Fällen ist ein sehr heftiger lokaler Schmerz das erste Symptom. Er erscheint in diesen Fällen erst dann, bis die Peritonealbekleidung des Wurmfortsatzes ergriffen ist. Jedoch ist eine sorgfältige Anamnese von Wichtigkeit, da der heftige Schmerz in der rechten Inguinalgegend von einer infizierten Gallenblase, einer Wanderniere, von Darmverschluss, der Ruptur einer graviden Tube, von einer spezifischen Prostatitis, einer Pleuritis oder spezifischen Salpingitis herrühren kann. Der heftige Schmerz infolge schwerer Appendicitis muss nicht mit merklich gesteigerter Temperatur und Pulszahl einhergehen. Bei perforativer Appendicitis ist der Schmerz überwältigend, verbunden mit Shock und subnormaler Temperatur, der Puls fliegend, der rechte Rectus bretthart, Meteorismus ist vorhanden; der Schmerz lässt nach, bis die Peritonitis manifest ist. Aehnlich ist das Verhalten bei gangränöser Appendicitis. Plötzliches Aufhören eines überwältigenden Schmerzes ist ein besorgniserregendes Zeichen.

b) Bei Ruptur einer graviden Tube ist der Schmerz plötzlich, überwältigend, kann anfangs diffus sein, lokalisiert sich aber rasch im Becken und dauert an. Daneben bestehen Rigidität, Empfindlichkeit, ängstlicher Ausdruck, bei schwerer Hämorrhagie Synkope und Anämie. Der Tod kann nach Minuten eintreten. Anamnestisch ist bezeichnend der Abgang blutiger und faseriger Massen aus der Vagina oder das Ausbleiben der Periode seit Wochen, mit Unbehagen verbunden. Bei rectaler und vaginaler Untersuchung tastet man neben dem Ureter einen elastischen Tumor, die Cervix kann weich und eröffnet sein. Der Puls ist frequent. So oft eine Frau mit irgend welchem Zeichen einer Schwangerschaft einen plötzlichen, sehr heftigen Schmerz im Becken bekommt, muss man an eine Ruptur der graviden Tube denken. Sicherer wird die Diagnose, wenn man einen pulsierenden Tumor hinter oder neben dem Uterus tastet. Das Abdomen kann so gespannt sein, dass man ohne Narkose nicht gründlich zu untersuchen vermag. Die Rectaluntersuchung ist sehr wichtig.

c) Bei Darmverschluss hängen die Schwere und Häufigkeit der Schmerzparoxysmen von der Vollständigkeit und Plötzlichkeit des Verschlusses ab. Bei der Intussusception, welche in der Hälfte der Fälle bei Kindern unter 10 Jahren auftritt, entstehen plötzliche, intermittierende, kolikartige Bauchschmerzen. Der Darm unterhalb der Läsion ist leer, es bestehen Tenesmus, blutig-schleimige Entleerungen, Erbrechen, die Schmerzen werden häufiger, stärker, dauernder, das Abdomen ist weich, oft ein länglicher Tumor tastbar, welcher auch aus dem Mastdarm herausragen kann; der Bauch wird aufgetrieben, druckempfindlich, die Darmperistaltik sichtbar, die Schmerzen immer heftiger, bis Collaps eintritt. Der Schmerz übertrifft an Heftigkeit jeden anderen Bauchschmerz, an dem Kinder leiden. Bei Strangulation ist der paroxysmale Charakter des konstanten Schmerzes hervorstechend. Anamnese und Untersuchung auf Hernien sind wichtig. Ein Tumor ist nicht immer zu finden. Die Reposition einer strangulierten Hernie ist gefährlich, der Erfolg manchmal nur ein scheinbarer. Volvulus des Dünndarms erzeugt plötzlichen, heftigen Schmerz, kontinuierliches, aber selten fäkales Erbrechen, manchmal heftigen Durst, centrale Blähung und Collaps des Colons. Bei

Volvulus des S romanum ist der anfängliche Schmerz paroxysmal und nicht besonders heftig, wird allmählich stärker, mehr lokalisiert und dauernd. Diese Art des Darmverschlusses kommt meist bei Männern mittleren Alters vor; Meteorismus tritt bald und zuerst in der linken Darmbeingrube auf und breitet sich nach aufwärts und gegen das rechte Hypochondrium aus. Erbrechen erscheint erst spät, rectal ist die erweiterte Darmschlinge zu finden, das Rectum fasst nur wenig Wasser. Bei dem plötzlichen, sehr heftigen Schmerze bei Strangulation infolge von Adhäsionen gibt die Anamnese Auskunft über vorangegangene Peritonitis oder operative Eingriffe; Erbrechen und Meteorismus, Leere des Rectums und die Auskultationsgeräusche bilden die begleitenden Symptome. Heftige, andauernde Schmerzparoxysmen im Epigastrium können ihre Entstehung einer incarcerierten Zwerchfellshernie verdanken (früher entstandene Stichwunde, sonstige begleitende Symptome). Enterolithen verursachen durch Darmverschluss einen allmählich sich steigernden, heftigen Schmerz. Durch Strangulation einer Duodenojejunalhernie entstehen plötzliche, kolikartige Schmerzen im Epigastrium, dauerndes, nicht fäkales Erbrechen, starker Durst, das Colon kollabiert, der Schmerz wird überwältigend. Bei mechanischem Ileus ist der Schmerz zuerst gering, die Paroxysmen nicht häufig, allmählich wird das Bild deutlicher. Embolie und Thrombose des Mesenteriums erzeugen nicht immer heftige Schmerzen. Meist jedoch ist der Beginn ein schwerer, der Schmerz plötzlich und qualvoll, kontinuierlich oder intermittierend; Erbrechen, zuweilen blutig, und auch blutige Diarrhoen treten auf; subnormale Temperatur, fliegender Puls, Rigidität des Abdomens und Meteorismus, in manchen Fällen Obstipation oder abwechselnd Diarrhoe und rasche Erschöpfung ergänzen das Krankheitsbild.

d) Der bei Läsionen mit rapider Extravasation auftretende Schmerz ist qualvoll. Bei Magenperforation tritt ein scharfer, stechender, ziehender Schmerz im Epigastrium auf, der bis zur Ohnmacht führt und vom Epigastrium bis zum Winkel der rechten Scapula ausstrahlt. Rasch tritt Erbrechen auf, das Epigastrium ist bretthart gespannt, die Schmerzen sind paroxysmal, der Durst heftig, der Patient kollabiert. Er erholt sich allmählich, auf die Rigidität folgen Meteorismus und die Zeichen einer Peritonitis. Neben den genannten Symptomen führt auch die Anamnese auf die richtige Spur. Auch bei Perforation des Duodenums wird der Patient plötzlich von einem intensiven, stechenden, qualvollen Schmerz im Epigastrium und von Collaps befallen. Die Empfindung ist ähnlich einem heftigen Magenschmerz. Rasch treten Erbrechen und vollständige Obstipation ein, der Patient liegt möglichst ruhig da, ist kollabiert, besonders die rechtsseitigen Bauchmuskeln rigid, die Empfindlichkeit besonders im rechten Hypochondrium, der Harn oft zurückgehalten, die Bewegungen des Abdomens eingeschränkt. Die Symptome lokalisieren sich, entsprechend der Abflussrichtung der ausgetretenen Ingesta (Moynihan), in der rechten Darmbeingrube, was häufig zu Verwechslungen mit perforativer Appendicitis geführt hat. Endlich gehen die Symptome in jene der Peritonitis über.

Der Schmerz ist ein konstantes Symptom bei Perforation von Typhusgeschwüren. Der Patient wird plötzlich durch einen heftigen, paroxysmalen Schmerz im rechten unteren Quadranten des Abdomens überrascht, so dass er aufschreit und sich herumwirft; er fröstelt, ist

kollabiert, sein Aussehen verändert, der Puls steigt auf 140 und darüber, dann auch die unter die Norm gesunkene Temperatur; das Abdomen erscheint gebläht, die thorakale Dämpfung hinaufgerückt, der Schmerz wird krampfartig, das Rectum ist leer. Die Temperatur steigt auf 40°, es bestehen Druckempfindlichkeit besonders über der unteren Hälfte des rechten Rectus, endlich die Symptome der Peritonitis.

e) Das Charakteristische des plötzlichen, qualvollen Schmerzes bei acuter hämorrhagischer Pancreatitis ist, dass derselbe in der Gegend seines Entstehens persistiert. Er entsteht im Epigastrium und führt zu Collaps. Nach Erlangung des Bewusstseins erbricht der Patient eine Galle und verändertes Blut enthaltende Flüssigkeit. Das Epigastrium ist bretthart gespannt und überaus empfindlich, die Prostration eine schwere. Nach einigen Stunden steigt die Temperatur bis über 38°, der Schmerz verschwindet nicht, aber Stuhl und Gase gehen ab. Anamnestisch erfährt man von Verdauungsstörungen oder Anfällen von Gallenkolik. Der Schmerz ist noch nach 24 bis 36 Stunden da, an derselben Stelle vorhanden und kann in den Rücken ausstrahlen; das Epigastrium ist leicht vorgewölbt, die Empfindlichkeit noch immer gross. Gesicht, Abdomen oder untere Extremitäten können cyanotisch sein (Halsted u. a.). Das Epigastrium wird stärker vorgewölbt, der überwältigende Schmerz dauert fort; nach 3 bis 7 Tagen tritt der Tod ein.

f) Die durch einen in den Ureter gelangten Nierenstein hervorgerufenen Symptome von Harnretention und Urämie können Aehnlichkeit mit dem Bilde der Peritonitis besitzen. Wird der Ureter durch einen Stein verschlossen, so tritt ein plötzlicher und qualvoller Schmerz in der Lendengegend auf, der in den Hoden und das Bein ausstrahlt; der Schmerz kann kontinuierlich sein und zur Ohnmacht führen. Der Patient ist blass, ängstlich und versucht, den blutigen, konzentrierten Harn tropfenweise auszupressen; der Harndrang ist konstant. Der Patient ist mit kaltem Schweisse bedeckt und versucht in seiner Qual, die verschiedensten Körperlagen einzunehmen. Ueber der Niere und besonders längs des Ureters ist Druckempfindlichkeit vorhanden. Der Rectus ist nicht rigid, aber der Testikel empfindlich und retrahiert; der Puls ist fliegend; die Urethralmündung kann gerötet und etwas evertiert sein. Im Harn kann man Eiterkörperchen, Nierenepithelien und besonders Blutzellen finden. Zur positiven Diagnose gehört die Radiographie. Aehnliche Symptome kann auch ein aus dem Nierenbecken herabgelangter Blutklumpen hervorrufen.

g) Der anfängliche Schmerz bei Perforation der Gallenblase ist ähnlich dem bei Magenperforation. Frauen im mittleren Lebensalter sind häufig befallen. Qualvoller Schmerz im Epigastrium, ängstlicher Ausdruck, fliegender Puls, eigentümliche Körperhaltung, Druckempfindlichkeit im Epigastrium und über der Gallenblase, Rigidität des Epigastrium und des rechten Rectus, eventuell Vorwölbung der Gallenblasengegend sind die bezeichnenden Symptome. Der Schmerz lokalisiert sich, es erscheinen die Zeichen der beginnenden Peritonitis. Die genannten Symptome drängen in Verbindung mit der Anamnese zu einem Eingriffe in der Oberbauchgegend. Bei nebenher vorhandenen entzündlichen Erscheinungen infolge einer acuten phlegmonösen Cholecystitis mit Lokalisation des Schmerzes in der Appendixgegend sind zu beachten:

die Anamnese, die respiratorische Beweglichkeit des Tumors, das Fieber, das Fehlen absoluter Obstipation.

h) Bei Stieltorsion hängen die Plötzlichkeit und Intensität des Schmerzes von der Art und dem Grade der Drehung ab. Erbrechen, Collaps, Meteorismus sind begleitende Symptome. Die Patientin kann gravid oder entbunden sein, ein Tumor kann bereits lange vorher bestanden haben. In der Gegend des Tumors entsteht ein qualvoller Schmerz, der Tumor erscheint vergrössert, gespannt und sehr empfindlich. In einzelnen Fällen ist zwar der Schmerz gering, aber die plötzliche Vergrösserung eines Tumors, die Prostration und die Zeichen einer inneren Blutung genügen zur Diagnose. Verf. sah Fälle von Stieldrehung mit Hydronephrose, welche für Appendicitis gehalten wurden. Der Schmerz bei Drehung des Nierenstieles ist gewöhnlich von ziehendem Charakter, Anamnese und Röntgenuntersuchung (Undurchlässigkeit des Harns für die Strahlen) unterstützen die Diagnose. Scudder sah einen Fall von Torsion des grossen Netzes mit unbedeutendem Schmerz in der rechten Darmbeingrube und Tumorbildung in der rechten Bauchseite.

i) Salpingitis kann mit Appendicitis verwechselt werden. Bei ersterer kann der Schmerz qualvoll und plötzlich sein. Die Patientin liegt möglichst ruhig da, mit angezogenen Beinen, gerötetem Gesicht, das Abdomen rigid und empfindlich, der Ausdruck ängstlich; die Palpation des elastischen, oft bis zum Nabel reichenden Tumors ist von heftigen Schmerzen begleitet. Die Ruptur der soliden Eingeweide kann schmerzlos eintreten oder mit plötzlichen heftigen Schmerzen verbunden sein. Sehr acute Fälle von tuberkulöser Peritonitis können durch heftige Schmerzen im Abdomen charakterisiert sein. Eigentümlich ist die Erscheinung, dass oft der Druck nicht schmerzhaft ist, wohl aber das Zurückziehen der Hand. Kelly hält den Schmerz bei der Miction für das bezeichnendste Symptom der tuberkulösen Peritonitis. Jede Stich- oder Schusswunde des Abdomens muss der näheren Exploration wegen erweitert werden, auch wenn keine Schmerzen bestehen. Verf. gelangt zu folgenden Schlussätzen: 1. Der Schmerz, der so wichtige diagnostische Fingerzeig, darf niemals durch Morphium ertötet werden. 2. Die Ursache eines plötzlichen, heftigen, andauernden Abdominalschmerzes muss sorgfältig ergründet werden. 3. Ein plötzlicher, qualvoller Schmerz im Abdomen ist ein schweres und unverzügliche Nachforschung gebietendes Symptom. 4. Nie zu unterlassen sind die Anamnese und weitestgehende Untersuchung. 5. Es ist unbedingte Pflicht, die klinischen Symptome aller einen chirurgischen Eingriff erheischenden Abdominalkrankheiten zu kennen. 6. Von Wichtigkeit ist die Erforschung des anfänglichen Sitzes der Schmerzen. 7. Man rufe den Consiliarius beizeiten.

Karl Fluss (Wien).

Shock and haemorrhage as causes of death following abdominal operations. Von C. C. Barrows. New York Medic. Journal, Vol. 82, 7. Okt.

Die durch Shock und die durch Hämorrhagie hervorgerufenen Symptome sind einander sehr ähnlich. Der Tod während oder kurz nach einer Abdominaloperation ist einer dieser beiden Ursachen zuzuschreiben, welche nur noch in der Gehirnchirurgie eine gleich grosse Rolle spielen. Unter 25 Todesfällen nach Laparotomie traten 5 infolge

von Shock, bzw. Hämorrhagie ein. Der Shock wird als eine reflektorische Depression der vitalen Centren durch Reizung der peripheren sensorischen und sympathischen Nerven bezeichnet. Es tritt eine Lähmung der Gefässe, besonders der Arterien, mit Herzschwäche, in weiterer Folge Dilatation der grossen Venen und schwache Füllung der Arterien, Erweiterung des rechten Herzens und Anämie des Gehirns und der Lunge ein. Die Gefahr liegt in der Dauer und Wiederholung des operativen Traumas. Prädisponierende Ursachen sind lange Krankheit, Blutverluste, Fieber, auch nur leichte Sepsis, Funktionsschwäche von Lunge, Herz und Nieren. Langdauernde Narkose und unzarte Manipulationen begünstigen den Shock. Derselbe kennzeichnet sich durch Nachlassen der Herz- und Atmungstätigkeit, des Muskeltonus, Erschlaffung der Sphinkteren (unwillkürliche Entleerungen), häufig ist auch Erbrechen. Wichtig ist die Unterscheidung des blossen Shocks von dem auf Hämorrhagien beruhenden. Der letztere kann eine sekundäre Laparotomie notwendig machen, eine überaus gefährliche Operation. In beiden Fällen sind Herzschwäche, oberflächliche Atmung, Pupillenerweiterung, subnormale Temperatur, oft auch Erbrechen und Störung der Geistestätigkeit vorhanden. Bei der Hämorrhagie erlangt der Patient nach der Narkose prompt das Bewusstsein, ist unruhig und ängstlich, keuchende Atmung und grosser Durst sind vorhanden. Beim blossen Shock hingegen tritt bald ein halbcomatöser oder comatöser Zustand ohne Unruhe ein, die Atmung ist nicht so beschleunigt. Abnahme des Hämoglobingehaltes spricht für Hämorrhagie.

Die Prophylaxe des Shocks besteht in der Sicherung eines guten Allgemeinzustandes vor der Operation. Normale körperliche Funktionen, Gemütsruhe, Wahl der richtigen Tageszeit haben bedeutenden Einfluss. Bei schwachen Individuen war der Verf. von der Anwendung von Kochsalzinfusionen vor der Operation sehr befriedigt. Von grossem Einfluss ist ferner rasches, geschicktes und zartes Manipulieren. Verf. glaubt, dass durch die Verwendung von mit Kochsalzlösung befeuchteten Gummihandschuhen das Peritoneum schonender behandelt werden könne als durch die rauhen Hände. Bei eingetretenem Shock ist für Tieflagerung des Kopfes, freie Atmung, Sauerstoffinhalation, für Anwendung von Hitze und Stimulantien zu sorgen. Bezüglich letzterer sah Verf. Erfolge von Strychnin (2stündlich 2 mg) und auf 44° erwärmter Kochsalzlösung, von welcher 1—2 Liter in die Vena basilaris und sodann je 1 Liter per clysma und subkutan eingebracht werden. Die Infusion in die Vene wirkt prompt. Auch stündliche intravenöse Injektionen von je $^1/_2$ Liter schwacher Adrenalinlösung haben sich dem Verf. bewährt.

Hämorrhagie kann (abgesehen von schlechter Ligatur) nach Trennung ausgedehnter Adhäsionen auftreten. Allzu langes Verweilen in der Trendelenburg'schen Lagerung scheint nach der Rückkehr in die horizontale Lage Hämorrhagien zu begünstigen. Unruhe, Schwäche des Pulses, fliegende Atmung, Blässe, Durst, Meteorismus, eventuell Blutung von der Drainage aus sprechen für eine Hämorrhagie. Neben der Eröffnung des Abdomens und mechanischer Blutstillung werden noch die zur Bekämpfung des Shocks angegebenen Mittel angewendet.

Karl Fluss (Wien).

C. Syphilis.

Zur Kenntnis der Spirochaete pallida. Von F. R. M. Berger. Dermat. Zeitschr., Bd. XIII, 6. Heft.

B. erhielt in einem Ausstrichpräparate von einer erodierten Papel Spirochäten, welche mit eigentümlichen end- oder mittelständigen Gebilden oder soliden Verdickungen in oder am Spirochätenleib und von diesen ausgehenden kleineren Figuren versehen waren. B. glaubt, dass diese Gebilde Bestandteile der Spirochaete pallida darstellen, welche vielleicht zu deren Fortpflanzung oder Teilung in Beziehung zu bringen sind. von Hofmann (Wien).

Beiträge zur Spirochätenfrage. Von K. Löwy. Arch. f. Dermat. u. Syph., Bd. LXXXI, 1. Heft.

L. ist der Ansicht, dass, wenn man sich den chronisch intermittierenden Verlauf der Syphilis vergegenwärtigt, man zur Annahme gedrängt wird, dass das supponierte krankheitserregende Element kaum immer in gleicher Form im menschlichen Körper vorhanden sein könne und dass auch bei Supposition der Spirochaete pallida als Erregerin der Lues ein bestimmter Entwicklungsgang dieses Gebildes angenommen werden muss, die Spirochäte selbst also nur eine gewisse Entwicklungsform dieses Lebewesens darstelle. von Hofmann (Wien).

Ueber das Vorkommen der Spirochaete pallida bei kongenitaler Syphilis. Von B. Entz. Arch. f. Dermat. u. Syph., Bd. LXXXI, 1. Heft.

E. hat 7 Fälle von kongenitaler Syphilis auf Spirochäten untersucht. Das Resultat war bei fünf ein positives und es konnten in sämtlichen untersuchten Organen Spirochäten nachgewiesen werden. E. gelangt zum Schlusse, dass die Spirochaete pallida mit Sicherheit als Erreger des Lues angesehen werden kann.

von Hofmann (Wien).

Recherche du spirochète de Schaudinn dans les chancres syphilitiques. Von Queyrat u. Joltrain. Bull. et Mém. de la Soc. méd. des hôp. de Paris, 22. année, No. 22, S. 559.

Die Autoren fanden die Schaudinn'schen Spirochäten unter 33 Primäraffekten 9 mal. Es schien, dass unbehandelte Fälle günstiger für den eventuellen Spirochätennachweis sind. Paralleluntersuchungen bei 3 Fällen von Ulcus molle, 2 von Herpes und 2 von Balanoposthitis erosiva ergaben negative Resultate, welcher Umstand für eine gewisse diagnostische Bedeutung der Spirochaete pallida spricht.

Fritz Tedesko (Wien).

Zur Topographie der Spirochaete pallida in der krustös werdenden Papel. Von S. Ehrmann. Dermatol. Zeitschrift, Bd. XIII, 6. Heft.

E. fasst die Merkmale des von ihm untersuchten Falles folgendermassen zusammen: In den Schnitten einer makro- und mikroskopisch intakte Epidermis aufweisenden papulösen, im vorkrustösen Stadium befindlichen syphilitischen Efflorescenz der Unterbauchgegend fanden sich nebeneinander liegend 2 Spirochätenherde. Die Spirochäten fanden sich

in der Epidermis in sehr reichlicher, in der Cutis und den Papillen nur in sehr geringer Menge. Dieser Fall beweist daher, dass nicht nur offene Papeln des Genitales, sondern auch papulo-krustöse Efflorescenzen des Stammes eine eminente Ansteckungsquelle liefern können.

von Hofmann (Wien).

Ueber die Beziehungen der Spirochaete pallida zur kongenitalen Syphilis, nebst einigen Bemerkungen über ihre Lagerung im Gewebe bei acquirierter Lues. Von A. Buschke u. W. Fischer. Arch. f. Dermat. u. Syph. Bd. LXXXII, 1. Heft.

Die Untersuchungen wurden an 5 kongenital syphilitischen Kindern und an einigen Produkten acquirierter Lues angestellt. Es geht aus ihnen hervor, dass sich in der Tat die gesamten Erkrankungsformen der frischen angeborenen Syphilis in ätiologischer Beziehung durch die Spirochaete pallida erklären lassen. Dafür sprechen vor allem die Massenhaftigkeit der Parasiten und ihre Beziehungen zu den pathologischen Veränderungen. Bei acquirierter Lues finden sich die Spirochäten besonders im Lumen und in der Wand der Blut- und Lymphgefässe, während das syphilitische Infiltrat in der überwiegenden Mehrzahl der Fälle von Spirochäten frei ist, dieselben finden sich hingegen besonders in der Peripherie des Infiltrates sowie in grösseren Bindegewebsbalken zwischen den Fasern. von Hofmann (Wien).

Ueber das Verhältnis des Entwicklungscyklus des Treponema pallidum Schaudinn zu den syphilitischen Krankheitsstadien. Von Fr. Krzysztalowicz u. M. Siedlecki. Monatsh. f. prakt. Dermat., Bd. XLIII, No. 1.

Die Verf. fanden in mikroskopischen Präparaten verschiedene Uebergangsformen zwischen Spirochäte und Trypanosoma und auch die letztere Form selbst. Ausserdem fanden sie kleinere Spirochätenformen mit einem und grosse mit mehreren Kernen sowie verschieden geformte Gebilde, deren Bedeutung die Verf. vorläufig noch nicht erklären konnten. Hingegen kommt nach K. und S. dem Trypanosoma die Rolle der weiblichen, den kleinen einkernigen Spirochäten die Rolle der männlichen Fortpflanzungszelle zu, was durch den Befund von Konjugationen dieser beiden Zellformen festgestellt werden konnte.

von Hofmann (Wien).

Klinische und bakteriologische Untersuchungen über das Ulcus venereum. Von B. Lipschütz. Arch. f. Dermat. u. Syph., Bd. LXXVI.

L. hat 24 Stämme des Ducrey'schen Bacillus auf Blutagar gezüchtet und gibt eingehende Vorschriften behufs Herstellung und Sterilisation des letzteren sowie der zur Züchtung notwendigen Kautelen. Als Färbungsmittel haben sich L. am besten polychromes Methylenblau, Boraxmethylenblau, Gentianaviolett und Fuchsin bewährt. Eine Eigenbewegung der Streptobazillen konnte L. niemals beobachten.

Weiter berichtet L. über verschiedene atypische Formen des Ulcus venereum und über das Ulcus pseudovenereum. Ein weiterer Abschnitt gilt der Besprechung der Ulcera venerea der Vagina, der Portio und Urethra. Im vierten Abschnitt spricht L. über die Differential-

diagnose der exulcerierten Papel und des Ulcus venereum. Er is der Ansicht, dass eine Verwechslung dieser beiden Geschwürsformen nicht unmöglich ist und dass daher eine Sicherstellung oft wohl nur durch die mikroskopische Untersuchung, bzw. durch die Inokulation erfolgen kann. von Hofmann (Wien).

Beiträge zur Klinik und Histologie der nodösen Syphilide. Von G. Scherber. Arch. f. Dermat. u. Syph., Bd. LXXIX.

Bei einer 24 jährigen, sekundär luetischen, im ersten Jahre der Infektion stehenden Patientin entwickelten sich neben einem spärlichen papulo-krustösen Exanthem angeblich unter Fieber und erheblichen subjektiven Beschwerden an den unteren Extremitäten neben Gelenksschwellung teils knotige, teils flach erhabene, schmerzhafte Schwellungen, die zum Teil spontan und auf Jodtherapie resorbiert wurden, zum Teil exulcerierten.

Bei einer zweiten im dritten Jahre der Lueserkrankung stehenden Patientin zeigte sich in der Haut der unteren Extremitäten eine erythematöse Knotenbildung mit exquisit chronischem Verlauf.

von Hofmann (Wien).

Experimentelle Untersuchungen über Syphilis. Von F. Simonelli und J. Bandi. Arch. f. Dermat. u. Syph., Bd. LXXIX.

Die Autoren impften einen Semnopithecus von einer syphilitischen Papel in der Supraorbitalgegend. An beiden Impfstellen entwickelten sich Läsionen, die deutlich alle klinischen Merkmale des Initialsyphiloms besassen und von Drüsenschwellung begleitet waren. Die Affektion heilte allmählich spontan. Im Sekret fanden sich feinste filiforme Elemente, welche vielleicht Involutionsformen der Spirochaete pallida darstellen.

von Hofmann (Wien).

Untersuchungen über Syphilis an Affen. Erste Mitteilung. Von E. Finger und K. Landsteiner. Arch. f. Dermat. u. Syph. Bd. LXXVIII, 3. Heft, 1906.

Die Versuche wurden zunächst an niederen Affen angestellt. Die Impfung mit vom Menschen stammenden Virus gab in der weitaus grössten Mehrzahl der Fälle ein positives Resultat, insoweit als sich nach längerer Inkubationszeit an den Impfstellen charakteristische Veränderungen entwickelten, deren histologische Untersuchung Resultate ergab, welche die Auffassung der Prozesse als syphilitische zu stützen geeignet sind. Sekundäre, allgemeine Erscheinungen hämatogenen Ursprungs wurden niemals beobachtet. Auch die Ueberimpfung von Tier zu Tier ergab in der Mehrzahl der Fälle positive Impferfolge. Zwei therapeutische Versuche, welche mit Serum von Affen, die Impfsyphilis überstanden hatten, angestellt wurden, hatten keinen Erfolg. Schliesslich gelang es in einem Falle, durch Ueberimpfung gummöser Massen von einer Patientin mit vermutlich etwa 17 Jahre alter, bisher nicht behandelter Syphilis auf einen Cynocephalus Hamadryas ein positives Resultat zu erzielen.

von Hofmann (Wien).

Untersuchungen über Syphilis an Affen. Von E. Finger und K. Landsteiner. Arch. f. Dermat. u. Syph., Bd. LXXXI, 1. Heft.

Den Verf. ist es gelungen, die Virulenz des Spermas in je einem Falle von spezifischer Erkrankung des Hodens bei älterer Lues, anderer-

seits von recenter Lues ohne Hodenaffektion nachzuweisen. Es kann also das Sperma der Syphilitischen infektiöse Eigenschaften besitzen, auch dann, wenn keine syphilitische Erkrankung des Genitales vorliegt.

Weiterhin haben die Verf. Untersuchungen über die Immunität bei Syphilis angestellt. Es zeigte sich, dass bei Affen auch längere Zeit nach der ersten Impfung vor Eintritt des Impfeffektes noch eine zweite Infektion möglich ist, dass aber auch schon zur Zeit des Ausbruches der Folgeerscheinungen der ersten Impfung und einige Zeit nachher noch eine neue Infektion zu erzielen ist. Aber auch beim Menschen konnten F. und L. konstatieren, dass fast das Gegenteil der geläufigen These gültig ist, dass nämlich Syphilitiker aller Stadien auf Syphilisvirus mit örtlichen spezifischen Erscheinungen reagieren. Die Verf. kommen daher zum Schlusse, dass die Intensität der Syphilisimmunität niemals eine absolute sei.

Schliesslich erwähnen die Verf. noch, dass, wie ihre Experimente beweisen, auch in den gummösen Produkten lebendes Virus, aber wahrscheinlich in geringer Menge, vorhanden ist.

von Hofmann (Wien).

Études de vénéréologie expérimentale. I. Inoculation de produits syphilitiques au bord libre de la paupière chez les singes macaques. Von G. Thibierge und P. Ravaut. Ann. d. Derm. et Syph., T. VI, No. 7.

Die Versuche wurden am Macacus sinicus und M. cynomolgus angestellt. Die Impfung wurde am freien Rand des Lides vorgenommen. Am 23. Tage im Mittel stellte sich die Reaktion ein und es zeigten sich Infiltrate, welche makroskopisch und mikroskopisch charakteristische Eigenschaften zeigten. Drüsenschwellungen, Ulcerationen oder sekundäre Erscheinungen wurden niemals beobachtet.

von Hofmann (Wien).

Études de vénéréologie expérimentale. II. Le chancre simple expérimental de la paupière chez les singes macaques. Von G. Thibierge, P. Ravaut und L. Le Sourd. Ann. d. Derm. et Syph., T. VI, Okt.

Die Verff. haben durch Ueberimpfung von Schankervirus auf die Augenlider am Affen Affektionen erzeugt, welche im grossen und ganzen den Typus der weichen Geschwüre zeigten und in denen Ducrey'sche Bazillen nachweisbar waren. Sie betrachten die Ueberimpfung auf Affen von der Gattung Macacus, die Autoinokulation und die mikroskopische Untersuchung als sichere Erkennungszeichen, so dass, wenn alle drei Untersuchungsmethoden ein negatives Resultat geben, kein Ulcus molle vorliegt. Bemerkenswert ist, dass die Verff. nach mehreren Impfungen an demselben Tiere eine gewisse Immunität beobachtet haben, eine Erscheinung, welche mit der verbreiteten Ansicht nicht übereinstimmt.

von Hofmann (Wien).

Fever in tertiary syphilis. Von D. N. Carpenter. Medical Record, Vol. 69, 17. März.

Fieber, das als Begleiterscheinung oder als Folge von tertiär luetischen Organerkrankungen auftritt, war den Aerzten des vorigen Jahrhunderts

wohl bekannt; da dieses Phänomen wieder in Vergessenheit geraten zu sein scheint, so mehren sich in jüngster Zeit die Mitteilungen über Fieberbewegungen bei tertiär syphilitischen Organerkrankungen, welche die Verff. als noch nicht bekannt und selten anführen (siehe dieses Centralblatt, Bd. IX, No. 17). Verf. beschreibt zwei einschlägige Fälle, von denen der eine schwere Knochensyphilis aufwies, der andere jedoch besonders deswegen interessant ist, weil lange Zeit an Tuberkulose gedacht wurde. Auch in dem zweiten Falle handelte es sich um Knochengummata, die unter spezifischer Behandlung nach einem kleinen chirurgischen Eingriff heilten.

Verf. hebt die prompte Wirkung der antiluetischen Kur auf das Fieber hervor, das in beiden Fällen ausgesprochen remittierenden Charakter aufwies, und betont die Schwierigkeit der Differentialdiagnose zwischen Syphilis, Tuberkulose, Septikämie und typhoidem Fieber.

Raubitschek (Wien).

Paralysie générale et syphilis. Von A. Marie. Bull. et mém. de la Soc. méd. des hôp. de Paris, 22. année, No. 32, S. 859.

Eine energische antiluetische Kur bewirkte bei einem 37 jährigen Paralytiker, der, obwohl er eine Infektion mit Syphilis negierte, ein perforierendes Gumma des Gaumensegels besass, deutliche Besserung des psychischen Zustandes; die somatischen Symptome blieben unbeeinflusst.

Fritz Tedesko (Wien).

Ueber Haarausfall bei hereditärer Lues. Von C. Leiner. Arch. f. Dermat. u. Syph. Bd. LXXVIII, 2. Heft.

L. berichtet über 3 Fälle von hereditärer Lues, bei denen sich Haarausfall eingestellt hatte, analog dem, welcher sich bei acquirierter Lues findet. Auch bei der hereditären Lues ist der Haarausfall, gleichgültig ob diffus oder zirkumskript, durch die Hartnäckigkeit gegenüber allen Behandlungsmethoden und die lange Dauer seines Bestandes charakterisiert.

von Hofmann (Wien).

Zur Frage der Behandlung der Syphilis. Mit besonderer Berücksichtigung intravenöser Sublimatinjektionen. Von C. Marcus und E. Welander. Arch. f. Dermat. u. Syph., Bd. LXXIX.

Die Autoren kommen zu folgenden Schlüssen:

1. Die intravenösen Sublimatinjektionen sind die schnellste Methode, um Hg dem Organismus einzuverleiben; allein infolge ihrer Unbequemlichkeit, der keineswegs unbedeutenden lokalen Unbehaglichkeiten und der kurzen Remanenz des Quecksilbers eignet sie sich eigentlich nur für Fälle, wo eine schnelle Hg-Wirkung wünschenswert ist.

2. Wünscht man eine lange Remanenz und ist, wie bei intermittenter, präventiver Behandlung, wo keine syphilitischen Symptome vorhanden sind, keine besonders schnelle Absorption für den Augenblick von Bedeutung, sind intramuskuläre Injektionen der vorigen Methode vorzuziehen. Von den zu Gebote stehenden unlöslichen Injektionspräparaten scheint das Merkuriolöl den vornehmsten Platz einnehmen zu sollen.

3. In den meisten Fällen dürfte bei den in Krankenhäusern behandelten Patienten aus den oben angeführten Gründen eine kombinierte

Methode z. B. Hg-Säckchen und Injektion von Merkuriolöl, Anwendung verdienen und dürfte einer alleinigen Behandlung mit intravenösen Injektionen oder mit Injektionen von Merkuriolöl vorzuziehen sein.

von Hofmann (Wien).

Die Behandlung der Syphilis mit Merkuriolölinjektionen. Von L. Glück. Arch. f. Dermat. u. Syph., Bd. LXXIX.

G. gelangt zu folgenden Schlüssen:

1. Die intramuskulären Merkuriolölinjektionen verursachen in der Regel gar keine Beschwerden und rufen gewöhnlich keine Lokalreaktionen hervor. Nur ausnahmsweise beschweren sich die Patienten nach der Injektion über ein mehrere Stunden anhaltendes Gefühl der Schwere in der betreffenden Extremität. Ebenso bilden sich nur in ganz vereinzelten Fällen an der Injektionsstelle kleine, schmerzlose Infiltrate; Abscessbildungen wurden bisher nicht beobachtet.

2. Das Merkuriolöl wirkt sicher, intensiv und nachhaltig auf die verschiedenen Erscheinungen der Syphilis in allen ihren Stadien. In Fällen aber, in denen die Erscheinungen aus irgend welchen Gründen eine rasche therapeutische Beeinflussung erheischen, ist das Sublimat vorzuziehen, da das Merkuriolöl langsamer resorbiert wird und daher auch weniger rasch seine Heilwirkung entfaltet.

3. Die Verwendung des Merkuriolöls ist in der Regel von keinen schweren Komplikationen und Nebenerscheinungen begleitet, doch werden manchmal die Erscheinungen der Lungenembolie sowie vorübergehende Steigerung der Körpertemperatur und ausnahmsweise auch überraschend auftretende schwere Stomatitis beobachtet. Die letztere kann sogar noch mehrere Wochen nach Abschluss der Behandlung einsetzen.

4. Recidiven und Nachschübe scheinen bei der Merkuriolöl Behandlung seltener als bei der Sublimatbehandlung vorzukommen.

5. Die Anwendung des Merkuriolöls bereitet in technischer Hinsicht keine Schwierigkeiten und beansprucht nur — neben peinlichster Reinhaltung — die Trockenhaltung der Kanülen und Spritzen.

von Hofmann (Wien).

Note préliminaire sur l'administration du mercure par la voie rectale. Von Ch. Andry. Ann. d. Dermat. et Syph., Okt. 1905.

Intrarectale Injektionen von Sublimatlösungen wurden sehr schlecht, von Hg bijodat. etwas besser vertragen, ebensowenig bewährten sich Suppositorien mit Hg bijodat. Hingegen erzielte A. gute Resultate mittels Suppositorien mit grauem Oel (Quecksilbergehalt 0,02—0,04). Er spricht die Ansicht aus, dass die intrarectale Applikation des Quecksilbers in einzelnen Fällen und unter bestimmten Bedingungen die anderen Anwendungsweisen des Merkurs zu ersetzen vermöge.

von Hofmann (Wien).

Eine Quecksilberschnupfungskur. Von C. Cronquist. Arch. f. Dermat. u. Syph., Bd. LXXXVI, 1907.

C. hat einige Syphilitiker 3 bis 4,5 g Hydrargyrum cum creta pro die schnupfen lassen und bei dieser Medikation ausgezeichnete Resultate erzielt.

von Hofmann (Wien).

III. Bücherbesprechungen.

Diagnose und Therapie der Anämien. Nach funktionellen Gesichtspunkten auf Grundlage qualitativer Blutuntersuchung. Von Joseph Arneth. Verlag v. A. Stuber, Würzburg 1907. 208 Seiten, 15 Tafeln.

Wie Verf. in seinem Vorwort sagt, ist dieses Buch eine auf neueren Anschauungen fussende, nicht zu umfangreiche Darstellung der klinischen Pathologie des Blutes, jedoch nur mit alleiniger Berücksichtigung der Diagnose und Therapie der Anämien.

Nach einer kurzen Uebersicht über die Morphologie der Blutzellen beginnt Verf. mit der Besprechung der Diagnose der Anämien (Teil I). Seine Definition der Anämie ist folgende: „Wir bezeichnen alle Zustände, in denen eine Verminderung des Hämoglobingehaltes nachzuweisen ist, als anämische und den Zustand als Anämie („Oligochromämie"). In weitaus den meisten Fällen, wenn auch nicht konstant (Chlorose), besteht gleichzeitig in geringerem oder höherem Grade auch eine Verringerung der Zahl der roten Blutkörperchen („Oligozytämie"), eventuell auch eine Verminderung der Gesamtblutmenge („Oligämie").

A. bespricht zuerst die sekundären, dann die primären Anämien. Bezüglich ersterer hebt er hervor, dass der Parallelismus zwischen dem Grade der Herabminderung der Erythrocytenzahl und der des Hb-Gehaltes, den man lange für ein diagnostisch wichtiges Symptom der sekundären Anämien gegenüber den primären Formen gehalten hat, im Prinzip nicht mehr aufrecht erhalten werden kann. Es kann vielmehr ganz gewöhnlich bei rein sekundärer Anämie der Hb-Gehalt relativ viel stärker herabgesetzt sein, als der Erythrocytenzahl entspricht. Auch bei sekundärer Anämie können sowohl die roten wie die weissen Blutkörperchen die allerschwersten Schädigungen aufweisen. — Bei der sekundären chronischen Anämie ist im Gegensatz zu der acuten das Kolorit der Haut mehr gelblich, vielleicht infolge von Ablagerung von Derivaten des Hämoglobins.

Der zweite Abschnitt des ersten Teiles stellt eine äusserst sachliche, kurz gefasste Besprechung der verschiedenen primären Anämien dar. — Verf. betont die Wichtigkeit der qualitativen Blutuntersuchung, dank der es möglich gewesen ist, alle komplizierten Blutbefunde sowie die mannigfachsten pathologisch-anatomischen Veränderungen der erythro- und leukoblastischen Organe des Körpers durch ein offenbar allen Blutzellen gemeinsames Gesetz zu erklären, nämlich durch das Gesetz vom Verbrauch und dadurch notwendig bedingten Ersatz. Er sagt: „In der Tat, wenn man alle pathologisch-anatomischen Befunde, die bei Erkrankungen des Blutes bereits beschrieben wurden und tagtäglich neu beschrieben werden, übersieht, so muss man den Eindruck gewinnen, dass es einen anpassungsfähigeren und hilfsbereiteren Apparat wie den blutzellenbildenden gar nicht geben kann."

Der zweite Teil dieses Buches stellt eine Besprechung der Therapie der Anämien, speziell der primären, dar. „Will der Praktiker zu einer rationellen Therapie gelangen, so muss er vor allen Dingen sich klar werden, welche bestimmte Blutzellenart hauptsächlich affiziert ist, und dann Mittel aussuchen, die geeignet sind, gerade diese Zellen zu gesteigerter

funktioneller Tätigkeit im aktiven Sinne anzuspornen, oder solche, die ihnen die Arbeit durch Einverleibung geeigneter Medikamente abnehmen (passiv) oder wenigstens erleichtern" (z. B. Immunsera, medikamentöse Specifica). — Ich muss hier darauf verzichten, auf die Einzelheiten dieses Abschnittes einzugehen; auch hier ist Verf. seiner Aufgabe in höchst anerkennenswerter Weise gerecht geworden. Ich will mich damit begnügen, die Ergebnisse seiner Erfahrungen in der Behandlung der Leukämie durch Röntgenbestrahlung kurz zusammenzufassen. Fälle von chronischer myeloider Leukämie werden durch Röntgenbestrahlung ausgezeichnet beeinflusst. Ferner erzielt man gute Resultate bei manchen chronischen lymphadenoiden Leukämien. Refraktär verhalten sich Fälle von chronischer myeloider und manchmal von lymphadenoider Leukämie. Bei manchen chronischen myeloiden Leukämien nimmt unter Röntgenbestrahlung die Leukocytenzahl zwar quantitativ ab, jedoch bleibt eine qualitative Besserung des Blutbefundes aus. — Erfahrungen über den Erfolg der Röntgentherapie bei acuten Leukämien stehen noch aus. Schrumpf (Strassburg).

Les ruptures artérielles traumatiques. Von P. Picquet. Thèse de Paris. G. Steinheil. 1906.

Traumatische Rupturen der Arterien können unter verschiedenen Umständen auftreten. Sie können durch ein direkt auf die Gefässwand gerichtetes Trauma hervorgerufen werden (Verletzungen durch Schusswaffen, schwere Kontusionen oder Zermalmungen der Glieder). In anderen Fällen zerreisst die Arterie an einer von dem Angriffspunkte des Traumas entfernten Stelle, wie dies bei Frakturen und Luxationen der Fall ist. Schliesslich treten Arterienrupturen nach heftigen Bewegungen und grossen Austrengungen auf. Der Riss beginnt stets in der Intima. Die gewöhnliche Folge der Arterienrupturen ist die Gangrän. Daher ist die Prognose eine sehr ernste. Bei der Behandlung soll man zunächst von jeder operativen Behandlung absehen und erst nach Aufhören der Shockerscheinungen die Amputation oder sonstige Operationen vornehmen. von Hofmann (Wien).

Amputationen und Exartikulationen. Künstliche Glieder. Von Petersen und Gocht. Deutsche Chirurgie, Lieferung 29a. Mit 379 Abbildungen im Text. Stuttgart, Verlag von F. Enke, 1907.

Die Neuauflage des Schede'schen Werkes stammt von zwei Schülern des geschiedenen Meisters. Sie musste naturgemäss eine so gründliche Umarbeitung erfahren, dass das Buch grossenteils eine Neuschöpfung darstellt. Nur weniges, wie z. B. die historische Einleitung, konnte im wesentlichen bestehen bleiben.

Den Orthopäden interessiert ganz besonders das Schlusskapitel über die Folgezustände, mit denen er bei Herstellung der Prothesen immer zu kämpfen hat.

Die von Gocht herrührende Bearbeitung der Prothesenlehre ist ebenfalls grossenteils durchaus eigenes Erzeugnis. Dieser Abschnitt ist übrigens auch für sich im Buchhandel erschienen und so abgefasst, dass es nicht nur für den Arzt, sondern auch für den Bandagisten eine Quelle reicher Belehrung darstellen kann und hoffentlich auch darstellen wird

zum Nutzen der Amputierten, die vielfach noch mit minderwertigen Prothesen gequält werden. Vulpius (Heidelberg).

Les autoplasties, lèvres, joues, oreilles, tronc, membres. Von Nélaton et Ombrédanne. Paris, Steinheil, 1907, 10 Fr.

Der Band gehört zu der Sammlung „Traité de médecine opératoire et de thérapeutique chirurgicale" von Berger und Hartmann. Er gibt eine Zusammenstellung der plastischen Methoden, wie sie von den bekannten Meistern geübt worden sind und geübt werden, unter besonderer Betonung der Erfahrung der Verfasser. Den 193 Seiten Text sind 291 gute Abbildungen beigefügt. Zahlreiche Abbildungen sind bei einem Thema, wie dem vorliegenden, zum Verständnis nötig. Den grössten Teil nehmen die Lippen- und Mundplastiken und die Plastiken im Gesicht ein. Hasenscharten sind allerdings nicht behandelt. Es folgen die Plastiken am Ohr bei Fehlern der Grösse oder Gestalt oder völligem Fehlen oder Verletzung des Ohrs. Dann kommen die Plastiken am Rumpf, vor allem Ersatz der amputierten Mamma. Den Schluss bildet der Hautersatz an den Extremitäten. Die italienische Methode der Lappenbildung ist ausführlich behandelt, weniger die Thiersch-schen Transplantationen; ganz vergessen sind die Reverdin'schen Granulationen und die Krause'sche Lappenbildung, mit denen man doch sehr gute Erfolge erzielen kann. Irrig ist auch die Ansicht Ombrédannes, dass die Wunde erst granulieren muss, bevor man Thiersch'sche Lappen aufzusetzt; in Wirklichkeit kann man ganz frische Wunden, z. B. Defekte nach Mammaamputationen, mit Thiersch'schen Lappen decken. Die italienische Methode hält O. für angezeigt: 1. wenn die Thiersch'sche Transplantation missglückt ist, 2. wenn ein Unterschenkelgeschwür sich wieder trotz Transplantation öffnet, 3. wenn ein grosser Substanzverlust dicht an einem Gelenk sitzt, 4. wenn eine kontrahierende Narbe neben einem Gelenk zu entfernen ist, 5. wenn die Narbe starken Druck auszuhalten hat. — Die Darstellung des Themas ist klar, knapp und sachlich, dabei doch ausgedehnt genug. Das Studium des Buches ist wegen der vielen vorgetragenen Methoden sehr zu empfehlen. Klink (Berlin).

Inhalt.

I. Sammel-Referate.

Hofmann, Karl Ritter von, Die Cystinurie (Schluss), p. 769—776.

II. Referate.

A. Obere Luftwege, Kehlkopf, Trachea.

Logan, A., Three cases of acute suppuration in the maxillary antrum treated by washing through the nasal cavity, p. 776.

Thronton, B., An unusual cause of sudden death, p. 777.

Birch, Ch., Note on a case of angioneurotic oedema of the larynx, p. 777.

Baer, Zur Sonnenlichtbehandlung der Kehlkopftuberkulose, p. 778.

Roepke, O., Das Tuberkulin in der Behandlung d. Kehlkopftuberkulose, p. 778.

Cnopf, Ein Beitrag zur Lehre der Therapie der durch Diphtherie bedingten, strikturierenden Trachealnarben, p. 778.

Barford, J. L., A case of extensive rupture of the trachea with complete detachment of the left bronchus without external injury, p. 779.

Gleitsmann, J. W., Intratracheal injections, p. 780.

B. Bauchhöhle.

Sailor, J. u. Rhein, R. D., Eventration of the diaphragma, with a report of a case, p. 780.
Johnson, E. G. u. Perman, S., Om diafragmabråck jämte beskrifning af ett sadant, p. 782.
Rossi, B., Contributo alla cura delle ferite diaframmatiche, p. 783.
Tuffier, Diagnostic des tumeurs de l'hypochondre droit, p. 784.
Childe, Ch. P., The area of „acute abdominal conflux" and the „incision of incidence", p. 784.
Babler, E. A., The signifiance of sudden, severe, abdominal pain, p. 785.
Barrows, C. C., Shock and haemorrhage as causes of death following abdominal operations, p. 789.

C. Syphilis.

Berger, F. R. M., Zur Kenntnis der Spirochaete pallida, p. 791.
Löwy, K., Beiträge zur Spirochätenfrage, p. 791.
Entz, B., Ueber das Vorkommen der Spirochaete pallida bei kongenitaler Syphilis, p. 791.
Queyrat u. Joltrain, Recherche du spirochète de Schaudinn dans les chancres syphilitiques, p. 791.
Ehrmann, S., Zur Topographie der Spirochaete pallida in der krustös werdenden Papel, p. 791.
Buschke, A. u. Fischer, W., Ueber die Beziehungen der Spirochaete pallida zur kongenitalen Syphilis, nebst einigen Bemerkungen über ihre Lagerung im Gewebe bei acquirierter Lues, p. 792.
Krzysztalowicz, Fr. u. Siedlecki, M., Ueber das Verhältnis des Entwicklungscyklus des Treponema pallidum Schaudinn zu den syphilitischen Krankheitsstadien, p. 792.
Lipschütz, B., Klinische und bakteriologische Untersuchungen über das Ulcus venereum, p. 792.
Scherber, G., Beiträge zur Klinik und Histologie der nodösen Syphilide, p. 793.
Simonelli, F. u. Bandi, J., Experimentelle Untersuchungen über Syphilis, p. 793.
Finger, E. u. Landsteiner, K., Untersuchungen über Syphilis an Affen, p. 793.
— —, Untersuchungen über Syphilis an Affen, p. 793.
Thibierge, G. u. Ravaut, P., Études de vénéréologie expérimentale. I. Inoculation de produits syphilitiques au bord libre de la paupière chez les singes macaques, p. 794.
— — u. Le Sourd, L., Études de vénéréologie expérimentale. II. Le chancre simple expérimental de la paupière chez les singes macaques, p. 794.
Charpenter, D. N., Fever in tertiary syphilis, p. 794.
Marie, A., Paralysie générale et syphilis, p. 795.
Leiner, C., Ueber Haarausfall bei hereditärer Lues, p. 795.
Marcus, C. u. Welander, E., Zur Frage der Behandlung der Syphilis. Mit besonderer Berücksichtigung intravenöser Sublimatinjektionen, p. 795.
Glück, L., Die Behandlung der Syphilis mit Merkuriolölinjektionen, p. 796.
Andry, Ch., Note préliminaire sur l'administration du mercure par la voie rectale, p. 796.
Cronquist, C., Eine Quecksilberschnupfungskur, p. 796.

III. Bücherbesprechungen.

Arneth, J., Diagnose und Therapie der Anämien. Nach funktionellen Gesichtspunkten auf Grundlage qualitativer Blutuntersuchung, p. 797.
Picquet, P., Les ruptures artérielles traumatiques, p. 798.
Petersen u. Gocht, Amputationen und Exartikulationen. Künstliche Glieder, p. 798.
Nélaton et Ombrédanne, Les autoplasties, lèvres, joues, oreilles, tronc, membres, p. 799.

Um Einsendung von Monographien und Büchern an den Redakteur Professor Dr. HERMANN SCHLESINGER, Wien, I, Ebendorferstrasse 10, wird gebeten.

Man bittet, redaktionelle Zuschriften mit dem Adressenzusatz „Für die Redaktion des Centralblattes für die Grenzgebiete" versehen zu wollen.

Lippert & Co. (G. Pätz'sche Buchdr.), Naumburg a. S.

CENTRALBLATT

für die

Grenzgebiete der Medizin u. Chirurgie.

Herausgegeben von

Dr. Hermann Schlesinger,

Professor an der Universität Wien.

Verlag von GUSTAV FISCHER in Jena.

X. Band.	Jena, 19. November 1907.	Nr. 21.

Das Centralblatt für die Grenzgebiete der Medizin und Chirurgie erscheint in zwanglosen Heften im Umfange von etwa 3 Druckbogen, die zu einem Bande vereinigt werden, dessen Umfang 60 Druckbogen betragen wird. Das Abonnement für das Centralblatt kostet 24 Mark für den Band. — Die Abnehmer der **Mitteilungen aus den Grenzgebieten der Medizin und Chirurgie,** herausgegeben von A. von Eiselsberg und B. Naunyn, erhalten das Centralblatt zum Vorzugspreise von 20 Mark.

I. Sammel-Referate.

Die neueren Forschungen auf dem Gebiete der Osteomalacie.

I. Teil: Aetiologie und pathologische Anatomie.*)

Von **Denis G. Zesas** (Lausanne).

Literatur.

1) Albertin, Ueber einen Fall von allgemeiner Osteomalacie mit multipler cystischer Tumorbildung. Prov. méd. Lyon 1890.

2) Allison, A case of osteomalacia treated with much benefit by bone-marrow. Edinburgh med. Journal. Mai 1896.

3) Apping, Flexibilitas cerea ossium intermittens spontanea. Petersburger med. Wochenschrift 1895.

4) Arcangeli, Sulla cura dell' osteomalacia. Bol. Soc. Lancisiana 1895.

5) Ascoli, Contributo alla patologia dell' osteomalacia. Clin. med. italiana., Bd. XXXVII.

6) Adenat, Gaz. hebd. de méd. et chirurgie. Octobre 1900.

7) Ahlfeld, Lehrbuch der Geburtshilfe 1894.

8) Baake, Ueber die Heilung von Frakturen bei Osteomalacie. Inaug.-Dissertation. Göttingen 1892.

9) Baumann, Ueber den Einfluss der Porro-Operation und Kastration auf das Wesen der Osteomalacie. Inaug.-Dissert. Basel 1889.

10) Bartenstein, Ueber einen Fall von Osteomalacie mit besonderer Berücksichtigung der Entstehungstheorien. Diss. Freiburg 1897.

11) Beaucamp, Recidiv von Osteomalacie nach Porro. Centralblatt für Gynäkol. 1895.

12) Beck, Ueber das gegenwärtige Verhältnis der stickstoffhaltigen Substanzen im Harn bei Osteomalacie. Prager med. Wochenschrift 1894.

*) Ein weiteres Sammelreferat wird die Symptomatologie und die Therapie der Affektion umfassen.

13) Beer, Beiträge zur Behandlung der Osteomalacie. Diss. Breslau 1892.
14) Berger, Ostéomalacie masculine avec diformation extrêmes du squelette. Presse méd. 1898.
15) Bernhardt, Ein Beitrag zur Osteomalaciefrage. Münchener med. Wochenschrift 1897, No. 15.
16) Bernstein, Die Oophorinbehandlung bei Osteomalacie. Münchener med. Wochenschrift 1898.
17) Bleuler, Zur Aetiologie und Therapie der nicht puerperalen Osteomalacie. Münchener med. Wochenschrift 1878.
18) Börner, Ueber die Kastration der Frauen als therapeutisches Moment. Wiener med. Wochenschrift 1893, No. 15.
19) Braun, Ueber einige Fälle von Sectio caesar. Arch. f. Gyn., Bd. XXXIV.
20) Breisky, Ein neuer für Mutter und Kind erfolgreicher Fall der Porroschen Methode des Kaiserschnittes. Arch. f. Gyn., Bd. XIV.
21) Busche-Haddenhausen, v., Die in den Jahren 1890—94 in der Frauenklinik zu Göttingen operierten Fällen von Osteomalacie. Arch. f. Gyn., Bd. IL, Heft 1.
22) Bouley, De l'ostéomalacie chez l'homme et les animaux domestiques. Thèse de Paris 1874.
23) Ders. u. Hanot, Note sur un cas d'ostéomalacie. Archiv. de physiolog. 1874.
24) Breisky, Ueber das Vorkommen der Osteomalacie in Gummersbach. Prager Vierteljahrsschrift 1861.
25) Ders., Centralblatt für Gynäkologie 1889.
26) Breslau, Dehnbarkeit der osteomalacischen Beckenknochen. Deutsche Klinik, No. 36.
27) Brockmann, A marked case of osteomalacia occuring at the age of 18. Brit. med. Journal. Juni 1895.
28) Bulius, Osteomalacie und Eierstock. Beiträge z. Geburtshilfe und Gynäk., Bd. I.
29) Burns, Handbuch der Geburtshilfe. Bonn 1834.
30) Bury, A case of osteomalacia in a child. Brit. med., p. 1884.
31) Busch, Zwei Fälle von Osteomalacie, erfolgreich mit Phosphor behandelt. Berliner klin. Wochenschrift 1882, No. 20.
32) Breithardt, Zwei Fälle von Kastration bei Osteomalacie. Inaug.-Dissert. Kiel 1896.
33) Bamberger, Kasuistische Mitteilung. Wiener klin. Wochenschrift 1891.
34) Braun, Ein Fall von Osteomalacie. Centralbl. f. Gynäk. 1896.
35) Ders., Uterusruptur bei osteom. Becken. Centralbl. f. Gynäk. 1896.
36) Ders., Kaiserschnitt bei engem Becken. Wien 1895.
37) Beer, Beiträge zur Behandlung der Osteomalacie. Dissert. Breslau 1892.
38) Collineau, Rapport sur un mémoire etc. Union méd. 1861, No. 123.
39) Charcot, De l'ostéomalacie senile. Titres et travaux scientifiques 1878.
40) Comby, Osteomalacie, rachitisme et dilatation de l'estomac. Bullet. et mém. de la Soc. méd. des hôpitaux 1887.
41) Casati, Sulla osteomalacia. Milano 1878.
42) Calderini, L'osteomalacia. Torino 1870.
43) Chossat, Note sur le système osseux. Compt. r. de l'Acad. 1842.
44) Cohnheim, Allgemeine Pathologie. Berlin 1882.
45) Caspary, Zur Aetiologie der Osteomalacie. Berliner klin. Wochenschrift 1897, No. 6.
46) Calozzo, Pathogenesi della osteomalacia. Riv. di ost. Torino 1896.
47) Calimann, Contributo alla etiologia, patogenesi e cura della osteomalacia puerperale. Annale di ost. e gin. März 1896.
48) Curatulo und Griffith, On the influence of the removal of the ovaries on metabolism in connection with Osteomalacia. Trans. of the obst. soc. of London, Bd. XXXVIII.
49) Ders. und Tarulli, La secrezione interna dell' ovarie, studio clinico sperimentale. Roma 1896.
50) Dies., Einfluss der Abtragung der Eierstöcke auf den Stoffwechsel. Centralbl. f. Gynäk. 1895.
51) Chiarleoni, Zwei Porro'sche Kaiserschnitte wegen Osteomalacie. Centralbl. f. Gynäk. 1896.
52) Cantieri, Un caso di osteomalacia. Riv. clin. di Bologna 1885.

53) Caspari und Zuntz, Entstehung der Osteomalacie bei Tieren durch Einführung von Oxalsäure. Berliner klin. Wochenschrift 1897.

54) Deboue, De l'ostéoporose progressive. Bull. de l'acad. de méd. 1896.

55) Denecke, Ueber das Verhalten der Kalk- und Phosphorsäureausscheidung im Harn Osteomalacischer vor und nach der Kastration. Dissert. Würzburg 1896.

56) Dickson, Medical observations and inquiries. London 1779.

57) Dock, Osteomalacia. Trans. of the Ass. of americ. physicians. Philadelphia 1894.

58) Dimmok, Symphyseotomie wegen Osteomalacie. Runge, Lehrbuch der Geburtshilfe 1894.

59) Drossbach, Ein Fall von Sect. caes. bei osteom. Becken. Münchener med. Wochenschrift 1895.

60) Destot, Ostéomalacie sénile. Gaz. hebd. de méd. et chirurg. 1897.

61) Dirner, Sect. caesar. bei Osteomalacie. Bud. kir. Orvos 1896.

62) Donath, Die Kastration bei Osteomalacie. Monatsschrift für Geburtshilfe und Gynäkologie 1895.

63) Ders. und Maly, Beiträge zur Chemie der Knochen. Abhandlungen der Akademie der Wissenschaften 1873.

64) Draschke, Ueber senile Osteomalacie. Prager med. Wochensch., Bd. XXIV.

65) Duverney, Traité des maladies des os. Paris 1751.

66) Drouineau, De l'ostéomalacie. Dissert. Strassburg 1861.

67) Drake-Brockmann, A market case of osteomalacia occuring of the age of 18. British med. Journal 1895.

68) Eckel, Beiträge zur Heilbarkeit der Osteomalacie. Dissert. Würzburg 1903.

69) Eckstein, Phosphortherapie bei Osteomalacie. Prager med. Wochenschrift 1898, Bd. XXXIII.

70) Eisenhart, Beiträge zur Aetiologie der puerperalen Osteomalacie. Archiv f. klin. Medizin 1892, Bd. IL.

71) Ders., Ueber Wesen und Aetiologie der puerperalen Osteomalacie. Aerztlicher Verein in München 1893.

72) Ellis, Osteomalacie in man. Boston med. and surg. Journ. 1878.

73) Ehrendorfer, Zur Kasuistik der Kaiserschnittoperationen. Archiv f. Gyn., Bd. XX.

74) Everke, Ein Fall von Porro-Operation wegen Beckenenge infolge von Osteomalacie. Deutsche med. Wochenschrift 1892.

75) Ders., Ueber die Anlegung des Uterusschnittes bei Sect. caesar. Monatsschrift für Geburt und Gynäk., Bd. V.

76) Eckstein, Ueber den Einfluss der Kastration auf die Osteomalacie. Prager med. Wochenschrift 1896.

77) Elben, Jahresbericht der Olga-Heilanstalt in Stuttgart. Med. Correspondenzblatt des württ. ärztl. Landesvereins 1883.

78) Fehling, Wesen und Behandlung der Osteomalacie. Centralblatt für Gynäkologie 1890.

79) Ders., Zur Frage der Osteomalacie. Monatsschrift für Geburtshilfe und Gynäkologie 1890.

80) Feldmann, Ueber einen Fall von Osteomalacie mit Geschwulstbildung. Münchener med. Wochenschrift 1901.

81) Fewson, Ein Beitrag zur Behandlung der Osteomalacie. Monatsschrift für Geburtshilfe und Gynäkologie, Bd. VIII.

82) Flatau. Ein Fall von Osteomalacie, durch Oophorektomie geheilt. Nürnberger med. Gesellschaft und Poliklinik 1894.

83) Fertig, Ueber Osteomalacie und deren Heilung durch Kastration. Dissert. Heidelberg 1895.

84) Fischer, Beiträge zur Behandlung der Osteomalacie. Centralblatt für Gynäk. 1896.

85) Frey, Zur Kasuistik des Kaiserschnittes mit Kastration bei Osteomalacie. Centralblatt f. Gynäk. 1897.

86) Fehling, Ein Fall von osteomal. Becken. Correspondenzbl. f. W. 1877.

87) Ders., Ein Kaiserschnitt mit Exstirpation des Uterus und der Ovarien bei einem pseudoosteomal. Becken nebst anatom. Würdigung ders. Correspondenzbl. f. W. 1878.

88) Ders., Jahresbericht über die Ereignisse in der k. Landeshebammenschule und Entbindungsanstalt zu Stuttgart im Jahre 1878. Correspondenzbl. f. W., No. 21.

89) Fehling, Ein Kaiserschnitt nach Porro bei Osteomalacie mit günstigem Ausgang. Archiv f. Gynäk., Bd. XXXIX.

90) Ders., Ueber Kastration bei Osteomalacie. Wiener klin. Wochenschr. 1888.

91) Ders., Zehn Kastrationen. Archiv f. Gynäk., Bd. XXII.

92) Frommel, Jahresbericht über die Fortschritte der Geb. u. Gyn., Jahrgang VII.

93) Fehling, Weitere Beiträge zur Lehre der Osteomalacie. Arch. f. Gyn. 1895.

94) Ferroni, Beitrag zur Struktur der osteomalacischen Ovarien. Ann. di ost. e gin. 1897.

95) Fischer, Ein Fall von Kaiserschnitt wegen osteomalacischer Beckenenge. Prager med. Wochenschrift 1895.

96) Flora, Sull' osteomalacia. Set. med. d. Sperimentale. Florenz 1898.

97) Fonzes, Eliminations des sels alcalino-terreux dans un cas d'ostéomalacie. Compt. rend. Soc. de biol. Paris 1896.

98) Frey, Zur Kastration bei Osteomalacie. Centralbl. f. Gynäk. 1897.

99) Fränkel, Ein Fall puerperaler Osteomalacie, geheilt durch Kastration. Deutsche med. Wochenschrift 1898.

100) Forster, Ueber die Verarmung des Körpers spez. der Knochen an Kalk. Zeitschrift für Biologie, Bd. XII.

101) Ders., Versuche über die Aschenbestandteile der Nahrung. Zeitschrift für Biologie, Bd. IX.

102) Fleischer, Ueber das Vorkommen der sogenannten Bence-Jones'schen Eiweisskörper im normalen und osteomalacischen Knochen. Virchow's Archiv, Bd. LXXX.

103) Fehling, Wesen und Behandlung der puerperalen Osteomalacie. Archiv f. Gynäk. 1890.

104) Grajon, De la forme sénile de l'ostéomalacie. Thèse de Paris 1892.

105) Gelpke, Die Osteomalacie im Ergolztale. Liestal 1891.

106) Gusserow, Beitrag zur Lehre der Osteomalacie. Monatsschrift f. Geb., Bd. XX.

107) Guéniot, Heilung der Osteomalacie nach einem Kaiserschnitt. Centralbl. f. Gynäk. 1892.

108) Gürtler, Sectio caes. bei osteomal. Becken mit glücklichem Ausgang für Mutter und Kind. Archiv f. Gynäk., Bd. V.

109) Gussmann-Schüppel, Ein Fall von progress. Osteomalacie bei einem Manne. Correspondenzbl. des würt. ärztl. Landesvereins 1870.

110) Gallia, Beitrag zur Aetiologie der Osteomalacie. Centralbl. f. Gyn. 1891.

111) Goebel, Osteomalacie mittels Röntgenstrahlen zu diagnostizieren. Deutsche med. Wochenschrift 1897.

112) Gayet und Bonnet, Contribution à l'étude des ostéomalacies. Revue de chirurgie 1901.

113) Gelpke, Einige Bemerkungen über Knochenerweichung bei Erwachsenen. Monatsschrift für Geburtsh. und Gynäk., Bd. V.

114) Giudiceadrea, Osservazioni sull osteomalacia. Bollet. della soc. Lancisiana, Bd. XVII.

115) Grosch, Ein Fall hochgradiger puerperaler Osteomalacie. Dissert. Würzburg 1899.

116) Hahn, Ueber Osteomalacie beim Manne. Centralblatt für die Grenzgebiete der Medizin und Chirurgie, Bd. II.

117) Hartmann, Beobachtungen über Osteomalacie und deren Behandlung mit Phosphor. Dissert. Erlangen 1887.

118) Heinsius, Ein Fall von Osteomalacie. Allg. med. Centralzeitung 1901.

119) Hennig, Ueber Osteomalacie. Archiv f. Gynäk. 1873.

120) Hess, Zur Kasuistik der Osteomalacie des Mannes. Dissert. München 1903.

121) Henssel, Die Erfolge der Kastration bei Osteomalacie. Dissert. Giessen 1892.

122) Heyse, Beitrag zur mikroskopischen Anatomie der Ovarien Osteomalacischer. Archiv f. Gynäk., Bd. LIII.

123) Hoerner, Ueber die Ursache und das Vorkommen von Osteomalacie in Bayern. Dissert. München 1886.

124) Holländer, Beiträge zur Frage der Osteomalacie. Berliner klin. Wochenschrift 1901, Bd. IL.

125) Hofmeier, Zur Frage der Behandlung der Osteomalacie durch Kastration. Centralbl. f. Gynäk. 1891, No. 12.

126) Hanau, Ueber den jetzigen Stand der anatom. Forschung über Osteomalacie. Correspondenzblatt f. Schweizer-Aerzte 1892.

127) Hofmeister, Zur Aetiologie der Coxa vara. Beiträge z. klin. Chirurgie 1895.
128) Hegar, Kasuistischer Beitrag. Münchener med. Wochenschrift 1899.
129) Herz, Ein Fall von Osteomalacie. Wiener med. Presse 1896.
130) Hoffmann, Lehrbuch der Konstitutionskrankheiten. Stuttgart 1893.
131) Hofmann, Angeblicher Milchsäuregehalt des Harns bei Osteomalacie. Centralblatt für innere Medizin 1897.
132) Harajewicz, Ein Fall von puerperaler Knochenerweichung, durch Kastration geheilt. Wiener med. Presse 1893.
133) Heis, Kann man durch Einführen von Milchsäure in den Darm eines Tieres den Knochen anorganische Bestandteile entziehen? Zeitschrift für Biologie, Bd. XII.

(Fortsetzung der Literatur folgt.)

Wenn wir einen Rückblick auf die zahlreichen Forschungen werfen, die auf dem Gebiete der Pathologie und Therapie der Osteomalacie gemacht wurden, so kann es uns nicht entgehen, dass auch hier sich ein bedeutender Umschwung vollzogen hat. Die Osteomalacie, die schon Hippokrates nicht fremd war, wurde bekanntlich bis zum Jahre 1751 mit der Rachitis identifiziert und als eine besondere Form dieser Affektion, als „Rachitis adultorum" bezeichnet. Erst von diesem Zeitpunkt ab wird die Osteomalacie zum ersten Male von Duverney[65]) als selbständige Affektion aufgefasst und im Jahre später erschien die allbekannte Mitteilung Morand's[192]), eine Frau betreffend, deren Knochen so erweicht und verkrüppelt waren, dass sie das eine ihrer Beine als Kopfkissen benützen konnte. Morand beschrieb diesen Fall als „eine **besondere** mit der Rachitis **nicht** zu verwechselnde Erweichungsform der Knochen". Levacher de la Feutrie[161]) vertritt in seinem: „Traité du rakitis ou l'art de redresser les enfants", die Sonderstellung der Osteomalacie und hier wird zum ersten Male eines ätiologischen Zusammenhanges der Knochenaffektion mit der Schwangerschaft Erwähnung getan. „La mollesse est naturelle aux os et contre nature pour eux suivants les differents âges de la vie — sagt Levacher — on sait que les os mous et souples des enfants qui se courbent par faiblesse diffèrent beaucoup de ceux des adultes denses et cassants qui se courbent en se ramollissant. La mollesse synonyme de la souplesse diffère donc beaucoup de la mollesse synonyme de ramollissement." Lobstein trat ebenfalls für die selbständige Stellung der uns hier beschäftigenden Affektion in der Pathologie ein; Kilian[158]) lieferte im Jahre 1829 die erste ausführliche Behandlung dieses Themas. Er unterschied eine „brüchige Form" der Osteomalacie (Ost. fracturosa) von einer „wachsartigen" (Ost. cerea, flexibilis); merkwürdigerweise aber führt er sämtliche Gestaltsveränderungen des Beckens auf eine primäre Erschlaffung „der ileo-sacralen Bänder" zurück. Seit jener Zeit hat sich eine Reihe von Forschern mit der Pathologie und der

Therapie dieses eigenartigen Leidens beschäftigt und es sind unter vielen anderen Guérin [319]), Virchow [290]), v. Recklinghausen [226]), Ribbert [220]), Kehrer [149]), Fehling [87]), Rehn [227]) und Gelpke [105]), welche unsere diesbezüglichen Kenntnisse wesentlich bereichert haben.

Nach dem heutigen Stande der Osteomalaciefrage wird unter dieser Affektion eine Erkrankung verstanden, welche mehr oder weniger ausgedehnte Skelettpartien ergreift und pathologisch-anatomisch in einer von den Markräumen ausgehenden, langsam fortschreitenden Erweichung und Resorption der ausgewachsenen Knochen besteht. Die kalkhaltigen Knochenbälkchen werden vom Rande her entkalkt und es resultiert eine kalkfreie Knochensubstanz (Osteoid), die den noch kalkhaltigen Knochen in Form von sogenannten osteomalacischen Säumen anliegt. Während bei der Rachitis das Osteoid in der Hauptsache unverkalkte neugebildete Knochensubstanz darstellt, handelt es sich bei der Osteomalacie um entkalkte alte Knochensubstanz. Die Osteomalacie stellt keine so allzuseltene Erkrankung dar, wie man es früher annahm, denn während Litzmann [165]) vor ca. 40 Jahren im ganzen nur 142 Fälle zusammenstellen konnte, will Latzko [171]) allein in Wien in wenigen Jahren 120 solcher Kranken gesehen haben. Dies soll jedoch nicht auf ein häufigeres Auftreten der Affektion hinweisen, sondern nur auf den Umstand, dass die Aerzte gelernt haben, die Krankheit besser zu erkennen.

Die Aetiologie des Leidens ist gleich wie jene der Rachitis noch nicht aufgeklärt. Man hat die Affektion in ursächlichen Zusammenhang mit feuchten, schlecht ventilierten Wohnungen, mit mangelhafter Kleidung, mit Traumen, mit psychischen Zuständen und dürftiger Nahrung in Zusammenhang gebracht. Kehrer [149]) bemerkt aber, dass $^1/_3$ seiner Fälle besser situierte Personen betraf, bei denen eine mangelhafte Ernährung etc. wohl nicht in Frage kommen konnte. Winkel [303]) misst dem Genusse sauren Schwarzbrotes eine wesentliche ätiologische Rolle bei. Doch pflegt die Osteomalacie auch in Gegenden vorzukommen, wo durchgehends „gutes Weissbrot“ im Gebrauche steht, und die Erfahrung lehrt, dass Gegenden, in welchen grosse Quantitäten saurer Weine und Most genossen werden, keineswegs häufiger von der Osteomalacie heimgesucht werden (Gelpke). Bezüglich der geographischen Verbreitung der Affektion wissen wir, dass dieselbe am häufigsten in Italien (Olonatal bei Mailand, Calabrien) und in der Schweiz (Ergolztal) vorkommt. Sporadisch wird das Leiden in Frankreich, Oesterreich-Ungarn, Rumänien,

Russland und im ganzen nördlichen Teil von Europa beobachtet. Sehr oft hängt die Erkrankung mit den Zeugungsvorgängen zusammen: Schwangerschaft, Wochenbett und Laktation sind bei Menschen und Tieren von der grössten Bedeutung für die Entstehung der Osteomalacie. Mehrgebärende und besonders Vielgebärende sollen häufig von der Krankheit befallen werden. Die Ausfuhr von Kalksalzen aus dem mütterlichen Organismus, um den Mehrbedarf zum Aufbau der kindlichen Gewebe zu decken, würde uns den ätiologischen Zusammenhang der Gestation mit der Osteomalacie nahelegen und die Zahncaries der Schwangeren, ihre Gelüste nach erdigen Substanzen und die nicht selten verzögerte Callusbildung bei Frakturen schwangerer Frauen würden diese Annahme befestigen. Nach den Berechnungen von Struckmann werden dem Muttertiere während der Schwangerschaft im ganzen 2,16 Pfund Kalk und 1,80 Pfund Phosphorsäure durch das Kalb entzogen. Analoge Verhältnisse wie beim Tiere hat man beim Menschen beobachtet und Hanau[320]) hat den anatomischen Nachweis erbracht, dass bei Schwangeren infolge des zu grossen Bedarfs des Fötus an Kalk eine „physiologische Osteomalacie" vorkommt. Er konstatierte einen gewissen Parallelismus zwischen dem „puerperalen Osteophyt" des Schädels und dem osteoiden Gewebe der übrigen Knochen, namentlich aber des Beckens. Wild[336]) habe die Hanau'schen Resultate bestätigt. Hanau und Gelpke haben auf die Uebergänge hingewiesen, welche sich unschwer von der „physiologischen Osteomalacie" zur schweren pathologischen ziehen lassen. Protrahiertes Stillen ist auch zu den die Osteomalacie befördernden Momenten gezählt worden (Gusserow). Unter 22 Fällen, bei welchen Gelpke die Verhältnisse der Laktation feststellte, findet sich 4 mal die Bemerkung „stillte sehr lange", 9 mal „stillte", 5 mal „stillte wenig" und 6 mal „stillte nie". Interessant ist in dieser Hinsicht die tierärztliche Erfahrung, dass bei der Osteomalacie der Rinder ausschliesslich nur die melkenden Kühe befallen werden (Roloff[229]), Utz). Auch erwähnt Roloff den günstigen Einfluss unvollständigen Ausmelkens auf osteomalacische Kühe. Namentlich in der ersten Zeit der Laktation soll dem Muttertiere sehr viel Kalk- und Phosphorsäure entnommen werden. Hennig[119]) beschuldigt die Menstruation, periodische Exacerbation des Knochenleidens hervorzurufen; Collineau konnte unter 52 Fällen 14 mal eine Verschlimmerung der Krankheit, periodisch mit der Menstruation zusammenfallend, konstatieren. Nach Gelpke sollen gleichzeitig bestehende Genital-

eiden (Prolapsus, Retroflexio uteri etc.) den Verlauf der Knochenmalacie ungünstig beeinflussen. Die auffallende Häufigkeit der Osteomalacie bei Frauen, die oft gravid werden, und andererseits die häufige Erkrankung während der Gravidität und im Puerperium müssten darauf hinweisen, dass zwischen der Geschlechtsfunktion und der genannten Affektion ein Zusammenhang bestehe. Doch abgesehen von der „männlichen Osteomalacie, verfügt die Literatur über eine beträchtliche Anzahl von Fällen, Frauen und Mädchen betreffend, die nicht gravid waren, so dass diese Theorie keine Allgemeingeltung besitzt. Bezüglich des näheren Zusammenhanges der Osteomalacie mit den Geschlechtsfunktionen glaubt Gelpke, dass sich in der Gravidität ausser den Beckenorganen auch das Becken selbst an der physiologischen Hyperämie und Auflockerung beteilige, und hält dies bezüglich der Beurteilung des Wesens der Osteomalacie für wichtig. Truzzi[276]) ist der Ansicht, dass der erste Ursprung der Osteomalacie im Knochenmarke liege, welches bei der Frau durch Menstruation, Schwangerschaft und das Geschlechtsleben überhaupt stark beeinflusst werde. Foa und Marchiafava beobachteten, dass das Knochenmark während der Gravidität röter wurde; dabei sollen die kernhaltigen roten Blutkörperchen daselbst stark vermehrt sein.

Wie für die Rachitis, so ist auch für die Osteomalacie eine ungenügende Zufuhr von Kalksalzen oder eine mangelhafte Assimilierung resp. Apposition des Kalkes im Knochen als ätiologisches Moment angenommen worden. Bezüglich des ersten Punktes wissen wir, dass eine kalkarme Nahrung eine Erweichung der Knochen herbeizuführen vermag. Roloff[280]), der die Ansicht vertritt, dass Rachitis und Osteomalacie durch mangelhafte Kalkzufuhr bedingt sind, erzeugte durch kalkarme Nahrung bei Tieren typische Osteomalacie. Auch soll die Affektion endemisch bei Kühen, Schafen, Ziegen besonders in jenen Gegenden vorkommen, wo der Boden resp. das Futter arm an phosphorsaurem Kalk ist. Fütterungsversuche ergaben, dass Heu von den Rieselwiesen bei Weidenbrück (Westfalen), einem exquisiten Osteomalacieherd, auswärts verfüttert, bisher gesunde Kühe in kurzer Zeit osteomalacisch machte. Die chemische Analyse des Heues ergab einen ausnehmend geringen Gehalt an erdigen Bestandteilen, hauptsächlich an phosphorsaurem Kalk. Nach Beigabe von $CaPO_3$ genasen die drei zum Versuch dienenden Kühe innerhalb 3 Wochen. 4 Ziegen, welche mit demselben Futter genährt wurden, daneben aber reichlich Kalkwasser zu trinken bekamen, blieben gesund. Auch Chossat[48])

vermochte mit beliebigem kalkfreiem Futter bei Tieren „Knochenerweichung“ hervorzurufen. Er experimentierte an Hühnern und Tauben, die er mit gereinigtem Korn, welches sehr wenig $Ca_3 P_2 O_8$ enthielt, und gewöhnlichem Brunnenwasser ernährte. Im Verlaufe von 1—8 Monaten begannen sie sehr viel Wasser zu trinken (wegen des Kalkgehalts), magerten ab, bekamen Diarrhoen und starben unter den Erscheinungen der Knochenbrüchigkeit. Die Röhrenknochen zeigten sich bei der Inspektion weich und biegsam, spezifisch leichter und von stark vermindertem $Ca_3 P_2 O_8$-Gehalt. Wurde den kranken Tieren phosphorsaurer Kalk zum Futter zugesetzt, so besserte sich ihr Zustand rasch. Stilling und v. Mering[321]) gelang es bei einer trächtigen Hündin, die sie mit möglichst kalkarmer Nahrung fütterten, nach dem Wurf mikroskopisch auf den Knochenbälkchen osteoide Zonen nachzuweisen, doch ist es, wie Schmidt betont, fraglich, ob diese Veränderungen über das physiologische Mass hinausgingen; eine genaue Mitteilung hierüber ist nicht erfolgt. Weiske[296]) hat dagegen keine Veränderung der Knochen nach 6 wöchentlicher Fütterung zweier Ziegen mit Phosphorsäure resp. kalkfreier Nahrung konstatieren können, während Trippier[281]) bei Hühnern und Gelpke bei Tauben positive Resultate erzielten.

Das anatomische Bild, welches von den „künstlich malacischen Knochen“ entworfen wird, stimmt mit den Befunden der menschlichen Osteomalacie überein und aus der Gesamtzahl dieser Versuche geht zweifellos hervor, dass man bei gewissen Tierspezies durch chronische Entziehung des phosphorsauren Kalkes künstliche Osteomalacie erzeugen kann.

Aehnliche Zustände werden bei vollkommen genügender Menge von Kalk in der Nahrung herbeigeführt, wenn der letztere nicht genügend resorbiert und nicht reichlich genug im Knochen abgelagert wird, sei es infolge von Verdauungsstörungen oder unzweckmässiger Zusammensetzung des Kalks. Nach Reloff[280]) kommt die Osteomalacie beim Rindvieh auf dem Almgrund in der Gegend von Augsburg endemisch vor. Der Boden dieses Almgrundes enthält zwar 50—60 % reinen kohlensauren Kalkes, es fehlt ihm aber die notwendige Phosphorsäuremenge und das auf dem Almgrund wachsende Futter besitzt nicht genug phosphorsauren Kalk. Strohmann[322]) hebt desgleichen hervor, dass das Osteomalacie erzeugende Heu teils zu wenig Phosphorsäure und Mineralstoffe besitze, teils zu wenig löslich sei, d. h. den Kalk in einer nicht genügend „assimilierbaren Form“ enthalte.

Nebst der mangelhaften Zusammensetzung des Kalks hat man,

wie bemerkt, eine ungenügende Kalkresorption für das Zustandekommen der Osteomalacie verantwortlich gemacht, indem durch vorhandene Darm- oder Magenkatarrhe die Kalkresorption beeinträchtigt wird. Seemann und Bunge sehen in einer mangelhaften Bildung freier Salzsäure im Magen den Hauptgrund der Nichtresorption des Kalkes.

Nach Analogie der künstlichen Entkalkung der Knochen durch Säure ist die Osteomalacie auch mehrfach auf eine im Organismus „zirkulierende pathologische Säure" zurückgeführt worden; berichtet doch schon Gliarchus, ein römischer Arzt des 17. Jahrhunderts, von einem Falle, bei welchem „eine pathologische Säure die Knochen aufgelöst hatte". Schmidt[285]) und Weber[298]) nehmen an, dass die Osteomalacie auf einer chemischen Auslaugung der Kalksalze des Knochens durch Milchsäure beruhe, ersterer konstatierte die Säure in den zu Cysten umgewandelten, zerstörten Knochen, während letzterer eine saure Reaktion des Knochenmarkes fand, das Milchsäure enthielt. Auch Drivon fand bei der Analyse osteomalacischer Knochen Milchsäure und eine auffallende Verminderung der anorganischen Stoffe, während die organischen entsprechend vermehrt waren. Virchow dagegen fand den Saft osteomalacischer Knochen alkalisch. Wislicenus hat in der Oedemflüssigkeit eines hochgradig osteomalacischen Weibes Milchsäure gefunden. Ueber die Reaktion des Urins sind die Berichte widersprechend. Im Harne Osteomalacischer wurde Milchsäure öfters nachgewiesen (Weber[298]), Moers, Muck[337] u. a.). Heuss[338]) hingegen, der unter Leitung von v. Nencki in Bern eine eingehende Untersuchung des Harns einer hochgradig osteomalacischen Frau vornahm, konnte in einer Harnmenge von 6 Litern keine Milchsäure finden. Heitzmann[184]) versuchte, der Milchsäurefrage experimentell näher zu treten. Er stellte eine Reihe von Versuchen über künstliche Erzeugung der Rachitis und Osteomalacie durch Milchsäuregaben an, und zwar an 5 Hunden, 7 Katzen, 2 Kaninchen und 1 Eichkätzchen. Bei den Fleischfressern (Hunden, Katzen) konstatierte Heitzmann schon nach 2 Monaten rachitische Erscheinungen: Schwellung der Epiphysen, der Rippenknorpel, Abmagerung und Diarrhoen. Der mikroskopische Befund ergab rachitische Veränderungen; bei fortgesetzter Fütterung trat Erweichung der Knochen bis zur fischbeinartigen Biegsamkeit ein. Bei Pflanzenfressern (Kaninchen und Eichkätzchen) fehlte das rachitische Vorstadium und im Laufe einiger Wochen entwickelte sich „eine typische Osteomalacie".

Nach Heitzmann sollen Rachitis und Osteomalacie auf identischen Ursachen beruhen, dasselbe schädliche Agens bedinge bei jungen Tieren Rachitis, bei älteren Osteomalacie. Heiss[183]) fand bei einem ausgewachsenen Hunde nicht eine Spur von Knochenveränderung bei fortgesetzten grossen Milchsäuregaben; ebenso negativ fielen die Versuche von Roloff[229]), Toussaint und Tripier[281]) u. a. aus. Siedamgrotzky und Hofmeister[257]) prüften die Einwirkung dauernder Milchsäureverabreichung auf die Knochen der Pflanzenfresser. Eine besondere Wirkung war bei jungen wachsenden Tieren nicht zu verkennen und diese lösende Milchsäurewirkung äusserte sich vorwiegend auf die Mineralsubstanzen, besonders auf Kalk und Phosphorsäure, während Magnesia fast vollkommen unberührt blieb. Allein die lösende Wirkung der Milchsäure erwies sich als gering, so dass sie nur bei „zur Rachitis und Osteomalacie prädisponierten Tieren“ ähnliche pathologische Veränderungen hervorzurufen vermochte.

Nicht nur der Milchsäure sondern auch anderen Säuren wurde die Auflösung der Knochensalze bei der Osteomalacie zugeschrieben, so von Bouchard der Oxalsäure, Essigsäure, Ameisensäure, von Rindfleisch[228]) der Kohlensäure, während Hennig[119]), gestützt auf Versuche über die entkalkende Wirkung von Traubenzuckerlösungen (wahrscheinlich durch Übergang der Zuckerlösung in Milchsäure), dem Traubenzucker eine Rolle bei der Entkalkung zuerkennt. Das Zusammentreffen von Diabetes und Osteomalacie ist jedoch ein ungewöhnlich seltenes Vorkommen; die übrigen Säuren dürften bei der Osteomalaciegenese wohl kaum in Frage kommen. Eine Ausnahme könnte nur die Kohlensäure hinsichtlich der Tatsache machen, dass es sich bei der Osteomalacie um „entzündliche Vorgänge“ mit reichlicher Vaskularisation und reger Kohlensäurebildung handelt, wofür die Hyperämie osteomalacischer Knochen spricht. Tillmanns[288]) hat ja experimentell gezeigt, dass die Kohlensäure in statu nascendi den Knochen bei Bluttemperatur entkalkt. Auch Frankenhauser will die kalkauflösende Rolle der Kohlensäure des Blutes zuschreiben. Nach Petrone[210]) wäre die Osteomalacie durch den von Schlössing und Münz beschriebenen Salpetersäure erzeugenden Mikroorganismus bedingt, er sieht in dem mitunter konstatierten gesteigerten Gehalt des Harns an Salpetersäure eine beweisende Stütze für seine Annahme. Latzko und Jolles haben jedoch im frisch gelassenen Harn der Osteomalacischen niemals Nitrite nachweisen können.

Soviel über „die Säuretheorie“, an welche wir noch die vieldiskutierte Frage anschliessen, was aus dem aufgelösten und den Knochen entführten Kalk geschieht. Man hat in einer Reihe von Osteomalaciefällen einen vermehrten Kalkgehalt des Urins gefunden und infolgedessen angenommen, dass wahrscheinlich der aufgelöste Kalk mit dem Harn den Organismus verlässt. Dem gegenüber steht eine beträchtliche Anzahl von Beobachtungen, die einen verminderten $Ca_3P_2O_8$ ergaben, und Fehling bemerkt hierzu, dass bei der geringen täglichen Kalkausscheidung des Gesunden eine Steigerung um einige Milligramm leicht auf einem Rechnungsfehler beruhen könne und daher die diesbezüglichen Zahlen nur relativen Wert hätten. Auch durch die Darmschleimhaut sollen die Kalksalze entfernt werden und Winkel[303]) führt die bisweilen beobachteten Diarrhoen auf solche Vorgänge zurück. Bestimmungen der Fäces haben aber ebensowenig entscheidende Schlüsse geliefert wie Harnanalysen. Gasserow fand in der Milch osteomalacischer Frauen vermehrten Kalkgehalt, Pagenstecher[209]) hingegen nicht. Cannstadt und Virchow haben aus dem Schweisse Osteomalacischer an Körper und Wäsche sich absetzende kreidige Teilchen konstatiert. Pathologische Kalkablagerungen wurden von Pagenstecher auf der Darm- und Bronchialschleimhaut, von Curling in den Lymphdrüsen und von Virchow[291]) in den Nieren beobachtet. Die Theorie der verminderten Blutalkalescenz hat wenig Anhänger gefunden. Fehling[93]) hat zuerst auf die bei verschiedenen physiologischen und pathologischen Zuständen variierende Alkalescenz des Blutes aufmerksam gemacht. v. Jaksch[145]), Eisenhart[71]) u. a. berichteten über eine verminderte Blutalkalescenz bei der Osteomalacie, ersterer schrieb diese Herabsetzung der Bildung von organischen Säuren (Fettsäuren) zu, während Eisenhart dieselbe auf „Distearinglycerinphosphorsäure“ und andere saure Produkte zurückführte. Auch v. Winkel[303]) betont, dass für die Entstehung der Osteomalacie eine verminderte Alkalescenz des Blutes wichtig sei. Nachträgliche Untersuchungen haben jedoch normale oder sogar erhöhte Werte der Blutalkalescenz (Limbeck) ergeben, so dass die Theorie der verminderten Blutalkalescenz der Vergessenheit anheimfiel.

Auf Grund überraschender Heilungen der Osteomalacie durch die Entfernung der Ovarien nimmt Fehling[90]) an, dass die weibliche resp. puerperale Osteomalacie durch eine krankhaft erhöhte Tätigkeit der Ovarien hervorge-

rufen wird; infolge der reflektorischen Erweiterung der Knochengefässe komme es zu passiver Hyperämie und später zur Resorption des Knochens. Er schreibt: „Ich bin geneigt, anzunehmen, dass es bei der Osteomalacie durch krankhafte Tätigkeit der Ovarien reflektorisch auf den Sympathicusbahnen zu einer krankhaften Reizung der Vasodilatatoren kommt oder zu einer Lähmung der Vasokonstriktoren. Wahrscheinlicher ist das erstere. Unter dem Einflusse der venösen Stauungshyperämie des Knochens kommt es zuerst zur Auflösung der Kalksalze, dann zur Einschmelzung des Knochengewebes; ob hierbei, wie Rindfleisch annahm, die vermehrte CO_2 als auflösendes Moment im Spiele ist oder ob andere Säuren tätig sind, wird noch festzustellen sein. Die Folge ist jedenfalls neben der anfangs erhöhten Resorption eine Verminderung der Fähigkeit zur Kalkassimilation. Fällt durch Wegnahme der Ovarien der anhaltende Reiz auf die Vasodilatatoren weg, so vermindert sich der Blutreichtum der Gefässe, es findet wieder Neubildung des Knochengewebes und Verminderung der Kalkausscheidung statt. Die Osteomalacie ist demnach als eine Trophoneurose der Knochen anzusehen, in erster Linie der Beckenknochen, dann aber auch der Thorax- und Gliedmassenknochen; diese Trophoneurose hängt ab von den Generationsvorgängen, hauptsächlich vom Ovarium. Diese Anschauung hat nichts Wunderbares, wenn wir an die mit der Tätigkeit der Ovarien zusammenhängenden reflektorischen Vorgänge im ganzen Körper bei der Pubertät, bei der Schwangerschaft und wieder in der Klimax denken; die angioneurotischen Vorgänge sind hier eben auf die Knochen beschränkt. Es ist demnach eine gewisse Aehnlichkeit mit der Erkrankung des Gefässsystems bei Struma und bei Morbus Basedowii nicht zu verkennen."

Fehling stützt seine Theorie im wesentlichen auf folgende Punkte:

a) Die in den meisten Fällen nachweisbare Verschlimmerung des Leidens während der Menstruation.

b) Die Häufigkeit der Entstehung der Krankheit einerseits in der Schwangerschaft, dann erst wieder im Wochenbett.

c) Die rasche Abnahme der Schmerzen in den befallenen Teilen kurz nach der Operation.

d) Den bei der Operation erhobenen Befund einer auffallenden Hyperämie der Adnexe.

e) Die überaus grosse Fruchtbarkeit der befallenen Frauen.

Gegen die Fehling'sche Theorie sprechen verschiedene

Tatsachen, so dass auch sie nicht imstande ist, die Gesamterfahrung vollständig oder nahezu vollständig zu erklären. Der wichtigste Grund für die Unhaltbarkeit der Fehling'schen Theorie ist das oft beobachtete Ausbleiben des Kastrationserfolges. Kunz, Latzko[171]), Truzzi[276/7]), Löhlein[168]), Schauta[284]), Moresani, Gasserow[106]), Chrobak, Chierloni und Fehling selbst haben eine Reihe erfolglos operierter Fälle publiziert und diesen wäre noch eine weitere Anzahl anzureihen, wo der Operationserfolg ein unvollständiger war. Auch die Beobachtungen, bei welchen nach Jahren nach erfolgreicher Kastration „ein schweres Recidiv" auftrat, sprechen nicht zugunsten der Fehling'schen Annahme, abgesehen davon, dass auch an einfach konservativen Kaiserschnitt sich Heilung anschliessen kann (Schauta[284]). Diese letzte Erfahrung, verbunden mit der klinischen Beobachtung, dass Frauen, die vor der Operation bewegungslos, vor Schmerzen wimmernd, im Bett lagen, schon einige Stunden nach der Operation ihre Glieder ohne Schmerzen erheben konnten, rief die Vermutung wach, dass der therapeutische Erfolg der Kastration Osteomalacischer nicht in der Exstirpation der Ovarien, sondern in dem operativen Eingriff an sich oder in der Chloroformnarkose liegen konnte. Latzko[172]), welcher die Wirkung der Chloroformnarkose in 10 Osteomalaciefällen experimentell prüfte, erzielte eine „vorübergehende Besserung", so dass wohl bei den durch Kastration bewirkten Heilungen Zufälligkeiten im Spiele sein könnten. Petrona, welcher, wie erwähnt, die Ursache der Osteomalacie in dem Salpetersäure erzeugenden Mikroorganismus sieht, erklärt den Operationserfolg dadurch, dass durch die Chloroformdämpfe die Salpetersäurebildung verhindert werde. Bemerkenswert ist aber, dass günstige Kastrationsresultate auch bei Anwendung von Aether oder der Schleich'schen Anästhesie beobachtet wurden.

Ein fernerer der Fehling'schen Theorie nicht beistimmender Umstand liegt in dem Vorkommen der Osteomalacie auch bei Männern, die, wiewohl viel seltener als bei Frauen, eine unbestrittene Tatsache ist.

Hahn[116]) hat 42 Fälle zusammengestellt, die aber nicht die ganze vorhandene diesbezügliche Kasuistik umfassen. Der bekannte Dichter Friedrich Hebel litt — nebenbei gesagt — an Osteomalacie. Die senile und die infantile Osteomalacie werden durch Fehling's Theorie kaum erklärt, abgesehen davon, dass sie

uns über die Ursachen der geographischen Verbreitung der Affektion keine Auskunft erteilt. Das mitunter beobachtete familiäre Vorkommen der Osteomalacie ist ein weiteres die Fehling'sche Annahme nicht befürwortendes Moment, während die angenommene erhöhte funktionelle Tätigkeit der Ovarien osteomalacischer Frauen noch nicht über allen Zweifel erhaben ist.

Auch der pathologisch-anatomische Befund der Uterusadnexe ergab bisher nichts für die Osteomalacie Charakteristisches. Die Veränderungen, welche Fehling (Encyklopädie der Geb. von Sänger und von v. Herff 1900) in den Worten zusammenfasst: „Die mikroskopische Untersuchung der bei florider Osteomalacie exstirpierten Ovarien ergibt ausser Verminderung der Follikel hyaline Degeneration der Gefässe", sind von anderer Seite nicht bestätigt worden, so dass man von einer Konstanz besonderer anatomischer Veränderungen in den Ovarien bei Osteomalacie wohl nicht reden kann.

„Wenn Truzzi" — schreibt Laufer — „von überstürzter Frühreife der Follikel spricht, so können wir, ohne Ovarialpsychologie zu treiben, ihm, da er nicht von einer beobachteten Tatsache spricht, nicht folgen." — Die konstatierten pathologisch-anatomischen Veränderungen wären nach der Ansicht v. Winkel's nur die Folgen arterieller Hyperämie und venöser Stasen mit entzündlichen Vorgängen, Befunde, die man nicht selten auch ohne Osteomalacie bei vielen Genitalaffektionen antreffe (wie bei Tumoren, Peritonealerkrankungen, Dislokationen etc.), die gleichfalls solche Kongestionen und Stasen im Gefolge haben. Rossier[281]) untersuchte die Ovarien in 3 Fällen von Osteomalacie und fand als einzige Veränderung eine hyaline Degeneration einzelner Stellen des Bindegewebsgerüstes und der Gefässwandungen. Löhlein[167]) konnte bei der puerperalen Osteomalacie weder in den Knochen noch in den Ovarien Bakterien durch Kulturen oder Schnitte nachweisen und Schottländer[289]) fand in den Eierstöcken von drei wegen Osteomalacie mit gutem Erfolg kastrierten Frauen die als Angiodystrophie beschriebenen Veränderungen, Vergrösserung des Organs, Vermehrung und hyaline Erkrankung der Gefässe, das Fehlen von Primordialfollikeln, kleincystische Degeneration der Graf'schen Follikel und leicht entzündliche Vorgänge und Blutungen ins Stroma. Degenerative Zustände an den Ovarialnerven, grosser Reichtum an Nerven und Gefässen sowie hyaline Degeneration der Gefässwände sind nach Heyse[122]) bei der Osteomalacie nicht immer vorhanden und Bulius[28]) ist

geneigt, die erwähnten Veränderungen an den Ovarien für zufällige Befunde anzusehen.

Die Frage der Beziehungen zwischen „Osteomalacie und Ovarium“ steht somit auf dem schwankenden Boden der Hypothesen. Fehling hält, wie erwähnt, die Osteomalacie für eine Trophoneurose, „welche wahrscheinlich mit einer noch nicht ganz genau festgestellten primären Erkrankung der Ovarien im Zusammenhang steht und welche reflektorisch durch die Bahnen des Sympathicus in die Knochen geleitet wird“. Nach Gelpke „liegt die Wirkung der Kastration allein in der anticipierten Klimax; die Kastration bewirkt Abnahme der Blutfülle, Verödung der Gefässe und dadurch Schrumpfung und Hartwerden der Weichteile und Knochen, wie es in der Klimax Regel ist.“ Kehrer[149]) hat eine rein chemische Hypothese aufgestellt, die darin besteht, „dass die Eierstöcke wie andere Körperdrüsen „einen chemischen Körper“ bilden, der fortwährend ins Blut übergeht, dieser Körper soll die Eigenschaft besitzen, die Knochenphosphate und Karbonate zu lösen. In der Norm hemmt dieser „hypothetische“ Körper nur die Knochenbildung, so zwar, dass das weibliche Becken dünner wird als das männliche; bei der Osteomalacie soll nun diese knochenlösende Substanz reichlicher gebildet werden.“

Nur eine fortgesetzte Forschung in dieser Richtung wird uns vielleicht der Aufklärung eines event. Zusammenhanges der Affektion mit dem Ovarium — resp. Hoden — näher bringen; die therapeutischen, wenn auch nicht konstanten Erfolge der Kastration, die Erfahrungen Sellheim's[823]), dass bei kastrierten Tieren Proportionsstörungen im Knochenwachstum vorkommen, die in einer Verzögerung der Verknöcherung knorpeliger Skelettabschnitte ihren Grund haben und die Stoffwechseluntersuchungen Senator's, welche ergaben, dass durch Verfütterung von Ovarien der Stoffwechsel ähnlich beeinflusst wird wie bei Darreichung von Schilddrüsenpräparaten, rechtfertigen die Fortsetzung unserer diesbezüglichen Forschungen.

(Fortsetzung folgt.)

II. Referate.

A. Knochen, Gelenke.

A consideration of some symptoms which may he produced by seventh cervical ribs. Von C. M. Hinds Howell. Lancet, 22. Juli 1907.

Eine accessorische Rippe oder ein Rippenpaar, welches vom 7. Cervicalwirbel entspringt, sind Entwicklungsanomalien und gewöhnlich familiär. Es wurden 16 Fälle gesammelt, deren Hauptsymptome dürch Druck auf den Plexus gegeben sind; in 70 % ist das Vorkommen bilateral, doch sind sie oft ungleichmässig entwickelt. Gruber unterscheidet 4 Klassen: 1. solche, die nicht über den Proc. transvers. hinausgehen, 2. grössere, die frei endigen oder mit dem knöchernen Teil der 1. Dorsalrippe artikulieren, 3. jene, die mit dem 1. Rippenknorpel durch Gelenk, Ligament oder direkten Kontakt verbunden sind, 4. jene, die völlig der 1. Dorsalrippe gleichen und mit dem Manubr. sterni artikulieren.

Die beschriebenen 16 Fälle sind folgende:

Fall 1. Patient klagte seit 2 Jahren über Schmerzen an der radialen Seite des linken Handgelenkes, Hand und Vorderarm waren schwächer, namentlich Thenar, 1. und 2. Interosseus; die elektrische Erregbarkeit der Extensoren der Hand und der Finger verringert, am Thenar, Antithenar, 1. und 2. Interosseus zeigten sich Degenerationserscheinungen; die Sensibilität herabgesetzt.

Fall 2. Schmerzen im rechten Arm und muskuläre Schwäche, die Muskeln der rechten Hand stark geschwunden, die elektrische Erregbarkeit herabgesetzt, partielle Entartungsreaktion. Anästhesie entsprechend der 1. Dorsalwurzel. In beiden Fällen bestanden radiologisch bilaterale Cervicalrippen.

Fall 3. Schwäche links in Vorderarm und Hand seit 5 Jahren; Schwellung in der linken Fossa supraclavicul. mit sichtbarer Pulsation; der linke Vorderarm abgemagert, die Handmuskeln atrophisch. Störungen der elektrischen Erregbarkeit und der Sensibilität. Das Röntgenbild zeigte bilaterale Cervicalrippen, nach deren Entfernung fast völlige Heilung eintrat.

In den nächsten 11 Fällen ist das Symptomenbild ähnlich wie bei den beschriebenen mit durchwegs bilateralen, doch nicht immer symmetrischen Cervicalrippen; in den letzten 2 Fällen bestanden bloss subjektive Symptome; es sind folgende: Schmerzen im rechten Daumen und an der Radialseite des Armes, Abmagerung und Schmerzen im Thenar. Die taktile und Schmerzempfindung herabgesetzt. Radiologisch waren bilateral Cervicalrippen nachweisbar; nach Entfernung der 1. Dorsalrippe trat wesentliche Besserung ein. Im 2. Falle bestanden Schmerzen in der linken Schulter und entlang dem linken Arme; in der Supraclavicular-Region der linken Seite war ein schmerzhafter Punkt. Muskeln und elektrische Erregbarkeit waren normal. Beiderseits waren kurze Cervicalrippen.

Aehnliche Symptome werden noch bedingt durch Syringomyelie, Poliomyelitis ant. acuta oder chronische periphere Neuritis und die von Farquhar Buzzard als „uniradicular palsies of the plexus brach.“

beschriebene Form. Der Unterschied von Syringomyelie ist gegeben durch das Verhalten der Reflexe, die unverändert bleiben, und durch die Sensibilitätsstörungen, die sich auf die Verteilung der 8. Cervical- und 1. Dorsalwurzel beschränken. Bei der infantilen Paralyse ist der Beginn akut, bei der progressiven Muskelatrophie sind früher oder später beide Hände bei Herabsetzung der elektrischen Erregbarkeit affiziert, während bei Cervicalrippen meist Degenerationssymptome auftreten. Von peripherer Neuritis unterscheidet sich das Leiden durch die Art der Muskeldegeneration und den Verlust der Sensibilität, die Differentialdiagnose gegen Buzzard's Erkrankung ist nur durch das Röntgenbild möglich.

Die oben beschriebenen Fälle lassen sich folgendermassen klassifizieren:

Geschlecht: Von den 16 Fällen betrafen 14 das weibliche Geschlecht.

Alter: 10 Patienten waren unter 30 Jahren entsprechend dem Umstande, dass in dieses Alter Wachstum und Ossifikation der Rippen fallen. Bei den älteren Patienten kommt wohl die zunehmende Rigidität der accessorischen Rippe in Betracht.

Sensorische Veränderungen: Schmerz überwiegend bei Bewegungen und bei Kälte; derselbe geht von der Schulter zur Hand und ist am prägnantesten am Ellbogen und an der Ulnarseite des Vorderarms.

Objektive Veränderungen bestanden im Bereiche der 8. Cervical- und 1. Dorsalwurzel; in 3 Fällen war über dem Daumen, 1. und 2. Finger eine Verminderung der taktilen Empfindung, in 2 Fällen waren bloss subjektive Symptome wahrnehmbar.

Motorisches System: Schwäche und Atrophie, namentlich im Bereiche der Fingermuskeln, und Entartungsreaktion.

Sympathicussymptome wurden nur einmal beobachtet: Erweiterung der Lidspalte und der rechten Pupille, Hypertrophie der Glandula thyreoidea, Verstärkung des rechten Carotispulses.

Skoliose kann durch Verlagerung der Scapula nach oben und aussen an der Seite der accessorischen Rippe zustande kommen.

Die Behandlung ist eine palliative und radikale: Die erstere besteht in Ruhigstellung, Zugpflastern und Elektrizität, desgleichen Einreibungen und Massage. Die radikale Behandlung besteht in Entfernung der Rippe und des Periostes, doch folgen manchmal länger oder kürzer dauernde Paralysen des Armes nach. Die Rippen sind gewöhnlich 1—2 Zoll lang, gehen zuerst nach aussen, dann rasch nach unten und vorne; die obere Fläche ist durch einen Nervenstamm gefurcht; die komplete Resektion ist wegen des kleinen Operationsfeldes und der zahlreichen muskulären Verbindungen gewöhnlich unmöglich; meist ist die Rippe in den Musc. scalen. med. und postic. eingebettet.

Herrnstadt (Wien).

Diagnostischer Wert des Perkussionsschalles der Wirbelsäule.
Von F. Koranyi (Budapest). Orvosi Hetilap, 1907, No. 2.

Seit mehr als 10 Jahren befasst sich Verf. mit der Frage, ob Pleuraexsudate, die infolge ihres Druckes das vordere Mediastinum auf die gegenseitige Seite verschieben, keine ähnliche Wirkung auch auf das rückwärtige Mediastinum ausüben? Die bezüglichen Untersuchungen überzeugten Verf., dass bei solchen Exsudaten das Mediastinum poster. tatsächlich auf die entgegengesetzte Seite verschoben wird, was in Form

eines an der rückwärtigen Fläche der gesunden Thoraxhälfte perkutierbaren, grösstenteils dreieckigen Gebietes von gedämpftem Schall nachweisbar ist. Bei diesen Untersuchungen fiel es dem Verf. auf, dass bei der Perkutierung der Wirbelkörper die einzelnen Abschnitte der Wirbelsäule einen verschiedenen Perkussionsschall geben, der an jeder Wirbelsäule ungefähr gleichartig ist, so dass die Wirbelsäule sich als ein typisches Perkussionsgebiet darstellt. Auf Grund von auf Tausende sich beziehenden Untersuchungen an klinischen Patienten mit gesunden Brust- und Bauchorganen kommt Verf. zu folgendem Ergebnis: Bei Percussion der Proc. spinosi der Halswirbel war der Schall vom Occiput bis zum 7. Wirbel stark gedämpft mit einem geringen tympanitischen Beiklang, am 7. Halswirbel aber zeigt sich der Schall stark gedämpft, vom 5. bis zum Proc. spinosus des 10. ist derselbe normal, voll, atympanisch und wird am 11. und 12. Wirbel wieder dumpf, um an den Proc. spinosi der Lendenwirbel wieder heller, am Kreuze gedämpft tympanitisch, am Steissbein aber hell tympanitisch zu werden.

Die Frage, ob die Qualität des Perkussionsschalles durch die Knochen oder durch die auf die Organe in der Umgebung der Wirbelsäule mitgeteilten Schwingungen und durch die dadurch bewirkte Resonanz bedingt ist, beantwortet Verf. in letzterem Sinne. Die topographischen Verhältnisse des Mediastinum post. sowie der Prävertebralorgane der Bauchhöhle und des Beckens sprechen schon an und für sich für diese Annahme, die aber Verf. auch noch durch 2 Versuche in überzeugender Weise bekräftigte. Er band den Oesophagus über dem Magen ab und füllte die Speiseröhre mit gelöstem Paraffin an, nach Erstarrung des Paraffins wurde der vorher helle Schall der Rückenwirbelsäule gedämpft. Der zweite Beweis liegt darin, dass, wenn wir Wirbelkörper vom Menschen auf verschiedene Teile des Thorax oder Bauches aufsetzen und den Proc. spinosus dieses Wirbelkörpers perkutieren, wir immer einen Schall bekommen, der dem betreffenden Körperteil entspricht, wo der Wirbelkörper aufgesetzt wurde; infolgedessen besitzt derselbe — obzwar er eine sehr komplizierte Struktur besitzt — dennoch die Rolle eines einheitlichen Plessimeters.

Verf. befasst sich dann mit der Verwertung der Perkussion der Wirbelsäule von diagnostischem Standpunkte und weist auf Grund seiner beobachteten Fälle nach, dass von den Erkrankungen des Thorax das Aortenaneurysma, die verschiedenen Geschwülste der Mediastinaldrüsen, der Pneumothorax, von den Baucherkrankungen die Wandermilz, die Pankreascyste, der Ascites, die Eierstockcyste charakteristische Veränderungen im Perkussionsschall der Wirbelsäule verursachten. Auf Grund dieser Beobachtungen kommt der Verf. zu dem Schlusse, dass die thorakalen und abdominalen Erkrankungen, bei denen die Veränderung des Perkussionsschalles der Wirbelsäule den Gegenstand weiterer Untersuchungen mit Aussicht auf Erfolg bilden könnte, die folgenden Krankheiten wären: Diverticulum oesophagi, abdominale prävertebrale kleinere Geschwülste, Aneurysmen, Cysten, entzündliche Infiltrationen des prävertebralen Bindegewebes sowie Tumoren der Flexura sigmoidea und des Rectums. Zum Schlusse erwähnt Verf., dass er beinahe 10 Jahre die erwähnten Untersuchungen ausführt und auch in der Literatur publiziert hat; dennoch wurden in Deutschland und Italien mehrere Jahre später, zweifellos infolge Unkenntnis der Arbeiten des Verf.s, dieselben Untersuchungen und Ergebnisse von den betreffenden Autoren als eigene

Entdeckungen publiziert. Er führt ferner an, dass Piorry vor 60 Jahren und Ewart in England 1899 sich mit den Perkussionsverhältnissen der Wirbelsäule befassten, diese Untersuchungen gingen aber in anderer Richtung und hatten auch andere Ergebnisse. — Das Resultat seiner Untersuchungen fasst Verf. in Folgendem zusammen: 1. Der Perkussionsschall der Wirbelsäule hängt von der Gewebestruktur der vor ihr liegenden Organe ab; 2. infolgedessen kommt die Veränderung dieser Organe auch in einer Veränderung des Perkussionsschalles zum Ausdruck; diese Veränderung besitzt eine pathognomonische Bedeutung; 3. in einzelnen Fällen kann dies das einzige physikalische Zeichen sein, das auf die Krankheit hinweist. J. Hönig (Budapest).

Experimentelle Untersuchungen über den Einfluss der Stauungshyperämie auf die Heilung von Knochenbrüchen. Von Hilgenreiner. v. Bruns' Beitr. z. kl. Chir. 1907, Bd. LIV, 3. Heft.

H. hat eine Reihe von Experimenten an jungen Hunden vorgenommen, um den Einfluss der Stauungshyperämie auf frische Frakturen zu studieren. Er hat zu diesem Zweck bei einer Reihe von Tieren eine Tibia frakturiert, bei anderen die beiden Tibiae mit dem Drillbohrer durchbohrt. Es fanden sich einzelne positive Resultate der Stauungshyperämie neben der grösseren Zahl unbeeinflusster Fälle, kein negatives Resultat im Sinne einer schädlichen Beeinflussung der Regeneration durch die Stauung, Häufung der positiven Ergebnisse bei einzelnen Würfen, während die Tiere anderer Würfe unbeeinflusst blieben. In den Fällen, wo die Stauung die Callusbildung anregte, beeinflusste sie auch die anatomische Heilungsdauer günstig. Die Wirkung der Stauung kann man als ernährende, resorbierende, auflösende und schmerzstillende unterscheiden. Die ernährende und schmerzstillende Wirkung tritt bei der passiven Hyperämie mehr in Erscheinung als bei der aktiven, während die resorbierende und auflösende Wirkung beiden gemeinsam ist; die passive verdient in der Frakturbehandlung den Vorzug, da sie einfacher anzuwenden ist. Die Abkürzung der anatomischen Heilung durch Förderung der Callusbildung wird erreicht durch langdauernde Stauung mit kurzen Pausen. Bei Kindern und Säuglingen, bei denen die natürliche Heilkraft schon sehr gross ist, wird man durch die Stauung nicht viel erreichen. Andererseits muss man mit der Stauung bei Frakturen in der Nähe von Gelenken vorsichtig sein, um keinen zu grossen Callus zu bekommen. Das eigentliche Gebiet der Stauungsbehandlung liegt wohl im letzten Stadium der Frakturheilung und in der Nachbehandlung. Hier wirkt sie resorbierend und auflösend, verhütet oder beseitigt Oedeme, Atrophien und Steifigkeiten und befördert die funktionelle Heilung; hierzu verwendet man Stauungen von 2—3stündiger Dauer. Die regenerierende Stauung gehört in das Stadium der traumatischen Schwellung und der provisorischen Callusbildung, die resorbierende Stauung in das Stadium der definitiven Callusbildung. Bei Frakturen in der Nähe der Gelenke wird man früh mit kurzdauernder Stauung beginnen. Der Gipsverband verbietet nur die langdauernde oder hochgradige, zu Oedemen führende, nicht aber die kurze Stauung. Die Stauung ist nicht anzuwenden bei Diabetes, Thrombose, Varicen, varicösen Geschwüren, Arteriosklerose. Klink (Berlin).

Ostitis gummosa mit Spontanfraktur. Von P. Frangenheim. Deutsche Zeitschr. f. Chir., Bd. LXXXVIII, 1.—3. Heft.

Verf. hat an der Königsberger Klinik einen Fall von Ostitis gummosa des rechten Radius mit Spontanfraktur beobachtet, bei welcher er einen eigentümlichen Heilungsvorgang konstatieren konnte. Anlässlich einer vorgenommenen Resektion erwies sich die Muskulatur von breiten fibrösen Septen unterbrochen, die stellenweise knorpeligen, ja auch knochenartigen Charakter zeigten. Mikroskopisch wurden neugebildeter Knochen sowie Massen von hyalinem Knorpel in dem nach Zerstörung der Muskulatur neugebildeten Bindegewebe nachgewiesen. Diese in den der Fraktur benachbarten Weichteilen stattfindende Knochenneubildung ist wahrscheinlich als Heilungsvorgang zu betrachten und lässt die Frage aufkommen, ob nicht auch bei anderen pathologischen Spontanfrakturen, bei denen häufig auffallend schnelle und reichliche Callusbildung beobachtet wird, ähnliche Vorgänge mitspielen. Victor Bunzl (Wien).

A case of general pneumococcal infection, with acute necrosis of bone. Von J. A. Couts. Lancet, 5. Juni 1907.

Ein 2 Jahr altes Kind erkrankte plötzlich an Fieber, Diarrhoe und Erbrechen sowie Schmerzen im Kopfe und in der rechten Brustseite; durch einige Tage bestand starker Husten. An der rechten Seite bestand Dämpfung vom Angul. scapulae nach abwärts und über der Dämpfung Bronchialatmen. Der Spitzenstoss lag etwas ausserhalb der Mammillarlinie, die Herztöne waren rein, der 2. Ton an der Basis war accentuiert. Die Probepunktion ergab ein negatives Resultat. Unter Temperatursteigerung entstand am 4. Tage eine pulsierende Schwellung von der Grösse eines Hühnereies ausserhalb der linken Mammillarlinie im 4. und 5. Intercostalraume, aus der sich nach Inzision grüner Eiter entleerte; durch die Inzision trat Luft ein und aus. Die 5. Rippe war am Uebergang vom Knorpel zum Knochen nekrotisch, der Abscess völlig extrapleural. Nach 10 Tagen trat eine Schwellung des rechten Schultergelenkes hinzu, die Punktion ergab Eiter, ebenso nach weiteren 3 Tagen im linken Hüftgelenke. Beide Gelenke wurden geöffnet und drainiert. In der 5. Woche starb das Kind.

Nekropsie: Nekrose der 5. Rippe am Uebergang vom Knochen zum Knorpel. Der rechte Unterlappen verdichtet und luftleer. Ueber dem rechten Mittellappen zwischen Pericard und Pleura ein Abscess, der 3 Unzen grünen Eiters enthielt. Im rechten Schulter- und linken Hüftgelenk Eiter, der bakteriologisch Pneumokokken enthielt.

Herrnstadt (Wien).

Ein Amyloidtumor des Knochenmarkes. Von Hedren. Zeitschr. für klin. Med., Bd. LXIII, 1.—4. Heft.

Ein 57jähriger Bauer bemerkt seit 7 Wochen einen faustgrossen Tumor an den Rippen, der langsam, ohne Schmerzen zu machen, wächst. Klinische Diagnose: Sarcoma costae. Resektion.

Die genauere histologische Untersuchung ergibt: Der Tumor besteht aus rundlichen oder ovalen, bisweilen unregelmässig geformten Körpern, die sich als Amyloidbildungen erweisen. Die Grösse wechselt von der eines weissen Blutkörperchens bis zu solchen, die das ganze Sehfeld einnehmen. Sie zeigen hyaline, auch völlig homogene Beschaffenheit. Die grösseren

Gebilde zeigen konzentrische Streifung; einzelne sind verkalkt. Die Amyloidablagerungen bilden die Hauptmasse des Tumors, ausserdem finden sich Riesenzellen. Aus der genauen Untersuchung ergibt sich nach Ueberzeugung des Autors, dass das Amyloid als Infiltrationsprozess, niemals als Bildung durch Umwandlung der Zellen aufzufassen ist. Da es sich gewöhnlich bei Amyloidtumor um allgemeine Amyloidose handelt, wurde der betreffende Patient in Evidenz gehalten und nach 1 Jahr wieder untersucht. Patient befindet sich vollkommen wohl. Im Urin kein Albumen. Vor der Operation Spuren von Albumen. Es handelt sich hier um einen echten lokalen Amyloidtumor des Knochenmarks, der bisher noch nicht beobachtet wurde. Leopold Isler (Wien).

Zur Frage der Knochencysten und der Ostitis fibrosa v. Recklinghausen. Von Hans v. Haberer. Arch. f. klin. Chir., Bd. LXXXII, 3. Heft.

Mitteilung von 4 an der ersten chirurgischen Klinik beobachteten Fällen, von denen einer mit Sicherheit als Ostitis fibrosa mit Riesenzellensarkombildung diagnostiziert werden konnte. Bei 2 weiteren Fällen dürfte es sich ebenfalls um Ostitis fibrosa handeln, während der 4. nur viele Aehnlichkeit mit dem v. Recklinghausen'schen Krankheitsbilde aufweist, ohne dass die Diagnose gesichert werden konnte.

Die Ostitis fibrosa von v. Recklinghausen stellt eine Form der Osteomalacie dar, die mit Umbildung des fibrösen Markes in Fasermark und Tumorbildung einhergeht, welche letztere aber nicht einen integrierenden Teil der Erkrankung darstellt. Die bei der Krankheit beobachteten Tumoren sind als echte Riesenzellensarkome aufzufassen; die Erkrankung ist an kein bestimmtes Lebensalter gebunden, der Verlauf ist insofern als benigne zu bezeichnen, als sich die Erkrankung oft auf viele Jahre erstreckt, jedoch haben die meisten Fälle von Ostitis fibrosa mit Tumorbildung doch schlisslich zum Tode geführt. Die Erkrankung ist nicht immer eine universelle, sondern findet sich auch auf einzelne Skeletteile lokalisiert, in welchem Falle eine chirurgisch konservative Therapie zur Anwendung kommt. Victor Bunzl (Wien).

Gelenkchondrome. Von E. Lexer. Deutsche Zeitschr. für Chirurgie. Bd. LXXXVIII, 1.—3. Heft.

Mitteilung eines in der Königsberger Klinik operierten Falles von Chondrom des Kniegelenkes. Zwei ähnliche Fälle wurden schon vorher von Reichel und Riedel publiziert, und zwar beschränkte sich in beiden die Knorpelwucherung im Gegensatz zu dem hier beschriebenen Falle auf die Synovialis. Obzwar auch hier letztere den Ausgangspunkt der Geschwulst bildet, so bleibt sie nicht auf diese beschränkt, sondern greift auf Kapsel und Muskeln sowie auf Knochen und Knorpel über, wobei es sich jedoch nicht um ein infiltrierendes Wachstum, sondern um blosse Verdrängung des Nachbargewebes handelt. Die Entstehung der beschriebenen Geschwulst ist wohl als Entwicklungsstörung zu erklären, insofern als in der Synovialis enthaltene Knorpelkeime durch unbekannte Ursachen zur Wucherung angeregt werden. Der Verlauf der meist jüngere Individuen befallenden Erkrankung ist ein chronischer, die Behandlung muss — auch in frühen Stadien — eine möglichst radikale sein und wird meist wegen Recidivgefahr zur Resektion des Gelenkes führen. Victor Bunzl (Wien).

Beiträge zur Gelenkchirurgie. Von Fritz König. Arch. f. klin. Chir., Bd. LXXXI, II. Teil.

Verf. teilt in vorliegender Arbeit eine Reihe von Beobachtungen mit, welche er bei verschiedenen, z. T. durch Trauma hervorgerufenen Gelenkveränderungen gemacht hat und welche er wegen der Aehnlichkeit des klinischen Bildes: Funktionsstörung und Unsicherheit im Gelenk, Schmerzen, oft Zeichen von Einklemmung, eventuell Erguss im Gelenke, zusammenstellt. Die erste Gruppe bilden die Zerreissungen der Ligg. cruciata, die nach Ansicht des Verf. häufiger sind, als allgemein angenommen wird; die Zerreissung der Bänder ist oft mit Absprengung kleiner Knochenstückchen kompliziert, deren radiologische Feststellung ein wichtiges diagnostisches Hilfsmittel bei dem oft wenig ausgesprochenen Erkrankungsbilde ist. Verf. widerspricht der Forderung Pagenstecher's, in jedem Falle die Bänder zu nähen, und erklärt dieses Vorgehen nur bei abnormer Verschiebbarkeit des Unterschenkels nach vorn und hinten sowie bei abnormer Innenrotation für gerechtfertigt, ausserdem ist noch bei Aussprengung von Knochenstückchen operativ einzugreifen. Als Therapie wird eine mehrwöchentliche Fixation des Beines nebst frühzeitiger Massage, eventuell das Aufstehen mit einer Schienenhülse vorgeschlagen.

In anderen Fällen beobachtet man Einriss des Ligamentum mucosum sowie Veränderungen der Ligg. alaria und des zugehörigen Fettgewebes. Es kommt hier zu entzündlicher Verdickung, zur Hyperplasie dieser Fettmassen, die zwar als selbständige Erkrankung auftreten kann, meist aber mit Gelenkmäusen und Meniscusläsionen kombiniert ist, weshalb die Entfernung dieser primären Ursache, nicht die blosse Exzision der polypösen Fettmassen das wesentliche des operativen Eingriffes darstellt. — Aehnliche Störungen werden hervorgerufen durch das Auftreten solitärer Zotten der Synovialis, deren operative Entfernung Verf. mit Erfolg ausgeführt hat. Bei Besprechung der Gelenkmauskrankheit beschäftigt sich Verf. besonders mit deren Genese; das Trauma allein reicht zur Erklärung insbesondere der Nekrose nicht aus, für deren Zustandekommen Gefässverschluss, eine Art von Infarktbildung angenommen wird. Durch eine solche könnte es zur Beeinträchtigung der Randzonen und zur sekundären Bindegewebsbildung kommen.

Victor Bunzl (Wien).

B. Leber, Gallenwege.

Acute yellow atrophy of the liver following operation for intestinal obstruction. Von C. E. Campbell-Horofall. Lancet, 7. September 1907.

Die Hauptsymptome der acuten gelben Leberatrophie sind nach Osler: Gelbsucht mit ausgesprochenen cerebralen Erscheinungen, ausgedehnte Nekrose der Leberzellen und Reduktion des Organvolumens. Die Erkrankung tritt in der Regel zwischen dem 20. und 30. Lebensjahre auf, häufiger bei Frauen, und scheint mit Gravidität in Verbindung zu stehen; manchmal ist sie sekundär nach Typhus, Sepsis, Syphilis, Gonorrhoe oder nach Intoxikationen mit Phosphor, Antimon und Arsen. Die Leber ist in ihrem Umfange reduziert, verdünnt und abgeflacht und das Gewicht derselben auf $^1/_2$—$^1/_3$ vermindert; die Kapsel ist schlaff

und gefaltet, am Querschnitt sieht man rote und gelbe Partien von erweichtem Lebergewebe. Die Zellen zeigen mikroskopisch alle Stadien der Nekrose. Gallenblase und Gallengänge sind leer. Der Beginn der Krankheit ist der eines Gastroduodenalkatarrhes mit Icterus, erst nach einigen Tagen treten Kopfschmerzen, Delirien und Konvulsionen auf, oft auch Erbrechen und Hämatemesis sowie Blutungen in Haut und Schleimhäuten. Unter zunehmendem Icterus, Temperatursteigerung und raschem Pulse bildet sich ein typhöser Zustand aus, der Urin ist gallig gefärbt und enthält Cylinder, der Stuhl farblos. Nur wenige Fälle gehen in Heilung über.

Der vorliegende Fall betrifft eine junge Frau, die nach einem Schüttelfroste an heftigen Schmerzen im unteren Anteile des Abdomens und Erbrechen erkrankte; das Abdomen war namentlich in der linken Regio iliaca druckschmerzhaft, jedoch kein Tumor palpabel. Schon seit einigen Wochen bestanden hartnäckige Obstipation und Dysmenorrhoe. Unter zunehmenden Schmerzen und Erbrechen bildete sich ein palpabler Tumor links vom Nabel; die Diagnose lautete auf intestinale Obstruktion. Nach Eröffnung in der Mittellinie fand man Anzeichen einer alten Peritonitis, der Appendix war normal; in der linken Seite fühlte man einen Tumor von der Grösse einer Orange; derselbe bestand aus einem Konvolut von Dünndarmschlingen, die an der Basis durch Adhäsionen zusammengeschnürt waren; dieselben wurden durchtrennt, das Abdomen drainiert und geschlossen. Trotz Operation steigerten sich der Icterus und das Erbrechen unter Hinzutritt von Konvulsionen und muskulärer Rigidität, bis sich ein comatöser Zustand ausbildete; die Leberdämpfung war verkleinert, der Urin enthielt Albumen und Gallenpigment und unter allmählicher Temperatursteigerung trat Exitus letalis ein. Die Leber war geschrumpft, die Blase mit dicker Galle gefüllt; am Querschnitt fanden sich rote, eitrige Herde, die an der Peripherie gelb verfärbt waren. Das Gewebe selbst war brüchig, die Gallenwege makroskopisch normal. Mikroskopisch sah man nur wenig neugeformtes Bindegewebe, was den Prozess als einen besonders acuten kennzeichnete.

Im ganzen sind bis jetzt 11 Fälle von acuter gelber Leberatrophie bekannt, die nach Operation in Chloroformnarkose auftraten; es ist möglich, dass die Wirkung des primären toxischen Agens, welches die Erkrankung verursacht, durch die Verabreichung des Chloroforms verstärkt wird.

In mehrfacher Beziehung lassen sich die Symptome des Chloroformtodes und des Exitus an gelber Atrophie vereinigen: Erbrechen, Coma, Icterus, Pupillendilatation sowie Degeneration der Leberzellen, des Herzens und der Nieren sind beiden gemeinsam; doch lässt sich nicht behaupten, dass das Chloroform einen essentiellen Faktor für die Entstehung der Krankheit bedeutet; wahrscheinlich handelt es sich um Toxämie, ausgehend vom Gastrointestinalkatarrh. Die Behandlung beschränkt sich auf Venaesectio mit nachfolgender Transfusion und intestinale Antiseptica. Herrnstadt (Wien).

Zur Differentialdiagnose des Icterus. Von L. Arnsperger. v. Bruns' Beitr. z. klin. Chir., Bd. LII, 1. Heft.

Arnsperger hat die differentialdiagnostischen Punkte für Icterus zusammengestellt. Er unterscheidet mechanischen oder Stauungsicterus und funktionellen Icterus. Der Stauungsicterus entsteht durch Ver-

schliessung des Lumens der Gallengänge von innen oder aussen, ferner als entzündlicher Icterus infolge ven Cholangitis bei Gallensteinen im Reservoirsystem, die den allgemeinen Gallenstrom nicht hindern, ferner durch einfache Cholangitis ohne Steine, ferner durch Spulwürmer in den Gallenwegen, durch Wanderniere, durch chronisch entzündliche Prozesse nach Ulcus ventriculi oder duodeni, durch Aneurysma der A. hepatica. Auch die Carcinome des Ductus choledochus, der Papilla Vateri, des Pankreaskopfes, der Leber, der Gallenblase, des Ductus cysticus können indirekt durch Cholangitis, Portaldrüsenschwellung und Uebergreifen auf den Choledochus Stauungsicterus verursachen. Der funktionelle Icterus wird auch Diffusions- oder akachektischer Icterus, Paracholie, Icterus per diapedesin genannt. Er entsteht infolge einer Funktionsstörung der Leberzellen selbst, und zwar bei Störungen der Blutzirkulationen in der Leber, Herzkrankheiten, Pfortaderthrombose, Störung der Innervation der Leber (Ictère émotif) nach Gifteinwirkung (Phosphor, Arsenwasserstoff, Toluylendiamin usw.), nach Einwirkung giftiger Bakterienprodukte (Ptomaine, Pneumonie, Gelbfieber, Syphilis usw.). Beide Arten von Icterus können zugleich bestehen. Die Schwere des Icterus lässt sich weder aus der Stärke der Hautverfärbung noch aus der Dauer beurteilen. Ist die Haut stark verfärbt, sind die Stühle aber gut gefärbt, so spricht dies für funktionellen Icterus. Empfindlichkeit der Leber- und Gallenblasengegend spricht für entzündlichen Prozess, für Steinbildung; aber auch eine durch Gallenstauung stark gedehnte Gallenblase kann sehr empfindlich sein. Rasches Auftreten des Icterus mit Schmerzen und cholangitischen Erscheinungen spricht zunächst für einen Steinverschluss des Choledochus; langsames Entstehen des Icterus ohne Schmerzen, aber mit zunehmender Kachexie spricht für Kompression des Choledochus durch Tumor. Jahrelanges Bestehen des Icterus, meist mit Remissionen und ohne typische Koliken, spricht für einen funktionellen Icterus. Bei Steinverschluss des Choledochus pflegt die Gallenblase klein, geschrumpft, unfühlbar zu sein, bei Stenosierung des Choledochus durch Tumor gewöhnlich stark gedehnt und prall. Die Leber ist auf Carcinommetastasen zu untersuchen; Ascites und fühlbare Drüsen machen einen malignen Tumor wahrscheinlich. Allgemeine Lebervergrösserung mit biliärer Cirrhose entwickelt sich bei langdauerndem mechanischen Icterus, doch kommt auch bei funktionellem Icterus Lebervergrösserung vor; ein ausgesprochener rechter Leberlappen spricht sehr für Gallensteine. Ausgesprochener Milztumor kommt öfter bei parenchymatöser Lebererkrankung, aber auch bei chronischer Cholangitis infolge Choledochusstein vor. Völlige Acholie der Fäces spricht für mechanischen Icterus, wechselnde Färbung für Choledochusstein. Hochgradige Fettstühle können ihren Grund haben im Abschluss der Galle vom Darm, aber auch in gleichzeitiger Erkrankung des Pankreas. Blutgehalt der Fäces ist besonders für einen chirurgischen Eingriff zu berücksichtigen, denn er weist auf hämorrhagische Diathese hin. Positiver Ausfall der Gmelinschen Probe ist charakteristisch für Stauungsicterus; reichlicher Urobilingehalt des Harns spricht für parenchymatöse Erkrankung der Leber mit Störung ihrer Funktion. Von einem operativen Eingriff ist natürlich nur bei Stauungsicterus etwas zu erwarten, während gerade bei funktionellem Icterus sich an die Operation leicht Störungen, wie hämorrhagische Diathese und Herzschwäche, anschliessen.

Ist gleichzeitig das Pankreas erkrankt, z. B. bei Erkrankung der Papilla Vateri, so kann sich Zucker im Urin finden. Alimentäre Lävulosurie und Steigerung der Ammoniakausscheidung im Verhältnis zur Gesamtstickstoffausscheidung finden sich bei destruierenden Leberkrankheiten. Eine wenn auch leichte Albuminurie weist auf eine Nierenschädigung durch den Icterus hin und kann der Ausdruck der Herabsetzung der Widerstandsfähigkeit des Körpers gegen die toxischen Gallenbestandteile sein. Eine starke Verminderung des Hämoglobingehaltes lässt an ein verstecktes Carcinom denken; hochgradige Anämie mit Poikilocytose kommt bei funktionellem Icterus vor. Eine stärkere Leukocytose weist auf eitrige Entzündung der Gallenwege oder eine Pylephlebitis hin; eine Steigerung der Gerinnungszeit des Blutes über 12 Minuten macht eine hämorrhagische Diathese wahrscheinlich. Bei Tieren mit schwerem Icterus fanden sich eine Verminderung des Blutgefrierpunktes bis 0,68 und eine Erhöhung des Harngefrierpunktes bis —0,90; der Index der renalen Insufficienz zeigt wohl zugleich den Grad der Leberinsufficienz an. Klink (Berlin).

A case of congenital obliteration of the bile ducts in which there was fibrosis of the pancreas and of the spleen. Von I. G. Emanuel. Brit. med. Journ. 17. August 1907.

Unter diesem Namen bezeichnet man die Obliteration oder das vollständige Fehlen der Gallenwege entweder als angeborenen oder kurz nach der Geburt entstandenen Zustand. Manchmal handelt es sich um Obliteration des duodenalen Endes des Duct. choledochus, ein andermal um völlige Abwesenheit der Gallenblase und ihrer Ausführungsgänge, dazwischen werden die mannigfachsten Uebergänge beobachtet. Gemeinsam ist allen Varietäten die Kombination mit biliärer Cirrhose; dieselbe ist nach einzelnen Autoren primär, nach anderen sekundär und wird auch als unabhängige Erkrankung aufgefasst. In dem hier beschriebenen Falle handelt es sich neben dem Fehlen der Gallenwege und der biliären Cirrhose um Fibrose der Milz und des Pankreas, während der Duct. pancreaticus nicht obliteriert war. Die Autopsie liess die Annahme zu, dass die Fibrose der Leber, Milz und des Pancreas bereits im intrauterinen Leben begonnen habe, und zwar in der Umgebung des Duct. pancreaticus und Ductus hepaticus; während in der Leber der Prozess zur Obliteration der Gallenwege führte, blieb der Duct. pancreaticus frei. Die Toxine wurden offenbar zum grössten Teile auf dem Wege der Vena portae der Leber zugeführt, während nur ein kleiner Anteil durch den Duct. venosus in die allgemeine Zirkulation gelangte und von da durch die entsprechenden Arterien der Milz und dem Pankreas und gleichzeitig auch wiederum der Leber zugeführt wurde. Diese erhielt also die Infektion auf doppeltem Wege, während Milz und Pankreas relativ weniger in Mitleidenschaft gezogen waren; daraus lässt sich vielleicht ein Schluss auf die rudimentäre Entwicklung der Gallenwege gegenüber dem relativ normalen Befunde des Pankreasganges ziehen.

Die näheren Details des Falles sind folgende: Ein 10 Wochen altes Mädchen wurde mit Gelbsucht und Diarrhoe ins Spital aufgenommen, welche Symptome seit dem 4. Tage nach der Geburt bestanden; der übrige Befund war äusserlich normal. Das Kind wurde allmählich schwächer und starb 6 Wochen nach seiner Spitalsaufnahme. Die Temperatur blieb stets normal.

Nekropsie. Keine Anzeichen einer kongenitalen Lues. Die Haut und inneren Organe waren intensiv ikterisch. Die Milz etwas vergrößert, das Pankreas geschrumpft, die Leber wog 7 Unzen, war dunkelgrün, an der Oberfläche granuliert, am Durchschnitt cirrhotisch. Der Duct. choledochus fehlte vollkommen, an Stelle der Gallenblase lag ein geschrumpftes Rohr von der Länge von $^3/_4$ Zoll und einer Breite von $^3/_{10}$ Zoll; am Durchschnitt erwies sich dasselbe in fast zwei gleiche Hälften geteilt, in der oberen war die Schleimhaut glatt, in der unteren gefaltet. In der Fossa transversa lag eine dunkle, ovoide Geschwulst, die mit dem oben erwähnten Rohre keine Kommunikation hatte; dieselbe war $^3/_4$ Zoll lang und von einer visciden, grünen Flüssigkeit erfüllt. Die Mündung des Duct. pancreaticus war frei. Mikroskopisch zeigten Leber, Milz und Pankreas reichlich fibröses Gewebe. Die Leber war durchsetzt von dicken, fibrösen Bändern; die Lumina der Gallenwege waren zum grössten Teile nicht sichtbar, die Zellen um die Lumina waren kubisch und enthielten gut gefärbte Kerne; die entsprechenden Zellen des Pankreas waren cylindrisch und umschlossen ein weit offenes Lumen. Durchschnitte des Pankreas zeigten gesunde Acini und gut entwickelte Gänge, die von cylindrischen Zellen ausgekleidet waren, doch waren auch sie zum Teile in fibröses Gewebe eingebettet. Die Trabekeln der Milz waren durch derbe, fibröse Stränge repräsentiert, die Pulpa und die Malpighi'schen Körperchen waren normal.

Herrnstadt (Wien).

Intestinal obstruction caused by a gallstone. Von W. Robinson. Brit. Med. Journ. 23. April 1907.

Patient wurde plötzlich von heftigen Schmerzen im Rücken befallen, die in den Thorax ausstrahlten. Durch 5 Tage bestand Obstipation, die nur durch energische Purgativa behoben werden konnte. Nach 4—5 Wochen wiederholte sich der Anfall mit Erbrechen und Obstipation, dauerte einige Tage lang, um nach einigen Wochen zum dritten Mal aufzutreten; das Erbrechen war stercorös. P. 110, T. 95° F, R. 20, das Abdomen war ausgedehnt, seit 4 Tagen bestand Obstipation. Nach Eröffnung des Abdomens drängten sich einzelne ausgedehnte Dünndarmschlingen vor, in der Bauchhöhle hatte sich eine beträchtliche Menge seröser Flüssigkeit angesammelt. Am unteren Ende des Ileums konnte man leicht eine steinharte Masse fühlen, die bei Incision sich als ein Gallenstein erwies; derselbe war 3,8 cm lang, 2,6 cm breit und wurde entfernt. Er wog 70,0 g und bestand aus Cholestearin mit einer dünnen oberflächlichen Fäkalschichte. Der Darmanteil jenseits des Steines war collabiert. Die Heilung war eine vollkommene.

In diesem Falle bestand kein Icterus. Der Stein hatte von der Gallenblase in den Dünndarm ulceriert und blieb an der engsten Stelle des Dünndarmes, das ist im unteren Ileum, stecken. Die Koliken entstanden durch Spasmus der Darmmuskulatur.

Herrnstadt (Wien).

The treatment of gall stones in the gall bladder and cystic duct. Von George A. Peters. The Edinbourgh med. Journ., Mai 1907.

Es werden stets Gallensteine in der Gallenblase und im Duct. cystic. gefunden, offenbar ist hier die Bildungsstätte der Steine selbst. Das ist ein

Hauptargument für die Cholecystektomie. Die Steine bewirken eine Reizung der Schleimhaut und schaffen so einen günstigen Nährboden für Bakterien (Bact. coli). Die Einwanderung geschieht entweder vom Darm aufwärts durch den Duct. choledochus oder vom Blute durch die Portalvenen.

Deshalb findet man folgende Operationsmethoden angegeben:

1. Die Cholelithotomie als die idealste Operation eröffnet die Gallenblase, entfernt die Steine, schliesst die Wunde aufs sorgfältigste; Verschluss der Bauchdecken ohne Drainage.
2. Bei der Cholecystotomie wird die Gallenblase eröffnet, die Steine werden entfernt, die Gallenblasenwand in die Bauchwunde eingenäht und nach aussen drainiert.
3. Bei der Cholecystektomie wird die Gallenblase samt den in ihr befindlichen Steinen entfernt und nur vorübergehend ein Drain eingeführt.
4. Cholecystenterostomie bezweckt eine Verbindung zwischen Gallenblase und Dünndarm.
5. Bei Cholelithotripsie wird der Stein zuerst in der Gallenblase zertrümmert, wenn er fest eingekeilt sitzt, und wird dann entfernt; die Operation ist eine Varietät zu 2.

Jede dieser Methoden hat ihre Vorzüge und es lässt sich nur in situ selbst sagen, welche Methode angewendet werden soll, da in vivo ohne Eröffnung der Bauchhöhle es eine Unmöglichkeit ist zu entscheiden, welche Methode anzuwenden ist, und es somit dem Operateur überlassen bleibt, die Wahl zu treffen.

Verf. berichtet seine Erfahrungen über die einzelnen Methoden in einer Anzahl von Fällen, wobei die Vorzüge gegeneinander ziemlich präzise dargestellt sind.

ad 1) Diese Methode wird nur dann angewendet, wenn nur einzelne Steine vorhanden sind, der Duct. cyst. und hepat. frei und durchgängig sind. — Wenig Adhäsionen oder Verdickung der Gallenblase.

ad 2) Die Operation erscheint indiziert, wenn ein Verschluss des Duct. cystic. da ist, sonst empfiehlt sich

ad 3) Cholecystektomie bei Entzündung, Suppuration, festen Adhäsionen gegenüber der Umgebung.

ad 4) Das Verfahren wird eigentlich selten angewendet, nur dann, wenn hochgradige Stenose des Duct. hepat. und cystic. vorhanden ist, weil sonst Cholämie eintreten würde.

Ueber die Technik der Operation verbreitet sich Verf. ziemlich ausführlich. Leopold Isler (Wien).

Ueber 100 Operationen an den Gallenwegen mit Berücksichtigung der Dauererfolge. Von Th. Kocher und H. Matti. Arch. f. klin. Chir., Bd. LXXXI, 1. Teil.

In vorliegender Arbeit wird über 100 Operationen am Gallensystem, die von Prof. Kocher ausgeführt wurden, ausführlich berichtet und nach Mitteilung sämtlicher Krankengeschichten das Resumé der gewonnenen Erfahrungen gezogen, wovon hier einiges erwähnt werden soll. Unter den operierten waren 12 männlichen, 88 weiblichen Geschlechts, die grösste Zahl der Erkrankungen fiel in das 40.—60. Lebensjahr und gelangte erst in vorgeschrittenem Stadium zur operativen Behandlung. Für die Frage der Erblichkeit der Cholelithiasis finden sich in 7 Fällen sichere Anhaltspunkte, ferner spielen ätiologisch insbesondere primäre

Magen-Darmleiden eine grössere Rolle. Nach Besprechung der Symptomatologie und Spezifizierung der ausgeführten Eingriffe und deren Methode teilt Verf. seine Resultate mit, die bei einer Operationsmortalität von 2 % und überwiegenden Radikalheilungen als sehr günstig bezeichnet werden müssen. Eine Nachkontrollierung der Fälle ergab auch, dass die Cholecystektomie auf den Verdauungsmechanismus keinerlei Einfluss ausgeübt hatte. Victor Bunzl (Wien).

C. Darm.

Weitere Erfahrungen über die Wirkung der subkutanen Injektion von Physostigmin zur Anregung der Peristaltik. Von K. Vogel. Mitteilungen aus den Grenzgebieten der Medizin und Chirurgie, Bd. XVII, 5. Heft.

Um die so oft nach Laparotomien sich bildenden Adhäsionen zu verhüten, ist das wichtigste Hilfsmittel die möglichst frühzeitige Anregung der Peristaltik. Die Intestina müssen in einem steten Lagewechsel erhalten werden, damit die sich berührenden Flächen des Peritoneums keine Zeit haben, miteinander zu verkleben, oder die bestehenden Verklebungen möglichst schnell wieder gelöst werden, ehe sie zu festeren Verbindungen sich umwandeln, deren Trennung auf unblutigem Weg nicht mehr möglich ist. Da aber die gereichten Laxantien per os gerade in der ersten Zeit nach der Operation entweder überhaupt erfahrungsgemäss wirkungslos bleiben, andererseits in vielen Fällen gar nicht behalten, sondern sofort wieder erbrochen werden, so wandte Verf. 0,001 Physostigmin an, dessen Erfolg aus einer Reihe von Krankengeschichten hervorgeht.

Raubitschek (Wien).

Die anatomische Begründung der operativen Behandlung der Leistenbrüche. Von R. J. Wenglowski. Arch. f. klin. Chir., Bd. LXXXIII, 1. Heft.

Auf Grund von Leichenuntersuchungen hat Verf. 2 Strukturtypen der Leistengegend festgestellt. Die erste, in mehr als 85 % angetroffene, wird als normale bezeichnet und ist charakterisiert durch einen fast parallelen Verlauf des unteren Randes der inneren Muskeln mit dem Leistenbande, wodurch ein nur schmaler, spaltförmig ovaler Schlitz gebildet wird. Beim pathologischen Typus hingegen biegt der untere Rand der inneren Muskeln in horizontaler Richtung zum Rande der M. recti ab und es entsteht auf diese Weise ein von Muskeln entblösstes, ziemlich grosses Dreieck. — Verf. schlägt eine neue Methode der Radikaloperation vor, bei welcher der Bruchsack nicht ausgelöst und der Samenleiter an Ort und Stelle belassen wird. Falls der Leistenzwischenraum die oben beschriebene dreieckige Form aufweist, so wird der mittlere Rand der inneren Muskeln eingeschnitten und erst dann werden diese an das Leistenband fixiert, wodurch der ganze Raum eine muskuläre Bedeckung erhält. 100 nach der Methode des Verf. operierte Fälle blieben bisher recidivfrei. Victor Bunzl (Wien).

On abdominal pain and especially on pain in connection with „Ileus". Von G. K. Lennander. The Edinbourgh med. Journ., August 1907.

Verf. war es schon früher bei seinen physiologischen Arbeiten aufgefallen, dass die Organe des Bauches für Berührung, Kälte oder Wärme

empfindungslos waren, dagegen sich nur Schmerzempfindungen bei Zug oder Druck auf das Peritoneum parietale einstellten. Diese Beobachtung fand sich auch bei operierten Menschen, die keine Allgemeinnarkose hatten, bestätigt. Darm, Leber, Milz waren schmerzlos, dagegen löste leises Betupfen des Peritoneum parietale die heftigsten Schmerzempfindungen aus. — Verf. erklärt nun die Empfindlichkeit und die Schmerzhaftigkeit des Bauches bei akuten Prozessen in der Bauchhöhle dadurch, dass eine Lymphangitis und Lymphadenitis in der Umgebung der erkrankten Partie auftritt, die, dem Wege der grossen Blutgefässe folgend, retroperitoneal ziehen und auf das Peritoneum pariet. übergreifen, welches eben die schmerzempfindenden Nervenfasern trägt.

Verf. kommt nun nach eingehenden Betrachtungen zu folgenden Schlussfolgerungen:

1. Die Schmerzen werden keineswegs vom Sympathicusgeflecht oder vom Nervus vagus ausgelöst, sondern

2. es entsteht die Schmerzempfindung nur im Peritoneum parietale und wird von hier zu den Cerebrospinalnerven des Rückenmarkes geleitet.

3. Der geringste Zug oder Druck, sei es durch Adhäsionen, sei es durch mechanischen Insult auf das Periton. parietale, löst eben diese Schmerzempfindungen aus.

4. Jede Verschiebung des Peritoneum parietale äussert sich sofort in der sogenannten „Défense musculaire".

5. Die verschiedenen chemischen Substanzen, wie Gallenblaseninhalt, Steine, Eiter von Abscessen, Magen-, Darminhalt rufen Hyperämie des Peritoneums, damit auch schon Schmerzempfindung hervor.

Verf. glaubt, mit dieser Erklärung auf dem richtigen Wege zur Erklärung des Wesens der Schmerzempfindung der Abdominalorgane zu sein. Leopold Isler (Wien).

A case of volvulus of the small intestine in a child aged 7 years. Von J. P. Lockhart Mummery. Lancet, 2. März 1907.

Ein 7 Jahre alter Knabe wurde wegen Appendixabscess ins Spital geschickt. An den Lungen war Rasseln, doch keine Dämpfung; in der rechten Fossa iliaca bestand eine Schwellung, die rundlich, derb und wenig schmerzhaft war. Die Perkussion gedämpft, per rectum nichts Abnormes. Nach Eröffnung des Abdomens kam eine schwarze Masse zum Vorschein, die sich als ausgedehnte Dünndarmschlinge erwies, während das daneben befindliche Coecum gedreht war; aus einer stecknadelkopfgrossen Oeffnung entwich langsam Gas. Das Darmstück wurde reseziert und die Vereinigung durch Murphy-Knopf vorgenommen. 8 Stunden nach der Operation trat Exitus ein. Der Volvulus bestand um eine verkäste Drüse im Mesenterium und konnte selbst nach der Entfernung derselben nur schwer gelöst werden. Herrnstadt (Wien).

A case of volvulus of the small intestine at a Meckel's diverticulum; together with some observations on „subacute ileus" and the performance of gastrotomy for paralysis of the small intestine. Von G. K. Lennander. The Edinbourgh med. Journ., Januar 1907.

Es wird folgende Krankengeschichte mitgeteilt: Ein junger Mann, früher stets gesund, machte vor einem Jahre eine Blinddarmattacke durch

und wird wegen heftiger Schmerzen im Unterleib mit dieser Diagnose ins Krankenhaus gebracht. Alle Symptome sprechen für einen acuten Anfall. Temperatur 37,5. Puls 80. Erbrechen, Druckempfindlichkeit, spontane Schmerzhaftigkeit, brettharte Spannung der Bauchdecken in der rechten Unterbauchgegend. Erbrechen dünnflüssiger, sehr übelriechender Massen. Die Schmerzen breiten sich über das Abdomen in den nächsten 24 Stunden mehr aus. Es gehen keine Winde, kein Stuhl ab. Temperatur 38°. Leukocyten 15000. Puls 92. Der Meteorismus nimmt zu, doch ist eine Resistenz nicht palpabel. Man diagnostiziert nach diesem Befund: Volvulus intestini, vermutlich Einklemmung eines Meckel'schen Divertikels wegen langsamer Zunahme der Strangulationserscheinungen. Ein operativer Eingriff wird vorgenommen. Es zeigt sich in der Tat ein entzündetes Meckel'sches Divertikel, der vorderen Bauchwand adhärent, das den ganzen Dünndarm um 360° gedreht hatte; ausserdem eine eitrige Peritonitis. Es wird das Meckel'sche Divertikel exstirpiert, nach Witzel eine Jejunumfistel circa 50 cm von der Flexura duodenojejunalis, eine 2. im unteren Ileum und eine 3. beim Coecum angelegt. Die Dünndarmschlingen waren hochgradig aufgetrieben und injiziert. Reichliche Ausspülung der Bauchhöhle mit physiologischer Kochsalzlösung. In den nächsten Tagen war die Temperatur 39,5—39,9, Puls 120—140. Patient erholt sich nicht mehr; er erbricht weiter fäkulent und stirbt unter dem Bilde einer Stercorämie nach fünftägiger Krankheitsdauer. Verf. knüpft daran nun folgende Betrachtungen: Es lag hier in diesem Falle die grosse Schwierigkeit vor, eine einwandfreie Diagnose gleich zu machen. Patient war plötzlich erkrankt, hatte vor 1 Jahre eine Blinddarmattacke durchgemacht und bot jetzt die Erscheinungen der nämlichen Attacke. Auffallend waren: keine besonders palpable Resistenz (eine palpable Resistenz trat erst am 2. Krankheitstage um den Nabel herum auf), die gleichzeitige Aufgetriebenheit des Abdomens, die fast niedrige Temperatur von 37,2 und die geringe Pulsfrequenz (72), der geringe Grad von Schmerzhaftigkeit, ferner kein Abgang von Winden und Stuhl, kein Erbrechen. Diese Symptome sprachen zunächst für ein Zuwarten.

Wegen der zunehmenden Schmerzen, des Verhaltens des Stuhles und fäkulenten Erbrechens dachte man zunächst gleich an Volvulus und schritt zur Laparotomie, da eine Incarceration einer äusserlichen Hernie nach Untersuchung ausgeschlossen war. Ferner dachte man an: acute Pancreatitis, perforiertes Magen- oder Duodenalulcus, Appendicitis mit ungewöhnlicher Lagerung des Appendix, wegen des mehr subacuten Beginnes auch an Tbc. intestini mit folgender Stenosierung. Die Autopsie in vivo bestätigte aber die Vermutungsdiagnose: Volvulus. Die vor 1 Jahre stattgefundene Attacke dürfte aber nicht Appendicitis gewesen sein, sondern eine Entzündung des Meckel'schen Divertikels, die bald abklang, in dem jetzigen Stadium aber zur Abklemmung und Drehung des Dünndarms geführt hatte. Verf. resumiert dann, dass in allen solchen unklaren Fällen nicht zugewartet, sondern gleich zur Laparotomie geschritten werden soll, da schon geringes Erbrechen und Bauchdeckenspannung beginnende Peritonitis signalisieren. Jedenfalls ist, wenn man sich zur Laparotomie nicht entschliessen kann, wegen der Paralyse des Darmes ein Anus praeternaturalis anzulegen, ja man kann selbst 1—2 Jejunumfisteln riskieren und schliesslich auch, wie Verf. es getan, zur Gastrostomie schreiten. Leopold Isler (Wien).

A case of complete volvulus of the small intestine. Von William Robinson. Brit. Med. Journ., 6. Juli 1907.

Patient litt seit 3 Tagen an kompletter Obstipation, die durch Abführmittel und Klysmen nicht beeinflusst werden konnte. Links bestand eine alte Inguinalhernie, die gespannt war und beim Husten keinen Anprall gab. Der Sack wurde gespalten, er enthielt Omentum, am inneren Leistenring lag ein konstringiertes, dunkelrotes, mächtig dilatiertes Stück Dünndarm, die Partie darüber war kongestioniert; nach Erweiterung der Incision fanden sich noch einige andere Dünndarmschlingen in dem nämlichen Zustande. Durch die Bassini'sche Operation wurde die Obstruktion behoben, doch blieb der Puls stets frequent und fadenförmig, der Stuhl war diarrhoisch. Nach 5 Wochen traten Erbrechen und neuerlich Obstipation ein, das Abdomen war dilatiert, Peristaltik durch die Bauchdecken sichtbar. Erst nach 5 Tagen entschloss sich Patient zu einer 2. Operation, wobei es sich zeigte, dass das Mesenterium des unteren $^4/_5$ des Dünndarms von links nach rechts gedreht war und dass 2 straffe Adhäsionsbänder bestanden, welche die Darmschlingen unter der Leber komprimierten; die Darmschlingen selbst waren durch zahlreiche, fibröse Adhäsionen miteinander verwachsen. Auch nach Durchtrennung der Bänder war es unmöglich, den Volvulus zu lösen, und da Patient sich in einem hoffnungslosen Zustande befand, wurde von einer weiteren Operation abgesehen. Nach 18 Stunden trat der Exitus ein. Das gedrehte Mesenterium war circa 12 Zoll lang und mächtig verdickt.

Als prädisponierendes Moment bestand in diesem Falle ein langes Mesenterium mit schmaler Basis. Durch den Zug der Hernie wurde bis zur ersten Operation die Rotation aufgehalten; möglicherweise verursachten die beiden Adhäsionsbänder vermehrte peristaltische Bewegung, wodurch die Drehung eine komplette wurde. Die Beschwerden zwischen den beiden Operationen beruhten vielleicht auf teilweiser Drehung und Lösung des Mesenteriums, bis die Drehung eine komplette war.

Herrnstadt (Wien).

Intussusception caused by an inverted Meckel's diverticulum; excision and end-to-end anastomosis. Von Leonard A. Bidwell. Lancet, 7. September 1907.

Der Patient, ein $3^1/_2$ Jahre alter Knabe, erlitt im Juni 1906 eine heftige Darmblutung ohne nachweisbare Ursache, von der er sich anscheinend vollkommen erholte. Im Oktober traten anfallsweise heftige abdominale Schmerzen und Erbrechen auf, die in Intervallen von einer Woche des Morgens 1—2 Stunden anhielten, am 21. November jedoch persistierten. In der rechten Regio hypochondrica fand sich ein Tumor, der als Intussusception diagnostiziert wurde und den Dickdarm bis zur Mitte des Colon transversum betraf; die Invagination begann im Ileum 6 Zoll oberhalb des Coecums. Nach der Reduktion war der Darm dunkel und ödematös, der Peritonealüberzug jedoch nicht alteriert. Eine Woche später wiederholte sich der Anfall in milder Form, am 21. Dezember aber mit erneuter Heftigkeit, wobei ein zirkumskripter Tumor neben dem Nabel fühlbar war. Diesmal betraf die Invagination den Dünndarm, und da die Repositionsversuche erfolglos blieben, so wurde die Excision der ganzen Masse vorgenommen. Das entfernte Darmstück mass

$8^1/_2$ Zoll, die Spitze der Intussusception bildete ein invertiertes, ödematöses Meckel'sches Divertikel.

Von Interesse ist, dass die Attacken im Beginne wöchentlich auftraten, was wohl für transitorische Intussusception spricht, ferner, dass weder Blut noch Schleim per rectum abgingen und die Obstruktion sofort eine komplette war. Das erklärt sich durch die Lage der Intussusception im Dünndarm. Endlich ist wichtig ein Meckel'sches Divertikel als Ursache der Invagination, was wiederum den Beginn im Dünndarm erklärt.

Die Behandlung besteht in der Operation; oft gelingt die Reposition nach Eröffnung des Abdomens, wenn nicht, ist die Excision das beste Mittel. Handelt es sich um Dünndarm, so werden die Enden direkt vereinigt, bei ileocöcaler Invagination kommt die laterale Anastomose in Betracht. Es ist wichtig, die Durchtrennung 1 Zoll entfernt von der Intussusception vorzunehmen. Herrnstadt (Wien).

Intussusception and intestinal ulcers. Von W. G. Joynt. Brit. Med. Journ., 27. Oktober 1906.

Ein 2 Jahre altes Kind erkrankte während der Nacht an abdominalen Schmerzen, um 5 Uhr vorm. spontane Stuhlentleerung, um 8 Uhr Abgang von Blut und Membranen. Der Befund um 10 Uhr vorm. war folgender: Kontraktion der abdominalen Muskeln, leichte Schwellung oberhalb und rechts vom Nabel. Die Diagnose lautete auf Intussusception und wurde auch bei der Operation bestätigt. Dieselbe erstreckte sich vom Coecum längs des Colon transversum. Die invaginierte Partie wurde reponiert, an der Ileocöcalklappe bot sich einige Schwierigkeit dar, es bestand daselbst eine entzündete Masse, welche $^1/_3$ der Zirkumferenz des Darmes betraf; die entsprechenden mesenterialen Drüsen waren vergrössert und die Annahme eines tuberkulösen Geschwürs schien gerechtfertigt. Mit Ausnahme des unteren Endes des Coecums und eines Anteils nahe dem Tumor war das Perineum unbeschädigt. Das über dem Ulcus befindliche Peritoneum wurde an dem Periton. parietale durch Nähte fixiert, um eine neuerliche Invagination unmöglich zu machen. Nach der Operation erholte sich Patient sehr rasch und konnte nach 14 Tagen aus dem Spital entlassen werden.

Herrnstadt (Wien).

A case of intussusception and volvulus occuring at intervals in the same patient. Von Ernest E. Ware und Lewis G. Glover. Lancet, 22. Dezember 1906.

Eine 27 Jahre alte Frau wurde wegen heftiger abdominaler Schmerzen ins Spital aufgenommen; die Zunge war feucht, belegt. P: 124, T: 100,4 F, das Abdomen nicht ausgedehnt, die Darmbewegung im unteren Anteile, namentlich rechts, wesentlich eingeschränkt, Berührung daselbst schmerzhaft und eine undeutlich begrenzte Geschwulst fühlbar, welche bei der Respiration nicht mitging. Bei der Operation wurde der Appendix gesund gefunden, doch fühlte man in der Mittellinie ein ausgedehntes Darmstück, das sich nicht in den Bereich der Wunde bringen liess. Dasselbe erwies sich nach centraler Inzision als Intussusception, betreffend den Dünndarm bis $2^1/_2$ Zoll vor der Valvul. ileo-coecal.; die Länge betrug 2 Fuss. Die Reposition musste wegen Gangrän unterbleiben und Resektion der ganzen Masse vorgenommen werden. 2 Tage nachher trat

spontan Defäkation ein und 4 Wochen später wurde Patientin geheilt entlassen — es war am 7. August 1903. Am 12. April 1904 traten neuerlich abdominale Schmerzen und Erbrechen auf und der Abgang von Stuhl und Winden war gehemmt. T : 101 ^{0}, P : 128, leichte Dyspnoe und Husten. Die Schmerzen waren hauptsächlich konzentriert auf den Mc Burney'schen Punkt, ausserdem bestanden Schmerzen in der rechten Brustseite, die Perkussion über der rechten Fossa iliaca war gedämpft, am intensivsten etwas rechts und oben vom Nabel, im Thorax war nichts Abnormes nachweisbar. Nach Eröffnung des Peritoneums zeigte sich eine schwarz verfärbte und mächtig dilatierte Darmpartie und es entleerten sich ca. 6 Unzen einer blutig verfärbten Flüssigkeit. Nach Inzision und Entfernung von 16 Unzen fötider, dunkelgefärbter Flüssigkeit wurde die Reposition vorgenommen, sodann die Resektion 2 Zoll entfernt vom gangränösen Anteile angeschlossen, zugleich das geschwollene Mesenterium entfernt, in welchem die Venen thrombosiert waren. Die Vereinigung geschah mittels Murphy-Knöpfen. Nach Verschluss der Wunde wurde per rectum Kochsalz zugeführt. Am 22. April fühlte man rechts vom unteren Teile der Wunde einen harten Körper — möglicherweise den Murphy-Knopf — und am 25. palpierte man denselben tiefer in der Fossa iliaca, am 10. Tage nach der Operation fühlte Patientin einen heftigen Schmerz im Rectum beim Stuhlgange, offenbar entsprechend dem Abgange des Knopfes. Nach 6 wöchentlichem Aufenthalte war Patientin genesen.

Herrnstadt (Wien).

Acute intussusception. Von W. G. Williams. Brit. Med. Journ. 23. Februar 1907.

W. A. P., 3 Jahre alt, erkrankte im Anschluss an einen Sturz an heftigen Schmerzen in der Nabelgegend, die öfter für kurze Zeit aussetzten. P. 130, irregulär. Kein Erbrechen. In der rechten Fossa iliaca bestand eine Schwellung, die während der Attacken deutlicher hervortrat. Es wurde eine Irrigation gemacht und gleichzeitig Massage in dem Sinne angewendet, dass der Dünndarm nach links und abwärts gedrängt wurde, bis die Schwellung völlig geschwunden war. Patient erholte sich innerhalb von 4 Tagen vollständig. Der Massage war eine Morphininjektion vorausgegangen.

Herrnstadt (Wien).

Ueber die acute Darminvagination im Kindesalter. Von Paul Klemm. Deutsche Zeitschr. f. Chir., Bd. LXXXV.

Verf. bekennt sich als unbedingter Anhänger sofortiger chirurgischer Therapie nach festgestellter Diagnose und verwirft zuwartende Methoden, wie Wasser- und Lufteintreibungen, Elektrisierung, Massage etc. Er äussert Zweifel über die Richtigkeit der von Hirschsprung angegebenen besonders günstigen Erfolge seiner internen Therapie, da dessen Zahlen bei der Unsicherheit der Diagnose eines reellen Wertes entbehren. Verf. selbst hat 9 Fälle operiert und spricht sich in seinem Resumé für die Untersuchung in Narkose zum leichteren Nachweis des Invaginationstumors sowie für die möglichst bald vorzunehmende Laparotomie aus, die allein ein sicheres, zur Herstellung der normalen mesenterialen Blutzirkulation führendes, zielbewusstes Vorgehen ermöglicht.

Victor Bunzl (Wien).

Simulation of malignant disease by chronic inflammatory affections of the sigmoid flexure. Von K. W. Monsarrat. Brit. Med. Journ., 13. Juli 1907.

Die Stellung der Differentialdiagnose zwischen Carcinom und chronischer Entzündung ist bei Affektionen der verschiedenen Anteile des Darmtractes nichts Ungewöhnliches; selbst nach Eröffnung der Bauchhöhle bleibt oft noch ein Zweifel über die Natur der Erkrankung. Die folgenden 2 Fälle sind Beispiele für eine chronische Erkrankung der Flexura sigmoidea.

1. Fall. Ein 44 Jahre alter Mann erkrankte mit plötzlich einsetzenden abdominalen Schmerzen, Dilatation des Abdomens und Erbrechen, das durch 24 Stunden anhielt. Erst nach 8 Tagen trat Stuhlentleerung ein, worauf sich der Zustand wohl besserte, doch blieb ein nagender Schmerz in der linken Fossa iliaca zurück, während das Abdomen an Ausdehnung stets zunahm. Bei der Palpation fand sich im linken unteren Anteile des Abdomens ein ca. apfelgrosser, derber, auf Druck schmerzhafter Tumor, der sich mit der Hand nach aufwärts verschieben liess. Blut oder Schleim wurde im Stuhl nie gefunden. Nach Eröffnung des Abdomens präsentierte sich ein Tumor, der den mittleren Anteil der Flex. sigm. okkupierte, derselbe wurde mit dem entsprechenden Anteile des Mesenteriums entfernt; er bestand aus Narbengewebe sowie entzündlicher Infiltration — Perisigmoiditis. Die physikalischen Anzeichen sprachen hier wohl mehr für maligne Erkrankung, doch konnte man anamnestisch aus dem acuten Beginne der Krankheit auf einen entzündlichen, peritonealen Prozess schliessen; ferner muss daran gedacht werden, dass Tenesmus und blutige Stühle selten bei maligner Erkrankung des unteren Darmabschnittes fehlen; endlich kann auch die Behandlung Aufschluss erteilen, indem chronische Entzündung bei Bettruhe, Milchdiät und regulärer Stuhlentleerung sich rückbildet.

2. Fall. Hier begann die Krankheit mit Obstipation, die oft 3—4 Tage anhielt, worauf sich häufig Diarrhoe einstellte, wobei blutige Stühle abgingen, in der letzten Zeit trat ausserdem noch Tenesmus mit häufigen flüssigen, braun gefärbten Stühlen hinzu. In der linken Fossa iliaca befand sich eine derbe Schwellung, die von der Crista iliaca schräg nach innen und unten ins kleine Becken verlief. Eine dünne Sonde konnte bis zur Höhe von 10 Zoll vom Anus eingeführt werden, doch war die Untersuchung von einer reichlichen Blutung gefolgt. Die Temperatur blieb stets normal. Mit Ausnahme des Charakters des Tumors sprachen fast alle Symptome für maligne Neubildung; die Ausdehnung der Infiltration jedoch sowie der Mangel einer Dilatation des Darmes an der proximalen Seite sprachen dagegen. Bei der Operation fand sich bloss Sigmoiditis.

Wenn wir uns fragen, wodurch in diesen beiden Fällen der Unterschied von maligner Striktur gegeben ist, so kommt in erster Linie in Betracht, dass trotz der langen Dauer definitive Anzeichen für mechanische Obstruktion des Dickdarmes fehlten; ein zweiter Punkt ist die Ausdehnung der Darminfiltration, die bei Sigmoiditis die ganze Länge der Darmwand betrifft und bei gründlicher Reinigung durch Klysmen leicht zu palpieren ist.

Acute Perisigmoiditis geht nicht immer in die chronische Form

über; es kann sich allmählich zurückbilden oder zur Bildung eines Abscesses, zu Perforation und zu allgemeiner Peritonitis führen. In einzelnen Fällen handelt es sich nicht um Retention von fäkalen Massen im Darmlumen, sondern in acquirierten Divertikeln, wie sie sich in der Flex. sigmoidea öfter als im übrigen Darme finden. Charakteristisch sind ferner die Evakuationen: Obstipation verbunden mit schmerzhafter Entleerung geringer Quantitäten flüssiger, oft blutig-eitriger Stühle. In milderen Fällen werden medizinische Behandlung und Diät zum Ziele führen, in schwereren Fällen ist die Operation oft unvermeidlich.

Chronische Entzündungen finden sich ausser der Flexur auch im Colon ascendens, transvers. und descend., doch ist im letzteren Falle fast stets auch die Flex. sigmoidea involviert; auch im Coecum kann der primäre Sitz der Erkrankung liegen. Herrnstadt (Wien).

Atropin bei Ileus. Von C. Schulz. Mitteilungen aus den Grenzgebieten der Medizin und Chirurgie, Bd. XVII, 5. Heft.

Die günstige Wirkung des Atropins bei Ileus, welche sich in Regulierung der Blutzirkulation, Beseitigung der Schmerzen, des Spasmus und des Erbrechens sowie in Resolution des lokalen Entzündungsprozesses äussert, berechtigt, das Mittel in weitem Masse anzuwenden. Dank der Ungefährlichkeit selbst hochgradiger Vergiftungserscheinungen, die bei der Anwendung des Atropins eintreten und sich hauptsächlich durch Delirien äussern, kann man nach Verf. dem Kranken Dosen verabreichen, welche die Maximaldosis um das Zwei- und Dreifache übersteigen. Die Verabreichung von hohen Dosen sei nach Verf. erforderlich als Gegengift zur Neutralisierung der schädlichen Wirkung der Ptomaine, die im Darm produziert werden. Sobald acuter Ileus diagnostiziert oder nur vermutet wird, soll man den Patienten sofort Atropin injizieren (Erwachsenen 0,002, Kindern 0,0005), ohne zu den Opiumpräparaten zu greifen. Verf. pflegt vor der Atropininjektion, um das Gehirn zu schützen, den Patienten 0,0012 Morphium zu injizieren, eine Vorsichtsmassregel, die aber nicht unbedingt notwendig ist. Wenn die erste Injektion ganz ohne Resultat geblieben ist oder, wenn sie zwar auf den Allgemeinzustand günstig eingewirkt, aber einen Abgang von Winden und Fäces nicht bewirkt hat, so müssen die Injektionen systematisch wiederholt werden, sobald der Patient sich von der vorausgegangenen Injektion genügend erholt hat. Gleichzeitig sind die physikalischen Behandlungsmethoden anzuwenden, wie Magenausspülung, Oelklystiere, Wärmeflaschen usw., nicht aber Wannenbäder oder Massage. Trotz dieser Behandlung könnte die Operation doch erforderlich werden, infolgedessen soll man den Kranken möglichst einem Krankenhaus zuführen. Andererseits soll man aber mit der Operation nicht zu schnell bei der Hand sein, da die Wirkung des Atropins sich selbst in sehr vernachlässigten Fällen geltend macht, um so mehr, als der Prozentsatz der Genesungen nach operativer Behandlung unverändert bleibt, mag die Operation am 3. Tage oder in der 2. Woche seit Beginn der Erkrankung ausgeführt worden sein. Wenn Atropin innerhalb der ersten 24 Stunden nach Beginn der Erkrankung injiziert wird, so wirkt es rascher und sicherer. Infolgedessen muss der Patient, wenn innerhalb 24—36 Stunden eine Defäkation nicht erfolgt ist, zur Operation vorbereitet werden, wobei immer noch nicht ausgeschlossen ist, dass die Wirkung des Atropins

sich noch vor der Operation zu zeigen beginnt. In verzweifelten, vernachlässigten Fällen, in denen die Operation mit minimalen Aussichten auf Erfolg vorgenommen wird, soll man gleichfalls Atropin injizieren, um die Herztätigkeit zu heben, die Blutzirkulation zu bessern, das Erbrechen zu stillen und die namentlich in der postoperativen Periode so nötige Peristaltik anzuregen. Falls nach der Injektion von Atropin hochgradige Vergiftungserscheinungen auftreten, muss Morphium als Gegengift gegeben werden. Wenn Defäkation erfolgt ist, so darf man den Patienten nicht als völlig geheilt betrachten, sondern muss ihn noch eine Zeitlang überwachen und je nach der Ursache, die den Ileus hervorgerufen hat, die entsprechende Behandlung und Diät einleiten. Man darf niemals ausser acht lassen, dass infolge der andauernden Ernährungsstörung eine Perforation des Darmes eintreten kann.

34 einschlägige selbstbeobachtete Krankengeschichten beschliessen die Arbeit. Raubitschek (Wien).

Duodenal ulcer and its treatment. Von A. W. Mayo Robson. Brit. Med. Journ., 2. Februar 1907.

Nach Autopsien wurde das Verhältnis des Duodenal- zum Magengeschwür auf 1 : 10 geschätzt, doch zeigt die operative Erfahrung, daß beide oft nebeneinander vorkommen und dass die wirkliche Proportion 1 : 2 ist. Während das Magengeschwür öfter bei Frauen vorkommt, sehen wir das Duodenalgeschwür häufiger bei Männern, die Ursache ist wahrscheinlich Hyperchlorhydrie. Hämorrhagie und Perforation sind beim Duodenalulcus häufiger und ernster als beim Magengeschwür und weniger der medizinischen Behandlung zugänglich. Das wichtigste Symptom ist der Schmerz 3—4 Stunden nach der Mahlzeit, wenn der saure Mageninhalt in das Duodenum übertritt; durch grössere Nahrungszufuhr wird die Säure verdünnt, der Pylorus für eine Zeit geschlossen, daher die Abnahme des Schmerzes, andererseits wird die bereits ins Duodenum gelangte Säure durch die alkalische Galle und das Pankreassaft verdünnt. Die Schmerzen liegen rechts und über dem Nabel und können auch tagelang anhalten oder auch wochen- und monatelang ausbleiben. Während des Schmerzanfalls besteht Rigidität des rechten Musc. rectus, dieselbe kann konstant sein, wenn das Ulcus an der Vorder- oder Aussenwand des Duodenums liegt oder bei peritonealen Adhäsionen. Liegt dasselbe nahe dem Pylorus, so tritt oft Spasmus desselben mit Dilatation des Magens auf. Das Erbrochene ist gewöhnlich sauer, ohne Blut zu enthalten, daneben bestehen Sodbrennen und saures Aufstossen; der Appetit ist gut, der Stuhlgang träge. Durch gleichzeitig bestehenden Katarrh des Gallenganges kommt es zu Icterus, durch Katarrh des Duct. pancreat. zum Auftreten von Fett im Stuhl, die Beteiligung des Darmes wird durch Vorhandensein von Indican im Urin nachgewiesen. Im Mageninhalt findet sich ein Ueberschuss an freier Salzsäure oder auch Blut. Hämatemesis und Meläna sind oft die ersten drohenden Anzeigen; sie sind am schwersten, wenn das Ulcus an der hinteren oder inneren Wand innerhalb 4 Zoll vom Pylorus entfernt gelegen ist. Eine der häufigsten und gefahrvollsten Komplikationen ist die Perforation; sie tritt öfter beim akuten als beim chronischen Ulcus ein, wo sie durch die verdickte Wand und durch Adhäsionen verhütet werden kann. Die einzig mögliche Behandlung ist die operative. Wenn sich bereits Ad-

häsionen gebildet haben, ist die Peritonitis, die durch Perforation entsteht, lokal und endet in der Regel in Abscessbildung, die sich entweder am rechten Rippenrande oder in der Gegend des Nabels oder in der Cökalregion zeigt; durch Adhäsionen kann es auch zu Abscessen in der Leber, im Pancreas oder an der vorderen Abdominalwand kommen, durch sekundäre Ruptur zu allgemeiner Peritonitis, durch Ruptur in den Magen, Darm, die Niere oder Gallenblase zur Bildung einer intervisceralen Fistel. Perforation an einer Stelle, die von Peritoneum unbedeckt ist, führt zu subphrenischem Abscess mit Durchbruch in die Pleura oder Lunge oder auch zu perirenalem Abscess oder sie kann Perityphlitis vortäuschen.

Die Heilung erfolgt durch narbige Kontraktion und verursacht dann je nach der Lage der Narbe Dilatation des Magens, Stenose des Duct. choledoch. oder pancreatic. oder Dilatation des Duodenums. Andere Komplikationen sind gegeben durch die Bildung von Adhäsionen, durch das Entstehen von Carcinom auf dem Boden eines Ulcus oder durch subacute oder chronische Pancreatitis; auch Cholangitis mit nachfolgender Septikämie wurde beobachtet.

Bei frühzeitiger Diagnose können Ruhe und Diät das Ulcus zur Ausheilung bringen, beim Auftreten ernster Komplikationen ist die operative Behandlung unerlässlich, sie besteht entweder in Excision des Ulcus oder in Gastro-Enterostomie; durch letztere wird jede Reizung des Ulcus durch Mageninhalt vermieden und gleichzeitig werden Hyperchlorhydrie, Pylorospasmus und Magendilatation verhütet. Dasselbe gilt für Hämatemesis oder Meläna, die direkte Behandlung der Blutung ist nur bei unmittelbarer Gefahr notwendig.

Bei kleiner Perforation genügt deren Verschluss durch Naht; bei breiter Perforation soll das Abdomen in halbsitzender Stellung des Patienten mit Kochsalzlösung irrigiert werden, nachher ist das Becken zu drainieren; bei starker Ausdehnung des Darmes kann Enterotomie ratsam sein. Bei lokaler Peritonitis ist der Abscess zu öffnen und zu drainieren.

Herrnstadt (Wien).

Ueber die Entstehung tuberkulöser Darmstrikturen. Von O. Busse. Arch. f. klin. Chir., Bd. LXXXIII, 1. Heft.

Entgegen Wieting, der die Narbenbildung als Produkt einer submukös verlaufenden Tuberkulose des Darmes auffasst, besteht Verf. auf der Ansicht, dass die Darmgeschwüre als solche die Basis für spätere Narbenentwicklung abgeben. Ausser der Narbenschrumpfung ist aber auch die fehlerhafte Wirkung der Muskulatur nach Unterbrechung der Längsmuskelschicht für die Verengerung des Darmlumens von Bedeutung, indem durch Kontraktion der Ringmuskelfasern im Bereich der Wundränder eine Einstülpung der Serosa erfolgt. Ferner behauptet der Verf., dass auch die Verödung der den erkrankten Teil versorgenden Blutgefässe in Betracht zu ziehen ist.

Victor Bunzl (Wien).

Ueber den tuberkulösen Tumor der Flexura sigmoidea. Von J. F. Holland. Deutsche Zeitschr. f. Chir., Bd. LXXXVIII, 1.—3. Heft.

Die tumorartige Tuberkulose der Flexura sigmoidea stellt eine ausserordentlich seltene Erkrankung dar, über die, abgesehen vom vorliegenden Fall, nur ein einziges Mal berichtet wurde. Dieser Umstand trug auch zu der unrichtigen Stellung der Diagnose Carcinom bei, die erst im

Anschluss an eine Colostomie durch den auffallenden weiteren Verlauf des für inoperabel gehaltenen Falles durch die richtige Diagnose abgelöst wurde. Victor Bunzl (Wien).

Surgical forms of ileo-coecal tuberculosis. Von M. Henry Ballance. Lancet, 8. Dezember 1906.

Das Coecum ist häufiger der Sitz von Tuberkulose als irgend ein anderer Teil des Darmkanals. Hartmann unterscheidet 2 verschiedene Formen: die enteroperitoneale oder ulcero-caseöse Form und die hyperplastische, welche der intestinalen Striktur ähnlich ist. Im ersteren Falle ist das Ende des Ileums und des Coecums von Ulcera durchsetzt, der Appendix oft zerstört, in der ileocökalen Region finden sich eine Masse von Adhäsionen und eitrige tuberkulöse Hohlräume, welche manchmal mit dem Darm kommunizieren, manchmal nach aussen führen — Pyostercoralfistel. Wichtiger vom chirurgischen Standpunkte ist die hyperplastische Form; sie ist in der Regel auf das Coecum beschränkt und greift selten auf das Ileum über, häufiger ist die Ausbreitung auf das Colon. Das Coecum ist oft in eine fibrös-fettige Masse eingehüllt, die eine Dicke von mehreren Zentimetern erreichen kann, die regionären Lymphdrüsen sind geschwollen. Die Striktur kann die Dicke eines Gänsekieles haben, die Mucosa findet man ulceriert, granuliert und polypös. Der Appendix ist intakt oder auch hyperplastisch; mikroskopisch findet man Rundzelleninfiltrationen und tuberkulöse Läsionen, außerdem Riesenzellen und käsige Partien. Daneben bestehen einfache Entzündung oder skleroadipöse Verdickung oder polypöse Wucherungen.

Ileocökale Tuberkulose wird gleicherweise bei Männern wie bei Frauen beobachtet und ist am häufigsten zwischen dem 20. und 40. Lebensjahre; Lungentuberkulose kann vorhanden sein oder fehlen. Die Hauptsymptome sind peritoneale Reaktion und intestinale Striktur, oft auch tuberkulöse Enteritis. Schmerzen in der rechten Fossa iliaca können leicht als Appendicitis gedeutet werden. Die hyperplastische Form beginnt allmählich mit Digestionsstörungen und schmerzhaften Empfindungen in der rechten Fossa iliaca; durch Monate bestehen abwechselnd Obstipation und Diarrhoe, zeitweise Koliken. In der Ileocökalgegend besteht ein palpabler Tumor, der oft jedoch viel höher liegen kann und leicht beweglich ist. Nach langer Dauer tritt der Exitus durch Kachexie oder durch Lungentuberkulose oder Peritonitis auf. Differentialdiagnostisch ist gegenüber dem Neoplasma hervorzuheben, dass hier ein höckeriger Tumor besteht, der rasch Obstruktionserscheinungen macht.

Für die hyperplastische Form ist die Darmresektion anzuraten, für die enteroperitoneale Form ist Resektion gefährlich und Exzision der erkrankten Partie vorzuziehen. Herrnstadt (Wien).

Hyperplastic tuberculous pericolitis. Von F. S. Kidd. Lancet, 5. Januar 1907.

Die folgenden 3 Fälle illustrieren eine Form von chronischer Pericolitis, hervorgerufen durch Infektion mit dem Tuberkelbacillus, welche häufig für eine maligne Erkrankung gehalten wird. Es handelt sich dabei um lokalisierte, chronisch hyperplastische Entzündung in der Submucosa, Muscularis und Subserosa des Darmes mit intestinaler Obstruktion und lokaler Infektion der Darmwand. Sowohl durch den Augenschein als

auch mikroskopisch ist die Unterscheidung von maligner Neubildung sicher zu treffen.

Fall 1. Patient, 49 Jahre alt, litt an intermittierenden Schmerzen in Epi- und Hypogastrium. Im Hypogastrium bestand eine Schwellung, die bis zum Nabel reichte und auch bei rectaler Untersuchung im Douglas zu fühlen war. Mit dem Katheter wurden 5 Unzen Urins abgelassen. Nach 2 Tagen wurde das Abdomen durch einen Medianschnitt eröffnet; es fand sich ein grosser Abscess um die Flexura sigmoidea. Nach 4 Stunden Exitus.

Nekropsie. Nirgends Zeichen von Metastasen oder Tuberkulose. Dünndarm ausgedehnt, Mesenterium ödematös; Coecum durch Gase und Flüssigkeit dilatiert, Colon im Zustand der Kontraktion, am Ende desselben eine harte Masse, die das Becken ausfüllte; im kleinen Becken fauliger, gelber Eiter. Die Flex. sigm. durch eine Masse von Gewebe umgeben, die das Lumen des Darmes in der Ausdehnung von 6 Zoll verengte. Die Darmwand $^3/_4$ Zoll dick mit hauptsächlicher Beteiligung der subperitonealen Schichte, die blass, hyalin und hart war. Die Mucosa war glatt, nicht ulceriert. In den Lymphdrüsen reichlich gelber, stinkender Eiter und grüne Granulationen. Im Douglas fand sich ein zweiter kleiner, nicht eröffneter Abscess.

Es bestand offenbar eine tuberkulöse Infektion im subperitonealen Gewebe des Rectums, die sich auf die Flex. sigm. erstreckte und später zu allgemeiner Peritonitis Veranlassung gab.

Mikroskopischer Befund. Sämtliche Schichten der Darmwand verdickt, am wenigsten die inneren, die Gefässwände und das Bindegewebe mit Fibroblasten und Rundzellen erfüllt. In der subperitonealen Schicht ein dichtes, fibrilläres Netzwerk und dazwischen zahlreiche längliche und ovoide Kerne, die durch Hämatin blau gefärbt wurden. In geringerer Anzahl fanden sich kleine Rundzellen und einzelne Endothelien. Gegen die Oberfläche verliefen zahlreiche, neu gebildete Capillaren. Direkt unter dem Peritoneum war eine Area voll von Vacuolen, die von verdicktem, fibrillärem Gewebe durchkreuzt wurde. Unter dem Peritoneum eine dünne Schichte fibrillären Gewebes.

Fall 2. Nekropsie. In der Lungenspitze eine alte tuberkulöse Narbe. Das Coecum dilatiert, mit Hämorrhagien infiltriert, desgleichen Dilatation des Colons und der Flex. sigm., an dessen unterem Ende ein hartes Gewebe, welches das Darmlumen einengte. Die Mucosa glatt, ohne Ulceration, an der Stelle der Striktur 3 rote, polypöse Massen, die endlich zu totaler Obstruktion führten. Das neugebildete Gewebe bestand vornehmlich aus durchscheinendem, blauem, homogenem Material von harter Konsistenz, stellenweise fettig degeneriert. Von Carcinom unterschied sich der Tumor: 1. Durch die intakte Mucosa. 2. Fehlen der submucösen Verdickung und Infiltration. 3. Völlig subperitoneale Lage des neuen Gewebes. 4. Durch die durchscheinende, cartilaginöse Struktur. Mikroskopisch war derselbe Befund wie in Fall 1.

Fall 3. 7 Jahre altes Mädchen. Patientin litt an einem Geschwür in der Vagina, ausserdem bestand in der Vagina eine Fäkalfistel. Um diese Fistel zur Heilung zu bringen, wurde ein temporärer Anus artific. angelegt; dabei fand sich die Flex. sigm. in der Länge von 6 Zoll in eine derbe Masse umgewandelt, das subperitoneale Fett war verdickt und enorm vaskulär; das Darmlumen war strikturiert und die Submucosa lag

in diesem Anteile frei, war jedoch nicht verdickt. Das subperitoneale Gewebe war cartilaginös mit gleichen Veränderungen wie im Falle 2, nur bestand hier an der Mucosa ein Ulcus. Mikroskopisch zeigte sich ein übermässiges Wachstum von Bindegewebe in der subperitonealen Schichte mit reichlichen Leukocyten, Rundzellen und Endothelien. Die Drüsen zeigten chronische Entzündung. Tuberkelbazillen wurden nicht gefunden.

Die Ileocökalregion ist der gewöhnliche Sitz der Erkrankung, doch findet man sie auch an der Flex. sigm., Rectum und Ileum, die mesenterialen Drüsen zeigen die Veränderungen der Tuberkulose. Aehnliche Hyperplasien finden sich im Larynx, an Peritoneum, Pleura, den Gelenken und Lymphdrüsen.

Pathologie. Es lassen sich 2 Formen unterscheiden: die submucöse und die subseröse; die letztere ist seltener und schon durch den Augenschein sofort von einem Neoplasma zu unterscheiden.

Bei der submucösen Form ist das Darmlumen verengt, durch polypöse Wucherungen können multiple Strikturen auftreten. Ulceration der Mucosa kann vorhanden sein und auch fehlen; die Submucosa ist verdickt und durchscheinend, cartilaginös zum Unterschied vom Neoplasma. Die Muscularis ist jenseits der Striktur verdickt, am meisten jedoch die subseröse Schicht, die aus durchscheinendem, blauem oder grünem fibrösem Gewebe von extremer Härte besteht, umgeben von gelben Partien von Fettgewebe. Die ganze Masse ist reich an Capillaren und durch den Fettgehalt gelb gefärbt. Durch sekundäre Infektion kann es zu Abscess und Gangrän mit Perforation und Peritonitis kommen.

Bei der zweiten Form ist die Subserosa am stärksten verdickt. Wenn Ulceration auftritt, so betrifft dieselbe ausgedehnte Darmpartien. Selten sind miliare Tuberkel oder Verkäsung. Bei Carcinom dagegen findet sich häufig Ulceration und die Verdickung ist eine weniger ausgesprochene.

Histologie. Der Polyp besteht aus einem Kern von infiltrierter, verdickter Mucosa mit Leukocyten und Rundzellen, darüber eine Epithelschichte. Die Submucosa zeigt Granulation oder verdicktes Bindegewebe mit zahlreichen, neuen Capillaren, dazwischen Rundzellen und polymorphonucleäre Leukocyten. Auch Muscularis und Subserosa sind verdickt, daneben bestehen grosse Massen von Fettgewebe, desgleichen besteht Verdickung der Wand der grossen Gefässe. Häufig finden sich Tuberkelbazillen in grösserer oder geringerer Anzahl, andere Organismen als Resultat sekundärer Infektion.

Aetiologie. Jede Erkrankung, welche die Resistenzfähigkeit des Organismus herabsetzt, kann prädisponierend einwirken, die direkte Ursache jedoch ist der Tuberkelbacillus, der sich in vielen Fällen direkt demonstrieren lässt; oft finden sich käsige Tuberkulose, Riesenzellen, daneben hyperplastische Anteile, in der Mehrzahl ein alter, chronischer Lungenherd. Durch verschlucktes Sputum scheint die Infektion auf den Darm geleitet zu werden.

Klinisches Bild. Die Symptome sprechen oft für Appendicitis oder chronisch intestinale Obstruktion oder malignen Tumor. Die Hauptsymptome sind Kolikschmerzen, Erbrechen, Obstipation oder Diarrhoe, schleimiger oder blutiger Stuhl. Auch Peritonitis kann unter Umständen vorgetäuscht werden.

Diagnose. In Betracht kommen: Carcinom, Sarkom, Aktinomykose,

Appendicitis oder Kottumor. Heredität oder Tuberkulose in anderen Organen kann die Diagnose sichern, die sonst vor der Operation nicht mit Sicherheit zu stellen ist.

Behandlung. Ausser operativer Behandlung kommt die gewöhnliche Therapie der Tuberkulose, eventuell Tuberkulininjektionen in Betracht.

Herrnstadt (Wien).

Traumatic rupture of the intestine. Von William Henry Battle. The Edinbourgh med. Journ., Juni 1907.

Früher wurde bei jedem Trauma bloss die Diagnose „Contusio" gestellt und die schweren Symptome: Anämie, Bewusstseinstörung, wurden bloss auf Shock bezogen, bis schliesslich die Obduktion zeigte, dass eine schwere Schädigung der innerlichen Organe stattgefunden hatte, wie Ruptura hepatis, lienis, renis, intestini. — Es wurde daher immer mehr die Diagnose Contusio eingeschränkt, weniger lang zugewartet und mehr operativ-therapeutisch vorgegangen. Dazu werden mehrere Fälle berichtet:

1. Ein 14 jähr. Knabe fiel gegen einen Balken, klagte dann über grosse Schmerzen im Abdomen; Zunahme der Schmerzen, Bauchdeckenspannung, Temperaturanstieg, Fieber, Pulsbeschleunigung sprachen für Peritonealreizung. Unter zunehmender Peritonitis ziemlich plötzlicher Exitus. Die Sektion zeigte eine Perforation des Darmes mit nachfolgender Peritonitis.

2. Ein 24 jähriger Wachmann wird vom Pferde gegen den Bauch geschlagen und kollabiert ins Spital gebracht; schwerer Shock. Abdomen schmerzhaft, aufgetrieben, Flankendämpfung. Diagnose: Ruptura intestini. Operation. Patient starb an Peritonitis. Es fand sich bei der Obduktion der Darm an etlichen Stellen perforiert, von wo die Peritonitis ihren Ausgang trotz Vernähung genommen hatte.

Es werden drei weitere Fälle berichtet, die ähnlichen Traumen ausgesetzt waren und bei denen sich ähnliche Befunde post trauma vorfanden. Auch diese drei Fälle starben an nachfolgender Peritonitis. Auch in der Literatur finden sich nur ungünstige Berichte über diese Art von Trauma.

Leopold Isler (Wien).

Ueber die kombinierte Operationsmethode zur Entfernung von Mastdarm- und Coloncarcinomen. Von J. Roller. Arch. f. klin. Chir., Bd. LXXXI, II. T.

Diese Methode wurde vom Verf. bei Mastdarm- resp. tiefsitzenden Coloncarcinomen 25 mal angewendet mit einer Mortalität von 44 %, die sich bei Nichtberücksichtigung der im Alter über 60 Jahre Operierten auf 33 % erniedrigt. Bei einzelnen Patienten musste wegen hoch hinaufreichender Drüsen und wegen Verwachsungen mit dem Dünndarm der coccygeal begonnenen die abdominale Operation angeschlossen werden, in anderen Fällen wurde, meist wegen hohen Sitzes des Tumors, von vornherein abdominal begonnen. Bei Frauen geben insbesondere Verwachsungen mit Uterus und Adnexen eine Indikation für die kombinierte Methode ab. Verf. schildert ausführlich den Gang der Operation, weist auf verschiedene Komplikationen hin und erwähnt insbesondere das leichte Einreissen des Darmes beim Vorziehen durch den sacralen Weg. Die Mortalität ist eine noch relativ hohe und zum grössten Teil durch die grosse Gefahr der Infektion bedingt. Verf. empfiehlt, mit Gummihandschuhen zu operieren, ferner ist es wichtig, durch Lösung der Tampo-

nade vom 2. Tag an die Wundhöhle zu kontrollieren, weil so eine durch Darmgangrän hervorgerufene Sepsis der ersteren verhütet werden könnte. Eine grosse Gefahr bietet ferner die Durchziehungs- und Invaginationsmethode, weshalb Verf. mehr die zirkuläre Naht mit Lappenplastik primär oder sekundär nach Anlegung eines Anus sacralis befürwortet.

Victor Bunzl (Wien).

A study of five cases of subcutaneous or concealed rupture of the intestines treated by laparotomy. Von E. W. Andrews. Surgery, Gynecology and Obstetrics, Juni 1906.

A. hat im Laufe des letzten Jahres 5 Fälle von Darmruptur beobachtet, von denen 2 starben, bevor die Operation vorgenommen werden konnte. Die 3 übrigen wurden durch Laparotomie geheilt. Bezüglich des Mechanismus der Darmruptur ist A. der Ansicht, dass der Darm an das Promontorium angedrückt und entzweigeschnitten wird. Die Behandlung kann nur eine operative sein und es soll sofort, wenn die Diagnose gestellt ist, zur Laparotomie geschritten werden. Während der Operation wird die Bauchhöhle kontinuierlich mittels warmer physiologischer Kochsalzlösung irrigiert, was ausser der mechanischen Reinigung auch einen stimulierenden Effekt hat.

von Hofmann (Wien).

Mimicry of malignant disease in the large intestine. Von B. G. A. Moynihan. Lancet, 22. Dezember 1906.

Verf. stellt 6 Fälle zusammen, in denen die Diagnose auf maligne Erkrankung durch die Operation nicht bestätigt wurde. Der 1. Fall betrifft eine 29 Jahre alte Frau, die wegen rectaler Geschwulst operiert wurde, wobei Rectum und Flex. sigm. entfernt wurden; die Rectalwand war verdickt und das Lumen stenosiert, an der Mucosa weiche Geschwulstmassen, stellenweise ulceriert, doch keine maligne Erkrankung. Im Falle 2, der wegen acuter Obstruktion operiert wurde, fand sich ein Tumor in der Flex. sigm. mit Perforation und lokalem Abscess, offenbar ein falsches Divertikel der Flex. sigm. Im 3. Falle handelte es sich um einen entzündlichen Tumor, eine Pericolitis transversa. Der 4. Fall war ähnlich dem 1. Im Falle 5 bestanden Anzeichen eines Duodenalgeschwüres; dasselbe bestätigte sich bei der Operation, doch fand sich daneben ein faustgrosser Tumor in der Flex. sigm., der aus einer Anzahl falscher Divertikel bestand, von denen eines perforiert war; die Darmwand war $1^1/_2$ Zoll dick. Fall 6 wiederum betraf einen entzündlichen Tumor der Flex. lienalis.

Die Aehnlichkeit hyperplastischer tuberkulöser Prozesse im Coecum und Colon asc. mit Carcinom ist schon bekannt, weniger jene von entzündlichen Erkrankungen, welche in allen Abschnitten des Dickdarmes vorkommen und welche häufig auf falsche Divertikel zurückzuführen sind.

Herrnstadt (Wien).

Winke für die Nachbehandlung der wegen Rectumcarcinoms sacral Operierten. Von J. Hochenegg. Deutsche Zeitschr. f. Chirurgie, Bd. LXXXV.

Verf. weist auf die Wichtigkeit einer richtigen Nachbehandlung der nach obiger Methode Operierten hin und teilt aus dem reichen Schatze

seiner Erfahrungen einige Winke mit, die zur Verhütung unangenehmer Komplikationen dienen sollen. Bei einem zur Vermeidung einer stärkeren Blutung in Rückenlage gehaltenen Patienten entwickelte sich im Anschluss an eine Ruptur der Darmnaht infolge des fest abschliessenden Verbandes Hautemphysem durch abgegangene Gase, welches Ereignis zur Nachbehandlung in Seitenlage dringendst auffordert. Ferner lehrt eine Beobachtung des Verfassers, bei der die anlässlich eines Verbandwechsels eingenommene Knie-Ellenbogenlage eine durch Platzen eines Abscesses hervorgerufene Peritonitis zur Folge hatte, dass sowohl obige Lage wie auch das Hochheben des Beckens, wie es beim Durchzugwechsel gewöhnlich geübt wird, zu vermeiden sind. Die Regel von der Tieferlagerung des Beckens erfährt nur eine Ausnahme bei venösen Nachblutungen sowie bei Prolaps von Därmen gegen die Wundhöhle. Von grosser Wichtigkeit ist es ferner, die Urinentleerung genau zu kontrollieren, weil es bei sacraler Rectumexstirpation besonders häufig zur Ueberdehnung der vollen Blase ohne deutliche klinische Dokumentation kommt, die nebenbei infolge Durchwanderung von Bakterien aus dem Wundraum zu schweren Cystitiden führen kann. Ein weiteres wichtiges Prinzip in der Nachbehandlung bildet endlich die Regelung der Stuhlentleerung. Mit Ausnahme der Fälle von Resektion, bei welchen die eingedickten Kotmassen die Naht gefährden, ist es zweckmässig, durch Opium den Stuhlgang in den ersten Tagen zu verhindern, schon deshalb, weil der eingedickte Kot dem flüssigen an Infektiosität bei weitem nachsteht; ist aber die Beschmutzung durch flüssigen Kot nicht hintanzuhalten, so bietet die breite Offenhaltung der Wundhöhle die sicherste Gewähr vor schädlicher Einwirkung desselben. Victor Bunzl (Wien).

Intestinal worms in the appendix vermiformis. Von John Hecker. Brit. Med. Journ., 16. März 1907.

Bei Entfernung des Appendix fand sich im Lumen desselben ein Oxyuris vermicularis und nach Eröffnung noch 10 weitere in der Mucosa, die eine Länge von $1^1/_2$ Zoll hatten; darunter waren 3 männlich, die übrigen weiblich, daneben fanden sich zahlreiche Eier. Die Mucosa war kongestioniert.

Es sind Fälle beschrieben, in denen Oxyuris vermicularis und Trichocephalus dispar gefunden wurden, wobei das peitschenartige Ende des letzteren in der Mucosa eingebohrt war. Durch diese Würmer wird die Mucosa oft zerstört und, da dieselben infektiöse Organismen sind, die Ursache für Appendicitis abgegeben. Herrnstadt (Wien).

Experimentelle Studien über Gastroenterostomie, Enteroanastomose und Darmresektion. Von Pochhammer. Arch. f. klin. Chir., Bd. LXXXII, 3. Heft.

Ausgehend von dem Bestreben, bei Operationen am Darmtract die durch Berührung der Schleimhaut bedingte Infektionsgefahr nach Möglichkeit auszuschalten, hat Verf. durch Experimente an Hunden verschiedene Methoden zur Erfüllung obigen Zweckes konstruiert. Am gelungensten erweisen sich die Versuche zur Herstellung der Enteroanastomose, Gastroenterostomie und der Darmresektion mit Verwendung einer elastischen Gummiligatur, die vortreffliche Resultate aufweist. — Da sich diese Methode jedoch nur für solche Fälle eignet, wo auf ein

sofortiges Freisein der Darmpassage verzichtet wird, hat Verf. noch andere Methoden ausgearbeitet, die alle darauf hinzielen, ohne Berührung der Schleimhaut die Anastomose zu Ende führen zu können.

Victor Bunzl (Wien).

III. Bücherbesprechungen.

Die Behandlung der habituellen Skoliose durch aktive und passive Ueberkorrektur. Von Lange. Stuttgart, Enke, 1907. 69 Seiten, 58 Abbildungen.

Lange hat eine Anzahl leicht selbst herstellbarer Lagerungsapparate für Tag- und Nachtbehandlung bei Skoliose konstruiert, die in geistreicher Weise nicht nur die Hauptkrümmung der Skoliose angreifen, sondern auch den stets mehr oder minder ausgeprägten Kompensationsgegenkrümmungen Rechnung tragen. Der Hochstand der Schulter, die Verschiebung des Rumpfes werden gleichfalls berücksichtigt. Den Hauptwert der Behandlung legt Verf. neben dieser passiven Ueberkorrektur, die auch in Celluloid-Stahldrahtbetten (an Stelle von Gipsbetten) vorgenommen wird, auf Kräftigung der Muskulatur durch aktive Gymnastik. Zwei Bedingungen stellt er für die zweckmässige Skoliosenbehandlung:

1. muss die skoliotische Wirbelsäule energisch aktiv und passiv umgebogen werden (das forcierte Redressement erscheint ihm nicht empfehlenswert).

2. müssen die Apparate, die zur aktiven und passiven Ueberkorrektur benützt werden, möglichst einfach sein.

Die Behandlung selbst soll stets vom spezialistisch ausgebildeten Arzte, nicht von Laien, geleitet werden. Muskat (Berlin).

Essai sur la polyarthrite aiguë tuberculeuse bénigne. Ses applications à la médecine infantile. Von Emil Junès. Thèse de Paris, 1906. G. Steinheil.

Bakteriologische Versuche haben ergeben, dass gegenwärtig eine Klasse von Arthropathien von der grossen Gruppe des artikulären Rheumatismus losgelöst werden müsse, nämlich jene schwere Form der Polyarthritis, die durch Mikroben verursacht wird; zu dieser Erkenntnis führte erst das Studium der Tuberkulose und ihrer verschiedenen Manifestationen. Eben diese Form der tuberkulösen Gelenksaffektion liegt der vorliegenden Arbeit zugrunde, welche in 6 Kapiteln die Geschichte ihrer Entstehung, die klinischen und anatomischen Studien sowie die geltenden Theorien behandelt und am Schlusse eine Zusammenstellung der gefundenen Tatsachen und der Hypothesen bringt. Im Anhang ist ein kurzer Bericht über 17 eigene Beobachtungen von Polyarthritis infantum rheumatischer oder tuberkulöser Natur.

Die Ergebnisse der Forschung sind in 8 Punkte zusammengefasst, deren Hauptinhalt hier erwähnt sei:

1. Die Polyarthritis granulosa Laveran ist nicht identisch mit Polyarthritis tuberculosa Gübler-Poncet.

2. Das Auftreten der Polyarthrititis tuberculosa ist selten.

3. Die Pathogenese hat zu zahlreichen Diskussionen Veranlassung gegeben. Jene Anschauung hat den Vorzug, welche eine lokale Aktion des Koch'schen Bacillus zulässt.

4. Die pathologische Anatomie ist in diesem Punkte noch wenig gekannt; nach Prof. Bard sollen diese Erkrankungsherde immer die spezifischen Zeichen des Tuberkelbacillus tragen: mildere Manifestation, eine tuberkulöse Infektion des Blutes, graugefärbte Granulationsbildung, Empfänglichkeit für Heilung.

5. Die lokalen Zeichen entsprechen jenen eines „Pseudorheumatismus"; die allgemeinen sind in der Regel sehr milde, manchmal kommt es im Verlauf der Erkrankung zu einem „Pseudo-rhumatisme viscéral-abarticulaire".

6. Die Prognose ist bei geringer Virulenz des Koch'schen Bacillus im allgemeinen eine günstige; für den Moment wenigstens ist das Leben nicht gefährdet.

7. Die Diagnose in bezug auf die Natur der Krankheit ist nicht schwierig; die Untersuchung der artikulären Flüssigkeit ist oft nur von illusorischem Werte.

8. Die Behandlung ist vor allem eine lokale. Immobilisierung des Gelenkes, wodurch in 1. Linie der Schmerz beseitigt wird. Später überwiegt die allgemeine Therapie mit um so grösserem Erfolge, als die rheumatische Affektion oft als ein „Signe révélateur" zu betrachten ist, um eine bestehende latente Tuberkulose zu entdecken, um so mehr, wenn es sich um Kinder handelt. Herrnstadt (Wien).

Influence de la menstruation sur la tuberculose pulmonaire. Von Noncher. Thèse de Paris 1906; Rousset éd.

Die Menstruation wirkt entschieden verschlimmernd auf den Verlauf der Lungentuberkulose ein, und zwar nach verschiedenen Richtungen hin. Zunächst findet während derselben eine Temperaturerhöhung statt, ferner treten oft Hämoptoe und ein rascheres Fortschreiten des Lungenprozesses ein.

Verf. weist darauf hin, dass eine Temperatursteigerung während der Regel bei einer anscheinend gesunden Frau den Verdacht auf eine beginnende Tuberkulose erwecken muss; jedoch ist dabei nicht zu vergessen, dass auch ganz gesunde Frauen oft eine prämenstruell ganz leichte Temperatursteigerung aufweisen (z. B. von 37·2—37·5).

Schrumpf (Strassburg).

Handbuch der praktischen Chirurgie. Bearbeitet und herausgegeben von Prof. E. von Bergmann und Prof. P. von Bruns. Dritte umgearbeitete Auflage. V. Band. Chirurgie der Extremitäten. Mit 564 in den Text gedruckten Abbildungen. Stuttgart, Ferdinand Enke. 1907.

Der fünfte Band des Handbuches beginnt mit einer Abhandlung über die „Erkrankungen und Verletzungen der Schulter und des Oberarmes" von Prof. F. Hofmeister (Stuttgart) und A. Schreiber (Augsburg). Von besonderem Interesse ist das Kapitel über die Nerven-

verletzungen. Bei Durchtrennung des Nerven halten die Verf. mit Tillmanns im allgemeinen die Unterlassung der Nervennaht für einen Kunstfehler. Bei grösseren Defekten halten sie das Verfahren der Tubulisation, bei dem beide Nervenenden in eine Röhre (decalcinierter Knochen, Magnesium, gehärtete Tierarterien) geleitet und so in Verbindung gesetzt werden, für das beste.

Im zweiten Abschnitt behandelt Prof. M. Wilms (Leipzig) die „Verletzungen und Erkrankungen des Ellenbogens und des Vorderarmes". Der dritte Abschnitt „Verletzungen und Erkrankungen des Handgelenkes und der Hand" ist von Prof. P. L. Friedrich (Greifswald) bearbeitet. In diesem Artikel findet unter anderem das Bier'sche Stauungsverfahren Würdigung, doch scheint F. im allgemeinen für ein frühzeitiges operatives Eingreifen zu sein. Hingegen bezeichnet er die Erfolge der Bier'schen Behandlung bei gonorrhoischen Gelenksprozessen als oft glänzend. Der vierte Abschnitt aus der Feder Prof. A. Hoffa's (Berlin) handelt von den „Verletzungen und Erkrankungen der Hüfte und des Oberschenkels". Im sechsten Abschnitt bespricht P. Reichel (Chemnitz) die „Verletzungen und Erkrankungen des Kniegelenks und Unterschenkels". Den sechsten Abschnitt bildet eine Abhandlung „Verletzungen und Erkrankungen des Fussgelenkes und des Fusses" von Prof. D. Nasse und Prof. M. Borchardt (Berlin). Mit diesem Bande findet das grosse Handbuch seinen Abschluss. Nach den bisherigen Erfolgen ist zu erwarten, dass der vorliegenden dritten bald eine vierte Auflage folgen wird.

von Hofmann (Wien).

Inhalt.

I. Sammel-Referate.

Zesas, D. G., Die neueren Forschungen auf dem Gebiete der Osteomalacie, p. 801—816.

II. Referate.

A. Knochen, Gelenke.

Howell, C. M. H., A consideration of some symptoms which may he produced by seventh cervical ribs, p. 817.

Koranyi, F., Diagnostischer Wert des Perkussionsschalles der Wirbelsäule, p. 818.

Hilgenreiner, Experimentelle Untersuchungen über den Einfluss der Stauungshyperämie auf die Heilung von Knochenbrüchen, p. 820.

Frangenheim, P., Ostitis gummosa mit Spontanfraktur, p. 821.

Couts, J. A., A case of general pneumococcal infection, with acute necrosis of bone, p. 821.

Hedren, Ein Amyloidtumor des Knochenmarkes, p. 821.

Haberer, H. v., Zur Frage der Knochencysten und der Ostitis fibrosa v. Recklinghausen, p. 822.

Lexer, E., Gelenkchondrome, p. 822.

König, F., Beiträge zur Gelenkchirurgie, p. 823.

B. Leber, Gallenwege.

Campbell-Horofall, Acute yellow atrophy of the liver following operation for intestinal obstruction, p. 823.

Arnsperger, Zur Differentialdiagnose des Icterus, p. 824.

Emanuel, I. G., A case of congenital obliteration of the bile ducts in which there was fibrosis of the pancreas and of the spleen, p. 826.

Robinson, W., Intestinal obstruction caused by a gallstone, p. 827.

Peters, G. A., The treatment of gall stones in the gall bladder and cystic duct, p. 827.
Kocher, Th. und Matti, H., Ueber 100 Operationen an den Gallenwegen mit Berücksichtigung der Dauererfolge, p. 828.

C. Darm.

Vogel, K., Weitere Erfahrungen über die Wirkung der subkutanen Injektion von Physostigmin zur Anregung der Peristaltik, p. 829.
Wenglowski, R. J., Die anatomische Begründung der operativen Behandlung der Leistenbrüche, p. 829.
Lennander, G. K., On abdominal pain and especially on pain in connection with „Ileus", p. 829.
Mummery, J. P. L., A case of volvulus of the small intestine in a child aged 7 years, p. 830.
Lennander, G. K., A case of volvulus of the small intestine at a Meckel's diverticulum; together with some observations on „subacute ileus" and the performance of gastrotomy for paralysis of the small intestine, p. 830.
Robinson, W., A case of complete volvulus of the small intestine, p. 832.
Bidwell, L. A., Intussusception caused by an inverted Meckel's diverticulum; excision and end-to-end anastomosis, p. 832.
Joynt, W. G., Intussusception and intestinal ulcers, p. 833.
Ware, E. E. u. Glover, L. G., A case of intussusception and volvulus occuring at intervals in the same patient, p. 833.
Williams, W. G., Acute intussusception, p. 834.
Klemm, P., Ueber die acute Darminvagination im Kindesalter, p. 834.
Monsarrat, K. W., Simulation of malignant disease by chronic inflammatory affections of the sigmoid flexure, p. 835.
Schulz, C., Atropin bei Ileus, p. 836.
Robson, A. W. M., Duodenal ulcer and its treatment, p. 837.
Busse, O., Ueber die Entstehung tuberkulöser Darmstrikturen, p. 838.
Holland, J. F., Ueber den tuberkulösen Tumor der Flexura sigmoidea, p. 838.
Ballance, M. H., Surgical forms of ileo-coecal tuberculosis, p. 839.
Kidd, F. S., Hyperplastic tuberculous pericolitis, p. 839.
Battle, W. H., Traumatic rupture of the intestine, p. 842.
Roller, J., Ueber die kombinierte Operationsmethode zur Entfernung von Mastdarm- u. Coloncarcinomen, p. 842.
Andrews, E. W., A study of five cases of subcutaneous or concealed rupture of the intestines treated by laparotomy, p. 843.
Moynihan, B. G. A., Mimicry of malignant disease in the large intestine, p. 843.
Hochenegg, J., Winke für die Nachbehandlung der wegen Rectumcarcinoms sacral Operierten, p. 843.
Hecker, J., Intestinal worms in the appendix vermiformis, p. 844.
Pochhammer, Experimentelle Studien über Gastroenterostomie, Enteroanastomose und Darmresektion, p. 844.

III. Bücherbesprechungen.

Lange, Die Behandlung der habituellen Skoliose durch aktive und passive Ueberkorrektur, p. 845.
Junès, E., Essai sur la polyarthrite aiguë tuberculeuse bénigne. Ses applications à la médecine infantile, p. 845.
Noncher, Influence de la menstruation sur la tuberculose pulmonaire, p. 846.
Bergmann, E. v. und Bruns, P. v., Handbuch der praktischen Chirurgie, p. 846.

Um Einsendung von Monographien und Büchern an den Redakteur Professor Dr. HERMANN SCHLESINGER, Wien, I, Ebendorferstrasse 10, wird gebeten.
Man bittet, redaktionelle Zuschriften mit dem Adressenzusatz „Für die Redaktion des Centralblattes für die Grenzgebiete" versehen zu wollen.

Lippert & Co. (G. Pätz'sche Buchdr.), Naumburg a. S.

CENTRALBLATT

für die

Grenzgebiete der Medizin u. Chirurgie.

Herausgegeben von

Dr. Hermann Schlesinger,

Professor an der Universität Wien.

Verlag von GUSTAV FISCHER in Jena.

X. Band.	Jena, 4. Dezember 1907.	Nr. 22.

Das Centralblatt für die Grenzgebiete der Medizin und Chirurgie erscheint in zwanglosen Heften im Umfange von etwa 3 Druckbogen, die zu einem Bande vereinigt werden, dessen Umfang 60 Druckbogen betragen wird. Das Abonnement für das Centralblatt kostet 24 Mark für den Band. — Die Abnehmer der **Mitteilungen aus den Grenzgebieten der Medizin und Chirurgie,** herausgegeben von A. von Eiselsberg und B. Naunyn, erhalten das Centralblatt zum Vorzugspreise von 20 Mark.

I. Sammel-Referate.

Die neueren Forschungen auf dem Gebiete der Osteomalacie.

I. Teil: Aetiologie und pathologische Anatomie.

Von **Denis G. Zesas** (Lausanne).

(Fortsetzung.)

Literatur.

134) Heitzmann, Ueber künstliche Hervorrufung von Rachitis und Osteomalacie. Wiener med. Jahrbücher 1874.

135) Ders., Zur Therapie der Osteomalacie. Allg. Wiener med. Zeitung 1893.

136) Hellier, A case of osteomalacia. The Lancet, London 1895.

137) Hermann, Zur Frage der infantilen Osteomalacie. Ziegler's Beiträge z. pathol. Anatomie, Bd. II.

138) Hester, Ein Fall von Kastration bei Osteomalacie. Dissert. Leipzig 1894.

139) Hirschberg, Zur Kenntnis der Osteomalacie und Ostitis malacissans. Ziegler's Beiträge zur path. Anatomie, Bd. VI.

140) Hoffa, Kastration bei Osteomalacie. Festschrift „Beiträge zur Geburtshilfe und Gynäkologie. Berlin 1889.

141) Höxter, Beiträge zur quantitativen Harnanalyse bei Osteomalacie. Dissert. Würzburg 1888.

142) Huppert, Analyse eines osteomalacischen Knochens. Archiv für Heilkunde 1867.

143) Hinrichsen, Ein Fall von Osteomalacie. Dissert. Kiel 1869.

144) Illiger, Ueber Kastration als Heilungsmittel der Osteomalacie. Dissert. Würzburg 1895.

145) v. Jaksch, Ueber die Alkalescenz des Blutes bei Krankheiten. Zeitschrift für klin. Medizin 1888.

146) Jones, A case of osteomalacia. Lancet 1899.

147) Ders., Case of osteomalacia. Liverpol med. chir. Journ. 1899.

148) Jürgens, Beitrag zur normalen und pathol. Anatomie des menschlichen Beckens. Virchow's Festschrift 1891.
149) Kehrer, Ueber Osteomalacie. Deutsche med. Wochenschrift 1899.
150) Kier, To Tilfaelde af Osteomalacie. Kopenhagen 1883.
151) Krajewska, Osteomalacie in Bosnien. Wiener med. Wochenschrift 1900.
152) Kézemarsky, Ein neuer Fall von Erweiterung des ost. Beckens während der Geburt. Archiv f. Gynäk., Bd. IV.
153) Kilian, Das halisterische Becken in seiner Weichheit und Dehnbarkeit. Bonn 1857.
154) Kleinwächter, Zur Frage der Kastration als heilender Faktor der Osteomalacie. Zeitschrift für Geburtshilfe und Gynäkologie, Bd. XXXI.
155) Koeppen, Ueber osteomalacische Lähmungen. Archiv für Psychiatrie, Bd. XXII, Heft 3.
156) Kok, Ein Fall von Osteomalacie. Dissert. Marburg 1892.
157) Kosminski, Ueber puerperale Osteomalacie mit Berücksichtigung der Phosphortherapie. Przeglad lekarski 1896.
158) Kummer, Kastration bei Osteomalacie. Centralbl. f. Gynäk. 1893.
159) Klein, Osteomalac. puerperalis cerea. Centralbl. f. Gynäk. 1894.
160) Lambert, Mercure galant 1700.
161) Levacher de la Feutrie, Traité du Rachitis. Paris 1772.
162) Letulle und Péron, Ostéomalacie chez un homme de 39 ans. Bull. société anatom. 1897.
163) Leja, Kaiserschnitt bei osteom. Becken. Centralbl. f. Gynäk. 1898.
164) Leopold, 25 erhaltende Kaiserschnitte. Archiv. f. Gynäk., Bd. XXXIV.
165) Litzmann, Die Formen des Beckens nebst einem Anhang über die Osteomalacie 1861.
166) Loehlein, Die Porro'sche Operation bei Osteomalacie. Deutsche med. Wochenschrift 1891.
167) Ders., Geburtshilfl. Therapie bei Osteomalacie. Deutsche med. Wochenschrift 1891.
168) Ders., Erfahrungen über den Wert der Kastration bei Osteomalacie. Berlin 1894.
169) Labusquière, Du traitement de l'ostéomalacie. Annales de gynécologie, Bd. XXXIX.
170) Langendorff und Mommsen, Beitrag zur Kenntnis der Osteomalacie. Virchow's Archiv, Bd. LXIX.
171) Latzko, Ueber die Osteomalacie. Allg. Wiener med. Zeitung 1893.
172) Ders., Ueber den Einfluss der Chloroformnarkose auf die Osteomalacie. Wiener klin. Wochenschrift 1894.
173) Ders., Diagnose und Frequenz der Osteomalacie. Monatsschrift für Geburtshilfe und Gynäkologie 1895.
174) Laufer, Zur Pathologie und Therapie der Osteomalacie des Weibes. Centralblatt für die Grenzgebiete der Medizin und Chirurgie 1900.
175) Littauer, Zwei Fälle von Osteomalacie. Med. Gesellschaft zu Leipzig 1899.
176) Ders., Pathogenese und Therapie der Osteomalacie. Therapeutische Monatshefte 1900.
177) Löhlein, Zur Frage von der Entstehung der puerperalen Osteomalacie. Centralbl. f. Gynäk. 1894.
178) Levy, Chemische Untersuchungen über osteomalacische Knochen. Zeitschrift für physiol. Chemie 1894.
179) Lyobovich, Osteomalacia, its pathogenesis und cases. Vrach Zapinski. Moskau 1895.
180) La Torre, Dell' etiologia e cura dell' osteomalacia da un nuovo punto di vista. Annali di obstetr. Milano 1893.
181) Latzko, Zur Phosphortherapie bei Osteomalacie. Allg. Wiener med. Zeitung 1894.
182) Ders., und Schnitzler, Ein Beitrag zur Organtherapie bei Osteomalacie. Deutsche med. Wochenschrift 1897.
183) Labusquière, De la nature et des traitements de l'ostéomalacie. Annales de Gyn. Paris 1895.
184) Masing, Zur Kasuistik der diffusen Osteomalacie. Petersburger med. Wochenschrift 1895.

185) Meyer, Ueber einen Fall von nicht puerperaler Osteomalacie. Centralbl. f. Gynäk. 1890.
186) Morpurgo, Eine infektiöse Form der Osteomalacie. Acad. zu Siena. März 1900.
187) Moses, Osteomalacie mit Hydromyelus. Berliner klin. Wochenschrift 1883.
188) Messlay, De l'ostéomalacie. Gaz. des hôpitaux 1897.
189) Ders., Un cas d'ostéomalacie chez une fillette de 15 ans. Révue mens. des malad. de l'enfance XIII.
190) Moore, A case of osteomalacia. St. George's Hosp. Reports. 1871—1872.

(Schluss der Literatur folgt.)

Hoennicke[324]) hat kürzlich der Osteomalacie eine neue Pathogenese zuerkannt, indem er die Affektion auf eine primäre Erkrankung der Schilddrüse zurückführt. Bei einem 47jährigen Manne beobachtete er zugleich Morbus Basedowii und Osteomalacie und die Sektion ergab: „Herzdilatation, Struma und vor allem: Schädelknochen sehr dünn, leicht und morsch, gut schneidbar. Dünne Corticalis, breite Diploë. Die Rippen waren sehr biegsam und liessen sich bei weiterem Biegen brechen, ohne zu knacken. Mit dem gewöhnlichen Organmesser liessen sie sich leicht in Scheiben und Späne schneiden wie faules Holz. Sehr dünne Corticalis, reichliches, dunkelrotes Mark. Der herausgenommene rechte Femur zeigte eine dünne Corticalis und reichliche Spongiosa. Das Mark war bräunlichrot, matsch. Auch der Femur liess sich mit dem Messer schneiden, wenn auch nicht so mühelos wie die übrigen Knochen. Das Becken zeigte keine auffallenden Veränderungen in der Form. Nirgends Auftreibungen und Tumoren. — Aehnliche Fälle sind von Köppen, von v. Recklinghausen und von Haemig beobachtet, doch die beiden Affektionen nicht in ursächlichen Zusammenhang gebracht worden. Hoennicke ist nun weiter gegangen und hat festgestellt, dass die Osteomalacieendemien alle in Kropfgegenden herrschen. Denkt man sich Deutschland durch eine von NW nach SO gehende Diagonale getrennt, so hat man südwestlich die Kropfgebiete und die Osteomalaciegebiete, nordöstlich sind Kröpfe selten und es fehlt im allgemeinen die Osteomalacie. An der Hand des reichen Würzburger Osteomalaciematerials hat Hoennicke die Frage der Beziehungen der Osteomalacie zur Schilddrüse zu beantworten versucht. Bei seinen klinischen Nachforschungen fand er:

Osteomalacie	mit	Morbus Basedowii	1	mal,
„	„	ziemlich grosser Struma	3	„
„	„	mässiger Struma	15	„
„	„	kleiner Struma	2	„
„	„	Thyreoiditis	1	„

ohne Struma aber mit thyreogenen Symptomen und Struma in der Familie 7 mal, ohne Zeichen, die auf krankhafte Beschaffenheit der Schilddrüse deuteten, 1 mal.

Bei der Mehrzahl der Kranken bestanden Kongestionen, Zittern, Schwindel, Herzklopfen, Durchfälle, Neigung zum Schwitzen und Durst. „Zufällig ist die grosse Häufigkeit kranker Schilddrüsen bei Osteomalacie nicht", schreibt Hoennicke, „denn es ist auch nicht zufällig, sondern gesetzmässig, dass die Osteomalacie geographisch ein Begleiter des Kropfes ist." „Die Annahme einer primären Erkrankung der Schilddrüse", fügt Hoennicke bei, „macht die ganze Symptomatologie der Osteomalacie verständlicher; der anerkannte Einfluss auf das Knochensystem, welcher der Schilddrüse physiologisch und pathologisch zukommt, beim Knochenwachstum, beim kongenitalen und infantilen Myxödem, Kretinismus, bei der Frakturheilung (Steinlin, Hanau, Hofmeister, Bayon) und bei der Frakturentstehung (Girard) ist ein überzeugendes Argument hierfür". Die Erfolge der Kastration bei der Osteomalacie erklärt Hoennicke folgenderweise: „Ich halte es für wahrscheinlich, dass Schilddrüse und Eierstock in ihrer physiologischen Tätigkeit zum Teil mit gleichen Stoffen arbeiten (nicht in gleicher Weise). Krankheit der Schilddrüse — im höchsten Grade die der Osteomalacie zugrunde liegende Störung — stört den Phosphorstoffwechsel wahrscheinlich in der Form erhöhten Phosphorverlustes und führt zur Osteomalacie. Unter diesen Umständen wirkt die übrigens physiologische Tätigkeit der Ovarien verschlimmernd, bzw. für das klinische Erscheinen auslösend. Bei der Gravidität kommt hierzu das Moment des Materialverbrauchs durch den Fötus. Beseitigung der physiologischen Eierstockstätigkeit muss danach folgerichtig je nach dem Grade der Thyreoideaerkrankung sowie nach Massgabe der sonstigen einer Heilung günstigen Bedingungen Stillstand oder Besserung in die Wege leiten, kann aber auch versagen, und zwar nach der Richtung, wenn entweder die Erkrankung der Schilddrüse zu schwer oder die physiologische Stoffwechselleistung der Ovarien erheblich reduziert und mehr oder weniger belanglos ist."

Pommer[205]), Warschau u. a. führen die Osteomalacie auf eine nervöse Stoffwechselstörung zurück, die dem Knochen die Fähigkeit benimmt, Kalksalze festzuhalten. Die Osteomalacie wäre demgemäss die Wirkung eines ausserhalb des Knochens wurzelnden Prozesses, welcher von Pommer in das Centralnervensystem verlegt wird. Beweisführende Merkmale fehlen dieser

Theorie; die bei der Osteomalacie mitunter beobachteten Störungen des Nervensystems deuten keineswegs auf eine primäre Erkrankung desselben hin.

Gestützt auf einen Osteomalaciefall, bei welchem die Knochenaffektion mit einer bedeutenden Magendilatation verbunden war, nahm Comby[325]) an, dass die Osteomalacie möglicherweise das Ergebnis „mangelhafter Ernährung" einerseits und „abnormer Fermentbildung" andererseits sein könnte.

Die Rolle der Heredität ist bei der Osteomalacieätiologie noch nicht festgestellt. Einzelne diesbezüglich existierende positive Beobachtungen (4 Fälle im ganzen!!) können wohl nicht schwerwiegend in die Wagschale fallen.

Alle die herrschenden, eben angeführten Theorien sind nicht geeignet, eine Einigung in der Pathogenesefrage der Osteomalacie herbeizuführen, so dass das Feld der Hypothesen noch offen steht!

Vielleicht bleibt es auch hierin der Bakteriologie vorbehalten, eine befriedigende ätiologische Erklärung der Osteomalacie zu liefern. Forschungen in dieser Richtung sind schon seit geraumer Zeit gemacht worden. Schon im Jahre 1886 beschrieb Zurn[383]) einen Mikroorganismus, den er im Knochenmarke malacischer Knochen beobachtete; seine Angaben fanden jedoch keine nachträgliche Bestätigung (Birch-Hirschfeld, Fehling). Auch Kehrer[149]) neigt sich der infektiösen Theorie zu, wenngleich positive Ergebnisse in diesem Sinne nicht verzeichnet sind. (Seligmann[241]), Herty, Truzzi.) Morpurgo[186]) berichtete jedoch kürzlich über das epidemieartige Auftreten von Osteomalacie bei weissen Versuchsratten. Aus den Organen des erkrankten Tieres züchtete er einen Diplococcus, dessen Einimpfung bei alten Ratten eine teils der Osteomalacie, teils der fibrösen Ostitis, bei jungen Ratten eine der Rachitis entsprechende Knochenkrankheit erzeugte. In dieser Beziehung ist auch eine Beobachtung Fischer's, der in der Familie einer osteomalacischen Frau typische Krankheitssymptome bei deren Mann und Rachitis bei einem Kinde konstatieren konnte, von Wert. Die „infektiöse Theorie" dürfte am ehesten mit der Gesamterfahrung in Einklang stehen und uns das Wesen der Affektion am ungezwungensten erklären. Doch auch hier sind weitere Forschungen nötig, um den infektiösen Ursprung zu begründen und festzustellen, ob bei der Osteomalacie ein spezifischer Mikroorganismus in Frage kommt oder ob wir es vielmehr mit einer Fernwirkung von Toxinen verschiedenen Bakterien, die den

Knochen zur Erweichung bringen, zu tun haben. Auffallend ist es, dass in der Anamnese von Osteomalaciekranken nicht so selten vorangegangene Infektionskrankheiten, wie Puerperalfieber, Typhus, Scharlach, Influenza, Pneumonie, Rheumatismus, Syphilis und Gonorrhöe angeführt werden.

Pathologische Anatomie.

Der ursprüngliche Begriff der Osteomalacie stützte sich wesentlich auf das makroskopische Verhalten: die Knochen sind bei der Osteomalacie weich, leicht schneidbar, biegsam, federnd und in vielen Fällen auch brüchig. Die Knochen fühlen sich häufig ausserordentlich fett an. Kilian[158]) unterscheidet 2 Osteomalacieformen: die Osteomalacia fracturosa psatyra und die Osteomalacia cerea cohaerens oder apsatyra; doch hat man erkannt, dass irgend ein prinzipieller Unterschied in den beiden Formen nicht existiert. Die älteren Autoren beschrieben noch eine Osteomalacia rubra und flava, je nachdem sie Mark und Spongiosa hyperämisch und ekchymosiert oder blutleer und stark fetthaltig fanden. Die Farbe ist gewöhnlich mehr gelblich, ähnlich derjenigen gelben Wachses, und das spezifische Gewicht osteomalacischer Knochen vermindert (0,721 statt 1,877). Auf dem Durchschnitt zeigt sich schon makroskopisch ein „Minus von Knochengewebe“, die Markhöhlen sind auf Kosten der stark reduzierten Knochensubstanz erweitert, letztere selbst erscheint rarefiziert, d. h. lockerer gebaut, spongiös, wo sie kompakt sein sollte, und nur in Spuren vorhanden, wo normal schwammiger Bau zu erwarten war. Der so geschaffene Raum ist von Mark eingenommen und in manchen Fällen sind grössere cystische, mit Flüssigkeit gefüllte Hohlräume im Inneren der ursprünglichen Markhöhle vorhanden. In sehr schweren Fällen fehlt stellenweise der Knochen ganz und das Periost bildet einen Schlauch. Unter den anatomischen Veränderungen des malacischen Knochens begegnen wir einer beträchtlichen Armut der Tela ossea an Kalk, infolge deren alle oder die meisten Binnenräume und Oberflächen mit einer dicken „osteoiden“ Schicht bedeckt sind, und ferner einer auffallenden Porosität des Knochens, einer Atrophie des Knochengewebes, welche die kompakte Rinde porös macht und die Markräume des Knochens auf Kosten der Spongiosa vielfach mit weichem Mark erfüllt und zum Teil, wie bereits angedeutet, cystisch umwandelt.

Einen Hauptstreitpunkt in der Lehre von den pathologischen

Veränderungen bei der Osteomalacie bietet die Frage, wie die bei der klassischen Hämatoxylin-Karminfärbung sich rot tingierenden osteoiden Säume aufzufassen sind. Fast alle Theorien der Entstehung der Krankheit, schreibt Schmidt[340]) in seinem vorzüglichen Referat, das wir der folgenden Darstellung in vieler Beziehung zugrunde legen, sind von dem Standpunkt aus aufgestellt worden, dass die kalklosen Säume alte entkalkte Substanz seien — daher die Bezeichnung Kilians „Halisterese" — welche allgemein galt, bis Cohnheim, Mommsen, Pommer, Kassowitz, Birch-Hirschfeld, Hanau u. a. die Ansicht aufstellten, dass dieselben neuangelagertes aber unverkalkt gebliebenes Gewebe darstellen. Entscheidend in dieser Frage wirkte die Entdeckung der „Gitterfiguren" im malacischen Knochen durch v. Recklinghausen[226]), weil hierdurch ein neues Merkmal der Halisterese geschaffen wurde. Die Gitter im engsten Sinne stellen ein durch bestimmte Methoden der Gasinjektion zur Anschauung zu bringendes Kanalsystem neben den Knochenkörperchen und ihren sternförmigen Ausläufern dar, welches in der Grundsubstanz liegt. „Sie stehen im engsten Zusammenhang mit der von v. Ebner entdeckten fibrillären Struktur des Knochengewebes und bilden sich analog der asbestartigen Degeneration des Knorpels durch eine Zerfaserung der kalklosen Interzellularsubstanz des Knochens in ihre Elementarteile, sind richtige Interfibrillärspalten. Entsprechend dem Wechsel in der Anordnung der Knochenfibrillen bieten auch diese luftgefüllten Interfibrillärräume je nach der Lokalität verschiedene Bilder dar, im einfachsten Falle parallele steife, stäbchenförmige Linien, „einläufige Gitter", so besonders an der Wand der Gefässkanäle, andere Male recht- oder spitzwinklig gekreuzte Gitter. Sind sie im allgemeinen unabhängig von den Ausläufern der Knochenkörperchen, so lassen sich doch oft genug Verbindungen zwischen beiden feststellen, wenn die Kanälchen eine Erweiterung eingegangen sind, und schliesslich können die Leiber der vergrösserten Knochenkörperchen selbst mit in dichtstehende Gitterbildungen eingezogen werden und letztere dann netzförmig verbundene Spältchen enthalten. Die Figuren, die man im lebenden Zustand mit Flüssigkeit gefüllt sich denken muss, liegen an Stelle der Kalksalze und der Kittsubstanz, können also nur in einem gleichzeitigen Mangel beider Bestandteile begründet sein. v. Recklinghausen sieht in ihnen den Ausdruck einer rückgängigen Metamorphose, einer Halisterese, welche zunächst ein Zusammenfallen und eine Verschmelzung der Ränder des restierenden Grundgewebes zu der hya-

linen osteoiden Substanz folgen. So fallen die Gitter nie auf die kalkfreie Zone, sondern auf die Grenze von kalkhaltiger und kalkloser Substanz, in welcher noch ein relativer Kalkgehalt und damit eine gewisse Steifigkeit das Zusammenbacken der gebildeten Spalten hindert, auf dieselben Stellen also, an denen Pommer die körnigkrümelige Beschaffenheit des Zwischengewebes fand, die er auf ungleichmässige Ablagerung der Kalksalze zurückführt; vermutlich rührt das eigentliche Aussehen von der Existenz der Gitter her. Im weiteren Verlauf der Veränderung tritt nach v. Recklinghausen ein Schwund des osteoiden Grundgewebes ein, nicht durch lakunäre Resorption, nur unter Auftreten perforierender Kanäle, hauptsächlich aber durch einfache Abschmelzung vom freien Rande her. Mit dieser Auffassung steht es in bester Harmonie, dass Apolant, welcher die Gitterfiguren auch in destruierenden Knochentumoren nachwies, sie durch künstliche Entkalkung normaler Knochen erzeugen konnte, und zwar sowohl die aus Erweiterung der präformierten Knochenkörperchen und Kanälchen hervorgehenden als auch die den Interfibrillärspalten entsprechenden" (Schmidt). Hanau hat entgegen der Auffassung v. Recklinghausen den Gitterfiguren eine andere Deutung gegeben und sie als den Ausdruck eines mangelhaften Kalkgehaltes überhaupt aufgefasst, welcher nachweislich auf unvollkommener Kalkablagerung beruhen könne und auch allgemein wohl eher auf diese als auf Kalkentziehung zurückzuführen sei. Die Beweisführung Hanau's liegt wesentlich darin, dass er reichliche Gitter bei der sogenannten „physiologischen Osteomalacie" Schwangerer fand, und zwar an der Grenze der breiten osteoiden Zonen, welche in grosser Zahl subperiostal und auf der Wand der Markräume, Havers'schen und perforierenden Kanäle liegen und deshalb als neugebildet angesehen werden, weil ihre Ausbildung mit einer besonders dicken und exquisit kalklosen Beschaffenheit des Osteophyts am Schädeldach Hand in Hand geht, auch der direkte Zusammenhang der letzteren mit der Auskleidung der an der inneren Schädelfläche sich öffnenden Knochenkanäle nachweislich vorhanden ist. „Dieser Beweis ist für sich nicht zwingend, da die Angaben bezüglich der Dauer des Puerperiums in den betreffenden Fällen fehlen und so kein Urteil darüber ermöglicht ist, ob die neuentstandenen Knochenanlagerungen nicht schon wieder in der Rückbildung und Entkalkung begriffen waren; für diese Annahme spricht Hanau's Angabe, dass er nur selten Osteoblasten auf den kalkfreien Zonen fand. Schwer vereinbar mit Hanau's Theorie wären die trotz Bert-

schinger's Zweifel bestehenden Befunde v. Recklinghausen's, dass die Gitterfiguren nicht ausschliesslich an der Grenze kalkhaltiger und kalkloser Knochensubstanz auftreten, sondern auch inmitten ersterer, fern von osteoiden Lagern: so in der Achse harter Spongiosabälkchen, ferner in der Compacta an den Grenzlinien der Lamellen alter Havers'scher Systeme, welche sie in ganzer Zirkumferenz voneinander unter Herstellung von den als „vaskuläre Streifen" erscheinenden Interlamellärspalten ablösen können, oder in den Schaltlamellen. Es fallen mit dieser Art der Lamellierung offenbar die Bilder zusammen, aus denen Roloff schloss, dass die Gewebsschmelzung zwischen den Lamellen rascher fortschreitet, als sie dieselben durchdringt, und zur Auflösung grosser Plättchen führt, ferner diejenigen, welche Kassowitz als „lineäre" Schmelzung bezeichnet. Ein weiteres Bedenken gegen Hanau's Auffassung liegt darin, dass nach v. Recklinghausen die in der Bälkchenachse entstandenen Gitterzüge durch Verbindung mit Markräumen Zellen eintreten lassen und schliesslich zu Gefäss- und Markkanälen werden. Zudem kommt die von v. Recklinghausen als Zeugnis der regressiven Metamorphose herangezogene Tatsache, dass die durch die Gitterfiguren ausgezeichneten kalklosen Zonen osteomalacischer Knochen von dem mit Sharpey'schen Fasern versehenen, also sicher neugebildeten osteoiden Gewebe sich dadurch unterscheiden, dass sie viel ärmer an Knochenkörperchen und Kanälchen und diese blass und verwachsen sind und keine deutlichen Zellen hervortreten lassen. Die von Bertschinger vermisste Wiederlegung der Pommer'schen Ansicht, dass solche Bilder durch die Schnittrichtung bedingt seien, liegt darin deutlich ausgesprochen, dass auch bei stärkster Gasfüllung die Knochenkörperchen der gänzlich kalkfreien gegen die der gitterführenden Substanz abgeschlossen erscheinen, und vor allem darin, dass v. Recklinghausen in ganzen, nicht geschnittenen Knochenblättchen Bruchstücke von Verzweigungen der Knochenkanälchen nachwies, deren Verbindungen mit den Knochenkörperchen aufgehoben waren. Beurteilt man somit die osteoiden Lager von dem Standpunkte aus, dass die Gitterfiguren einen Entkalkungsprozess anzeigen, so ergibt sich, dass bei der echten Osteomalacie diese entkalkten Säume gegenüber den neugebildeten an Zahl weit überwiegen. Mit dieser alten und neubefestigten Auffassung harmonieren anderweitige rein anatomische Tatsachen: Für die in allen stärkeren Fällen der Krankheit ausgebildete Atrophie der Tela ossea musste Cohnheim von seinem Standpunkt aus eine abnorm erhöhte lakunäre Resorption zur Erklärung heranziehen,

welche durch die Anbildung neuer osteoider Substanz nicht völlig ausgeglichen werden könne. Cohnheim leitete seine Theorie nicht von eigenen Beobachtungen ab, die genaueren Untersuchungen anderer aber, welche sich auf diesen Punkt richteten, haben ergeben, dass im osteomalacischen Knochen die Osteoklasten in derselben Verbreitung wie im normalen erwachsenen (Pommer) oder sogar auffallend spärlich (v. Recklinghausen) vorkommen, ferner aber auch, dass Osteoblasten in viel zu geringer Zahl vorhanden sind, als dass sie die grosse Ausbreitung der Karminzonen als neuapponierter Gewebe zu erklären vermöchten. Wo dennoch unzweifelhafte Zeugnisse für die Neuanbildung mancher osteoider Lager vorliegen, da wird durch die erwähnten Mitteilungen v. Recklinghausen's, dass regelmässig im Laufe der Osteomalacie auch eine solche Produktion von kalklos bleibenden Knochen stattfindet, genügende Erklärung gegeben und es liegt kein Anlass vor, von solchen Stellen einen Schluss auf die gesamten osteoiden Zonen zu ziehen. „Bisher scheint die alte und durch v. Recklinghausen noch bedeutend bestärkte Anschauung, dass die Weichheit der osteomalacischen Knochen im wesentlichen auf Kalkberaubung beruht, nicht erschüttert" (Schmidt). Die grossen Markräume entstehen nach der Theorie der Halisterese auf Kosten der Tela ossea dadurch, dass die kalklos gewordene Substanz vom Rande her abschmilzt, zum geringeren Teil auch unter Auftreten perforierender Kanäle schwindet; indem letztere sowie die entsprechenden Interlamellärspalten sich mit Fett- oder Lymphmark füllen, kommt die Porosität der malacischen Knochen zustande (Schmidt). Das Schmelzungsprodukt, welches von Rindfleisch und Senator als schleimig, von Durham und Steiner als körnig bezeichnet worden ist, lässt sich im anstossenden Markgewebe nicht nachweisen; eine Umwandlung der entkalkten osteoiden Substanz in faseriges Bindegewebe oder Gallertmark spielt dabei wohl nicht die ausgedehnte Rolle, die Rokitansky, Virchow, Weber u. a. annehmen, obschon nach v. Recklinghausen Bilder dieses Ueberganges in faseriges Gewebe neben denen der einfachen Auflösung vorkommen (Schmidt).

(Schluss folgt.)

II. Referate.

A. Gefässe, Blut.

Beiträge zur Pathologie des Aneurysmas der Arteria hepatica propria. Von J. Bickhardt und E. Schümann. Deutsches Archiv f. klin. Medizin, Bd. XC, 3./4. Heft.

Seitdem Kehr über einen Fall von erfolgreicher Unterbindung der Arteria hepatica propria wegen Aneurysmas berichtet hat, hat unser Interesse an der Möglichkeit einer richtigen Diagnose dieser seltenen Affektion zugenommen. Verf. besprechen an den Krankengeschichten zweier einschlägiger Fälle, die nicht nur klinisch, sondern auch pathologisch anatomisch eingehend studiert wurden, die Symptomatologie und Differentialdiagnose des Leberarterienaneurysmas. Eine Anzahl von Fällen, die fast alle sehr rasch zum Tod führen, verlaufen ohne jedes auf das Aneurysma und seine Folgeerscheinungen deutendes Symptom. Sind jedoch Symptome vorhanden, so ist die konstanteste Krankheitserscheinung ein Schmerz vom Typus bei Gallensteinkoliken. Die Schmerzen setzen meist heftig ein und können dann mehr oder minder rasch wieder abklingen, bis nach einer eventuell mehrere Monate betragenden Zwischenpause eine neue Schmerzattacke folgt. Von eigentlichen Kolikschmerzen (Bleikolik) unterscheiden sie sich dadurch, dass die schmerzhafte Stelle mehr weniger stark auf Druck empfindlich ist. Das zweithäufigste Symptom ist Icterus, der nicht selten recidiviert, und Blutungen in den Digestionsapparat; auch diese recidivieren häufig und führen nur selten acut zum Tode. Die direkte Perforation des Aneurysmas in den Verdauungstrakt ist selten und führt natürlich zu sehr profusen Blutungen. Eine Anschwellung der ganzen Leber sowie eine deutliche Schwellung der Gallenblase werden häufig beobachtet. Ausser diesen mehr indirekten Symptomen können noch direkte Erscheinungen des Aneurysmas hinzukommen, wie ein mitgeteilter Fall der Verf. zeigt. Unter diesen ist zuerst eine palpable Geschwulst zu nennen, die anfangs als eine derbe, von der Umgebung nicht abgrenzbare Erhebung erschien, später sich aber als ein mit Flüssigkeit gefüllter Sack herausstellte. Pulsationen waren erst in der allerletzten Zeit fühlbar. Weiters bestand ein auffälliger Wechsel der fühlbaren Wandspannung, und zwar erfolgte die Zunahme der Spannung im Anschluss an eine Blutung. Weiters fanden die Verf. als direktes Aneurysmasymptom ein pulssystolisches Blasen über dem Tumor. Das Geräusch war streng über dem Tumor lokalisiert und wurde bis zum Tode des Kranken gehört.

Aetiologisch waren beide Fälle zu den mykotischen Aneurysmen zu rechnen, besonders der eine Fall ist als ein Aneurysma tuberculosum ein Unicum. Raubitschek (Wien).

Aneurisma inguinale. Estirpazione. Guarigione. Von Scurati. Clin. chirurg., 31. März 1907.

Bei dem 37 Jahre alten Patienten bestand seit 7 Monaten eine pulsierende Geschwulst in der rechten Inguinalgegend, die langsam an Grösse zunahm, im Beginne nur zeitweise, in den letzten Tagen kontinuierliche Schmerzen verursachte. An der Herzspitze bestand ein systo-

lisches Geräusch. Die Haut über dem Tumor war leicht gerötet, vom Tumor abhebbar, der Tumor hatte die Grösse eines Strausseneies, war elastisch und beweglich; der grössere Teil lag unter dem Arcus cruralis, der Pol erstreckte sich mehrere Querfinger über denselben hinaus. Die Pulsation war synchron mit dem Radialpuls, bei Druck mit dem Stethoskop entstand ein systolisches Geräusch; bei Kompression der Iliaca externa blieb die Pulsation bestehen. Beim Vergleich des Pulses der Tibial. post. erweist sich der rechte als schwächer und etwas retardiert. Die Beweglichkeit des Beines war nach allen Richtungen frei. Der grösste Durchmesser des Tumors war 11 cm, unter dem Bogen $7^1/_2$ cm, darüber $3^1/_2$ cm.

Operation. Inzision der Haut und Durchtrennung der Art. fem. zwischen 2 Ligaturen. Der Aneurysmasack kann wegen Adhärenz an die Vena fem. nicht völlig exstirpiert werden. Trotz Ligatur der Iliaca extern. persistiert die Pulsation; erst nach Unterbindung der Femor. prof. sistiert dieselbe. Bis auf einen kleinen adhärenten Anteil wird der Sack exstirpiert, sodann die Circumflexa iliaca, die Epigastr. und die Subcut. abdomin. ligiert. Die Wunde wird bis auf eine kleine Stelle für die Drainage geschlossen. Nach 4 Wochen konnte Patient das Spital verlassen.

Mikroskopischer Befund. Das Endothel völlig zerstört, die Tunica media normal dick und aus kompaktem Bindegewebe zusammengesetzt, darin nur vereinzelte, elastische Fasern und zahlreiche Vasa vasorum, einzelne zeigen in der Umgebung kleinzellige Infiltration, hier und da kleine Hämorrhagien. Die Adventitia war normal.

Patient hatte im Sulc. praeputialis eine Narbe nach Sklerose. Autor hält den Zusammenhang des Aneurysmas mit dieser Affektion für zweifellos. Was die Etablierung eines collateralen Kreislaufes anbelangt, so kann dieselbe bei Obliteration oder Resektion der Art. femor. als komplett bezeichnet werden. Es entstehen successive Anastomosen der Ischiadica, der Circumflexa und jener oberflächlichen Arterien, die von der Poplitea abgehen. Herrnstadt (Wien).

Spontaneous aneurysm of the popliteal artery treated by exstirpation. Von H. A. Lediard. Lancet, 14. September 1907.

Verf. berichtet über 17 Fälle von Poplitealaneurysma, von diesen waren 13 spontan und wurden durch Freilegung des Sackes, Ligatur am proximalen und distalen Ende und Entfernung desselben geheilt; nur 2 von diesen starben.

Ein 54 Jahre alter Mann verspürte nach Ueberstreckung seines Beines Schmerzen im Knie, die in den Unterschenkel ausstrahlten; nach ca. 2 Monaten bemerkte er eine ca. taubeneigrosse Schwellung, die rasch an Grösse zunahm. Dieselbe lag in der rechten Kniekehle, war pulsierend, über der Geschwulst war ein Schwirren fühlbar und hörbar; die Pulsation hörte bei Kompression der Femoralarterie auf. Das Aneurysma wurde auf die oben beschriebene Art entfernt, doch musste auch die Poplitealvene, an die der Sack unlösbar adhärent war, durchtrennt werden, ohne dass weitere Konsequenzen eingetreten wären. Die Gefahren bei der Exstirpation sind die gleichen wie bei anderen Methoden; Gangrän nach Kompression der Femoralarterie wird ebensogut bei Anwendung der Ligatur wie bei Exstirpation beobachtet.

Grössere Schwierigkeiten bietet die Operation eines falschen Aneurysmas, wie sie von Walsham beschrieben wurde; hier wurde der falsche Sack geöffnet, die Blutcoagula wurden entfernt, worauf sich erst der wahre Sack präsentierte, der nach proximaler und distaler Ligatur entfernt wurde.

Als Beispiel für eine misslungene Ligatur dient der Fall von Christopher Hoak, wo 14 Tage nach Ligatur der Femoralarterie die Pulsation mit unverminderter Stärke wieder auftrat und die Exzision des Sackes vorgenommen werden musste. In einem anderen Falle musste nach Ligatur das Bein wegen Gangrän amputiert werden.

Ueberall dort, wo das Aneurysma leicht zugänglich ist, sollte die Exzision desselben vorgenommen werden, die bei entsprechender Asepsis als die einzige radikale Kur anzusehen ist.

Herrnstadt (Wien).

Die Diagnose des Arterienverschlusses bei Gangraena pedis. Von L. Moszkowicz. Mitteilungen aus den Grenzgebieten der Medizin und Chirurgie, Bd. XVII, 1./2. Heft.

Verf. verwendet die aktive Hyperämie als Symptom, das die geringsten Grade von Zirkulation noch anzeigt, jenes Minimum von Blutversorgung, das noch hinzureichen scheint, um ein Gewebe am Leben zu erhalten. Verf. ging bei seinen Versuchen, die hauptsächlich die untere Extremität betrafen, so vor, dass er die Extremität eine Weile hoch halten liess, hierauf schnürte er den Oberschenkel möglichst hoch oben mit einer elastischen starken Gummibinde energisch ab und liess die Binde 5 Minuten liegen. Die Extremität war vollkommen blass und stach deutlich in der Farbe gegen die andere ab. Wird dann die Binde gelöst, dann tritt auch bei bestehender Arteriosklerose prompt die Hyperämie auf, wenn die Zirkulation genügend ist. Ganz anders bei Menschen, bei denen Parästhesien, zeitweilige Cyanose oder gar schwerere Symptome, intermittierendes Hinken, Gangrän, auf eine Störung der Zirkulation hinweisen. Die Hyperämie ist viel schwächer, braucht viel länger, ehe sie sich über die Extremität ausbreitet; zögernd, kaum merklich in der Farbenänderung, breitet sich die Rötung nach abwärts aus.

Auch könnte der Hyperämieversuch, öfters wiederholt, eine Erweiterung der verengten Gefässe herbeiführen oder die Ausbildung eines Collateralkreislaufes befördern. Raubitschek (Wien).

Die Ligatur der Carotis communis. (Eine neue Methode zur Orientierung über eventuelle Zirkulationsstörungen.) Von M. Jordan. Arch. f. klin. Chir., Bd. LXXXIII, 1. Heft.

Da die Gefahr der Ligatur der Carotis communis selbst bei einwandsfreier Asepsis und Technik noch immer eine sehr bedeutende ist, indem durch Ausbleiben eines genügenden Collateralkreislaufes Ernährungsstörungen im Gehirne auftreten können, ja in 10 % der Fälle sogar Exitus letalis erfolgt, andererseits der Eintritt von Komplikationen nicht vorausgesehen werden kann, schlägt Verf. vor, eine lockere, temporäre Ligatur der Carotis für die Dauer von 48 Stunden vorzunehmen. — Das Verfahren, das vom Verf. am Tiere und am Menschen erprobt wurde, wird unter Lokalanästhesie ausgeführt und besteht in einer sehr vor-

sichtigen Ligierung mittels Gummibandes, Catguts usw. In Fällen von ungenügendem Collateralkreislauf könnte man versuchen, durch allmählich gesteigertes Zuschnüren des anfangs lockeren Bandes den Zirkulationsausgleich zu fördern. Victor Bunzl (Wien).

Ueber die Unterbindung der grossen Gefässe des Unterleibes. Experimentelle und kritische Studien. Von Offergeld. Deutsche Zeitschr. f. Chir., Bd. LXXXVIII, 1.—3. Heft.

Ausgedehnte experimentelle Versuche über obiges Thema sowie das Studium klinischer Beobachtungen führen den Verf. zu vielfachen interessanten Ergebnissen, von denen folgende mitgeteilt werden sollen. — Bei Unterbindung eines grossen Gefässes des Unterleibes bildet sich ein Collateralkreislauf, dessen Ausgleichsbahnen im Capillarsystem gelegen sind. Durch diesen Umstand wird infolge des grossen Widerstandes das Herz zu einer Mehrarbeit gezwungen, die sich durch klinische und anatomische Folgeerscheinungen nachweisen lässt. Deshalb ist auch der Ausgang der Unterbindung abhängig von dem Zustand des Herzens und der Drucksteigerung, wobei betont wird, dass nur solche Fälle hier in Betracht gezogen werden, wo nicht schon vorher die Gefässe durch Tumoren komprimiert und thrombosiert waren. — Zum speziellen Teil übergehend stellt Verf. folgendes fest: Die Unterbindung der Aorta stellt an das Herz gewaltige Ansprüche und erfordert als Grundlage ein vollständig gesundes Kreislaufssystem, weshalb sie bei Aneurysmen, septischen und Konstitutionskrankheiten entschieden kontraindiziert ist. Gleiche Erscheinungen macht die doppelseitige Unterbindung der Iliaca communis, während die einseitige ebenso wie die Unterbindung der Art. iliaca interna als ungefährlicher Eingriff angesehen werden kann. Während auch die Unterbindung der Art. iliaca externa nicht zu fürchten ist, bildet diejenige der A. femoralis eine grosse Gefahr wegen der Gangrän des Beines, die in 60 °/₀ aller Fälle auftritt. Letztere Verhältnisse stehen nicht im Einklang mit dem Experiment am Tiere, bei welchem obige Komplikation nur selten ist und nach 2—3 Tagen die Zirkulationsverhältnisse wieder normal werden. Die Unterbindung der entsprechenden Venen ist von weitaus geringerer Bedeutung. Bei doppelseitiger Unterbindung der Vena iliaca interna sind Störungen von seiten der Blase nicht ausgeschlossen, bei der Unterbindung der Cava inferior unterhalb der Nierenveneneinmündungsstelle kommt es bloss infolge der Mehrbelastung des Kreislaufes zu Veränderungen des Herzens und zu Drucksteigerung, welche letztere nach 2 Tagen wieder normalen Verhältnissen Platz macht. Victor Bunzl (Wien).

Periarteriitis nodosa. Von Heinrich Benedikt. Budapesti Orvosi Ujság, 1907, No. 26.

Die von Kussmaul im Jahre 1866 zuerst gekennzeichnete Periarteriitis nodosa ist eine höchst seltene Krankheit. Sie tritt gewöhnlich bei jungen Leuten plötzlich auf. Die Symptome sind: Extremitätenschmerzen mit Muskellahmung und Atrophien, unregelmässiges Fieber, schwacher, schneller Puls, rasch zunehmende Kachexie, manchmal ausgiebige Blutungen, kolikartige Schmerzen in der Magen- und Lebergegend, oft Icterus, Oedeme, Albuminurie, manchmal cerebrale Symptome. Der Tod erfolgt meistens durch Erschöpfung. Die Krankheit ist progredient, führt in einigen Wochen oder Monaten zum Exitus, aber

2 Fälle sind bekannt, bei welchen den Kräfteverfall des Patienten eine auf Monate sich hinziehende Besserung unterbrach. Dort wo in vivo überhaupt eine Diagnose zu stellen gewagt wurde, richtete sich dieselbe nach den hervorragendsten Symptomen. So imponierten die Fälle für Trichinose, Polyneuritis, Neuromyositis haemorrhag., Gehirnabscess. Natürlich deckte die vorläufige Diagnose nicht vollkommen die Fülle der Symptome. Die wahre Natur der Krankheit eröffnete sich nur am Sektionstisch dem Obduzenten. Die mittelgrossen und kleinen Gefässe zeigen knoten- oder spindelförmige Verdickungen, die entweder solid sind oder aber thrombosierten Aneurysmen entsprechen. Die Knoten sind mikroskopisch, erbsen- oder bohnengross. Mit Vorliebe plazieren sie sich an den Verästelungsstellen der Arterien. Das Lumen derselben ist verengt oder thrombosiert. Die am häufigsten ergriffenen Arterien sind die Art. coron. cordis, die Arterien des Mesenteriums, der Milz und der Nieren. Makroskopische Knoten sind unter der Haut nur einmal gefunden worden.

Die histologische Struktur der Knoten entspricht entweder einer dichten periarteriitischen Infiltration oder aber kleinen, aus der Veränderung der Tunica media entstammenden Blutgefässausbuchtungen. Einige betrachten als Ausgangspunkt des Prozesses die entzündliche Veränderung der Adventitia, andere die der Intima. Die pathologische Ursache der Krankheit ist eine unbekannte Infektion, eventuell Lues, obzwar zur Unterstützung letzterer Ansicht kaum ein Anhaltspunkt vorhanden ist. Nach Meinung anderer ist das Wesen des Prozesses die Aneurysmabildung, die infolge der Schwächung der Media aus konstitutionellen Ursachen entsteht (Eppinger, Paul Meyer, Ferrari). Die Folgen der Gefässveränderungen sind Darmnekrosen und Darmgeschwüre, Niereninfarkte, seltener innere Blutungen.

Einen bezüglichen Fall konnte Verf. intra vitam diagnostizieren. Derselbe bezieht sich auf eine 44 jährige Lehrerin, bei der im Gefolge einer hochgradigen Kachexie an den verschiedensten Körperteilen Knötchen unter der Haut auftraten. Das eine dieser Knötchen wurde exstirpiert und es wurde ein in eine Bindegewebshülle eingeschlossenes Blutgerinnsel gefunden; dieses Gebilde erwies sich als ein Aneurysma dissecans, bei dem der Bluterguss zwischen der Media und Adventitia erfolgte. Ein zweites exstirpiertes subkutanes Knötchen zeigte bei der histologischen Untersuchung das Bild einer periarteriitischen Wucherung und eines wahren kleinen Aneurysmas, so dass die Diagnose der Periarteriitis nodosa festgestellt erscheint. Die Aetiologie war auch in diesem Falle nicht eruierbar. Die Therapie bestand in schmerzlindernden Verfahren, Bädern, Galvanisierung und Jodkali-Verabreichung, wobei der Zustand sich stets besserte, die Knötchen verkleinerten sich und es bildete sich nur ein neues hanfkorngrosses Aneurysma an der rechten Temporalis. Interessant ist dieser Fall dadurch, dass es der erste in vivo diagnostizierte Fall ist.

J. Hönig (Budapest).

Ueber Cavaresektion in einem Falle von Mischgeschwulst der Nierenkapsel. Von M. Draudt. Deutsche Zeitschrift f. Chir., Bd. LXXXVIII, 1.—3. Heft.

Mitteilung eines Falles von embryonaler Mischgeschwulst der Niere eines 2 Jahre alten Kindes, bei deren scheinbar radikalen Entfernung

eine Resektion der Cava inferior sich als notwendig erwies. Patient erlag schliesslich doch einem Recidiv, nachdem er sich vorher vollständig erholt hatte und, was bemerkenswert ist, niemals Stauungserscheinungen in den unteren Extremitäten aufgewiesen hatte. Als Folge der vorgenommenen Cavaresektion hatte sich ein Bauchwand-Venennetz gebildet, an dem in erster Linie die epigastrischen Gefässe beteiligt waren. — Das Röntgenbild des Gefässinjektionspräparates lässt die durch die Resektion zustande gekommenen Veränderungen der entsprechenden Blutzirkulationswege deutlich erkennen.

Victor Bunzl (Wien).

Beitrag zur Beeinflussung der Colibaktericidie des Menschenserums durch chirurgische Operationen. Von Ph. Bockenheimer. Arch. f. klin. Chir., Bd. LXXXIII, 1. Heft.

Verf. hat, um die Baktericidie des normalen Blutserums festzustellen, die Einwirkung des letzteren auf Bacterium coli studiert und festgestellt, dass frisches Menschenblutserum diese Eigenschaft besitzt, wobei bzgl. der Details der Methodik auf die Arbeit selbst verwiesen werden muss. Verf. hat nach seiner Methode in 50 Fällen vor und nach der Operation die Bakterieidie des Blutes geprüft und hat hierbei interessante Befunde feststellen können. In 40 Fällen ergab sich, dass 1,0 ccm Normalserums eine Aussaatmenge von $^1/_{100\cdot000}$ Oese Colikultur fast stets vollständig zerstörte, während auf einer Kochsalzkontrollplatte unendlich viele Keime wuchsen. Interessant ist nun, dass in den restlichen 10 Fällen, in denen keine Baktericidie festgestellt wurde, sich eine verminderte Resistenz des Organismus durch schwere Erkrankung, Kachexie, Anämie usw. klinisch ergab und dass in diesen Fällen nach der Operation die Baktericidie gegenüber dem Colistamme noch tiefer sank. — Nach schweren Eingriffen fand Verf. in 72 $^0/_0$ der Fälle Verminderung der Baktericidie, in 28 $^0/_0$ hingegen keine Beeinflussung; die letzteren Fälle endigten durchwegs mit Heilung, welche Tatsache mit der im Reagenzglasversuche festgestellten, auch nach der Operation erhaltenen Baktericidie des Serums im Einklang steht. Bei Eingriffen kleinerer Art bis zur Dauer von etwa 1 Stunde findet keine Beeinflussung der Baktericidie statt. Wenn auch die vorliegenden, speziell nur die Coligruppe berücksichtigenden Versuche keine unbedingt geltenden Schlüsse auf die allgemeine Baktericidie zulassen, so wäre es doch möglich, auf diese Weise eine praktische Methode zur Prüfung der natürlichen Resistenz des Organismus zu gewinnen. Ausserdem könnte durch den vor und nach der Operation angestellten Reagenzglasversuch die baktericide Kraft des Blutes festgestellt und könnten hierdurch neue Gesichtspunkte für eventuelle Prophylaxe, respektive Prognose gefunden werden. Victor Bunzl (Wien).

Ett fall af blyförgiftning genom s. k. Burowslösning. Von S. Sjöwall. Hygiea N. F., 1906, Sept., S. 895.

Kurzer Bericht über einen Fall von Bleivergiftung bei einer 78jähr. Person, bei der ausgedehnte Brandwunden des Rückens und der Arme mittels Burowlösung behandelt wurden. Patient wurde bald besser, aber 2 Monate später traten graue Gesichtsfarbe, Abnahme des Appetits, Kolik und Bleisaum des Zahnfleisches auf. Später ein stenokardischer Anfall, nach 14 Tagen Parese der Arme und Exitus. Die einzige eruierbare Ur-

sache dieser Vergiftung konnte nur die angewandte Burowlösung, nach der Formel 3 Alaun, 25 Bleizucker und 500 Wasser bereitet, sein. Verf. empfiehlt deshalb die Anwendung einer 9 % Aluminiumsubacetat-Lösung, die konstant und bleifrei ist und nach Verdünnung mit 4 Teilen Wasser ein vortreffliches Ersatzmittel der gewöhnlichen Burowlösung ist.

Köster (Gothenburg).

Die Anwendung der künstlichen Hyperämie (Bier'sches Verfahren) in der Therapie einzelner Geschlechtskrankheiten. Von Hugo Feleki. Budapesti Orvosi Ujság, 1907, No. 30.

Schon lange verursachte kein neues Verfahren eine so allgemeine Sensation und dauernde Wirkung wie die Bier'sche Lehre über die künstliche Steigerung der Hyperämie zu Heilungszwecken. Die wissenschaftliche Basis der Bier'schen Lehre bilden die neueren Ansichten bezüglich der Entzündung, die bekanntlich — im Gegensatze zu der früheren Auffassung — dahin konkludieren, dass die Entzündung keine Krankheit ist, sondern die Bekundung der Schutz- und Abwehrfunktion des Organismus, die wir dort antreffen, wo der Organismus von einer eine Krankheit verursachenden Schädlichkeit betroffen wird. Die Entzündung, beziehungsweise die mit ihr einhergehende Hyperämie dient durch ihre Produkte (Auswanderung von Leukocyten, Durchfiltern von Serum, Wucherung von Gewebszellen) als Anlass einerseits zur Eliminierung der pathologischen Faktoren, andererseits zur Entstehung des regenerierenden Prozesses. Die Entzündung soll daher nicht bekämpft werden; die Antiphlogose ist nur ausnahmsweise berechtigt. Die Hyperämie muss in den erkrankten Körperteilen zumeist gesteigert werden, damit der Organismus in seiner Schutzarbeit sowie in der Entstehung der Regeneration unterstützt werde. Bei Lokalerkrankungen infolge Infektion ist zumeist die venöse Hyperämie (Stauung) mit Erfolg anwendbar zur Linderung der Schmerzen sowie auch zur Förderung der Lösung und Resorption, beziehungsweise der Heilung, obzwar selten auch die Steigerung der aktiven, arteriellen Hyperämie (besonders Umschläge, Heissluft) wesentlich zum Erfolg beitragen kann. Die venöse Hyperämie wird teils durch Abschnürung des erkrankten Körperteils mit Binden (durch Applikation von weichem Gummi vom erkrankten Teil hinauf bis zu einer gewissen Entfernung), teils durch trockene Schröpfköpfe (Bier'sche Saugglocke) hervorgerufen.

Bei Geschlechtserkrankungen wurde das Bier'sche Verfahren bisher nicht sehr oft angewendet. Der eine Teil der mitgeteilten Krankengeschichten gibt von einem übermässigen Optimismus der Autoren Zeugnis, besonders bezüglich der bei acutem und chronischem Tripper, bei Gonorrhoe der paraurethralen Gänge, Ulcus orificii usw. angeblich erzielten Erfolge. Verf. wendete das Verfahren an der Poliklinik sowie auch in seiner Privatpraxis in folgenden Fällen an: Periurethritis chron., Cavernitis penis gonorrh. chron., Epididymitis gonorrh. acuta et chron., Impotentia coeundi psychica. Bei der Nebenhodenentzündung erzielte er die Stauungshyperämie durch Umwicklung des kranken Hodens in der Gegend des Funiculus, bei den übrigen Krankheitsformen durch Applizierung von Saugglocken. Die schönsten Erfolge beobachtete er bei Periurethritis, Bubo, besonders aber bei der Nebenhodenentzündung. Am auffallendsten ist die plötzliche Schmerzstillung bei acuter Epididymitis. Aber die

rasch bewirkte Resorption, die viel vollkommener ist als bei den früheren Methoden, gestaltet die Bier'sche Methode ebenfalls zu einer dankbaren Methode bei dieser Erkrankung. Periurethritis und Bubo inguin, die schon im Begriffe waren zu abscedieren, bildeten sich nach 6—10 maliger Anwendung des Saugapparates (immer täglich 1—2 mal je eine Stunde lang) in einigen Fällen vollkommen zurück. Besonders die Erfolge bei Epididymitis sind von grosser Bedeutung; führt doch die bilaterale Epididymitis (manchmal auch die einseitige, wenn auf der anderen Seite Funiculitis oder die Erkrankung des Ductus ejaculat. besteht) gewöhnlich zur Sterilität und nur diejenigen Fälle sind von günstiger Prognose, wo die Resorption vollkommen erfolgt ist, infolgedessen im Ductus deferens keine Obliteration oder in der Cauda des Nebenhodens sich keine Induration entwickelte. Es kann füglich behauptet werden, dass mit keiner anderen Methode in solchem Masse günstige Erfolge erzielt werden können, nur dürfen wir nicht die Erwartungen und die Beurteilung der Erfolge überschätzen. Die Indikationen und Kontraindikationen werden nur dann in jeder Richtung exakt feststellbar sein, wenn die Erfahrungen und eine reichere bezügliche Literatur hierzu mit Mitteln und Wegen dienen werden. J. Hönig (Budapest).

B. Pankreas.

Ueber accessorisches Pankreas in der Magenwand. Von Thelemann. Deutsche Zeitschr. f. Chir., Bd. LXXXV.

Ein anlässlich einer Choledochotomie zufällig beobachteter und exzidierter Tumor in der vorderen Magenwand erwies sich bei der histologischen Untersuchung als accessorisches Pankreasgewebe. Ausführliche Mitteilung des anatomischen Befundes sowie der einschlägigen Literatur.

Victor Bunzl (Wien)-

Zur Kasuistik der sogenannten acuten Pankreatitis. Von Leo Bornhaupt. Arch. f. klin. Chir., Bd. LXXXII, 1. Heft.

Verf. hat 2 Fälle von acuter Pankreatitis beobachtet und teilt deren Kranken- und Operationsgeschichte sowie Autopsiebefund mit. Obwohl die Diagnose grosse Schwierigkeiten macht, so ist sie doch möglich und wird in vorliegender Arbeit eingehend erörtert. Wird die Diagnose richtig gestellt, so kann ein sofort vorgenommener operativer Eingriff, dessen Aufgabe es ist, durch Tamponade der Bursa omentalis und der hinteren Bauchwand den Prozess zu lokalisieren und das Pankreassekret nach aussen abzuleiten, Heilung herbeiführen. Ein Erfolg ist allerdings nur in den Fällen zu erwarten, in denen die Pankreasnekrose einen gewissen Grad nicht überschritten und der Organismus noch nicht eine tödliche Dosis des Giftes aufgenommen hat. Neben der Operation dürfte nach von Guleke und G. v. Bergmann angestellten Versuchen auch der Immunisierung mit Trypsin eine Bedeutung zukommen.

Victor Bunzl (Wien).

Pancreatitis haemorrhagica acuta. Laparotomi och drainage. Von G. Naumann. Hygiea, N. F., 1906, Okt., Göteborgs Läkaresällskaps förhandlingar, S. 6.

Eine 49 jährige Frau, die mehrmals ähnliche ein paar Stunden bis 1—2 Tag dauernde Anfälle gehabt hatte, erkrankte mit Schmerzen im

Epigastrium, die sich später in der rechten Seitenregion lokalisierten, sowie an Erbrechen und Frostschauern; Stuhl tags vorher. Die Schmerzen waren äusserst heftig, der Bauch etwas aufgetrieben, aber nicht meteoristisch, geringe Druckempfindlichkeit rechts, aber nicht in der Cökalgegend oder unterhalb der Leber, unbedeutendes Aufstossen von nicht fäkulentem Mageninhalt; Puls 84—88, ziemlich kräftig. Am folgenden Tage Schmerzen links im Bauche, Abgang von unbedeutenden Flatus bei Darmeingiessungen und von gefärbtem Wasser, aber kein Stuhl. Laparotomie abends: Kein Hindernis zu entdecken; im Leibe, besonders in dessen oberem Teil, eine nicht unbedeutende Menge brauner Flüssigkeit, im Omentum majus, Mesenterium und Mesocolon transversum im Fettgewebe zahlreiche kleine silberglänzende Knötchen, die bis Hanfsamengrösse erreichten. Pankreas hart und vergrössert, im Lig. hepato-duodenale einige subseröse Blutungen. Tamponade. Exitus am folgenden Tage. Die Sektion zeigte ausser den erwähnten Fettnekrosen, die am deutlichsten im Fettgewebe in der Gegend des Pankreaskopfes waren, blutige Infiltration der Wände der Bursa omentalis und des ganzen lockeren Gewebes um den Pankreaskopf; die Schnittfläche des Pankreas zeigt eine Nekrose sowohl des Pankreaskopfes als auch eines Teiles des Körpers sowohl in betreff des Fettgewebes wie des Drüsenparenchymes, der Rest des Pankreas zeigt nur graue Verfärbung und eine haselnussgrosse Blutung.

In der Epikrise erwähnt Verf. 2 Fälle von schwerer Pankreasblutung, die durch Operation gerettet wurden; Verf. spricht deshalb einer frühzeitigen Operation das Wort. Köster (Gothenburg).

Pancreatitis due to direct extension of a malignant growth of the gall-bladder along the common bile and pancreatic ducts. Von A. W. Mayo Robson. Lancet, 24. August 1907.

Der Patient, 61 Jahre alt, litt seit 13 Monaten an Schmerzen unterhalb des rechten Rippenbogens, die sich zeitweise verstärkten und an Gallensteinkoliken erinnerten. Unter allmählichem Gewichtsverluste stellte sich nach einigen Monaten Icterus ein, der jedoch in 14 Tagen wieder schwand.

Eine 2. Attacke von Icterus war bleibend, gleichzeitig schwoll das Abdomen an und wurde rechterseits druckschmerzhaft. Ascites war nicht nachweisbar, doch liess sich eine distinkte Schwellung palpieren, die bis in Nabelhöhe reichte; dieselbe war hart, rundlich, schmerzhaft, offenbar die ausgedehnte Gallenblase. Ueber der Schwellung lag am Leberrand ein derber Knoten; der Urin war dunkel, die Fäces farblos; gelegentlich bestanden Fieber und Erbrechen. Die „Pancreatic-Reaction“ des Urines ergab zahlreiche feine Kristalle, löslich in 10 Min. in 33 % Schwefelsäure; im Stuhl waren reichlich Fett und Fettkristalle enthalten, im Mageninhalte waren Spuren von Milchsäure. Die Analyse spricht für Entzündung des Pankreas und Obstruktion des Duct. choledochus, offenbar infolge eines Gallensteines, der im pankreatischen Anteile des Ductus eingeschlossen war. Die Anwesenheit von Milchsäure spricht für Stagnation des Mageninhaltes. Bei der explorativen Inzision fand sich ein Abscess, dessen Wand durch einen zerfallenden Tumor gebildet wurde. Am nächsten Tage Exitus letalis.

Nekroskopie. Das Drain führte in einen irregulären Hohlraum, dessen Wand durch weiches, brüchiges Gewebe gebildet wurde, welches

die Region der Gallenblase einnahm. Der Tumor war adhärent an den Pylorus, den Beginn des Duodenums und an das Colon. Die Dicke der Wand variierte zwischen $^3/_4$ und 1 Zoll, nur der vordere Anteil bestand aus einer dünnen Schichte entzündlichen Exsudates; oben und hinten bestand Adhärenz an die Leber.

Metastasen wurden in der Leber nicht gefunden. An einzelnen Stellen ragte die Masse fungusartig in das Lumen des Magens und Duodenums hinein. Der Duct. choledochus war dilatiert und gefüllt mit weichem, gallig gefärbtem Material. Das Pankreas, namentlich der Kopf, war breiter und härter als normal; der Ductus gleichfalls dilatiert und gefüllt mit gallig gefärbten Gewebstrümmern.

Die mikroskopische Untersuchung ergab Carcinom, das sich in den Duct. choledochus und pancreaticus erstreckte. Im Kopfe des Pankreas fand sich vorgeschrittene Fibrose, während Körper und Schweif nur die Charaktere der katarrhalischen Entzündung trugen; im interlobulären Gewebe fanden sich zerstreut Inseln von cylindrischen Zellen. Man muss also annehmen, dass die Erkrankung des Pankreas auf dem Wege des Duct. choledochus und pancreaticus erfolgte.

Interessant ist der Fall wegen seiner Aehnlichkeit mit suppurativer Cholelithiasis. Die intermittierenden Attacken ohne Icterus liessen auf Steine im Duct. cystic. schliessen, während die letzte für Obstruktion des Duct. choledoch. sprach. Obwohl bei der Autopsie keine Steine gefunden wurden, ist es doch möglich, dass Cholelithiasis die Ursache der Erkrankung war, was durch die entzündlichen Veränderungen im Pankreaskopf wahrscheinlich wird. Herrnstadt (Wien).

Some affections of the pancreas. Von Sidney Philipps. Lancet, 18. Februar 1907.

Das Carcinom des Pankreas wird oft mit dem Carcinom der Leber verwechselt, da die in der Leber sich bildenden Metastasen der Diagnose leichter zugänglich sind.

Die gewöhnliche Form des Carcinoms ist der Scirrhus, manchmal auch Cylinderepitheliom, der Sitz der Kopf des Pankreas; sehr bald entstehen Metastasen in der Leber, der Gallenblase oder den Gallenwegen. Das gewöhnliche Auftreten ist im mittleren Alter, und zwar öfter beim männlichen als beim weiblichen Geschlechte; die Kombination mit Gallensteinen ist nach Robson selten. Die Erkrankung verläuft völlig symptomlos, bis sie auf den Kopf der Drüse übergreift, wodurch es zu vermehrtem Druck auf die umgebenden Organe kommt: Es tritt Icterus mit Vergrösserung der Gallenblase und der Leber auf, in der Gegend des Pankreas ist ein Tumor palpabel, gleichzeitig entstehen Schmerzen und Kachexie, die Fäces sind massiv und enthalten Fett sowie unverdaute Muskelfasern, im Urin sind Albumen, Zucker und Fett nachweisbar. Die rasche Ausdehnung der Gallenblase ist das Resultat einer Obstruktion der Gallenwege. Hämatemesis und Meläna gehören nicht selten zu den Begleiterscheinungen; vermehrtes Durstgefühl lässt oft den Verdacht auf Diabetes zu und durch Druck auf die Vena cava kann es zu Oedemen der Füsse kommen, ebenso durch Druck auf die Portalvenen zu Ascites. Zeitweise findet man auch Vergrösserung der Milz, bei Peripankreatitis Temperatursteigerung; die Salolprobe ist nicht immer konstant.

Chronische interstitielle Pankreatitis: Sie zerfällt a) in interstitielle Pankreatitis, b) in Cirrhose. Sie entsteht durch Uebergreifen eines Katarrhes der Gallenwege auf das Pankreas, den Ductus oder in Verbindung mit Pankreassteinen oder wie bei der atrophischen Form genuin mit Diabetes oder bei Lues.

Die Symptome sind ähnlich denen bei Carcinom. Icterus fehlt, wenn die Erkrankung nicht auf den Kopf übergreift. Fettstühle bei Abwesenheit von Icterus sprechen mehr für Pankreatitis als bei Anwesenheit von Icterus.

Der Beginn der Erkrankung ist gewöhnlich Fieber und katarrhalischer Icterus, welcher letztere persistieren kann; dabei dauert es längere Zeit als beim Carcinom, bis es zu einer Obstruktion der Gallenwege kommt. Drainage der Gallenblase kann zur Heilung führen; bei schwerem Icterus ist Operation unerlässlich. Sehr häufig kommt es zu Hämorrhagien oder Abscess oder Diabetes.

Liegt der Tumor im Ductus choledochus, dann ist eine Unterscheidung gegenüber dem Carcinom des Pankreas nicht möglich.

In folgenden Punkten unterscheidet sich das Carcinom des Pankreas von der chronischen Pankreatitis: Acuter Beginn mit Schmerzen und Fieber sowie Glykosurie sprechen für nicht maligne Erkrankung, rasche Entfärbung der Fäces und rasche Ausdehnung der Gallenblase für Carcinom; je grösser die Ausdehnung, desto wahrscheinlicher der maligne Charakter; fernerhin sprechen für Carcinom Hämatemesis und Meläna, Vergrösserung der cervicalen Drüsen, Oedem der Füsse, rasche Abmagerung und Kräfteverlust. Vergrösserte Drüsen in der Umgebung des Pankreas sind weicher und mehr konfluierend bei maligner als bei benigner Erkrankung; Gallensteine und Adhäsionen kommen häufiger bei nicht maligner Affektion vor. Die Pankreasreaktion des Urins nach Dr. P. J. Cammidge ist im Zusammenhang mit anderen Symptomen von grossem Nutzen für die Diagnose einer Pankreaserkrankung und zur Feststellung ihrer Natur.

Acuter Pankreaskatarrh. Nach Robson unterscheidet man 3 Formen von acuter Pankreatitis: a) acute, b) subacute, c) katarrhalische.

Aetiologie der katarrhalischen Form. Sie entsteht durch Uebergreifen der Infektion bei Cholelithiasis, manchmal durch Pankreassteine und verursacht in vielen Fällen katarrhalischen Icterus durch Kompression des Duct. hepaticus; manchmal ist dann der vergrösserte Pankreaskopf durch die Bauchdecken zu palpieren. Ebenso ist epidemischer, katarrhalischer Icterus oft die Folge von infektiöser Pankreatitis, ähnlich vielleicht der infektiösen Parotitis. Es handelt sich dann um parenchymatöse Veränderungen im Organ, wie granuläre Degeneration der Zellen, Vermehrung der Kerne und Schwellung der Drüse.

Die Symptome sind bei Anwesenheit von Steinen Gelbsucht und Schmerzen, sonst Schwellung und Druckschmerz in der Gegend des Pankreaskopfes.

Behandlung. Wenn keine Steine des Gallen- oder Pankreasganges vorhanden sind, so besteht die Behandlung in leichter Diät, Na. salic. und Quecksilber in kleinen Dosen, nach Robson Pancreon oder Liqu. pancreaticus. Nur bei drohenden Symptomen ist der operative Eingriff angezeigt, so bei extremer Ausdehnung der Gallenblase oder bei biliärer Toxämie.

Wird ein Stein gefunden, so ist dieser zu entfernen, sonst ist Cholecystotomie oder Cholecystenterostomie am Platze; dabei ist es vorzuziehen, die Gallenblase mit dem Dünndarm zu vereinigen.

Herrnstadt (Wien).

Case of subcutaneous injury of the pancreas. Operation, recovery. Von George Hebb Cowen. Brit. Med. Journ. Lancet, 4. Mai 1907.

Unter 24 von Mikulicz gesammelten Fällen wurden 13 nicht operiert, welche sämtlich starben, von 11 operierten gelangten 7 zur Heilung.

J. H., 38 Jahre alt, erlitt einen Schlag auf das Abdomen. Bald darauf stellten sich heftige Schmerzen sowie Erbrechen von grünen Massen ein; der Stuhl war angehalten. Nach einigen Tagen wurde das Abdomen ausgedehnt und rigide, in den Flanken und im Hypogastrium war der Schall gedämpft, sonst tympanitisch; überall bestand Druckschmerz.

Nach Eröffnung des Peritoneums entleerte sich flüssiges Blut, in Nabelhöhe konnte die palpierende Hand eine halbflüssige Schwellung nachweisen. Nach Verlängerung der Inzision sah man, dass das Blut durch eine Oeffnung im Omentum zwischen Magen und Colon transversum hervorkam; die Oeffnung wurde erweitert, die Blutcoagula wurden entfernt, worauf kontinuierlich dunkles, flüssiges Blut aus der Pankreasgegend quoll. Nach Tamponade gegen das Pankreas wurde das Abdomen geschlossen. Am nächsten Tage wurden Kochsalzinfusion und ein Klysma verabreicht, am 3. Tage konnte Patient flüssige Nahrung zu sich nehmen; mässige Blutung aus der Wunde. In den nächsten Tagen entleerten sich täglich 6—8 Unzen klarer Flüssigkeit an der Stelle der Drainage, dieselbe erwies sich bei der chemischen Untersuchung als herrührend vom Pankreas. Patient wurde mit einer Pelotte entlassen; nach einiger Zeit schloss sich die Wunde.

In diesem Falle hätte sich, wenn nicht Perforation des Omentum majus eingetreten wäre, eine pseudo-pankreatische Cyste bilden können, die dem Patienten die Operation erspart hätte. Solche Cysten bilden sich häufig nach Traumen gegen das obere Abdomen und sind durch Blut-Extravasation aus dem Pankreas bedingt.

Herrnstadt (Wien).

C. Weibliches Genitale, Gravidität.

A case of heteroplastic ovarian grafting, followed by pregnancy and the delivery of a living child. Von R. T. Morris. Med. Record, 1906.

Eine mit 18 Jahren verheiratete Frau zeigte nach einer Fehlgeburt im 3. Monat mit 19 Jahren die Phänomene der Menopause. Nach Implantation von Stücken von den gesunden Ovarien einer an Uterusprolaps operierten 33 jährigen Frau unter die Haut stellte sich die Menstruation wieder ein und die Frau gebar ein gesundes Kind. Verf. bespricht ferner einen zweiten, ganz ähnlichen Fall.

Schrumpf (Strassburg).

A case of twisted ovarian pedicle in a child aged three years. Von W. Greenwood Sutcliffe. Lancet, 14. Sept. 1907.

Patient wurde von plötzlichen, heftigen abdominalen Schmerzen und Erbrechen befallen, während gleichzeitig sich ein Tumor im Abdomen präsentierte, der nach Eröffnung als Ovarium erkannt wurde; dasselbe wurde entfernt und der Stiel untersucht, derselbe war 4 mal gedreht und ging vom rechten Ligamentum latum aus. Der Tumor selbst war ein Adenom, wog 18 Unzen und hatte die Grösse einer Kokosnuss; der Stiel selbst war auf 4 Zoll Durchmesser angeschwollen.

Herrnstadt (Wien).

Kyste de l'ovaire contenant 94 litres de liquide. Von Tuffier. Bull. et mém. de la Soc. de Chir. de Paris. Sitzung vom 14. März 1906.

Es handelte sich um eine 62 jährige Frau, die stets gesund war und seit 6 Jahren eine allmählich zunehmende Vergrösserung des Bauches bemerkte. Seit einem Jahr nahm der Tumor so sehr an Grösse zu, dass Pat. nicht mehr aufstehen konnte, seit 6 Monaten kann Patientin nur sitzen und muss den Tumor jederseits durch einen grossen Polster stützen. Der Bauch bzw. der deutlich fluktuierende Tumor reichte bis handbreit über die Malleolen. Herz, Lungen, Harn normal. T. führte im Sitzen unter Lokalanästhesie die Operation aus und entleerte mittels Punktion allmählich 94 Liter, wobei mit zunehmender Entleerung Patientin immer mehr flach gelagert wurde. Darauf Abtastung des Cysteninnern, wobei sich ergab, dass die Cyste vom Nabel bis zum Zwerchfell, vorne und hinten bis zu den Nieren fixiert war. Drainage. Schluss der Wunde. Einige Zeit nachher, als sich die Cyste zum Teil wieder gefüllt hatte, Radikaloperation mit Exstirpation des Cystensackes; der Stiel war halb armdick. Drainage, Heilung. Interessant ist, dass, als man die Patientin aufstehen liess, die gekrümmte Stellung wie früher beim Vorhandensein des Tumors persistierte, so dass Patientin nicht gehen konnte und erst von neuem zum Gehen erzogen werden musste.

R. Paschkis (Wien).

Case of multilocular ovarian cyst successfully removed from an infant aged 11 months. Von Charles Watson MacGillivray. Lancet, 1. Juni 1907.

Das Kind wurde mit der Diagnose Peritonitis tub. ins Spital gesendet. Seit dem 3. Monate war das Abdomen vergrössert und schmerzhaft, gelegentlich bestanden Diarrhoen. Bei der Aufnahme war das Kind cyanotisch mit kleinem Puls und erschwerter Atmung, das Abdomen enorm ausgedehnt mit zahlreichen geschlängelten Venen, der Nabel verstrichen; mit Ausnahme der linken Flanke bestand allenthalben Dämpfung, die sich nach oben bis zur rechten Mamma erstreckte, in der Gegend der linken Mamma war eine zirkumskripte Fläche, welche tympanitischen Schall bot. Durch die Probepunktion wurde eine klare Flüssigkeit entleert, gleichzeitig schien die Nadel in verschiedene Kavitäten einzudringen.

Nach Eröffnung des Abdomens entwich eine kleine Quantität von Ascitesflüssigkeit, gleichzeitig präsentierte sich die noduläre Wand einer grossen, multiloculären Cyste, die an mehreren Stellen an die Abdominal-

wand adhärent war. Vorne und etwas rechts vom Nabel lagen Coecum und Appendix, das Colon ascend. war leer und an die Cystenwand adhärent, die Cyste selbst lag retroperitoneal. Nach Durchtrennung der Adhäsionen konnte die Cyste entfernt werden, sodann wurde die Höhle gereinigt und reichlich heisse Kochsalzlösung zugeführt, sodann das Abdomen geschlossen. Am 10. Tage wurde die Naht entfernt, die Heilung trat per primam ein.

Der Tumor war eine doppelte, multiloculäre Cyste, beide Hälften nahezu gleich gross und durch fibröses Gewebe sowie lockeres Bindegewebe vereinigt. Die Länge betrug 10—11 Zoll, die Dicke 4—5 Zoll. Die histologische Untersuchung ergab multiplen, cystischen Ovarialtumor.

Nach Howard Kelly unterscheidet man Ovarialtumoren bei Kindern in cystische und solide. Zu den ersteren zählen Adenocystome, uniloculäre Cysten, Dermoide und Teratome, zu den letzteren Sarkome und Carcinome. Im Alter von unter 3 Jahren sind am häufigsten Dermoide oder Sarkome, nach diesem Alter in der Hälfte der Fälle Adenocystome und einzelne Monocysten. Differentialdiagnostisch kommen in Betracht: cystische Niere, abgesackte, peritoneale Exsudate, hepatische und Hydatiden-Cysten. Die Mortalitätsziffer bei Operationen unter 5 Jahren beträgt unabhängig von der Natur des Tumors 50 %; in vorgeschrittenem Alter ist die Prognose eine bessere.

Der oben beschriebene Fall ist aus folgenden Gründen erwähnenswert: 1. Durch das Alter des Kindes. d'Arcy Power beschreibt einen Fall von uniloculärer Cyste mit langem Stiele, die bei einem 4 monatlichen Kinde entfernt wurde. 2. Durch die Grösse des Tumors und seine Beschaffenheit. 3. Durch den retroperitonealen Sitz. 4. Durch den ungestörten Heilungsprozess. Herrnstadt (Wien).

A case of paratyphoid fever following the removal of an ovarian cyst. Von William Thyne. Lancet, 11. Mai 1907.

Bei der Patientin wurde am 8. Januar 1907 eine Ovarialcyste mit gedrehtem Stiele entfernt. Am 21. Januar stieg die Temperatur an und erreichte am 31. Januar 103° F. Die Stühle waren flüssig und von lichter Farbe. Ein roseolaartiges Exanthem war schon am 28. Januar aufgetreten. Die Milz war nicht palpabel, die Widal'sche Reaktion negativ. Am 8. Januar war die Paratyphoidreaktion bei Verdünnung 1 : 10 und 1 : 25 positiv. Am 6. Februar fiel die Temperatur, um nicht mehr anzusteigen; gleichzeitig damit traten profuse Schweisse auf. Am 20. Februar war Patientin geheilt.

Nur die bakteriologische Untersuchung des Blutes macht die Differentialdiagnose zwischen typhoidem und paratyphoidem Fieber möglich. Der Umstand, dass der Stiel doppelt gedreht war, erhöhte das Interesse für den Fall. Herrnstadt (Wien).

Etude des quelques points concernant les troubles urinaires dans la rétroversion de l'utérus gravide. Von Trillat. Ann. d. mal. d. org. gén.-urin., No. 8, 1907.

T. bespricht in dieser Arbeit folgende Fragen: 1. Welcher Art ist der Mechanismus der Urinretention? 2. Wie kann man die Korrektur der Retroversion durch den einfachen evakuatorischen Katheterismus erklären? 3. Welche Bedeutung hat das Laroyenne'sche Symptom: die

Miktion unter dem Einfluss eines schwachen Druckes auf die hinteren unteren Anteile der Vagina. von Hofmann (Wien).

Uterine abscess, metritis dissecans. Von Jas. W. Wallace. Brit. Med. Journ., 3. November 1906.

Die Patientin, 25 Jahre alt, erkrankte im 2. Jahre der Ehe zwei Wochen vor Eintritt der Menses an Ausfluss und Schmerzen; der Ausfluss hörte nach 4 Tagen auf und damit auch die Schmerzen. Im August 1902 wurde Patientin gravid, im November abortierte sie und von da an wurde ihr Zustand schlechter. Sie klagte über Schmerzen im Rücken, welche gegen die Hüften zu ausstrahlten; die Menses waren irregulär, dauerten nie länger als 1 Tag, die Menge war gering, bis sie schliesslich für 3 Monate ganz aussetzten. Seit einigen Jahren bestand Leukorrhoe mit Kopfschmerz und Erbrechen; häufiger Urindrang, Durstgefühl und Fieber stellten sich ein, die Zunge war trocken, belegt, die Konjunktiven icterisch, das Abdomen nahm konstant an Grösse zu und hatte das Aussehen einer Gravidität im 6. Monate; in der Nabelgegend äusserte Patientin bei Berührung mässige Schmerzen. Bei der Untersuchung in Chloroformnarkose war die vordere Muttermundslippe prominent, weich und fluktuierend, beim Fassen mit der Zange entwich sofort Eiter; es handelte sich also um Uterinabscess und entzündlichen Verschluss der Cervix; nach Einführung einer Sonde in den Uterus entleerte sich auch von da langsam übelriechender Eiter, ebenso später beträchtliche Mengen nach Erweiterung der Cervix. 9 Tage nach der Operation stieg die Temperatur abermals unter grossen Schmerzen an und es entleerte sich spontan eine grosse Menge übelriechenden Eiters und Fetzen, die bei mikroskopischer Untersuchung sich als uterines Gewebe erwiesen. Von da an erholte sich Patientin rasch.

Nach 3 Monaten liess sich per vaginam eine Pyosalpinx nachweisen. Das Abdomen wurde eröffnet und ca. 2 Drachmen Eiters wurden aus der einen und gelbe Flüssigkeit aus der anderen Tube aspiriert, derselbe enthielt Streptokokken. Patientin wurde später gravid und von einem gesunden Kinde entbunden.

Die Ursache der Infektion ging offenbar von den Tuben aus. Der Mann der Patientin litt vor mehreren Jahren an acuter Gonorrhoe, die wahrscheinlich auf die Frau übertragen wurde.

Herrnstadt (Wien).

Intraperitoneal bleeding from a uterine fibroid, with acute distension of the abdomen. Von W. Bruce Clarke. Lancet, 5. Jan. 1907.

Die Patientin, eine 48 Jahre alte, ledige Frau, wurde am 18. November 1905 von plötzlichen abdominalen Schmerzen befallen, die von Erbrechen und profusen Schweissen begleitet waren. Das Abdomen war ausgedehnt, bei Palpation leicht schmerzhaft, die Leberdämpfung fehlte, beiderseits bis zu den Mammillen war tympanitischer Schall nachweisbar; zeitweise bestand sichtbare Peristaltik. P. : 80, T. : 96 F. Patientin litt ausserdem an einem Uterusfibroid, doch wurden die gegenwärtigen Beschwerden auf Ruptur eines Magen- oder Duodenalgeschwüres bezogen. Nach Eröffnung des Peritoneums stellte sich der enorm dilatierte Magen ein, doch entwich kein Gas und es fand sich weder Magen- noch Duodenalinhalt frei in der Bauchhöhle. Die Inzision wurde nach abwärts

verlängert; an der hinteren Fläche des Uterus fand man ein subperitoneales Fibroid von beträchtlicher Grösse und sah nach Freilegung desselben an der Oberfläche eine blutende Arterie und Vene; der untere Teil des Abdomens und das kleine Becken waren voll Blut; die Ursache der Blutung schien eine oberflächliche Ulceration des Fibroids zu sein, welche durch Druck gegen das Promontorium entstanden war. Der Tumor wurde entfernt und die Wunde geschlossen.

Am übernächsten Tage trat mehrmaliges Erbrechen auf, das Abdomen blieb aufgetrieben. Nach Enterotomie trat sofortige, beträchtliche Besserung ein, aus der Wunde entleerte sich grüne Galle, die Flatulenz war vermindert und es trat spontane Stuhlentleerung ein. Die durch die Operationswunde zugeführte Nahrung wurde nur in geringer Quantität absorbiert, Patientin wurde schwächer und unruhig. Man versuchte die halb verdaute Nahrung, die durch die Intestinalwunde herauskam, wieder in den unteren Teil des Darmes zurückzubringen, und zwar auf folgende Weise: Die aus der Wunde kommende Darmflüssigkeit wurde in einer Glasschüssel gesammelt, wurde sodann auf Körpertemperatur erwärmt und durch ein Drain in die unteren Teile des Darmes wieder eingegossen; dabei wurde sorgfältig auf die peristaltischen Bewegungen Rücksicht genommen. Das Drain wurde vorher in den rückzuleitenden Darmsaft eingetaucht, wobei zuerst nach Einführung des Drains leichte muskuläre Kontraktionen des Darmes sich bemerkbar machten, die allmählich zunahmen, bis das Drain ca. 8 Zoll in das Lumen des Darmes hineingezogen war. Die Aufnahme der Flüssigkeit erfolgte ausserordentlich langsam, 21 Unzen brauchten ca. $^3/_4$ Stunden; Medikamente wurden nur behalten, wenn dieselben mit dem Darmsaft gemischt waren. Am 2. Dezember wurde auf der Seite der Fistel in der Ausdehnung von 3 Zoll reseziert und die abdominale Wunde geschlossen. Patientin fühlte sich besser, auch Stuhl trat spontan auf; nach einigen Tagen begannen wieder Schmerzen im unteren Anteile des Abdomens, die Temperatur wurde schwankend, bis nach einigen Tagen eine reichliche Quantität Eiters mit dem Urin abging, geringe Mengen kamen noch in den nächsten Tagen nach. Von da an besserte sich der Zustand kontinuierlich und Patientin wurde im November geheilt entlassen.

Herrnstadt (Wien).

Sarcoma colli uteri hydropicum papillare. Von Josef Lovrich. Orvosi Hetilap, 1907, No. 38.

Das traubenartige Uterussarkom ist eines der seltensten Gebärmuttererkrankungen; eben deshalb ist jeder bezügliche Fall von grossem Interesse. Der Fall, den Verf. an der I. gynäkologischen Klinik zu Budapest beobachtete, bezieht sich auf eine 16 jährige Nullipara und dauert schon 2 Jahre. Das Mädchen fiel während einer Bicykelfahrt und blutete damals 14 Tage. Es wurden ihr während eines Jahres 11 mal anfangs eine, später mehrere Polypen aus der Vagina entfernt. Bei der Untersuchung war die Vagina mit einem traubenartigen weichen Tumor sozusagen ganz ausgefüllt, woraus auf Sarcoma botryoides (Pfannenstiel) die Diagnose gestellt wurde, was auch die mikroskopische Untersuchung bestätigte, die überall teils rundzellige, teils fusiforme embryonale Bindegewebszellen in myxomatöser Degeneration nachwies; die einzelnen Zellen stehen durch sternförmige Fortsätze miteinander in Ver-

bindung. Blut- und Lymphgefässe sind nicht sehr zahlreich, im Grundgewebe ist weder Muskel- noch Knorpelgewebe vorzufinden; die Oberfläche ist mit Cylinderepithel bedeckt, stellenweise Drüsenkanälchen bildend, wie es im cervicalen Endometrium vorzukommen pflegt. Der Tumor ist kein gutartiger, sondern ein myxomatöses Sarkom, dessen Malignität auch der Umstand beweist, dass eine Woche nach der Entfernung der aus dem Muttermund heraushängenden Gebilde dieselben schon wieder neugebildet waren. Durch Totalexstirpation wurde der Tumor samt dem Uterus und den Adnexen entfernt. Die Patientin befindet sich 3 Wochen nach der Operation gut, obzwar die Anämie nicht nachliess. J. Hönig (Budapest).

Ueber Exacerbation latenter Gonorrhoe nach der Entbindung. Von B. Löwenheim. Arch. f. Derm. u. Syph., Bd. LXXXIV, 1907.

L. berichtet über 6 Ehemänner, welche sich sämtlich beim ersten Coitus nach der Geburt des ersten ehelichen Kindes bei ihren Ehefrauen infiziert hatten, obwohl sie alle noch kurze Zeit vor dem Partus ehelichen Verkehr gepflogen hatten und dabei gesund geblieben waren. Fünf dieser Frauen litten sicher, eine nicht untersuchte wahrscheinlich an Endometritis und Urethritis. Es scheinen also Geburten Gelegenheit zur Ausbreitung und Verschlimmerung der früheren Krankheit zu bieten, deren Reste irgendwo, z. B. in den Bartholin'schen Drüsen, versteckt gewesen sind. von Hofmann (Wien).

Suppurating vaginal cysts. Von J. B. Heller. Brit. Med. Journ. 13. Juli 1907.

Ein 17 Jahre altes Mädchen erkrankte an purulenter Leukorrhoe, per rectum liess sich in der Vagina eine weiche, ovale Schwellung tasten, dieselbe lag zwischen Blase und vorderer Vaginalwand und hatte eine schmale Oeffnung nahe dem Orificium uteri. Der Abscess wurde durch Inzision geheilt.

Der 2. Fall betrifft eine 37 Jahre alte Frau, bei der ohne vorhergegangene Beschwerden eine vaginale Hämorrhagie auftrat, an die sich eine purulente vaginale Sekretion mit Rötung und Schwellung der Vulva und des Peritoneums anschloss; die vordere Vaginalwand war durch eine Cyste vorgewölbt, dieselbe wurde inzidiert, worauf sich reichlich Eiter entleerte. Die Heilung trat durch Granulationsbildung ein. Der Ausgangspunkt beider Cysten war wahrscheinlich der Gärtner'sche Gang; Gonorrhoe bestand nicht.

Abgesehen von Schwangerschaft und Puerperalprozess treten jauchige Sekretionen aus folgenden Ursachen auf: 1. Zurückgebliebene Pessare oder Fremdkörper; 2. maligne Erkrankung; 3. nekrotische Veränderungen in Myomen oder Polypen; 4. Sekretion aus einem Sinus oder einer Fistel. Herrnstadt (Wien).

Ueber Blutungen aus den weiblichen Genitalien bei Syphilis. Von A. Dreger. Dermat. Zeitschr., H. 8, 1906.

D. behandelte eine Dame, welche an Erscheinungen sekundärer Syphilis und heftigen Genitalblutungen litt. Durch antiluetische Behandlung wurde die Patientin vollständig geheilt. Im Anschluss an diesen Fall referiert D. 13 ähnliche Krankengeschichten aus der ausländischen Literatur. von Hofmann (Wien).

Die Frage der künstlichen Unterbrechung der Schwangerschaft bei Tuberkulösen. Von J. Frigyesi. Orvosi Hetilap, No. 34, 1907.

Das gemeinsame Vorkommen der Schwangerschaft und Lungentuberkulose bewirkt oft schwere Komplikationen. In den schweren Tuberkulosefällen erfolgt der Erfahrung gemäss ziemlich oft die spontane Unterbrechung der Schwangerschaft. Die Ursachen der Unterbrechung sind oft das Herabkommen des Organismus, die Insuffizienz der Herztätigkeit, die Temperaturerhöhungen oder die Sättigung des Blutes mit Kohlensäure. Unter dem Einfluss der Schwangerschaft werden alte tuberkulöse Prozesse acut, vorhandene werden ernster und sehr oft zeigen sich während der Schwangerschaft die ersten Zeichen der Tuberkulose. Aber nicht nur während der Schwangerschaft, sondern auch während der Geburt und im Kindbett gelangt eine ganze Reihe der Schädlichkeiten zur Geltung, die der Progredienz des Lungenprozesses Vorschub leisten und im vorgeschrittenem Stadium eine Herzschwäche bewirken. Es gibt aber beginnende, ganz zirkumskripte Prozesse, die unter der Einwirkung der Gravidität sich nicht verschlimmern. Die Frage, ob in gewissen Fällen durch Unterbrechung der Schwangerschaft der Lungenprozess zum Stillstand gebracht werden könnte und in welchen Fällen der Versuch einer solchen Unterbrechung berechtigt wäre, kann im allgemeinen nicht festgestellt werden, sondern nur von Fall zu Fall nach genauer Erwägung der bezüglichen Verhältnisse. Eine ausschlaggebende Rolle spielt bei der Indikationsstellung der Zustand der Lungentuberkulose und besonders der Zeitpunkt der Schwangerschaft. Im letzten Stadium der Lungentuberkulose, in den ganz hoffnungslosen Fällen kann der Prozess auch durch die Unterbrechung der Schwangerschaft nicht zum Stillstand gebracht werden. In den Fällen, wo auf Heilung oder dauernder Besserung Aussicht vorhanden ist, kommt die Frage der Unterbrechung nur dort in Betracht, wo die Zeichen der Progredienz des Lungenprozesses und der Abnahme der Körperkräfte zu beobachten sind und wo gegen diesen Zustand die zur Verfügung stehenden medizinalen und hygienischen Verfahren ohne Erfolg versucht worden sind. Am geringsten ist die Gefahr der Unterbrechung der Schwangerschaft in den ersten 6—8 Wochen, während dieser Zeit aber fehlt die Möglichkeit die eventuelle Verschlimmerung des Lungenprozesses zu beobachten. Es können daher nur die Fälle den Gegenstand der Indikation bilden, bei denen die Erfahrung während den vorhergegangenen Schwangerschaften die bedeutende Verschlimmerung des Lungenprozesses rechtfertigt. In den späteren (3.—5.) Monaten ist die Unterbrechung der Schwangerschaft schon kein gefahrloser Eingriff, aber der Organismus ist in einer noch besseren Kondition, als er es bei dem acuten und progredienten Prozess am Ende der Gravidität wäre, und in dieser Zeit ist auch das Wochenbett von viel milderem Verlauf als nach der normalen Geburt. Im letzten Monat der Schwangerschaft scheint es nicht opportun, die Schwangerschaft zu unterbrechen, die künstliche Frühgeburt geht besonders infolge des protrahierten Verlaufes gewöhnlich mit grösseren Gefahren für den geschwächten Organismus einher als die normale Geburt. J. Hönig (Budapest).

III. Bücherbesprechungen.

Anleitung zur Diagnostik der Magen-, Darm- und Konstitutionskrankheiten. Ein Leitfaden für Studierende und Aerzte von Gaston Graul. Würzburg, A. Stubers Verlag (Curt Kabitzsch). Preis broch. 4·50 M., geb. 5 M., 183 Seiten.

Das vorliegende Büchlein bildet die notwendige Ergänzung zu den von demselben Autor früher herausgegebenen und an dieser Stelle besprochenen Schriften: Einführung in das Wesen der Magen-, Darm- und Konstitutionskrankheiten und die Therapie derselben. Diese nicht im Wesen der Materie begründete Teilung ist wenig praktisch, weil sie den Lernenden zwingt, an drei Orten über den gleichen Gegenstand nachzulesen, und gelegentliche Wiederholungen kaum vermeiden lässt.

Von den Untersuchungsmethoden sind die für den Praktiker wichtigen und darunter im wesentlichen diejenigen besprochen, deren sich Verf. selbst bedient. Bei der Diagnose des Sanduhrmagens könnte mit Hinweis auf die Veröffentlichungen von Rieder die Bedeutung der Röntgenuntersuchung mehr betont werden. Bei der Spekulumuntersuchung des Mastdarms sind die durch Einfügung einer Aufblähungsvorrichtung von Strauss u. a. vervollkommneten Instrumente leider nicht angeführt. F. Perutz (München).

Funktionelle Behandlung der Skoliose. Von Klapp. Jena, G. Fischer, 1907. 95 S. mit 44 Abbildungen.

Die von Klapp ausgearbeitete sogenannte „Kriechmethode“ zur Behandlung der Skoliose hat von vielen Seiten zum Teil in reklamehafter Weise eine Darstellung gefunden, die, wie Verf. selbst sagt, der Methode nur schaden kann. Die Kritik, welche an das Verfahren gelegt wurde, würdigt Klapp in vorliegendem Buche und versucht, die Einwände zu widerlegen. In dem Bestreben, in sozialer Fürsorge allen verkrümmten Kindern zu helfen, geht Klapp mit allen Orthopäden Hand in Hand. Auf Widerspruch dürfte er aber stossen, wenn er dem praktischen Arzte bzw. dem von ihm angelernten, nicht ärztlichen Pflegepersonal die Behandlung anvertrauen will. Einmal dürfte es zur Ausführung der empfohlenen Handlungsweise dem Praktiker an der Zeit fehlen, ferner aber ist nach Klapp's Empfehlung vor jeder Sitzung eine Heissluftbehandlung des Rückens erforderlich und die Anschaffung, Instandhaltung und Bedienung dieses Apparates würde vielleicht umständlicher sein als bei manchen bisher üblichen Vorrichtungen. Klapp empfiehlt übrigens in dem Buche neben den Kriechbewegungen auch die sonst üblichen Korrekturbewegungen, so dass die Behandlung in Zukunft nach seinen Angaben nur durch Hinzunahme der Heissluftanwendung und der Bewegungen in Kriechstellung verändert erscheint. Die Zweckmässigkeit dieser Bewegungen zu beurteilen, ist hier nicht der Platz, soviel sei aber hervorgehoben, dass der Aufenthalt am Fussboden, die unvermeidliche Staubentwicklung und die Einatmung etwaiger verstreuter Keime, die bei der kräftigen Bewegung besonders tief sein dürfte, manche Gefahren in sich bergen. Muskat (Berlin).

Die Technik der Extensionsverbände bei der Behandlung der Frakturen und Luxationen der Extremitäten. Von Geh. Medizinalrat Dr. B. Bardenheuer, Professor der Chirurgie, und Stabsarzt Dr. R. Graessner, Dozent der Chirurgie an der Akademie für praktische Aerzte in Köln. Dritte vollständig umgearbeitete Auflage. Stuttgart, Ferdinand Enke, 1907.

Dass nach Jahresfrist eine neue Auflage der Extensionstechnik notwendig wurde, ist sicher ein Beweis für das zunehmende Interesse der Aerzteschaft an Bardenheuer's Frakturbehandlung. Es hat gewiss seine grossen Schwierigkeiten, eine den meisten Aerzten ganz fremde und neue, auch nicht immer ganz einfache Behandlungsmethode rein theoretisch klarzulegen, doch muss man anerkennen, dass es Bardenheuer und seinem Mitarbeiter Graessner glänzend gelungen ist, diese Klippe zu umgehen. In kurzer, sehr übersichtlich klarer Weise, unterstutzt von einer grossen Anzahl recht instruktiver Bilder, wird die Extensionstechnik besprochen und klargelegt. Bei verhältnismässig recht geringem Umfange des Büchleins ist doch die Extensionstechnik vollkommen besprochen, so dass auch die neue, wirklich vollständig umgearbeitete Auflage allen Aerzten, die sich für das Bardenheuer'sche Verfahren interessieren, in erster Linie den Chirurgen, wärmstens empfohlen werden kann. E. Venus (Wien).

Traitement de l'otite adhésive par la thiosinamine. Von André Horeau. Inauguraldissertation. Paris, G. Steinheil, 1907.

Zu den unleugbaren Vorteilen der österreichischen medizinischen Studienordnung gehört der, dass sie keine Inauguraldissertationen kennt. Die Inauguraldissertationen machen niemandem Freude, weder dem Kliniker, der sie anregen, beaufsichtigen und zum grossen Teile ausarbeiten muss, noch dem jungen Arzte, der, kaum den Examina entronnen, gezwungen wird, mit einem ihm vielleicht gar nicht genehmen Thema die Literatur zu bereichern, noch auch dem Leser. Sie sind alle nach demselben Rezepte gemacht, ganz ähnlich den deutschen Aufsätzen der Obergymnasiasten, und wenn man eine vor 100 Jahren erschienene Inauguraldissertation in die Hand bekommt, so gleicht sie in ihrer Konzeption und Aufbau einer aus dem Jahre 1907 auf ein Haar, nur das Thema wechselt. Auch Horeau's Dissertation beginnt mit dem Kapitel Historique, welches eine Würdigung der bisher über das Thiosinamin vorhandenen Literatur enthält. Gleich hier sei rühmend hervorgehoben, dass H. sich dieser Aufgabe mit Fleiss unterzogen und tatsächlich die ganze Literatur berücksichtigt hat, auch, was nicht bei allen Autoren der Fall ist, die fremdsprachige; nur sind einzelne Namen ziemlich verstümmelt wiedergegeben. Dann folgt eine kurze Exposition über Pharmakologie des Thiosinamins, die sich ebenso ausführlich in den von der Firma L. Merck, Darmstadt, herausgegebenen Jahresberichten findet, und hierauf eine den Hauptteil der Arbeit ausmachende Darstellung der Otitis chronica adhaesiva. Ultra posse nemo teneatur! Was in diesem Kapitel richtig ist, ist nicht neu, Horeau ist so vernünftig, sich hier an Pollitzer und Brühl, Trautmann u. a. zu halten; was aber neu ist, ist nicht immer richtig. Es ist z. B. unrichtig, dass die Otitis chronica adhaesiva meist (le plus souvent) einseitig auftritt, und dieser Fehler wird auch durch den gleich folgenden Satz, dass sie nichtsdesto-

weniger oft doppelseitig vorkommt, nicht gemildert, dagegen tritt die zu ihr in Gegensatz gestellte typische labyrinthäre Taubheit sehr häufig einseitig auf. Sehr lückenhaft ist auch die Darstellung der Stimmgabelprüfung; sich auf den Weber'schen, Rinne'schen, Schwabach-schen und Gelle'schen Versuch zu beschränken, würde zu recht folgenschweren Irrtümern führen.

Der Thiosinaminbehandlung der adhäsiven Otitis sind inklusive Kasuistik von 66 Seiten genau 15 gewidmet. Wir erfahren hier, dass Horeau, da sich nach den vorliegenden Literaturberichten die hypodermatische Applikation des Thiosinamins als unwirksam erwiesen hat, dasselbe in 15 % alkoholischer Lösung zu Ohrbädern verwendet und bemerkt hat, dass selbst in Fällen, wo das Trommelfell intakt war, die medikamentöse Substanz die Membran durchdrang und auf Adhäsivprozesse in der Paukenhöhle günstig wirkte. Auf welche Weise er diese mit der Histologie des Trommelfells und den bisherigen Erfahrungen in Widerspruch stehende Beobachtung gemacht hat, bleibt uns bedauerlicherweise vorenthalten. Dagegen lesen wir, dass bei einem Kranken mit trockener Perforation nach Einträufelung der Lösung wieder Otorrhoe auftrat, was keinen Otiater sonderlich wundern kann.

Ebenso lückenhaft sind die Berichte über die 10 Beobachtungen (darunter nur zwei eigene); dass man bei Hörprüfungen, wo die angeblich erzielten Gehörverbesserungen nach Zentimetern zählen, sich nicht mit der Sprache (M dürfte wohl murmure bedeuten, Näheres ist nicht angegeben) begnügen darf, sondern zum mindesten einen Hörmesser verwenden muss, ist klar. Uebrigens sind die Erfolge durchaus nicht glänzend; der beste ist von 0,25 auf 0,90 m. Da gleichzeitig Massage angewendet wurde, auch bei Otosklerose Schwankungen des Gehörs im Bereiche so kleiner Grenzen vorkommen, so beweisen sie für die Thiosinaminbehandlung gar nichts.

Es tut mir leid, kein günstigeres Urteil über Horeau's Arbeit abgeben zu können; mein Tadel soll auch nicht so sehr den jungen Autor treffen, der vielleicht einmal Gutes leisten wird, sondern vielmehr an einem schlagenden Beispiele die Senilität und Verkehrtheit des Institutes der Inauguraldissertationen ad oculos demonstrieren.

R. Imhofer (Prag).

Inhalt.

I. Sammel-Referate.

Zesas, D. G., Die neueren Forschungen auf dem Gebiete der Osteomalacie, p. 849—858.

II. Referate.

A. Gefässe, Blut.

Bickhardt, J. u. Schümann, E., Beiträge zur Pathologie des Aneurysmas der Arteria hepatica propria, p. 859.

Scurati, Aneurysma inguinale. Estirpazione. Guarigione, p. 859.

Lediard, H. A., Spontaneous aneurysm of the popliteal artery treated by exstirpation, p. 860.

Moszkowicz, L., Die Diagnose des Arterienverschlusses bei Gangraena pedis, p. 861.

Jordan, M., Die Ligatur der Carotis communis. (Eine neue Methode zur

Orientierung über eventuelle Zirkulationsstörungen), p. 861.
Offergeld, Ueber die Unterbindung der grossen Gefässe des Unterleibes, p. 862.
Benedikt, H., Periarteriitis nodosa, p. 862.
Draudt, M., Ueber Cavaresektion in einem Fall von Mischgeschwulst der Nierenkapsel, p. 863.
Bockenheimer, Ph., Beitrag zur Beeinflussung der Colibaktericidie des Menschenserums durch chirurgische Operationen, p. 864.
Sjöwall, S., Ett fall af blyförgiftning genom s. k. Burowslösning, p. 864.
Feleki, H., Die Anwendung der künstlichen Hyperämie (Bier'sches Verfahren) in der Therapie einzelner Geschlechtskrankheiten, 865.

B. Pankreas.

Thelemann, Ueber accessorisches Pankreas in der Magenwand, p. 866.
Bornhaupt, L., Zur Kasuistik der sog. acuten Pankreatitis, p. 866.
Naumann, G., Pancreatitis haemorrhagica acuta. Laparotomi och drainage, p. 866.
Robson, A. W. M., Pancreatitis due to direct extension of a malignant growth of the gall-bladder along the common bile and pancreatic ducts, p. 867.
Philipps, S., Some affections of the pancreas, p. 868.
Cowen, G. H., Case of subcutaneous injury of the pancreas. Operation, recovery, p. 870.

C. Weibliches Genitale, Gravidität.

Morris, R. T., A case of heteroplastic ovarian grafting, followed by pregnancy and the delivery of a living child, p. 870.
Sutcliffe, W. G., A case of twisted ovarian pedicle in a child aged three years, p. 871.
Tuffier, Kyste de l'ovaire contenant 94 litres de liquide, p. 871.
MacGillivray, Ch. W., Case of multilocular ovarian cyst successfully removed from an infant aged 11 months, p. 871.
Thyne, W., A case of paratyphoid fever following the removal of an ovarian cyst, p. 872.
Trillat, Etude des quelques points concernant les troubles urinaires dans la rétroversion de l'utérus gravide, p. 872.
Wallace, J. W., Uterine abscess, metritis dissecans, p. 873.
Clarke, W. B., Intraperitoneal bleeding from a uterine fibroid, with acute distension of the abdomen, p. 873.
Lovrich, J., Sarcoma colli uteri hydropicum papillare, p. 874.
Löwenheim, B., Ueber Exacerbation latenter Gonorrhoe nach der Entbindung, p. 875.
Heller, J. B., Suppurating vaginal cysts, p. 875.
Dreger, A., Ueber Blutungen aus den weiblichen Genitalien bei Syphilis, p. 875.
Frigyesi, J., Die Frage der künstlichen Unterbrechung der Schwangerschaft bei Tuberkulösen, p. 876.

III. Bücherbesprechungen.

Graul, G., Anleitung zur Diagnostik der Magen-, Darm- und Konstitutionskrankheiten, p. 877.
Klapp, Funktionelle Behandlung der Skoliose, p. 877.
Bardenheuer, B. u. Graessner, R., Die Technik der Extensionsverbände bei der Behandlung der Frakturen und Luxationen der Extremitäten, p. 878.
Horeau, A., Traitement de l'otite adhésive par la thiosinamine, p. 878.

Um Einsendung von Monographien und Büchern an den Redakteur Professor Dr. HERMANN SCHLESINGER, Wien, I, Ebendorferstrasse 10, wird gebeten.
Man bittet, redaktionelle Zuschriften mit dem Adressenzusatz „Für die Redaktion des Centralblattes für die Grenzgebiete" versehen zu wollen.

Lippert & Co. (G. Pätz'sche Buchdr.), Naumburg a. S.

CENTRALBLATT

für die

Grenzgebiete der Medizin u. Chirurgie.

Herausgegeben von

Dr. Hermann Schlesinger,

Professor an der Universität Wien.

Verlag von GUSTAV FISCHER in Jena.

X. Band.	Jena, 19. Dezember 1907.	Nr. 23.

Das Centralblatt für die Grenzgebiete der Medizin und Chirurgie erscheint in zwanglosen Heften im Umfange von etwa 3 Druckbogen, die zu einem Bande vereinigt werden, dessen Umfang 60 Druckbogen betragen wird. Das Abonnement für das Centralblatt kostet 24 Mark für den Band. — Die Abnehmer der **Mitteilungen aus den Grenzgebieten der Medizin und Chirurgie,** herausgegeben von A. von Eiselsberg und B. Naunyn, erhalten das Centralblatt zum Vorzugspreise von 20 Mark.

I. Sammel-Referate.

Die neueren Forschungen auf dem Gebiete der Osteomalacie.

I. Teil: Aetiologie und pathologische Anatomie.

Von **Denis G. Zesas** (Lausanne).

(Schluss.)

Literatur.

191) Morand, Histoire de la maladie singulière et de l'examen du cadavre d'une femme devenue en peu de temps toute contrefaite par un ramollissement général des os. Paris 1752.

192) Ders., Lettre à Mr. Leroy sur la femme Supiot. Paris 1753. Mém. de l'académie des sciences 1753.

193) Neumann, Quantitative Bestimmungen des Calciums, Magnesiums und der Phosphorsäure im Harn und Kot bei Osteomalacie. Archiv f. Gynäk., Bd. XLVII.

194) Ders., Weitere Beiträge zur Lehre von der Osteomalacie. Archiv f. Gynäk., Bd. L.

195) Ders., Weitere Beiträge über die Stoffwechselverhältnisse bei puerperaler Osteomalacie. Archiv f. Gynäk., Bd. LI.

196) Ders., Ein Fall von puerperaler Osteomalacie. Pester med. chirurgische Presse 1901.

197) Naegele, Das schrägverengte Becken etc. Mainz 1839.

198) Nérard, Observation d'un cas d'ostéomalacie. Gaz. méd. de Lyon 1867.

199) Niederer, Ueber die Osteomalacie eines Beckens nach den Pubertätsjahren einer Jungfrau. Dissert. Bern 1848.

200) Neumann und Vas, Ueber die Ausscheidung des Calciums und Magnesiums unter physiologischen und pathologischen Verhältnissen. Ungar. Archiv f. Med., Bd. III.

201) Orthmann, Beitrag zur Bedeutung der Kastration bei Osteomalacie. Zeitschrift f. Geburtsh. u. Gynäk. 1894, Bd. XXX.

202) Obermann, Drei weitere Fälle etc. Archiv f. Gynäk., Bd. XXVII.
203) Polgar, Die Heilung der Osteomalacie mittels Kastration. Archiv f. Gynäk., Bd. XLIX.
204) Péron und Meslay, Un cas d'ostéomalacie chez une filette de 15 ans. Revue mensuelle des maladies de l'enfance 1895.
205) Pommer, Ueber Untersuchungen von Osteomalacie u. Rachitis. Leipzig 1885.
206) Poppe, Ueber die Kastration bei Osteomalacie. Dissert. Freiburg 1895.
207) Priesberger, Sechs Fälle von Osteomalacie. Correspondenzblatt für Württemberg 1885.
208) Preindlsberger, Ein Fall von Kastration wegen Osteomalacie bei einer Nullipara. Centralbl. f. Gynäk. 1894.
209) Pagenstecher, Ein Beitrag zur Statistik des Kaiserschnittes nebst einem Anhang über Osteomalacie. Monatsschrift für Geburtskunde und Frauenkrankheiten, Bd. XIX.
210) Petrone, Il microorganismo della nitroficatione e l'osteomalacia. Riforma medica 1892.
211) Porro, Della amputazione utero-ovarica come complemento di taglia cesarea. Milano 1876.
212) Pelczar, Osteomalacie mit Berücksichtigung ihrer Behandlung mit Salzbädern. Przeglad lekarski 1894.
213) Pogliano und Delaglande, Ostéomalacie non puerpérale, son traitement par la castration ovarienne. Gaz. hebd. XLVI.
214) Pirette, Kastration bei Osteomalacie. Archiv. f. ostet. ect. 1896.
215) Polter, Du phosphate de chaux tribasique dans les maladies des os. Bull. soc. méd. de l'Yonne 1897.
216) Reider, v., Zur Kasuistik der Osteomalacia acuta etc. Petersburger med. Wochenschrift 1882.
217) Rehn, Ueber Osteomalacie im Kindesalter. Jahrbuch f. Kinderheilk., Bd. XIX.
218) Rissmann, Initialsymptome der Osteomalacie. Monatsschrift für Geburtshilfe und Gynäkologie, Bd. VI.
219) Rossa, Sectio cesarea nach Porro wegen Osteomalacie. Archiv für Geburtshilfe, Bd. XLVIII.
220) Ribbert, Anatomische Untersuchungen über die Osteomalacie. Centralbl. f. Gynäk. 1895.
221) Ritchie, Osteomalacie. Aetiologie und deren Behandlung. Edinburg med. Journal, Bd. XLIX.
222) Rossier, Ueber puerp. Osteomalacie. Therap. Monatshefte 1895.
223) Rossa, Osteomalacie. Porro-Operation. Archiv f. Gynäk., Bd. XLI.
224) Runge, Lehrbuch der Geburtshilfe 1891.
225) Robin und Binet, Traitement rationnel de l'ostéomalacie. Archiv gén. de méd. 1904.
226) Recklinghausen, v., Die fibröse oder deformierende Ostitis, die Osteomalacie und die osteoplastische Carcinose in ihren gegenseitigen Beziehungen. Festschrift für R. Virchow. Berlin 1901.
227) Rehn, Ein Fall von Osteomalacie. Jahrbuch f. Kinderheilk., Bd. XII.
228) Rindfleisch, Die Auflösung des Knochengewebes in der Osteomalacie nebst Bemerkungen über das centrale Osteosarkom. Sch. Zeitschrift, Bd. III.
229) Roloff, Ueber Rachitis und Osteomalacie. Virchow's Archiv, Bd. XXXVII.
230) Ders., Ueber Osteomalacie und Rachitis. Berl. Archiv f. Tierheilk., Bd. V.
231) Rossier, Anatomische Untersuchungen der Ovarien in Fällen von Osteomalacie. Archiv f. Gynäk., Bd. XLVIII.
232) Ders., L'ostéomalacie puerpérale. Ann. de gyn. 1895.
233) Schabad, Ein Fall von Osteomalacie beim Manne. Petersburger med. Wochenschrift 1896.
234) Schauta, Die Kastration bei Osteomalacie. Wiener klin. Wochenschr. 1890.
235) Schmidt, Ueber diaphoretisches Heilverfahren bei Osteomalacie. Wiener klin. Wochenschrift 1901.
236) Schnell, Zur Aetiologie und Therapie der Osteomalacie. Zeitschrift für Geburtshilfe und Gynäkologie, Bd. XXXIX.
237) Schnitzler, Die Osteomalacie. Dissert. Tübingen 1898.
238) Schönberger, Ueber Osteomalacie mit multiplen Riesenzellsarkomen und multiplen Frakturen. Archiv f. path. Anatomie 1901.

239) Schottländer, Kasuistischer Beitrag zur Lehre von der Osteomalacie. Zeitschrift für Geburtshilfe und Gynäkologie, Bd. XXXVII.

240) Schröder, Ueber einige Fälle von Osteomalacie. Dissert. Würzburg 1892.

241) Seeligmann, Ueber Osteomalacie. Berliner klin. Wochenschrift 1893.

242) Seitz, Männliche Osteomalacie. Münchener med. Wochenschrift 1886.

243) Stieda, Zur osteomalacischen Lähmung. Monatsschrift für Geburtsh. und Gynäk. 1898.

244) Siegert, Ueber typische Osteomalacie im Kindesalter. Münchener med. Wochenschrift 1898.

245) Sommer, Ueber Osteomalacie. Dissert. Erlangen 1903.

246) Strauscheld, Männliche Osteomalacie. Deutsche med. Wochenschr. 1890.

247) Soulay, Ostéomalacie essentielle. Thèse de Lyon 1890—1891.

248) Saint-Gilles, Pseudarthrose par ostéomalacie. Thèse de Paris 1896.

249) Stölzner, Ueber Knochenerweichung durch Atrophie. Archiv für pathol. Anatomie 1895.

250) Strümpell, Ein Fall von Osteomalacie mit Phosphor behandelt. Münchener med. Wochenschrift 1897.

251) Schneyer, Ein Fall von hysterischer Osteomalacie-Imitation. Wiener klin. Rundschau 1895.

252) Schlesinger, H., Phosphorausscheidung bei Osteomalacie. Intern. klin. Rundschau 1893.

253) Ders., Beiträge zur Klinik der Rückenmarks- und Wirbeltumoren. Jena 1898.

254) Ders., Zwei Fälle von Osteomalacie bei Nulliparis. Centralbl. f. Gyn. 1895.

255) Schuchardt, Die Krankheiten der Knochen und Gelenke. Deutsche Chirurgie, Lieferung 28 (mit zahlreichen Literaturangaben).

256) Senator, Osteomalacie. Ziemssens Handbuch 1875.

257) Siedamgrotzky und Hofmeister, Die Einwirkung andauernder Milchsäureverabreichung auf die Knochen der Pflanzenfresser. Berliner Archiv f. Tierheilk., Bd. V.

258) Stöltzner, Histologische Untersuchungen an jungen Kaninchen über die Verhältnisse der Apposition und Resorption des Knochengewebes unter dem Einfluss ausschliesslicher Haferfütterung. Virchow's Archiv, Bd. CXLVII.

259) Sturm, Die Osteomalacia adultorum. Dissert. Herbipoli 1841.

260) Schmieden, Beitrag zur Kenntnis der Osteomalacia chronica deformans hypertrophica (Paget). Deutsche Zeitschrift f. Chirurgie, Bd. LXX.

261) Schottländer, Kasuistischer Beitrag zur Lehre von der Osteomalacie. Zeitschrift für Geburtshilfe und Gynäkologie, Bd. XXXVII.

262) Scharfe, Osteomalacische Ovarien. Beiträge zur Geburtshilfe und Gynäkologie 1900, Bd. III.

263) Schramm, Ein Fall von Osteomalacie. Przeglad lekarski 1881.

264) Sternberg, Ueber Diagnose und Therapie der Osteomalacie. Zeitschrift für klin. Medizin, Bd. XXII.

265) Straehl, Beiträge zu den Anzeigen der Kastration. Dissert. Basel 1888.

266) Spaeth, Erfahrungen über Sectio caesarea. Wiener med. Wochenschr. 1878.

267) Swaagmann, De osteomalacia universa etc. Groningen 1843.

268) Sellheim, Kastration und Knochenwachstum. Hegar's Beiträge zu Geburtshilfe und Gynäkologie, Bd. II.

269) Siebourg, Ueber vier Fälle von Sectio alta etc. Monatsschrift für Geburtshilfe und Gynäkologie, Bd. VII.

270) Tillmann, Die Verletzungen und chirurgischen Krankheiten des Beckens. Deutsche Chirurgie, Lieferung 62a (mit zahlreichen Literaturangaben).

271) Taruffi, Caso di osteomalacia con osteomi multiple. Annal. univers. di med. und chirurg. 1878.

272) Tepling, Ueber puerperale Osteomalacie. Dissert. Berlin 1898.

273) Thiem, Osteomalacie nach Trauma. Centralbl. f. Gynäk. 1896.

274) Thorn, Zur Kasuistik der Kastration bei Osteomalacie. Centralbl. f. Gynäk. 1896.

275) Tison, De l'ostéomalacie. Gaz. des hôp. 1897.

276) Truzzi, Ueber die Kastrierung bei der Osteomalacie. Centralbl. f. Gynäk. 1890.

277) Ders., Zwei Fälle von Kastration wegen Osteomalacie. Archiv f. Gynäk., Bd. XXXIX.

278) Tschizzowitsch, Ueber die neue Theorie der Osteomalacie des Herrn Dr. Petrone. Berliner klin. Wochenschrift, No. 38.

279) Tüshaus, Ueber die Osteomalacie. Inaug.-Dissert. Königsberg 1894.

280) Trotta, Wirkung der Chloroformnarkose bei der Osteomalacie. Archiv. di ostetr. e ginecol. 1894.

281) Toussaint und Tripier, Sur les effets de l'acide lactique au point de vue du rachitisme et de l'ostéomalacie. Virchow-Hirsch's Jahresbericht 1875.

282) Tillmanns, Ueber den Einfluss der Kohlensäure auf das Knochengewebe. Deutsche Zeitschrift für Chirurgie, Bd. VII.

283) Thorn, Zur Kasuistik der Kastration bei Osteomalacie. Centralbl. f. Gynäk. 1896.

284) Thomsen, Krebsige Osteomalacie. Archiv f. klin. Chirurgie, Bd. XIII.

285) Tendlan, Hochgradige Osteomalacie. Centralbl. f. Chirurgie 1901.

286) Velits, Ueber die Heilung der Osteomalacie im Anschluss an zwei durch Kastration geheilte Fälle. Zeitschrift für Geburtsh. und Gynäk., Bd. XXIII.

287) Ders., Weitere Beiträge zur operativen Behandlung der Osteomalacie. Pester med. chirurg. Presse 1893.

288) Ders., Weitere Beiträge zur chirurgischen Behandlung der Knochenerweichung (Osteomalacie). Ung. Archiv f. Med. 1893—94.

289) Virchow, Ueber parenchymatöse Entzündung. Virchow's Archiv, Bd. IV.

290) Ders., Ueber das Vorkommen des sogenannten Bence-Jones'schen Eiweisskörpers im osteomalacischen Knochen. Virchow's Archiv, Bd. LXXX.

291) Ders., Ueber die Ursache der Osteomalacie. Berl. klin. Wochenschr. 1897.

292) Ders., Ein Fall von multiplen Erweichungsherden des Skeletts. Berliner klin. Wochenschrift 1900.

293) Weber, Zur Kenntnis der Osteomalacie, insbesondere der senilen, und über das Vorkommen von Milchsäure in osteomalacischen Knochen. Virchow's Archiv, Bd. XXXVIII.

294) Weber-Ebenhof, v., Die Osteomalacie mit besonderer Rücksicht auf dehnbare sogenannte Gummibecken. Prager Vierteljahrsschrift f. prakt. Heilkunde 1873.

295) Weil, Osteomalacie und Kastration. Prager med. Wochenschrift 1895.

296) Weiske, Osteomalacie und Rachitis. Zeitschrift f. Biologie, Bd. VII u. VIII.

297) Ders., Einige Bemerkungen zu F. Roloff's Arbeit über Osteomalacie und Rachitis. Archiv f. Tierheilk. 1875.

298) Weiss, Beitrag zur Heilung der Osteomalacie. Wiener klin. Wochenschrift, No. 23.

299) Wetzel, Ueber Osteomalacie. Münchener med. Wochenschrift 1899.

300) Winkel, Ueber einen exquisiten Fall von chronischer Osteomalacie nebst Beschreibung des ausserordentlich dehnbaren Beckens. Monatsschrift für Geburtshilfe, Bd. XXIII.

301) Winkel, v., Klinische Beobachtungen zur Dystokie durch Beckenenge. Leipzig 1882.

302) Ders., Lehrbuch der Geburtshilfe. Leipzig 1889.

303) Ders., Ursache der Osteomalacie. Verhandlungen des internat. Kongresses zu Berlin 1890.

304) Ders., Ueber die Erfolge der Kastration bei der Osteomalacie. Volkmann's Sammlung klin. Vorträge 1893.

305) Wulff, Zur Kasuistik der progressiven Osteomalacie beim Manne. St. Petersburger med. Wochenschrift 1882.

306) Walcher, Ueber den gegenwärtigen Stand der Kastrationsfrage. Correspondenzbl. d. Würt. ärztl. Landesvereins 1887.

307) Weissmayer, Osteomalacie bei einem Manne. Centralbl. f. Gynäk. 1895.

308) Weiss, Beiträge zur Therapie der Osteomalacie. Centralbl. f. Gynäk. 1895.

309) Widmer, Fünf Fälle von Kaiserschnitt. Archiv f. Gynäk., Bd. XXX.

310) Winternitz, Ein Kaiserschnitt mit günstigem Ausgang für Mutter und Kind. Deutsche med. Wochenschrift 1892.

311) Wiedow, Veränderung der Indikationsstellung zum Kaiserschnitt. Centralbl. f. Gynäk. 1887.

312) Ziegler, Lehrbuch der speziellen pathologischen Anatomie.

313) Ders., Ueber Proliferation, Metaplasie und Resorption des Knochengewebes. Virchow's Archiv, Bd. LXXIII.

314) Zuntz und Casper, Entstehung von Osteomalacie bei Tieren durch Einführung von Oxalsäure. Berliner klin. Wochenschrift 1897.

315) Zweifel, Ein Fall von Osteomalacie. Centralbl. f. Gynäk. 1890.
316) Ders., Lehrbuch der Geburtshilfe.
317) Zesas, Coxa vara. Centralblatt für die Grenzgebiete der Medizin und Chirurgie.
318) Zuccaro, Ancora sull' osteomalacia. Puglia med. 1895.
319) Guérin, Die Rachitis. Nordhausen 1862 (übersetzt von Weber).
320) Hanau, Ueber Knochenveränderungen in der Schwangerschaft. Fortschritte der Medizin 1892, No. 7.
321) Stilling und Mering, v., Ueber exper. Erzeug. d. Osteomalacie. Centralblatt für die med. Wissenschaften 1889, Bd. XXXVII.
322) Strohmann, Ueber Knochenbrüchigkeit erzeugendes Heu. Zeitschrift des landw. Centralvereins der Provinz Sachsen 1869.
323) Sellheim, Kastration und Knochenwachstum. Hegar's Beiträge z. Geb. u. Gyn. 1899.
324) Hoennicke, Ueber das Wesen der Osteomalacie. Halle 1905.
325) Comby, Ostéomalacie, rachitisme et dilatation de l'estomac. Bull. et mém. Soc. méd. des Hôpitaux 1887.
326) Adénat, Gaz. hebd. de méd. et chirurg. Octobre 1900.
327) Rindfleisch, Pathologische Anatomie.
328) Kassowitz, Ueber die Verhältnisse zwischen Rachitis und Osteomalacie. Anzeiger der k. u. k. Ges. d. Aerzte in Wien 1882—83.
329) Orth, Pathologisch-anatomische Diagnostik 1894.
330) Riedinger, Handbuch der orth. Chirurgie, Bd. I. Jena 1904.
331) Schröder, Lehrbuch der Geburtshilfe.
332) Hugenberger, Petersb. med. Wochenschrift 1872.
333) Schmieden, Beitrag z. Kennt. der Osteom. chron. etc. Revue de méd. et chirurg. 1903.
334) Ménétrier u. Gauckler, Deux cas etc. Revue de méd. et chirurg. 1903.
335) Wollenberg, Beitrag zur Paget'schen Knochenkrankh. Zeitschrift f. orth. Chirurg., Bd. XIII.
336) Wild, Das puerperale Osteophyt. Dissert. Lausanne 1901.
337) Moers und Muck, Beiträge zur Kenntnis der Osteomalacie.
338) Heuss, Vorkommen der Milchsäure im Harn. Dissert. Bern 1899.
339) Zürn, Zoopathol. und zoophysiol. Untersuchungen, S. 60.
340) Schmidt, Ergebnisse der allg. Pathologie von Lubarsch u. Ostertag 1897.

Infolge der Knochenweichheit und des Knochenschwundes entstehen Deformitäten, Verkrümmungen, Verbiegungen, Knickungen und Frakturen der osteomalacischen Knochen. Im Beginn des Leidens handelt es sich wesentlich um Belastungsdeformitäten, die durch das Körpergewicht beim Gehen und Stehen bedingt werden.

Der Lieblingssitz der puerperalen Osteomalacie sind die Knochen des Beckens. Das Kreuzbein wird unter dem Druck und der Rumpflast nach vorn und unten getrieben und das untere Ende derselben beim Sitzen nach oben geknickt. Das nach abwärts sinkende Kreuzbein zieht die hinteren Teile der Darmbeine nach sich. Während aber dadurch beim rachitischen Becken mit festen Knochen und fehlendem Gegendruck von den Pfannen aus die grössere Querspannung des Beckens entsteht, verbiegen sich bei der Osteomalacie die weichen Knochen selbst und es entsteht eine Knickung der Darmbeine. Dabei werden durch den Gegendruck der Schenkelköpfe die Pfannen nach auf- und einwärts ge-

drängt und infolge hiervon die Darmbeine noch stärker geknickt und die Schaufeln gefaltet. Zugleich wird dadurch (häufig zugleich mit Frakturen) die Symphyse schnabelförmig zugespitzt.

Beim Liegen werden die hintere Kreuzbeinfläche und der hintere Teil der Darmbeine abgeplattet und mitunter die Proc. spinosi seitlich umgebogen. Dadurch, dass normalerweise die Schwerlinie der Rumpflast nach hinten von der durch die Acetabula gehenden Unterstützungsebene fällt, wird bei den erweichten Knochen die Beckenneigung hochgradig verringert. Durch Besonderheiten in der Körperhaltung, besonders durch anhaltendes Liegen auf einer Seite, aber auch durch ungleichmässige Erweichung der einzelnen Beckenteile werden zahlreiche Asymmetrien und Modifikationen herbeigeführt (Schröder[381]).

Die wichtigsten Veränderungen der einzelnen Knochen sind folgende:

Das Kreuzbein ist besonders in seinen Flügeln schmal. Die Wirbelkörper sind ganz ähnlich wie bei hochgradiger Rachitis aus den Flügeln heraus ins Becken hineingedrängt, die Wirbelkörper stehen dabei tiefer als die Flügel, so dass mitunter die Flügel durch diesen Zug nach unten und vorn eine deutliche Faltung zeigen. Das Promontorium ist also tief in das Becken hineingesunken, es steht der Symphyse und der Kreuzbeinspitze näher. Dies letztere wird einmal durch die Lageveränderung des Promontoriums selbst bedingt, dann aber auch dadurch, dass das Kreuzbein seiner Länge nach hochgradig konkav wird, so dass in exquisiten Fällen Promontorium und Kreuzbeinspitze sich fast berühren. Diese starke Krümmung wird meistens durch einen deutlichen Knick, am häufigsten im oberen Teil des dritten oder selbst schon des zweiten Kreuzbeinwirbels bedingt. Dabei sind die Wirbelkörper des Kreuzbeins ebenso wie die Lendenwirbel von oben nach unten komprimiert und atrophisch. Die letzteren kommen dadurch, dass das Promontorium tiefer sinkt, dem Beckeneingang näher, so dass durch die (durch Dorsalkyphose) kompensierte Lendenlordose der Beckeneingang ähnlich wie beim spondylolisthetischen Becken und der Pelvis obtecta überdacht werden kann und die geburtshilfliche Conjugata von der Symphyse nach einem der letzten Lendenwirbel gezogen werden muss. Erhebliche Skoliosen sind selten. Die Darmbeinschaufeln sind mitunter klein mit durchscheinenden Stellen, in anderen Fällen aber auch recht dick. Die Entfernung der Sp. ant. sup. pflegt etwas kleiner zu sein als normal, die Entfernung der Cr. ilei in der Regel weit bedeutender als der Sp. ilei. Dabei zeigen die Darmbeinschaufeln eine von oben

nach unten sich hinziehende Furche, die sich mitunter gabelig teilt. Die Spinae post. sup. ragen kaum hinter dem Kreuzbein vor, sondern sind klein und liegen in einer Ebene mit dem Proc. spin. des letzten Lendenwirbels. Der Beckenring ist vorn von den Seiten her zusammengedrückt, so dass die Tub. ileopectinea sich nähern. Die Pfannen sind nach oben, vorn und einwärts gerückt und der Beckeneingang ist schnabelförmig nach der Symphyse zugespitzt. Hierdurch werden die absteigenden Schambein- und aufsteigenden Sitzbeinäste sowie die Tub. ischii einander genähert, doch sind die letzteren meistens etwas nach aussen umgelegt. An den schwächsten Stellen findet man wirkliche Knickungen, mitunter berühren sich auch die den Schambogen über der schnabelförmigen Symphyse bildenden Knochen. Ganz regelmässig zeigen diese Stellen mehr oder weniger erhebliche Asymmetrien. Die Beckenräume werden hierdurch auf das stärkste verändert, meistens ist der Ausgang stärker verengt als der Eingang, seltener ist das Umgekehrte der Fall. Die Gestalt des Beckeneingangs bekommt dadurch, dass das Promontorium und die beiden Pfannen sich nähern, eine dreizipfelige Gestalt, so dass die Verengerung im höchsten Grade Y-förmig wird (Schröder).

Die weichen osteomalacischen Beckenknochen sind bei der Osteomalacie zuweilen sehr dehnbar (Gummibecken). Kilian[158]), Fehling, Hugenberger[382]), v. Weber-Ebendorf u. a. haben über eine derartige Dehnbarkeit der osteomalacischen Knochen während der Geburt berichtet, so dass die Entbindung trotz hochgradigster Beckenenge spontan oder mit nur geringem Zangenzug vonstatten gehen konnte.

Hugenberger zählt 37 derartige Fälle und berechnet ihre Häufigkeit auf 30 % und nach Casati[41]) soll unter 42 diesbezüglichen Fällen der Gebäranstalt zu Mailand nur 2mal der Kaiserschnitt nötig gewesen sein. Fehling mahnt daher mit Recht, nicht zu früh mit dem Kaiserschnitt zur Hand zu sein. An der Wirbelsäule nehmen die normalen Krümmungen in krankhafter Weise zu; im Halsteile bildet sich mitunter eine so beträchtliche Verkrümmung heraus, dass sich Kinn und Brustbein berühren können. Die einzelnen Wirbel sind zusammengedrückt und die Wirbelsäule ist nach hinten oder nach vorn oder seitlich gekrümmt. Die ganze Wirbelsäule und mit ihr die Länge des Körpers verkürzt sich, „die Röcke werden den Frauen zu lang“ und da diese Verkürzung hauptsächlich in der Wirbelsäule infolge einer Kyphoskoliose stattfindet, so resultiert daraus eine eigentümliche Disproportion zwischen Rumpf und Beinen, eine mehr oder weniger

ausgesprochene Knickungsfurche oberhalb der Hüften, rings um die Taille verlaufend, ähnlich wie bei Spondylolisthesis.*) Die Rippen biegen sich und brechen teils unter den Zugwirkungen der Respirationsorgane, teils unter der Last der oberen Extremitäten dergestalt, dass eine nach aussen vorspringende Linie von Bruchstellen nicht weit von den Köpfchen der Rippen herabläuft, eine zweite Reihe von Bruchstellen in der Linea axillaris nach einwärts gewendet, eine dritte Reihe wiederum nach auswärts gerichteter Bruchstellen in der Parasternallinie gelegen ist (Rindfleisch). Das Brustbein ist verbogen oder winklig geknickt und aus allen diesen Thoraxmissbildungen gehen Kompressionen und Verschiebung der Lungen und des Herzens und im Anschluss daran Atemnot, asthmatische Zufälle, Herzklopfen hervor. Die langen Röhrenknochen der Extremitäten sind anfangs gewöhulich nur wenig beteiligt, später pflegen sie zahlreiche Brüche sowie mehrfache Verbiegungen und Verkrümmungen aufzuweisen. Interessant in dieser Richtung sind die Fälle, wo bei lokalisierten osteomalacischen Knochenherden sich Coxa vara (Kocher, Hofmeister[317]), Genua valga (Singer, Drossbach u. a.) oder Plattfüsse entwickeln. Niemals erweichen im Verlauf der Osteomalacie die Zähne und nur selten — fast niemals bei der puerperalen Form — werden die Schädelknochen ergriffen. „Charakteristisch — schreibt Tillmanns[270]) — ist die Elevation der Schädelbasis, der Rand des Foramen magnum springt wallartig vor, der Clivus ist emporgehoben oder rinnenartig vertieft.

Für die Häufigkeit, mit welcher die Erkrankung die einzelnen Knochen in der puerperalen Osteomalacie ergreift, liefert Litzmann[165]) folgende Tabelle:

Die Knochen	des Beckens	82
„ „	der Wirbelsäule	46
„ „	des Brustkorbes	26
„ „	der unteren Extremitäten	15
„ „	der oberen Extremitäten	10
„ „	des Kopfes	7

Bei der nicht puerperalen Osteomalacie findet eine grössere Ausdehnung des Krankheitsprozesses über die einzelnen Teile des Skeletts statt. In diesen Fällen waren erkrankt:

*) Gelpke (s. o.).

Die Knochen des Beckens		40
„ „	der Wirbelsäule	40
„ „	des Brustkorbes	37
„ „	der unteren Extremitäten	36
„ „	der oberen Extremitäten	30
„ „	des Kopfes	24

Am meisten fällt in dieser Tabelle gegenüber der vorigen die starke Beteiligung der Extremitätenknochen und der Kopfknochen auf und es folgt aus derselben, dass bei der nicht puerperalen Form der Osteomalacie eine viel weiter verbreitete Erkrankung der Knochen vorliegt als bei der puerperalen.

„Viel weniger als über die Knochen ist uns über das anatomische Substrat der Myopathien bekannt" (Laufer[174]). Friedreich fand die Muskeln atrophisch und teils von hellgelben, teils von weissen sehnigen Streifen durchsetzt. Er konstatierte ferner kernreiche Hyperplasie des Perimysium int., an den Muskelelementen körnig albuminöse Trübung, Wucherung der Muskelkerne und Zerfall der kontraktilen Substanz. Vierordt ist geneigt, diese Muskelveränderungen beim Fehlen der Entartungsreaktion als sekundäre Erscheinungen aufzufassen. Befunde über die neurohistologischen Verhältnisse fehlen fast gänzlich, nur Hermann Schlesinger[258]) konnte in einem Falle an den frischen peripheren Nerven (N. ischiadicus, radialis und ulnaris) Veränderungen wahrnehmen, die als solche einer degenerativen Neuritis angesehen werden dürfen.

Die Untersuchung der Ovarien hat bei der Osteomalacie keine konstanten pathologischen Befunde ergeben. Die Hyperämie der Beckenorgane, welche Fehling ursprünglich zur Aufstellung des Begriffes „Hyperaktivität" der Ovarien bewogen hatte, wird nicht häufig konstatiert. Ortmann[201]) hat unter 16 Fällen nur 7 mal eine Erweiterung der Gefässe um die Ovarien beobachtet; Schottländer[289]) fand in den Eierstöcken von drei wegen Osteomalacie kastrierten Frauen die als Angiodystrophie beschriebenen Veränderungen: Vergrösserung des Organs, Vermehrung und hyaline Erkrankung der Gefässe, Fehlen von Primordialfollikeln, kleincystische Degeneration der Graf'schen Follikel und leicht entzündliche Vorgänge und Blutungen ins Stroma. Heyse[122]) zeigte, dass degenerative Zustände an den Ovarialnerven, grosser Reichtum an Nerven und Gefässen sowie hyaline Degeneration der Gefässwände (Rossier[222])) bei der Osteomalacie nicht immer vorhanden sind.

„Wenn ich versuchen soll,“ schreibt Schnell[236]), „das einheitliche pathologisch-anatomische Charakterbild unserer osteomalacischen Ovarien zu skizzieren, so könnte ich nur sagen, es sind atrophische Ovarien mit hyalin entartetem Gefässapparat, mit bindegewebiger und späterhin hyaliner Degeneration des Rindenstromas und mit Follikelschwund. In diesem Bilde stehen die einzelnen Züge an Stärke der Ausbildung in geradem Verhältnis zueinander, d. h. je mehr die Gefässe degeneriert sind, desto mehr ist die Rinde bindegewebig entartet, desto hochgradiger ist der Schwund der Follikel. Die Beziehungen dieses Befundes zur Erkrankung aber liegen in der Vorzeitigkeit seines Auftretens.“

Die Gelenke werden nie in die Erkrankung einbezogen, selbst an den am schwersten erkrankten Knochen bleibt der Gelenkknorpel unverändert, nur bisweilen ist er etwas verdünnt. Gelenkkapsel und Verstärkungsbänder bewahren ihre normale Beschaffenheit. Bei hochgradiger Osteomalacie sind die Knochen für die Röntgenstrahlen vollständig durchlässig (Berger).

Bemerkenswert ist noch schliesslich, dass man bisweilen eine sehr hochgradige fettige Degeneration der Muskeln, besonders des Beckens und der Oberschenkel, bei Osteomalacie des Beckens beobachtete; die Glutaeen bildeten in einzelnen Fällen reine Fettbündel.

Was die chemische Konstitution der osteomalacischen Knochen betrifft, so ist der Wasserlöslichkeit der Knochensubstanz, dem auffallend hohen Fettgehalt der malacischen Knochen und der Angabe, dass die Grundsubstanz in einzelnen Fällen weder Chondrin noch Glutin gab (Schmidt), Erwähnung zu tun. Ueber den anatomischen Befund der Knochen nach der Heilung sind die Berichte noch spärlich. Aus Winkel's Mitteilungen erfahren wir, dass durch die Heilung eine starke Sklerosierung unter Erhaltung der im Verlaufe der Erkrankung gebildeten Exostosen erfolgt. Rindfleisch hält die cystische Entartung der Knochen für den Ausdruck einer Heilung und, bei nicht malacischen Individuen gefunden, für einen Hinweis auf früher vorhandene Osteomalacie, da bei notorischer Knochenerweichung Cysten auftreten, und zwar nur in späteren Stadien, wo ein gewisser Stillstand erreicht ist und nach totaler Auflösung des Markes zu klarer pigmentierter Flüssigkeit eine bindegewebige Kapsel sich entwickelt.

Die Osteomalacie kann in allen Lebensaltern auftreten, es sind Fälle aus den Kinderjahren bekannt — die Osteomalacie

im Säuglingsalter ist nicht mit Sicherheit festgestellt — während auch das Greisenalter nicht vor Knochenerweichung zu schützen scheint. Dementsprechend unterscheidet man bei der nicht puerperalen Form der Osteomalacie die infantile, die virile und die senile Knochenerweichung.

Die ersten klinischen Mitteilungen über die infantile Osteomalacie stammen von Rehn[216]) und Siegert[244]), die ersten pathologisch-anatomischen Untersuchungen von v. Recklinghausen. Nach Rehn soll die infantile Osteomalacie nicht selten sein, sie befällt fast ausschliesslich Kinder weiblichen Geschlechts im Alter von 1—2 Jahren. Intrauterine Osteomalacie sämtlicher Knochen, namentlich des Beckens, wurde bei einem ausgetragenen weiblichen Kinde von Jürgens[148]) beobachtet. Zugunsten der Existenz einer wahren, der puerperalen analogen infantilen Form der Osteomalacie sprechen v. Recklinghausen's Untersuchungen, aus denen hervorgeht, dass die malacischen Zustände bei Kindern ohne jede rachitische Knorpelveränderung vorkommen, sich dabei die „Gitterfiguren", welche als Merkmal des Knochenabbaues durch Kalkentziehung angesehen werden dürfen, an der Grenze der osteoiden und kalkhaltigen Lager vorfinden, welche aber ferner die Lokalitäten berücksichtigen, an welchen die Karminzonen und reichlichen Gitterbildungen innerhalb der einzelnen Knochen auftreten: Es ergibt sich, dass es solche Lokalitäten sind, an denen die grobe Besichtigung nichts von einer Neubildung von Substanz, sondern nur Rarefizierung (Porosität der Compacta usw.) erkennen lässt, aber trotzdem nichts von Osteoklasten und Lakunen zu finden ist. So hat v. Recklinghausen den Begriff der infantilen Osteomalacie nicht nur auf gewisse histologische Zustände rachitischer Knochen angewendet, sondern für manche Fälle ganz unabhängig von rachitischen Störungen als eigene Krankheit des Skeletts aufstellen können, welche an letzterem vollkommen die gleichen bekannten Difformitäten herbeiführt wie die puerperale Osteomalacie, nämlich Tiefstand des Kopfes und Auswärtsbiegung der Condylen des Femur, Schiefheit des Tibiakopfes, die bogenförmigen Diaphysenkrümmungen, die Umbiegung der platten Knochen in ihren charakteristischen Erscheinungsformen an Becken, Schulterblatt, Hinterhaupt und Schädelbasis, die Kyphoskoliose, die Abplattung der Unterschenkel- und Vorderarmknochen, die Vergrösserung der Fascien- und Sehnenansätze (Schmidt). Bei der infantilen Osteomalacie herrschen wie bei der puerperalen Osteomalacie die Resorptionsvorgänge am bereits fertigen Knochen vor, während die Neubildung der Tela

ossea in den Hintergrund tritt. Bei der Rachitis dagegen sind die Proliferationsvorgänge am periostal wie am enchondral heranwachsenden Knochengewebe gesteigert. Beide Affektionen können auch nebeneinander auftreten, so dass wir drei Formen der Knochenerweichung im Kindesalter unterscheiden können: a) reine Rachitis, b) Rachitis mit Osteomalacie, c) reine Osteomalacie (v. Recklinghausen). „Als v. Recklinghausen," schreibt Riedinger, „seine Präparate auf der 69. Versammlung der Naturforscher und Aerzte demonstrierte, konnte sich Ziegler nicht entschliessen, anzunehmen, dass im Kindesalter neben der Rachitis noch eine Osteomalacie vorkommt. Er hielt deshalb die von v. Recklinghausen geschilderten Veränderungen für rachitische. Er wies darauf hin, dass eine Halisterese, wie sie bei der Osteomalacie des höheren Alters vorkommt, bei der Rachitis nicht zu finden sei, sondern eine Knochenresorption unter Bildung von Osteoklasten und Howshipschen Lakunen. Was v. Recklinghausen kindliche Osteomalacie nenne, sei Rachitis, bei welcher die Störung der enchondralen Ossifikation in den Vordergrund tritt. Es kann hier auf diese schwierige histologische Frage nicht näher eingegangen werden, die hauptsächlichste Meinungsverschiedenheit liegt darin, dass, während einige Forscher (v. Recklinghausen u. a.) die für die Osteomalacie der Erwachsenen charakteristische Halisterese der fertigen Knochensubstanz bei manchen Fällen von Knochenweichheit im Kindesalter als gegeben erachten, eine solche von einer Anzahl von Beobachtern für nicht erwiesen angesehen wird."

Die juvenile und virile Osteomalacie entwickelt sich im Anschluss an „Traumen", Bronchopneumonien und Infektionskrankheiten und befällt ebenso häufig Männer als junge Mädchen und Frauen, die weder geboren haben noch schwanger sind. Berger[14]) beschrieb einen interessanten Fall, einen 20jährigen Mann betreffend, bei welchem 3 Wochen nach einer supracondylären Osteotomie wegen Genu valgum sich die ersten Zeichen der progressiven Osteomalacie einstellten. Das Röntgenbild ergab (ca. 1 $^1/_4$ Jahre nach der Operation), dass die osteomalacischen Knochen der beiden gekrümmten, verdrehten und um 10 cm gegen früher verkürzten Beine, die wie runzelige Lappen ohne fühlbare Knochen auf dem Bett lagen, für die X-Strahlen gänzlich durchlässig waren. Die Osteomalacie ging dann auf die Beckenknochen und auf die oberen Extremitäten über. Nach weiteren 2 Jahren hatte sich der Körper um 54 cm verkürzt und der Kranke wurde zu einem unförmlichen Krüppel. Die therapeuti-

schen Versuche blieben gänzlich erfolglos, auf den Vorschlag Berger's, den Zustand durch doppelseitige Kastration wie beim weiblichen Geschlecht zu bessern zu versuchen, ging Pat. nicht ein. Berger teilt noch einen ähnlichen Fall aus der Literatur mit, wo sich auch die Osteomalacie im Anschluss an eine ähnliche Knochenoperation entwickelte. Thiem[278]) beobachtete eine Osteomalacie nach einem Trauma bei einer 37 jährigen nicht schwangeren Frau (Sturz auf den Rücken, Schenkelhalsfraktur). Nach mehreren Wochen zeigte sich eine typische Osteomalacie der verschiedenen Knochen mit Ausnahme des Beckens. Die Körperlänge sank von 167 cm auf 142. Nach einer heftigen Erkältung hat Gussmann das Auftreten von Osteomalacie beobachtet: der 30 jährige Patient hatte lange Zeit bei einem Brande in tiefem Eiswasser gestanden. Nach 10 Jahren erlag er einer schweren Osteomalacie, die besonders das Becken und die Wirbelsäule hochgradig in Mitleidenschaft gezogen hatte. Chemische und mikroskopische Untersuchungen eines Falles von viriler Osteomalacie bei einem 38 jährigen Manne lieferten Langendorff und Mommsen[170]) aus der Czerný'schen Klinik in Freiburg. Das histologische Bild der juvenilen und virilen Osteomalacie stimmt mit dem der puerperalen Knochenerweichung vollkommen überein.

„Die senile Osteomalacie ist nichts anderes als die nicht puerperale Osteomalacie, wenn sie im vorgerückten Lebensalter vorkommt" (Riedinger). Diese Osteomalacieform ist jedoch ziemlich selten. Pierart hat unter 247 Osteomalaciefällen bloss 22 gefunden, bei denen die Affektion nach dem 45. Lebensjahre zur Entwicklung kam. Die senile Osteomalacie kann in ihrem Beginne grosse diagnostische Schwierigkeiten bieten. Gewöhnlich klagen solche Patienten über zunehmende ischiasartige Schmerzen und über die Unmöglichkeit, einen dauernden Druck auf die Knochen, sei es im Liegen, Stehen oder Gehen, zu ertragen. — Solche Symptome werden gewöhnlich als rheumatische Erscheinungen aufgefasst, bis anderweitige Merkmale zur wahren Diagnose führen. So gelangte Tillaux zur richtigen Diagnose bei einem Falle mit Spontanfraktur, der keine Neigung zur Konsolidation zeigte, erst während der Operation, als die Knochenenden behufs Anlegung der Knochennaht freigelegt wurden. Aehnlich verhielt es sich in dem Falle Pierart's, wo bei einer 51 jährigen Frau eine nicht heilen wollende Oberarmfraktur zur richtigen Diagnose führte. Das Stadium, in welchem die Affektion Anlass zu Fehldiagnosen gibt, kann lange bestehen; in einem Falle Grajon's

dauerte dasselbe 10 Jahre an, bis sich die Knochendifformitäten und sichere Osteomalaciesymptome einstellten. Sehr interessant ist eine fernere Beobachtung Grajon's, einen Mann betreffend, der im 40. Lebensjahre die ersten Osteomalacieerscheinungen aufwies, dann volle 40 Jahre hindurch keine anderweitigen Symptome darbot, bis zu seinem 80 Lebensjahre, wo er an hochgradiger Osteomalacie starb. Diese Fälle sind jedoch äusserst selten, in der Regel tritt die abnorme Knochenbiegsamkeit bald ein und vervollständigt das klinische Bild der Osteomalacie. Tendlan berichtet über einen Fall von seniler Osteomalacie bei einer 62jährigen Frau, die seit 3 Jahren ischiasartige Schmerzen empfand und allmählich schief und kleiner wurde. Es bildete sich eine starke Kyphoskoliose der Brust- und Lendenwirbelsäule aus, die Rippen waren stark verbogen und deformiert, das Brustbein winklig geknickt, die Rippenbogen berührten die Crista ossis ilei. Das Becken hatte die typische Schnabelform; die Extremitätenknochen waren nicht wesentlich verändert.

Weber hat als erster gegen v. Volkmann's Angabe, dass jede sogenannte senile Osteomalacie nur auf porotischer Atrophie beruhe, Widerspruch erhoben und ebenso wie später Ribbert die Existenz einer echten senilen Osteomalacie mit breiten Karminzonen nachgewiesen. Es können dabei diese malacischen Zustände entweder über alle Knochen verbreitet oder auf das Rumpfskelett beschränkt sein bei einfacher Atrophie der Extremitäten.

Eine besondere Form der Osteomalacie ist jene, die sowohl bei Männern als auch bei Frauen auftritt, welche an chronischen Erkrankungen des Centralnervensytsems leiden, und die als neurotische Malacie bezeichnet wird. Tabes, Syringomyelie, Myelitis chron., Pachymeningitis chronica, Tumoren des Centralnervensystems sind die Affektionen, die zur neurotischen Osteomalacie führen. Es soll sich in diesen Fällen um eine trophoneurotische Ernährungsstörung der Knochen handeln, obwohl v. Recklinghausen nicht nachweisen konnte, dass die vasomotorische Erregbarkeit der Knochengefässe bei der Osteomalacie mit Abnormitäten des Nervensystems in Zusammenhang stehe. Auch liegen nur spärliche Untersuchungen vor, die für eine Abhängigkeit des malacischen Knochenzustandes von anatomischen Veränderungen des centralen und peripheren Nervensystems sich verwerten liessen. Häufiger dagegen ist das Vorkommen der Osteomalacie bei Psychosen verschiedener Art erwähnt worden. „Virchow sprach von einer neurotischen Malacie und führte dafür als Beispiel einen Fall von Münch, betreffend

eine jugendliche epileptische Idiotie, an, ferner einen ähnlichen Fall eigener Beobachtung, in dem sich ein sehr grosses Gehirn und ein sehr mageres Rückenmark fanden, und einen weiteren bei einem ebenfalls jungen Menschen mit Myelomeningitis; später sind zahlreiche Berichte über Osteomalacie bei Blödsinn (Finkelnburg, Hörner, Gudden, Laehr u. a.) gekommen. Ist auch im Leben die Unterscheidung von einer unter gleichen Verhältnissen auftretenden Osteoporose einfacher Art nicht immer zu treffen und mögen auch, wie sich aus Bleuler's Mitteilung ergibt, gelegentlich Endemien von Osteomalacie vorkommen, welche nicht vom psychischen Leiden, sondern vom Aufenthalt in der Anstalt herrühren und heilen, wenn die Kranken ins Freie gebracht werden, so bleibt doch eine so beträchtliche Zahl von Fällen echter Osteomalacie mit dem ausgeprägten klinischen Symptomenbild und zuverlässigen anatomischen Befund bei Geisteskranken, vorwiegend progressiven Paralytikern, dass an einem Zusammenhang nicht gezweifelt werden kann" (Schmidt).

Bei der neurotischen Malacie sollen meist die Beckenknochen ergriffen sein, auch werden bei ihr häufig deformierende Arthropathien beobachtet.

II. Referate.

A. Nervensystem.

Hyperalgetische Zonen bei Schädel- und Gehirnverletzungen. Von Vorschütz. Deutsche Zeitschr. f. Chir., Bd. LXXXVIII, 1.—3. H.

Verf. teilt 12 Fälle von Kopfverletzungen mit, bei denen er Hyperalgesie und Hyperästhesie von Hautbezirken nachweisen konnte. Wahrscheinlich wird auf dem Wege des Sympathicus, der als Plexus caroticus die Gefässe bis zur Endverzweigung umspinnt, der Reiz zum Ganglion cervicale supremum und von hier aus durch die Rami communicantes zu den peripheren Nerven geleitet, und zwar zu der der Verletzung entsprechenden Seite. Auf diese Weise ist es möglich, die im Innern des Schädels stattgehabten Verletzungen durch die auf die Haut projizierten Hyperästhesien zu erkennen, welcher Umstand neben dem wissenschaftlichen Interesse vor allem für die Unfallsheilkunde von hervorragender Bedeutung ist. Da das beschriebene Symptom oft 2—3 Jahre nach der Verletzung noch konstatierbar ist, zu welcher Zeit man in vielen Fällen auf subjektive Symptome angewiesen ist, bietet es eine Handhabe

in der Erkennung eventueller Simulation, besonders deshalb, weil eine derartige Ueberempfindlichkeit, ohne die Aufmerksamkeit des Patienten auf die Untersuchung zu lenken, leicht erhoben werden kann. Voraussetzung für das Entstehen hyperästhetischer Zonen ist eine Läsion des Gehirnes, die bei Basisfraktur meist in der Nähe der Knochenfraktur zustande kommt. Victor Bunzl (Wien).

Zur Klinik der Jackson'schen Epilepsie infolge extracerebraler Tumoren. Von L. Bychowski. Deutsche Zeitschr. f. Nervenheilk., Bd. XXXIII, 1. u. 2. Heft.

Bei einem 62jährigen Manne traten seit 6 Jahren Krampfanfälle auf, die im Anfang aus Zuckungen in der Halsregion bestanden, später aber auch den Arm und schliesslich das Bein betrafen. Die Krampfanfälle spielten sich immer bei gänzlich erhaltenem Bewusstsein und in derselben Reihenfolge ab; nach denselben stellten sich häufig eine schnell vorübergehende linksseitige Hemiplegie und zuletzt auch wiederholt Blasenstörungen (zuerst Retention, dann Inkontinenz) ein. Die Hemiplegie war ausgezeichnet durch das Fehlen des Babinski'schen und Oppenheim'schen Phänomens, auch waren die Bauchdeckenreflexe auf der paretischen Seite stets vorhanden.

Das Ausbleiben der sonst so typischen Veränderungen dieser Reflexe glaubt Verf. sich dadurch erklären zu können, dass der Tumor wahrscheinlich sehr oberflächlich in der Rinde sich befindet und die motorischen Leitungsbahnen nicht geschädigt hat. Er vertritt daher die Ansicht, dass das Fehlen oder die Anwesenheit des Babinski'schen Phänomens bei Lähmungen der unteren Extremität infolge eines vermutlichen Tumors grosse diagnostische Dienste bei der Oberflächendiagnose leisten kann. Zu einer ähnlichen Schlussfolgerung kam auch Babinski, der die Kombination (Jackson'sche Epilepsie, halbseitige Hemiplegie ohne Babinski) für die Annahme einer intracraniellen und extracerebralen Lage einer Gehirngeschwulst verwerten möchte.

Bei der Operation des Falles fand sich über dem mittleren Drittel der hinteren Centralwindung ein welschnussgrosses Endotheliom der Dura mater, das eine Impression in die Gehirnoberfläche bedingte.

Die Krampfanfälle blieben nach der Operation aus, aber es entwickelte sich eine nunmehr dauernde Hemiparese.

v. Rad (Nürnberg).

Zur Kenntnis der metastatischen diffusen Sarkomatose der Meningen. Von Sturzberg (Bonn). Deutsche Zeitschr. f. Nervenheilkunde, Bd. XXXIII, 1. u. 2. Heft.

Im vorliegenden Falle handelte es sich um eine diffuse Sarkomatose der Pia mater des Gehirns und Rückenmarks, und zwar ist diese nicht primär in der weichen Hirnhaut entstanden, sondern auf eine Metastasierung des vom Darm ausgehenden Lymphosarkoms zurückzuführen. Die ausgedehnte Sarkomatose war nur mikroskopisch nachweisbar. Der Fall verlief klinisch unter den Erscheinungen einer Polyneuritis ohne eine Andeutung von meningitischen Symptomen.

v. Rad (Nürnberg).

Sechs Fälle von traumatischer Erkrankung des untersten Rückenmarksabschnittes. Von Zimmer. Deutsche Zeitschr. f. Nervenheilkunde, Bd. XXXIII, 1. u. 2. Heft.

Verf. bringt sechs interessante Krankengeschichten von traumatischen Conuserkrankungen mit epikritischen Bemerkungen und kommt auf Grund seiner Beobachtungen im Gegensatz zu L. R. Müller zu der Auffassung, dass die Ganglienzellen des Conus medullaris für die Innervation der Blase, des Mastdarmes und der Genitalien in Betracht kommen.

v. Rad (Nürnberg).

The differentiation of partial from total transverse lesions of the spinal cord. Von Alexis Thomson. The Edinbourgh med. Journ., Juli 1907.

Verf. teilt zur Kasuistik der Querschnittsläsionen des Rückenmarkes 2 Fälle in ziemlich ausführlicher Weise mit:

1. Ein 29 jähriger Kutscher stürzt von einem Wagen herab, wird bewusstlos aufgefunden und kann später nur die Angabe machen, dass er vom Pferde getreten worden sei. Patient klagt über grosse Schmerzen in der Nackengegend und rechten oberen Extremität, dagegen geringere Schmerzen in der linken oberen Extremität; Brust- und Bauchgegend schmerzlos. Puls 72, voll, kräftig; Pupillen enge. Ferner findet sich eine Rissquetschwunde des Hinterhauptes. — In den nächsten Tagen zeigte sich vollkommene Anästhesie des Rückens, der Brust und des Bauches von der 3. Rippe angefangen bis zu den Fussspitzen abwärts, die gleichmässig die Zone umfasste. Ferner eine Anästhesie der ulnaren Seite der rechten und linken oberen Extremität von der Axilla bis zu den Fingerspitzen, hauptsächlich dem Verlaufe des Nervus ulnaris folgend; gleichzeitig stellt sich auch eine vollständige Paralyse der betreffenden Muskelpartien ein. Verlust des beiderseitigen Patellarreflexes und Fusssohlenreflexes. Incontinentia alvi et urinae. Ausserdem findet sich beiderseitige Halssympathikuslähmung, charakterisiert durch kolossal verengte Pupillen und Zurückgesunkensein der Bulbi in die Augenhöhlen. Die Atmung war eine reine Zwerchfellsatmung ohne Hilfe der Brustmuskulatur. Als Ursache dieser Symptome wurde Blutung in das Rückenmark der Halswirbelsäule angenommen. (Sitz im Cervicalsegment.) Soweit sich eine Untersuchung der Wirbelsäule ermöglichen liess, konnte ausserdem eine Fraktur eines Halswirbels festgestellt werden, sie wurde durch Röntgenuntersuchung bestätigt. Die weitere Beobachtung (9 Monate) ergab die Richtigkeit der gestellten Diagnose: Hämatomyelie, indem die Störungen langsam zurückgingen, so dass Patient das Spital nach dieser Zeit geheilt verlassen konnte.

2. Eine 35 jährige Frau war beim Radfahren über eine Böschung herabgestürzt und konnte sich nach dem Unfalle gleich erheben. 3 Wochen später konnte Patientin die linke untere Extremität nicht mehr so recht gebrauchen, ausserdem bemerkte sie das Auftreten einer Schwellung auf dem linken Fusse. Patientin kann dann bald darauf nicht mehr spontan Urin lassen. Es tritt noch eine Paralyse des rechten Fusses hinzu, begleitet von einer Anästhesie. Patellarreflexe beiderseits erhalten, rechts sogar gesteigert; links Fussklonus. Die Wirbelsäule zeigt eine bucklige

Vortreibung, entsprechend dem 5. Lumbalwirbel, die Röntgenuntersuchung ergab eine Dislokation der Wirbelkörper, die das Rückenmark komprimierten. Da die Störung der Motilität und Sensibilität zunahm, beschloss man, eine Laminektomie vorzunehmen (3 Monate p. trauma). Der Erfolg der Operation war ein befriedigender. Patientin konnte wieder gehen, dagegen blieb eine Anästhesie des Fusses, verbunden mit Fussklonus, zurück. Die Incontinentia urinae schwand.

Leopold Isler (Wien).

Klinische Erfahrungen über Medullaranästhesien mit besonderer Berücksichtigung des Alypins. Von Kurzwelly. v. Bruns' Beitr. z. klin. Chir., 1907, Bd. LIV, 3. Heft.

Die Erfahrungen, die Braun-Zwickau mit der Lumbalanästhesie gemacht hat, sind nicht besonders gut. Man sieht auch aus seiner Veröffentlichung, die sich auf 323 Anästhesien mit Alypin und 48 mit Tropacocain erstreckten, dass die Lumbalanästhesie ihre Schattenseiten hat. Das Alypin wurde fast immer in Tablettenform benützt, und zwar meistens mit Suprarenin, seltener mit Adrenalin vereinigt; in einigen wenigen Fällen wurde 5 % Alypinlösung mit Homorenon verwendet. Die Alypinlösung kann man ohne Schaden sterilisieren, indem man sie mehrere Minuten kocht. Die Tabletten wurden durch einstündiges Erhitzen auf 100 ° sterilisiert und aufbewahrt. Das Alypin hat vor dem Stovain den Vorzug der Löslichkeit und der Neutralität seiner Lösung. Es erweitert die Gefässe, ohne die Wirkung der Nebennierenpräparate zu beeinträchtigen. Die Dosierung betrug 0,04—0,06, als Lösungsmittel (bzw. Verdünnungsmittel) diente der Liquor cerebrospinalis (meist 5 ccm). Die Injektion wurde zwischen dem 3. und 4. Lendenwirbel gemacht; danach Beckenhochlagerung bis zum Eintritt der gewünschten Anästhesie oder bis zum Schluss der Operation, wenn dieselbe es erfordert; doch wurde die Beckenhochlagerung in letzter Zeit wegen der üblen Erfahrungen eingeschränkt. Die Anästhesie stieg bis zum Rippenbogen und hielt bis mehrere Stunden an. Oft ist die Motilität der unteren Extremitäten aufgehoben; der Sphincter ani wird verhältnismässig oft, der Sphincter vesicae bisweilen gelähmt. Unter den Patienten waren auch Kinder bis zu $5^1/_4$ Jahr herab; im letzteren Falle betrug die Dosis 0,02—0,03, in 2 ccm Liquors gelöst. In 6 % der Fälle war die Analgesie nur sehr unvollkommen, in 19 % dauerte sie zu kurz. In 33 % traten unangenehme Nebenwirkungen, wie Schweissausbruch, Blässe, Uebelkeit, Brechreiz, Erbrechen, Collaps auf. In 30 % zeigten sich üble Nachwirkung, wie Kopfschmerzen, Kreuz-, Nacken-, Rückenschmerzen, Schmerz in den Beinen, Fieber, Erbrechen, Herzschwäche, Apathie, Atemnot, Bewusstlosigkeit, Unruhe. Lähmungen wurden nicht beobachtet. Die meisten und schwersten Nachwirkungen traten nach Bauchoperationen auf, wohl infolge der Beckenhochlagerung. Von 3 Todesfällen ist wohl einer auf Kosten des Alypins zu setzen; allerdings hatte der Kranke eine alte Schrumpfniere mit schwerer Herzhypertrophie. Das Herz schlug nach dem Atmungsstillstand bei künstlicher Atmung noch 4 Stunden weiter. Auch Bronchitiden und Pneumonie wurden mehrfach beobachtet. Das Tropacocain mit oder ohne Nebennierenpräparat zeigte dieselben Schattenseiten wie das Alypin. Nach einer Unterschenkelamputation unter Cocain-Suprareninanästhesie trat ein töd-

liches Coma diabeticum ein; in einem zweiten derartigen Falle mit Alypinanästhesie trat ein vorübergehendes Coma auf.

Klink (Berlin).

Ueber Nervendehnung mit besonderer Bezugnahme auf die Neuralgien. Von Nikolaus Reich. Budapesti Orvosi Ujság 1906. Beilage Diät. u. physik. Heilmethoden, No. 3.

Die mechanotherapeutische Nervendehnung ist eigentlich als eine Massendehnung zu betrachten, da nebst den Nerven auch die übrigen Weichteile (Muskeln, Blutgefässe, Faszien usw.) gedehnt werden. Die gebräuchlichsten 2 Methoden der Nervendehnung sind: 1. Die mit der effektiven Verlängerung der einzelnen Körperteile einhergehende Dehnung, welche durch die Distraktion der Gelenksflächen charakterisiert ist. 2. Die Ueberstreckung der Gelenke und die Dehnung der Muskeln der Streckseite über ihre normale aktive Exkursionsfähigkeit. In die erste Gruppe gehören die Suspension des Körpers sowie die zur schwedischen Gymnastik gehörenden passiven Extensionsübungen. Die Ueberstreckungen können passiv sowie aktiv vollführt werden. Verf. beschreibt die bezüglichen Methoden an der Dehnung des N. ischiadicus, brachialis, cruralis, peroneus, ferner bei Neuralgia intercostalis und bei kutanen Neuralgien. Die energische Nervendehnung soll täglich einmal angewendet werden, die Dauer der Dehnung betrage 10—50 Sekunden. Das Verfahren steigert auf eine Minute die Schmerzen, besonders bei empfindlichen Patienten, zur Verkürzung der Nachschmerzen trägt die nachträgliche Anwendung der Vibrationsmassage entlang dem Nerven bei. Bei den acuten und mit heftigen Schmerzen einhergehenden Neuralgien ist Ruhe indiciert, die Nervendehnung soll nur in den späteren chronischen Stadien und mit grosser Vorsicht angewendet werden, zuerst nur für einige Sekunden und jeden zweiten oder dritten Tag, erst später häufiger und mit etwas längerer Dauer.

Im zweiten Teil seiner Arbeit befasst sich Verf. mit der physiologischen Begründung der Indikationen der Nervendehnung, indem er erörtert, auf welchen physiologischen, anatomischen und pathologisch-anatomischen Grundlagen die Indikationen des Verfahrens basieren. Verf. beschrieb als erster als einziges, wenngleich inkonstantes, objektiv nachweisbares Symptom bei Neuralgie eine gewisse abnorme Spannung des betreffenden Nervenstammes; besonders bei Ischias oder bei Brachialneuralgie kann der Nervenstamm wie eine gespannte Saite palpiert werden. In solchen Fällen führte die Nervendehnung zur Verminderung der Nervenspannung, womit zugleich auch der Schmerz nachliess. In Berücksichtigung dieses Symptomes kann ein objektiver Massstab für die relative Intensität der Schmerzempfindung festgestellt werden. Wo dieses Zeichen vorhanden ist, kann auch eine hysterisch-neurasthenische Hyperalgie oder eine Simulation einer Neuralgie ausgeschlossen werden.

Die rationelle Basis der Indikation zur Nervendehnung sieht Verf. nicht so sehr in der auf den Nerven selbst geübten Wirkung als in dem Einfluss, den wir durch sie auf die Zirkulation im Nerven und in den umgebenden Geweben auszuüben imstande sind, denn mit den oben beschriebenen Methoden der Nervendehnung werden auch die Venen gestreckt; der hierdurch erzielte starke, die Spannung vermindernde, die

Zirkulation steigernde Einfluss bedarf keines besonderen Beweises. Dadurch erklärt sich, dass in massivere Muskeln eingebettete dicke Nerven, wie z. B. der N. ischiadicus, N. brachialis, den mechanotherapeutischen Einflüssen zugänglicher sind als oberflächliche und mit schwächeren Blutgefässen versehene dünnere Nerven. Tatsächlich kommen viele als Neuralgien diagnostizierte Fälle in der Praxis vor, deren klinische Symptome uns zur Annahme von mit varikösen Veränderungen einhergehenden Schmerzen vaskulären Ursprunges bestimmen. Verf. vertritt die Ansicht, dass es häufig nur auf die Gefässwände sich beschränkende, aber den Charakter der Neuralgien besitzende heftige Schmerzen gibt. Venöse Stauungen und Varikositäten um die Nerven spielen viel häufiger eine Rolle als genetische Momente der Neuralgien, wie dies allgemein angenommen wird. Hiermit steht jene Beobachtung des Verfassers im Zusammenhang, dass die bei gewissen Leuten auftretenden chronischen und recidivierenden Ischalgien eine gewisse Relation mit den im Körper sonst auftretenden venösen Stauungen und Varikositäten zeigen, so besonders mit hämorrhoidalen Affluxen, mit denen die Ischalgien sehr häufig auch der Zeit nach zusammenfallen.

Ausser den Methoden der Nervendehnung verwendet Verf. die Streckung (Distraktion) der Wirbelsäule bei cervico-brachialen Neuralgien, bei Ischias und Lumbago, besonders wenn er aus gewissen klinischen Symptomen annehmen zu können glaubt, dass die Neuralgien durch pathologische Veränderungen der Wirbelgelenke, der Intervertebralknorpel oder der Symphysis sacro-iliaca, also durch sekundäre Irritationen des Nerven bedingt sind. Die Etirage (Spannung der Haut und Fixierung derselben durch einige Minuten in dieser Position) probierte Verf. öfters als schmerzlinderndes Mittel bei kutanen Hyperalgien verschiedenen Ursprunges. Die Wirkung der Etirage erklärt vielleicht am besten das Pflüger-Arndt'sche Gesetz, nach welchem sehr starke Reize die Empfindlichkeit der Nerven beheben oder wenigstens abstumpfen. Die Widerstandsübungen nebst der Nervendehnung hält Verf. für indiziert, wenn nach Ablauf von Neuritiden Muskelatrophien zurückbleiben, da die aktiven Kontraktionen als starker nutritiver Reiz wirken und hierdurch zur Restitution der atrophischen Muskeln führen.

J. Hönig (Budapest).

The treatment of sciatica by means of saline injections. Von Archibald G. Hay. The Glasgow med. Journ., Mai 1907.

Verf. berichtet über eine Reihe von Fällen von sehr schwerer Neuralgie des Nerv. ischiadicus. Die Behandlung der Ischias mit Injektionen in den Nerven selbst ist nicht neu. Früher verwendete man Morphium, Cocain, Carbolsäure und andere Mittel, aber ohne Erfolg. Neuerlich wurde auch Sauerstoff injiziert, angeblich mit gutem Erfolge; schliesslich wurde destilliertes Wasser allein verwendet (Osler), ausgehend von der Erwägung, dass lokale Anästhesie auch zur kurativen Anästhesie führen würde. Nach Verf. Meinung wird durch die Injektion eine bessere Lymphzirkulation um den Nerven, bzw. im Nerven selbst herbeigeführt, die Kompression, die vielleicht durch Stase der Lymphe entsteht, aufgehoben, es werden bessere Ernährungsbedingungen für den Nerven geschaffen und so die Schmerzen beseitigt. Dies erklärt sich auch aus der anatomischen Lage und dem Verlaufe des Nerv. ischiad.

Verf. sah von den Kochsalzinfusionen, deren Technik er genau angibt, in seinen Beobachtungen gute Erfolge.

Leopold Isler (Wien).

Erfahrungen über die Behandlung von Störungen des Nervensystems auf syphilitischer Grundlage. Von Hartung und O. Foerster. Archiv f. Derm. u. Syph., Bd. LXXXVI, 1907.

Die Verf. können auf eine Anzahl von Fällen hinweisen, bei denen es gelang, Störungen des Nervensystems auf syphilitischer Grundlage günstig zu beeinflussen. Die meisten dieser Störungen scheinen durch endarteritische Prozesse in der Frühperiode bedingt gewesen zu sein, doch erzielten H. und F. auch bei Spätformen, ja selbst bei Paralyse und Tabes günstige Resultate. Die Behandlung bestand in Kalomelinjektionen.

von Hofmann (Wien).

Weitere Beiträge zur Kenntnis der Lues hereditaria tarda, speziell des Nervensystems. Von E. A. Homén. Arb. a. d. Path. Instit. d. Univ. Helsingfors I, 3, p. 379.

Im Anschluss an eine neue Besprechung einer von ihm 1892 beschriebenen heredo-syphilitischen Familienkrankheit führt Verf. einige neue Fälle von hereditärer Spätsyphilis an; er bespricht sehr eingehend deren klinischen Verlauf, über den hier nicht in Kürze berichtet werden kann.

Schrumpf (Strassburg).

Ueber Nervennaht und -Lösung. Von Franz R. v. Auffenberg. Arch. f. klin. Chir., Bd. LXXXVIII, 3. Heft.

Nach ausführlicher Besprechung der einschlägigen Literatur berichtet Verf. über 20 Fälle von Nervennaht und -Lösung, teilt die Erfolge der angewandten Methoden mit und fasst das Ergebnis seiner Beobachtungen in folgenden Schlusssätzen zusammen: Es ist jede Nervennaht oder -Lösung möglichst früh auszuführen, demnach gehören diese in die Reihe der dringlichen Operationen. Eine Umscheidung der Nahtstelle, im Notfalle durch ein dem Patienten selbst entnommenes Venenstück ist zweckmässig. Bei Neurom in der Kontinuität ist es besser, die Totalresektion auszuführen als die partielle. Eine energische Nachbehandlung durch Massage und Elektrizität ist stets durch lange Zeit fortzusetzen. Im Anhange bringt Verf. eine statistische Tabelle aus der Literatur über obiges Thema.

Victor Bunzl (Wien).

B. Darm.

Gram stain of the stools. Von Ch. A. Elliot. Surgery, Gynecology and Obstetrics. Juni 1906.

E. berichtet über einige Beobachtungen, welche die Angaben Neusser's und seiner Schüler, besonders Schmidt's, bestätigen, dass eine vorwiegend grampositive Darmflora für, eine vorwiegend negative gegen Magencarcinom spreche. Von 25 Fällen, die E. untersuchte, zeigten 16 vorwiegend gramnegative, 7 grampositive und 2 nahezu vollständig gram-

negative Flora. Von den 7 positiven Fällen waren 6 Magencarcinom und 1 Magengeschwür, unter den negativen war nur 1 Magencarcinom.
von Hofmann (Wien).

Case of septicaemia secondary to small abscess in intestinal wall. Von John Heuderson. The Glasgow med. Journal. Oktober 1907.

63jähriger Mann, der früher stets gesund war, erkrankte unter Schüttelfrösten, hohem Fieber, Diarrhoen, Schwellungen der Hände und Füsse. Die Untersuchung zeigte starke Oedeme der Hände und Füsse, Temperatur 38,5, niedrigen Puls, Frequenz 80. Herztöne etwas unrein. Lungenbefund normal. Kein Meteorismus, kein palpabler Tumor, keine Bauchdeckenspannung. Patient hat reichliche Diarrhoen; der Stuhl ist flüssig, stark übelriechend, weisslichgrün, enthält zuweilen grosse Blutbrocken; keine Membranen im Stuhle. Keine Gelbsucht. Der Urin zeigt manchmal Albumen in Spuren. Im weiteren Verlaufe zeigen sich kolossale Temperaturschwankungen (37,2—40,2). Blutbefund: geringe Leukocytose (13,000); auf der Höhe des Fiebers 35,000 Leukocyten. Keine Malariaplasmodien. Die Diagnose war unentschieden: Malaria, Typhus abdominalis; Endocarditis ulcerosa wurde ausgeschlossen, weil die sonst übrigen Symptome fehlten und auch gegen sie sprachen.

Die Diagnose wurde daher auf idiopathische Septikämie gestellt. Unter hohem Fieber nach 8tägigem Verlauf Exitus letalis.

Bei der Obduktion fand sich in der Flexura sigmoidea ein annulärer ulcerierter Abscess, der aber nicht in die Bauchhöhle perforiert war; offenbar hatte von hier aus eine Resorption stattgefunden, die zur Septikämie geführt hatte. Leopold Isler (Wien).

Beiträge zur pathologischen Anatomie der Wurmfortsatzerkrankungen. Von P. Schrumpf. Mitteilungen aus den Grenzgebieten der Medizin und Chirurgie, XVII. Bd., 1. u. 2. Heft.

Verf. kommt auf Grund von zahlreichen angeführten Krankengeschichten zu folgenden Schlusssätzen:

Die schweren, zur Perforation der Wand führenden Appendicitiden spielen sich in der Mehrzahl der Fälle in Wurmfortsätzen ab, welche schon infolge früherer Erkrankungen verändert sind. Veränderungen dieser Art, welche sich vorzugsweise in den so wichtigen, weil häufigeren Stenosen und Obliterationen am Cökalansatz ausdrücken, sind entweder die Ueberbleibsel von überstandenen acuten Epityphlitiden oder die Entzündungsvorgänge setzten von vornherein chronisch ein und verliefen langsam. Die Perforation des Wurmfortsatzes kommt zustande: a) durch eitrige Infiltration mit phlegmonöser Erweichung der Wand; b) durch „diphtheritische" Nekrose derselben; c) durch Vereinigung beider Erkrankungen. Geht in der grössten Mehrzahl der Fälle die Infektion vom Lumeninhalt aus, so muss andererseits die Möglichkeit der Infektion auf dem Blutweg zugelassen werden, wenn sie auch anatomisch nicht mit Sicherheit festgestellt werden konnte. Die früher angeführten Arten von Perforationen können im steinfreien Wurmfortsatz vorkommen, ferner bei Anwesenheit eines Steines, doch unabhängig von demselben, abgesehen davon, dass er durch Verschluss des Lumens schädlich wirken kann. In seltenen Fällen war die Perforation über einem eingekeilten, sich noch vergrössernden Stein zustande gekommen, aber eine echte Dekubital-

nekrose konnte Verf. niemals nachweisen. Eine Perforation mittels Platzens der verdünnten Appendixwand bei Hydrops des Wurmfortsatzes kann ohne jeden acut entzündlichen Vorgang stattfinden. Eine ätiologisch ganz besondere Stellung nimmt die infolge von Embolie der Hauptarterie zustande kommende Gangräninfarcierung des Wurmfortsatzes ein.

Raubitschek (Wien).

Stricture and traumatism of the vermiform appendix. Von William Henry Battle. Lancet, 24. August 1907.

Verengerungen des Lumens des Appendix finden sich häufig, ebenso wie Strikturen desselben; diese lassen sich in 2 grosse Gruppen teilen: organische und funktionelle. Die ersteren sind meist Folgen von Ulcerationen der Mucosa, manchmal von Cellulitis eines Teiles des Appendix; auch Kontraktion von peritonealen Adhäsionen oder Carcinom des Coecums können auf den Appendix übergreifen. Die Ursachen, welche zu Verengerung des Appendix an einer Stelle führen, sind: Abknickung oder Abschnürung, schräge Insertion des Appendix im Coecum und Kompression von aussen. Fälle von Strikturen sind häufig verbunden mit chronischer Entzündung der Wand des Appendix, dabei kann es nach wiederholten Attacken zu komplettem Verschluss der Passage und zur Stauung des entzündlichen Exsudates kommen, welches sich erst durch Ulceration oder Gangrän der Wand entleert und zu Entzündung des Peritoneums führt. Die Anzeichen der Strikturierung sind oft initiales Erbrechen oder heftiger Schmerz ohne lokale Schwellung; nicht ungewöhnlich ist es, an der Stelle des Wurmfortsatzes eine Verdickung oder kleine Geschwulst zu finden, welche die Stelle anzeigt, an der das entzündete Omentum adhärent ist, wodurch eine eingetretene Perforation abgeschlossen wurde; in diesen Fällen ist die Striktur wahrscheinlich am distalen Ende des Appendix. Im Zusammenhang mit den Strikturen bespricht Autor kurz die Ursachen derselben mit besonderer Berücksichtigung des Traumas; dabei kommt namentlich der Befund von Fremdkörpern in Betracht, die manchmal einen Teil der Konkretionen bilden und aus verhärteten Fäkalmassen bestehen; der Kern ist oft der Fremdkörper. Sehr viele dieser Konkretionen sind wohl das Resultat der Tätigkeit von Mikroorganismen, ähnlich wie bei Gallensteinen; sie kommen am häufigsten im Alter von 15—30 Jahren vor und finden sich oft bis zu 5 an der Zahl.

Was den Einfluss äusserer Versuche auf das Entstehen von Appendicitis anbelangt, so wurden von H. Helly 50 diesbezügliche Fälle gesammelt. In der Mehrzahl bestand Schmerz sofort oder wenige Stunden nach dem Trauma; in jenen Fällen, in denen die Schmerzen erst später auftraten, kam es grösstenteils zu kontinuierlichen, digestiven Störungen oder zu wiederholten Attacken, bevor Appendicitis diagnostiziert wurde. In 50 Fällen fanden sich 30 mal Konkretionen, 7 mal alte Adhäsionen, in einem Falle eine Knickung, einmal cystische Entartung und einmal ein ungewöhnlich kurzer und weiter Appendix. Die Zahl der Erkrankungen an Appendicitis hat in den letzten 25 Jahren wesentlich zugenommen, ebenso die Fälle von acuter Peritonitis; während im Jahre 1893 in den Spitalsrapporten nur 3 mal Appendicitis angeführt wird, erreichte die Nummer im letzten Jahre die Höhe von 250. Perityphlitis fand sich nur ganz vereinzelt.

Appendicitis wird durch Keime hervorgerufen, die aus dem Intestinaltrakt stammen und, wenn sie in das Gewebe ausserhalb der Epithelschichte gelangen, Ursache der entzündlichen Veränderungen werden. Verf. frägt sich, ob der Grund für die Zunahme der Entzündungen des Appendix vielleicht in unserer Nahrung zu suchen ist oder ob im Emailgeschirr vielleicht Partikelchen vorkommen, die eine Schädigung der Schleimhaut hervorrufen, was durch Untersuchungen von Dr. Villaret nicht bestätigt wurde. Oder wird beim Prozess des Mehlmahlens irgend ein fremder, schädlicher Körper eingeführt, vielleicht kleine Stückchen von Stahl oder Eisen, die sich von der Walze loslösten, dann mit der Nahrung in den Darmtrakt gelangen und nach Passierung der Ileocökalklappe infolge ihres eigenen Gewichtes sich senken und in die Oeffnung des Appendix fallen können? Durch vermehrte Sekretion der Schleimhaut kann der Fremdkörper wieder weggeschwemmt werden, die zurückbleibende oberflächliche Excoriierung des Epithels gibt jedoch Veranlassung zur Einwanderung von Bakterien und zu Entzündung oder zu Fibrosis mit resultierender Kontraktion; dieselbe ist entweder am Oreficium oder am distalen Ende des Appendix. Tatsächlich fanden sich ein irreguläres Eisenfragment und oberflächliche Erosion der Mucosa bei einem Knaben, der seit 14 Monaten an abdominalen Beschwerden litt und durch Entfernung des Appendix geheilt wurde.

Das Verhalten von Fremdkörpern im Appendix hängt von deren Natur und Grösse ab; oft treten weder Entzündungs- noch Reflexerscheinungen auf oder es bildet sich nur eine gewisse Steifheit des Wurmfortsatzes. Am häufigsten und gefährlichsten ist das Vorkommen von Nadeln; dieselben treten mit dem Kopf voran in den Appendix ein, können ihn jedoch nicht auf demselben Wege verlassen und perforieren durch Ulceration die Wand mit folgender lokaler oder allgemeiner Peritonitis; eine häufige Komplikation bildet dabei der Leberabscess. Zu den schwereren Körpern gehören Schrotkügelchen, die durch Bildung von Konkretionen zur Wirkung gelangen, ebenso Kerne von Aepfeln oder Weintrauben. Gelegentlich bilden Haare den Kern von Konkretionen, manchmal auch Borsten. Steifere Haare ragen oft aus den umgebenden Konkretionen heraus und sind bei der Enge des Lumens des Kanales in konstantem Kontakt mit irgend einem Teile desselben. Herrnstadt (Wien).

Ueber die Leukocytose bei der Appendicitis. Von R. Kothe. Deutsche Zeitschr. f. Chir., Bd. LXXXVIII.

Verf. reiht den aus der Sonnenburg'schen Klinik über obiges Thema bereits erschienenen Arbeiten eine neue an, in welcher er abermals auf den grossen Wert der Leukocytose als Kardinalsymptom bei der Appendicitis hinweist. Dabei betont er, dass nicht etwa die absolute Zahl der Leukocyten, sondern nur der Vergleich der Leukocytenkurve mit dem übrigen klinischen Bild zu verwerten sei. Die Leukocytose ist gleich der Erhöhung der Temperatur und der Pulsfrequenz als natürliche Reaktion des Organismus auf die Infektion aufzufassen; um aber diese Reaktion klinisch verwerten zu können, muss auf alle Faktoren und Umstände geachtet werden, in denen der so verschiedene Ausfall der Reaktion begründet ist. Vor allem ist es eine Eigentümlichkeit der serösen Häute und speziell des Peritoneums, dass bei deren Entzündung das Leukocytenphänomen prompter und deutlicher in Erscheinung tritt

als bei anderen Organen, wahrscheinlich infolge der grossen Flächenausdehnung und besonderen Resorptionskraft des Peritoneums. Eine gewisse Rolle spielt hier auch die Lagerung des Wurmfortsatzes selbst, indem bei frei in die Bauchhöhle ragendem Appendix infolge stärkerer Beteiligung des Peritoneums höhere Leukocytenzahlen als bei nach aussen und hinten geschlagenem, von der Bauchhöhle mehr abgeschlossenem beobachtet werden. — Ausserdem sind 2 weitere Faktoren für die Leukocytenvermehrung von Bedeutung: 1. die Infektionsintensität und 2. die Reaktionsfähigkeit des Organismus. Die Initialleukocytose ist vor allem abhängig von der Grösse der Leukocytendepots des Körpers, die Reaktionskraft im weiteren Verlaufe hingegen von der Neubildung der Leukocyten und speziell von der meist mit grosser Regelmässigkeit einsetzenden Hyperplasie des Knochenmarkes, welcher letztere Umstand auch die regelmässigere Leukocytenreaktion bei sekundären Prozessen zur Folge hat. Während die Beziehungen zwischen Bakterienart und Leukocytose noch nicht geklärt sind, üben jedenfalls die Menge und der Grad der Giftigkeit des Infektionsmaterials wesentlichen Einfluss auf die Leukocytenzahl aus. Der Umstand, dass gerade in Fällen schwerster Peritonitis die Leukocytose oft fehlt, wird vielfach der im Verhältnis zur grossen Bakterienvermehrung geringen Bakteriolyse und der infolgedessen fehlenden chemotaktischen Wirkung zugeschrieben. Im Gegensatz hierzu ist Verf. der Ansicht, dass die durch Toxinschädigung beeinflussten Keimcentren die Proliferation der Leukocyten nicht aufzubringen imstande sind.

Im speziellen Teile wird an der Hand von Beispielen die Bedeutung der Leukocytenkurve für die einzelnen Formen der Appendicitis erläutert, ihre Verwertung für die Indikationsstellung der Operation und für die Prognose fixiert und am Schlusse die Differentialdiagnose der Appendicitis mit Rücksicht auf die Leukocytenwerte besprochen.

Victor Bunzl (Wien).

The diagnosis and treatment of appendicitis. Von W. M. Henry B. Brook. Brit. med. Journ., 13. August 1907.

Der Appendix besteht aus Mucosa, Submucosa, Muscularis und einer äusseren serösen Schichte; im Mesoappendix verlaufen die Gefässe, Nerven und Lymphgefässe. Die Mucosa enthält längliche Drüsen mit einer Lage von Cylinderepithel und ist namentlich im Alter von 10—30 Jahren reich an lymphoidem Gewebe, nach dieser Zeit wird die Mucosa allmählich atrophisch. Das lymphoide Gewebe gab dem Appendix den Namen der intestinalen Tonsille und hat vielleicht die Aufgabe, Schutz gegen die Bakterien im Coecum zu bieten. Der Appendix enthält häufig Fremdkörper, diese sind jedoch meist fäkale Konkretionen mit reichlichen Bakterien; diese sowohl wie die Bakterien des Coecums bewirken entzündliche Veränderungen im lymphoiden Gewebe und führen wie in der Tonsille zu fibrösen Veränderungen der Mucosa und Submucosa, wodurch der Appendix zu Sekretretention und vermehrtem bakteriellem Wachstum geeigneter wird. Daneben gibt es auch eine rheumatische Erkrankung des Appendix, die durch Salicylpräparate in Heilung übergeht.

Klinisch unterscheiden wir: 1. Katarrhalische Appendicitis. 2. Ulceröse Appendicitis; hier ist nicht nur das Epithel, sondern auch Mucosa und Submucosa betroffen, dabei kommt es oft zur Strikturierung des

Lumens und zur Bildung von cystischer Dilatation. 3. Appendicitis mit oder ohne Perforation und Abscess; dabei lässt sich wieder unterscheiden: a) Abscess mit Durchbruch durch die Abdominalwand, b) peritonealer Abscess, der durch Adhäsionen abgeschlossen ist, c) Abscess ausserhalb des Peritoneums, der sich hinter dem Colon ascendens ausbreitet, d) Ausdehnung der Eiterung hinter Leber und Diaphragma mit Bildung eines subphrenischen Abscesses oder Durchbruch in die rechte Pleura, nach abwärts Ausbreitung in das kleine Becken ev. allgemeine eitrige Peritonitis. 4. Acute Entzündung mit raschem, letalem Verlauf infolge der Toxämie, die selbst bei Operation eine Mortalität von 75—95 % aufweist.

Diagnose der Appendicitis. Die Hauptsymptome sind Schmerz, Druckschmerz und Rigidität über der Appendixregion. Oft ist es schwer, den Unterschied zwischen dem Schmerz im rechten Ovarium zu machen, da die prämenstruelle Kongestion des Ovariums von Kongestion des Appendix begleitet sein kann; umgekehrt kann die Erkrankung des Appendix auch ovariale Schmerzen und Menorrhagien hervorrufen. Der Druckschmerz ist vornehmlich auf den McBurney'schen Punkt lokalisiert, doch kann er sich über das ganze Gebiet des 11. Dorsalnerven ausbreiten. Die Rigidität ist auf den rechten unteren Quadranten beschränkt. Die Temperatur ist in der Regel erhöht, der Puls beschleunigt, die Zunge belegt und trocken. Der Ausgang der Krankheit ist: 1. Komplette Heilung, 2. Tendenz zu Recidiven, 3. lokale Eiterung, 4. allgemeine Eiterung, 5. fulminanter, letaler Verlauf.

Behandlung. Verf. bekennt sich als Anhänger der observativen Therapie, wenn keine drohenden Symptome bestehen. Seine Therapie ist die folgende: a) Absolute Bettruhe, b) nur flüssige Diät, c) Applikation von heissen Umschlägen, d) kein Purgans vor dem 5. Tage, bei Abscessbildung vor dem 7. Tage, e) intern eine Mixtur mit Hyosciamus oder Belladonna, bei Verdacht auf Rheumatismus Salicyl, f) gegen Flatulenz Salol. Opium ist wegen Maskierung der Symptome zu vermeiden.

Behandlung während des Intervalles. Dieser ist die beste Zeit zur Entfernung des Appendix, da die Mortalität $^1/_2$ % nicht übersteigt. Die Statistik lehrt, dass in 25—44 % die Recidive innerhalb zweier Jahre auftritt, deshalb rät Verf., nach der 2. Attacke auf jeden Fall zu operieren und schon nach der 1. Attacke, wenn dieselbe eine schwere war.

Behandlung der fulminanten Attacke. In diesen Fällen, die ungefähr 1 % ausmachen, verlangt Verf. Operation in den ersten 24 Stunden. Nach dem ersten Shock kommt es zu einem scheinbaren Stillstande, dies ist für den Operateur der geeignete Moment zum Eingriff.

Behandlung der Appendicitis mit Suppuration. Nach Mr. James Berry ist das Beste zu warten, bis der Eiter durch Adhäsionen abgeschlossen ist, was in der Regel am 5. Tage der Fall ist. Oft tritt jedoch diese Lokalisierung des Abscesses nicht ein oder es kommt zur Berstung eines zirkumskripten Abscesses. Auch Verf. ist dafür, bei einem definitiv zirkumskripten Tumor und leidlichem Allgemeinbefinden bis zum 5. Tage zu warten. Ein Schüttelfrost ist das Zeichen für sofortige Operation. Leukocytose von 20 000 oder mehr spricht für Eiterung.

Zusammenfassend kommt Autor zu folgenden Schlüssen: 1. Die grössere Zahl übersteht den Anfall durch einfache medizinische Behandlung. 2. Während der Ruheperiode ist die Resektion des Appendix angezeigt. 3. Während der Attacke ist nur bei drohenden Symptomen die Operation auszuführen. 4. Bei Abscessbildung ist bis zum 5. Tage zu warten, nur bei Zweifel über die Lokalisierung des Eiters ist derselbe sofort zu entfernen; wenn der Appendix in der Wunde sichtbar ist, so kann er gleichzeitig entfernt werden. 5. Bei allgemeiner, eitriger Peritonitis Drainage, Infusionen und Kalomel.

Herrnstadt (Wien).

Results in appendicitis treated by the immediate and complete operation. Von Walter E. Spencer. Lancet, 14. September 1907.

In einer Serie von 100 Fällen von Resektion des Appendix im Frühstadium der Erkrankung starben 15; in einer 2. Serie von 100 Fällen nur 7 und von diesen war viermal die Operation zu spät unternommen worden; die Verminderung lässt sich auf den Umstand zurückführen, dass die Diagnose bereits in einem früheren Stadium gemacht wurde. Bei jungen und männlichen Individuen scheint die Gefahr grösser zu sein, was Autor an 4 verschiedenen Klassen illustriert: Die 1. Klasse betrifft 37 Fälle von Resektion des Appendix und kompletter Naht der Abdominalwand ohne Todesfall; die 2. Klasse 31 Fälle von septischer Peritonitis nach gangränöser oder perforierender Appendicitis mit 4 Todesfällen; die Heilungen waren komplett ohne Hernie oder Fistel. In der 3. Klasse sind 14 suppurative Appendicitiden, wobei der Appendix ausgeschält, die affizierte Portion der Peritonealhöhle ausgewaschen und nachher mit Gaze gefüllt wurde; einzelne Fälle wurden teilweise vernäht. 1 Todesfall. Zur Klasse 4 gehören ausgedehnte ileo-lumbare Inzisionen zur Entfernung des Appendix und kompletten Evakuation von Eiter und fibrösen Massen; nach Granulierung der Höhle sekundäre Naht; unter 18 Operierten waren 2 Todesfälle. Die sekundäre Naht wurde durchschnittlich am 9. Tage gemacht. Herrnstadt (Wien).

A case of catarrhal appendicitis due to the presence of the oxyuris vermicularis. Von Dr. A. E. Garrod und H. Fairbank. Lancet, 14. September 1907.

Ein 10 Jahre alter Knabe klagte über Schmerzen in der Magengegend im Beginn des Essens, ohne dass weitere Krankheitssymptome bestanden hätten. Am 5. Januar 1907 trat unter Kopfschmerzen und Erbrechen Temperatursteigerung auf, am nächsten Tage Schmerzen im Abdomen, die in das rechte Bein ausstrahlten, und Druckschmerz in der rechten Lende. Die Zahl der Leukocyten betrug 26 000. Bei der Operation fand sich der Appendix hinter dem Colon in einer tiefen, subcökalen Nische, frei von Adhäsionen und ohne Anzeichen frischer Peritonitis. Der rechte Ureter und die Niere waren normal. Nach Entfernung des Appendix wurde derselbe eröffnet; die Schleimhaut war kongestioniert und im Lumen fanden sich einzelne Spulwürmer. Nach einem kurzen, neuerlichen Temperaturanstiege am 3. Tage erholte sich Patient rasch, die Wunde heilte per primam intentionem. Da man annahm, dass im Coecum noch andere Spulwürmer enthalten seien, wurden

entsprechende Bandwurmmittel verabreicht, doch konnte im Stuhle nichts mehr nachgewiesen werden. Herrnstadt (Wien).

Actinomycosis of the appendix. Von A. Renole Short. Lancet, 14. September 1907.

Der Patient, ein 14 Jahre alter Knabe, litt an einem derben Tumor, der die ganze rechte Fossa iliaca einnahm und sich noch über die Mittellinie nach links erstreckte; sofort nach Inzision der Haut entwich Eiter durch die Oeffnungen der Muskelschichte, um das Coecum herum war ein weiter Hohlraum, der dunklen, fötiden Eiter enthielt; in der Umgebung waren derbe Adhäsionen, der Appendix war nicht auffindbar. Trotz mehrfacher Operation verschlimmerte sich der Zustand und Patient starb unter Hinzutritt von Pneumonie.

An der Spitze des perforierten und in Adhäsionen eingebetteten Appendix fand sich ein Abscess, ein 2. Abscess in der Leber und Eiter in beiden Pleurahöhlen; die Lungen waren voll kleiner Abscesse, welche alle die Zeichen der Aktinomykose erkennen liessen.

Im 2. Falle handelt es sich um eine 43 Jahre alte Frau mit einer derben, rundlichen Schwellung in der rechten Fossa iliaca. Ein Abscess, der sich in der Lendengegend bildete, enthielt fötiden Eiter; derselbe wurde durch die Appendixinzision drainiert. Patientin erholte sich bald, erschien jedoch nach 6 Wochen mit einem rundlichen Abscess in der Operationsnarbe; zwei weitere Abscesse bildeten sich in der rechten Lendengegend 3 Wochen später. Im Eiter der Abscesse fanden sich Aktinomyceskörnchen. Patientin starb unter den Erscheinungen beiderseitigen Empyems der Pleuren.

Im 3. Falle war es ein 19 Jahre alter Knabe mit einem Tumor in der rechten Fossa iliaca von der Grösse einer Kokosnuss; das Caput coeci lag in einer Masse von derben Adhäsionen, der Appendix war eingebettet in das Omentum und adhärent an das Colon transversum; beim Freilegen desselben erschienen einige Tropfen Eiters; späterhin bildete sich ein Abscess in der Nabelgegend und weiterhin ein subphrenischer Abscess; im Eiter wurde Aktinomykose nachgewiesen.

Der 4. Fall betrifft ein 16 jähriges Mädchen, das viermal wegen Abscessbildung in der Appendixgegend operiert wurde; es fand sich eine ausserordentlich derbe Masse, die rund um das Coecum adhärent war. In einem Abscess in der Nabelgegend und einem subphrenischen Abscesse fand sich Aktinomykose.

Aehnlich verhielt es sich im 5. Falle.

Die Gesamtnummer der publizierten Fälle beträgt ca. 150, doch sind sicher nicht alle veröffentlicht und viele sind wegen des Mangels der Aktinomyceskörnchen nicht diagnostiziert worden. Von den als Appendicitis operierten Fällen sind wenigstens 2 % auf Rechnung der Aktinomykose zu setzen. Was das Geschlecht anbelangt, so kommen ungefähr 5 männliche Individuen auf 2 weibliche; das häufigste Alter ist zwischen 20 und 30 Jahren; die Substanzen, die als Träger der Infektion anzusehen sind, sind Korn, Gerste, Nadeln, Brombeeren, Stacheln.

60 % aller Erkrankungen an Aktinomykose haben ihren Ursprung in der rechten Fossa iliaca, entweder im Coecum oder im Appendix, wobei das Verhältnis ca. 1 : 3 beträgt. Gewöhnlich bildet sich ein Ulcus

in der Mucosa, das sich ausbreitet und vertieft und in dem sich das Mycelium mikroskopisch nachweisen lässt; in anderen Fällen bilden sich kleine Knötchen in der Submucosa, die später erweichen und ulcerieren. Die Krankheit erstreckt sich entweder auf die Schleimhaut oder es kommt zur Verdickung der Wand des Coecums und Appendix mit oder ohne Perforation; Abscesse können sich nach allen Richtungen bilden, doch tritt keine allgemeine, acute Peritonitis auf. Die weitere Ausbreitung geschieht auf dem Wege der Kontinuität oder durch Metastasenbildung. Die Septikämie führt zum Exitus; oft ist auch albuminoide Degeneration nachweisbar.

Die Diagnose stützt sich auf den Nachweis des Aktinomyces im Stuhle. Wenn der Patient über 14 Jahre alt ist und es findet sich eine derbe Masse in der Appendixgegend ohne wesentliche Temperatursteigerung mit geringen Schmerzen, so liegt der Verdacht auf Aktinomykose nahe, um so mehr, wenn die Haut ödematös, verdickt, dunkelblauviolett verfärbt ist; während der Operation findet man häufig derbe Adhäsionen, nach mehreren Wochen sekundäre Abscesse und Fisteln, die Abscesse haben einen schwammigen Charakter und enthalten wenig Eiter. Der Nachweis des Pilzes ermöglicht die absolute Sicherheit der Diagnose.

Für die Prognose kommen die recidivierende Natur und die lange Dauer der Erkrankung in Betracht; mehr als $^2/_3$ aller Fälle endigen in Exitus, während die anderen zu Recidiven neigen. Spring beschrieb einen Fall, der 13 Jahre lebte.

Die Behandlung besteht in möglichst radikaler Entfernung des Erkrankten; Auswaschungen der Wunde mit verdünnter Jodtinktur, intern Jodkalium in grossen Dosen; auch Tuberkulininjektionen werden von Illich, Eiselsberg und Friedrich empfohlen. Manchmal sah man von Arsen und Kalomel schöne Erfolge.

Herrnstadt (Wien).

A case of appendicitis excited by a clove, the appendix being the sole viscus in a hernial sac. Von W. Hal Barnett. Lancet, 24. August 1907.

Der Patient, 58 Jahre alt, litt seit 20 Jahren an rechtsseitiger Inguinalhernie. Eine Woche vor der Spitalsaufnahme fand er eine harte, schmerzhafte Schwellung, die sich nicht reponieren liess und in den nächsten Tagen noch an Umfang zunahm. Es bestand weder Erbrechen noch Stuhlverstopfung. Der Tumor war hart, oval, von glatter Oberfläche und bei Druck schmerzhaft. Nach Eröffnung des Sackes fanden sich eine dunkelrote, längliche Masse, wenig Eiter und unter dieser Masse eine Gewürznelke. Der Tumor bestand aus einem kurzen, verdickten Appendix, der zugleich entfernt wurde.

Herrnstadt (Wien).

Appendical abscess, perforated gangrenous appendix. Appendicectomy and recovery. Von Richard Slocock. Brit. med. Journ., 13. Juli 1907.

Patient erkrankte unter Schmerzen in der rechten Bauchseite und galligem Erbrechen. Der Mc Burney'sche Punkt war schmerzhaft, doch war keine Schwellung nachweisbar. Am übernächsten Tage stieg

die Temperatur an und es bestanden Spannung sowie Dämpfung an der rechten Bauchseite; die Gegend war geschwollen, doch liess sich ein Tumor nicht palpieren. Bei der Operation fand sich das Coecum derb und ausgedehnt und beim Lüften desselben entwich ein Strom fötiden, fäkalen Eiters aus einer grossen Abscesshöhle in der rechten Regio iliaca; der Appendix war an das Coecum adhärent, sein Endstück aufgetrieben und 1 Zoll vom Coecum entfernt gangränös perforiert, eine kleine, fäkale Konkretion lag etwas ausserhalb. Der Appendix wurde entfernt und die Abscesshöhle mit Gaze drainiert. Die Temperatur fiel nach der Operation herab; Patient wurde mittels Kochsalzklysmen ernährt; der Stuhl enthielt anfänglich Schleim, doch keinen Eiter. Am 14. Tage erhielt Patient feste Nahrung und konnte am Ende der 4. Woche geheilt das Spital verlassen. Herrnstadt (Wien).

One years work in acute appendicitis. Von Arthur H. Burgess. Brit. Med. Journ., 13. Juli 1907.

Verf. unterscheidet 4 Gruppen: 1. Frühzeitige Fälle, bei denen die Infektion auf den Appendix beschränkt war. 2. Abscesse, die gegen die Peritonealhöhle zu abgeschlossen waren. 3. Rasche und diffuse Infektion des Peritoneums. 4. Allgemeine Peritonitis mit Ausdehnung vom Becken bis zum Diaphragma. Die Differenz zwischen den letzten beiden Gruppen liegt in der Heilungsmöglichkeit, die in der 3. Gruppe bei rechtzeitiger Operation noch weit grösser ist als in der letzten. Die Totalmortalität beträgt ca. 8,5 %.

Frühzeitige Fälle. Die absolute Beschränkungsdauer des Prozesses auf den Appendix beträgt durchschnittlich 48 Stunden, doch liess sich peritoneale Infektion schon nach 18 Stunden beobachten, während andernfalls am 4. Tage ein gangränöser Appendix ohne Peritonitis vorlag. Durch Resektion des Appendix wird die Infektion zum Stillstand gebracht. In diesem 1. Stadium haben wir keine Anzeichen dafür, ob der Prozess ein lokaler bleibt oder Tendenz zur Ausbreitung hat; wird die Operation unterlassen, so verringern sich die Heilungschancen für den Patienten. Gegen die Frühoperation hat man folgende Gründe geltend gemacht: 1. Die hohe Mortalität bei Operation im acuten Stadium; die Ursache davon ist wohl Toxämie, an welcher der Patient trotz der Operation, aber nicht wegen der Operation gestorben ist. 2. Die Tatsache, dass viele Fälle auch ohne Operation heilen. Auch dieser Grund ist nicht stichhältig, da ein günstiger Ausgang nie sich sicher vorhersagen lässt und die Operation in diesem Falle gefahrlos ist. 3. Die Abneigung des Patienten gegen den operativen Eingriff, die jedoch mit der allmählichen Erkenntnis vom Vorteile der Operation stets geringer wird.

Abscessfälle. Die Mortalität ist in diesem Stadium auch bei Operation eine grössere, da der toxische Status des Patienten weiter vorgeschritten ist; die Rekonvalescenz ist eine längere. Der Appendix bleibt in einer Reihe von Fällen zurück oder es persistiert eine Fistel, eine Reihe von Fällen benötigt mehrwöchentliche Drainage, schliesslich bleibt eine zarte, nachgiebige Narbe, welche die Hernienbildung erleichtert; die zahlreichen Adhäsionen können zu Strikturen Veranlassung geben.

Diffuse Peritonitis. Sofortige Operation ist dringend geboten,

um allgemeine Ausbreitung des Eiters hintanzuhalten. Durch Streifen von steriler Gaze kann die infizierte Area vom Rest der Peritonealcavität abgeschlossen werden.

Allgemeine Peritonitis. Die Chancen der Heilung durch Operation sind sehr gering, jedoch noch immer grösser als ohne Operation.

Schliesslich gibt es noch eine Reihe von Fällen, die vom Beginne an sich spontan sichtlich bessern; die Operation mag dann unterbleiben, wenn keine Recidive eintritt. Oft kommt es bei Gangrän oder Perforation zu einer scheinbaren Besserung, indem die toxische Resorption temporär aufhört und auch die Spannung nachlässt.

Wenn der Patient sich von der 1. Attacke erholt hat, so steht Verf. auf dem Standpunkte, mit der Operation bis zum Beginne einer eventuellen 2. Attacke zu warten, dann aber in den ersten Stunden zu operieren. Herrnstadt (Wien).

Calculi in the appendix. Von D. T. Barry. Lancet, 24. August 1907.

Steine und andere Fremdkörper, die sich im Appendix finden, sind nicht immer von derselben Art. In einem Falle fand sich ein langgestreckter Appendix, der in der Mitte aufgetrieben, an den Enden kontrahiert war; das distale Ende zeigte mikroskopisch kein Lumen und keine Spur von lymphoidem Gewebe; zwischen diesem und dem durch Steine dilatierten Anteile war die Schleimhaut in das Lumen vorgewölbt und ein wenig entzündet; der dilatierte Anteil zeigte Atrophie der Mucosa. Die Steine waren 4 an der Zahl, jedes 2 mm im Durchmesser, dunkel braun, glatt und facettiert. Einer dieser Steine wurde in verdünnter Schwefelsäure gelöst und die oberflächliche Schichte mikroskopisch und chemisch auf Cholestearin untersucht. Die Probe war negativ, ebenso die Gmelin'sche und Pettenkofer'sche Probe. Der Hauptbestandteil war Calciumphosphat. Gallensteine finden sich nur selten im Appendix, dagegen Enterolithen, die von ihnen nur durch die chemische Analyse zu unterscheiden sind, und ausser diesen Coprolithen. Was die Reihenfolge der Häufigkeit anbelangt, so unterscheidet Autor, ausgenommen die Parasiten, folgende Klassen: 1. Fäkalsteine mit dem gewöhnlichen Perzentsatz anorganischen Materials. 2. Enterolithen mit oder ohne Fremdkörper als Kern. 3. Gallensteine. 4. Wahre Fremdkörper. Herrnstadt (Wien).

C. Harnorgane.

Zur Frage der im Kindesalter vorkommenden chronischen Erkrankungen der Nieren. Von J. A. Klimoff. Folia urologica, No. 2, 1907.

K. gelangt zu folgenden Schlüssen:

1. Die chronische Nephritis ist im Kindesalter keine seltene Erscheinung; sämtliche Formen von chronischer Nephritis, die bei Erwachsenen beschrieben worden sind, scheinen auch im Kindesalter vorzukommen.

2. Die klinische Feststellung bestimmter Formen von chronischer Nephritis stösst bei Kindern auf grössere Schwierigkeiten als bei Erwachsenen.

3. Die Aetiologie der sogenannten chronischen parenchymatösen Nephritis bleibt in der Mehrzahl der Fälle unbekannt.

4. Die chronische hämorrhagische Nephritis wird im Kindesalter nicht selten beobachtet.

5. Primäre Schrumpfniere oder chronische interstitielle Nephritis primärer Entstehung entwickelt sich bei Kindern hauptsächlich auf der Basis von hereditärer Lues.

6. Sekundäre Schrumpfniere oder chronische interstitielle Nephritis sekundärer Natur wird bei Kindern häufiger beobachtet als primäre Schrumpfniere.

7. Im Gegensatz zur Ansicht von Heubner kommt Nierenamyloid bei Kindern ziemlich häufig vor.

8. Bei jugendlichen Nephritikern mit Oedemen muss das Körpergewicht täglich festgestellt werden.

9. Die täglichen Messungen der täglichen Harnquantität der Nephritiker ergeben manche Eigentümlichkeiten, die für das Kindesalter charakteristisch sind.

10. Tägliche Messungen des Eiweissgehaltes nach der Methode von Esbach gewähren die Möglichkeit, die von Tag zu Tag stattfindenden Schwankungen in der zur Ausscheidung gelangenden Eiweissmenge festzustellen.

11. Um eine genauere und detailliertere Diagnose der verschiedenen Nephritisformen zu ermöglichen, wäre die Auffindung neuer differentialdiagnostischer, klinischer Merkmale sehr erwünscht.

12. Der innerliche Gebrauch von Chlornatrium sowie der Genuss von gesalzenen Speisen verschlimmern den Zustand der Nephritiker.

von Hofmann (Wien).

A case of pyonephrosis containing typhoid bacilli in pure culture.
Von Francis L. A. Greaves. Brit. Med. Journ., 13. Juli 1907.

A. B., 36 Jahre alt, litt vor 6 Jahren an Typhus; während dieser Erkrankung hatte er gelegentlich Schwierigkeiten beim Urinieren mit Abgang von fleischähnlichen Klümpchen und trübem Urin. Dieser Zustand blieb in der ganzen Zwischenzeit bestehen. Siebzehn Wochen vor der Spitalsaufnahme traten Schmerzen in der linken Lende auf und in der letzten Zeit daselbst eine Schwellung, die Schmerzen strahlten in die Testikeln aus, zeitweise bestand Erbrechen. Der Tumor erstreckte sich vom linken Rippenbogen bis 2 Zoll über die linke Crista iliaca, war rundlich, weich, bei Berührung schmerzhaft, fluktuierend, der Perkussionsschall gedämpft. Der Urin enthielt Spuren von Albumen. Cystoskopisch war die linke Ureteröffnung von erweiterten Venen umgeben; der Urin wurde nicht beobachtet. Nach Lumbarinzision und Punktion des Tumors kam Eiter zum Vorschein, der eingeführte Finger fühlte einen Stein im linken Ureter, der sich leicht extrahieren liess, nachher wurde die Wunde drainiert und geschlossen.

Die im Eiter gefundenen Organismen hatten kulturell und mikroskopisch die Charaktere des Typhusbacillus. Auch die Widal'sche

Probe war bei Verdünnungen von 1 : 10, 1 : 25, 1 : 50 positiv; Agglutination in 30 Minuten bei Verdünnung von 1 : 200.

Der Stein war ein Phosphat, im Centrum mit Oxalat gemischt.

Herrnstadt (Wien).

Sull intervento chirurgico nelle nefriti chroniche emorragiche.
Von Cuturi Filippo. La clinica chirurg., 31. Juli 1907.

Zahlreich sind die Fälle von Nephrektomie bei den verschiedensten Erkrankungen der Nieren; die neuralgischen Hämaturien, die man früher von anatomischen Läsionen des Organes unabhängig glaubte, wurden als chronische Nierenaffektion auf Grund der histologischen Untersuchung exstirpierter Nieren erkannt. Auch heute noch schwanken die Ansichten der Autoren zwischen Nephrotomie oder Dekapsulation einerseits und Nephrektomie andererseits, wenn es sich um die Behandlung chronischer Hämaturien von seiten der Nieren handelt.

Folgender Fall spricht zugunsten der Nephrektomie: R. L., 25 Jahre alt, erkrankte mit Schmerzen in der rechten Lendengegend, die gegen die Fossa iliaca ausstrahlten; zeitweise gingen mit dem Urin kleine Steine und Sand ab. In den letzten 2 Jahren bestanden neben den Schmerzen abundante Hämaturie und fast kontinuierlicher Urindrang; der Urin selbst war getrübt, der Katheterismus schmerzhaft, Residualharn war nicht vorhanden; die Schleimhaut der Blase war stark hyperämisch, nirgends eine Läsion oder ein Neoplasma nachweisbar. Die Mündung der Ureteren war sichtbar, die Schleimhaut rechterseits leicht geschwollen und gerötet; der Urin der linken Seite war licht, der der rechten sanguinolent. Die rechte Niere war palpatorisch vergrössert und schmerzhaft. Der Urin enthielt zahlreiche Leukocyten, Blasenzellen, hyaline und granulierte Cylinder, Harnsäurekristalle, Staphylokokken, Streptokokken und Bakterien. Die Untersuchung mit dem Separator ergab gleichfalls den Befund der rechtsseitigen Erkrankung.

Operation am 28. April 1906. Die Niere wird mittels Lumbalschnittes freigelegt und aus der Fettkapsel herausgehoben, die Oberfläche war dunkelbraun und zeigte seröse und blutige Cystchen.

Bei der explorativen Nephrotomie entweicht aus der Inzisionswunde eine Menge venösen Blutes, das Nierenparenchym zeigt zerstreute Cystchen, kleine Blutungen und uratischen Sand. Nach Ligatur des Stieles wurde die Niere entfernt und an ihrer Stelle sowie am unteren Wundwinkel ein Drain eingeführt, sodann die Wunde geschlossen. Nach der Operation bestanden Erbrechen und starkes Durstgefühl, der mittels Katheterismus am nächsten Tage gewonnene Urin war blutig, am 3. Tage jedoch bereits klar, am 4. Tage sistierte das Erbrechen und Urin ging spontan ab. Am 5. Tage wurde das obere Drain entfernt, am 7. Tage das untere. Der Urin war strohgelb, frei von Albumen, enthielt im Anfang noch zahlreiche Cylinder, die bis zum 10. Mai allmählich schwanden. Die Niere selbst war 13 cm lang, die Kapsel an das Parenchym adhärent, an der Oberfläche seröse und hämorrhagische Cystchen, desgleichen am Durchschnitt; im Nierenbecken war feiner Sand. Die Glomeruli waren z. T. sklerosiert, die Tubuli contorti in Degeneration begriffen, die Zellkerne z. T. fehlend, z. T. durch schlecht gefärbte Granula ersetzt, die Mündung der Tubuli von einer granulierten Sub-

stanz erfüllt, die von der Degeneration der Zellen und der Colloidsubstanz herrührt; auch das Bindegewebe enthält an einzelnen Stellen pigmentierte Granula; an den Arterien sind die Erscheinungen der Peri- und Endoarteriitis sichtbar. Die Differentialdiagnose zwischen Nieren- und Blasenblutung ist durch folgende Punkte gegeben: Im ersteren Falle ist der Urin gleichmässig mit Blut gemengt und braunschwarz, doch kann bei Blasenblutung dasselbe der Fall sein, wenn das Blut längere Zeit in der Blase verweilt; erscheinen jedoch einzelne Blutstropfen am Ende des Urinierens, so spricht dies für Blasenblutung. Blutcoagula in der Länge von 8—22 cm müssen aus den Ureteren stammen, die Anwesenheit von Cylindern beweist eine Nierenaffektion. Gesichert wird die Diagnose durch die cystoskopische Untersuchung. Was die Natur der Erkrankung anbelangt, so muss wohl bei Hämaturie und nach abwärts ausstrahlenden Lendenschmerzen zunächst an Nierensteine gedacht werden, der Nachweis von Cylindern sowie Albumen, die Vergrösserung der Niere und persistierende Schmerzen gestatten die Diagnose auf chronisch hämorrhagische Nephritis. Sobald die Diagnose auf chronisch hämorrhagische Nephritis gestellt ist, sind die Methoden der Behandlung folgende: Einige Chirurgen sind für Nephrolyse, andere für Capsulotomie und Renipunktur, wieder andere für die Decapsulation, viele für Nephrotomie; nach Israel hat dieselbe einen Einfluss auf den nephritischen Prozess selbst, indem sie eine Regression der Erkrankung herbeiführt. Endlich spricht sich ein grosser Teil der Chirurgen zugunsten der Nephrektomie aus. Von 24 Fällen, die Verf. zusammenstellt, verliefen 4 letal; von diesen starb jedoch nur einer an den Folgen der Operation, die übrigen 3 an Urämie. Das würde einer Mortalität von 16,6 % entsprechen. Die Gefahr der Operation ist also relativ nicht sehr gross, vorausgesetzt, dass die andere Niere gesund ist.

Herrnstadt (Wien).

Le diagnostic et le traitement chirurgical de la tuberculose rénale. Von F. Cathelin. Folia urologica. No. 2. 1907.

Cathelin gelangt zu folgenden Schlüssen:

1. Bei einseitiger Nierentuberkulose erscheint die Frühoperation angezeigt.
2. Die Infektion der anderen Niere geht auf dem Blutwege vor sich.
3. Wenn sich auch durch den Ureterenkatheterismus die operative Sterblichkeit nach der Nephrektomie innerhalb grosser Grenzen vermindert hat, so sind hierfür doch andere Gründe verantwortlich zu machen, als Casper angibt.
4. Bei der mit Cystitis kombinierten Nierentuberkulose ist die Anwendung des Urinseparators sicherer und der Ureterenkatheterisierung vorzuziehen.
5. C. macht stets die lumbale extrakapsuläre Nephrektomie und empfiehlt im besonderen die stückweise Forcipressur des Hilus.

von Hofmann (Wien).

Some observations on nephrectomy. Von Gilbert Barling. Brit. Med. Journ. 13. Juli 1907.

Der Patient, 41 Jahre alt, wurde wegen heftiger Schmerzen in der linken Nierengegend ins Spital aufgenommen; 5 Jahre vorher war aus

derselben Niere ein Stein entfernt worden. Die Niere war bimanuell palpabel, vergrössert, während der Attacke druckschmerzhaft; auch die rechte Niere war palpabel und frei beweglich. 10 Jahre vorher bestand nach einer schweren Entbindung eine vesico-vaginale Fistel, die durch Operation geschlossen wurde, seither jedoch begannen die Schmerzen in der linken Niere, zeitweise kombiniert mit Hämaturie. Die Urinmenge schwankte zwischen 30 und 40 Unzen, das spezifische Gewicht zwischen 1007 und 1012; er enthielt stets eine geringe Menge Eiters und gelegentlich Cylinder. Cystoskopisch waren das Orificium des linken Ureters sowie das Trigonum durch Narbengewebe verdeckt; das rechte Orificium war sichtbar. Durch Separation wurde nur Urin vom rechten Ureter gewonnen; Methylenblau färbte den Urin erst nach 36 Stunden. Die linke Niere wurde durch Lumbalinzision freigelegt und ein Stein im Nierenbecken gefunden; dieses sowie der Ureter waren beträchtlich dilatiert. Nach Eröffnung des Ureters wurde eine Sonde eingeführt, die nahe der Blase stecken blieb. Da die Entfernung der Steine nur wenig Aussicht auf Besserung bot, so wurde die Nephrektomie gemacht. Die Harnsäureausscheidung war im Anfang erhöht, sank dann rasch herab, das spezifische Gewicht war 1010. Die Nahrung war reine Milchdiät. Die Menge der ausgeschiedenen Harnsäure beträgt bei Bettruhe 200—300 Grains, schwankt jedoch bei verschiedenem Alter und Geschlecht. Nach den meisten Operationen steigt sie beträchtlich, doch nicht so hoch wie nach Nephrektomie, fällt aber dann rasch zur Norm herab. Die Vermehrung erfolgt wahrscheinlich durch Resorption eines nicht septischen Materials von der Wunde aus.

Verf. machte 39 Nephrektomien aus folgenden Ursachen: Pyonephrose, Pyelitis infolge von Steinen, Tuberkeln usw. in 21 Fällen; Hydronephrose mit kompletter Destruktion der Niere 9mal, mit geringerer Dilatation 3mal; maligne Neubildung (Hypernephrom) 2mal; sekundäre Blutung nach Inzision auf einen Stein 2mal; Steine und Papillom des Nierenbeckens 1mal; cystische Niere 1mal. Darunter war nur 1 Todesfall wegen Pyonephrosis und perinephritischer Eiterung. Neun Patienten, die ausserhalb des Spitals operiert wurden, befinden sich wohl; von den übrigen 30 war über 10 Patienten nichts zu erfahren, von den übrigen sind 19 am Leben und zum Teil völlig wohlauf, nur 1 Patientin, die vor 5 Jahren wegen polycystischer Niere operiert wurde, starb, da auch die andere Niere degenerierte und ihre Sekretion eine unzureichende war.

Herrnstadt (Wien).

Zur Frage des sogenannten Diabetes insipidus. Von E. J. Segallow. Folia urologica. Nr. 2. 1907.

Segallow kommt zu folgenden Schlüssen:

1. Dem Diabetes insipidus oder richtiger der Polyurie liegt stets eine Affektion des Nervensystems zugrunde.

2. Einzelne Fälle entstehen auf dem Boden der Hysterie.

3. In der Mehrzahl der Fälle handelt es sich um eine Reizung der langen Nervenbahnen, die vom Boden des vierten Ventrikels durch Rückenmark, Brustnerven und Plexus solaris zu den Nieren gehen.

4. Die Reizung der Nerven wird bewirkt entweder durch eine einfache chronische Ependymitis des vierten Ventrikels oder durch eine syphilitische Affektion oder durch einen Tumor in dieser Gegend usw.

5. Die Polyurie in der Schwangerschaft entsteht durch eine reflektorische Reizung des Centrums der Polyurie.

von Hofmann (Wien).

Ueber cerebrale Blasenstörungen. Von M. Minkowski, Breslau. Deutsche Ztschr. f. Nervenheilkunde. Bd. XXXIII, 1. u. 2. Heft.

Verf. berichtet über zahlreiche Fälle aus der Breslauer medizinischen Klinik, in denen sich organische, cerebral bedingte Blasenstörungen nachweisen liessen. Derartige Störungen finden sich nicht nur bei Blutungs- und Erweichungsherden des Gehirns, sondern auch bei entzündlichen Erkrankungen und Neubildungen auch bei völlig freiem Sensorium; dieselben sind infolge der Einseitigkeit der meisten Herderkrankungen meist leichter, nur vorübergehender Art.

Verf. glaubt, ein Centrum für die Erschlaffung des Sphinkters in der Grosshirnrinde, ein solches für die Kontraktionen desselben in den subkortikalen Ganglien annehmen zu dürfen; dementsprechend soll eine Läsion der corticospinalen Bahnen Retention, der subcorticospinalen Inkontinenz erzeugen.

v. Rad (Nürnberg).

Die Schrumpfblase und ihre Behandlung (Darmplastik). Von W. Kausch. Arch. f. klin. Chir. Bd. LXXXIII, 1. Heft.

Dem Verf. ist es gelungen, einen Fall von schwerer Schrumpfblase durch Darmplastik zu heilen. Für die Behandlung obigen Leidens bestand bis jetzt als einziges Verfahren die Dilatation der Blase durch Dehnung derselben, doch hat diese Methode nur selten den gewünschten Erfolg, ja schadet sogar vielfach. Durch die vom Verf. vorgeschlagene Operation hingegen wird nicht nur die Kapazität der Blase erheblich gesteigert, sondern es findet zugleich eine Ausheilung der ursächlichen oder begleitenden Cystitis statt. Die Operation zerfällt in folgende Akte: 1. totale Ausschaltung einer Darmschlinge, Sagittalstellung und Fixierung an der Blasenkuppe; 2. Eröffnung der Darmschlinge sowohl wie der Blase; 3. Verschluss der gemeinsamen Höhle.

Victor Bunzl (Wien).

Deux cas de perforation de la vessie succédant l'une à une coxalgie, l'autre à une cystite tuberculeuse. Von E. Pillet. Ann. d. mal. d. org. gén.-urin. 1. Sept. 1907.

1. Die 42 jährige Patientin war vor 20 Jahren wegen Coxitis mit kaltem Abscess operiert worden. Im Anschluss an die Operation kam es zur Bildung mehrerer Fisteln, von denen eine oberhalb des Os pubis gelegen war. Aus derselben träufelte Urin und ab und zu gingen kleine Knochenstückchen ab. Gleichzeitig bestanden chronische Cystitis und Steinsymptome. Bei der Cystoskopie zeigten sich eine Fistelmündung an der oberen Blasenwand und ein Stein am Blasenboden. Lithotripsie. Der Stein bestand aus einem verkalkten Sequester.

2. Bei der Patientin bestanden seit einigen Jahren Symptome von Blasentuberkulose sowie einer rechtsseitigen Pyonephrose; Nephrotomie, dann sekundäre Nephrektomie. Besserung der Blasenbeschwerden. Einige Zeit nachher kam es zur Bildung einer Vesiko-Vaginalfistel. Man versuchte, dieselbe auf operativem Wege zu heilen, aber ohne Erfolg.

von Hofmann (Wien).

Zur Kenntnis der von den Harnwegen ausgehenden Sepsisformen. Von G. Jochmann. Deutsches Archiv f. klin. Medizin. Bd. LXXXVII, 5.—6. Heft.

Mitteilung eines Falles von Staphylokokkensepsis nach Katheterismus; im Blut war Staphylococcus pyogenes albus kulturell nachweisbar. Die Autopsie ergab multiple Abscesse in der Lunge. Als Eintrittspforte hatte offenbar ein kleiner Einriss an der oberen Strikturstelle gedient. Auf den Weg, den die Kokken von da aus genommen haben, deuteten einige thrombosierte Venen im Plexus prostaticus hin.

Weiter werden zwei von den Harnwegen ausgehende Coli-Allgemeininfektionen mitgeteilt, der erste Fall zeigt eine Cystitis nach Exstirpation des Uterus wegen Cervixcarcinoms (Dauerkatheterismus) und im Anschluss daran eine Colisepsis. In dem zweiten Fall entwickelte sich bei einem 22 jährigen Patienten im Anschluss an eine Gonorrhoe eine Harnröhrenstriktur. 1 $^1/_2$ Jahre später kam es zu einer Cystitis, die durch Colibazillen verursacht war und zu einer Allgemeininfektion mit dem Escherichschen Bacillus führte. Die Seltenheit der Colisepsis gibt Verf. Gelegenheit, die einschlägige Literatur kritisch zu berücksichtigen und einige interessante klinische Beobachtungen anzuführen. Häufig ist ein intermittierender Fieberverlauf, von grosser Aehnlichkeit mit einer Quotidiana, der sich durch ungemein steile Schwankungen auszeichnet. Dieser Fiebertypus kann jedoch nicht als absolute Regel hingestellt werden und es kommen auch mässig remittierende und lytisch abklingende Kurven vor. Entsprechend dem intermittierenden Fieber werden die Coliallgemeininfektionen gewöhnlich auch von Schüttelfrösten begleitet. Die Leukocytenzahl ist meist erhöht, im interessanten Gegensatz zur bekannten Leukopenie des Typhus. Bemerkenswert sind schliesslich die Agglutinationsverhältnisse des Serums. Während das Blutserum Typhus- und Paratyphusbazillen überhaupt nicht agglutinierte, fiel die Reaktion mit einem Colistamm 1 : 80 positiv aus. Gegenüber dem eigenen, aus dem Blute des Patienten gezüchteten Stamme hatte das Serum der Kranken einen Agglutinationstiter von 1 : 160. Raubitschek (Wien).

La tuberculose hypertrophique et sténosante de l'urèthre chez la femme. Von H. Hartmann. Ann. d. mal. d. org. gén.-urin., No. 5, 1907.

Die 27 jährige Patientin litt seit 6 Jahren an kontinuierlichem Harndrang und Schmerzen beim Urinieren. Dieselbe war schon mehrfach behandelt worden, ohne dass Besserung eingetreten wäre. Bei der Untersuchung fand man ein aus der Harnröhre herausragendes, kammartiges, fleischiges Gebilde von 2 cm Länge. Mit dem Explorateur fand man 2 cm hinter dem Orificium eine Verengerung. Spaltung der Striktur. Die Untersuchung eines exstirpierten Stückchens der prolabierten Harnröhrenschleimhaut ergab, dass es sich um hypertrophierende Tuberkulose handelte. Heilung. von Hofmann (Wien).

Einige Fälle von paraurethraler Eiterung beim Weibe. Von O. Fellner. Dermat. Zeitschr., Nr. 3, 1907.

Während die paraurethralen Eiterungen beim Manne sich grösstenteils ausserhalb der Harnröhre abspielen, kommen dieselben bei der

Frau am häufigsten innerhalb der fälschlich sogenannten Skene'schen Drüsen vor, welche in die Harnröhre selbst ausmünden. Ein derartiger Prozess bedingt daher stets eine Gefahr für die Prognose der Urethritis und ist damit häufig die Ursache für die Unheilbarkeit des Fluors. Je nachdem die paraurethralen Eiterungen in die Harnröhre münden oder nicht, muss man zwei Formen derselben unterscheiden. Die Behandlung besteht in Injektion von Argentum nitricum in die Ausführungsgänge der Urethraldrüsen, eventuell in Spaltung und Ausschälung der Pseudoabscesse. von Hofmann (Wien).

Beiträge zur Frage der paraurethralen gonorrhoischen Erkrankungen. Von M. Winkler. Monatsber. f. Urologie, Nr. 9, 1905.

Der erste Patient wies auf der Unterseite des Praeputiums eine mit Epithel ausgekleidete gonorrhoisch inficierte Cyste auf. Dieselbe wurde exzidiert. Bei zwei anderen Patienten fanden sich gonorrhoisch infizierte paraurethrale Gänge. Während die gonorrhoische Infektion paraurethraler Gänge nichts Seltenes darstellt, ist die gonorrhoische Erkrankung von Cysten in der Raphe nicht häufig und bisher noch wenig beachtet.

von Hofmann (Wien).

Guérison spontanée de la blenorrhagie au cours d'une pyrexie aigue. Von P. Nogués. Ann. d. mal. d. org. gén.-urin., 1. September 1907.

1. 19 jähriger Patient mit acuter Gonorrhoe. Vollständige spontane Heilung der letzteren im Verlaufe einer acuten Pneumonie.
2. 20 jähriger Patient mit acuter Gonorrhoe, welche im Verlaufe einer mit hohem Fieber einhergehenden Angina spontan abheilte.

Die Heilung war in beiden Fällen eine dauernde. Derartige Spontanheilungen bieten nichts Ueberraschendes, da der Gonococcus höheren Temperaturen gegenüber sehr empfindlich ist.

von Hofmann (Wien).

Syphilides papuleuses suintantes dans l'urèthre masculin. Von E. d'Haeneus. Folia urologica, No. 1, 1907.

Im Anschluss an die Beschreibung eines Falles von syphilitischen Papeln in der Urethra stellt H. folgende Schlusssätze auf:

1. Nässende syphilitische Papeln kommen auch in der Harnröhre des Mannes vor.
2. Man kann sie daselbst urethroskopisch nachweisen.
3. Dieselben können eine chronische Urethritis gonorrhoischen Ursprungs vortäuschen und sehr lange Zeit nach dem Primäreffekt zum Vorschein kommen.
4. Die Papeln weichen einer spezifischen Kur.
5. Ihr Verschwinden ist urethroskopisch nachzuweisen.

von Hofmann (Wien).

Das Epitheliom der männlichen Harnröhre. Von J. Englisch. Folia urologica, No. 1, 1907.

E.'s Schlusssätze lauten folgendermassen:

Epitheliome der männlichen Harnröhre sind an sich selten, bleiben

jedoch manchmal durch Verwechslung mit periurethralen Abscessen unerkannt.

Das Alter von 40—60 Jahren wird am häufigsten betroffen.

Die Ursachen pflegen lange zurückzuliegen. Erst die Hälfte der Fälle schliesst sich an Urethritis gonorrhoica an.

Den Ausgangspunkt bildet proliferierendes Harnröhrenepithel. Als Hauptsitz kommt dieselbe Gegend wie bei Strikturen in Betracht.

Die wichtigsten Krankheitszeichen sind: Harnbeschwerden, spontane Blutungen, jauchig werdender Ausfluss, harte Schwellung der Inguinaldrüsen, Kachexie. Die genauere Untersuchung ergibt einen fühlbaren Knoten der Harnröhrenwand und bei Sondierung einen elastischen Widerstand. Endoskopisch findet man einen zerfallenden Tumor.

Die Behandlung besteht in einer möglichst radikalen Operation.

von Hofmann (Wien).

A series of cases in which collections of stones-formed in the prostatic urethra. Von Charles A. Morton. Brit. med. Journ., 11. August 1906.

Die folgenden 3 Fälle sind insofern von Interesse, als es sich um die Frage handelt, ob die Steine vollkommen innerhalb der Urethra gebildet wurden oder ob sie ursprünglich aus Blase oder Niere stammen und erst später sich durch Niederschlag von Phosphaten vergrösserten. Ferner, wenn dieselben schon aus der Niere stammten, warum blieben sie in der Pars prostatica liegen ohne dieselbe zu passieren, und wenn sie innerhalb der Urethra entstanden waren, warum waren dieselben so geformt.

Fall 1. A., ca. 35 Jahr, wurde mit der Diagnose Striktur ins Spital aufgenommen. Urin kam nur tropfenweise. 18 Monate vor der Aufnahme bestand häufig Hämaturie ohne Schmerzen und späterhin gingen einmal durch 3 Tage Blutcoagula unter Schmerzen ab. Noch 6 Monate vor der Aufnahme passierte ein Nélatonkatheter No. 6. Die Blase war nicht gedehnt; der Urin enthielt einzelne Eiterflocken. Listersonden bis 2,5 passierten ziemlich leicht, doch konnte ein Stein nicht gefunden werden; erst mehrere Tage später stiess die Sonde an einen Stein in der Tiefe der Urethra und konnte neben demselben nicht mehr vorgeschoben werden. Die Untersuchung per rectum ergab einen grossen, irregulären Stein in der Prostatagegend; bei abermaliger Untersuchung in Narkose wurden mehrere einander reibende Steine gefunden.

Eine Sonde, No. 5, konnte diesmal eingeführt werden und über ihr wurde die Urethra eröffnet; dieselbe war stark dilatiert, nach unten ausgebaucht und voll von Steinen. Die Blase wurde durch den Blasenhals digital untersucht und in ihr ein Stein gefunden und entfernt. In der Pars pendula fand sich eine Striktur. Jede Spur der Prostata war geschwunden. Im ganzen waren 7 Steine in dem Sacke der Regio prostatica, 1 im Bulbus urethrae und 1 in der Blase. Viele von ihnen waren facettiert. Der grösste war $1^1/_8 : 1$ Zoll und wog 208 Grains; er bestand vollkommen aus Phosphaten. Der Katheter blieb für einige Tage liegen, sodann kam für kurze Zeit Urin aus der Perinealwunde, welche nach einigen Wochen heilte. Bald darauf traten neuerlich

Schmerzen oberhalb des Schambeines auf, der Abgang von Urin setzte plötzlich aus und es fand sich ein Stein in der Regio prostatica.

Bei der Eröffnung fand sich der alte Sack leer, doch war ein Stein zu sehen, der von einer mehr rechts liegenden Cavität hereinragte; nach Erweiterung des Orificium fanden sich mehrere Steine, die Cavität selbst schien sich nach rückwärts unter die Blase zu erstrecken. Die Blase selbst war frei. Wenige Monate später gingen einzelne kleine Steine ab, andere konnte man in der Urethra fühlen, doch verursachten sie keine wesentlichen Beschwerden. 2 Jahre später wurden 15 Steine aus der Pars prostatica entfernt, die Blase war intakt. $^1/_2$ Jahr später folgten wieder 2 Steine und nach weiteren 4 Monaten noch 1 Stein, der das Lumen der Urethra völlig verlegte. Die Niere war stets frei. Nach einem weiteren halben Jahre wurde die letzte Operation gemacht; es blieb eine Perinealfistel zurück. Obwohl noch häufig Steine abgingen, konnte Patient seine Tätigkeit wieder aufnehmen.

Fall 2. H. W., 34 Jahre alt, litt als Knabe an Urinretention; am Orific. urethrae extern. befand sich eine Narbe, die von einer Inzision an dieser Stelle herrührte; seit dieser Zeit litt Pat. angeblich an Inkontinenz. 8 Monate vor der Spitalsaufnahme wurden aus der Pars cavernosa durch Inzision 2 Steine entfernt, wobei eine Urinfistel zurückblieb. Mit Hilfe der Sonde fand man in der Pars prostatica 2 Steine, die aneinander rieben; dieselben wurden entfernt und es erwies sich die Pars prostatica nicht nur als erweitert, sondern auch verlängert und durch Druck auf dieselbe entleerte sich durch die Fistel ein Strom von Urin. Oberhalb des Orific. ext. war eine leicht zu erweiternde Striktur.

Fall 3. T. F., 63 Jahre alt, litt an Striktur, Perinealfistel und Skrotalabscess; bis vor 1 Jahr konnte er selbst die Sonde einführen, bei der Untersuchung mittels Sonde und per rectum fanden sich Steine in der Pars prostatica, welche entfernt wurden; die Prostata schien völlig geschwunden. An der Grenze zwischen Scrotum und Penis befand sich eine Striktur.

In allen 3 Fällen war eine Striktur, welche den Abgang der Steine verhinderte. Man könnte sich denken, dass sich die Pars prostatica hinter der Striktur dilatiere, der Urin Phosphate absetzt und so Steine formt, doch befand sich in keinem Falle die Striktur direkt vor der Pars prostatica und war nirgends so eng, um die mächtige Dilatation derselben zu erklären. In der Urethra werden nur Phosphate gebildet, und wenn ein Stein Oxalate oder Urate enthält, so kommen dieselben aus höheren Regionen in die Urethra; hier wachsen sie durch Niederschlag von Phosphaten und dilatieren die Pars prostatica. In Fall 1 und 2 sollte man annehmen, dass die Steine vor der strikturierten Stelle liegen bleiben und die dahinter gelegene Partie erweitern; vielleicht ist dies im Beginne der Fall, bis sie durch das stetige Wachstum zu gross werden, um, einmal nach rückwärts verschoben, wieder vorzufallen; in der Anamnese jedoch fand sich keine Angabe über temporäre Urinretention. In allen Fällen war von der Prostata keine Spur mehr zu finden; wahrscheinlich wurde dieselbe durch zunehmende Dilatation immer mehr verflacht. Auch das Symptom der Schmerzen fehlte.

Was die Behandlung anbelangt, so sind perineale Inzision und Dilatation einer eventuellen Striktur indiziert; zur Verhinderung der Reci-

dive ist es wünschenswert, die Striktur weit dilatiert zu halten, um den Abgang der Steine zu erleichtern; daneben häufige Blasenspülungen und entsprechende Medikamente, um die alkalische Reaktion des Urins zu vermeiden. Herrnstadt (Wien).

Die Irrigations-Urethroskopie. Von H. Goldschmidt. Folia urologica, No. 1 u. 2, 1907.

G. stellt folgende Thesen auf:

1. Die Irrigationsurethroskopie beruht darauf, dass die Wand der Urethra durch Wasserdruck entfaltet wird; durch Anwendung eines optischen Apparates wird die Betrachtung eines grösseren Abschnittes der entfalteten und passend beleuchteten Urethra ermöglicht.

2. Die Erweiterung durch Wasserdruck braucht kaum diejenige zu übertreffen, welche die Harnröhre beim Durchgang des Harnstrahls erfährt; daher können wir das Lumen, welches entsteht, ein physiologisches nennen.

3. Die Instrumente, welche nach diesem Prinzip konstruiert sind, lassen sich bequem einführen.

4. Erst mit Hilfe der Irrigationsurethroskopie ist es möglich geworden, ein klares, plastisches Bild von der Urethra posterior, besonders von dem Samenhügel und der Bildung des Blasenmundes zu gewinnen.

5. Wir erhalten durch die Methode richtige Begriffe von manchen bisher nicht genügend aufgeklärten anatomischen und physiologischen Tatsachen.

6. Selbstverständlich prägen sich auch alle pathologischen Vorgänge, soweit sie die Schleimhaut oder die Konfiguration der Teile verändern, deutlich aus.

7. Ein weiteres, bereits erreichtes Ergebnis der Methode ist die Konstruktion von Instrumenten zu endourethralen Eingriffen, besonders galvanokaustischer Natur, die unter Leitung des Auges ausgeführt werden können. von Hofmann (Wien).

D. Männliche Genitalorgane.

Su di un caso di cisti funicolare strozzata. Von Dr. Giovanni Razzaboni. Clin. chirurg., 28. Februar 1907.

Neben wirklicher Incarceration von Hernien gibt es eine Pseudoincarceration, wo Allgemeinsymptome ohne wirkliche Occlusion auftreten; diese lassen sich in 2 Gruppen einteilen, jene, welche innerhalb des Sackes vor sich gehen, und jene ausserhalb des Sackes. Zu den ersteren gehören die Peritonitis herniaria, Fremdkörper im Herniensack, Netztorsion ohne Abschnürung, zu den letzteren entzündliche Prozesse der regionären Lymphdrüsen — Rosenmüller'sche Drüse —, entzündliche Prozesse des Testikels oder Infektionen und ebenso Funiculitis spermatica. Hierher gehören die Haematocele funic., die spontane Torsion, die Colica spermatica, entzündliche und neoplastische Prozesse des Organes. Diese Läsionen können die Symptome einer Incarceration erzeugen, haben jedoch mit dem Hernialsacke nichts zu tun.

T. G., 11 Jahre alt, bemerkte im Alter von 9 Jahren eine kleine, bewegliche und nicht schmerzhafte Geschwulst in der rechten Inguinal-

gegend; seit 1 Jahre begann dieselbe im Anschluss an ein Trauma langsam zu wachsen, ohne jedoch nennenswerte Beschwerden zu verursachen, erst am 28. August traten bei einer gymnastischen Uebung plötzlich lebhafte Schmerzen auf, so dass Patient sich zu Bette begeben musste. Es gingen weder Stuhl noch Winde ab, dazu kamen Erbrechen und Urinretention. Der untere Anteil des Abdomens war namentlich rechts druckempfindlich, das untere Drittel der Inguinalregion und die rechte Hälfte des Scrotums sind geschwollen, die Haut darüber normal. Bei Husten und bei Lagewechsel verändert sich der Tumor nicht, die Richtung und Gestalt desselben entsprechen dem Inguinalkanal; Transparenz besteht nicht. Die äusserst schmerzhafte Palpation ergibt cylindrische Gestalt mit leichter Einschnürung am äusseren Inguinalring, während das unterste Ende im Scrotum abgerundet erscheint. Es bestehen kein Anprall beim Husten, keine Fluktuation, keine Repositionsmöglichkeit. Vom Testikel lässt sich der Tumor genau differenzieren, während der Samensstrang sich nicht isolieren lässt; der Finger kann in den Inguinalkanal nicht eingeführt werden. Die Diagnose lautet auf Hernia funicularis incarcerata. Bei dem Patienten war der rechte Testikel erst im Alter von 9 Jahren am Boden des Scrotums angelangt.

Operation: Der Inguinalkanal ist eingenommen von einem ovoiden Tumor, der sich gegen den Testikel verfolgen lässt; die Tunica vaginalis propria steht in keinerlei Verbindung mit dem Tumor, ebensowenig besteht irgend eine Beziehung zu den Abdominalorganen. Der Tumor selbst erwies sich als cystisch mit verdickter und gefässreicher Wand und trübem, rötlichem Inhalt; die Innenfläche ist glatt, mit kleinen Hämorrhagien.

Durch den verzögerten Eintritt des Testikels ins Scrotum blieb der Processus vaginalis offen und gab Veranlassung zur Bildung von funikulären Cysten; durch die Kompression im Inguinalkanal und namentlich am äusseren Inguinalring entstanden die Incarcerationssymptome.

Herrnstadt (Wien).

Trois malades opérés par la prostatectomie en pleine infection et insufficance rénale. Von B. Guisy. Ann. d. mal. d. org. gén.-urin. No. 15, 1907.

1. Ein 78jähriger Patient. 350—400 ccm Residualharn. Urininfektion. Niereninsufficienz. Totale perineale Prostatektomie. Rasche Besserung des Allgemeinbefindens. Nahezu kein Residualharn.

2. Ein 69jähriger Patient. 360 ccm Residualharn. Urininfektion und Niereninsufficienz. Totale perineale Prostatektomie. Rasche Besserung des Allgemeinbefindens und Wiederherstellung der Blasenfunktion.

3. Ein 75jähriger Patient. 350 ccm Residualharn. Seit einigen Wochen aufsteigende Niereninfektion. Totale perineale Prostatektomie. Heilung mit Wiederherstellung der Blasenfunktion.

von Hofmann (Wien).

Contribution à l'étude de la prostatectomie transvésicale. Von E. Boulonneix. Thèse de Paris. G. Steinheil.

Boulonneix stellt folgende Schlusssätze auf:

1. Die transvesikale Prostatektomie ist eine leichte, einfache, schnell

ausführbare Operation, für welche man nur ein beschränktes Instrumentarium braucht.

2. Die suprapubische Drainage scheint auf den ersten Blick weniger ausgiebig als die perineale. Nichtsdestoweniger ist sie sehr wirksam, das Fieber fällt, der Urin klärt sich rasch.

3. Die breite Eröffnung der Blase ermöglicht eine vollständige Untersuchung dieses Organs, was besonders bei eingekapselten Steinen von Wichtigkeit ist.

4. Postoperative Komplikationen sind ausnehmend selten.

5. Die Wirksamkeit der hypogastrischen Prostatektomie scheint jener der perinealen überlegen. Alle Kranken erlangen das Vermögen wieder, ihre Blase vollständig zu entleeren. Auch die entfernteren Resultate scheinen sehr günstig zu sein.

6. Die Kranken scheinen die Zeugungsfähigkeit zu behalten.

7. Die guten klinischen Resultate sind durch die guten anatomischen Resultate zu erklären.

8. Die transvesikale Prostatektomie ist nicht nur bei grosser in die Blase vorspringender Prostata indiziert, sondern muss überhaupt als Operation der Wahl bei Prostatahypertrophie angesehen werden.

von Hofmann (Wien).

Note sur la technique opératoire de la prostatectomie transvésicale. Von P. Duval. Annal. d. mal. d. org. gén.-urin., No. 20, 1906.

Als besonders wichtig erscheint es nach der transvesikalen Prostatektomie, die Prostatatasche mit Blasenschleimhaut zu bedecken, entsprechend dem allgemeinen chirurgischen Grundsatze, dass tote Räume vermieden werden sollen. Die Eröffnung der Blase hat mittels eines grossen Schnittes zu erfolgen. Ein Assistent hebt vermittels des ins Rectum eingeführten Fingers die Prostata, worauf am Blasenhals ein kreisförmiger Schnitt durch die Schleimhaut geführt und sodann die Prostata enukleiert oder, falls dies nicht möglich erscheint, mitsamt der Urethra prostatica entfernt wird. Hierauf wird die Naht in der Weise vorgenommen, dass die Prostatatasche möglichst mit Blasenschleimhaut ausgekleidet, die Blasen- und Abdominalwunde vernäht und nur der prävesikale Raum drainiert wird. von Hofmann (Wien).

Prostatectomie périnéale et prostatectomie transvésicale, méthode de Freyer; étude comparée des deux méthodes. Von A. Castano. Ann. d. mal. d. org. gén.-urin., No. 6, 1907.

C. kommt zu folgenden Schlüssen:

1. Die transvesikale Prostatektomie ist eine einfache und leichter als die perineale Prostatektomie auszuführende Operation.

2. Die Eröffnung der Blase hat den grossen Vorteil, nicht nur uns über deren Zustand Aufklärung zu geben, sondern uns die Entfernung vesikaler Lappen und von Steinen, welche bei diesen Kranken so gewöhnlich sind, zu erleichtern, was auf perinealem Wege, besonders bei Fettleibigen, nahezu unmöglich ist.

3. Bei der perinealen totalen Prostatektomie wird die hintere Harnröhre geopfert, während sie bei der transvesikalen intakt bleibt.

4. Daher ist in dem einen Falle der Katheterismus sehr leicht, während man im anderen die Harnröhre durch wiederholte Sondierungen während einer gewissen Zeit modellieren muss.

5. Die Dauer der Operation ist bei der transvesikalen Prostatektomie eine viel kürzere.

6. Verletzungen des Rectums, ein bei der perinealen Operation sehr häufiges Ereignis, sind bei der transvesikalen unmöglich.

7. Impotenz ist eine schwere Folgeerscheinung beim perinealen Verfahren; bei der Freyer'schen Methode ist sie eine Seltenheit, da die Samenblasen gewöhnlich intakt bleiben.

8. Der grosse Vorzug, den die perineale Prostatektomie vor der perinealen hat, ist die Drainage; in dringenden Fällen, wenn es unmöglich ist, die Blasendesinfektion durchzuführen, nimmt man besser zu ihr seine Zuflucht.

9. Die durch die Freyer'sche Methode erhaltenen Resultate bezüglich der Blasenfunktion treten rascher ein.

von Hofmann (Wien).

III. Bücherbesprechungen.

Ueber die diagnostische und therapeutische Verwertung des Alttuberkulins in der internen Praxis. Von H. Lüdke, Würzburger Abhandlungen. Stuber, Würzburg 1907. 0,75 Mk.

Eine kurze, aber instruktive Besprechung des heutigen Standes dieser wichtigen Frage durch einen vorzüglichen Kenner; allen jenen, die sich informieren wollen, dringendst zu empfehlen! Weiss (Prag).

Chirurgische Operationslehre. Von Th. Kocher, Professor an der Universität und Direktor der chirurgischen Klinik der Universität Bern. Fünfte, vielfach umgearbeitete Auflage. Jena, Verlag von Gustav Fischer. 1907.

Wenn ein Arzt noch nicht wüsste, was Kocher auf dem Gebiete der Chirurgie geleistet hat, so gibt dieses Buch allein ein Zeugnis von der staunenswerten Vielseitigkeit Kocher's und seiner genialen Universalität in der Chirurgie, denn es ist fast kein Zweig derselben, auf dem er sich nicht durch selbstangegebene Operationsmethoden betätigt hätte. Darin liegt es wohl auch, dass die Operationslehre ganz den subjektiven Stempel Kocher's trägt. Mag hierin auch ein kleiner Nachteil des Werkes liegen, da man in einer chirurgischen Operationslehre gerne verschiedene Methoden kennen lernen möchte, so wird dieser wohl weit durch die grossen Vorzüge desselben überwogen. Vom Geiste moderner und neuester Anschauungen und Erfahrungen getragen, in klarer, einfacher Sprache, ohne jede überflüssige Bemerkung ist die gesamte chirurgische Operationslehre von der einfachsten bis zur schwierigsten Operation dargestellt. Gewiss wird kein Arzt aus einem Buche operieren lernen, aber der

Chirurg wird in Kocher's Werk einen guten Freund und Berater finden, der ihm manchen wertvollen Wink und Vorschlag geben kann, während der praktische Arzt sich über Indikation, Gefahr und Technik der einzelnen Operationen orientieren wird.

Höchst beherzigenswert sind die einleitenden Worte Kocher's und es wäre dringend zu wünschen, dass namentlich die praktischen Aerzte das Vorwort Kocher's nicht nur lesen, sondern auch befolgen möchten. Es würde zu weit führen, hier die einzelnen Abschnitte ausführlich zu besprechen, nur auf einige Kapitel sei besonders hingewiesen, da hier ganz hervorragend Kocher's grosse Erfahrung und Individualität zur Sprache kommen, so z. B. die Chirurgie der Schilddrüse, Herniotomien, Chirurgie der Gallenwege.

Eine grosse Anzahl von instruktiven, sehr gut gelungenen Abbildungen im Texte erhöhen das Verständnis des Gelesenen wesentlich.

Dass die Ausstattung des Werkes eine vorzügliche ist, braucht wohl nicht erst gesagt zu werden. E. Venus (Wien).

Ueber die Verwendung der X-Strahlen für die Bestimmung der nasalen Nebenhöhlen und ihrer Erkrankungen. Von E. Goldmann und Gustav Killian, Freiburg. Mit 16 Röntgenphotographien auf 8 Tafeln. Verl. der H. Lauppschen Buchhandlung. Tübingen 1907. 2 Mk.

Es gibt wenige Fortschritte auf dem Gebiete der Rhino-Laryngologie, mit welchen der Name Gustav Killian nicht verknüpft wäre. Und so finden wir auch auf dem Gebiete der Nebenhöhlenerkrankungen Killian in den vordersten Reihen. In vorliegender, mit E. Goldmann gemeinsam verfasster Publikation, die in Bruns' Beiträgen zur klinischen Chirurgie erschienen ist, bearbeiten die Autoren auf Grund von in 30 Fällen erworbenen Erfahrungen die Bedeutung der Röntgendurchleuchtung für die Nebenhöhlenchirurgie, ein Thema, welches auch auf der Naturforscherversammlung 1907 Gegenstand lebhafter Erörterung war. Die Grundzüge ihrer Methode sind die Aufnahme des Schädels im sagittalen Durchmesser, wodurch man nicht nur über die Configuration der Nebenhöhlen, besonders der Stirnhöhle, für die Operation sehr wertvolle Anhaltspunkte gewinnt, sondern auch durch die Verschleierung resp. grössere oder geringere Verdunkelung des betreffenden Sinus auf dem Röntgenbilde sich über die Erkrankung desselben mit ziemlicher Sicherheit Aufschluss verschaffen kann. Die 30 Beobachtungen sind in einer Kasuistik kurz dargestellt und die entsprechenden Röntgenphotographien auf 8 Tafeln beigegeben. Dass eine Separatausgabe dieser wertvollen Arbeit zu dem oben angegebenen billigen Preise veranstaltet wurde, ist mit Genugtuung zu begrüssen. R. Imhofer (Prag).

Verhandlungen des Vereins süddeutscher Laryngologen 1906. Herausgegeben von F. Blumenfeld, Wiesbaden. Würzburg, A. Stubers Verl. 1906.

Der Verein süddeutscher Laryngologen, der in der Laryngologie eine Führerrolle inne hat, gibt in diesem Berichte ein beredtes Zeugnis von der Arbeitskraft und Schaffensfreudigkeit seiner Mitglieder.

Der Gepflogenheit, das Tätigkeitsgebiet der Laryngologie auch auf die Phonetik auszudehnen, trägt ein Vortrag Gutzmann's „Ueber die

Tonlage der Sprechstimme Rechnung". G. findet, dass die Tonlage der Sprechstimme etwa den Umfang einer kleinen Terz hat. Den Löwenanteil an den Beiträgen hat wie gewöhnlich Killian (Freiburg). Killian liefert 5 interessante Mitteilungen, darunter eine über Bronchoskopie, welche deutlich die bisweilen nicht unerheblichen Schwierigkeiten der Fremdkörperextraktion illustriert. Zu demselben Thema schreiben H. von Schrötter, der in Oesterreich auf diesem neuerschlossenen Gebiete an erster Stelle steht, und Polyak, der ein etwas modifiziertes Instrumentarium demonstriert. Aber auch andere Gebiete der Laryngologie sind nicht vernachlässigt. Dem Larynxcarcinom sind zwei Vorträge (Winkler und Schilling) gewidmet. Die Kehlkopftuberkulose behandeln Dreyfuss und Brühl.

Etwas zu kurz kommt die Rhinologie; die von P. J. Mink vorgeschlagene Auskultation der Nebenhöhlen (Stirn und Kieferhöhle) ist jedenfalls eine sehr originelle Idee, wird aber neben der neuinaugurierten Röntgendiagnostik kaum das Feld behaupten.

Den Schluss bildet ein im Referat nicht gut wiederzugebender Vortrag Winkler's über „Bakteriologische Befunde bei Erkrankungen der oberen Luftwege". R. Imhofer (Prag).

L'épithélioma branchial du cou. Von Robert Siegel. Thèse de Paris. G. Steinheil, 1907.

Auf Grund von acht eigenen Beobachtungen und über 70 Fällen aus der Literatur, darunter zwei an Hunden beobachteten, unterscheidet der Autor zwei Kategorien von branchiogenen Tumoren oder „Branchiomen": a) die gemischten, gutartigen Branchiome, welche sich auf Grundlage der Kiemenbogen entwickeln, Bindesubstanzgeschwülste darstellend, und b) die epithelialen Branchiome als ausserordentlich bösartige, aus dem Epithel der Kiemenspalten entstehende Tumoren, eine übrigens schon von Chevassu herrührende Einteilung. Ausschliesslich die letztere Gruppe wurde untersucht. Sowohl die historische Seite als auch die Entwicklungsgeschichte, Anatomie, Pathologie und Klinik werden besprochen, wobei von der zitierten Literatur ausgiebiger Gebrauch gemacht ist. Trotz der Bösartigkeit empfiehlt der Autor die Operation, und zwar in möglichst frühem Zeitpunkt, da doch einige recidivefrei geheilte Fälle beobachtet worden sind. Deshalb solle immer operiert werden, wenn die Möglichkeit auf komplette Exstirpation vorhanden zu sein scheint. Nach dem cellulären Aufbau bestehen die epithelialen Branchiome meist aus verhornendem Plattenepithel, zuweilen aber auch aus solchem von Schleimhautcharakter, je nachdem sie von der ekto- oder entodermalen Seite der Kiemenspalte ihren Ausgang genommen haben. R. Imhofer (Prag).

Handbuch der Unfallmedizin. Von C. Kaufmann, Zürich. I. Hälfte. 3. neu bearbeitete Auflage des Handbuches der Unfallverletzungen. Enke, Stuttgart 1907.

Der 560 Seiten starke Band bietet eine solche Fülle wertvollen und in vieler Hinsicht neuen und neuartigen Materials, dass eine eingehende Besprechung eigentlich unmöglich wird; es genüge ein kurzer Ueberblick über den Inhalt. Der erste Abschnitt umfasst: Die Ent-

wicklung und Bedeutung der Unfallversicherung und der Unfallmedizin, die Einteilung der Unfallmedizin, Begriffsbestimmung des Unfalls, Leistungen der Unfall- und Haftpflichtversicherung und ihre Feststellung, das betrügerische Verhalten der Versicherten, die Untersuchung der Unfallfolgen, die Begutachtung der Unfallfolgen. Der zweite Abschnitt behandelt die Unfallverletzungen, Wunden und Wundinfektionskrankheiten, die regionären Verletzungen, und zwar die Verletzungen des Kopfes, des Gesichtes, Beurteilung der Unfallfolgen der Augen, der Ohren, die Verletzungen des Halses, der Brust, des Bauches, der Harn- und Geschlechtsorgane, des Nackens, Rückens, der Wirbelsäule und des Rückenmarkes, der oberen und der unteren Extremität. Erwähnt seien die reichhaltigen Literaturangaben sowie der Umstand, dass die einschlägige Gesetzgebung von Deutschland, Oesterreich, der Schweiz und Frankreich berücksichtigt ist.

Weiss (Prag).

Inhalt.

I. Sammel-Referate.

Zesas, D. G., Die neueren Forschungen auf dem Gebiete der Osteomalacie (Schluss), p. 881—895.

II. Referate.

A. Nervensystem.

Vorschütz, Hyperalgetische Zonen bei Schädel- und Gehirnverletzungen, p. 895.

Bychowski, L., Zur Klinik der Jacksonschen Epilepsie infolge extracerebraler Tumoren, p. 896.

Sturzberg, Zur Kenntnis der metastatischen diffusen Sarkomatose der Meningen, p. 896.

Zimmer, Sechs Fälle von traumatischer Erkrankung des untersten Rückenmarksabschnittes, p. 897.

Thomson, A., The differentiation of partial from total transverse lesions of the spinal cord, p. 897.

Kurzwelly, Klinische Erfahrungen über Medullaranästhesien mit besonderer Berücksichtigung des Alypins, p. 898.

Reich, N., Ueber Nervendehnung mit besonderer Bezugnahme auf die Neuralgien, p. 899.

Hay, A. G., The treatment of sciatica by means of saline injections, p. 900.

Hartung und Foerster, O., Erfahrungen über die Behandlung von Störungen des Nervensystems auf syphilitischer Grundlage, p. 901.

Homén, E. A., Weitere Beiträge zur Kenntnis der Lues hereditaria tarda, speziell des Nervensystems, p. 901.

v. Auffenberg, Franz R., Ueber Nervennaht und -Lösung, p. 901.

B. Darm.

Elliot, Ch. A., Gram stain of the stools, p. 901.

Heuderson, J., Case of septicaemia secondary to small abscess in intestinal wall, p. 902.

Schrumpf, P., Beiträge zur pathologischen Anatomie der Wurmfortsatzerkrankungen, p. 902.

Battle, W. H., Stricture and traumatism of the vermiform appendix, p. 903.

Kothe, R., Ueber die Leukocytose bei der Appendicitis, p. 904.

Brook, W. M. Henry B., The diagnosis and treatment of appendicitis, p. 905.

Spencer, W. E., Results in appendicitis treated by the immediate and complete operation, p. 907.

Garrod, A. E. und Fairbank, H., A case of catarrhal appendicitis due to the presence of the oxyuris vermicularis, p. 907.

Short, A. R., Actinomycosis of the appendix, p. 908.

Barnett, W. Hal, A case of appendicitis excited by a clove, the appendix being the sole viscus in a hernial sac, p. 909.

Slocock, R., Appendical abscess, perforated gangrenous appendix. Appendicectomy and recovery, p. 909.

Burgess, A. H., One years work in acute appendicitis, p. 910.
Barry, D. T., Calculi in the appendix, p. 911.

C. Harnorgane.

Klimoff, J. A., Zur Frage der im Kindesalter vorkommenden chronischen Erkrankungen der Nieren, p. 911.
Greaves, F. L. A., A case of pyonephrosis containing typhoid bacilli in pure culture, p. 912.
Filippo, C., Sull intervento chirurgico nelle nefriti chroniche emorragiche, p. 912.
Cathelin, F., Le diagnostic et le traitement chirurgical de la tuberculose rénale, p. 914.
Barling, G., Some observations on nephrectomy, p. 914.
Segallow, E. J., Zur Frage des sogenannten Diabetes insipidus, p. 915.
Minkowski, M., Ueber cerebrale Blasenstörungen, p. 916.
Kausch, W., Die Schrumpfblase und ihre Behandlung (Darmplastik), p. 916.
Pillet, E., Deux cas de perforation de la vessie succédant l'une à une coxalgie, l'autre à une cystite tuberculeuse, p. 916.
Jochmann, G., Zur Kenntnis der von den Harnwegen ausgehenden Sepsisformen, p. 917.
Hartmann, H., La tuberculose hypertrophique et sténosante de l'urèthre chez la femme, p. 917.
Fellner, O., Einige Fälle von paraurethraler Eiterung beim Weibe, p. 917.
Winkler, M., Beiträge zur Frage der paraurethralen gonorrhoischen Erkrankungen, p. 918.
Nogués, P., Guérison spontanée de la blenorrhagie au cours d'une pyrexie aigue, p. 918.
d'Haeneus, E., Syphilides papuleuses suintantes dant l'urèthre masculin, p. 919.
Englisch, J., Das Epitheliom der männlichen Harnröhre, p. 918.
Morton, Ch. A., A series of cases in which collections of stones-formed in the prostatic urethra, p. 919.
Goldschmidt, H., Die Irrigations-Urethroskopie, p. 921.

D. Männliche Genitalorgane.

Razzaboni, G., Su di un caso di cisti funicolare strozzata, p. 921.
Guisy, B., Trois malades opérés par la prostatectomie en pleine infection et insufficance rénale, p. 922.
Boulonneix, E., Contribution à l'étude de la prostatectomie transvésicale, p. 922.
Duval, P., Note sur la technique opératoire de la prostatectomie transvésicale, p. 923.
Castano, A., Prostatectomie périnéale et prostatectomie transvésicale, méthode de Freyer; étude comparée des deux méthodes, p. 923.

III. Bücherbesprechungen.

Lüdke, H., Ueber die diagnostische und therapeutische Verwertung des Alttuberkulins in der internen Praxis, p. 924.
Kocher, Th., Chirurgische Operationslehre, p. 924.
Goldmann, E. und Killian, G., Ueber die Verwendung der X-Strahlen für die Bestimmung der nasalen Nebenhöhlen und ihrer Erkrankungen, p. 925.
Blumenfeld, F., Verhandlungen des Vereins süddeutscher Laryngologen 1906, p. 925.
Siegel, R., L'épithélioma branchial du cou, p. 926.
Kaufmann, C., Handbuch der Unfallmedizin, p. 926.

Um Einsendung von Monographien und Büchern an den Redakteur Professor Dr. HERMANN SCHLESINGER, Wien, I, Ebendorferstrasse 10, wird gebeten.
Man bittet, redaktionelle Zuschriften mit dem Adressenzusatz „Für die Redaktion des Centralblattes für die Grenzgebiete" versehen zu wollen.

Lippert & Co. (G. Pätz'sche Buchdr.), Naumburg a. S.

// CENTRALBLATT
für die
Grenzgebiete der Medizin u. Chirurgie.

Herausgegeben von
Dr. Hermann Schlesinger,
Professor an der Universität Wien.
Verlag von GUSTAV FISCHER in Jena.

X. Band.	Jena, 31. Dezember 1907.	Nr. 24.

Das Centralblatt für die Grenzgebiete der Medizin und Chirurgie erscheint in zwanglosen Heften im Umfange von etwa 3 Druckbogen, die zu einem Bande vereinigt werden, dessen Umfang 60 Druckbogen betragen wird. Das Abonnement für das Centralblatt kostet 24 Mark für den Band. — Die Abnehmer der **Mitteilungen aus den Grenzgebieten der Medizin und Chirurgie**, herausgegeben von A. von Eiselsberg und B. Naunyn, erhalten das Centralblatt zum Vorzugspreise von 20 Mark.

CENTRALBLATT

für die

Grenzgebiete der Medizin u. Chirurgie.

I. Referate.

A. Darm.

Ueber Meteorismus nach Bauchkontusionen. Von H. Heineke. Arch. f. kl. Chir., Bd. LXXXIII.

Verf. teilt mit, dass er bei Bauchkontusionen einen kurz nach dem Trauma entstehenden und beträchtlichen Umfang erreichenden Meteorismus beobachtet hat. Dieser meist 1—2 Stunden nach der Verletzung auftretende „primäre Meteorismus“ kommt nach Traumen der Oberbauchgegend wahrscheinlich durch Schädigung der retroperitonealen Nervenplexus zustande. Bei Magen-Darmrupturen und bei inneren Blutungen scheint der primäre Meteorismus fast niemals vorzukommen, weil die bei diesen Verletzungen stets vorhandene Bauchdeckenspannung der Ausbildung des Meteorismus entgegenwirkt. Victor Bunzl (Wien).

A case of intraparietal hernia with very small peritoneal opening, giving rise to severe abdominal pains. Von John A. C. Macewen. Lancet, 12. Oktober 1907.

Die Patientin, 57 Jahre alt, klagte über heftige Schmerzen, die hauptsächlich auf einen Punkt zwischen Nabel und Symphyse und etwas nach rechts lokalisiert waren und in Intervallen seit 2 Jahren auftraten; ausser einer kleinen, nicht gespannten Nabelhernie fand sich nur eine leichte Verdickung der Abdominalwand an der Stelle der Schmerzhaftigkeit; nach einigen Tagen liess sich ein faustgrosser Tumor nachweisen, der sich mit einem kurzen Stiele gegen die Bauchhöhle zu erstreckte. Nach Eröffnung der Bauchhöhle fand sich eine leichte Verdickung mit $^1/_4$ Zoll im Durchmesser und bei näherer Besichtigung eine kleine Erhabenheit mit centraler Depression; es handelte sich um einen kleinen

Sack in der Abdominalwand von extremer Dilatation, dessen Oeffnung für einen Finger durchgängig war. Rings um die Oeffnung wurde eine Inzision durch Peritoneum und den Sack gemacht, der sodann frei in der Abdominalwand lag und ausgeschält werden konnte; das Omentum war gedreht und sehr fettreich. Die Heilung war eine rasche und vollständige.

Von Interesse ist, dass der Sack manchmal sehr klein, manchmal durch Darminhalt bis zur Grösse einer Orange ausgedehnt war; die Schmerzen waren grösser im Liegen als im Stehen und wurden offenbar durch Dehnung des kleinen Orificiums hervorgerufen, wenn ein Darmanteil eintrat. Herrnstadt (Wien).

Fatal enterospasm, diverticula on jejunum. Von C. W. Brauch. Brit. Med. Journ., 12. Oktober 1907.

Patient litt seit einigen Tagen an Obstipation und Meteorismus; am 9. Mai 1907 wurde er wegen Schmerzen ins Spital aufgenommen, starb jedoch am folgenden Tage. Der Dünndarm war mächtig dilatiert und enthielt reichlich braune Flüssigkeit; nirgends bestand mechanische Obstruktion oder wesentliche Kongestion, 3 Zoll von der Ileocökalklappe war das Ileum kontrahiert, aber nicht stenosiert. Ein Anteil des Jejunum präsentierte eine Serie von 6 irregulären, sackförmigen Divertikeln und einzelne kleinere Ausbuchtungen. Die Divertikel scheinen sich langsam durch Ausbuchtung nachgiebiger Anteile der Darmwand und durch Separation der Muskelfasern ausgebildet zu haben; sie waren voneinander durch fibröse Bänder getrennt. Herrnstadt (Wien).

Chronic intestinal obstruction due to adhesion of a uterine fibroid to the mesentery. Von Alban H. G. Doran. Lancet, 9. Dezember 1907.

Eine 50 Jahre alte Frau litt an heftigen, abdominalen Schmerzen, Ausdehnung des Abdomens und Erbrechen; es fand sich eine kleine Nabelhernie, die augenscheinlich nur aus einem leeren Sacke bestand. Trotz Stuhlentleerung traten die Anfälle in Intervallen von 2—4 Wochen auf; gynäkologisch bestand ein Uterinfibroid; das Abdomen mass in Nabelhöhe 41 Zoll, die Venen waren nicht erweitert, im Hypogastrium liess sich ein nicht ganz frei beweglicher Tumor palpieren, der bei bimanueller Untersuchung mit dem Uterus im Zusammenhang war und sich bis zum Eingang des kleinen Beckens erstreckte. Die Menses waren irregulär. Nach Eröffnung des Abdomens präsentierte sich ein solider Tumor, dessen rechter Lappen vom linken völlig separiert war und dessen oberer Anteil in der Ausdehnung von 4 Zoll an das Mesenterium nahe dem Darme adhärent war. Obwohl direkte Obstruktion nicht bestand, waren doch an der Stelle der Adhäsion einige Darmschlingen incarceriert, liessen sich jedoch leicht lösen. Der Fibroid liess sich leicht vom Mesenterium ablösen, sodann wurden die Gefässe des rechten Ovariums sowie des rechten Ligam. rotundum ligiert und nach Anlegung einer Klemme das rechte Ligam. latum durchtrennt. Die linke Hälfte des Tumors war zum Teil solid, zum Teil cystisch, darunter lag direkt das linke Ovarium, während die Tube an der Oberfläche des Tumors verlief; an den äusseren Grenzen des Tumors lag das ödematöse Ligam. infundibulo-pelvicum, das nach Ligatur durchtrennt wurde. Im Ligam. latum

fand sich ein haselnussgrosses Fibroid, nach dessen Ausschälung dieses sowohl wie das rechte Ligam. rotundum und die vordere Fläche des peritonealen Uterusüberzuges durchtrennt wurden. Nach Entfernung des linken Anteiles des Fibroides wurde der Uterus oberhalb des Cervix amputiert. Der Tumor wog 2 Pfund 14 Unzen.

Das Wesentliche des Falles liegt in der eigenartigen Obstruktion, durch welche die Komplikationen von seiten des Darmes hervorgerufen würden. Fibroide des Uterus sind nicht häufig an die angrenzenden Organe adhärent, wie es bei Ovarialtumoren, speziell bei Dermoiden, gefunden wird. Dagegen sind ausgedehnte, breite Adhäsionen zwischen Omentum und Oberfläche des Fibroids interessant durch die Grösse, welche die Gefässe des Netzes erreichen. Wenn entzündliche Prozesse der Tube oder der Ovarien hinzutreten, dann bilden sich wohl Adhäsionen, die aber niemals zur Obstruktion Veranlassung geben; manchmal ist die Basis des Fibroides adhärent an die Flex. sigmoidea oder das Rectum. Anders verhält es sich, wenn ein Teil des Omentums, das sich oft dreht, an das Fibroid adhärent wird, obwohl auch dann das Auftreten von Obstruktionserscheinungen gewiss nicht zur Regel gehört. Manchmal kommt es zur Infektion des Fibroides vom Darme aus.

Herrnstadt (Wien).

A case of retroperitoneal haematocele producing acute intestinal obstruction. Von H. Temple Mursell. Brit. Med. Journ., 12. Oktober 1907.

Eine 39 Jahre alte Frau litt seit Jahren an den typischen Symptomen einer intestinalen Obstruktion. Vor 3 Jahren bestand nach einer Entbindung in der linken Lumbarregion ein Tumor, der Schmerzen im Rücken und zeitweise Obstipation verursachte, welche sich stets durch Cascara beheben liess, sonst leistete Massage gute Dienste. Im Anschluss an eine ganz normale Entbindung trat nach einigen Tagen grünliches, übelriechendes Erbrechen auf, in dem dilatierten Abdomen liess sich linkerseits ein harter, beweglicher Tumor tasten, der sich gegen die Lende zu erstreckte, nach den Seiten zu jedoch unbeweglich war. Der Tumor reichte von der linken Nierengegend bis zum Nabel und über die Mittellinie hinaus und wurde als pararenale Geschwulst diagnostiziert. Nach Eröffnung des Abdomens lag das Colon ascendens abgeflacht über einem grossen Tumor, der das Peritoneum vorwölbte; eine Probepunktion ergab rein blutigen Inhalt. Das rückwärtige Peritoneum wurde gespalten und eine Cyste gefunden, aus der etwas flüssiges und coaguliertes Blut sich entleerte. Die Cyste wurde ausgeräumt, ihre Cavität mit Gaze ausgestopft. Die ersten 24 Stunden war die Darmtätigkeit eine ungenügende. Die Cavität der Cyste schloss sich allmählich, aber komplett im Laufe eines Monates; der mikroskopische Befund ergab gleichfalls bloss alte und frische Blutcoagula und flüssiges Blut.

Der Ursprung war wohl eine retroperitoneale Hämorrhagie nach der ersten, vor 3 Jahren erfolgten Entbindung, während die letzte frische Blutung die Cyste stärker anspannte. Ob die Blutung von einem mesenterialen Gefässe oder von einem Nierenaste oder Pankreasgefässe ausging, liess sich nicht entscheiden.

Greig Smith teilt die mesenterialen Cysten in traumatische, sanguinöse, sero-sanguinöse und seröse ein. Die Blutung erfolgt aus einem

mesenterialen Gefässe und ist entweder eine diffuse oder gibt Veranlassung zur Bildung einer Cyste, eines Hämatoms. Der vorliegende Fall kann als traumatische Blutcyste angesehen werden, wobei die Anstrengung während der Entbindung als das Trauma gilt; doch muss immerhin noch an die Möglichkeit eines renalen Ursprunges gedacht werden. Herrnstadt (Wien).

A case of intussusception in an infant three months old; enterectomy; recovery. Von F. W. Collinson. Lancet, 19. Oktober 1907.

Ein 3 Monate altes Brustkind erkrankte unter plötzlichen, heftigen abdominalen Schmerzen und Erbrechen sowie Abgang von Blut; ein wurstförmiger Tumor war palpabel. Der Tumor fand sich bei der Operation etwas links von der Mittellinie, hatte eine Länge von 4 Zoll und war dunkel verfärbt. Da die Reduktion nur zum Teil gelang, so entschloss man sich zur Exzision, die ca. $2^1/_2$ Zoll von Ileum, Coecum und Appendix betraf. Das Kind wurde $2^1/_2$ Stunden nach der Operation wieder an die Brust gelegt, erbrach in den ersten Tagen noch einige Male. Stuhlentleerung trat spontan ein, vom 10. Tage an blieb die Temperatur vollständig normal; nach 3 Wochen wurde Patient mit einer wesentlichen Gewichtszunahme geheilt entlassen.

In 97 % aller Fälle von Intussusception finden wir blutige Stühle infolge Kongestion und Schwellung der inneren Schichten, während das Intussuscipiens dünn bleibt; durch die Verdickung des Intussusceptums ist auch die Schwierigkeit der Reduktion gegeben; das Resultat der Operation hängt hauptsächlich ab von der Dauer der Intussusception. Clubbe berichtet über 194 Fälle, in denen mit Erfolg rectale Injektionen angewendet wurden, und Fagge beschreibt 19 Fälle, in denen gewaltsame Reduktion ohne Zerreissung zum Ziele führte.

Herrnstadt (Wien).

Ueber Unterbindung des Darmes. Von W. L. Bogoljuboff. Experimentelle Untersuchung. Arch. f. klin. Chir., Bd. LXXXIV, 2. Heft.

Verf. stellte experimentelle Untersuchungen über die Folgen der Darmunterbindung an und verwendete hierzu 96 Versuchstiere, an denen teils einfache Unterbindung eines Darmabschnittes, teils Enteroanastomose zwischen 2 Stellen des Dünndarmes und Abschnürung des ausgeschaltenen Darmabschnittes vorgenommen wurde. Aus den Versuchen ergibt sich, dass bei fester Umschnürung des Dünndarmes die Durchgängigkeit des Darmes nach einiger Zeit sich wieder herstellen kann; eine zugleich mit der Darmunterbindung hergestellte Enteroanastomose hat auf diesen Vorgang keinen Einfluss. Der Druck, den der umschnürende Faden auf die Darmwand ausübt, führt zur allmählichen Nekrotisierung der Schichten von aussen nach innen hin, wodurch der Faden ins Lumen abgestossen wird. Gleichzeitig verwachsen die peripher vom Faden liegenden Darmwandschichten durch neugebildetes Bindegewebe. Verf. glaubt, dass hier nicht nur ein mechanischer, sondern auch ein biologischer Prozess vorliege, und zwar insofern, als der Körper trachtet, sich nutzloser, resp. schädlicher Fremdkörper zu entledigen.

Victor Bunzl (Wien).

The importance of the paradysentery bacilli. Von W. H. Park. Journ. of inf. dis., Suppl. 1907, No. 15, 295.

Verf. berichtet über zahlreiche, in New York beobachtete Fälle von Dysenterie, die teils durch den Shiga'schen Bacillus, teils durch andere Paradysenteriebazillen hervorgerufen waren. Bei einer Epidemie im Staate Island, 6 Meilen von New York entfernt, war nur der Shiga'sche Bacillus, bei einer anderen in Rikers' Island nur der Flexner'sche Typus nachzuweisen.

Einen dieser Paradysenteriebazillen untersuchte Verf. genauer; er wurde durch das Serum des Patienten, von dem er stammte, agglutiniert, nicht aber durch Flexner'sches oder Shiga'sches Serum. Verf. glaubt, dass es neben dem Shiga'schen und dem Flexner'schen Bacillus noch eine Reihe von Bazillen gibt, die ebenso wie die Amoeba dysenteriae das klinische Bild der Dysenterie hervorrufen können.

Schrumpf (Strassburg).

Lesion of the sigmoid flexure as a cause of colitis. Von P. Lockhart Mummery. Brit. Med. Journ., 5. Oktober 1907.

Die Kenntnis der Erkrankungen der Flex. sigmoidea ist in erster Linie der Einführung des elektrischen Sigmoidoskopes zu verdanken, wodurch klar wurde, dass entzündliche Prozesse des Darmes in vielen Fällen auf das S romanum beschränkt sind und dass Carcinom der Flexur die typischen Symptome der Colitis erzeugen kann. Zur Untersuchung mit dem Sigmoidoskop muss eine gründliche Reinigung der unteren Darmpartien vorausgehen, eine Verletzung des Darmes mit dem Instrumente selbst ist nur äusserst selten. Die Palpation der Flexur vom Abdomen aus soll unter Anästhesie bimanuell gemacht werden, wobei 1 Finger der linken Hand ins Rectum einzuführen ist. Die Fäces müssen makroskopisch, chemisch und mikroskopisch untersucht werden; zu diesem Zwecke sind 2 Unzen flüssigen Stuhles mit Formalinlösung zu versetzen. Die Untersuchung erstreckt sich auf den Nachweis von Ulcerationen, Parasiten, pathogene Bakterien und maligne Tumoren; für Ulceration spricht der Befund von Blut, epithelialen Zellen und Protozoen sowie Deuteroalbuminose im Urin; in einzelnen Fällen kann die Diagnose nur durch explorative Laparotomie gesichert werden. Die entzündlichen Läsionen lassen sich folgendermassen einteilen: 1. einfache Sigmoiditis; 2. granuläre Sigmoiditis; 3. follikuläre Sigmoiditis; 4. ulcerative Sigmoiditis. Diese Formen gehen oft ineinander über; bei der 1. und 2. Form hat die Mucosa ihren Glanz verloren, ist lebhaft rot und blutet bei Berührung; bei der hypertrophischen Form ist das submucöse Zellgewebe ödematös und die Wand in konzentrische Falten gelegt, welche gegen das Lumen vorspringen und dasselbe verengern; die Mucosa ist blass und zeigt reichliche Schleimsekretion, daneben besteht lästiger Pruritus. Bei der follikulären Form sind die Follikel rot, geschwollen und gleich Perlen über die Schleimhaut zerstreut. Bei ulcerativen Prozessen bestehen seichte und irreguläre Geschwüre; manchmal erscheinen die ganze Mucosa ulceriert, die Wand verdickt und die mesenterialen Drüsen geschwollen, dabei braucht das Symptomenbild durchaus kein schweres sein. Was das Neoplasma anbelangt, so bestand in 36 Fällen von chronischer Colitis 7 mal Carcinom; die Erscheinungen sind jene einer einfachen Entzündung, gewöhnlich ohne jede Blutung,

der Abgang von Membranen spricht nicht gegen Carcinom. Adhäsionen, welche Knickung oder Konstriktion der Flexur machen, können gleichfalls chronische Colitis erzeugen; hierher gehören Entzündung des Appendix, Pericolitis, Entzündungen der Tuben und Ovarien.

Behandlung. Bei entzündlichen Prozessen ist das wichtigste die Bettruhe; reine Milchdiät unterstützt das bakterielle Wachstum, während volle Diät ratsamer ist. Zur Vermeidung der Irritation des entzündeten Darmes geben wir reichlich Fett, wodurch gleichzeitig der Stuhl erweicht wird; wenn gewöhnliche Fette nicht vertragen werden, so können dieselben durch mineralische Fette ersetzt werden. Die lokale Behandlung besteht in Irrigationen in Knie-Ellenbogenlage, wobei die Flüssigkeit leichter eindringt, nachher muss dieselbe so lange wie möglich zurückgehalten werden; als Zusatz dienen Natr. bicarbonic., Glycerin, Thymol oder Wasserstoffsuperoxyd, später Argyrol oder Kaliumhypermanganat. Auch die Ulcera sind oft der lokalen Behandlung zugänglich. Nach Ausheilung des Prozesses müssen Diät und regelmässige Defäkation noch durch einige Zeit streng beobachtet werden, daneben sind Massage und Exercizien von gutem Nutzen, manchmal auch das elektrische Bad; bei starker Blutung wirken Injektionen von Olivenöl.

Maligne Tumoren erfordern sofortige Operation, ebenso Adhäsionsbildungen; nachher kann neuerliche Adhäsionsbildung durch Massage und Exercizien vermieden werden. In einzelnen Fällen leistet Appendicostomie grosse Dienste, indem wir dadurch in die Lage versetzt werden, Irrigationen leichter und effektvoller durchzuführen. Die Colotomie sollte für jene Fälle reserviert bleiben, in denen kontinuierliche Diarrhoe besteht und der Patient trotz der Behandlung rapid herunterkommt. Der wichtigste Faktor der Therapie bleibt immer die genaue Erforschung der Ursache; in der grössten Mehrzahl der Fälle findet sich eine lokale Läsion.

Herrnstadt (Wien).

Malignant disease of the intestine rendering an inguinal hernia irreducible. Von Charl. Plowright. Brit. Med. Journ., 12. Oktober 1907.

Der Patient, ein 57 Jahre alter Mann, litt an irreponibler schmerzhafter, linksseitiger Inguinalhernie und kompletter, aber freier rechterseits.

Bei der Eröffnung des Sackes erwies sich der Darm an denselben adhärend, beim Freilegen fand sich in der Koncavität des Darmes ein derber, maligner Tumor und im Centrum desselben ein kleiner Abscess mit fauligem Eiter. Die Darmschlinge wurde $2^1/_2$ Zoll vom Neoplasma entfernt exzidiert, sodann die Enden in der Inzisionswunde fixiert; Patient bekam ein doppelseitiges Bruchband, an dem die Pelotte linkerseits durch einen Receptor für die Fäces ersetzt war. Die mikroskopische Untersuchung des Tumors ergab Carcinom.

Herrnstadt (Wien).

A forgotten swab; another warning. Von G. T. Giffow. Brit. Med. Journ., 19. November 1907.

Patientin war 3 Monate vorher wegen eines extrauterinen Fibroides operiert worden und litt derzeit an Erscheinungen von intestinaler Obstruktion. Palpatorisch war nichts nachzuweisen, doch drängten die Schmerzen und das konstante Erbrechen zur Operation. Nach der In-

zision wälzten sich sofort entzündete Dünndarmschlingen vor, ca. in der Mitte des Ileums fand sich ein Tumor, der nach Eröffnung des Ileums leicht entfernt werden konnte; derselbe erwies sich bei näherer Untersuchung als ein Tampon, der bei der früheren Operation in der Bauchhöhle zurückgelassen worden war und offenbar durch die Darmwand ulcerierte. Die Eingangspforte lag wahrscheinlich einige Fuss oberhalb dieser Stelle, dort war der Darm entzündet und an die hintere Abdominalwand adhärent. Herrnstadt (Wien).

Beiträge zur Pathologie und Therapie der Blinddarmerkrankungen. Von A. Albu. Mitteilungen aus den Grenzgebieten der Medizin und Chirurgie, Bd. XVII, 3. u. 4. Heft.

Auf Grund seiner reichen einschlägigen Erfahrung gibt Verf. den Rat, alle Fälle von acuter Blinddarmentzündung, welche sich durch Zeichen peritonitischer Reizung als schwere manifestieren oder verdächtig erweisen, sobald als möglich zu operieren. Der Zeitpunkt der Operation wird von dem Eintritt der ersten wahrnehmbaren Warnungssymptome der drohenden Peritonitis bestimmt. Es gibt eine grosse Zahl acuter Blinddarmentzündungen, welche sich in wenigen Tagen von selbst zurückbilden und zur Heilung führen, in vielen Fällen auch für die Dauer. Zu einer grundsätzlichen Frühoperation aller Fälle von acuter Blinddarmentzündung liegt keine Berechtigung vor, denn in leichten Fällen wären die Gefahren der Krankheit nicht grösser als die der Operation. Bei der Frühoperation in den ersten 48 Stunden müssen naturgemäss zahlreiche Fehldiagnosen unterlaufen, weil die Krankheitserscheinungen in dieser Zeit, namentlich bei den leichten Fällen, nicht bestimmt ausgeprägt sind. Die Statistik der Frühoperation hat keinen ausschlaggebenden Wert, weil sie, von Fehldiagnosen ganz abgesehen, auch die leichtesten Fälle mit einschliesst. Das Vorhandensein einer Appendicitis kann nur angenommen werden, wenn der Wurmfortsatz sich makroskopisch verändert zeigt. In der Behandlung der Appendicitis, auch der leichten Fälle, ist die Anwendung von Opium und Abführmitteln zu verwerfen. Bei chronisch intermittierender und remittierender Perityphlitis ist die Operation stets indiziert, und zwar um so früher, je schwerer ein Anfall oder die sich anschliessenden Beschwerden gewesen sind. Bei schleichender chronischer Appendicitis ist die Operation anzuraten, wenn ein objektiver Krankheitsbefund (konstante Resistenz und Druckempfindlichkeit an typischer Stelle) nachweisbar ist. Wenn aber nur subjektive Beschwerden bestehen, so ist stets ein längerer Versuch mit interner Therapie (zeitweise Ruhelagerung, hydro- und balneotherapeutische Prozeduren u. dgl.) angezeigt, welcher in leichten Fällen oft dauernde Heilung bringt. Raubitschek (Wien).

Acute volvulus of the vermiform appendix; operation, recovery. Von Sinclair White. Brit. Med. Journ., 12. Oktober 1907.

Ein 5 Jahre alter Knabe erkrankte im Anschluss an ein Trauma an Schmerzen im Bauche; die Appendixgegend war schmerzhaft, die Muskeln waren gespannt, Temperatur erhöht. Der Appendix war mächtig geschwollen, dunkel verfärbt und mit Flocken grüner Lymphe bedeckt; gleichzeitig war er 2 mal völlig gedreht; die Torsion hörte am cökalen Ende auf und liess sich leicht lösen. Wegen der bestehenden Gangrän

wurde der Appendix entfernt. Die Differentialdiagnose zwischen Torsion und Appendicitis ist vor der Operation wohl ausgeschlossen.

Herrnstadt (Wien).

Some aspects of appendicitis, especially with reference to cutaneous hyperaesthesia as an aid to diagnosis incertain complications. Von William H. Benne. Lancet, 12. Oktober 1907.

Fall 1 betrifft einen 14jährigen Knaben, der unter acuten, abdominalen Schmerzen erkrankte; das Abdomen war rechts rigid mit ausgesprochener cutaner Hyperästhesie, die jedoch in Nabelhöhe stärker war als in den unteren Regionen; gleichzeitig bemerkte man, daß, nachdem der Knabe die Furcht vor der Untersuchung verloren hatte, die Spannung im unteren Teile des Abdomens nachließ, im oberen Anteil hingegen bestehen blieb. Die Schmerzhaftigkeit des McBurney'schen Punktes war wenig markiert. Die abnorm gesteigerte Hyperästhesie des oberen Abdomens sowie der Befund pleuritischen Reibens ließen den Verdacht zu, daß es sich weniger um Appendicitis als um eine Thoraxaffektion handle. Nach einigen Tagen war wirklich pleuritisches Exsudat nachweisbar; es handelte sich um ein Empyem, das durch Operation geheilt wurde.

Fall 2. Ein 15 Jahre altes Mädchen erkrankte mit heftigen abdominalen Schmerzen; das Abdomen war rigid, in der rechten Fossa iliaca intensive Hauthyperästhesie, die nach oben allmählich abnahm und in Nabelhöhe aufhörte. Der Puls war sehr frequent, Temperatur 100° F. Zu den sichersten Anzeichen einer Gangrän gehören das plötzliche Schwinden der Hauthyperästhesie und rascher Puls bei verhältnismäßig niedriger Temperatur. Bei der Operation fand sich ein gangränöser Appendix, umgeben von stinkendem Eiter. Die trotz Gangrän bestandene Hauthyperästhesie wechselte ihren Ort nach der Operation und ging innerhalb 24 Stunden auf den oberen Anteil des Abdomens über; gleichzeitig fand man distinktes Reiben in der Höhe des Zwerchfells, es kam zur Entwicklung eines subphrenischen Abscesses und Empyems.

Fall 3 betrifft ein 16 Jahre altes Mädchen, welches wegen Appendicitis operiert wurde; am 5. Tage nach der Operation stieg die Temperatur neuerlich an und es traten Schmerzen in der Magengegend sowie cutane Hyperästhesie im oberen Anteil des Abdomens auf. Bei der Operation fand sich ein subdiaphragmatischer Abscess.

Für die Hauthyperästhesie des Abdomens kommen in Betracht: 1. der McBurney'sche Punkt; 2. Schmerzhaftigkeit eines Punktes in Nabelhöhe; 3. in der Höhe der 9. Rippe. Punkt 1 spricht für Erkrankung des Appendix, Punkt 2 für Entzündung oder Abscess an der unteren Lage des Diaphragmas, Punkt 3 für eine Affektion der Pleura oder Oberfläche des Zwerchfells; linkerseits finden wir dasselbe bei Abscess oder maligner Erkrankung der Flex. sigmoidea. Peritoneum oder Pleura sind immer mitbeteiligt. Acute Hyperästhesie der Abdominalwand indiziert bei Appendicitis stets den operativen Eingriff, das rapide Schwinden spricht für beginnende Gangrän; überhaupt ist das rasche Schwinden irgend eines der hervorstechendsten Symptome, wie Schmerz oder hohes Fieber, ohne entsprechende Veränderung aller anderen Symptome stets ein Zeichen drohender Gefahr. Herrnstadt (Wien).

Some remarks on the prevention of appendicitis. Von W. J. Lyson. Brit. med. Journ., 26. Oktober 1907.

Die Erkrankungen an Appendicitis haben, absolut und relativ genommen, in den letzten Jahren bedeutend zugenommen und ebenso ihr Charakter, der fast durchwegs ein schwerer, septischer geworden ist. Die eigentliche Ursache der Erkrankung ist das Bact. coli commune, das jedoch erst bei gewissen veränderten Bedingungen des Darmes seine Wirkung entfaltet; solche Bedingungen wären: Obstipation, Diarrhoe, Obstruktion, Kongestion. Ferner gehören zur vollen Entwicklung eine Läsion im Appendix und bedeutende Virulenz des Bacillus.

Während früher die Behandlung eine rein medizinische war, ist sie jetzt fast völlig in die Hand der Chirurgen übergegangen. Die Therapie müsste in 2 Gruppen zerfallen, 1. eine präventive, 2. eine chirurgische. Appendicitis ist eine Erkrankung der zivilisierten Bevölkerung und fehlt nahezu völlig bei den farbigen Rassen. Die wichtigste Ursache ist wohl die Obstipation, das Verweilen unverdauten oder fäkalen Materiales im Darme; auch in Fällen von Diarrhoe sind die oberen Partien fast stets durch harte Fäkalmassen blockiert, namentlich die Flexuren, oft auch der Dünndarm. Die viel häufigere purgative Behandlung der älteren Aerzte verhinderte die intestinalen, toxämischen Zustände besser als unsere heutige Therapie; solche direkt oder indirekt mit Obstipation zusammenhängende Zustände werden hervorgerufen durch orale Sepsis, exzessive Nahrungsaufnahme, Alkoholismus, Schwäche der Abdominalmuskeln. Vermeiden liesse sich diese Krankheit durch entsprechende Behandlung der Zähne, durch besseres Kauen der Nahrung, durch die Wahl unserer Nährmittel, sowohl qualitativ als auch quantitativ, und durch entsprechende Ruhe nach der Mahlzeit. Einen wichtigen Faktor bildet die Art der Stuhlentleerung; die alte Methode mit flektierten, an das Abdomen angezogenen Beinen brachte die Wirkung der Abdominalmuskeln weit mehr zur Geltung und führte zu einer gründlichen Entleerung des Darmes. Von grossem Werte sind Mineralwasserkuren, die, periodisch durchgeführt, viele intestinale Krankheiten vermeiden können; durch reguläre Auswaschungen des Darmes müsste sich die grosse Zahl der Fälle von Colitis und Appendicitis verringern.

Herrnstadt (Wien).

A case of appendicectomy in which the appendix was quite separate from the coecum. Von J. T. Williams. Brit. med. Journ., 5. Oktober 1907.

Ein 30 Jahre alter Mann wurde ins Spital gebracht, nachdem er die dritte ziemlich schwere Attacke von Appendicitis überstanden hatte. Nach Eröffnung des Abdomens lag der Appendix aussen und rückwärts vom Coecum, eingebettet in den Mesoappendix, mit dem proximalen Ende ca. 2 $^1/_2$ Zoll entfernt vom Darme; das Lumen war beiderseits geschlossen, der mittlere Anteil von einer harten, fäkalen Masse eingenommen.

Dr. Knox berichtet über einen Fall, bei dem er den Appendix mit einer Zange aus dem Abdomen herausheben konnte.

Der Fall ist wegen seines äusserst seltenen Vorkommens interessant.

Herrnstadt (Wien).

B. Haut.

Ueber Erythrodermia exfoliativa universalis pseudoleukaemica. Von Wechselmann. Archiv f. Dermat. u. Syph., Bd. LXXXVII, 2. Heft, 1907.

Der 45jährige Patient bemerkte einen Monat vor der Aufnahme am rechten Fussrücken, an der rechten Schulter und Brust je eine rote, flache, etwas juckende, markstückgrosse Stelle, worauf sich in wenigen Tagen Schwellung und Rötung des rechten Unterschenkels und rechten Oberarms anschlossen. Im Anschluss an eine Skabiesbehandlung trat eine schuppende Entzündung fast der ganzen Körperhaut auf. Gleichzeitig bestand allgemeine Drüsenschwellung. Nur sehr geringfügige Lymphocytose. Bedeutende Besserung unter Arsenbehandlung.

von Hofmann (Wien).

Erythema toxicum bullosum und Hodgkinsche Krankheit (Sternbergsche chronisch-entzündliche Form der Pseudoleukämie). Von B. Bloch. Archiv f. Derm. u. Syph., Bd. LXXXVII, 2. Heft, 1907.

Die 52jährige Patientin erkrankte vor 3 Jahren an akuter Bronchitis. Im Anschluss daran entwickelte sich ein ziemlich universelles Exanthem, das vom Arzte als Erythema bullosum bezeichnet wurde. Seither kam die Patientin immer mehr herunter. Im Urin fanden sich Cylinder und Eiweiss. In der letzten Zeit hatte sich wieder unter Fiebererscheinungen ein gleiches Exanthem wie vor 3 Jahren entwickelt. Es traten heftige Diarrhoen auf und der Tod erfolgte wenige Tage später. Bei der Sektion fand man Vergrösserung der Lymphdrüsen und der Milz, amyloide Degeneration der letzteren, der Leber, Niere und der Darmschleimhaut. Der Blutbefund war während des Lebens ein ziemlich normaler. von Hofmann (Wien).

Ueber symmetrische juckende Dermatitis, die mit Hyper- oder Hyp- und Anästhesie einhergeht. Von H. Voerner. Archiv f. Dermat. u. Syph., Bd. LXXXVII, 2. Heft, 1907.

Bei den Kranken V.s traten anfallsweise Hauteffloreszenzen auf, die bei einem Teile ausschliesslich aus Kratzeffekten, bei anderen aus Urtikariaquaddeln oder ekzemähnlichen Veränderungen bestanden. Gleichzeitig fanden sich Störungen der Sensibilität, welche meist, aber nicht regelmässig, den Veränderungen an der Haut entsprachen. Die Erkrankung zeigt Neigung zu Recidiven und ist in ätiologischer Hinsicht nicht recht aufgeklärt. von Hofmann (Wien).

Die Lokalisation der Dermatitis herpetiformis (Duhring). Von C. Boeck. Monatsh. f. prakt. Dermat., 15. Sept. 1907.

Nach B. charakterisiert sich die Dermatitis herpetiformis durch eine merkwürdig systematisierte Lokalisation, welche für die Diagnose die besten Anhaltspunkte bietet. Die am allerhäufigsten, beinahe konstant ergriffenen Regionen sind: 1. die Ellbogenregionen; 2. die Haut um die Knie herum; 3. die Haut der Sakralregion; 4. die Haut über den Schulterblättern und Schultern sowie die Axillarregion; 5. die äussere Fläche des Oberarms; 6. die hintere Fläche des Oberschenkels.

von Hofmann (Wien).

Zum Kapitel Röntgenschäden und deren Behandlung. Von R. Volk. Arch. f. Dermat. u. Syph., Bd. LXXXVII, 1. Heft, 1907.

Bei dem einen Patienten hatte sich im Anschluss an eine nur kurzdauernde Röntgenuntersuchung trotz harter Röhre und Bleiblende eine heftig schmerzende Ulceration entwickelt, welche keine Tendenz zur Heilung zeigte. Auf der Abteilung Lang wurden mit bestem Erfolge die Exstirpation des Ulcus und die plastische Deckung des Defekts vorgenommen.

In einem zweiten Falle war das Röntgenulcus im Anschluss an mehrfache Bestrahlungen der Milzgegend wegen Malaria entstanden. Auch in diesem Falle wurde durch Exstirpation des Ulcus und Deckung des Defektes nach Thiersch Heilung erzielt.

von Hofmann (Wien).

Toxikodermie nach Röntgenbestrahlungen. Von Fricke. Dermatol. Zeitschr., No. 7, 1907.

Der 19 jährige Patient war wegen Bartflechte innerhalb eines halben Jahres zweimal einer je 14 Tage dauernden Röntgenbehandlang unterzogen worden. Nach den letzten Bestrahlungen stellten sich lokale Reizungserscheinungen ein, so dass die Behandlung unterbrochen werden musste. Ferner kam es unter Frösteln und Abgeschlagenheit zur Bildung von roten Flecken an Rumpf und Extremitäten sowie zur Bildung mächtiger Schwielen an Händen und Füssen. Die Flecken entwickelten sich allmählich zu psoriasisähnlichen Effloreszenzen. Rasche Heilung unter indifferenten Salbenverbänden. von Hofmann (Wien).

Indikationen der Lupustherapie nach ihrem gegenwärtigen Stande. Von A. Jungmann. Archiv f. Derm. u. Syph., Bd. LXXXVII, 2. Heft, 1907.

Wirkliche Erfolge wurden bisher nur mit der Radikalexstirpation und der Lichttherapie erzielt. Operabel sind alle zirkumskripten Herde; die Anzahl sowie die Grösse der Herde bildet kein Hindernis für die Operation. Bei nicht operablen Fällen tritt die Finsen'sche Lichtbehandlung in ihre Rechte. Ueber den Wert der Radiotherapie kann man noch kein abschliessendes Urteil abgeben. Die übrigen Behandlungsmethoden kommen derzeit nur mehr als Vorbehandlung für die Lichttherapie in Betracht. von Hofmann (Wien).

Intoxication mercurielle d'origine thérapeutique par injections insolubles. Radiographie des nodosités. Ablation chirurgicale. Guérison. Von J. A. Sicard. Bull. et. mém. de la Soc. méd. des hôp. de Paris, 23. année, No. 2, p. 25.

Im Anschluss an die Mitteilung einer letal verlaufenen therapeutischen Quecksilberintoxikation (Le Noir et Camus: Intoxication mercurielle d'origine thérapeutique; mort; autopsie. Soc. méd. des hôp., 12 janvier 1906) wird eines ähnlichen Falles Erwähnung getan, bei dem eine rapid fortschreitende Augenmuskellähmung spezifischer Natur zu forcierter Behandlung mit grossen Dosen grauen Oeles zwang. Nach der vierten Injektion (Gesamtdosis ca. 36 cg Hg) setzten foudroyante Vergiftungssymptome ein. Ein von der prominenten, in der Glutäalgegend sitzenden

Injektionsstelle aufgenommenes Radiogramm ergab das Vorhandensein beträchtlicher Mengen metallischen Quecksilbers. Um weitere Resorption zu verhüten, wurde das ganze Quecksilberdepot enucleiert. Das rasche Abklingen der Vergiftungserscheinungen beweist die Zweckmässigkeit des vorgenommenen operativen Eingriffes. Fritz Tedesko (Wien).

Ueber Impftuberkulose. Von P. Grosser. Dermat. Zeitschr., Heft 8, 1907.

Der 10jährigen Patientin wurden vor ca. einem Jahre von einer inzwischen an Tuberkulose verstorbenen Frau beide Ohrläppchen zwecks Anbringung von Ohrringen durchstochen. Bald darauf entzündeten sich die Ohrläppchen, es bildeten sich Infiltrate und kleine hellbräunliche Knötchen. Tuberkulinreaktion positiv. Es wurde daher die Diagnose auf Impftuberkulose gestellt und die Krankheitsherde wurden exstirpiert. Die mikroskopische Untersuchung bestätigte die Diagnose.

von Hofmann (Wien).

Zur Kenntnis der „sarkoiden“ Hauttumoren. Von P. Rusch. Archiv f. Derm. u. Syph., Bd. LXXXVII, 2. Heft, 1907.

Bei dem 39jährigen Patienten entwickelten sich seit einem Jahre an symmetrischen Stellen beider Genitocruralfurchen zunächst die Erscheinungen eines heftig juckenden, nässenden, intertriginösen Ekzems. Im weiteren Verlaufe erhoben sich diese ekzematösen Hautflächen zu umschriebenen derben Geschwülsten, welche stationär blieben. Diese Tumoren wurden operativ entfernt. Dem mikroskopischen Befunde nach muss man diese Tumoren in die Gruppe der sarkoiden Geschwülste einreihen. von Hofmann (Wien).

Ein Fall von Adenocarcinoma lenticulare capillitii. Von K. Kreibich. Dermat. Zeitschr., Okt. 1907.

Bei dem 71jährigen Patienten hatte sich im Laufe von 1 $^{1}/_{2}$ Jahren eine Geschwulst an der rechten Seite des Schädels entwickelt, welche sich bei genauerer Untersuchung aus kleinen Tumoren zusammengesetzt zeigte, die durch tiefe Furchen voneinander getrennt waren. Halsdrüsen geschwellt. Der Patient erlag nach kurzer Zeit einer Pneumonie. Bei der mikroskopischen Untersuchung erwiesen sich die Tumoren als lentikuläre Adenocarcinome. von Hofmann (Wien).

Zur Histologie der spontanen Heilung des Hautkrebses. Von H. Jakobsthal. Arch. f. klin. Chir., Bd. LXXXIV, 2. Heft.

Bei einem im übrigen gesunden Manne entwickelt sich an der linken Schläfe eine als flache Narbe imponierende Hautveränderung, die ohne sichtbare Geschwulstbildung an ihrem Rande und ohne zu ulcerieren sich vergrössert, so dass sie innerhalb von 2 Jahren über zehnpfennigstückgross wird. Per exclusionem wurde die Diagnose auf Cancroid gestellt und die Exzision vorgenommen. Mikroskopisch bestätigte sich zwar die Diagnose des Cancroids insofern, als in den Randpartien der Narbe sich dessen Charakteristika nachweisen liessen, in den centralen Teilen jedoch liess sich vollständige Ausheilung feststellen. Von der Seite des peripheren Fortschreitens der Geschwulst an bis zur centralen Narbe lassen sich an den histologischen Bildern alle Stufen der Entwicklung der

Krebsalveolen bis zu ihrem Untergang nachweisen. Bei den meisten von den Carcinomhaufen fiel die eigenartige Einkapselung durch Bindegewebszüge auf. Je älter, kernärmer das Bindegewebe wird, desto mehr degenerieren die Epithelnester innerhalb derselben, bis sie vollständig vom einwachsenden Bindegewebe verdrängt sind. Ueber die histogenetische Natur des Tumors spricht sich der Verf. nicht aus, meint aber, dass es sich jedenfalls um eine geringe Wachstumsenergie der Tumorzellen handelt, so dass das Bindegewebe diese Elemente wie Fremdkörper einzukapseln imstande war. Victor Bunzl (Wien).

Beitrag zum Studium der hämatogenen Theorie bei der Pathogenese der Mycosis fungoides. Von A. Pasini. Monatsh. f. prakt. Derm., No. 10, 1907.

P. kommt auf Grund seiner Untersuchungen zum Schlusse, dass die Mycosis fungoides als eine Allgemeinerkrankung mit Hauterscheinungen anzusehen sei, deren spezifischen Erreger man nicht kennt, und dass die Affektion mit einer primären Störung des blutbildenden Systems im Zusammenhange stehe. von Hofmann (Wien).

Ueber Oxyuriasis cutanea. Von C. Vignolo-Lutati. Arch. f. Dermat. u. Syph., Bd. LXXXVII, 1. Heft, 1907.

Bei dem 24 jährigen Patienten bestand in der perianalen und perinealen Gegend sowie an den inneren Flächen der Oberschenkel eine intertrigoartige Dermatose. Im Exsudat fanden sich Oxyuriswürmer, ebenso in den Fäces. Auf Santonin und Kalomel (āā 0,3) innerlich, Kampferölklysmen und lokale Lebertran - Behandlung trat Heilung ein. von Hofmann (Wien).

II. Bücherbesprechungen.

Etude histo-chimique et cytologique des crachats. Von S. Israëls De Jong. Thèse de Paris. 1907. Steinheil.

Verf. bespricht zunächst die allgemeine Technik der Verteilung des Sputums zwischen 2 Deckgläsern, der Fixation mittels 1 % Chromsäure und der Färbung mit Unna's polychromem Blau. Die Untersuchung selbst wird im Mikroskop bei künstlicher Beleuchtung vorgenommen. Die Grundsubstanz ist der Schleim, der sich als hyaline Masse rötlich färbt; daneben existieren netzförmige Gebilde, die durch Agglomeration degenerierter Bronchialzellen entstehen und die Reaktion des Schleimes zeigen. Die Grundsubstanz ist manchmal durch eine sero-albuminöse Substanz ersetzt, ähnlich dem sero-fibrinösen Exsudat der Pleura und des Peritoneums, die in Form von Tröpfchen oft in grossen Quantitäten auftritt und nur durch Färbung mittels des Unna-Blau als blauviolette Substanz sichtbar wird. Ferner begegnet man im Sputum zelligen Elementen sowohl vom Respirationstrakt als vom Blute, roten Blutkörperchen im histologisch-hämorrhagischen Sputum, polynucleären Leukocyten

erst im Beginne der Lösung bei Pneumonie und Lungenödem, wobei das schleimige Netzwerk durch hyalinen Schleim ersetzt wird; eosinophile Zellen charakterisieren das Sputum des Asthmas und ähnlicher Zustände.

Zum Schlusse folgen die Beschreibung des Sputums der Pneumonie, des acuten Lungenödems, des Pharynx, der acuten Bronchitis, des Asthmas und des Emphysems und eine Reihe farbiger Tafeln, welche die Färbung der oben genannten Sputa mit Unna-Blau veranschaulichen.

Herrnstadt (Wien).

De l'évolution clinique et bactériologique des salpingites. Von M. Popp. Thèse de Bordeaux 1907.

Der Eiter einer jeden Salpingitis kann mit der Zeit aseptisch werden. Im Verlauf einer Salpingitis kann das progressive Abnehmen der Virulenz der Eitererreger nachgewiesen werden. Verf. rät daher von einem zu frühzeitigen operativen Eingriff ab und schlägt eine möglichst lange exspektative Therapie vor. Schrumpf (Strassburg).

Bartflechten und Flechten im Bart. Von Jessner. Aus Dr. Jessner's Dermatolog. Vorträge f. Praktiker, 10. Heft. Würzburg, A. Stuber.

Ein ebenso brauchbares Büchlein wie die übrigen der Jessnerschen Sammlung. In dem vorliegenden Hefte ist besonders die geschickte Schilderung der Differentialdiagnose zwischen Sycosis parasitaria und non parasitaria hervorzuheben. Auch der therapeutische Teil ist wieder sehr gut gelungen. Ferdinand Epstein (Breslau).

Schweizer Reise- und Kuralmanach. Die Kurorte und Heilquellen der Schweiz. Ein Reisehandbuch für Kurgäste und Sommerfrischler sowie Ratgeber für Aerzte. Von Hans Loetscher. 14. verbesserte Auflage. Verlag von Th. Schröter. Zürich 1907.

Dieser Almanach gibt in kurzer, präziser Weise eine Beschreibung der Kurorte und Heilquellen der Schweiz nebst deren Indikationen. Die klimatologischen Verhältnisse erfahren eine eingehende Würdigung. Das Büchlein ist sehr zu empfehlen, doch würde es noch wesentlich an Wert gewinnen, wenn auch die Wohnungs- und Pensionspreise angegeben würden. von Hofmann (Wien).

Inhalt.

I. Referate.

A. Darm.

Heineke, H., Ueber Meteorismus nach Bauchkontusionen, p. 929.
Macewen, John A. C., A case of intraparietal hernia with very small peritoneal opening, giving rise to severe abdominal pains, p. 929.
Brauch, C. W., Fatal enterospasm, diverticula on jejunum, p. 930.
Doran, Alban H. G., Chronic intestinal obstruction due to adhesion of a uterine fibroid to the mesentery, p. 930.
Mursell, H. Temple, A case of retroperitoneal haematocele producing acute intestinal obstruction, p. 931.
Collinson, F. W., A case of intussusception in an infant three months old; enterectomy; recovery, p. 932.
Bogoljuboff, W. L., Ueber Unterbindung des Darmes, p. 932.
Park, W. H., The importance of the paradysentery bacilli, p. 933.
Mummery, P. Lockhart, Lesion of the sigmoid flexure as a cause of colitis, p. 933.
Plowright, Charl., Malignant disease of the intestine rendering an inguinal hernia irreducible. p. 934.
Giffow, G. T., A forgotten swab; another warning, p. 934.
Albu, A., Beiträge zur Pathologie und Therapie der Blinddarmerkrankungen, p. 935.
White, Sinclair, Acute volvulus of the vermiform appendix; operation, recovery, p. 935.
Benne II, William H., Some aspects of appendicitis, especially with reference to cutaneous hyperaesthesia as an aid to diagnosis incertain complications, p. 936.
Lysor, W. J., Some remarks on the prevention of appendicitis, p. 937.
Williams, J. T., A case of appendicectomy in which the appendix was quite separate from the coecum, p. 937.

B. Haut.

Wechselmann, Ueber Erythrodermia exfoliativa universalis pseudoleukaemica, p. 938.
Bloch, B., Erythema toxicum bullosum und Hodgkin'sche Krankheit (Sternberg-sche chronisch-entzündliche Form der Pseudoleukämie), p. 938.
Voerner, H., Ueber symmetrische juckende Dermatitis, die mit Hyper- oder Hyp- und Anästhesie einhergeht, p. 938.
Boeck, C., Die Lokalisation der Dermatitis herpetiformis (During), p. 938.
Volk, R., Zum Kapitel Röntgenschäden und deren Behandlung, p. 939.
Fricke, Toxikodermie nach Röntgenbestrahlung, p. 939.
Jungmann, A., Indikationen der Lupustherapie nach ihrem gegenwärtigen Stande, p. 939.
Sicard, J. A., Intoxication mercurielle d'origine thérapeutique par injections insolubles. Radiographie des nodosités. Ablation chirurgicale. Guérison, p. 939.
Grosser, P., Ueber Impftuberkulose, p. 940.
Rusch, P., Zur Kenntnis der „sarkoiden" Hauttumoren, p. 940.
Kreibich, K., Ein Fall von Adenocarcinoma lenticulare capillitii, p. 940.
Jakobsthal, H., Zur Histologie der spontanen Heilung des Hautkrebses, p. 940.
Pasini, A., Beitrag zum Studium der hämatogenen Theorie bei der Pathogenese der Mycosis fungoides, p. 941.
Vignolo-Lutati, C., Ueber Oxyuriasis cutanea, p. 941.

II. Bücherbesprechungen.

De Jong, S. Israëls, Etude histochimique et cytologique des crachats, p. 941.
Popp, M., De l'évolution clinique et bactériologique des salpingites, p. 942.
Jessner, Bartflechten und Flechten im Bart, p. 942.
Loetscher, H., Schweizer Reise- und Kuralmanach, p. 942.

I. Verzeichnis der Sammelreferate.

Hofmann, Karl R. v., Die Cystinurie 721, 769.
Pollak, Rudolf, Scarlatina puerperalis 1, 49, 81, 129, 161.
Schirmer, Karl Hermann, Achondroplasie (Chondrodystrophia foetalis, Mikromelie) 609, 641, 689.
— Die Rolle der Epithelkörperchen in der Pathologie 401, 449, 481.
— Die Röntgenbehandlung der malignen Tumoren 9, 56, 91, 139, 172.
Tedesko, Fritz, Die neuropathischen Knochenaffektionen (mit Ausschluss der tabischen und syringomyelitischen Arthropathien und Spontanfrakturen) 209, 241.
Venus, Ernst, Der gegenwärtige Stand der Rückenmarksanästhesie 289, 321, 369.
Zesas, Denis G., Die neueren Forschungen auf dem Gebiete der Osteomalacie. I. T.: Aetiologie und pathologische Anatomie 801, 849, 881.

II. Sachregister.

Abbazia als Kurort 399.
Abdomen, Aktinomykose 708.
— Contusion 714; als Ursache von Meteorismus 929.
— Schussverletzung 385.
— Tampon in dems. 934.
— Technik der explorativen Incision 784.
— Tumoren 532, 631, 784.
— Untersuchungsmethoden 73.
— Verletzung 75, 313, 386.
Abdominalchirurgie 637.
Abdominale Gefässe, Ligatur 862.
Abdominales Fettgewebe, Nekrose 277.
Abdominalhöhle, Askaridenerkrankung 555.
— Echinococcus ders. 426.
Abdominaloperationen, Shock und Hämorrhagie nach dens. 789.
— als Ursache von Phlebitis 570.
Abdominalorgane der Frauen, Dislokation ders. 74.
— Ptosis s. Enteroptose.
— Verletzung 111.
Abdominalschmerz, Bedeutung 785.
— bei Bauchhernie 929.
— bei Colonadhäsion 739.
— bei Ileus 829.
Abdominalshock, Rolle des Plexus coeliacus und mesentericus bei dems. 469.
Abdominalwand, Aktinomykose 74.
Abscess und Appendicitis 253.
— appendicitischer 701, 705.
— im Becken 670.
— der Darmwand 902.
— der Lunge 591.
— der Niere 674.
— otitischer extraduraler 433.
Abscess paranephritischer 354.
— paraurethraler, beim Weibe 917.
— perinealer und periurethraler 715.
— pharyngealer 586.
— subphrenischer s. Subphrenischer Abscess.
— des Uterus 873.
Achondroplasie 609.
Achylie des Pankreas 434.
Adenocarcinom der Kopfhaut 940.
Adenom der Thyreoidea 335.
Adergeflechte des Gehirns, Epithelgeschwulst ders. 429.
Ainhum 515.
Aktinomykose, abdominale 708.
— der Abdominalwand 74.
— des Wurmfortsatzes 908.
Alkoholbehandlung der Cystitis 710.
Alttuberkulin, Verwendung in der internen Praxis 924.
Alypin in der Rückenmarksanästhesie 537, 898.
Amöben-Mischinfektion 654.
Amputationen 798.
— des Fusses, ökonomische 639.
Amylnitrit gegen Hämoptoe 574, 575.
Amyloidtumor des Knochenmarkes 821.
Analfissur 383.
Analgesie auf endermatischem Wege 275.
Anämie mit Gelenkschwellung und Milztumor 468.
— perniciöse, mit Oesophagusspasmus 474.
— qualitative Blutuntersuchung 797.
Anästhesie bei Gehirntumor 224.
— lumbale, s. Lumbalanästhesie.

Anatomie der Leistenbrüche 829.
Aneurysma s. Arterien und Aorta.
— der Halsgefässe, arteriovenöses 567.
— der Hinterhauptsgefässe, arteriovenöses 566.
— der Inguinalgegend 859.
Angina phlegmonosa als Ursache von Streptokokkensepsis 432.
Angiome, multiple 153.
Angioneurotisches Oedem 756.
Angiosarkom der Rückenmarkshäute 153.
Ankylose der Wirbelsäule 464.
Anthrax, Serumtherapie 758.
Antigonococcenserum gegen gonorrhoische Arthritis 35.
Antistreptococcenserum gegen Endocarditis 110.
— gegen Erysipel 517.
Antithyreoidinbehandlung des M. Basedowii 124, 125, 334.
Antitoxinbehandlung des Tetanus, präventive 731.
Antitoxineinverleibung durch den Mund 657.
Antituberkuloseserum von Marmorek 657.
Aorta, Ruptur 570.
— Veränderungen nach intravenösen Nikotininjektionen 232.
Aortenaneurysma 564.
— Behandlung 233.
— mit Durchbruch ins Perikard 233.
Appendektomie 937.
— bei Ileocökalschmerz 265.
Appendicitis 254, 262, 263, 910.
— mit Abscess und Cystitis 705.
— in der Armee 256.
— Aetiologie 253, 265, 699.
Appendicitis, Behandlung 699, 700, 701, 905.
— chirurgische Behandlung 266, 705.
— chronische anfallsfreie 256.
— cystica, Bakteriologie 318.
— Complication mit Darmverschluss 257.
— Diagnose 905.
— Frühoperation 265, 707, 907.
— Frühsymptome 255.
— gangränöse 258, 909.
— hämorrhagische 262.
— Hauthyperästhesie bei ders. 936.
— in einer Hernie durch einen Fremdkörper 909.
— und Icterus 704.
— mit Ileus 703.
— Intermediäroperation 264.
— und intraperitoneale Abscesse 253.
— bei Kindern 259.
— Leukocytenzählung bei ders. 575.
— Leukocytose bei ders, 904.
— mit Ovarialcyste 39.
— hervorgerufen durch Oxyuris 907.
— Prophylaxe 937.
— pathologische Anatomie 698.
— mit Stieldrehung des Ovariums 263.
— bei Typhus 702.
— als Ursache von Intussusception 262.
Appendicitisähnliche chirurgische Erkrankungen 707.
Argentum colloidale gegen Streptokokkensepsis 432.
Arsenzoster 516.
Arteria carotis, Aneurysma 564.
— carotis communis, Ligatur 861.
— carotis externa, Unterbindung bei Zungenkrebs 581.
— coronaria cordis, Anatomie 364; Aneurysma 565.
— dorsalis pedis, Aneurysma 569.
— femoralis, Aneurysma 568, 860.
— hepatica, Aneurysma 859; Topographie 599.
— mesenterica, Cirkulationsstörung 561.
— occipitalis, Aneurysma 566.
— poplitea, Aneurysma 568, 860.
— thyreoidea, Unterbindung bei Kropf 118.
Arterielle Hypotension bei Nierentuberkulose 672.
Arterien (s. auch Gefässe, Venen).
— Periarteriitis s. das.
— Syphilis 572.
— traumatische Ruptur 798.
— Verschluss bei Gangraena pedis, Diagnose 861.
Arteriosklerose, cerebrale 232.
— Bewegungsstörungen des Armes bei ders. 233.
Arthritis acuta, Aetiologie 45; Therapie 45.
— gonorrhoica 35.
— bei Pneumonie 185.
— tuberculosa acuta 845.
Arzneimittel, neuere 286.
Ascites bei Lebercirrhose, chirurgische Behandlung 267.
Askaridenerkrankung der Bauchhöhle 555.
Aethernarkose bei Kindern 717.
Atrophie der Leber s. Leberatrophie.
Atropin bei Ileus 836.
Augenkrankheiten 79.
— chirurgische 478.

Bacillus der Paradysenterie 933.
— pneumoniae als Ursache von Sepsis 577.
Bacterium coli, Baktericidie des Serums bei Operationen 864.
Bakterien, Gram-positive, in den Faeces 901.
Bakteriengehalt der Mundhöhle 654.
Bakterienresorption der Gelenke und des Subduralraumes 652.
Bakteriologie der Appendicitis cystica 318.
— der Salpingitis 942.
— des Ulcus venereum 792.
Bakteriurie, Aetiologie und Klinik 318.
Balneologische Gesellschaft in der Schweiz, Annalen 206.
Banti'sche Krankheit 542.
— Milzexstirpation bei ders. 543.
Barlow'sche Krankheit s. Morbus Barlow.
Bartflechten 942.
Becken, Beziehung der Entzündungsprocesse in dems. zum Wurmfortsatz 512.

Becken, Osteomyelitis 466.
Beckenabscess als Ursache von Darmverschluss 670.
Beckenchirurgie 766.
v. Bergmann in der kgl. chirurgischen Universitätsklinik (Bild) 639.
Blastomyceten, Beziehung zu Hautkrankheiten 757.
Blastomykose 656.
— der Haut 518.
Bleivergiftung durch Liqu. Burowi 864.
Blinddarm, Entzündung s. Typhlitis.
Blut, Leukopenie bei Anämie 578.
— Wirkung des Lichtes auf dass. 572.
— Wirkung der Röntgenstrahlen auf dass. 578.
Blutbefund bei Anämie 797.
— bei Knochenmarkstumoren 34.
Blutbild, neutrophiles, bei Infektionskrankheiten 236.
Blutcirculation, Orientierung über dies. nach Ligatur der Carotis comm. 861.
— Störungen im Mesenterialgebiet 561.
Blutdruck, erniedrigter, bei Nierentuberkulose 672.
Blutserum s. Serum.
Blutung s. Hämorrhagie.
Blutversorgung der Leber 599.
Branchiogene Cysten am Halse 364.
— Tumoren des Halses 926.
Bronchialdrüsen, Sondenpalpation bei Tuberkulose 502.
Bronchus, Ektasie, angeborene 159.
— Ruptur 779.
Brown-Séquard'sche Lähmung des Rückenmarkes 149.
Brücke, Tumor ders. 620.
Bursa omentalis, Empyem ders. 554.

Carcinom (s. auch Epitheliom) 283.
— des Appendix 387.
— des Colons 718.
— der Flexura sigmoidea, vorgetäuscht durch chronische Entzündung 835.
— der Haut 281, 762; Spontanheilung 940.
— des Kreuzbeins 188.
— des Magens 345, 629.
— der Mamma 504.
— der männlichen Mamma 423.
— des Mundes 579.
— des Oesophagus 475, 629.
— des Pharynx 579.
— Physiologie 25.
— Prophylaxe 422.
— des Pylorus 338.
— des Rectums 388, 842, 843.
— Röntgenbehandlung 11, 423.
— des Rückenmarkes 532.
— der Schädelknochen 335.
— Spontanheilung 423.
— unter dem Bilde von Tuberkulose 27.
— der Zunge 581.
Cardiolyse bei Mediastinopericarditis 115.
Centralnervensystem, metastatische Tumoren nach Eingeweidetumoren 621.
Cerebrospinal - Meningitis des Typus Tourdes 230.
Chirurgie, anatomisch-klinische 283.
— der Gelenke 823.
— des Kopfes 365.
— des Nervensystems 45.
— orthopädische 718.
— orthopädische, Handbuch 606.
— orthopädische, in Röntgenbildern 78, 204.
— praktische, Handbuch 365, 446, 637, 766, 846.
— des praktischen Arztes 79, 478.
— spezielle 78.
Chirurgische appendicitisähnliche Erkrankungen 6, 707.
— Krankheiten der Flexura sigmoidea 389.
— Operationslehre 924.
Chirurgisches Material, Sterilisation 47.
Chloridentziehung bei Herzkranken 525.
Chloroformnarkose, Erbrechen bei ders. 192.
— Komiteebericht 716.
— Singultus nach ders. 716.
— und Status thymicus 717.
Cholecystektomie 272.
Cholecystitis, phlegmonöse 270.
Cholelithiasis 603.
— Behandlung 827.
— mit Gallengangsblutung 269.
— Pathologie und Therapie 273.
Chondrodystrophia foetalis 609.
Chondrom der Gelenke 822.
Chorea, Beziehung zur Tuberkulose 526.
— in der Gravidität 45.
Chyluscyste des Mesenteriums 556.
Cirrhose der Leber 600.
Coecum, Entzündung s. Epityphlitis und Typhlitis.
— Erkrankungen 935.
— Tuberkulose 747, 749, 839.
Colibaktericidie des Serums durch Operationen 864.
Colitis acuta 741, 745.
— Aetiologie 740.
— chronische 743.
— bei Flexurerkrankung 933.
— merkurielle 511.
— ulcerative 741.
College of Physicians and Surgeons, pathologische Abteilung 399.
Colon, Adhäsion 739.
— angeborene Dilatation 659, 661.
— Carcinom, chirurgische Behandlung 718.
— descendens, Schussverletzung 385.
— Tumor 389.
— typhöse Perforation 382.
— Vortäuschung eines malignen Tumors in dems. 843.
Colonflexur, linke, Anatomie und Chirurgie 506.
Coma diabeticum nach operativen Eingriffen 717.

Constitutionskrankheiten, Diagnostik 877.
Contractur, Volkmann'sche, bei Hämophilie 573.
Conusläsion 72, 897.
Coronararterien des Herzens, Anatomie 364.
Coxitis als Ursache von Blasenperforation 916.
Cremasterreflex bei Hernien 479.
Cylinder in Prostatasekret 633.
Cysten des Halses, branchiogene, mit Lymphdrüsengewebe 364.
— des Kleinhirns 227.
— der Knochen, 187, 822.
— des Mesenteriums 556, 557.
— der Milz 312.
— des Ovariums 39, 871, 872.
— des Samenstranges 440, 921.
— der Vagina 875.
Cystenniere, angeborene 350, 351.
Cysticercus im 4. Ventrikel 430.
Cystinurie 721.
Cystitis 558.
— Alkoholbehandlung 710.
— bei Appendicitis 705.
— tuberculosa mit Blasenperforation 916.
— typhosa 710.
Cystoskopische Diagnostik 395.
Cystotomie zur Entfernung eines Uretersteines 681.
— bei Kindern 712.
Cytologie des Sputums 941.

Darm (s. auch die einzelnen Abschnitte dess.).
— Beziehung zwischen Nährstoffresorption und enzymatischen Verhältnissen in dems. 336.
— chronische Obstipation 509.
— Dilatation bei Neuritis 622.
— Entzündung s. Enteritis.
— Fisteln 157.
— Funktion bei Myxödem 280.
— Geschwüre 157, 833.
— Haargeschwulst 387.
— hämorrhagischer Infarkt nach Thrombophlebitis der Mesenterialgefässe 238.
— Intussusception s. Intussusception.
— Invagination im Kindesalter 834.
— maligner Tumor in einer Hernie 934.
— Muskelausschaltung an dems. 336.
— Naht bei incarcerierter Hernie 666.
— Perforation bei Typhus 382, 384.
— Peristaltik, Anregung durch subkutane Physostigmininjektionen 829.
— Plastik bei Schrumpfblase 916.
— Ruptur 842, 843.
— Spasmus 76, 658, 930.
— Tuberkulose 502.
— Unterbindung 932.
Darmkatarrh bei Säuglingen 764.
— und Typhlitis 702.
Darmkolikschmerzen 156.
Darmkrankheiten, Diagnostik 877.
Darmresektion 515, 932.
Darmresektion, experimentelle Studie 844.
— bei mesenterialer Chyluscyste 556.
Darmstriktur, tuberkulöse 508, 658.
— Entstehung 838.
Darmverschluss (s. auch Ileus, Intussusception, Invagination, Volvulus).
— bei Abscess im Becken 670.
— akuter, Pathologie und Therapie 380.
— bei Appendicitis 257.
— bei Appendixerkrankung 508.
— Beziehung zum Wurmfortsatz 668.
— durch Enterospasmus 76.
— funktioneller 669.
— durch Gallensteine 827.
— durch eine Haargeschwulst 667.
— durch retroperitoneale Hämatocele 931.
— bei Kindern 666.
— durch eine Mesenterialcyste 557.
— multipler 667.
— Operation dess. als Ursache von akuter Leberatrophie 823.
— Pathologie und Klinik 238.
— durch ein Uterusfibrom 930.
Darmwand, Abscess ders. als Ursache von Sepsis 902.
Dengue-Fieber, Verhalten der Leukocyten bei dems. 575.
Dermatitis herpetiformis 938.
— symmetrische juckende 938.
Dermoidcyste der Niere 362.
— des Unterkiefers 407.
Desinfektion s. auch Sterilisation.
— von Büchern mit heisser Luft 639.
Diabetes insipidus 915.
Diabetes mellitus, Koma nach Operationen 717.
— Komplikationen und Behandlung 319, 605.
Diaphragma, Hernie 782.
Diphtherie, prophylaktische Serumbehandlung 657.
— im Spital St. Gallen 585.
— Tod in der Rekonvalescenz 126.
Diphtheritische Hautentzündung 757.
— Trachealnarben 778.
Diplococcenperitonitis 306.
Divertikel des Dünndarms 661.
— der Harnblase 709.
— des Jejunums 940.
— des Magens und Duodenums 623.
Druck, intrapleuraler 391.
Ductus choledochus, Ruptur 270.
Dünndarm, Divertikel 661.
— Paralyse 737, 738, 830.
— Stenose 197.
— Tuberkulose 747.
— Volvulus 737, 738, 830, 832.
Duodenum, Divertikel 623.
— Geschwür s. Ulcus duodeni.
— Perforation 382.
Dupuytren'sche Kontraktur, Pathologie und Aetiologie 107.
— Thiosinaminbehandlung 108.
Dura mater, Hämatom 426.

Dysenterie 933.
Dystrophia musculorum progressiva 107.

Echinococcus der Bauchhöhle 426.
— chirurgisch wichtige Lokalisationen dess. 126.
— des Halses 424.
— der Lunge 591.
— in einer Malariamilz 313.
— des Mesenteriums 557.
— der Niere 203.
— der Prostata 38.
— am Zwerchfell 425.
Einbildung als Krankheitsursache 606.
Eingeweide, maligne Tumoren mit Metastasen im Centralnervensystem 621.
Eingeweidewürmer im Wurmfortsatz 844.
Eiterung an den Fingern mit Ablagerung von kohlensaurem Kalk 279.
Eiweisssteine der Niere 754.
Eklampsie, Behandlung mit Lumbalpunktion 154.
— in der Schwangerschaft 487.
Elektricität in der Behandlung parasitärer Dermatosen 519.
Elektrischer Leitungswiderstand des Urins 200.
Elephantiasis 280.
— der Kopfnerven bei Recklinghausenscher Krankheit 470.
— verursacht durch Peritonitis 550.
Embolie der Mesenterialgefässe 234.
— postoperative 563.
Embryonen, Verhalten des Magenschleims bei dens. 189.
Empyem der Bursa omentalis 554.
— der Kieferhöhle 776.
— der Pleura s. Pleuraempyem.
Endocarditis maligna, Serumbehandlung 110.
Endotheliom der Haut 524.
— der Pleura 598.
Enesolinjektionen, Quecksilberausscheidung im Harn nach dens. 199.
Entbindung, Exacerbation latenter Gonorrhoe nach ders. 875.
Enteritis als Ursache von Peritonitis 548.
Enteroanastomose, experimentelle Studie 844.
Enteroptose, Therapie 74.
Enzymatische Verhältnisse im Verdauungskanal, Beziehungen zur Nährstoffresorption 336.
Eosinophilie nach Splenektomie 314.
Epidermolysis bullosa hereditaria, Röntgentherapie 281.
Epididymitis als Ursache von Sterilität 630.
— gonorrhoica, operative Behandlung 439.
Epilepsie 491.
— bei Gehirntuberkel 271.
— bei Gehirntumor 223, 224.
— Jackson'sche s. Jackson'sche Epilepsie.
Epiphyseneiterung nach Pneumonie 185.
Epiphysenlösung 465.
Epithelgeschwülste der Adergeflechte des Gehirns 429.
Epitheliom der Harnröhre 918.
— des Ureters 681.
Epithelkörperchen, Beziehungen zur Tetania parathyreopriva 419.
— in der Haut 520.
— Rolle ders. in der Pathologie 401.
— Tetanie nach Entfernung ders. 336.
— Tumoren 497.
— Verhalten beim M. Basedowii 120.
Epityphlitisähnliche Krankheitsbilder ohne Veränderung der Bauchorgane 156.
Erbrechen nach der Chloroformnarkose, Wasserbehandlung 192.
— in der Schwangerschaft 40.
— tödliches 192.
Erysipel, Nitroglycerinbehandlung 516.
— Serumbehandlung 517.
— Therapie 517.
Erythem, hervorgerufen durch Microc. tetragenus 447.
— toxisches, und Hodgkin'sche Krankheit 938.
Erythrodermia exfoliativa pseudoleukaemica 938.
Exanthem, hämorrhagisches 756.
Exartikulationen 798.
Expektoration, albuminöse, nach Thorakocentese 595.
Extensionsverbände bei Frakturen und Luxationen der Extremitäten 878.
Extremitäten, Chirurgie 846.
— Luxationen und Frakturen, Extensionsbehandlung 878.
— Plastik 799.
— Wachstum nach Thyreoidektomie und Kastration 118.
Extremitätenarterien, Syphilis 572.
Extremitätenknochen, Wachstumsstörung bei Synostose der Wirbelsäule 185.

Faeces, Bedeutung der Gram-positiven Flora in dens. 901.
— Untersuchung 478.
Fettgewebe, abdominales, Nekrose 277.
Fettgewebswucherung 277.
Fibrolipom, retroperitoneales 31.
Fibrom des Uterus 159, 873.
— als Ursache von Darmverschluss 930.
Fibrosarkom der Nebenniere 317.
Fieber, Heilung von Gonorrhoe durch dass. 918.
— intermittierendes, bei visceraler Syphilis 601.
— bei tertiärer Syphilis 794.
Fingereiterung mit Ablagerung von kohlensaurem Kalk 279.
Finsen-Institut in Kopenhagen, Mitteilungen 159.
Fissura ani 383.
Fistel des Magens 339.
— erworbene, des Magen-Darmkanals 157.
Flechten im Bart 942.

Flexura coli sinistra, Anatomie und Chirurgie 506.
Flexura sigmoidea, chirurgische Krankheiten ders. 389.
— Entzündung 745.
— Entzündung unter dem Bilde des Carcinoms 835.
— Erkrankung als Ursache von Colitis 933.
— tuberkulöser Tumor 838.
Folliculitis cutis gonorrhoica 517.
Folliklis, bacilläre Aetiologie 517.
Frakturen der Knochen 639.
— Behandlung mit Extensionsverbänden 878.
— Einfluss der Stauungshyperämie auf dies. 820.
— spontane, bei Ostitis gummosa 821.
— Stauungsbehandlung 820.
Fremdkörper (s. auch Haargeschwulst).
— des Abdomens 934.
— der Harnblase 709, 712.
— des Oesophagus 475, 476.
— der Urethra 919.
— des Wurmfortsatzes 909, 911.
Fuss, Amputation 639.
— Gangrän, Diagnose des Arterienverschlusses bei ders. 861.

Gallenblase (s. auch Chole . . .).
— Dilatation und Hypertrophie 273.
— maligner Tumor 867.
Gallensteine, Durchbruch ins Rectum 274.
— als Ursache von Darmverschluss 827.
— im Wurmfortsatz 514.
Gallensteinkrankheit s. Cholelithiasis.
Gallenwege, angeborene Obliteration 826.
— Blutung bei Gallensteinen 269.
— Chirurgie 444.
— Dauererfolge der Operationen an dens. 828.
— Ductus choledochus s. das.
— Zustand bei Obstruktion ders. 270.
Ganglion Gasseri, Exstirpation 469.
— Tumor 473.
Gangrän des Fusses, Diagnose des Arterienverschlusses 861.
— des Wurmfortsatzes 909.
Gastroenteritis beim Säugling 764.
Gastroenterostomie, experimentelle Studie 844.
— bei nicht krebsigen Magenkrankheiten 192.
Gastro-Jejunostomie 346.
— als Ursache von Jejunumgeschwür 750.
Gastropexie bei nicht krebsigen Magenaffektionen 192.
Gastrostomie bei Dünndarmparalyse 737, 738.
Gastrotomie wegen Dünndarmlähmung 830.
— bei Fremdkörper des Oesophagus 475.
Geburtshilfe, Anwendung des Tuberkulins in ders. 319.
Gefässe des Abdomens, Unterbindung 862.
— des Mesenteriums 234.
Gefässneurose 571, 572.
— Oedem bei ders. 756.
— Oedem des Larynx bei ders. 777.
Gefässtonus im Splanchnicusgebiet 561.
Gehirn, Cyste 227.
— Cysticercus 430.
— diagnostische Punktion 221, 691.
— Epithelgeschwulst der Adergeflechte dess. 429.
— Gliom, Exstirpation 427.
— Kleinhirn s. das.
— und Kultur 765.
— Tuberkel 221.
— tuberöse Sklerose 426.
— Verletzungen, hyperalgetische Zonen bei dens. 895.
Gehirnarterien, Sklerose 232.
Gehirnchirurgie 426.
Gehirndruck, operative Herabsetzung bei Gehirntumoren 225.
Gehirnkrankheiten mit Blasenstörungen 916.
Gehirnnerven, Erkrankung bei Syringomyelie 71.
Gehirntumoren 27, 221, 223, 229, 557, 620.
— mit Anästhesie, Epilepsie, Hemialgesie und Muskelatrophie 224.
— chirurgische Behandlung 223, 225.
— Diagnose durch Hirnpunktion 619.
— nach visceralen Tumoren 621.
Gelenke, Chondrom 822.
— Entzündung s. Arthritis.
— Erkrankungen, physikalische Therapie 126.
— Luxation 639.
— Resorption von Bakterien 652.
— Rheumatismus, gonorrhoischer 465.
— Schwellung mit Anämie und Milztumor 468.
Gelenkchirurgie 823.
Gelenkteile, Ablösung 465.
Genitaldrüsen, Wirkung der Röntgenstrahlen auf dies. 398.
Genitale, weibliches, Blutung aus dems. bei Syphilis 875.
Geschlechtsakt, Uebertragung von Tumoren durch dens. 421.
Geschlechtskrankheiten, Behandlung durch Hyperämie 865.
Geschwüre s. Ulcus.
Gesicht, Hemiatrophie 251.
Gicht, Natur und Behandlung 77.
Glandulae parathyreoideae s. Epithelkörperchen.
Glenard'sche Erkrankung s. Enteroptose.
Glieder, künstliche 798.
Gliom des Grosshirns 427.
Glottiskrampf als Todesursache 777.
Gonokokkensepsis 479, 578.
Gonorrhoe, Exacerbation nach der Entbindung 875.
— Spontanheilung bei Fieber 918.
Gonorrhoische Arthritis 35, 465; Serumbehandlung 35.
— Epididymitis 439.

Gonorrhoische Folliculitis cutis 517.
— Hauterkrankung 281.
— paraurethrale Erkrankungen 918.
Gravidität, Chorea in ders. 45.
— compliciert mit Pyelitis 201.
— Harnstörungen bei Retroversion des Uterus 872.
— Hyperemesis in ders. 40.
— Niereneiterung in ders. 674.
— Unterbrechung ders. bei Tuberkulösen 876.
— bei Uterusfibrom 159.
Graviditätstetanie 487.
Grosshirn, Gliom 427.
Gumma, Behandlung mit Jodkaliinjektionen 687.
— Infektiosität 761.
Gynäkologie, Anwendung des Tuberkulins in ders. 319.

Haarausfall bei hereditärer Lues 795.
Haargeschwulst im Darme 387.
— als Ursache von Darm- und Pylorusverschluss 667.
Haarschwund, Ursachen u. Behandlung 239.
Hals, branchiogene Cysten 364.
— branchiogene Tumoren 926.
— Echinococcus 424.
Halschirurgie 446.
Halsgefässe, arteriovenöses Aneurysma 568.
Halsrippen, Symptome 817.
Hämatocele, retroperitoneale, als Ursache von Darmverschluss 931.
Hämatom, subdurales 426.
— subperitoneales, bei Nierensarkom 675.
Hämatoporphyrinurie und Hydroa aestivale 279.
Hämaturie, renale 353, 671.
Hämophilie mit Volkmann'scher Kontraktur 573.
Hämoptoe, Amylnitritbehandlung 574, 575.
Hämorrhagie nach Bauchoperationen 789.
— aus den Gallenwegen bei Cholelithiasis 269.
— intracranielle 428.
— aus der Magenschleimhaut 190.
— bei Neugeborenen 364.
— aus der Niere 671.
— des Pankreas 439.
— ins Rückenmark 530.
— bei Typhus 382.
— aus dem Uterus 235.
— bei Uterusfibrom 873.
— aus den weiblichen Genitalien bei Syphilis 875.
Hämorrhagische chronische Nephritis 913.
— Pankreatitis 439, 664, 866.
Hämorrhagisches Exanthem 756.
Harn, Bakteriurie 318.
— elektrischer Leitungswiderstand dess. als diagnostisches Mittel 200.
— Inkontinenz mit Polyurie 713.
— Jodausscheidung durch dens. 117.
— Quecksilberausscheidung mit dems. 199.
Harnblase, cystoskopische Diagnostik 395.
— Divertikel 709; mit Nephritis 354.
— Einpflanzung eines Ureters in dies. 681.
— Entzündung s. Cystitis.
— Fremdkörper 709, 712.
— Missbildungen 708.
— Perforation 916.
— Ruptur 713, 714.
— Schrumpfblase 916.
— Tumor 711, 712.
Harnblasenschmerz bei Frauen 710.
Harnblasenstein 712.
Harnblasenstörungen, cerebrale 916.
Harnblasentuberkulose 357.
— Heilbarkeit 710.
Harnretention 350, 351.
Harnröhre s. Urethra.
Harnsteine, diagnostische Irrtümer bei Röntgenuntersuchung 678.
Harnstörungen bei Retroversion des graviden Uterus 872.
Harnwege in der Ätiologie von Sepsis 917.
Haut, Adenocarcinom 940.
— Blastomykose 518.
— Emphysem in der Clavikulargegend 278.
— Endotheliom 524.
— Entzündung, diphtheritische 757.
— Epitheliom, Finsenbehandlung 762.
— Hyperästhesie bei Appendicitis 936; bei symmetrischer Dermatitis 938.
— Myom 522.
— Pseudoleukämie 524.
— Resorption durch dies. 275.
— sarkoide Tumoren 940.
— Tropenkrankheiten 515.
Hautatrophie, idiopathische 276; u. Sklerodermie 277.
Hautcarcinom 281, 940.
— Röntgenbehandlung 762.
— Spontanheilung 940.
Hautknötchen ungewöhnlicher Art 520.
Hautkrankheiten bei Anämie 578.
— Beziehung d. Blastomyceten zu dens. 757.
— bei Gonorrhoe 281.
— kosmetische 206.
— durch Oxyuris 941.
— parasitäre 519.
— Rolle der Konsanguinität der Eltern bei dens. 275.
— therapeutische Mitteilungen aus dem Krankenhause in Frankfurt 763.
Hautphänomene, posthypnotische 764.
Hefeinfektion der Meningen 622.
Hemialgesie bei Gehirntumor 224.
Hemiatrophia faciei 251.
Hernia diaphragmatica 592, 782.
— epigastrica 662.
Hernia inguinalis, anatomische Begründung der operativen Behandlung 829
— incarcerierte 666; mit Carcinom 934.
Hernia intercostalis abdominalis 764.
Hernia umbilicalis 283.
— Radikalheilung 507.
— Ruptur 663.

Hernien, Cremasterreflex bei dens. 479.
— incarcerierte 664.
— intraabdominale 508.
— intraparietale abdominale 929.
— Littre'sche 666.
— des Magens 624.
— der Neugeborenen 283.
— Pseudoincarceration 921.
— stereoskopische Bilder 605.
— am Thorax mit Ileum als Inhalt 664.
— mit dem Wurmfortsatz als Inhalt 664. 909.
Herpes zoster nach Arsengebrauch 516.
— — generalisierter 516.
Herz, Anatomie der Coronararterien 364.
— Dilatation, Behandlung 109.
— Krankheiten, Chloridentziehung bei dens. 525.
— Massage 114.
— Naht 111, 112, 113.
— Ruptur des linken Ventrikels 570.
— Tricuspidalstenose 109.
— Wunden, chirurgische Behandlung 110, 111, 112, 113.
Herzbeutel s. Pericardium.
Herzfehler, Narkose bei dens. 110.
Herzgefässe s. Arteria coronaria.
Hochgebirge, Indikationen 207.
Hoden, Einfluss des Tuberkeltoxins auf dens. 631.
— Wirkung der Röntgenstrahlen auf dens. 398.
Hodentuberkulose, Behandlung 440.
— Kastration bei ders. 440.
Hodentumoren 447.
— bei Abdominaltumor 631.
Hodgkin'sche Krankheit 503, 504.
— und toxisches Erythem 938.
Hydroa aestivale und Hämatoporphyrinurie 279.
Hydrocele, chirurgische Behandlung 632.
Hydronephrose 349.
— intermittierende 752.
— infolge eines Septums der Harnröhre 671.
— bei Ureterstriktur, chirurgische Behandlung 203.
Hydrops toxicus 554.
Hygiene, Lehrbuch 559.
Hyperalgetische Zonen bei Schädel- und Gehirnverletzungen 895.
Hyperämie, Einfluss auf die Heilung von Knochenbrüchen 820.
— in der Therapie der Geschlechtskrankheiten 865.
— venöse, Physiologie und Pathologie 231.
Hyperemesis s. Erbrechen.
Hypernephrom der Niere 363.
Hypochondrium, Tumoren 784.
Hypophysistumor mit Infantilismus und Opticusatrophie 227.
— mit Opticusatrophie 427.
Hypospadie 713.

Icterus und Appendicitis 704.
— Differentialdiagnose 824.
Ileocoecale Tuberkulose 839.
Ileocoecalschmerz, Appendektomie 265.
Ileum in einer Hernie der Thoraxwand 664.
— Tuberkulose 749.
Ileus bei Appendicitis 703.
— Atropinbehandlung 836.
— gastricus 380.
— mechanischer 510.
— Pathologie und Klinik 238.
— Schmerz bei dems. 830.
— subakuter 737, 738, 830.
Impetigo contagiosa, Aetiologie 758.
Impftuberkulose 940.
Incision am Abdomen, explorative 784.
Infantilismus mit Opticusatrophie bei Hypophysistumor 227, 427.
Infektion mit Amöben und anderen Mikroorganismen 654.
— der Gelenke und des Subduralraumes 652.
— von den Tonsillen aus 582.
— Uebertragung durch Trinkgefässe 635.
Infektionskrankheiten, Veränderung des neutrophilen Blutbildes bei dens. 236.
Injektionen, intratracheale 780.
Intussusception des Darmes 833, 932.
— akute 834.
— bei Appendicitis 262.
— und Darmgeschwüre 833.
— bei Meckel'schem Divertikel 832.
— operative Behandlung 76.
— und Volvulus 833.
Invagination des Darmes im Kindesalter 834.
Irrigationsurethroskopie 921.
Ischämie, Sensibilitätsstörungen bei ders. 231.
Ischias abdominalen Ursprungs 470.
— Behandlung mit Kochsalzinjektionen 900.
— chirurgische Behandlung 470.

Jackson'sche Epilepsie bei extracerebralen Tumoren 896.
— bei Gehirntumor 223.
Jejunogastrostomie 346.
Jejunum, Divertikel 930.
— Geschwür nach Gastro-Jejunostomie 750.
Jod, Ausscheidung im Harn und Beziehungen zum Jodgehalt und zur Verkleinerung der Schilddrüse 117.
Jodkaliinjektionen bei Gummen 687.

Kalkablagerung bei chronischer Eiterung 279.
Kastration, Einfluss auf das Knochenwachstum 118.
— bei Hodentuberkulose 440.
Kieferhöhle, Eiterung 776.
Kleinhirn, Cyste 227.
— Tumor 29, 620.
Kleinhirnbrückenwinkel, Tumor 229.
Knochen, Carcinom 188, 335.
— Cyste 187, 822.
— Dermoidcyste 467.
— Entzündung s. Ostitis.

Knochen, Fraktur 639.
— Nekrose bei Pneumokokkeninfektion 821.
— Tuberkulose, Serumbehandlung 186.
— Tumoren 467.
Knochenatrophie, akute reflektorische 249.
— cerebrale 218.
— bei Muskeldystrophie 107.
Knochenbruch s. Fraktur.
Knochenerkrankungen bei Lepra 245.
— bei Nervenläsionen 247.
— neuropathische 209.
— bei Poliomyelitis anterior 245.
— bei progressiver Muskelatrophie 246.
— bei Syringomyelie 244.
— bei Tabes dorsalis 219.
Knochenmark, Amyloidtumor 821.
— Tumoren, Diagnose aus dem Blutbefunde 34.
Knochenwachstum, Störungen bei Synostose der Wirbelsäule 185.
— bei Struma 119.
— nach Thyreoidektomie und Kastration 118.
Kochsalzinjektionen bei Ischias 900.
Kohlensäurebäder, Wirkung 206.
Kokainvergiftung 715.
Kolikschmerzen 156.
Kopfchirurgie 365.
Körperwachstum unter dem Einfluss der Struma 119.
Kosmetische Hautleiden 206.
Kost in den Kurorten 207.
Krankheiten, tropische 158.
Krankheitsursache, Einbildung als — 606.
Krebs des Appendix 387.
Krebskrankheit 283.
Kreuzbein, Carcinom 188.
Kuhpocken beim Menschen 279.
Kultur und Gehirn 765.
Kuralmanach, Schweizer 942.
Kurarinbehandlung des Tetanus 733.
Kurorte, Kost in dens. 207.

Laminektomie bei Schussverletzung der Wirbelsäule 33.
— bei Wirbelfraktur 466.
Laryngologen, Verhandlungen des Vereins süddeutscher — 925.
Larynx, angioneurotisches Oedom 777.
Larynxtuberkulose, Sonnenlichtbehandlung 778.
— Tuberkulinbehandlung 778.
Leber, Atrophie, gelbe, nach Operation 823.
— Blutversorgung 599.
— Funktion bei Myxödem 280.
— Ruptur 602.
— Sarkom 602.
— Syphilis 601.
Leberarterie, Aneurysma 859.
Leberchirurgie 444.
Lebercirrhose, chirurgische Behandlung des Ascites 267.
— portale 600.
Leberlappen, accessorischer, als Ursache von Pylorusstenose 267.
Lepra unter dem Bilde der Syringomyelie 522.
— familiäre 519.
— Knochenerkrankungen bei ders. 245.
— Pathologie und Therapie 520.
— Röntgenbehandlung 521.
Leukämie, lienale, chirurgische Behandlung 544.
Leukocyten, Verhalten bei Denguefieber 575.
Leukocytenzählung bei Appendicitis 575.
Leukocytose bei Appendicitis 904.
Leukonychie 524.
Leukopenie des Blutes bei Anämie 578.
Lichen ruber pemphigoides 282.
Licht, Wirkung auf das Blut 572.
Lichtbehandlung des Hautepithelioms 762.
— der Larynxtuberkulose 778.
— der Psoriasis 281.
Liebe und Psychose 558.
Ligamentum Pouparti, Ruptur 555.
Lippen, Plastik 799.
Liquor Burowi, Bleivergiftung durch dens. 864.
Lumbalanästhesie 538, 540, 898.
— mit Alypin 537, 898.
— experimentelle Untersuchungen 539.
— gegenwärtiger Stand 289.
— mit Novocain 154, 537.
— mit Stovain 154, 155, 537.
— mit Tropakokain 154.
Lumbalpunktion bei Eklampsie 154.
Lunge, Abscess 591.
— Echinococcus 591.
— Entzündung s. Pneumonie.
— Ruptur 591.
— Syphilis 205.
Lungenchirurgie 587.
Lungentuberkulose, Einfluss der Menstruation auf dies. 846.
— Heilungsaussichten bei Pneumothorax 595.
Lupus, Radiumbehandlung 521.
— Therapie, Indikationen 939.
— tumorbildender 521.
Luxationen 639.
— der Extremitäten, Behandlung mit Extensionsverbänden 878.
— des Os semilunare 239.
Lymphangiektasie 505.
Lymphangitis rheumatica 505.
Lymphdrüsen, bronchiale s. Bronchialdrüsen.
— Lymphosarkom 541.
— des Mesenteriums s. Mesenterialdrüsen.
Lymphdrüsengewebe in branchiogenen Halscysten 364.
Lymphgefässsystem, Rolle bei der Verbreitung des Mammacarcinoms 504.
Lymphorrhoe 505.
Lymphosarkom des Magens und der Bauchlymphdrüsen 541.

Lymphosarkom, Operabilität 421.
— Rückbildung auf nicht operativem Wege 421.

Magen (s. auch Gastr. ..., Pylorus).
— Divertikel 623.
— Geschwür s. Ulcus ventriculi.
— Lymphosarkom 541.
— Neurose 191.
— Operationen an dems. 75.
— Sanduhrmagen s. das.
— Schussverletzung 385.
— Spontanruptur 197.
— Stenose 197.
Magencarcinom 629.
— Behandlung 345.
Magenchirurgie 627.
Magen-Darmkanal, Beziehungen zwischen Nährstoffresorption und den enzymatischen Verhältnissen in dems. 336.
— Muskelausschaltung an dems. 336.
Magendilatation, acute 623.
— bei Neuritis 622.
Magenfistel 157, 339.
— Ernährung b. Oesophagusverschluss 189.
Magenhernie nach Bauchkontusion 624.
Magenkrankheiten, Diagnostik 877.
— nicht krebsartige, chirurgische Behandlung 192.
Magensaftsekretion und Oesophaguscarcinom 475.
Magenschleim, Verhalten bei Embryonen und Neugeborenen 189.
Magenschleimhaut, Blutungen aus ders. 190.
Magentetanie 460.
Magenwand, accessorisches Pankreas in ders. 866.
Makroglossie 580.
Malaria 576.
Malariamilz 313.
Malariaparasiten, intraglobuläre Conjugation 576.
Malum Dupuytren s. Dupuytren'sche Kontraktur.
Mammacarcinom, Verbreitung auf dem Lymphwege 504.
— beim Manne 423.
Marmorekserum 186, 657.
Mastkur bei Tuberkulose als Ursache von Nephrolithiasis 363.
Meckel'sches Divertikel 737, 738, 830.
— Gangrän 666.
— bei Intussusception 832.
Medicin, innere, Handbuch 686.
Mediastinopericarditis chronica adhaesiva, Behandlung mit Cardiolyse 115.
Mediastinum, Durchbruch eines Magengeschwürs in dass. 541.
Meningen, Hefeinfektion 622.
— Sarkom 229, 896.
— Tumor als Ursache von Jackson'scher Epilepsie 896.
Meningen des Rückenmarkes, Angiosarkom 153.
Meningitis cerebrospinalis epidemica 230, 432.
— seropurulenta nach Angina 432.
Menopause, Behandlung mit Ovariumimplantation 870.
Menstruation, Einfluss auf die Lungentuberkulose 846.
Merkuriolölinjektioen bei Syphilis 796.
Mesenterialdrüsen, Entzündung bei Typhus 384.
— Tuberkulose 502.
Mesenterialgefässe, Embolie und Thrombose 234.
— Thrombophlebitis als Ursache von hämorrhagischem Infarkt des Darmes 238.
Mesenterium, Chyluscyste 556.
— Cyste 556.
— Echinococcus 557.
Meteorismus nach Bauchkontusion 929.
Methylenblau 656.
Metritis dissecans 873.
Micrococcus tetragenus, Dichromie 576.
— als Erreger von Erythem 447.
Mikromelie 609.
Mikulicz'sche Krankheit, Röntgenbehandlung 503.
Milz, Abscess nach Typhus 311, 312.
— Exstirpation s. Splenektomie.
— Fibrose 827.
— hämorrhagische Cyste 312.
— Ruptur 313, 545, 547.
— Wandermilz s. das.
Milztumor 542, 543.
— mit Anämie und Gelenkschwellung 468.
— chronischer 309.
Mineralwässer in d. Syphilisbehandlung 207.
Morbus Addisonii bei hyperplastischer Wucherung der Nebennieren 314.
— Barlow, chirurgische Behandlung 184.
Morbus Basedowii 492.
— Antithyreoidinbehandlung 124, 125, 334.
— chirurgische Behandlung 121, 334.
— ohne Exophthalmus 124.
— Körperwachstum bei dems. 119.
— mit Myxödem 280.
— Pathologie 333.
— pathologische Anatomie 120.
— Röntgenbehandlung 334.
— Serumbehandlung 121, 124, 125, 735.
— Symptome dess. bei Tuberkulösen 333.
— Theorie 205.
— Therapie 120, 205.
— Thyreoideabehandlung 333.
— Verhalten der Epithelkörperchen bei dems. 120.
Mundhöhle, Bakteriengehalt ders. 654.
— Desinfektion bei Pneumonie 654.
— Schleimhautcarcinom 579.
Musculus pectoralis, Defekt 106, 107.
Muskel, Defekt, kongenitaler 106, 107.
— Entzündung s. Myositis.
— Hypertrophie nach Meningitis 432.
— Kontraktur 107.

Muskelanstrengung als Ursache von Pneumothorax 593.
Muskelatrophie bei Gehirntumor 224.
— progressive 107; Knochenerkrankungen bei ders. 246.
Muskelausschaltung am Magen-Darmtrakt 336.
Muskelerkrankungen, physikalische Therapie 126.
Mycosis fungoides 523, 524.
— hämatogene Theorie der Pathogenese 941.
— Röntgenbehandlung 177.
Myom der Haut 522.
— des Oesophagus 475.
Myositis ossificans progressiva 107.
Myxödem 281, 492.
— bei M. Basedowii 280.
— Nieren-, Darm- und Leberfunktion bei dems. 280.
— Thyreoideabehandlung 333.

Nagel, Leukonychie 524.
Nährstoffresorption, Beziehung zu den enzymatischen Verhältnissen im Verdauungskanal.
Narkose mit Aether s. Aethernarkose.
— mit Chloroform s. Chloroformnarkose.
— bei Herzfehlern 110.
Narkoseerbrechen, Wasserbehandlung 192.
Nasale Nebenhöhlen, Röntgendiagnostik 925.
Naevi im Trigeminusgebiete 428.
Nebenhoden, Entzündung s. Epididymitis.
Nebenniere, Blutcyste 315.
— entzündliche Hyperplasie als Ursache von M. Addisonii 314.
— Fibrosarkom 317.
— Tumor 315, 676.
Nebennierenadenom der Haut 520.
Nekrose des Bauchfettgewebes 277.
— des Knochens bei Pneumokokkeninfektion 821.
— des Pankreas 439.
Nephrektomie 914.
— wegen Nierenblutung 671.
— wegen Nierentuberkulose 753.
Nephritis, chirurgische Behandlung 353.
— chronica bei Blasendivertikel 354.
— — haemorrhagica 913.
Nephrolithiasis 676, 677, 678.
— nach Mastkur bei Tuberkulose 363.
Nephropexie 347.
Nerven des Gehirnes s. Gehirnnerven.
Nervendehnung bei Neuralgien 899.
Nervenläsionen 472.
— Knochenerkrankungen bei dens. 247.
Nervenlösung 901.
Nervennaht 471, 472, 901.
Nervenresektion, Fehlen von Funktionsstörungen nach ders. 468.
Nervensystem, Chirurgie 45.
— centrales, Tumoren 557.
— elementarer Bau 618.
Nervensystem, Lues hereditaria tarda 426.
— Syphilis 901.
Nervus abducens, Lähmung bei Extraduralabscess 433.
— ischiadicus, Entzündung s. Ischias.
— maxillaris sup., Resektion wegen Gesichtsneuralgie 471.
— opticus, Atrophie bei Hypophysistumor 227, 427; Entzündung s. Neuritis optica.
— splanchnicus, Gefässtonus in dems. 561.
— trigeminus, Naevi im Gebiete dess. 428; Neuralgie 471.
— ulnaris, Naht 472.
Neugeborene, Verhalten des Magenschleims bei dens. 189.
Neuralgie, Behandlung mit Nervendehnung 899.
Neuritis als Ursache von Magen- und Darmdilatation 622.
— optica bei Extraduralabscess 433.
Neurologie, Röntgenstrahlen im Dienste ders. 125.
Neuroma plexiforme des Schädels 470.
Neuropathische Knochenaffektionen 209.
Neurose des Magens 191.
Niere (s. auch Nephr. . . .).
— Affektionen durch Trypanosoma Brucei 199.
— Ausscheidung membranöser Massen aus ders. 754.
— Blutung (s. auch Hämaturie) 671.
— chronische Erkrankungen im Kindesalter 911.
— cystische s. Cystenniere.
— Dermoidcyste 362.
— Echinococcus 203.
— Eiterung in der Schwangerschaft 674.
— Eiweisssteine 754.
— Entkapselung 678.
— Funktion bei Myxödem 280.
— Hydronephrose s. das.
— Hypernephrom 363.
— Insufficienz 922.
— paranephritischer Abscess 354.
— Sarkom 675.
— Schussverletzung 358.
— solitäre 359; Operation bei ders. 755.
— Uronephrose 752.
— Wanderniere s. das.
Nierenbecken, Entzündung s. Pyelitis.
Nierenchirurgie 678, 679, 680.
— Handbuch 398.
— moderne 200.
Nierenkapsel, Mischgeschwulst 863.
Nierenkrankheiten, Diagnose und Therapie 525.
— mit totaler Harnsperre 351.
Nierenreduktion, Funktion des restierenden Parenchyms 751.
Nierenruptur 358, 359.
— bei Solitärniere 359.
Nierensteine s. Nephrolithiasis.
Nierentuberkulose 202, 355, 357, 672, 753, 754, 914.

Nierentuberkulose und arterielle Hypotension 672.
— Spontanheilung 672.
Nierentumoren 360.
— bei Kindern 360.
— maligne, Bedeutung der Varikocele bei dens. 674.
Nikotininjektionen, intravenöse, Wirkung auf die Aorta 232.
Nitroglycerinbehandlung des Erysipels 516.
Novocain in der Lumbalanästhesie 154, 537.

Obstipation, chronische, Behandlung 509.
Occipitallappen des Gehirns, Tumor 223.
Oedem, angioneuritisches 756.
— des Larynx 777.
Oesophagoskopie, Wert 477.
Oesophagotomie bei Fremdkörpern des Oesophagus 475, 476.
Oesophagus, Carcinom 475, 629.
— Fremdkörper 475, 476.
— Missbildung 473.
— Myom 474.
— Narbenverschluss 189.
— Spasmus bei perniciöser Anämie 474.
— Stenose, angeborene 473.
— Striktur, narbige, retrograde Erweiterung ders. 474.
Ohr, Plastik 799.
Ohrenkrankheiten 79.
— chirurgische 478.
Onanie 38.
Operationslehre, chirurgische.
Orthopädische Chirurgie, Grundriss 718.
— Handbuch 606.
— in Röntgenbildern 78, 204.
Os semilunare, Luxation 239.
Osteom 467.
Osteomalacie 184, 495.
— Aetiologie und pathologische Anatomie 801.
Osteomyelitis des Beckens 466.
Ostitis deformans 183.
— fibrosa 822.
— gummosa mit Spontanfraktur 821.
Otitis adhaesioa, Thiosinaminbehandlung 878.
Otitischer extraduraler Abscess 433.
Ovarialcyste 39, 871, 872.
— Paratyphus nach Entfernung ders. 872.
Ovarium, Implantation gegen Menopause 870.
— Stieldrehung 871; bei Appendicitis 263.
— Tumor 601.
— Wirkung der Röntgenstrahlen auf dass. 398.
Oxyuris vermicularis als Ursache von Appendicitis 907.
— als Ursache von Dermatose 941.

Paget'sche Krankheit 523.
Pankreas, accessorisches in der Magenwand 866.
Pankreas, Achylie, funktionelle 434.
— Cirrhose 826.
— Erkrankungen 439.
— Hämorrhagie 439.
— Krankheiten 868.
— maligner Tumor 867.
— Nekrose 439.
— Operationen an dems. 75.
— Verletzung 870.
Pancreatitis acuta 434, 437, 866.
— haemorrhagica 439, 664, 866.
— bei Tumor der Gallenblase 867.
Paracentese des Pericards 116.
Paradysenteriebacillen 933.
Paraffin, Schicksal des subcutan injizierten — 276.
Paraleprose 519.
Paralyse, Behandlung mit Sehnentransplantation 471.
— Brown-Séquard'sche des Rückenmarkes 149.
— des Dünndarms 830.
— motorische, operative Behandlung 472.
— progressive, bei Syphilis 795.
Paralysis agitans 491.
Paranephritischer Abscess 354.
Paraplegie nach Wirbelfraktur 466.
Parapsoriasis von Brocq 286.
Parasitäre Dermatosen 519.
Paratyphus nach Entfernung einer Ovarialcyste 872.
Parotis, Protozoenbefund in ders. 584.
Parotiskeime, Tumorbildung in versprengten — 585.
Parotitis bei Mikulicz'scher Krankheit 503.
— syphilitica 584.
Pathologische Abteilung des College of Physicians and Surgeons 399.
Pellagra in Ungarn 516.
Pemphigus, septischer 282.
Periarteriitis nodosa 862.
Periarthritis mit Anämie und Milztumor 468.
Pericarditis exsudativa, chirurgische Behandlung 115.
— haemorrhagica 114.
Pericardium, Durchbruch eines Aortenaneurysmas in dass. 233.
— Paracentese 116.
Pericolitis 743.
— tuberkulöse hyperplastische 839.
Perisigmoiditis 745.
Peritoneum, Resorptionskraft für Bakterien 305.
— Zerreissung 555.
Peritonitis, bakterielle 305.
— Behandlung 554.
— chirurgische Behandlung 549.
— durch Diplokokken 306.
— bei Enteritis 548.
— durch Pneumokokken 306; bei Kindern 307.
— septica 552, 562.
— tuberculosa, Behandlung 551.
— als Ursache von Elephantiasis 550.

Perkussionsschall der Wirbelsäule, diagnostischer Wert 818.
Pferdeserum, Tod nach Injektion dess. 657.
Phagocytose 656.
Pharyngealer Abscess 586.
Pharynx, Bakteriengehalt dess. 654.
— Schleimhautcarcinom 579.
Phlebitis nach Abdominaloperation 570.
Physikalische Therapie der Muskel- und Gelenkserkrankungen 126.
Physostigmin, Wirkung der subkutanen Injektion auf die Peristaltik 829.
Pityriasis rubra 516.
Plastik an Lippen, Wangen, Ohren und Extremitäten 799.
Pleura, Endotheliom 598.
— Pleuraempyem 392, 596.
— pulsierendes 392.
— mit subphrenischem Abscess 596.
Pleuraergüsse, paravertebrale Dämpfung auf der gesunden Brustseite 392.
Pleurahöhle, Druck in ders. 391.
Plexus chorioideus, Epithelgeschwulst dess. 429.
— coeliacus und mesentericus, Rolle beim Abdominalshock 469.
Pneumokokkeninfektion, Knochennekrose bei ders. 821.
Pneumokokkenperitonitis 306.
— bei Kindern 307.
Pneumokokkensepsis 551.
Pneumonie mit Arthritis.
— Desinfektion der Mundhöhle bei ders. 654.
Pneumothorax, chirurg. Behandlung 393.
— infolge Muskelanstrengung 593.
— subphrenischer 393.
— therapeutischer 593.
— bei Tuberkulose 595.
Pneumotomie bei Lungenechinococcus 591.
Poliomyelitis anterior, Knochenerkrankungen bei ders. 245.
Polyarthritis acuta tuberculosa 845.
Polyurie und Pollakiurie bei Harnröhrenmissbildung 713.
Prostata, Echinococcus 38.
Prostatahypertrophie, Behandlung 443.
— chirurgische Behandlung 635, 636.
— konservative Behandlung 441.
— Röntgenbehandlung 637.
Prostatasekret, Cylinder in dems. 633.
Prostatektomie bei Niereninsufficienz 922.
— perineale 923.
— Resultate 633.
— transvesikale 922, 923.
Protozoenbefund in der Parotis 584.
Pseudofurunculosis pyaemica 758.
Pseudoleukaemia cutanea 523, 524.
Pseudoleukämie 503, 504.
— mit Erythem 938.
— mit Erythrodermie 938.
— Röntgenbehandlung 503, 578.
Psoriasis, Lichtbehandlung 281.
Psychose und Liebe 558.
Psychosen, Knochenatrophie bei dens. 218.
Puerperaler Scharlach 1.
Punktion des Gehirns 221.
Pupillen, Verhalten bei Erkrankungen des Wurmfortsatzes 255.
Pyämische Pseudofurunkulose 758.
Pyelitis in der Schwangerschaft 201.
Pylephlebitis 562.
Pyloroplastik bei nicht krebsigen Magenaffektionen 192.
Pylorus, Carcinom 338.
— Hypertrophie 196.
Pylorusstenose 338.
— kongenitale 194.
— gutartige, Pathologie und Therapie 193.
Pylorusverschluss durch einen accessorischen Leberlappen 267.
— durch eine Haargeschwulst 667.
Pyonephrose in der Schwangerschaft 674.
— durch Typhusbazillen 912.
Pyopneumothorax bei subphrenischem Abscess 594.

Quecksilber, Ausscheidung durch den Harn 199.
— Sublimat s. das.
— Vergiftung nach Injektion unlöslicher Präparate 939.
Quecksilberschnupfungskur 796.
Quecksilber-Stomatitis und -Colitis 511.

Radiumbehandlung der Haut 521.
Rankenneurom des Schädels 471.
Raynaud'sche Krankheit 571, 572.
Rechtsschutz u. Verbrecherbehandlung 360.
Rectale Einverleibung von Quecksilber 790.
Rectum, angeborene Dilatation 661.
— Einpflanzung von Ureteren in dass. 682.
— Spontanruptur 77.
Rectumcarcinom 388.
— Operationsmethode 842.
— Nachbehandlung bei sakraler Operation 843.
Resorption durch die Haut 275.
Respirationsstörungen bei maligner Struma 120.
Rhachitis 495.
Rheumatische Tendofasciitis 108.
Rippen, cervicale, Symptome 817.
Rippenresektion bei Pleuraempyem 596.
Röntgenbehandlung des Carcinoms 11, 423.
— der Epidermolysis bullosa hereditaria 281.
— des Hautcarcinoms 762.
— des Kropfes 119.
— der Lepra 521.
— maligner Tumoren 9.
— der Mikulicz'schen Krankheit 503.
— des M. Basedowii 334.
— der Mycosis fungoides 177, 523, 524.
— der Prostatahypertrophie 637.
— der Pseudoleukämie 503, 578.
— des Sarkoms 101, 423.
— der Syringomyelie 529.

Röntgenbilder zur orthopädischen Chirurgie 78, 204.
Röntgendiagnostik bei Erkrankungen der nasalen Nebenhöhlen 925.
— Diagnostik bei Harnsteinen, Irrtümer 678.
Röntgenschäden 939.
Röntgenstrahlen in der Neurologie 125.
— als Ursache von Toxikodermie 939.
— Wirkung auf das Blut 579.
— Wirkung auf die Genitaldrüsen 398.
Rückenmark, Brown-Séquard'sche Lähmung 149.
— Carcinom 532.
— Chirurgie 534.
— Conus s. das.
— Differentialdiagnose partieller und totaler Durchtrennung 897.
— Hämorrhagie 530.
— Heterotopie 531.
— Lumbalpunktion s. das.
— Paraplegie bei Wirbelfraktur 466.
— Stichverletzung 150.
— traumatische Degeneration und Regeneration 71.
— traumatische Erkrankung 897.
— Tuberkel 531.
Rückenmarksanästhesie s. Lumbalanästhesie.
Rückenmarksmeningen, Angiosarkom 153.
— Tumoren 533.
Rückenmarkstumoren 150, 153, 531, 557.
— nach visceralen Tumoren 621.

Saccharomykose der Meningen 622.
Salicylarsenat hydrargyri, Quecksilberausscheidung mit dem Harn nach Injektionen dess. 199.
Salpingitis, Bakteriologie 942.
Samenblasen, Tuberkulose 36.
Samenstrang, Cyste 440, 921.
— Entzündung 632.
Sanduhrmagen 337.
— mit Divertikel 623.
Sarkoide Hauttumoren 940.
Sarkom der Leber 602.
— der Meningen 229, 896.
— der Niere 675.
— Röntgenbehandlung 101, 423.
— des Uterus 874.
Schädel, Rankenneurom dess. 470.
— Tumoren 467.
Schädelknochen, Carcinom 335.
— Defekt 186.
Schädelverletzungen, hyperalgetische Zonen bei dens. 895.
Schankervirus, Ueberimpfung auf Affen 794.
Scharlach, Vorkommen von Bakterien in der Mundhöhle bei dems. 654.
— im Wochenbett 1.
Schleimhautcarcinom des Mundes und Rachens 579.
Schmerz, abdominaler, Bedeutung 785.
— physiologische und psychologische Bedingungen 397.
Schmerz am Unterschenkel und Fuss bei Lymphangitis 505.
Schrumpfblase, Darmplastik bei ders. 916.
Schultergürtelmuskulatur, Defekt 107.
Schussverletzung des Abdomens 385.
— des Colon descendens 385.
— des Herzens 111.
— des Magens 385.
— der Niere 358.
Schweizer balneologische Gesellschaft, Annalen 206.
— Reise- und Kuralmanach 942.
Sehnenentzündung, rheumatische, mit Kalkeinlagerung 108.
Sehnentransplantation bei Lähmung 471.
Seife, kosmetische und therapeutische Bedeutung 127.
Sensibilitätsstörungen bei Ischämie 231.
— bei Syringomyelie, temporäres Verschwinden ders. 72.
Sepsis nach Abscess der Darmwand 902.
— mit Ausgang von den Harnwegen 917.
— durch Gonokokken 479, 578.
— durch Pneumoniebazillen 551, 577.
— prophylaktische Serumbehandlung 657.
— durch Streptokokken 432.
Septikopyämie durch Microc. tetragenus 576.
Septische Peritonitis 552, 562.
Serum, Beeinflussung der Colibaktericidie durch Operationen 864.
— Einverleibung durch den Mund zur Prophylaxe von Diphtherie, Tetanus und Sepsis 657.
Seruminjektionen, Tod nach dens. 657.
Serumtherapie des Anthrax 758.
— des Basedow 121, 124, 125, 334, 735.
— der chirurgischen Tuberkulose 186.
— der Endocarditis 110.
— des Erysipels 517.
— der gonorrhoischen Arthritis 35.
— des Tetanus 731, 732.
— des Thyreoidismus 121.
Shock nach Bauchoperationen 789.
Singultus nach Chloroformnarkose 716.
Sklerodermie, Thyreoideatherapie 280.
Sklerose der Arterien s. Arteriosklerose.
— des Gehirns 426.
Skoliose, Behandlung durch Ueberkorrektur 845.
— funktionelle Behandlung 877.
Solbäder, Wirkung 206.
Speicheldrüsenentzündung bei Mikulicz-scher Krankheit 503.
Spermauntersuchung, Technik 38.
Spirillen- und Spirochätenformen 655.
Spirochaete pallida 791.
— Lagerung im Gewebe bei acquirierter Lues 792.
— in syphilitischen Papeln 791.
— Vorkommen bei kongenitaler Syphilis 791, 792.
— Vorkommen im syphilitischen Primäraffekt 791.

Spirochätenerkrankungen 656.
Splenektomie bei Banti'scher Krankheit 543.
— bei Echinococcus 313.
— Eosinophilie nach ders. 314.
— bei Milzruptur 313, 545, 547.
— bei Wandermilz 310, 311.
Spondylitis tuberculosa, Behandlung 686.
Sputum, Untersuchung 941.
Stauungsbehandlung 763.
Stauungshyperämie in der Behandlung der Geschlechtskrankheiten 865.
— Einfluss auf die Heilung von Knochenbrüchen 820.
Status thymicus u. Chloroformnarkose 717.
Steine in der Urethra 919.
Sterilisation chirurgischen Materials 47.
Sterilität infolge Epididymitis 630.
Stichverletzung des Diaphragmas 783.
— des Rückenmarkes 150.
Stirnhirntumor, Lokalisation 221.
Stomatitis, 764.
— merkurielle 511.
Stovain in der Lumbalanästhesie 154, 537.
Streptokokken, Vorkommen in der Mundhöhle 654.
Streptokokkensepsis nach Angina 432.
Struma, accessorische 736.
— Einfluss auf das Röntgenwachstum 119.
— maligna, Respirationsstörungen bei ders. 120.
— suprarenalis cystica 315.
Strumabehandlung 118.
— mit Röntgenstrahlen 119.
— durch Unterbindung der Schilddrüsenarterien 118.
Strumektomie 733.
Subduralraum, Bakterienresorption in dems. 652.
Subkutan injizierte Substanzen, Schicksal ders. 276.
Sublimatinjektionen, intravenöse, bei Syphilis 795.
Sublimatlösungen, rectale Einverleibung 796.
Subphrenischer Abscess 594, 596.
— bei Pleuraempyem 596.
Subphrenischer Pneumothorax 393.
Suggestion, Bedeutung im sozialen Leben 719.
Syphilid, nodöses 793.
Syphilis bei Affen 793, 794.
— Blutung aus dem weiblichen Genitale bei ders. 875.
— experimentelle Untersuchungen 793, 794.
— der Extremitätenarterien 572.
— Fieber bei tertiärer — 794.
— der Leber 601.
— der Lunge 205.
— des Nervensystems 901.
— Pathologie 761.
— und progressive Paralyse 795.
— Prophylaxe 46.
— Reinfektion 761.
— der Urethra 918.
Syphilis, viscerale 601.
Syphilis, kongenitale, Haarausfall bei ders. 795.
— Neuinfektion bei ders. 761.
— ungewöhnliches Symptom 761.
— Vorkommen der Spirochaete pallida bei ders. 791, 792.
Syphilis hereditaria tarda 901.
— des Nervensystems 426.
Syphilisbehandlung mit intravenösen Sublimatinjektionen 795.
— mit Merkuriolölinjektionen 796.
— mit Mineralwässern 207.
Syphilitische Krankheitsstadien, Verhältnis zum Entwicklungscyklus des Treponema pallidum 792.
— Ostitis, Spontanfraktur 821.
— Papel, Topographie der Spirochaete pallida in ders. 791.
— Parotitis 584.
Syphilitischer Primäraffekt, Vorkommen der Spirochaete pallida in dems. 791.
Syringobulbie 71.
Syringomyelie mit Beteiligung von Gehirnnerven 71.
— Knochenerkrankungen bei ders. 244.
— Röntgenbehandlung 529.
— temporäres Verschwinden sensorischer Symptome bei ders. 72.
— vorgetäuscht durch Lepra 522.

Tabes dorsalis, Knochenaffektionen bei ders. 219.
Tampon in der Bauchhöhle 934.
Tendofasciitis calcarea rheumatica 108.
Tetanie 736.
— der Erwachsenen 460.
— gastrische 460.
— der Kinder 485.
— parathyreoprive 336, 419.
— in der Schwangerschaft 487.
Tetanus 730.
— Kurarinbehandlung 733.
— präventive Antitoxinbehandlung 731.
— präventive Serumbehandlung 657.
— Prophylaxe 731.
— Serumbehandlung 731, 732.
— traumaticus 496.
Therapie, physikalische, in Einzeldarstellungen 126.
Thiosinamin als Heilmittel 763.
Thiosinaminbehandlung des Malum Dupuytren 108.
— der Otitis adhaesiva 878.
Thorakocentese, Zwischenfälle bei ders. 595.
Thorakotomie, Technik 110.
Thorax, Chirurgie 446.
— Hernie dess. mit Bauchinhalt 664, 764.
— paravertebrale Dämpfung bei Pleuraergüssen 392.
— Tumor 597.
Thrombo-Embolie, postoperative 563.
Thrombophlebitis der Mesenterialgefässe

als Ursache von hämorrhagischem Infarkt des Darmes 238.
Thrombose der Mesenterialgefässe 234.
— der V. portae 562.
Thyreoidea, Adenom 335.
— Jodgehalt 117.
— linguale 580.
— Tetanie nach Exstirpation ders. mit Epithelkörperchen 419.
Thyreoideabehandlung des M. Basedowii 333.
— des Myxödems 333.
— der Sklerodermie 280.
Thyreoideametastasen in der Wirbelsäule 32.
Thyreoidektomie, Einfluss auf das Knochenwachstum 118.
Thyreoidismus, Serumbehandlung 121.
Tod nach Bauchoperationen 789.
— infolge Erbrechens 192.
— nach Injektion von Pferdeserum 657.
— bei Pancreatitis acuta 437.
— plötzlicher 777.
— in der Rekonvalescenz nach Diphtherie 126.
— durch Verbrennung 276.
Tonsillen als Eingangspforte von Infektionen 582; von Tuberkulose 582.
— Tumor 584.
Toxikodermie nach Röntgenbestrahlung 939.
Trachea, Kompression durch maligne Struma 120.
— diphtheritische Narben 778.
— intratracheale Injektionen 780.
— Ruptur 779.
Trauma s. Verletzung.
Traumatische Degeneration des Rückenmarks 71.
Treponema pallidum, Verhältnis des Entwicklungscyklus zu syphilitischen Krankheitsstadien 792.
Trichocephalus, Erkrankungen durch dens. 719.
Tricuspidalstenose 109.
Trinkgefässe, Uebertragung von Infektion durch dies. 653.
Trommelschlägelfinger, klinische Bedeutung 184.
Tropakokain zur Lumbalanästhesie 154.
Tropenkrankheiten 158.
— der Haut 515.
Trypanosoma Brucei als Ursache von Nierenaffektionen 199.
Tuberkel des Gehirns als Ursache von Epilepsie 221.
— des Rückenmarkes 531.
Tuberkeltoxine, Wirkung auf den Testikel 631.
Tuberkulin in der Gynäkologie und Geburtshilfe 319.
— Verwendung in der internen Praxis 924.
Tuberkulinbehandlung der Kehlkopftuberkulose 778.
Tuberkulose mit Basedowsymptomen 333.
— Behandlung mit Marmorekserum 657.
— Beziehung zur Chorea 526.
— der Bronchialdrüsen, Palpation 502.
— chirurgische, Serumbehandlung 186.
— des Coecums 747, 749.
— des Darmes 502.
— des Dünndarmes 747.
— eingeimpfte 940.
— der Harnblase 357, 710.
— des Hodens 440.
— ileo-cökale 839.
— des Ileums 749.
— als Indikation zur Unterbrechung der Schwangerschaft 876.
— im Kindesalter 502.
— der Knochen 186.
— des Larynx 778.
— der Lunge s. Lungentuberkulose.
— Mastkur bei ders. als Ursache von Nephrolithiasis 363.
— der Mesenterialdrüsen 502.
— der Niere 355, 357, 672, 753, 754, 914; Spontanheilung 672.
— der Samenblasen 36.
— der Tonsillen 582.
— der Urethra 917.
— der Valvula ileocoecalis 747.
— vorgetäuscht durch Carcinom 27.
— der Zunge 581.
Tuberkulöse Darmstriktur 508, 658, 838.
— hyperplastische Pericolitis 839.
— Peritonitis 551.
— Tumoren der Flexura sigmoidea 839.
— Wirbelsäulenentzündung 686.
Tuberkulosebericht aus dem Institut von Henry Phipps 527.
Tuberkuloseliteratur, Internationales Centralblatt für — 47.
Tuberosis cutis pruriginosa 281.
Tumoren (s. auch Adenom, Angiom, Angiosarkom, Carcinom, Echinococcus, Fibrolipom, Fibrom, Lymphosarkom, Sarkom).
— des Abdomens 532; mit Hodentumor 631.
— der Adergeflechte des Gehirns 429.
— amyloide, des Knochenmarkes 821.
— des Centralnervensystems 557.
— des Colons 389; Vortäuschung eines malignen — 843.
— des Darmes, maligne, in einer Hernie 934.
— der Eingeweide, maligne, mit Metastasen im Centralnervensystem 621.
— der Epithelkörperchen 497.
— experimentelle Erforschung 682.
— extracerebrale 896.
— der Flexura sigmoidea, tuberkulöse, 838.
— der Gallenblase, maligne 867.
— des Ganglion Gasseri 473.
— des Gehirns 27, 223, 225, 229, 619, 620.

Tumoren des Halses, branchiogene 926.
— der Harnblase 711, 712.
— der Haut 520; sarkoide 940.
— des Hodens 447, 631.
— des rechten Hypochondriums 784.
— der Hypophysis 227.
— intrathoracische 597.
— im Kleinhirn-Brückenwinkel 229, 620.
— des Kleinhirns 29.
— des Knochenmarkes 34.
— maligne, Röntgenbehandlung 9.
— der Nebenniere 315.
— der Niere 360, 675; maligne 674.
— der Nierenkapsel 863.
— des Occipitallappens des Gehirns 223.
— des Ovariums 601.
— des Pankreas, maligne 867.
— in versprengten Parotiskeimen 585.
— des Rückenmarkes 150, 153, 531.
— der Rückenmarksmeningen 153, 533.
— des Schädels 467.
— des Stirnhirns 221.
— der Tonsillen 584.
— Uebertragung durch den Geschlechtsakt bei Hunden 421.
— Untersuchungen über das Wachstum 421.
— Wesen und Ursache 46.
— des Wurmfortsatzes, maligne 386.
Typhlitis und Darmkatarrh 702.
— Recidive 381.
Typhus abdominalis mit Appendicitis 702.
— mit Cystitis 710.
— Darmperforation 384.
— mit Milzabscess 311, 312.
— Perforation des Colons 382.
— mit Schwellung der Mesenterialdrüsen 384.
Typhusbacillen als Erreger von Pyonephrose 912.

Ulcus cruris, Behandlung 757.
Ulcus duodeni 338.
— Behandlung 837.
— chirurgische Behandlung 511.
— perforiertes 340, 385.
Ulcus, intestinales, als Ursache von Darmintussusception 833.
— jejuni nach Gastro-Jejunostomie 750.
— des Magen-Darmkanals 157.
— venereum 792.
Ulcus ventriculi 157.
— chirurgische Therapie 198, 344, 479, 624, 625, 627.
— perforiertes 340, 540, 541.
Unfallmedizin, Handbuch 926.
Unterkiefer, Dermoid 467.
Unterschenkel, Schmerzen an dems. bei Lymphangitis 505.
Ureter, Einpflanzung in die Harnblase 680.
— Einpflanzung ins Rektum 682.
— Epitheliom 681.
— Ruptur 681.
— Striktur 203, 608.
— Verschluss, zeitweiliger 680.
Uretermündung, Aufsuchen ders. 708.
Uretersteine 677.
— Entfernung durch Blasenschnitt 681.
Urethra, Epitheliom 918.
— Missbildung 713.
— paraurethrale Eiterung beim Weibe 917.
— paraurethrale gonorrhoische Erkrankung 918.
— Septum 671.
— Steine 919.
— syphilitische Papeln ders. 918.
— Tuberkulose bei der Frau 917.
Urethrastriktur, angeborene 713.
— conservative Behandlung 714.
— narbige 714.
Urethroskopie mit Irrigation 921.
Urologie, Handbuch 239.
Uronephrose 350, 752.
Urticaria depressa 282.
Uterus, Abscess 873.
— Blutung 235.
— Fibrom 873; als Ursache von Darmverschluss 930.
— gravider, Retroversion 872.
— Involution 526.
— Sarkom 874.
— subperitoneales Fibrom 159.

Vaccine 279.
— generalisierte 757.
Vagina, Cyste 875.
Valvula ileocoecalis, Tuberkulose 747.
Varikocele bei malignen Nierentumoren 674.
Vena cava, Resektion bei Nierenkapseltumor 863.
— portae, Thrombose 562.
Ventrikel des Gehirns, Cysticercus 430.
Verbrecherbehandlung u. Rechtsschutz 366.
Verbrennungstod 276.
Vergiftung mit Blei 864.
— mit Kokain 715.
— mit Quecksilber 939.
Verletzung (s. auch Schuss- und Stichverl.)
— d. Abdomens durch stumpfe Gewalt 386.
— des Conus medullae 72.
— des Herzens 110, 111, 112, 113.
— der Lunge 591.
— von Nerven 472.
— des Rückenmarkes 149, 150.
— des Wurmfortsatzes 903.
Viscerale maligne Tumoren mit Metastasen im Centralnervensystem 621.
— Syphilis 601.
Volkmann'sche Contractur bei Hämophilie 573.
Volvulus des Darmes mit Intussusception 833.
— des Dünndarms 737, 738, 830, 832.
— des Wurmfortsatzes 935.

Wandermilz, Splenektomie 310, 311.
Wanderniere 347, 349, 670.
— bei Nierentumor 675.

Wangen, Plastik 799.
Wirbel, Fraktur mit Paraplegie 466.
Wirbelsäule, Ankylose 464.
— Chirurgie 446.
— Entzündung s. Spondylitis.
— Perkussionsschall 818.
— Schussverletzung 33.
— Synostose 185.
— Thyreoideametastasen in ders. 32.
— Verkrümmung s. Skoliose.
— Verletzung 187.
Wörterbuch, medicinisches 319.
Wurmfortsatz, Aktinomykose 908.
— Bedeutung des kranken, — für die Frau 263.
— Beziehung zu Beckenaffektionen 512.
— Beziehung zum Darmverschluss 668.
— Eingeweidewürmer in dems. 844.
— Entzündung s. Appendicitis.
— freier 937.
— Fremdkörper 909.
— Gallensteine in dems. 515.
— Gangrän 909.
— Gangrän und Appendicitis 258.
— als Hernieninhalt 664.
Wurmfortsatz, Krebs 386, 387.
— Steine 911.
— Strikturen 903.
— Tuberkulose 747.
— Verhalten der Pupillen bei Erkrankungen dess. 255.
— Verletzungen 903.
— Volvulus 935.
Wurmfortsatzerkrankungen, pathologische Anatomie 902.
— als Ursache von Darmverschluss 508.

Xeroderma pigmentosum 521.

Zahnkrankheiten 79, 478.
Zunge, Carcinom 581.
— Tuberkulose 581.
— Vergrösserung 580.
Zungen-Schilddrüse 580.
Zwerchfell, Echinococcus an dems. 425.
— Eventration 780.
— Ruptur 593, 663.
— Stichverletzung 783.
Zwerchfellhernie 592.
— traumatische 663.

III. Autorenverzeichnis.

(Die Autornamen ohne Angabe des Inhaltes beziehen sich auf eine Diskussion.)

Abram, J. Hill, Intrathoracischer Tumor 597.
Adamus, James A., Pylorusstenose bei accessorischem Leberlappen 267.
Adler u. Hensel, Wirkung von Nikotininjektionen auf die Aorta von Kaninchen 232.
Adrian, Konsanguinität der Eltern in der Aetiologie von Dermatosen 275.
— C. u. Morawitz, P. s. Morawitz u. Adrian.
Ahlberg, N. A., Osteitis deformans 183.
Akerman, J., Mesenterialcyste 556.
Albarran, Epitheliom des Ureters 681.
— Uronephrose 752.
Albrecht, Metastatische paranephritische Abscesse 354.
Albu, A., Blinddarmerkrankungen 935.
Aldehoff, G., Appendicitis und Ikterus 704.
Aldor, L. v., Gallensteinkrankheit 273.
Alexander, D. Moore u. Donaldson, Robert, Ainhum 515.
— Samuel, Perinealabscess und periurethrale Eiterung 715.
— W., Milzruptur 545.
Alglave, P., Blasenruptur 713.
— Wanderniere 349.
Allard, H., Gallengangsblutung bei Gallensteinen 269.
Allen, C. L., Carcinom des Rückenmarkes 532.
Almquist, J., Merkurielle Colitis und Stomatitis 511.
Alquier, Hernia intercostalis abdominalis 764.
Andren, James Grant, Nierenruptur 359.
Andrews, E. W. 391.
— Darmruptur 843.
— O. W., Appendicitis 262.
Andrikidis, Krankheitserscheinungen durch Trichocephalus dispar 719.
Andry, Ch., Rektale Injektionen von Quecksilber 796.
— Trippermetastase in der Haut 281.
Angilotti, Tuberkulose der Zunge 581.
Angus, H. Brunton u. Durham, M. S., Einklemmung einer Littre'schen Hernie mit Gangrän eines Meckel'schen Divertikels 666.
Annaud, Bowen, H. u. Fraser, W. s. Fraser, Annaud u. Bowen.
Apffel u. Vantrin s. Vantrin u. Apffel.
Apolant, Erforschung der Geschwülste 682.
Appel, René, Angeborene Bronchiektasie 159.
Archibald, Edward W., Subphrenischer Abscess bei Pleuraempyem 596.
d'Arcy, Power, Duodenalperforation 382.
— Pericolitis 743.
Armstrong, G. E., Splenektomie und Banti'sche Krankheit 543.
Arneth, Josef, Diagnose und Therapie der Anämien 797.
Arning, E., Raynaud'sche Krankheit 572.
Arnold, Gilbert J., Abklemmung einer Inguinalhernie 666.

Arnsperger, L., Icterus 824.
Aronheim, Serumbehandlung des M. Basedowii 124.
Arthur, L. L. Mac 357.
Ascoli, Hirnpunktion 221.
Ashe, E. Oliver, Darmspasmus 658.
Auffenberg, Franz R. v., Nervennaht und -Lösung 901.
Auvray, W. u. Terrier, F. s. Terrier u. Auvray.
Ayer, J. C., Serumbehandlung des Erysipels 517.

Babler, C. A., Bedeutung des plötzlichen heftigen Abdominalschmerzes 785.
Bacon, L. W. 123.
Baisch, Lumbalanästhesie mit Stovain, Alypin und Novocain 537.
Ballance, M. Henry, Ileocoecal-Tuberkulose 839.
Ballner, Franz, Desinfektion von Büchern mit heisser Luft 639.
Balthasard, Cestan, Claude, H., Macaigne, Nicolas u. Verger, Handbuch der inneren Pathologie 686.
Bandi, J. u. Simonelli, F. s. Simonelli u. Bandi.
Barling, Gilbert, Appendicitis mit Beckenabscess und Cystitis 705.
Baer, Sonnenlichtbehandlung der Kehlkopftuberkulose 778.
Baradulin, Echinokokkus der Niere 203.
Bardenheuer, Frakturen und Luxationen 639.
— B. u. Grässner, R., Extensionsverbände bei Frakturen und Luxationen 878.
Barford, J. Leslie, Ruptur der Trachea 779.
Barling, Gilbert, Nephrektomie 914.
Baermann, G., Hämorrhagisches Exanthem 756.
Barnett, W. Hal, Fremdkörper als Ursache von Appendicitis in einer Hernie 909.
Barrows, C. C., Tod durch Shock und Hämorrhagie nach Abdominaloperationen 789.
Barry, D. T., Steine im Appendix 911.
Barth, Niereneiterung in der Schwangerschaft 674.
Bassenge, L. u. v. Leyden, E. s. Leyden u. Bassenge.
Battle, William Henry, Darmruptur 842.
— Strikturen und Verletzungen des Appendix 903.
Batut, L., Hodentuberkulose 440.
Baudoin, E., Sterilisation chirurgischen Materials 47.
Baumann, E. P., Darmverschluss bei Kindern 666.
Bazy, Dilatation und Hypertrophie der Gallenblase 273.
— Harninkontinenz bei Harnröhrenmissbildung 713.
Bechterew, W. v., Bedeutung der Suggestion 719.
Beck, Kastration bei Hodentuberkulose 440.
— C., Frühsymptome bei Appendicitis 255.
— Karl, Einpflanzung des Ureters ins Rektum 682.
Becker, E., Gehirntumor 229.
Beebe, S. P., Serumbehandlung des M. Basedowii 121.
Bender, E., Impetigo contagiosa 758.
Benedikt, Heinrich, Periarteriitis nodosa 862.
Benne, William H., Hauthyperästhesie bei Appendicitis 936.
Bennet, Henry, Appendicitis mit Darmverschluss 257.
Berger, E. R. M., Epidermolysis bullosa 281.
— Spirochaete pallida 791.
Bergey, E. R., Phagocytose 656.
Bergmann, A., Beckenosteomyelitis 466.
— E. v. u. Bruns, P. v., Handbuch der praktischen Chirurgie 365, 446, 637, 766, 846.
Bériel, Lungensyphilis 205.
Berniolle, M. L., Uterusfibrome bei Schwangerschaft 159.
Bernstein, Julius u. Price, Frederick W., Elephantiasis bei chronischer Peritonitis 550.
Berry, James, Arteriovenöses Aneurysma am Halse 567.
— Traumatische Zwerchfellshernie 663.
Bettmann, S., Leukonychia totalis 524.
Bevan, A. D., Nierentuberkulose 355.
Bevers, Edm. C., Echinococcus der Halsregion 424.
Beya, H. D., Wanderniere 347.
Beyer, Generalisierter Herpes zoster 516.
Bickhardt, J. u. Schümann, E., Aneurysma der A. hepatica propria 859.
Bidwell, Leonard A., Intussusception durch Meckel'sches Divertikel 832.
Bielschowsky, Max u. Unger, E., Epithelgeschwülste der Adergeflechte des Gehirns 429.
Bindi, F. u. Faldi, F., Makroglossie 580.
Bingham, A. u. Thomas, J. Lynn, Prostatahypertrophie 443.
Birch, Charles, Angioneurotisches Oedem des Larynx 777.
Birnbaum, R., Koch'sches Tuberkulin in der Gynäkologie und Geburtshilfe 319.
Bishop, E. Stanmore, Cholelithiasis 603.
Blanchard, R., Spirillen- und Spirochätenformen 655.
Bloch, B., Erythema toxicum bullosum und Hodgkinsche Krankheit 938.
Blumenfeld, F., Verhandlungen des Vereins süddeutscher Laryngologen 1906 925.
Bluysen, Gebiss im Oesophagus 475.

Bockenheimer, Ph., Beeinflussung der Colibaktericidie des Menschenserums durch Operationen 864.
Boeck, C., Lokalisation der Dermatitis herpetiformis 938.
Bogoljuboff, W., L., Unterbindung des Darmes 932.
Bogrow, S. L., Quecksilberausscheidung nach Injektion von Enesol 199.
— u. Marzinowski, E. J. s. Marzinowski u. Bogrow.
Boisseau, W. J., Behandlung von Gummen mit Injektionen von Jodkalium 687.
Boltenstern, O. v., M. Basedowii 205.
Bond, C. J., Septische Peritonitis 552.
Bone, B., Meyhew, Operation bei Peritonitis 549.
Boni, T., Dichromie des Microc. tetragenus bei Septikopyämie 576.
Bonné, St. René, Schmerz in der Appendixgegend 700.
Borchardt, M., Operationen in der hinteren Schädelgrube 620.
Borelius, Milzruptur 547.
— J., Ventrikelhernie nach Bauchkontusion 624.
Bornhaupt, Leo, Akute Pancreatitis 866.
Borrmann, R., M. Addisonii bei entzündlicher Wucherung der Nebenniere 314.
Borst, M., Wesen und Ursachen der Geschwülste 46.
Borszeky, Erweiterung einer narbigen Oesophagusstriktur 474.
— Karl, Aneurysma der A. dorsalis pedis 569.
Bottemer, E., Kremasterreflex bei Hernien 479.
Boucher, J. B. 391.
Bouchet, E. u. Desprès, A., Medizinisches Wörterbuch 319.
Boulonneix, E., Transvesikale Prostatektomie 922.
Bowen, H., Fraser, W. u. Annaud s. Fraser, Annaud u. Bowen.
Brauch, C. W., Jejunumdivertikel 930.
Brauer, Therapeutischer Pneumothorax 593.
Braun, W. u. Seidel, H., Akute Magenerweiterung 623.
Bregmann, L., Rückenmarksgeschwülste 531.
Brentano, Magengeschwürsperforation 340.
Brieger, L. u. Laqueur, A., Physikalische Therapie der Erkrankungen der Muskeln und Gelenke 126.
Broca, Auguste, Appendicitis 259.
Brook, W. M. Henry B., Appendicitis 905.
Brown, Walter H., Brucheinklemmung bei hämorrhagischer Pankreatitis 664.
Bruce, Herbert A., Appendicitis 263.
Brüning, H., Tuberkulose im Kindesalter 502.
Bruns v., Appendicitischer Abscess 701.
— P. v. u. Bergmann, E. v. s. Bergmann u. Bruns.
Bryant, F., Hämorrhagische Pericarditis 114.
— J, Myom des Oesophagus 474.
Buch, G., Malum Dupuytren 107.
Buckley, Chas. W. u. Lord, Rob. E. s. Lord u. Buckley.
Budde, Topographie der A. hepatica und Blutversorgung der Leber 599.
Büdinger, Konr., Ablösung von Gelenkteilen 465.
Buerger, L. u. Churchmann, Rolle des Plexus coeliacus und mesentericus beim Abdominalshock 469.
Burgess, Arthur H., Appendicitis 910.
Burr, Charles W., Verschwinden sensorischer Symptome bei Syringomyelie 72.
Busch, M., Antitoxinbehandlung des Tetanus 731.
Buschan, Georg, Gehirn und Kultur 765.
Buschke, A. u. Fischer, W., Beziehungen der Spirochaete pallida zur kongenitalen Syphilis 792.
Busck, G., Farbige Lichtfilter; photochemische Hautreaktion 160.
Busse, O., Tuberkulöse Darmstrikturen 838.
Butruille, A., Plötzlicher Tod in der Reconvalescenz nach Diphtherie 126.
Bychowski, L., Jackson'sche Epilepsie bei extracerebralen Tumoren 896.

Cahill, John, Appendicitis und Stieldrehung einer Ovarialcyste 263.
Callum, Hugh A. Mac, Magenneurose 191.
— W. G. Mac, Chirurgische Bedeutung der Epithelkörperchen 335.
— M. Basedowii 120.
Calot, Behandlung der tuberkulösen Wirbelsäulenentzündung 686.
Camacho, Martin, Uterusinvolution 526.
Caminitti, Status thymicus und Chloroformnarkose 717.
Campbell-Horofall, C. E., Leberatrophie nach Operation 823.
Camus, Herznaht 113.
Cantale, M. D., Lond, F. u. Rolleston, H. D. s. Rolleston, Cantale u. Lond.
Cantley, Edmund, Stiles, Harold J. u. Putnam, Charles P., Angeborene Pylorusstenose 194.
Capelle, Defekt der Schultergürtelmuskulatur 107.
Carmichael, E. W. Scott u. Wade, Henry, Lebersarkom 602.
Carpenter, D. N., Fieber bei tertiärer Syphilis 794.
Carson, H. W., Operation bei Appendicitis 266.
Castano, A., Perineale und transvesikale Prostatektomie 923.

Cathelin, F., Nierentuberkulose 914.
Cestan, Balthasard, Claude, H., Macaigne, Nicolas u. Verger s. Balthasard, Cestan etc.
de la Chapelle, A., Lues hereditaria tarda des Nervensystems 426.
Chambers, Helm, Zerreissung der Lunge 591.
Chaput 472.
— Gebiss im Oesophagus 475.
— Rückenmarksanästhesie mit Stovain 155.
Chauffard, A. u. Laederich, L., Hautemphysem 278.
Chevassu, M., Hodentumoren 447.
Cheyne, W. Watson, Operative Behandlung der Hydronephrose 752.
Childe, Charles P., Akute Abdominalerkrankungen 784.
— P., Wandermilz 310.
Chloroform-Comité, Bericht 716.
Christiani u. de Michelis, Uebertragung infektiöser Keime durch Gefässe 653.
Church, Archibald, Syringobulbie 71.
Churchmann u. Buerger, L. s. Buerger u. Churchmann.
Chute, A. L., Cystoskopische Diagnostik 395.
Civatte, A., Parapsoriasis 286.
Clarke, W. Bruce, Intraperitoneale Blutung bei Uterusfibrom 873.
Claude, H., Macaigne, Nicolas, Verger, Cestan u. Balthasard s. Balthasard, Cestan etc.
Clay, John, Duodenalgeschwür 385.
Clerc, A. u. Weil, Emile s. Weil u. Clerc.
Clintock, C. E. Mac u. King, W. E., Verabreichung von Antitoxin per os bei Diphtherie, Tetanus und Sepsis 657.
Clogg, H. S., Strangulation des Appendix in einer Hernie 664.
Clowes, G. H. A. u. Gaylord, H. R. s. Gaylord u. Clowes.
Cnopf, Therapie diphtheritischer Trachealnarben 778.
Cobb, C. M. 583.
Colby, Francis, Darmobstruktion durch eine Mesenterialcyste 557.
Collins, Josef, Sklerose der Gehirngefässe 232.
Collinson, F. W., Darmintussusception 932.
Coltelloni, A., Vorkommen von lymphoidem Gewebe in branchiogenen Cysten 364.
Connell, E. G. 391.
Cordero, Aurelio, Enterosigmoiditis 745.
Cordier, A. H., Nephrolithiasis 676.
Couts, J. A., Pneumokokkeninfektion mit Knochennekrose 821.
Cowen, George Hebb, Verletzung des Pankreas 870.
Crace-Calvert, George A., Amylnitritbehandlung der Hämoptoe 574.
Crary, G. W., Septischer Pemphigus 282.
Cronquist, E., Folliculitis cutis gonorrhoica 517.
— Quecksilberschnupfungskur 796.
Croom, D. H., Trikuspidalstenose 109.
Crosti, F., Resektion des N. supramaxillaris wegen Neuralgie 471.
Cséri, J., Glenard'sche Erkrankung 74.
Cuff, Archibald, Aktinomykose der Bauchwand 74.
Cukor, N., Dislokation der Bauchorgane der Frauen 74.
Cushing, Harvey, Hypophysistumor mit Infantilismus 227.
— Arteriovenöses Aneurysma der Hinterhauptgefässe 566.
— Infantilismus bei Hypophysistumor 427.
— Intracranielle Hämorrhagie und Naevi im Trigeminusgebiete 428.
— Resektion des Ganglion Gasseri 469.
— u. Helmholz, H. F. s. Helmholz u. Cushing.
Cuturi, Filippo, Chirurgische Behandlung der chronischen Nephritis 913.
— Nephritis bei Blasendivertikel 354.

Dalton, Norman, Lymphosarkom des Magens und der Lymphdrüsen 541.
Danielsen, Cardiolyse bei Mediastinopericarditis 115.
David, Max, Grundriss der orthopädischen Chirurgie 718.
Davie, Grant, Meningeales Sarkom 229.
Davies, John D., Lungenabscess 591.
Dawbarn, H. M. S. 123.
— R. H. M. 390.
Deaver, J. B. 635.
De-Cortes, Ant., Fibrosarkom der Nebenniere 317.
Defranceschi, Peter, Lumbalanästhesie mit Tropacocain 154.
Delbet 476, 584.
— Verhalten der Gallengänge bei Verschluss durch Gallensteine 270.
— P., Missbildungen der Harnblase 708.
Dercum, Metastase eines Schilddrüsentumors in der Wirbelsäule 32.
Dervaux, Radiographische Irrtümer bei Harnsteinen 678.
Deschamps, M., Spontanheilung der Nierentuberkulose 672.
Desprès, A. u. Bouchet, C. s. Bouchet u. Desprès 319.
Detre, S., Serumtherapie des Anthrax 758.
Devic u. Tolst, Angiosarkom der Rückenmarkshäute 153.
Dickson, W. E. Carnegie, Durchbruch von Gallensteinen ins Rectum 274.
Digne, Jean, Chloridentziehung bei Herzkranken 525.
Disse, Verhalten des Magenschleims bei Embryonen und Neugeborenen 189.
Doberauer, Akute Pancreatitis 437.

Dock, George, Paracentese des Pericards 116.
Dodgson, H., Nierenruptur 358.
Dolau, Th. u. Stern, A. s. Stern u. Dolau.
Donaldson, Robert u. Alexander, Moore s. Alexander u. Donaldson.
Donell, Campbell, Chronische Colitis 743.
— Hercules H. Mac, Darmhernie am Thorax 664.
— Josef Hollins, Singultus nach Chloroformnarkose 716.
Doering, H., Nierenchirurgie 678, 679.
Doran Alban, H. G., Darmobstruktion durch ein Uterusfibrom 930.
Dörr, Karl, Rückenmarksblutung 530.
Dowall, Collin M., Pulsierendes Empyem 392.
Draudt, M., Cavaresektion bei Mischgeschwulst der Nierenkapsel 863.
Dreger, A., Blutungen aus den weiblichen Genitalien bei Syphilis 875.
Dubet 475.
Dubois, Einbildung als Krankheitsursache 606.
Dubos, G., Cystische Appendicitis 318.
Duckwerth, Sir Dyce, Portalcirrhose 600.
Dunin, Th., Fingereiterung mit Kalkablagerung 279.
Dunsmoor, E. A. 391.
Durham, M. S. u. Angus, H. Brunton s. Angus u. Durham.
Durno, B., Hämorrhagische Pankreatitis 439.
Duval, P., Transvesikale Prostatektomie 923.

Ebstein, E., Trommelschlägelfinger 184.
— W., Gicht 77.
— W. u. Schwalbe, J., Chirurgie des praktischen Arztes 79, 478.
Echlin de Molyneux, Typhöse Perforation des Colons 382.
Edington, Geo. H., Perforation eines Jejunumgeschwürs 750.
Ehrhardt, O. u. Garré, C. s. Garré u. Ehrhardt.
Ehrmann, S., Topographie der Spirochaete pallida in der krustös werdenden Papel 791.
Eijkman u. v. Hoogenhuyze, Verbrennungstod 276.
Eiselsberg v., Chirurgische Therapie des Magenulcus 624.
— Knöcherne Tumoren des Schädeldaches 467.
Ekehorn, G., Nierentuberkulose 672.
— Operation bei Nephritis 353.
Elliot, Ch. A., Symptomatologie der Darmflora 901.
Ellis, L. Erasmus, Pneumokokkenperitonitis 306.
Emanuel, J. G., Obliteration der Gallenwege mit Fibrose des Pankreas und der Milz 826.
Enderlen u. Gasser, Stereoskopbilder von Hernien 605.
Englisch, J., Epitheliom der männlichen Harnröhre 918.
Enochin, B. P., Unterbindung der Schilddrüsenarterien beim Kropf 118.
Entz, B., Vorkommen der Spirochaete pallida bei kongenitaler Syphilis 791.
Erb, Angiosklerotische Bewegungsstörung des Armes 233.
Erdheim, J., Tetania parathyreopriva 336.
Esan, Milzabscess nach Typhus 312.
Estor, Schussverletzung des Magens und Colons 385.
Ewald, Behandlung der tuberkulösen Wirbelsäulenentzündung 686.

Fairbank, H. u. Garrod, A. E. s. Garrod u. Fairbank.
Faldi, F. u. Bindi, F. s. Bindi u. Faldi.
Faulds, A. Gallraith, Fremdkörper in der weiblichen Harnblase 709.
Faure-Beaulieu, M., Gonokokkensepsis 479, 578.
Federmann, Milzabscess nach Typhus 311.
Feleki, Hugo, Künstliche Hyperämie bei Geschlechtskrankheiten 865.
Fellner, O., Paraurethrale Eiterung beim Weibe 917.
Féré, Ch., Onanie 38.
Ferenczi, A., Tetanie 736.
Ferguson, A. H. 635.
— Prostatektomie 633.
— Untersuchungsmethode des Abdomens 73.
Ferré, Henry, Von Stomatitis ausgehende Infektionen 764.
Ferrero, G., Penetrierende Bauchwunden 75.
Fertig, J., Leberruptur 602.
Fickler-Kosten, A., Traumatische Degeneration und Regeneration des Rückenmarkes 71.
Finger, E. u. Landsteiner, R., Untersuchungen über Syphilis an Affen 793.
Finsen, Mitteilungen aus dem Lichtinstitut in Kopenhagen 159.
Fischer, W. u. Buschke, A. s. Buschke u. Fischer.
Fischler, Traumatische Konusläsion 72.
Flatau, E. u. Kölichen, J., Metastase eines Schilddrüsenadenoms in Kopfknochen und Kleinhirn 335.
Fleig, G. u. Tansard, A. s. Tansard u. Fleig.
Flesch, Armin u. Schossberger, Alexander, Veränderung des neutrophilen Blutbildes bei Infektionskrankheiten 236.
Foelker, A. F. u. Handley, W. S., Gelenkserkrankungen bei Pneumonie 185.

Formiggini, B., Sehnentransplantation bei traumatischer Nervenlähmung 471.
Forssell, W., Empyem der Bursa omentalis 554.
Forster, Reginald A., Ruptur der Aorta und des linken Ventrikels 570.
Foerster, O. u. Hartung s. Hartung u. Foerster.
Foster, N. B., Myxödem bei M. Basedowii 280.
Fraenckel, P., Spontane Magenruptur 197.
Frangenheim, Paul, Lokalisationen des Echinococcus 126.
— Ostitis gummosa mit Spontanfraktur 821.
Franke, E., Pathologische Anatomie der Appendicitis 698.
Fraser, Thomas, Myxödem 281.
— W., Annaud u. Bowen, H., Pneumokokkenperitonitis bei Kindern 307.
Frazier, C. H. u. Spiller, W. G. s. Spiller u. Frazier.
Freemann, L. 391.
Freudenberg, A., Operation bei Prostatahypertrophie 636.
Freund u. Schourp s. Schourp u. Freund.
Fricke, Toxikodermie nach Röntgenbestrahlung 939.
Fricker, E., Therapie des Tetanus 732.
Friedrich, Bauchaktinomykose 708.
— Wilhelm, Hernia epigastrica 662.
Frigyesi, J., Künstliche Unterbrechung der Schwangerschaft bei Tuberkulösen 876.
Frisch, Anton v. u. Zuckerkandl, Otto, Handbuch der Urologie 239.
Fuchs, Alfred, Schmerzhaftes Knötchen ungewöhnlicher Art 520.
Fürnrohr, W., Röntgenstrahlen im Dienste der Neurologie 125.
Fürst, L., Analgesie auf endermatischem Wege 275.

Gant, S. G., Analfissur 383.
Garnier, Marcel u. Lebret, Nieren-, Darm- und Leberfunktion bei Myxödem 280.
Garré, C. u. Ehrhardt, O., Nierenchirurgie 398.
Garrod, A. E. u. Fairbank, H., Oxyuris vermicularis als Ursache von Appendicitis 907.
Gasparini, Subphrenischer Pneumothorax 393.
Gasser u. Enderlen s. Enderlen u. Gasser.
Gaudemat, Charles, Chirurgie des nicht perforierten Magengeschwürs 479.
Gaultier, R., Klinische Koprologie 478.
Gaylord, H. R. u. Clowes, G. H. A., Spontanheilung des Carcinoms 423.
Gebele, Nierenchirurgie 680.
Geitlin, F., Tuberöse Gehirnsklerose 426.
Gelpke, Chirurgie nicht krebsiger Magenleiden 192.
— Tuberkulöse Peritonitis 551.
Genouville, L. u. Péraire, M., Chirurgische Behandlung der Hydrocele 632.
Gerhardt, Nierenkrankheiten 525.
Gerster, Thrombose der V. portae, Bauchfellsepsis 562.
Gersuny, Operation bei motorischen Lähmungen 472.
Giannettasio, Echinococcus einer Malariamilz 313.
Gibson, G. A., Magenchirurgie 627.
Giffow, G. T., Tampon in der Bauchhöhle 934.
Gillivray, Charles Watson Mac, Ovarialcyste 871.
Giuliano, Herznaht 112.
Glannan, A. Mc 391.
Glax, Abbazia als Kurort 399.
Gleitsmann, J. W., Intratracheale Injektionen 780.
Glover, Lewis G. u. Ware, Ernest E. s. Ware u. Glover.
Glück, L., Merkuriolölinjektionen bei Syphilis 796.
Gocht u. Petersen s. Petersen u. Gocht.
Goldberg, Radikaloperation der Prostatiker 635.
— B., Cylinder im Prostatasekret 633.
Goldmann, Fehlen von Funktionsstörungen nach Nervenresektion 468.
— E. u. Killian, Gustav, Verwendung der X-Strahlen für die Bestimmung der nasalen Nebenhöhlen und ihrer Erkrankungen 925.
Goldschmidt, H., Irrigations-Urethroskopie 921.
Goodale, J. L., Tonsillen als Eingangspforte der Infektion 582.
Gordon, J. F., Tödliches Erbrechen 192.
Grant, W. W., Phlebitis nach Abdominaloperationen 570.
Graessner, R. u. Bardenheuer, B. s. Bardenheuer u. Graessner.
Graul, Gaston, Diagnostik der Magen-, Darm- und Konstitutionskrankheiten 877.
Greaves, Francis L. A., Pyonephrose durch Tuberkelbazillen 912.
Grégoire, R., Uronephrose 350.
Gröll, Harnröhrenstriktur 714.
Grosser, P., Impftuberkulose 940.
Growes, Ernest W. Hey, Hämophilie mit Volkmann's Kontraktur 573.
Guizy, B., Harnblasentumoren 711.
— Prostatektomie 922.
Guleke, N., Tumorbildung in versprengten Parotiskeimen 585.
Gutmann, C., Multiple Dermatomyome 522.

Haberer, Hans v., Knochencysten und Ostitis fibrosa 822.

Haberer, Hans v., Nierenreduktion und Funktion des restierenden Nierenparenchyms 751.
— Stenose des Magens und Dünndarms 197.
Haeckel, H., Ileus bei Appendicitis 703.
Hacker, Narbenverschluss der Speiseröhre 189.
Hagen, Operation bei Appendicitis 264.
Hagner, E. R., Gonorrhoische Epididymitis 439.
Haim, E., Appendicitis und Icterus 704.
Haist, O., Frühoperation bei Appendicitis 707.
Handley, W. S. u. Foelker, A. F. s. Foelker u. Handley.
d'Haeneus, E., Syphilitische Papeln in der Urethra 918.
Hare, Francis, Amylnitritbehandlung der Hämoptoe und anderer Blutungen 575.
Harnett, W. L., Hämorrhagische Milzcyste 312.
de la Harpe, E., Wirkung der kohlensauren Bäder auf den Blutdruck 207.
Hartmann, Henry, Chirurgie des Darmes 283.
— Ileocoecaltuberkulose 749.
— Tuberkulose der Urethra 917.
Hartung u. Foerster, O., Störungen des Nervensystems auf syphilitischer Grundlage 901.
Haslund, P., Endotheliome der Kopfhaut 524.
Haswell, Francis, Ruptur eines Magengeschwürs ins Mediastinum 541.
Hauber, Lumbalanästhesie 540.
Hawkins, Herbert P., Colondilatation 659.
Hawthorne, C. O., Metastasen im Centralnervensystem bei malignen Erkrankungen der Eingeweide 621.
Hay, Archibald G., Kochsalzinjektionen bei Ischias 900.
Hecker, John, Eingeweidewürmer im Appendix 844.
Hedenius, J., Bantische Krankheit 542.
Hedren, Amyloidtumor des Knochenmarkes 821.
Heidenhain, Elephantiasis 280.
Heineke, Spontanruptur des Rectums 77.
— H., Meteorismus nach Bauchkontusionen 929.
— H. u. Laewen, A., Lumbalanästhesie 539.
— — Lumbalanästhesie mit Stovain und Novokain 154.
Heinze, Antithyreoidinbehandlung des M. Basedowii 334.
Heller, J. B., Vereiterung einer Vaginalcyste 875.
Helme, T. Arthur, Beziehung des Wurmfortsatzes zu Entzündungen im Becken 512.
Helmholz, H. F. u. Cushing, H., Elephantiasis von Kopfnerven 470.
Henderson, John, Septikämie nach einem Abscess der Darmwand 902.
Henggeler, O., Tropenkrankheiten der Haut 515.
Henschen, Struma suprarenalis cystica 315.
Hensel u. Adler s. Adler u. Hensel 232.
Herbert u. Moffilt, C., Lepra unter dem Bilde der Syringomyelie 522.
Herczel, Emanuel, Aneurysma der Coronararterien 565.
— Pneumotomie bei Lungenechinococcus 591.
Herxheimer, K. u. Hübner, H., Mycosis fungoides 523.
— u. Ipsen, W., Mitteilungen aus der Hautkrankenabteilung in Frankfurt a. M. 763.
Heuck, W., Tumorbildender Lupus 521.
Heunon, L., Gastroenteritis beim Säugling 764.
Hewetson, John P., Ovarialcyste mit Appendicitis 39.
Higgs, E. W. u. Rolleston, H. s. Rolleston u. Higgs.
Hildebrand, O., Kropf 118.
Hilgenreiner, Einfluss der Stauungshyperämie auf die Heilung von Knochenbrüchen 820.
— Heinrich u. Lieblein, Viktor s. Lieblein u. Hilgenreiner.
Hirschberg, Mathias, Familiäre Lepra und Paraleprose 519.
Hochenegg, J., Appendektomie bei Ileocoecalschmerz 265.
— Nachbehandlung nach der sakralen Operation von Rectumcarcinomen 843.
— Varikocele bei malignen Nierentumoren 674.
Hoffa, A., Serumtherapie der chirurgischen Tuberkulose 186.
— u. Rauenbusch, Atlas der orthopädischen Chirurgie in Röntgenbildern 78, 204.
Hofmann, Operation bei Ulcus ventriculi 344.
— Karl R. v., Cystinurie 721.
Hofmeister u. Meyer, E., Tumor des Ganglion Gasseri 473.
Holland, J. F., Tuberkulöser Tumor der Flexura sigmoidea 838.
Holmgreen, Israel, Einfluss der Struma auf das Knochenwachstum 119.
Holub, Thyreoideabehandlung des M. Basedowii 333.
Homberger, E., Venöse Hyperämie 231.
Homén, E. A., Lues hereditaria tarda 901.
Hoogenhuyze v. u. Eijkman s. Eijkman u. v. Hoogenhuyze.
Hook, W. van, Cholecystektomie 272.
Horand, R. u. Péhu s. Péhu u. Horand.
Horeau, André, Thiosinaminbehandlung der Otitis adhaesiva 878.
Horrocks, W. A., Magen- und Duodenumdivertikel bei Sanduhrmagen 623.

Horsley, J. S. 124.
Howell, C. M., Hinds, Halsrippen 817.
Hübner, H., Tuberosis cutis pruriginosa 281.
— u. Herxheimer, K. s. Herxheimer u. Hübner.
Huellen, A. van, Serumbehandlung der Tuberkulose 657.
Hültl, Radikalheilung des Nabelbruches 507.
Hunter, Walter R., Steifigkeit der Wirbelsäule 464.
Huntley, Edgar, Nebennierencarcinom bei Wanderniere 675.

Illyés, Géza, Hypernephrom der Niere 363.
Ipsen, W. u. Herxheimer, K. s. Herxheimer u. Ipsen.
Irons, E. u. Graham, E. A., Generalisierte Blastomykose 656.
Israel, Nebennierengeschwülste 315.
— J., Nephrektomie wegen Nierentuberkulose 753.

Jakobi, S., Aufsuchung der Harnleitermündungen 708.
Jakobsthal, H., Spontane Heilung des Hautkrebses 940.
Jamin, F. u. Merkel, H., Koronararterien des menschlichen Herzens 364.
Jeandelize u. Richon s. Richon u. Jeandelize.
Jeannel u. Morel, Ch., Hydronephrose 349.
Jellinek, S., Malum Dupuytren 108.
Jessner, Bartflechten und Flechten im Bart 942.
— Haarschwund 239.
— Kosmetische Hautleiden 206.
— Kosmetische und therapeutische Bedeutung der Seife 127.
Jezirski, P. V., Verhalten der Pupillen bei Appendicitis 255.
Jivy, Cecil P. F., Cocainvergiftung 715.
Joachimsthal, Orthopädische Chirurgie 606.
Jochmann, G., Von den Harnwegen ausgehende Sepsis 917.
Johnsen, Riesennierenstein 678.
Johnson, E. G. u. Perman, S., Zwerchfellruptur 782.
Johnston, G. Ben, Retroperitoneales Fibrolipom 31.
Joltrain u. Queyrat s. Queyrat u. Joltrain 791.
Jonas, A. F., 391.
— Neoplasmen des Colons 389.
Jones, W. Black, Behandlung der Herzdilatation 109.
de Jong, S. Isr., Sputumuntersuchung 941.
Jordan, M., Ligatur der Carotis communis 861.
Joseph, M., Heliotherapie der Psoriasis 281.
Joswald, D. C. u. Kreibich, Posthypnotische Hautphänomene 764.
Joung, Erie E., Behandlung eines Aortenaneurysmas 233.
Joynt, W. G., Intussusception und Darmgeschwüre 833.
Junès, Emil, Polyarthritis tuberculosa acuta 845.
Jungano, M., Nierenveränderungen durch Trypanosoma Brucei 199.
Jungmann, A., Indikationen der Lupustherapie 939.

Kaczvinsky, J., Therapie des Erysipels 517.
Kanitz, H., Pityriasis rubra 516.
— Röntgentherapie des Hautkrebses 762.
Karlow, A., Ausgedehnte Darmresektion 515.
Karrenstein, Appendicitis in der Armee 256.
— Recidive n. Blinddarmentzündungen 381.
Kaufmann, C., Handbuch der Unfallmedizin 926.
Kausch, W., Schrumpfblase und ihre Behandlung 916.
Kaveczky, B., Echinococcus der Prostata 38.
Kayser, C. R., Traumatisches Aneurysma der A. poplitea 568.
Keetley, C. B., Prophylaxe des Carcinoms 422.
— Tuberkulose des Coecum, der Ileocoecalklappe und des Appendix 747.
Keller, Hermann, Annalen der Schweizerischen Balneologischen Gesellschaft 206.
— Wirkung der Soolbäder und kohlensäurehältiger Bäder 206.
Kelly, A. 356.
— Bruce C., Darmspasmus und Darmverschluss 76.
— H. A., Hydronephrose bei Ureterstriktur 203.
Kendrick, Soutter Mc, Cerebrospinalmeningitis 230.
Kidd, F. S., Tuberkulöse Pericolitis 839.
Kienböck, R., Zwerchfellhernie 592.
Killian, Gustav u. Goldmann, E. s. Goldmann u. Killian.
King, W. E. u. Clintock, C. E. Mac s. Clintock u. King.
Kirmisson 476, 584.
Kjellberg, Gerda, Parotitis syphilitica 584.
Klapp, Funktionelle Behandlung der Skoliose 877.
Klatt, Hans, Akuter Gelenksrheumatismus 45.
Klein, C., Pseudofurunculosis pyaemica 758.
Klemm, Paul, Anfallsfreie Appendicitis 256.
— Appendicitis 253.
— Darminvagination im Kindesalter 834.

Klemperer, Leo, Milzruptur 547.
Klimoff, J. A., Nierenerkrankungen im Kindesalter 911.
Knott, van Buren 356.
Koch, Symmetrische Fettgewebswucherung 277.
Kocher, Alb., Jodausscheidung im Harn und ihre Beziehung zum Jod der Schilddrüse 117.
— Th., Chirurgische Operationslehre 924.
— Th. u. Matti, H., Operationen an den Gallenwegen 828.
Kölichen, J. u. Flatau, E. s. Flatau u. Kölichen.
Kolischer u. Schmidt, Elektrischer Leitungswiderstand des Harnes 200.
Kolle u. Wassermann, Pathogene Mikroorganismen 682.
König, Fritz, Gelenkchirurgie 823.
Koranyi, F., Perkussionsschall der Wirbelsäule 818.
Kornfeld, Ferdinand, Bakteriurie 318.
— Zuckerkrankheit 319, 605.
Körte, Operationen am Magen und Pankreas 75.
— N., Perforiertes Magengeschwür 540.
Köster, Tumoren der Rückenmarkshäute 533.
Kothe, R., Leukocytose bei Appendicitis 904.
Kraft, Operabilität des Lymphosarkoms 421.
Kramer, Gutartige Pylorusstenosen 193.
Krause u. Oppenheim s. Oppenheim u. Krause.
Krauss, William C., Brown-Sequard'sche Lähmung 149.
Kreibich, K., Adenocarcinoma lenticulare capillitii 940.
Kreibich u. Joswald, D. C. s. Joswald u. Kreibich.
Kreidl, A., Muskelausschaltung am Magen-Darmtrakt 336.
Kretz, R., Aetiologie der Appendicitis 699.
Krönlein, Gehirnchirurgie 426.
Krzysztalowicz, Fr. u. Siedlecki, M., Verhältnis des Treponema pallidum zu syphilitischen Krankheitsstadien 792.
Kümmell, H., Frühoperation bei Appendicitis 265.
— Nierenchirurgie 200.
— Nieren- und Blasentuberkulose 357.
Kurzwelly, Medullaranästhesie mit Alypin 898.
Küster, Behandlung des Zungenkrebses 581.
Küttner, Epityphlitisähnliche Krankheitsbilder ohne Veränderung der Bauchorgane 156.
Kuzmik, Paul, Spontane Magenfistel 339.
Kyle, J. J. 583.
Lacasse, Robert, Nabelhernie 283.
Laederich, L. u. Chauffard, A. s. Chauffard u. Laederich.
Landau, Th., Krebs des Appendix 387.
Lange, Ueberkorrektur bei habitueller Skoliose 845.
Landsteiner, R. u. Finger, E. s. Finger u. Landsteiner 793.
Laqueur, A. u. Brieger, L. s. Brieger u. Laqueur.
Lassar, O., Siegfried, A. u. Urbanowicz, Röntgenbehandlung der Lepra 521.
Latouche, Milzruptur 313.
Läwen, A., Kurarinbehandlung des Tetanus 733.
— u. Heineke, H. s. Heineke u. Laewen.
Leach, Ernest, Beckenabscess mit Darmverschluss 670.
Lebret u. Garnier, Marcel s. Garnier u. Lebret.
Lecky, H. C., Pneumokokken-Peritonitis und -Sepsis 551.
Lediard, H. A., Aneurysma der A. poplitea 860.
— Gallensteine im Appendix 514.
Lee, E. W. 356.
Leedham-Green, Charles, Appendicitis bei Typhus 702.
Legueu, Einpflanzung des Ureters in die Blase bei Ureterstriktur 680.
— Nieren- und Uretersteine 677.
— Tuberkulose der Samenbläschen 36.
Leiner, C., Haarausfall bei hereditärer Lues 795.
— u. Spieler, Bazilläre Aetiologie der Folliklis 517.
Lengerken, Otto v., Neuere Arzneimittel 286.
Lennander, G. K., Abdominalschmerz und Ileus 829.
— Darmkolikschmerzen 156.
— Dünndarmvolvulus mit einem Meckelschen Divertikel 737, 738.
— Volvulus des Dünndarmes 830.
— u. Nyström, G., Von Enteritis ausgehende Peritonitis 548.
Lenormand, Herznaht 113.
Lenormant, Herzmassage 114.
Lépine, R., Zuckerkrankheit 319, 605.
Lequeux, M. P., Hämorrhagien des Neugeborenen 364.
Leser, E., Spezielle Chirurgie 78.
Leuven, J. A. Gevers, Serumbehandlung des M. Basedowii 125.
Lévy, Ludwig, Basedow-Symptome bei Tuberkulösen 333.
Lexer, E., Gelenkchondrome 822.
Leyden, E. v. u. Bassenge, L., Krebsgeschwulst des Kreuzbeins 188.
Lieblein, Viktor u. Hilgenreiner, Heinrich, Geschwüre und Fisteln des Magen-Darmkanals 157.
Lindner, H., Chirurgische Behandlung der lienalen Leukämie 544.

Lindquist, S., Kongenitale Oesophagusstenose 473.
Linser, P., Hydroa aestivale und Hämatoporphyrinurie 279.
Lipschütz, B., Ulcus venereum 792.
Lobedank, Emil, Rechtsschutz und Verbrecherbehandlung 366.
Loeb, Leo, Wachstum der Tumoren 421.
Lockwood, Charles Barrett, Verbreitung des Brustkrebses auf dem Lymphwege 504.
Logan, A., Eiterung der Kieferhöhle 776.
Lombroso, H., Beziehungen zwischen Nährstoffresorption und den enzymatischen Verhältnissen im Verdauungskanal 336.
Lomer, Georg, Liebe und Psychose 558.
Lomneau, E. u. Monod, C. s. Monod u. Lomneau 351.
Lond, F., Rolleston, H. D. u. Cantale, M. D.
Lord, Rob. E. u. Buckley, Chas. W., Carcinommetastasen unter dem Bilde der Tuberkulose 27.
Loetscher Hans, Schweizer Reise- und Kuralmanach 942.
Lovrich, Josef, Sarcoma colli uteri 874.
Löw, O., Xeroderma pigmentosum 521.
Löwenheim, B., Exacerbation latenter Gonorrhoe nach der Entbindung 875.
Löwenhardt, F., Renale Massenblutung 671.
Löwy, R., Spirochätenfrage 791.
Lucas-Championnière, Appendicitis 265.
Luccarelli, Behandlung des Erbrechens nach Chloroformnarkose 192.
Luce, Zerreissung des Poupart'schen Bandes und des Peritoneums 555.
Lüdke, H., Verwendung des Alttuberkulins in der internen Praxis 924.
Lund, F. B., Angeborene Cystenniere 350.
Lundsgaard, K., Lupus conjunctivae 160.
Lyson, W. J., Prophylaxe der Appendicitis 937.

Macaigne, Nicolas, Verger, Balthasard, Cestan u. Claude s. Balthasard, Cestan etc.
Macartney, Duncan, Intussusception 76.
— Laparotomie bei tuberkulöser Peritonitis 551.
— Perforiertes Magengeschwür 198.
Macewen, A. C., Jackson'sche Epilepsie bei Gehirntumor 223.
— John A. C., Abdominalhernie 929.
— William, Lungenchirurgie 587.
Mackenzie, Hektor, Beweglichkeit der Niere 670.
Madden, Frank Coln, Entzündung des Samenstranges 632.
Madelung, O., Anatomie der Flexura coli sin. 506.
Magnus, R., Gefäßtonus im Splanchnicusgebiet 561.
Maisonneuve, Paul, Prophylaxe der Syphilis 46.
Makins, G. H., Struma einer lingualen Thyreoidea 580.
Malcolm, John D., Appendicitis 253.
— Appendicitis und Gangrän des Wurmfortsatzes 258.
— Hämorrhagische Appendicitis 262.
Malloizel u. Oettinger s. Oettinger u. Malloizel.
Mannaberg, Fieber bei Syphilis 601.
Manninger, Wirbelfraktur 466.
Manson, P., Tropenkrankheiten 158.
Marchand, L., Epilepsie bei Gehirntuberkel 221.
Marcon, Magensaft bei Oesophaguscarcinom 475.
— Nephrolithiasis bei Mastkur wegen Tuberkulose 363.
Marcozzi, V., Wirkung der Tuberkelbacillentoxine auf den Testikel 631.
Marcus, C. u. Welander, C. Intravenöse Sublimatinjektionen bei Syphilis 795.
Marcuse, H. u. Strasser, A. Physikalische Therapie 126.
Marie, A., Progressive Paralyse und Syphilis 795.
Marion, G., Chirurgie des Nervensystems 45.
Marsh, J. P., Laminektomie bei Schußverletzung der Wirbelsäule 33.
Martin, Chorea gravidarum 45.
Marzinowski, C. J. u. Bogrow, S. L., Blastomyceten und ihre Beziehung zu Hautkrankheiten 757.
Masini, M., Schussverletzung der Niere 358.
Matter, Ch. M., Entzündung des Dickdarmes 745.
Matti, H. u. Kocher, Th. s. Kocher u. Matti.
Mauclaire, Gebiss im Oesophagus 475.
— Herzmassage 114.
— Oesophagotomie wegen Fremdkörpers des Oesophagus 476.
Maylard, Ernest A., Abdominalschmerz bei Colonadhäsion 739.
Mayo, William J., Duodenalgeschwür 511.
Medea, Eugenio u. Rossi, Baldo, Traumatische Nervenverletzungen 472.
Meller, A., Schleimhautcarcinome des Mundes und Rachens 579.
Mendés, P., Sectio alta bei Kindern 712.
Menetrier, Thyreoideabehandlung der Sklerodermie 290.
Merk, L., Syphilitische Erscheinungen an den Arterien 572.
Merkel, H. u. Jamin, F. s. Jamin u. Merkel.
Meyer, E. u. Hofmeister s. Hofmeister u. Meyer.
— Semi, Schmerz 397.

Meyer, W., 356.
Michalski, J., M. Basedowii 120.
de Michelis u. Christiani s. Christiani u. de Michelis.
Michon, Harnblasenruptur 714.
Miles, Alexander, Perforation von Magen- und Duodenalgeschwüren 340.
Millan, J. A. Mac 391.
Miller, Abdominaltumor 532.
Milne, J. A., Raynaud'sche Krankheit 571.
Minkowski, M., Cerebrale Blasenstörungen 916.
Moffilt, C. u. Herbert s. Herbert u. Moffilt.
Monnier, Strumektomie 733.
Monod, C. u. Lomneau, C. Cystenniere 351.
Monsarrat, K. W., Sigmoiditis unter dem Bilde eines malignen Tumors 835.
Moore, J. C. 635.
Moran, Divertikel der Harnblase 709.
Morawitz, P. u. Adrian, C., Eiweisssteine der Niere und Ausscheidung membranöser Massen aus dem uropoetischen System 754.
Morel, Ch. u. Jeannel s. Jeannel u. Morel.
Morley, H. u. Robinson, Betham, Dilatation des Rectums und Colons 661.
Morris, R. T. 124.
— Implantation von Ovarien bei Menopause 870.
Morton, Charles A., Steine in der Urethra 919.
— H. H., Nierentuberkulose 202.
Moschcowitz, A. V. u. C., Appendicitis 699.
Mosheim, R., Heilungsaussichten der Lungentuberkulose bei Pneumothorax 595.
Moszkowicz, L., Arterienverschluss bei Gangraena pedis 861.
Mouchet, A., Nierentumoren bei Kindern 360.
Mougenc de St.-Avid, Charles, Amputation des Fusses 639.
Moynier de Villepoix, Eosinophilie nach Milzexstirpation 314.
Moynihan, B. G. A., Sanduhrmagen 337.
— Vortäuschung eines malignen Tumors im Colon 843.
Müller, A., Muskelausschaltung am Magen und Dünndarm 336.
— C., Entkapselung der Niere 678.
— G. P., Knochencysten 187.
— O., Lymphangiektasie mit Lymphorrhoe 505.
Mummery, J. P., Lockhart, Colitis 740.
— Rectalcarcinom 388.
— Volvulus des Dünndarms 830.
— Lockhart, Erkrankung der Flexura sigmoidea als Ursache von Colitis 933.
Muren, G. M., Harnröhrenstriktur 714.
Murphy, J. B., Rückenmarkschirurgie 534.
Mursell, H., Temple, Darmobstruktion durch retroperitoneale Hämatocele 931.
Musumeci, Abele, Stichverletzung des r. Ventrikels 111.
Mygind, H., Lupus der Nasenhöhle 160.

Nagelschmidt, Franz, Methylenblau 656.
Nash, W. Giffond, Pneumothorax infolge von Muskelanstrengung 593.
— Ruptur des Ureters 681.
Naumann, G., Pancreatitis haemorrhagica acuta 866.
— Tuberkulöse Darmstrikturen 508.
Neisser, C., Sondenpalpation der Bronchialdrüsen bei Tuberkulose 502.
Nélaton u. Ombredanne, Autoplastik 799.
Neuwirth, M., Tendofasciitis calcarea rheumatica 108.
Nicolas, Verger, Balthasard, Cestan, Claude, H. u. Macaigne s. Balthasard, Cestan etc.
Nicolich, Nierenoperation bei Solitärniere 755.
— G., Chirurgie der Nierentuberkulose 754.
Niederstein, Circulationsstörungen im Mesenterialgebiet 561.
Niles, H. D. 391.
— Pathologie der Flexura sigmoidea 389.
Nogués, P., Heilung der Gonorrhoe bei Fieberprocessen 918.
Noiré u. Weil, F. s. Weil u. Noiré.
Nöltzel, W., Infektion und Bakterienresorption der Gelenke und des Subduralraumes 652.
Noncher, Einfluss der Menstruation auf die Lungentuberkulose 846.
Noetzel, Operation bei perforiertem Magengeschwür 625.
Nusgrave, W. S., Mischinfektionen mit Amöben 654.
Nyström, G. u. Lenander, G. K. s. Lenander u. Nyström.

Ochsner, A. J. 123.
Offergeld, Unterbindung der großen Gefässe des Unterleibes 862.
Okinczyc, Josef, Chirurgie des Coloncarcinoms 718.
Oliver, Thomas, Aneurysma der Brustaorta 564.
Olmstedt, Ingersole, Chronische Colitis 743.
Ombredanne u. Nélaton s. Nélaton u. Ombredanne.
Oppenheim u. Krause, Gehirntumor 223.
Oppenheim, H., Neubildungen im Umkreise des Rückenmarkes 150.
— Geschwülste des centralen Nervensystems 557.
Oerum, Wirkung des Lichtes auf das Blut 572.

Orlowski, Pyelitis als Schwangerschaftskomplikation 201.
Osler, William, Abdominaltumor bei maligner Erkrankung der Testikel 631.
— Cerebrospinalmeningitis 432.
Oettinger u. Malloizel, Streptococcenseptikämie nach Angina mit Meningitis seropurulenta 432.

Park, W. H., Paradysenteriebacillen 933.
Parker, Rushton, Cystotomie bei Ureterstein 681.
Pasini, A., Pathogenese der Mycosis fungoides 941.
Pässler, H., M. Basedowii 333.
— Pathologie der Nierenkrankheiten, totale Harnsperre 351.
Payr, Erwin u. Martina, Aldo, Laterale Nebenkröpfe 736.
Peachell, Ernest, Karzinom der männlichen Brustdrüse 423.
Pedrazzini, E., Durch Micrococcus tetragenus erzeugtes Erythem 447.
Péhu u. Herand, R., Myositis ossificans progressiva 107.
Peiser, Peritoneale Resorption und ihre Bedeutung bei bakterieller Peritonitis 305.
Péraire, M. u. Genouville, L. s. Genouville u. Péraire.
Perman, E. S., Intraabdominale Hernie 508.
— Haargeschwulst im Darm 387.
— S. u. Johnson, F. G. s. Johnson u. Perman.
Pers, Chirurgische Behandlung der Ischias 470.
Peters, George A., Behandlung der Cholelithiasis in den Gallenwegen 827.
Petersen u. Gocht, Amputationen und Exartikulationen, künstliche Glieder 798.
Pfeifer, B., Explorative Hirnpunktion bei Hirntumoren 619.
Pfeiffer, Röntgenbehandlung des Kropfes 119.
Pflüger, Eduard, Bau des Nervensystems 618.
Philippi, Hans, Indikationen des Hochgebirges 207.
Phillips, Sidney P., Akute und ulcerative Cholitis 741.
— Pankreaserkrankungen 439, 868.
Phipps Henry-Institut, Jahresbericht 527.
Picqué 476.
— Harnblasenruptur 714.
— Schussverletzung des l. Ventrikels 111.
Picquet, P., Traumatische Rupturen der Arterien 798.
Pierce, N. H. 583.
Pillet, E., Perforation der Harnblase nach Operationen 916.
Plowright, Charles, Maligner Darmtumor in einer Hernie 934.
Pochhammer, Gastroenterostomie, Enteroanastomose und Darmresektion 844.
van der Poehl, J., Senile Prostatahypertrophie 441.
Pollak, Rudolf, Scarlatina puerperalis 1.
Pollard, Bilton, Aneurysma der A. femoralis 568.
Polya, E. A., Pankreasblutung und Pankreasnekrose 439.
Pólya, Eugen, Mesenteriale Chyluscyste 556.
— Nekrose des Bauchfettgewebes 277.
Popp, M., Salpingitis 942.
Porter, C. R., Harnblasenruptur 713.
Potherat, Nervennaht bei Lähmung des N. ulnaris 472.
Powell, N. A., Darmobstruktion bei Appendicitis 508.
Pozzi 476.
Praig, C. F., Malaria 576.
Price, Frederik W. u. Bernstein, Julius s. Bernstein u. Price.
Primrose, Blastomykosis der Haut 518.
Prince, Morton, Gehirntumor 224.
Putmann, J. J., Kleinhirntumor 29.
Putnam, Charles P., Cantley, Edmund u. Stiles, Herold, J. s. Cantley, Stiles u. Putnam.
Putzler, O., Stauungsbehandlung 763.
Pynchon, C. 583.

Quercioli, V., Verletzungen der Wirbelsäule 187.
Quénu 476.
— Herzverletzung 111.
Queyrat u. Joltrain, Spirochaete pallida im Schanker 791.
Quinby, W. C., Operative Behandlung der Sterilität des Mannes 630.
Quincke, H., Hydrops toxicus 554.

Radäeli, F., Mycosis fungoides oder Pseudoleukaemia cutanea 524.
Ramsey, Robert, Multipler Darmverschluß 667.
Ransohoff, J. 356.
Ranzi, C., Röntgenbehandlung der Mikulicz'schen Krankheit 503.
Ranzoni, G., Röntgenbehandlung der Syringomyelie 529.
Rath, Johannes, Intrapleuraler Druck 391.
Rauchfuss, Paravertebrale Dämpfung bei Pleuraergüssen 392.
Rauenbusch u. Hoffa s. Hoffa u. Rauenbusch.
Rautenberg, C., Zeitweiliger Ureterverschluß 680.
Ravaut, P., le Sourd, L. u. Thibierge, G. s. Thibierge, Ravaut u. Sourd.
— u. Thibierge, G. s. Thibierge u. Ravaut.
Raw, Nathan, Serumbehandlung der Endocarditis 110.

Rawes, Leslie, Intussusception bei Appendicitis 262.
Razzaboni, Giovanni, Cyste des Funiculus spermaticus 921.
Reich, Nikolaus, Nervendehnung bei Neuralgien 899.
Reinecke, Echinococcus der Bauchhöhle 426.
Reitter, Nierentuberkulose und arterielle Hypotension 672.
Rénard u. Simon s. Simon u. Rénard.
Rénon, Narkose bei Herzerkrankungen 110.
Reyn, A., Methoden der Lichtbehandlung 160.
Reynier, Nervennaht 471.
Rhein, R. D. u. Sailer, J. s. Sailer u. Rhein.
Richelot, Oesophagotomie wegen Fremdkörpers des Oesophagus 476.
Richon u. Jeandelize, Einwirkung der Thyreoidektomie und Kastration auf das Knochenwachstum 118.
Rider, Alonzo G., Dermoidcyste der Niere 362.
Riedl, Starrkrampfserumbehandlung 731.
Riese, Barlow'sche Krankheit 184.
— Echinococcus des Mesenteriums 557.
Ringel, Ileus 510.
Ritterhaus, A., Embolie und Thrombose der Mesenterialgefässe 234.
Robbers, Pneumokokkenperitonitis 306.
Robin, A., Gonorrhoischer Gelenkrheumatismus 465.
Robinson, H. Betham u. Morley, H. s. Morley u. Robinson.
Robinson, William, Darmverschluss durch einen Gallenstein 827.
— Volvulus des Dünndarms 832.
Robson, A. W. Mayo, Duodenalgeschwür 837.
— Pancreatitis bei maligner Geschwulst der Gallenblase 867.
— Mayo, Magencarcinom 345.
Rochard, Herznaht 113.
Rochet, Blasenschmerz bei Frauen 710.
Rodman, W. R. 124.
Rogers 124.
— J., Serumbehandlung des gonorrhoischen Rheumatismus 35.
— J., Serumbehandlung des Thyreoidismus 121.
Rohr, C., Kost in Kurorten 207.
Roepke, O., Tuberkulinbehandlung der Kehlkopftuberkulose 778.
Roller, J., Operation bei Mastdarm- und Coloncarcinomen 842.
Rolleston, H. D., Cantale, M. D. u. Lond, F., Maligne Erkrankungen des Wurmfortsatzes 386.
— H. u. Higgs, E. W., Magen- und Oesophaguscarcinom 629.
Römer, R., Bedeutung des kranken Appendix für die Frau 263.
Roosing, Thorkild, Blasentuberkulose 710.
Rosenau, H. J. u. Andersen, J. F., Tod nach Injektion von Pferdeserum 657.
Ross, Horless, Ischias abdominalen Ursprungs 470.
Rossi, Baldo, Verletzungen des Zwerchfells 783.
— Baldo u. Medea, Eugenio s. Medea u. Rossi.
Roethlisberger, Paul, Thermen von Baden 206.
Rottenbiller, E. v., Gonorrhoische Arthritis 35.
Roughton, J. Paul, Ruptur des Diaphragmas 593.
Roulier, Wirkung der Röntgenstrahlen auf die Genitaldrüsen 398.
Roussel, René, Thrombophlebitis der Mesenterialgefässe 238.
Routier 584.
— Blasenstein 712.
— Tumor der Tonsillen nach Appendixerkrankung 584.
— Verletzung des Rückenmarkes 150.
Rouvillon, Harninkontinenz bei Harnröhrenmissbildung 713.
Rubner, Max, Lehrbuch der Hygiene 559.
Rubritius, Akuter Darmverschluss 380.
Rucker, J. B., Mikroorganismen im Munde 654.
Ruediger, G. F., Streptococcus pyogenes im Rachenschleim bei Scharlach 654.
Ruff, Coma diabeticum nach Operationen 717.
— Rückbildung des Lymphosarkoms 421.
Rusch, P., Idiopathische Hautatrophie 276.
— Idiopathische Hautatrophie und Sklerodermie 277.
— Sarkoide Hauttumoren 940.
Russell, William, Magenerkrankungen 338.
Rydygier, L. Rüdiger v., Magengeschwür 198.
Rystedt, G., Solitärtuberkel im Rückenmark 531.

Sailor, J. u. Rhein, R. D., Eventration des Diaphragmas 780.
Sakurane, R., Behandlung des Unterschenkelgeschwürs 757.
— Schicksal subkutan injicierter Substanzen 276.
Sandiland, E. L., Ruptur eines Carotisaneurysmas und einer atheromatösen Aorta 564.
Schädel, H., Cystitis typhosa 710.
Scherber, G., Nodöse Syphilide 793.
— Spirochätenerkrankungen 656.
Schiller, Karl, Pneumokokkensepsis 577.

Schiller, Karl, Pyopneumothorax beim subphrenischen Abscess 594.
Schirmer, Karl Hermann, Achondroplasie 609.
— Rolle der Epithelkörperchen in der Pathologie 401.
— Röntgenbehandlung der malignen Tumoren 9.
Schlagintweit, Felix, Cystitis 558.
Schleip, R., Diagnose von Knochenmarkstumoren aus dem Blutbefunde 34.
Schlesinger, Hermann, Sensibilitätsstörungen bei Ischämie 231.
Schlippe, Dystrophia musculorum progressiva 107.
Schlosberg, H. J., Lichtbehandlung des Hautepithelioms 762.
Schlucht, A., Diphtheritische Hautentzündungen 757.
Schmidt u. Kolischer s. Kolischer u. Schmidt.
Schmidt, A., Pankreasachylie 434.
Scholz, S., Kleinhirncysten 227.
Schossberger, Alexander u. Flesch, Armin s. Flesch u. Schossberger.
Schourp u. Freund, Mycosis fungoides 524.
Schröder, G., Centralblatt für die Tuberkuloseliteratur 47.
Schroeder, W. E., Schädeldefekte 186.
Schrumpf, P., Pathologische Anatomie der Wurmfortsatzerkrankungen 902.
Schultze, R., Chirurgie des M. Basedowii 334.
Schulz, Rückenmarkstumoren 153.
— C., Atropin bei Ileus 836.
Schümann, E. u. Bickhardt, J. s. Bickhardt u. Schümann.
Schwalbe, J. u. Ebstein, W. s. Ebstein u. Schwalbe.
Scurati, Aneurysma in der Inguinalgegend 859.
Sebileau 476, 584.
Segallow, E. J., Diabetes insipidus 915.
Segré, Mario, Operation bei Appendicitis 705.
Sehrt, Askaridenerkrankung der Bauchhöhle 555.
Seidel, H. u. Braun, W. s. Braun u. Seidel.
Sellei, J., Alkoholbehandlung der Cystitis 710.
Serafini, G., Ileus gastricus 380.
Seyfried, Johann, Echinococcus am Zwerchfell 425.
Sharp, J. Gordon, Periarthritis mit Anämie und Milztumor 468.
Shepherd 124.
— Chirurgische Behandlung des M. Basedowii 121.
— Francis J., Tuberkulöse Geschwüre des Dünndarms 747.
Short, A. Renole, Aktinomykose des Appendix 908.
Sibley, W. Knowsley, Behandlung der chronischen Obstipation 509.
Sicard, J. A., Quecksilberintoxikation nach Injektion unlöslicher Präparate 939.
Siegel, E., Blinddarmentzündung und Darmkatarrh 702.
— Robert, Branchiales Epitheliom des Halses 926.
Siegfried, A., Urbanowicz u. Lassar, O. s. Lassar, Siegfried u. Urbanowicz.
Simon u. Rénard, Durchbruch eines Aortenaneurysmas ins Pericard 233.
Simonelli, F. u. Bandi, J., Experimentelle Untersuchungen über Syphilis 793.
Siedlecki, M. u. Krzysztalowicz, Fr. s. Krzysztalowicz u. Siedlecki.
Simpson, Graham v., Milzexstirpation wegen Milzruptur 545.
Siragusa, Endotheliom der Pleura 598.
Sjöwall, S., Bleivergiftung durch Burowlösung 864.
— Chirurgische Behandlung der Pericarditis 115.
Skarbina, Franz, Ernst v. Bergmann (Bild) 639.
Skirving, A. Scot, Divertikel des Dünndarms 661.
Slocock, Richard, Gangränöse Appendicitis 909.
Smith, Hugh, Gehirntumor 27.
— Wilson, Kongenitale Syphilis 761.
Soffiantini, G., Syphilisbehandlung mit Mineralwässern 207.
Solger, B., Arsenzoster 516.
Sonnenburg, E., Leukocytenzählung bei akuter Appendicitis 575.
le Sourd, L., Thibierge, G. u. Ravaut, P. s. Thibierge, Ravaut u. le Sourd.
Spangaro, Behandlung von Herzverletzungen 110.
Spencer, Walter E., Chirurgische Behandlung der Appendicitis 907.
Spengler, L., Chirurgie des Pneumothorax 393.
Spicer, J. E., Missbildung des Oesophagus 473.
Spieler u. Leiner s. Leiner u. Spieler.
Spiller, W. G. u. Frazier, C. H., Hirndruck bei Gehirntumoren 225.
Sprengel, Circulationsstörungen im Mesenterialgebiet 561.
Steche, Kongenitale Muskeldefekte 106.
Stegmann, Röntgentherapie des M. Basedowii 334.
Stein, Vaccine generalisata 757.
Stern, Arthur, Cystosarkom im 4. Ventrikel 430.
— A. u. Dolau, Th., Unterleibsverletzungen durch stumpfe Gewalt 386.
— C., Neuinfektion Hereditärsyphilitischer 761.

Stewart, John, Operation bei Ascites 269.
— T. Grainger, Tumoren des Stirnhirns 221,
Sticker, A., Uebertragung von Tumoren durch den Geschlechtsakt 421.
Stiles, Harold J., Putnam Charles P. u. Cantley, Edmund s. Cantley, Stiles u. Putnam.
Stitt, E. R., Blutbild beim Denguefieber 575.
Stoddart, J., Otitischer Extraduralabscess 433.
Stoll, H. F., Hodgkin'sche Krankheit 504.
Stoltz, C. 391.
Strasser, A. u. Marcuse, J. s. Marcuse u. Strasser.
Struthers, Spinalanästhesie 538.
Sturzberg, Sarkomatose der Meningen 896.
Suarez, L., Nierenruptur 359.
Suchier, Elektrische Behandlung parasitärer Dermatosen 519.
Sutcliffe, W. Greenwood, Achsendrehung des Ovariumstiels 871.
Suter, A., Serumanwendung bei Tetanus und Tetanusprophylaxe 731.
Sutton, Resorption durch die Haut 275.
Swain, H. L. 583.
Symonds, Charters J., Tuberkulöse Darmstrikturen 658.

Taddei, J., Hämaturie 353.
Tansard, A. u. Fleig, G., Röntgenbehandlung der Prostatahypertrophie 637.
Tavernier, L., Luxation des Os semilunare 239.
Tedesko, Fritz, Neuropathische Knochenaffektionen 209.
Terrier, F. u. Auvray, M., Chirurgie der Leber und der Gallenwege 444.
Thayer, W. S., Pankreatitis 434.
Theilhaber, Osteomalacie 184.
Thelemann, Accessorisches Pankreas in der Magenwand 866.
Thibierge, G. u. Ravaut, P., Impfversuche mit Syphilis bei Affen 794.
— Ravaut, P. u. le Sourd, L., Syphilisimpfungen bei Affen 794.
Thiel, A., Bantische Krankheit 543.
Thies, Lumbalpunktion bei Eklampsie 154.
Thomas, J. Lynn u. Bingham, A. s. Bingham u. Thomas.
Thompson, G. S., Funktioneller Darmverschluss 669.
— Hydronephrose infolge eines Harnröhrenseptums 671.
Thomson, Alexis, Partielle und totale Querschnittsläsion des Rückenmarkes 897.
— Respirationsstörungen bei maligner Struma 120.
Thorspecken, Cholecystektomie 272.
Thronton, Berthram, Plötzlicher Tod 777.
Thyne, William, Paratyphus nach Exstirpation einer Ovarialcyste 872.
Tietze, Alexander, Protozoenbefund in der Parotis 584.
Tilman, Hirntumor 620.
Tolot, Perniciöse Anämie mit Oesophagusspasmus 474.
Tolst u. Devic s. Devic u. Tolst 153.
Tomasczewski, C., Pathologie der Syphilis 761.
Toussaint, Typhöse Darmperforation 384.
Toutann, Beziehung zwischen Chorea und Tuberkulose 526.
Touton, K., Der Pseudoleukämie ähnliche Hauterkrankung bei Anämie und Leukopenie des Blutes 578.
Trautmann, Lichen ruber pemphigoides 282.
Treplin, Blasentumoren 712.
Trillat, Harnstörungen bei Retroversion des graviden Uterus 872.
Tuffier 475, 476.
— Ovarialcyste 871.
— Ruptur des D. choledochus 270.
— Subperitoneales Hämatom bei Nierensarkom 675.
— Tumoren des rechten Hypochondriums 784.
Türk, W., Hefeinfektion der Meningen 622.
Turner, A. Scott, Darm- und Pylorusverschluss durch eine Haargeschwulst 667.
— G. Grey, Darmverschluss bei Appendicitis 668.
— Grey, Operation bei Ascites 269.

Unger, E. u. Bielschowsky, Max s. Bielschowsky u. Unger.
Unna, P. G., Lepra 520.
Urbanowicz, Lassar, O. u. Siegfried, A. s. Lassar, Siegfried u. Urbanowicz.

Valvaseri, O., Aethernarkose bei Kindern 717.
Vantrin u. Apffel, Cyste des Wolff-schen Körpers 440.
Vazifdar, N., Dermoidcyste des Unterkiefers 467.
Veiel, F., Infektiosität des Gumma 761.
Venus, Ernst, Gegenwärtiger Stand der Rückenmarksanästhesie 289.
Veress, E. v., Pellagra in Ungarn 516.
Verger, Balthasard, Cestan, Claude, Macaigne u. Nicolas s. Balthasard, Cestan etc.
Vermes, M., Serumbehandlung des M. Basedowii 735.
Vignolo-Lutati, C., Oxyuriasis cutanea 941.

Vignolo-Lutati, C., Paget'sche Krankheit 523.
Vincent, Tetanus 730.
Voerner, H., Symmetrische juckende Dermatitis 938.
Vogel, K., Subkutane Injektion von Physostigmin zur Anregung der Peristaltik 829.
Volk, R., Röntgenschäden 939.
Vollmer, E., Kuhpocken beim Menschen 279.
Voltz, Synostose der Wirbelsäule und Wachstumsanomalien der Extremitätenknochen 185.
Vörner, H., Urticaria depressa 282.
Vorschütz, Hyperalgetische Zonen bei Schädel- u. Gehirnverletzungen 895.


Wade, Henry u. Carmichael, E. W., Scott s. Carmichael u. Wade.
— Willoughby, Karzinomfrage 25.
Wadsworth, H., Munddesinfektion bei Pneumonie 654.
Waldvogel, Zwischenfälle bei der Thorakocentese 595.
Wallace, David, Nierentumor 360.
— Jas. W., Uterusabscess 872.
Wallis, Frederich, C., Gastro Jejunostomie 346.
Ware, Ernest E. u. Glover, Lewis G., Intussusception und Volvulus 833.
Waring, H. J., Appendicitisähnliche Affektionen 707.
Warnecke, F., Hodgkin'sche Krankheit 503.
Wassermann u. Kolle s. Kolle u. Wassermann.
Wathen, W. W. 390.
Waugh, George E., Pharyngealabscess 586.
Weber, F. Parkes, Magen- und Darmdilatation bei Neuritis 622.
Wechselmann, Erythrodermia exfoliativa pseudoleukaemica 938.
Wederhake, Technik der Spermauntersuchung 38.
Weil, Emile u. Clerc, A., Chronischer Milztumor 309.
— u. Noiré, Röntgenbehandlung der Pseudoleukämie 503.
Weinrich, M., Gutartige Harnblasengeschwülste 711.
Weis, James, Stieldrehung eines Ovarialtumors 601.
Welander, E., Quecksilberausscheidung durch den Harn 199.
— u. Marcus, C. s. Marcus u. Welander.
Wendel, W., Angeborene Brustmuskeldefekte 106.
Wenglowski, R. J., Operation bei Leistenbrüchen 829.
Wenner, O., Diphtherie im Kantonspital St. Gallen 585.
Wette, Appendicitis 254.
Wherry, J. W., Nitroglycerinbehandlung des Erysipels 516.
White, Sinclair, Chirurgische Behandlung des Ascites bei Lebercirrhose 267.
— Volvulus des Wurmfortsatzes 935.
— W. Hale, Blutungen aus der Magenmucosa 190.
Wichmann, P., Radiumbehandlung des Lupus 521.
Wikner, Ernst, Röntgenbehandlung der Pseudoleukämie 578.
William, Arthur H., Ruptur einer Nabelhernie 663.
Williams, Chisholm, Röntgenbehandlung der Carcinome und Sarkome 423.
— J. T., Appendicitis 937.
— J. W., Hyperemesis gravidarum 40.
— Intussusception 834.
Wilms, Besondere Art von Schmerzen am Unterschenkel und Fuss 505.
— Pathogenese der Kolikschmerzen 156.
— M., Ileus 238.
Winkler, M., Paraurethrale gonorrhoische Erkrankungen 918.
Winternitz, M. A., Diplococcenperitonitis 306.
— Wert der Oesophagoskopie 477.
Witzel, O., Postoperative Thrombo-Embolie 563.
Wolf, L. P., Thiosinamin als Heilmittel 763.
Wolff, J., Krebskrankheit 283.
Woods, G. L. 583.
— Bedeutung der tuberkulösen Halsdrüsenentzündung 582.
Woollen, G. V. 583.
Wright, Adam H., Uterusblutung 235.
— G. A., Cholecystitis 270.

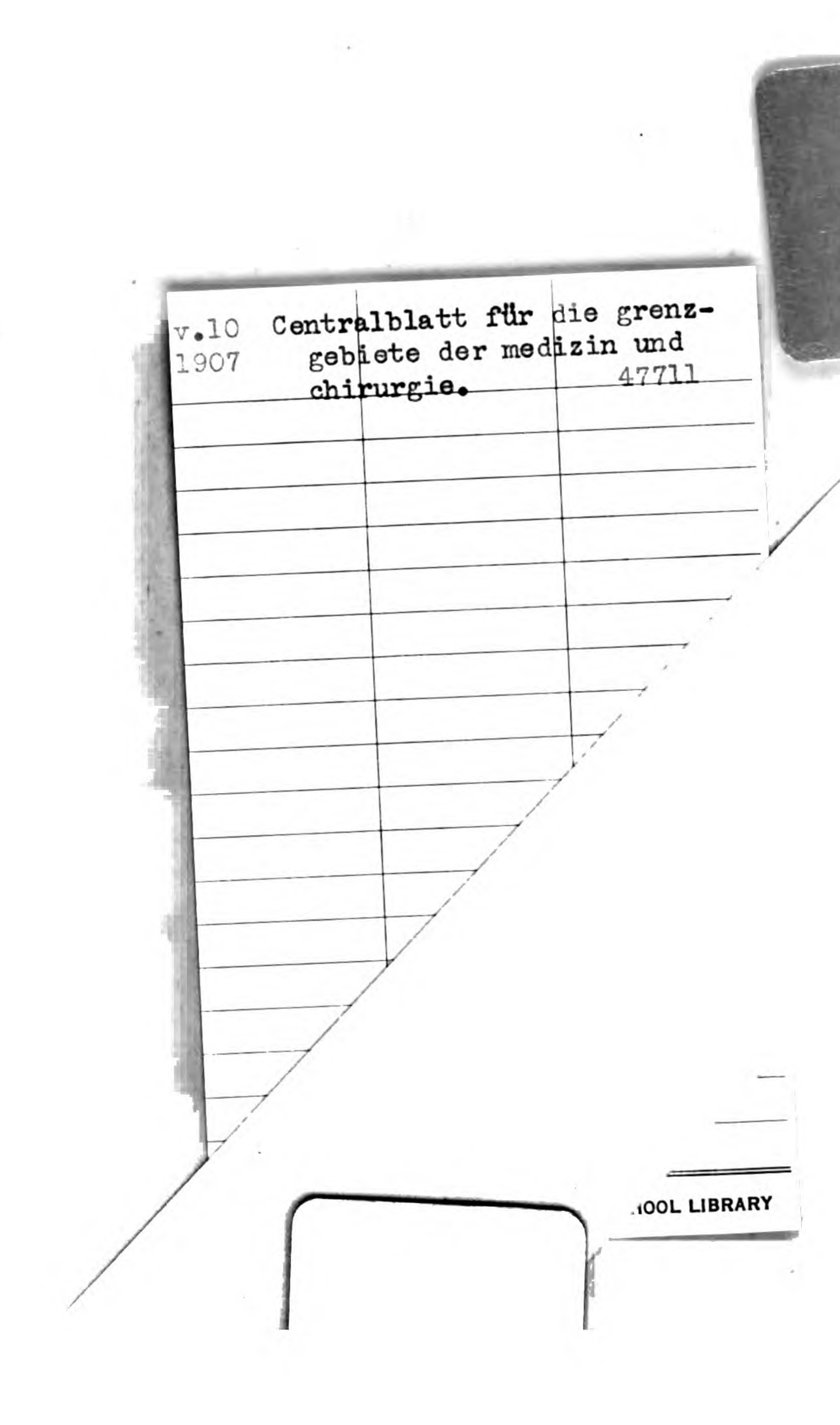
Young, H. H. 635.

Zesas, Denis G., Osteomalacie 801.
Zimmer, Traumatische Erkrankung des untersten Rückenmarksabschnittes 897.
Zuckerkandl, Otto u. Frisch, Anton v. s. Frisch u. Zuckerkandl.
Zuelzer, G., Angioneurotisches Oedem 756.
Zumbusch, L. v., Mycosis fungoides 523.

Lippert & Co (G. Pätz'sche Buchdr.), Naumburg a. S.







v.10
1907
Centralblatt für die grenzgebiete der medizin und chirurgie.
47711
OOL LIBRARY

